EDIȚIA a II-a

TRATAT DE CHIRURGIE

Sub redacția:

Irinel POPESCU **Constantin CIUCE**

VI

Neurochirurgie

Coordonatori: Ioan Ștefan FLORIAN
Ion POEATĂ

EDITURA ACADEMIEI ROMÂNE

TRATAT DE CHIRURGIE

Ediția a II-a

Sub redacția:

Irinel POPESCU
Constantin CIUCE

Vol. VI

NEUROCHIRURGIE

Coordonatori: **Ioan Ştefan FLORIAN**
Ion POEATĂ

Copyright © Editura Academiei Române, 2014
Toate drepturile asupra acestei ediţii sunt rezervate editurii.

EDITURA ACADEMIEI ROMÂNE
Calea 13 Septembrie, nr. 13, sector 5
050 711, Bucureşti, România
Tel.: 4021-318 81 06, 4021-318 81 46
Fax: 4021-318 24 44
E-mail: edacad@ear.ro
Adresa web: www.ear.ro

Descrierea CIP a Bibliotecii Naţionale a României

Tratat de chirurgie / sub red. Irinel Popescu, Constantin Ciuce. – Ed. a 2-a. –
Bucureşti: Editura Academiei Române, 2012 – vol.
ISBN 978-973-27-2185
Vol. 6: Neurochirurgie / coord.: Ioan Ştefan Florian, Ion Poeată – 2014. –
ISBN 978-973-27-2445-3

I. Popescu, Irinel (coord.)
II. Ciuce, Constantin (coord.)
III. Florian, Ioan Ştefan (coord.)
IV. Poeată, Ion (coord.)

616/089

Redactor: Doina ARGEŞANU
Tehnoredactor: Doina STOIA
Coperta: Mariana ŞERBĂNESCU

Bun de tipar: 22.10.2014. Format: 8/61 × 86.
Coli de tipar: 103. Tiraj: 200 ex.
C.Z. pentru biblioteci mari: 616.8–069
C.Z. pentru biblioteci mici: 61

AUTORI

Abrudan I. Cristian Ionel

Neurochirurgie. Medic primar neurochirurg, asistent universitar, doctorand. Secţia Clinică de Neurochirurgie, Spitalul Clinic Judeţean de Urgenţă Cluj-Napoca. Universitatea de Medicină şi Farmacie „Iuliu Haţieganu", Cluj-Napoca

Albu Silviu

Medic primar O.R.L. Doctor în Ştiinţe Medicale, Profesor universitar. Spitalul Universitar C.F. Cluj-Napoca. Universitatea de Medicină şi Farmacie „Iuliu Haţieganu", Cluj-Napoca

Aldea Sorin

Neurochirurgie. Medic primar neurochirurg. Spitalul Clinic de Urgenţă „Prof. Dr. Nicolae Oblu" Iaşi

Andraşoni Zorinela

Anestezie şi Terapie Intensivă. Medic primar Anestezie şi Terapie Intensivă. Secţia Clinică de Neurochirurgie, Spitalul Clinic Judeţean de Urgenţă Cluj-Napoca

Angelescu A. Marcel

Neurochirurgie. Medic specialist neurochirurg. Centrul de Diagnostic Imagistic „Neuromed" Timişoara. Spitalul Clinic Judeţean de Urgenţă Timişoara

Apetrei Cosmin Alexandru

Neurochirurgie. Medic rezident neurochirurg. Spitalul Clinic de Urgenţă „Prof. Dr. Nicolae Oblu" Iaşi

Balaci F. Georgeta-Magdalena

Neurochirurgie. Medic rezident neurochirurg. Secţia Clinică de Neurochirurgie, Spitalul Clinic Judeţean de Urgenţă Cluj-Napoca

Bălaşa Adrian

Neurochirurgie. Medic primar neurochirurg. Spitalul Clinic Judeţean de Urgenţă Târgu-Mureş

Bălinişteanu Mihaela

Neurochirurgie. Medic rezident neurochirurg. Spitalul Clinic de Urgenţă „Prof. Dr. Nicolae Oblu" Iaşi

Bariţchii Adriana

Neurochirurgie. Medic rezident neurochirurg, doctorand. Secţia Clinică de Neurochirurgie, Spitalul Clinic Judeţean de Urgenţă Cluj-Napoca. Universitatea de Medicină şi Farmacie „Iuliu Haţieganu", Cluj-Napoca

Bataneant Lucy Sarah

Neurochirurgie. Medic rezident neurochirurg. Secţia Clinică de Neurochirurgie, Spitalul Clinic Judeţean de Urgenţă Cluj-Napoca

Bică Dorin

Neurochirurgie. Medic specialist neurochirurg. Spitalul Universitar de Urgenţă Bucureşti

Blaga Alin Ştefan Lucian

Neurochirurgie. Medic specialist neurochirurg. Spitalul Clinic Judeţean de Urgenţă Oradea

Borodin Serghei

Neurochirurgie. Medic specialist neurochirurg. Institutul de Neurologie şi Neurochirurgie Republica Moldova, Chişinău

Căilean Cristina Aura

Neurochirurgie. Medic specialist neurochirurg. Spitalul Clinic de Urgenţă „Prof. Dr. Nicolae Oblu" Iaşi

Cernea Dana Mihaela

Medic primar Oncologie – Radioterapie. Medic specialist Oncologie medicală. Doctor în Ştiinţe Medicale. Institutul Oncologic „Prof. Dr. Ion Chiricuţă" Cluj-Napoca

Chiriac Alexandru

Neurochirurgie. Medic primar neurochirurg, asistent universitar. Spitalul Clinic de Urgenţă „Prof. Dr. Nicolae Oblu" Iaşi. Disciplina de Neurochirurgie, Universitatea de Medicină şi Farmacie „Grigore T. Popa" Iaşi

Ciurea A.V. Jean

Neurochirurgie. Medic primar neurochirurg, Profesor universitar. Secţia Neurochirurgie Funcţională. Spitalul Clinic de Urgenţă „Bagdasar-Arseni", Bucureşti

Ciurea Alexandru Vlad

Neurochirurgie. Medic primar neurochirurg, Doctor în Ştiinţe Medicale. Profesor universitar U.M.F. „Carol Davila" Bucureşti. Membru titular al Academiei de Ştiinţe Medicale. Membru al Academiei Oamenilor de Ştiinţă din România. Cercetător Ştiinţific gradul I

Ciurea Ana

Neurochirurgie. Medic rezident neurochirurg. Spitalul Clinic de Urgenţă „Bagdasar-Arseni", Bucureşti

Coman Teodora Camelia

Medic primar neurochirurg, Doctor în Ştiinţe Medicale Clinica I Neurochirurgie. Spitalul Clinic de Urgenţă „Bagdasar-Arseni", Bucureşti

Costăchescu Bogdan

Neurochirurgie. Medic primar neurochirurg, asistent universitar. Spitalul Clinic de Urgenţă „Prof. Dr. Nicolae Oblu" Iaşi. Disciplina de Neurochirurgie, Universitatea de Medicină şi Farmacie „Grigore T. Popa" Iaşi

Coşman Mihaela

Neurochirurgie. Medic rezident neurochirurg. Spitalul Clinic de Urgenţă „Prof. Dr. Nicolae Oblu" Iaşi

Cucu Andrei

Neurochirurgie. Medic rezident neurochirurg. Spitalul Clinic de Urgenţă „Prof. Dr. Nicolae Oblu" Iaşi

Dabija Marius

Neurochirurgie. Medic primar neurochirurg. Asistent universitar – disciplina de Neurochirurgie. Spitalul Clinic de Urgenţă „Prof. Dr. Nicolae Oblu" Iaşi. Universitatea de Medicină şi Farmacie „Grigore T. Popa" Iaşi

Dănciuţ Mihai Robert

Neurochirurgie. Medic specialist neurochirurg. Secţia Clinică de Neurochirurgie, Spitalul Clinic Judeţean de Urgenţă Cluj-Napoca

Dimitriu Cristian

Neurochirurgie. Medic principal neurochirurg, *HIA Val-de-Grace*, Paris

Dobrin Nicolae

Neurochirurgie. Medic specialist neurochirurg. Spitalul Clinic de Urgenţă „Prof. Dr. Nicolae Oblu" Iaşi

Dura Liviu

Neurochirurgie. Medic primar neurochirurg. Secţia Clinică de Neurochirurgie, Spitalul Clinic Judeţean de Urgenţă Cluj-Napoca

Faiyad Ziyad

Neurochirurgie. Medic primar neurochirurg. Spitalul Clinic de Urgenţă „Prof. Dr. Nicolae Oblu" Iaşi

Fărcaş-Rotariu Andrei

Neurochirurgie. Medic rezident neurochirurg. Secţia Clinică de Neurochirurgie, Spitalul Clinic Judeţean de Urgenţă Cluj-Napoca

Florian Ioan Ştefan

Neurochirurgie. Medic primar neurochirurg, Doctor în Ştiinţe Medicale, Profesor universitar. Secţia Clinică de Neurochirurgie, Spitalul Clinic Judeţean de Urgenţă Cluj. Universitatea de Medicină şi Farmacie „Iuliu Haţieganu", Cluj-Napoca

Gaivas Sergiu

Neurochirurgie. Medic specialist neurochirurg. Spitalul Clinic de Urgenţă „Prof. Dr. Nicolae Oblu" Iaşi

Gobej Ionuţ

Neurochirurgie. Medic specialist neurochirurg. Spitalul Clinic de Urgenţă Floreasca, Bucureşti

Grigorean Valentin Titus

Chirurgie generală, Chirurgie cardiovasculară. Medic primar chirurgie generală, medic specialist chirurgie cardiovasculară, Conferenţiar universitar. Clinica de Chirurgie Generală, Spitalul Clinic de Urgenţă Bagdasar-Arseni, Bucureşti. Universitatea de Medicină şi Farmacie „Carol Davila", Bucureşti

Hanăş Sorin

Neurochirurgie. Medic specialist neurochirurg. Spitalul Clinic Judeţean de Urgenţă Timişoara

Ianovici Nicolae

Neurochirurgie. Medic primar neurochirurg, Profesor universitar, Doctor în Ştiinţe Medicale. Clinica de Neurochirurgie, Spitalul Clinic „Sf. Treime" Iaşi. Universitatea de Medicină şi Farmacie „Grigore T. Popa" Iaşi

Iencean Andrei Ştefan

Neurochirurgie. Medic rezident neurochirurg, doctorand în Neurochirurgie. Spitalul Clinic de Urgenţă „Prof. Dr. Nicolae Oblu" Iaşi

Iencean Mircea Ştefan

Neurochirurgie. Medic primar neurochirurg. Doctor în Neurochirurgie, Şef lucrări Neurochirurgie Universitatea de Medicină şi Farmacie „Grigore T. Popa" Iaşi

Iliescu Bogdan Florin

Neurochirurgie. Medic specialist neurochirurg. Spitalul Clinic de Urgenţă „Prof. Dr. Nicolae Oblu" Iaşi

Ioani Horaţiu

Neurochirurgie. Medic specialist neurochirurg. Secţia Clinică de Neurochirurgie, Spitalul Clinic Judeţean de Urgenţă Cluj-Napoca

Iordache Alin

Neurochirurgie. Medic specialist neurochirurg, Asistent universitar. Spitalul Clinic de Urgenţă „Prof. Dr. Nicolae Oblu" Iaşi. Universitatea de Medicină şi Farmacie „Grigore T. Popa" Iaşi

Iordache Linda-Antuaneta

Neurochirurgie. Medic primar neurochirurg. Secţia Clinică de Neurochirurgie, Spitalul Clinic Judeţean de Urgenţă Cluj-Napoca

Iosif Alexandru-Dragoş

Neurochirurgie. Medic specialist neurochirurg. Secţia Clinică de Neurochirurgie, Spitalul Clinic Judeţean de Urgenţă Cluj-Napoca

Irimescu Iulian

Neurochirurgie. Medic rezident neurochirurg. Secţia Clinică de Neurochirurgie, Spitalul Clinic Judeţean de Urgenţă Cluj-Napoca

Ivanov Marcel

Neurochirurgie. Medic specialist neurochirurg, Doctor în medicină. Spitalul Clinic de Urgenţă „Prof. Dr. Nicolae Oblu" Iaşi

Kakucs Cristian

Neurochirurgie. Medic rezident neurochirurg, doctorand. Secţia Clinică de Neurochirurgie, Spitalul Clinic Judeţean de Urgenţă Cluj-Napoca

Kiss Attila

Neurochirurgie. Medic specialist neurochirurg, doctorand, asistent universitar. Secţia Clinică de Neurochirurgie, Spitalul Clinic Judeţean de Urgenţă Cluj-Napoca. Universitatea de Medicină şi Farmacie „Iuliu Haţieganu", Cluj-Napoca

Kiss Petre

Neurochirurgie. Medic rezident neurochirurg. Secţia Clinică de Neurochirurgie, Spitalul Clinic Judeţean de Urgenţă Cluj-Napoca

Leaţ Florin

Neurochirurgie. Medic rezident neurochirurg. Secţia Clinică de Neurochirurgie, Spitalul Clinic Judeţean de Urgenţă Cluj-Napoca

Maior Tiberiu

Neurochirurgie. Medic primar neurochirurg, doctorand. Secţia Clinică de Neurochirurgie, Spitalul Clinic Judeţean de Urgenţă Cluj-Napoca. Universitatea de Medicină şi Farmacie „Iuliu Haţieganu", Cluj-Napoca

Maruşteri Mariana

Neurochirurgie. Medic primar radiologie şi imagistică medicală. Centrul de Diagnostic Imagistic „Neuromed" Timişoara

Matei Claudiu

Neurochirurgie. Medic specialist neurochirurg. Spitalul Clinic Judeţean de Urgenţă Sibiu

Miclăuş D. Graţian

Radiologie şi imagistică medicală. Medic primar radiologie şi imagistică medicală. Centrul de Diagnostic Imagistic „Neuromed" Timişoara

Mogyoros Andreea

Neurochirurgie. Medic specialist neurochirurg. Secţia Clinică de Neurochirurgie, Spitalul Clinic Judeţean de Urgenţă Cluj-Napoca

Moraru Lucian

Neurochirurgie. Medic rezident neurochirurg. Secţia Clinică de Neurochirurgie, Spitalul Clinic Judeţean de Urgenţă Cluj-Napoca

Mortean Adela

Radiologie şi imagistică medicală. Medic specialist radiologie şi imagistică medicală. Centrul de Diagnostic Imagistic „Neuromed" Timişoara

Munteanu Diana

Radiologie şi imagistică medicală. Medic primar radiologie şi imagistică medicală. Centrul de Diagnostic Imagistic „Neuromed" Timişoara

Munteanu Raluca Maria

Neurochirurgie. Medic rezident neurochirurg. Spitalul Clinic de Urgenţă „Prof. Dr. Nicolae Oblu" Iaşi

Mureşanu F. Dafin

Neurologie. Medic primar neurolog, Profesor universitar. Secţia Clinică Neurologie, Spitalul Clinic Judeţean de Urgenţă Cluj. Universitatea de Medicină şi Farmacie „Iuliu Haţieganu", Cluj-Napoca

Negoescu Dan

Neurochirurgie. Medic primar neurochirurg. Spitalul Clinic Judeţean de Urgenţă Timişoara

Nistor Ioana Sofia

Neurochirurgie. Medic specialist. CLINICCO Braşov

Nour Marcela

Neurochirurgie. Medic rezident neurochirurgie. Spitalul Clinic de Urgenţă „Prof. Dr. Nicolae Oblu" Iaşi

Onose Gelu

Recuperare, Medicină Fizică şi Balneologie şi Geriatrie-Gerontologie. Medic primar Recuperare, Medicină Fizică şi Balneologie şi Geriatrie-Gerontologie. Profesor universitar, Doctor în medicină, Cercetător ştiinţific – CS (Principal) – Gr. I. Spitalul Clinic de Urgenţă „Bagdasar-Arseni", Clinica de Recuperare Neuro-Musculară – Centrul Naţional de Referinţă pentru NeuroReabilitare – Bucureşti. Universitatea de Medicină şi Farmacie „Carol Davila" Bucureşti

Oşlobanu Aurel

Neurochirurgie. Medic primar neurochirurg, asistent universitar, doctorand. Secţia Clinică de Neurochirurgie, Spitalul Clinic Judeţean de Urgenţă Cluj-Napoca. Universitatea de Medicină şi Farmacie „Iuliu Haţieganu", Cluj-Napoca.

Pintea Bianca Ştefania

Neurochirurgie. Medic specialist neurochirurg, doctorand. Secţia Clinică de Neurochirurgie, Spitalul Clinic Judeţean de Urgenţă Cluj-Napoca. Universitatea de Medicină şi Farmacie „Iuliu Haţieganu",Cluj-Napoca

Pleş Horia

Neurochirurgie. Medic primar neurochirurg. Spitalul Clinic Judeţean de Urgenţă Timişoara. Universitatea de Medicină şi Farmacie „Victor Babeş" Timişoara

Poeată Ion

Neurochirurgie. Medic primar neurochirurg, Profesor universitar. Spitalul Clinic de Urgenţă „Prof. Dr. Nicolae Oblu" Iaşi. Disciplina de Neurochirurgie, Universitatea de Medicină şi Farmacie „Grigore T. Popa" Iaşi

Popa Claudiu

Neurochirurgie. Medic specialist neurochirurg. Secţia Clinică de Neurochirurgie, Spitalul Clinic Judeţean de Urgenţă Cluj-Napoca

Popescu Cezar Eugen

Neurochirurgie. Medic primar chirurgie spinală. Spitalul Clinic de Urgenţă „Prof. Dr. Nicolae Oblu" Iaşi

Popescu Mihai

Neurochirurgie, Chirurgie vasculară. Medic primar neurochirurg, medic specialist chirurgie vasculară, Conferenţiar universitar. Secţia de Neurochirurgie, Spitalul Judeţean Piteşti, Universitatea Piteşti, Argeş

Răşină Alin

Neurochirurgie. Medic primar Secţia Neurochirurgie Funcţională. Spitalul Clinic de Urgenţă „Bagdasar-Arseni", Bucureşti

Rotariu Daniel Ilie

Neurochirurgie. Medic rezident neurochirurg. Spitalul Clinic de Urgenţă „Prof. Dr. Nicolae Oblu" Iaşi

Sandu Raul

Neurochirurgie. Medic rezident neurochirurg. Spitalul Clinic de Urgenţă „Prof. Dr. Nicolae Oblu" Iaşi

Scutariu Monica

Anestezie şi Terapie Intensivă. Medic primar Anestezie şi Terapie Intensivă, Doctor în Ştiinţe Medicale. Secţia Clinică de Neurochirurgie, Spitalul Clinic Judeţean de Urgenţă Cluj-Napoca

Stan Horaţiu

Neurochirurgie. Medic primar neurochirurg, Doctor în medicină, Şef lucrări. Secţia Clinică de Neurochirurgie, Spitalul Clinic Judeţean de Urgenţă Cluj-Napoca. Universitatea de Medicină şi Farmacie „Iuliu Haţieganu", Cluj-Napoca

Stoica Fery

Neurochirurgie. Medic primar neurochirurg, Doctor în Ştiinţe Medicale. Departamentul Gamma-Knife, Spitalul Clinic de Urgenţă „Bagdasar-Arseni" Bucureşti

Streltov Ion

Neurochirurgie. Medic primar neurochirurg. Spitalul Clinic de Urgență „Prof. Dr. Nicolae Oblu" Iași

Suciu Bogdan

Neurochirurgie. Medic specialist neurochirurg. Spitalul Clinic Județean de Urgență Alba Iulia

Suciu Cristina

Neurochirurgie. Medic specialist neurochirurg. Spitalul Clinic Județean de Urgență Alba Iulia

Szabo Bianca

Oftalmologie. Medic primar oftalmolog, Conferențiar universitar, Doctor în Științe Medicale. Clinica de Oftalmologie, Spitalul Clinic Județean de Urgență Cluj-Napoca. Catedra de Anatomie, Universitatea de Medicină și Farmacie „Iuliu Hațieganu", Cluj-Napoca

Szabo Ioan

Neurochirurgie. Medic primar neurochirurg, Doctor în Științe Medicale. Secția Clinică de Neurochirurgie, Spitalul Clinic Județean de Urgență Cluj-Napoca

Toader Corneliu

Medic primar neurochirurg, Doctor în Științe Medicale. Asistent universitar UMF „Carol Davila" București. Clinica Neurochirurgie. Institutul Național de Neurologie și Boli Neurovasculare București

Trifoi Sebastian-Victor

Neurochirurgie. Medic rezident neurochirurg. Secția Clinică de Neurochirurgie, Spitalul Clinic Județean de Urgență Cluj-Napoca

Turliuc Dana-Mihaela

Neurochirurgie. Medic primar neurochirurg, Șef lucrări – disciplina de Neurochirurgie. Spitalul Clinic de Urgență „Prof. Dr. Nicolae Oblu" Iași. Universitatea de Medicină și Farmacie „Grigore T. Popa" Iași

Tușnea Dragoș

Neurochirurgie. Medic specialist neurochirurg. Secția Clinică de Neurochirurgie, Spitalul Clinic Județean de Urgență Cluj-Napoca

Ungureanu Gheorghe

Neurochirurgie. Medic rezident neurochirurg. Clinica de Neurochirurgie, Spitalul Clinic Județean de Urgență Cluj-Napoca

Vidican Sorin

Neurochirurgie. Medic primar neurochirurg. Secția Clinică de Neurochirurgie, Spitalul Clinic Județean de Urgență Cluj-Napoca

Zapuhlih Grigore

Medic primar neurochirurg, Profesor universitar. Clinica Universitară de Neurochirurgie Chișinău. Institutul de Neurologie și Neurochirurgie. Neurochirurgie *MedPark International Private Hospital*, Chișinău

CUVÂNT-ÎNAINTE

Succesul ediţiei precedente (Irinel Popescu – sub redacţia *Tratat de Chirurgie*, Editura Academiei Române 2007–2009) ne-a determinat să reînnoim eforturile de a prezenta celor interesaţi ultimele noutăţi în domeniul chirurgiei. Rezultatul este o nouă ediţie, programată să apară, la fel ca şi cea precedentă, în mai multe volume pe parcursul următorilor ani.

Intervalul de 5 ani scurs între cele două ediţii este în acord cu ritmul în care acumularea noutăţilor în medicină, obligă la un efort de sinteză.

Faţă de ediţia precedentă, munca de coordonare a fost asumată de doi redactori, reprezentând Centrele universitare din Bucureşti şi Cluj-Napoca.

Au fost introduse două volume noi, dedicate otorinolaringologiei şi oftalmologiei, discipline chirurgicale care au lipsit din ediţiile precedente. Includerea lor în actuala ediţie acoperă un gol care era resimţit.

Ca şi în ediţiile precedente este sintetizată în primul rând experienţa românească, la care se adaugă, desigur, noutăţile apărute pe plan internaţional, unele deja aplicate şi la noi în ţară, altele în curs de a fi introduse.

Într-un domeniu dinamic şi în permanentă schimbare, *Tratatul* se adresează medicilor rezidenţi, aflaţi în plin proces de formare profesională şi, în egală măsură, tinerilor specialişti, care doresc să-şi continue pregătirea din rezidenţiat şi să rămână în contact cu ultimele noutăţi din domeniul disciplinei în care lucrează. În plus, *Tratatul de chirurgie* va fi util tuturor colegilor care ştiu că în medicină trebuie să înveţi toată viaţa şi că procesul de informare profesională nu se opreşte niciodată.

În efortul pe care l-am întreprins am avut alături de noi pe mulţi dintre cei care au participat, în calitate de autori sau redactori de volum şi la ediţia precedentă şi cărora le mulţumim pe această cale.

Mulţumiri speciale se cuvin Editurii Academiei Române şi Domnului director general Dumitru Radu Popescu, pentru suportul şi înţelegerea pe care, la fel ca şi la ediţia precedentă, ni le-a oferit cu multă generozitate. Doamnei Doina Argeşanu, colectivului tehnoredacţional, pentru abnegaţia şi profesionalismul desăvârşit. Lui Dan Cojocaru, a cărui participare a asigurat continuitatea aspectului grafic.

Prof. dr. Irinel Popescu
Prof. dr. Constantin Ciuce

PREFAȚĂ

Prezentul tratat este o lucrare adresată în primul rând medicilor rezidenţi şi studenţilor, în a căror formare profesională noţiunile prezentate se vor o iniţiere în domeniul atât de vast al neurochirurgiei.

Deosebita fragilitate a sistemului nervos precum şi înalta diferenţiere funcţională necesită o expunere chirurgicală foarte precisă şi o manipulare extrem de delicată a ţesutului nervos în timpul actului chirurgical, alături de o gândire chirurgicală şi neurologică judicioasă, bazate pe o foarte bună cunoaştere a anatomiei şi patologiei sistemului nervos. Toate acestea au dus la o permanentă dezvoltare a mijloacelor de investigaţie în paralel cu dezvoltarea tehnicilor neurochirurgicale, fapt ce a lărgit în permanenţă aria patologiei abordabile neurochirurgical.

Neurochirurgia este o specialitate relativ tânără desprinsă din Chirurgia Generală abia la începutul secolului XX. Primele încercări de tratament neurochirurgical au fost efectuate de chirurgi generalişti cu o vastă experienţă dar şi cu o viziune, o intuiţie şi am putea spune, un curaj deosebit.

În acest context al pionieratului în domeniul Neurochirurgiei este o datorie de onoare şi credem noi, o reparaţie morală necesară faţă de memoria predecesorilor noştri, să amintim faptul că printre promotorii acestei specialităţi au fost şi nume de marcă ale chirurgiei româneşti, unii dintre ei practicând operaţii neurochirurgicale în premieră pe plan internaţional, uneori cu mult înaintea unor chirurgi creditaţi de istoriografii, oficial, ca având prioritate absolută.

Astfel, Ludovic Russ Senior, fondatorul şcolii de chirurgie din Iaşi, a efectuat în 1847 prima trepanaţie pentru evacuarea unui hematom extradural, cu 30 de ani înaintea lui William Macewen, cel creditat ca fiind primul chirurg ce a evacuat un hematom subdural. Nicolae Turnescu, primul decan al Facultăţii de Medicină din Bucureşti, publică în 1856 primul succes terapeutic chirurgical al unui caz de hidrocefalie, prin puncţionarea directă a ventriculului şi injectarea de iod. Istoriografia oficială americană îl creditează pe William Keen ca fiind primul chirurg care a efectuat o puncţie ventriculară la un pacient viu în 1888, deci 32 de ani mai târziu. Leon Scully, profesor de chirurgie şi anatomie, primul decan al Facultăţii de Medicină din Iaşi este unul din pionierii chirurgiei spinale pe plan internaţional, în preocupările sale situându-se patologia traumatică şi leziunile tuberculoase vertebrale. George Assaky, născut la Iaşi, format la Paris unde publică în 1886 teza de doctorat cu titlul „De la suture de nerfs a distance", o metodă originală de grefare a nervilor periferici. La sfârşitul secolului XIX, Leonte Anastasievici efectuează primele intervenţii pentru compresiuni tumorale vertebro-medulare şi prima cordotomie antero-laterală fiind astfel un promotor al chirurgiei durerii. Contemporan cu el, profesorul Nicolae Bardescu, la Bucureşti, efectuează pentru prima dată în lume rezecţia ganglionului Gasser pentru nevralgia de trigemen. Mai mult decât atât cei doi prezintă lucrarea „Intervention chirurgical dans les affection cerebrales" în cadrul *Société de Chirurgie* din Paris, în anul 1896. Toma Ionescu, probabil unul din cei mai mari chirurgi ai medicinei româneşti a descris şi efectuat, fiindu-i recunoscută prioritatea, simpatectomie cervicală bilaterală pentru tratamentul epilepsiei, precum şi prima corticectomie sectorială pentru epilepsie (1896). Trebuie subliniat faptul că în prezent unul din tratamentele cele mai de succes în tratamentul epilepsiei este stimularea nervului vag la nivel cervical, mecanismul de acţiune nefiind pe deplin cunoscut dar bazându-se pe acelaşi principiu intuit în mod genial de Toma Ionescu, al implicării sistemului nervos autonom în apariţia crizelor de epilepsie. Toma Ionescu a demonstrat şi superioritatea voletului osteoplastic, tehnică originală publicată în Germania. Considerat de mulţi ca pionier al Neurochirurgiei, Amza Jianu a contribuit în mod esenţial la promovarea şi dezvoltarea neurochirurgiei ca specialitate de sine stătătoare. Profesor de chirurgie la Iaşi încă de la 31 de ani, Amza Jianu este recunoscut ca şi chirurgul care a efectuat cu succes prima ablaţie a unui neurinom de acustic, realizare citată şi de Harvey Cushing în monografia sa asupra tumorilor cerebrale. Pentru specialitatea de neurochirurgie este însă mai important faptul că el l-a sprijinit pe Alexandru Moruzzi în specializarea în neurochirurgie. Format în această nouă specialitate la Paris sub îndrumarea lui De Martel, Alexandru Moruzzi înfiinţează, cu sprijinul lui Amza Jianu, prima Secţie de Neurochirurgie din România, în anul 1933, fiind totodată a treia secţie de acest fel din Europa după cea a lui Olivercona la Stockholm şi cea de la Spitalul Militar din Sankt Petersburg.

Având asemenea predecesori, neurochirurgia românească a cunoscut o continuă ascensiune prin fondatorii ei, începând cu Dumitru Bagdasar şi mai apoi cu Constantin Arseni, unul din cei mai citaţi autori români şi astăzi atunci când se face referire la tumorile cerebrale, infecţiile şi parazitozele sistemului nervos central. Nicolae Oblu care la Iaşi a înfiinţat primul Spital Clinic de Neurochirurgie din România în 1972, Ştefan Tristan Iacob la Cluj, Vasile Miclăuş la Timişoara, sunt tot atâtea repere profesionale în dezvoltarea neurochirurgiei ca specialitate în România. Venind spre zilele noastre trebuie amintit Profesorul Leon Dănăilă, promotorul microchirurgiei în neurochirurgia românească şi totodată iniţiatorul microchirurgiei vasculare, având una din cele mai mari serii de anevrisme intracraniene operate din lume. Alexandru Constantinovici a avut un rol deosebit în deschiderea internaţională a neurochirurgiei româneşti după 1989, iar Profesorul Alexandru Vlad Ciurea, a cărui colaborare la apariţia acestui volum o preţuim în mod deosebit, a fost timp de 4 ani „Vice-President at large" al *World Federation of Neurosurgical Societies* (WFNS), ca o recunoaştere a contribuţiei deosebite la progresul neurochirurgiei mondiale.

Apariţia unui *Volum de Neurochirurgie* în cadrul unui *Tratat de Chirurgie* are valoare de simbol al unui arc peste timp, al unei reîntoarceri în vechea matcă, motiv pentru care coordonatorii acestui volum le sunt profund recunoscători iniţiatorilor acestui vast proiect atât pentru iniţiativă cât şi pentru onoarea de a ne nominaliza în acest demers publicistic.

Departe de a fi un tratat atotcuprinzător, în paginile acestui volum ne-am axat mai mult pe principiile de diagnostic şi tratament permiţând cititorului să însuşească noţiunile esenţiale, urmând ca apoi acestea să fie aprofundate în tratatele de tehnică şi patologie specializate. Sunt prezentate în mod succint datele esenţiale necesare pentru identificarea bolii precum şi măsurile terapeutice generale pentru o atitudine terapeutică cât mai corectă. Deoarece bolnavul cu afecţiuni neurochirurgicale este arareori un bolnav neurochirurgical pur, tratamentul afecţiunii sau al afecţiunilor lui fiind în imensa majoritate a cazurilor rodul unei colaborări multidisciplinare, coordonatorii au considerat necesară angrenarea în redactarea acestui volum şi a unor specialişti cu experienţă în domenii conexe neurochirurgiei cum sunt neurologi, neuroanestezişti, specialişti în imagistică, în reabilitare neurologică, chirurgi de chirurgie generală, psihologi.

Alături de aceştia, coordonatorii volumului au investit cu deosebită încredere tineri specialişti şi rezidenţi neurochirurgi în redactarea unora dintre capitole, încurajând în acest fel capacitatea lor de documentare şi de sinteză a celor mai relevante aspecte ale patologiei neurochirurgicale.

Rezultatul obţinut este o îngemănare de noţiuni clasice şi date de strictă actualitate, structurate într-o formă modernă, sperăm noi accesibilă şi utilă tinerilor neurochirurgi în formare, dar în egală măsură putând constitui o sursă de inspiraţie şi pentru specialişti din alte domenii care doresc o informaţie sintetică asupra patologiei neurochirurgicale.

Adresăm pe această cale mulţumirile noastre tuturor colaboratorilor pentru efortul deosebit şi pentru contribuţia adusă la apariţia acestui volum care sperăm că îşi va găsi locul nu numai în bibliotecile neurochirurgilor ci şi în mintea şi sufletul cititorului.

Prof. Dr. Ioan Ştefan Florian

Prof. Dr. Ion Poeată

CUPRINS

ABREVIERI 27

Capitolul 1
ELEMENTE DE NEUROANATOMIE CHIRURGICALĂ (*Ion Poeată*) 31
FIZIOLOGIA ŞI FIZIOPATOLOGIA LICHIDULUI CEREBRO-SPINAL (*Ştefan Mircea Iencean*) 31
ROLUL ENDOSCOPIEI ÎN NEUROCHIRURGIE (*Horaţiu Stan, Cristian Kakucs*) 42
SALA DE OPERAŢIE NEUROCHIRURGICALĂ, INSTRUMENTE, APARATURĂ, DISPOZITIV OPERATOR (*Alexandru Chiriac*) 44
Introducere 44
Personalul sălii de operaţie 44
Organizarea sălii de operaţie 45

Capitolul 2
SEMIOLOGIE NEUROLOGICĂ ŞI NEUROCHIRURGICALĂ (*Dafin F. Mureşanu, Sorin Vidican*) 52
ANAMNEZA 52
STAREA GENERALĂ 53
Examenul clinic general 53
Examenul obiectiv neurologic 53

Capitolul 3
INVESTIGAŢIILE PARACLINICE ÎN NEUROCHIRURGIE 62
INVESTIGAŢIILE ELECTROFIZIOLOGICE (EEG, EMG, VCN) (*Horia Pleş, Marcel A. Angelescu*) 62
Electroencefalografia (EEG) 62
Potenţialele evocate 63
Studii electrodiagnostice ale nervilor periferici 64
Aplicaţii clinice ale EMG şi VCN 65
MEDICINA NUCLEARĂ (SPECT, PET, PET-CT, PET-RMN) (*Horia Pleş, Sorin Hanăş*) 67
Imagistica SPECT a creierului (*Brain SPECT Imaging*) 67
PET 69
PET-CT 69
PET-RMN 70
EXPLORAREA IMAGISTICĂ A SISTEMULUI NERVOS (*Graţian D. Miclăuş, Horia Pleş*) 71
Computer tomografia 71
Rezonanţa magnetică 72
Rezonanţa magnetică funcţională 72
NEUROIMAGISTICA ÎN TRAUMATOLOGIA CRANIO-CEREBRALĂ (*Horia Pleş, Adela Mortean*) 73
Fracturile craniene 73
Leziuni extra-axiale 76
Leziuni intra-axiale 81
Leziuni secundare 84
Leziuni vasculare posttraumatice 89
NEURO-IMAGISTICA ÎN PATOLOGIA VASCULARĂ CEREBRALĂ (*Horia Pleş, Mariana Maruşteri*) 91
Anevrismele 91
Malformaţiile arterio-venoase 94
Fistula arterio-venoasă cranio-durală 96
Fistula carotido-cavernoasă 96

    - Malformația de vena Galen 97
    - Anomalia de dezvoltare venoasă 98
    - Cavernomul 99
    - Teleangiectazia capilară 100
- NEUROIMAGISTICA ÎN TUMORILE CEREBRALE (*Horia Pleș, Diana Munteanu*) 101
    - Introducere 101
    - Epidemiologie 101
    - Localizare 101
    - Imagistica tumorilor cerebrale 102

Capitolul 4

- **TUMORILE CEREBRALE** 118
    - INTRODUCERE ÎN STUDIUL TUMORILOR CEREBRALE (*Ioan Ștefan Florian*) 118
    - NOȚIUNI GENERALE ASUPRA TUMORILOR CEREBRALE (*Cristian Ionel Abrudan*) 121
        - Clasificarea tumorilor cerebrale 121
        - Etiologia 123
        - Genetica 123
        - Epidemiologia tumorilor cerebrale (*Cristian Ionel Abrudan, Dana Mihaela Cernea*) 124
    - PRINCIPIILE GENERALE ALE CHIRURGIEI TUMORILOR CEREBRALE (*Ioan Ștefan Florian, Aurel Oșlobanu, Silviu Albu*) 128
        - Planificarea operației 128
        - Pregătirea preoperatorie 128
        - Tratamentul chirurgical 128
        - Tipuri de abord chirurgical 131
        - Rezecția tumorală 142
        - Închiderea plăgii operatorii 146
        - Îngrijirea postoperatorie 147
        - Complicații 147
        - Urmărirea postoperatorie 149
        - Tratamentul recidivelor 149
        - Concluzii 150
    - BIOPSIA STEREOTACTICĂ (*Horațiu Stan, Petre-Attila Kiss*) 151
    - GLIOAMELE CEREBRALE (*Ioan Ștefan Florian, Alexandru-Dragoș Iosif, Mihai Robert Dănciuț*) 153
        - Glioamele de grad mic (*Ioan Ștefan Florian, Alexandru-Dragoș Iosif, Adriana Barițchii, Mihai Robert Dănciuț*) 153
        - Glioamele de grad înalt (*Ioan Ștefan Florian, Adriana Barițchii*) 164
        - Tumorile de plex coroid (*Ioan Ștefan Florian, Horațiu Ioani*) 173
    - TUMORI ALE MENINGELUI 177
        - Meningioamele intracraniene (*Ioan Ștefan Florian, Andreea Mogyoros*) 177
        - Tumori mezenchimale nonmeningoteliale (*Linda Iordache, Liviu Dura*) 190
        - Tumorile melanocitare primare (*Ioan Ștefan Florian, Mihai Robert Dănciuț*) 198
        - Tumori mezenchimale de origine incertă. Hemangioblastomul (*Ioan Ștefan Florian*) 201
        - Limfoame și tumori hematopoetice. Limfomul cerebral primar (*Ioan Ștefan Florian*) 204
    - TUMORILE DE TEACĂ NERVOASĂ 207
        - Neurinomul de acustic unic (Schwannomul vestibular) (*Ioan Ștefan Florian, Ioana Sofia Nistor*) 207
        - Alte neurinoame (schwanoame) intracraniene (*Ioan Ștefan Florian*) 213
    - TUMORILE DE REGIUNE SELARĂ (*Ioan Ștefan Florian*) 218
        - Elemente de anatomie a regiunii selare 218
        - Adenoamele hipofizare (*Ioan Ștefan Florian*) 219
        - Craniofaringiomul (*Bianca Pintea, Ioan Ștefan Florian*) 226
    - TUMORILE GERMINALE (*Alin Ștefan Lucian Blaga, Nicolae Ianovici*) 233
        - Germinomul 234
        - Carcinomul embrionar 237
        - Tumora de sac Yolk 238
        - Choriocarcinomul 238
        - Teratomul 238

TUMORI DE ORIGINE NEURONALĂ (*Alin Ştefan Lucian Blaga, Nicolae Ianovici*) 240
Gangliogliomul 240
Gangliocitomul 240
Neurocitomul central 241
Estesioneuroblastomul 242
Tumori embrionale 243
EXTENSII ALE UNOR TUMORI DE VECINĂTATE (*Aurel Oşlobanu*) 247
Cordomul şi condrosarcomul 247
Tumorile sinusurilor paranazale 251
CHISTE ŞI LEZIUNI TUMOR-LIKE (*Bianca Pintea, Aurel Oşlobanu*) 255
Chist de pungă Rathke 255
Chistul epidermoid 256
Chistul dermoid 258
Chistul coloid 259
Chistul neurenteric 261
TUMORILE DE REGIUNE PINEALĂ (*Ioan Ştefan Florian, Claudiu Matei*) 264
RADIOCHIRURGIA STEREOTACTICĂ GAMMA-KNIFE (*Alexandru Vlad Ciurea, Fery Stoica*) ... 272
Introducere 272
Indicații terapeutice 273
Malformațiile arterio-venoase cerebrale 274
Meningioamele cerebrale 276
Schwannoamele vestibulare (Neurinoamele de acustic) 278
Tumorile pituitare 280
Metastazele cerebrale 281
Nevralgia trigeminală 283
Concluzii 284
TUMORILE DE TRUNCHI CEREBRAL (*Ioan Ştefan Florian, Bianca Pintea, Attila Kiss*) 288
TUMORILE DE JONCȚIUNE CRANIO-SPINALĂ (*Linda Iordache, Liviu Dura*) 295
METASTAZELE CEREBRALE (*Bogdan Suciu, Cristina Suciu, Nicolae Ianovici*) 301
TUMORILE ORBITALE (*Ioan Szabo, Bianca Szabo*) 306
Considerații de terminologie 306
Generalități 306
Anatomie chirurgicală 307
Tumorile orbitale 308
Simptomatologia clinică a tumorilor orbitale 308
Examenul neurooftalmologic şi de laborator în tumorile orbitale 310
Examenul neuroradiologic şi neuroimagistic 311
Tumori intraorbitale la copil 313
Tumori intraorbitale la adult 315
Tumori intraorbitale comune la copil şi adult 318
Tumori orbitale la vârsta a treia 318
Diagnosticul diferențial în tumorile orbitale 318
Tratamentul tumorilor orbitale. Principii generale 319
Tratamentul neurochirurgical al tumorilor orbitale primare 319
Tehnici de abord a tumorilor orbitale secundare 320
Exenterația de orbită 321
TUMORILE CEREBRALE LA VÂRSTA PEDIATRICĂ (*Ioan Ştefan Florian, Alexandru Vlad Ciurea, Attila Kiss*) 325
Principalele tipuri tumorale întâlnite la vârsta pediatrică 334
Tumorile cerebrale la copilul mic (0–3 ani) 341
PSEUDOTUMOR CEREBRI (*Mircea Ştefan Iencean*) 346

Capitolul 5

PATOLOGIA VASCULARĂ NEUROCHIRURGICALĂ 358
VASCULARIZAȚIA CREIERULUI (*Dana-Mihaela Turliuc, Andrei Cucu*) 358
Circulația arterială 358
Circulația venoasă a creierului 360

EXPLORAREA PATOLOGIEI VASCULARE (*Alexandru Chiriac*) 362
Angiografia Computer Tomografică (CTA) 363
Angiografia prin Rezonanță Magnetică (MRA) 363
Angiografia Seldinger cu substracție digitală (DSA) 364
PATOLOGIA VASCULARĂ CEREBRALĂ. GENERALITĂȚI, CLASIFICARE (*Sergiu Gaivas*) 366
Hemoragia subarahnoidiană 366
Hemoragia intracerebrală 367
Accidentul vascular cerebral ischemic 367
Anevrismele cerebrale 367
Malformațiile arteriovenoase 368
Malformațiile arterio-venoase durale 368
Angiomul venos 368
Angiomul cavernos 368
Fistula carotido-cavernoasă 368
Telangiectaziile capilare 368
HEMORAGIA SUBARAHNOIDIANĂ (*Ion Poeată*) 370
Importanța clinică, relevanța subiectului 370
Date generale actualizate 371
Evaluarea pacientului 372
Diagnosticul diferențial 375
Protocoale de tratament: privire de ansamblu și recomandări 375
Evoluție naturală, complicații, conduita terapeutică, prognostic și consimțământul informat 377
Erori și eșecuri în conduita diagnostică și terapeutică (capcane frecvente) 382
ANEVRISMELE INTRACRANIENE (*Ion Poeată*) 384
Definiție. Clasificare 384
Epidemiologie 384
Morfopatologie 385
Etiopatogenia anevrismelor intracraniene saculare (ASIC) 386
Forme clinice (prezentarea anevrismelor) 388
Decizia chirurgicală pentru tratamentul anevrismelor cerebrale 389
POSIBILITĂȚI ȘI LIMITE ALE TERAPIEI ENDOVASCULARE ÎN NEUROCHIRURGIE (*Nicolae Dobrin*) 392
HEMATOMUL INTRAPARENCHIMATOS PRIMAR (*Andrei Fărcaș-Rotariu, Ioan Ștefan Florian*) 395
Definiție. Etiopatogenie 395
Prezentarea clinică 395
Diagnosticul imagistic 396
Atitudinea terapeutică 397
MALFORMAȚIILE ARTERIO-VENOASE (*Ioan Ștefan Florian, Adriana Barițchii, Sebastian-Victor Trifoi*) 402
Generalități 402
Etiopatogenie 402
Epidemiologie 403
Clasificarea malformațiilor arterio-venoase 403
Clinica malformațiilor arterio-venoase 404
Diagnosticul malformațiilor arterio-venoase 404
Opțiuni terapeutice în malformațiile arterio-venoase 405
CAVERNOAMELE CEREBRALE (*Bogdan Florin Iliescu, Ion Poeată*) 411
Introducere. Definiție 411
Anatomie patologică 412
Epidemiologie 412
Genetica 412
Prezentare și evoluție naturală 412
Evaluare imagistică 413
Management 413

FISTULELE ARTERIO-VENOASE DURALE (*Dana-Mihaela Turliuc, Raul Sandu*) 415
Definiție. Epidemiologie. Clasificare 415
Manifestări clinice 416
Diagnosticul imagistic 416
Atitudine terapeutică 417
HEMORAGIA INTRAVENTRICULARĂ (*Andrei Ștefan Iencean*) 419
Generalități. Etiologie 419
Prezentarea clinică 419
Diagnosticul imagistic 419
Tratamentul 420
Complicația 420
Evoluția și prognosticul 420
Hemoragia intraventriculară la nou-născut 420
ACCIDENTELE VASCULARE ISCHEMICE. GENERALITĂȚI, INDICAȚII NEUROCHIRURGICALE (*Dorin Bică, Ionuț Gobej, Sorin Aldea*) 422
Epidemiologie 422
AVC-ul silvian malign 422
AVC-ul ischemic cerebelos 424
Tromboza venoasă cerebrală 425
Revascularizarea cerebrală 425
INFARCTUL PSEUDOTUMORAL – CRANIECTOMIA DECOMPRESIVĂ (*Mihaela Coşman, Alin Iordache*) 428
STENOZA CAROTIDIANĂ (*Mihaela Bălinişteanu*) 431
Generalități. Epidemiologie. Etiopatogenie 431
Prezentare clinică 431
Metode de diagnostic 431
Atitudinea terapeutică 432
INSUFICIENȚA CIRCULATORIE HEMODINAMICĂ (*Mihaela Coşman, Alin Iordache*) 437
Definiție 437
Manifestarea clinică 437
Diagnosticul paraclinic 437
Atitudinea terapeutică 438

Capitolul 6

TRAUMATISMELE CRANIO-CEREBRALE 440
ETIOPATOGENIA ȘI CLASIFICAREA TRAUMATISMELOR CRANIO-CEREBRALE (*Cristian Kakucs, Horațiu Stan*) 440
Leziuni cerebrale primare 440
Leziuni cerebrale secundare 442
Leziunile traumatice ale scalpului 443
Fracturile craniene 443
Leziunile traumatice ale nervilor cranieni 444
CLINICA TRAUMATISMELOR CRANIO-CEREBRALE (*Sebastian-Victor Trifoi*) 446
Clinica traumatismului cranio-cerebral minor 447
Clinica traumatismului cranio-cerebral mediu 448
Clinica traumatismului cranio-cerebral sever (TCCS) 449
TRATAMENTUL TRAUMATISMELOR CRANIO-CEREBRALE (*Ioan Ștefan Florian, Georgeta-Magdalena Balaci*) 450
Tratamentul și asistența de urgență în pre-spital 450
Transportul și supravegherea traumatizaților cranio-cerebral 452
Conduita terapeutică în TCC minor (GCS = 13–15) și mediu (GCS = 9–12) 452
Tratamentul leziunilor scalpului 452
Diagnosticul și tratamentul leziunilor extracraniene cu risc vital 453
Tratamentul în serviciul de neurochirurgie 454
Concluzii 473

PARTICULARITĂȚILE TCC LA VÂRSTA PEDIATRICĂ (*Gheorghe Ungureanu, Lucy Sarah Bataneant, Lucian Moraru*) 475
  Epidemiologie 475
  Etiopatogenie 475
  Diagnosticul clinic 477
  Diagnosticul imagistic 478
  Particularități ale tratamentului TCC în populația pediatrică 479
  Prognosticul 480
NOȚIUNI SINTETICE DE MANAGEMENT NEUROREABILITATIV ÎN STATUSURI POST-TRAUMATISME CEREBRALE (*Gelu Onose*) 482
  Scurt preambul de orientare generală 482
  Precizări preliminare 482
  Prezentare integrativ-complementară a unor noțiuni de bază și aspecte actuale de neuroreabilitare în domeniu 483

Capitolul 7

TRAUMATISMELE VERTEBRO-MEDULARE (*Ioan Ștefan Florian, Tiberiu Maior, Iulian Irimescu*) 502
DATE GENERALE.EPIDEMIOLOGIE. ETIOLOGIE 502
ETIOPATOGENIE. CLASIFICĂRI 503
  Mecanismul indirect 503
  Mecanismul direct 509
  Leziunea medulară 509
PREZENTAREA CLINICĂ 511
  Deficitul neurologic. 511
  Durerea locală 513
  Diagnosticul topografic 513
DIAGNOSTICUL IMAGISTIC 514
  Radiografia standard 514
  Computer tomografia 515
  Rezonanța magnetică nucleară (RMN) 515
ATITUDINE TERAPEUTICĂ (*Tiberiu Maior, Ioan Ștefan Florian, Florin Leaț*) 518
  Tratamentul la locul accidentului 518
  Tratamentul în secția Neurochirurgie 519
  Indicațiile intervenției chirurgicale 519
  Tratamentul leziunilor deschise 520
  Principiile generale ale tratamentului leziunilor închise 520
  Tipurile de abord în patologia traumatică 524
  Principii de tratament în funcție de regiune și tipul fracturii 526
  Urmărirea postoperatorie 536
  Complicațiile tratamentului neurochirurgical 536
  Măsuri pe termen lung 537
PROGNOSTIC 539
TULBURĂRI VISCEROVEGETATIVE SECUNDARE ÎN TRAUMATISME VERTEBRO-MEDULARE (*Valentin Titus Grigorean, Mihai Popescu*) 540
  Șocul spinal 540
  Disreflexia autonomă 541
  Tulburările cardiovasculare 542
  Disfuncțiile gastrointestinale 545
  Disfuncțiile tractului urinar inferior 549
  Disfuncțiile sexuale 551

Capitolul 8

TUMORILE VERTEBRO-MEDULARE 555
DATE GENERALE ASUPRA TUMORILOR VERTEBRO-MEDULARE (*Ioan Ștefan Florian, Tiberiu Maior, Alin Ștefan Lucian Blaga*) 555
  Epidemiologia tumorilor vertebro-medulare 555

Etiopatogenie şi clasificări 555
Diagnosticul clinic 556
Diagnosticul neuroimagistic 557
TUMORILE VERTEBRALE (*Ioan Ştefan Florian, Tiberiu Maior, Alin Ştefan Lucian Blaga*) 561
Metastazele vertebrale 561
Tumorile vertebrale primare 567
Tumorile vertebrale primare maligne 570
Concluzii 573
TUMORILE INTRARAHIDIENE (*Adrian Bălaşa*) 575
Tumori subdurale extramedulare 575
Tumorile intramedulare (*Ioan Ştefan Florian, Adrian Bălaşa*) 582
Concluzii 593
ASPECTE PARTICULARE ALE TUMORILOR MEDULARE LA COPIL (*Linda-Antuaneta Iordache, Liviu Dura*) 595
Tumorile intramedulare 595
Tumorile intradurale extramedulare 598
Tumorile epidurale 599

Capitolul 9

PATOLOGIA SPINALĂ DEGENERATIVĂ (*Ion Poeată*) 602
ELEMENTE DE ANATOMIE CLINICĂ SPINALĂ (*Bogdan Florin Iliescu, Ion Poeată*) 602
Introducere 602
Coloana cervicală 602
Coloana toracală 605
Coloana lombară 606
EVOLUȚIA TEHNICILOR OPERATORII ÎN PATOLOGIA DEGENERATIVĂ SPINALĂ (*Grigore Zapuhlih, Serghei Borodin*) 608
Scurt istoric 608
Discectomia endoscopică 608
Discectomia microchirurgicală 609
Chirurgia minim invazivă a stenozei lombare 609
Fuziunea spinală lombară 610
Vertebroplastia percutană 610
Concluzie 611
TEHNICI DE NAVIGAȚIE ÎN CHIRURGIA SPINALĂ (*Marcel Ivanov*) 612
DISCOPATIA VERTEBRALĂ ŞI HERNIA DISCALĂ. GENERALITĂȚI, CLASIFICARE (*Marius Dabija*) 615
Istoric 615
Anatomie 615
Factori de risc 616
Fiziopatologie 616
Clasificare 616
HERNIA DE DISC LOMBARĂ (*Mircea Ştefan Iencean*) 619
Patogenie 619
Diagnostic clinic 621
Diagnostic paraclinic 622
Diagnosticul diferențial 623
Tratament 624
STENOZA DE CANAL LOMBAR (*Ion Strelțov, Cristina Căilean, Marcela Nour*) 625
Clasificarea stenozei lombare 625
Explorări paraclinice 625
Tratamentul stenozei 626
HERNIA DE DISC CERVICALĂ (*Cezar Eugen Popescu*) 628
Patogeneza 628
Aspectele clinice 628
Explorările paraclinice 629
Tratament 629

- STENOZA DE CANAL VERTEBRAL CERVICAL ŞI MIELOPATIA DE ORIGINE VERTEBRALĂ (*Grigore Zapuhlih, Serghei Borodin*) 631
  - Epidemiologie 631
  - Clasificarea stenozei spinale 631
  - Simptomele mielopatiei cervicale 631
  - Clasificarea mielopatiei 631
  - Diagnosticul imagistic 632
  - Tratamentul stenozei cervicale 632
- HERNIA DE DISC TORACICĂ (*Marcel Ivanov*) 633
  - Informaţii generale. Epidemiologie 633
  - Simptomatologia 633
  - Evaluarea radiologică 633
  - Tratament 634
  - Aborduri chirurgicale 635
- SPONDILOLIZA ŞI SPONDILOLISTEZISUL LOMBAR (*Mircea Ştefan Iencean*) 636
  - Tipuri de spondilolistezis 636
  - Frecvenţa 637
  - Etiopatogenia 637
  - Tabloul clinic 637
  - Explorarea paraclinică 638
  - Tratamentul spondilolistezisului 638
- SINDROMUL DE INSTABILITATE VERTEBRALĂ (*Bogdan Costăchescu*) 640
  - Introducere 640
  - Definiţie 640
  - Clasificare 640
  - Etiologie 640
  - Tablou clinic 641
  - Evaluare paraclinică 641
  - Tratament 642

Capitolul 10

PATOLOGIE INFECŢIOASĂ ŞI PARAZITARĂ NEUROCHIRURGICALĂ 643

- ABCESELE CEREBRALE (*Cosmin Alexandru Apetrei, Ion Poeată*) 643
  - Generalităţi 643
  - Epidemiologie 643
  - Etiopatogenie 643
  - Microbiologie 644
  - Morfopatologie 644
  - Tabloul clinic 644
  - Atitudinea diagnostică şi terapeutică 645
  - Obiective şi strategii terapeutice, indicaţii 645
  - Prognostic 646
- EMPIEMUL SUBDURAL ŞI ABCESUL EPIDURAL (*Marius Dabija*) 647
  - Empiemul subdural 647
  - Abcesul epidural cranian 650
  - Abcesul epidural spinal 651
- INFECŢIA POSTOPERATORIE (*Marius Dabija*) 654
  - Epidemiologie. Clasificare 654
  - Infecţia superficială a plăgii operatorii 654
  - Meningita bacteriană acută 656
  - Infecţia de şunt 656
  - Osteodiscita postoperatorie 657
- TUBERCULOZA CEREBRALĂ (*Dana Turliuc, Raul Sandu*) 660
  - Anatomie patologică 660
  - Meningita tuberculoasă craniană 660
  - Leziunile tuberculoase înlocuitoare de spaţiu 661
  - Tratament 662

PARAZITOZELE CEREBRALE (*Daniel Ilie Rotariu*) 664
    Neurocisticercoza 664
    Echinococoza 666

Capitolul 11

AFECŢIUNI INFECŢIOASE ALE COLOANEI VERTEBRALE (*Sorin Vidican, Sebastian-Victor Trifoi*) 669
  ETIOPATOGENIE. CLASIFICARE 669
    Localizarea anatomică 669
  ETIOLOGIA INFECŢIILOR VERTEBRALE 672
    Infecţii metastatice 672
    Infecţii post-terapeutice 673
  DIAGNOSTICUL CLINIC 674
    Simptomatologia clinică subiectivă 674
    Examenul clinic obiectiv 674
    Diagnosticul de laborator 674
    Diagnosticul neuroimagistic 675
  TRATAMENTUL 679
    Tratamentul abcesului epidural 679
    Tratamentul osteomielitei vertebrale 679
    Tratamentul discitei 679

Capitolul 12

MALFORMAŢII CONGENITALE ŞI DE DEZVOLTARE 682
  MALFORMAŢII DISRAFICE CRANIO-SPINALE (*Alexandru Vlad Ciurea, Horaţiu Stan, Teodora Camelia Coman*) 682
    Epidemiologie 682
    Etiopatogenie 682
    Diagnosticul prenatal şi profilaxia DNT 683
    Clasificarea DTN 683
    Meningoencefalocele (MEC) 684
    Meningocele (MC) spinale 687
    Meningomielocelele (MMC) 689
  LIPOMUL LOMBOSACRAT (*Dan Negoescu*) 694
    Definiţie 694
    Embriologie 694
    Clasificare 694
    Prezentarea clinică 696
    Diagnosticul imagistic 697
    Tratamentul chirurgical 697
    Concluzii 698
  CRANIOSINOSTOZELE (*Alexandru Vlad Ciurea, Corneliu Toader, Horaţiu Stan*) 699
    Definiţie epidemiologie 699
    Morfogeneza suturilor 699
    Clasificarea craniosinostozelor 699
    Diagnosticul craniosinostozelor 702
    Diagnosticul diferenţial al craniosinostozelor 703
    Principii de tratament 703
    Sfatul genetic 704
  CHISTUL ARAHNOIDIAN (*Adriana Bariţchii, Ioan Ştefan Florian*) 706
    Etiopatogenia 706
    Epidemiologie 707
    Distribuţia anatomică 707
    Evoluţia naturală 708
    Simptomatologie 708
    Diagnosticul imagistic 709

Atitudinea terapeutică ... 711
Concluzii ... 712
HIDROCEFALIA (*Horațiu Stan, Petre Kiss*) ... 714
Definiție. Epidemiologie ... 714
Clasificare ... 714
Etiopatogenie ... 714
Diagnostic ... 715
Diagnostic diferențial ... 716
Tratamentul ... 716

Capitolul 13

SIRINGOMIELIA (*Alexandru-Dragoș Iosif, Horațiu Stan*) ... 723
DEFINIȚIE ... 723
EPIDEMIOLOGIA ... 723
ETIOPATOGENIE ȘI CLASIFICĂRI ... 724
DIAGNOSTICUL CLINIC ... 726
DIAGNOSTICUL IMAGISTIC ... 727
ATITUDINE TERAPEUTICĂ ... 727
REZULTATE ... 729

Capitolul 14

NEUROCHIRURGIA FUNCȚIONALĂ (*Jean A. V. Ciurea, Alin Rășină, Ana Ciurea*) ... 731
INTRODUCERE: DEFINIȚIE, PRINCIPII, ISTORIC ... 731
NEUROCHIRURGIA DURERII CRONICE ȘI MALIGNE ... 731
Concepte ... 731
Tehnici ... 734
TULBURĂRI ALE NERVILOR CRANIENI ... 744
Fiziopatologie ... 744
Sindroame ... 744
Modalități terapeutice ... 746
NEUROCHIRURGIA PENTRU MIȘCĂRI ANORMALE ... 752
Istoric. Etiopatogenie ... 752
Procedura stereotactică ... 752
Stimularea cerebrală profundă ... 754
Sindroame ... 754
NEUROCHIRURGIA EPILEPSIEI REFRACTARE ... 760
Epidemiologie. Indicații ... 760
Evaluarea preoperatorie ... 760
Tehnici ... 761
NEUROCHIRURGIE PENTRU SPASTICITATEA HANDICAPANTĂ ... 765
Etiopatogenie. Indicații ... 765
Tehnici ... 765
Rezultate ... 766
PSIHONEUROCHIRURGIE ... 768
Istoric. Aspecte etice ... 768
Concepte moderne – stimularea cerebrală profundă ... 768
Sindroame ... 768
CONCLUZII. PERSPECTIVE ... 769

Capitolul 15

PATOLOGIA NERVILOR PERIFERICI ... 770
LEZIUNILE TRAUMATICE ALE NERVILOR PERIFERICI (*Claudiu Popa, Ioan Ștefan Florian*) ... 770
Generalități ... 770
Clasificarea leziunilor traumatice ale nervilor periferici ... 771
Regenerarea nervoasă ... 772
Mecanisme de lezare ale nervilor periferici ... 772

Diagnostic şi indicaţii 773
Tipuri particulare de leziuni ale nervilor periferici 774
Procedee chirurgicale 775
Terapia postoperatorie 777
Sindroame algice în leziunile nervilor periferici 777
LEZIUNILE COMPRESIVE ALE NERVILOR PERIFERICI. SINDROMUL DE ENTRAPMENT (*Cristian Dimitriu*) 779
TUMORILE NERVILOR PERIFERICI (*Dana Turliuc, Raluca Munteanu*) 784
Tumorile ce derivă din teaca nervoasă periferică (PNSTs) 784
Tumorile maligne de nervi periferici 786

Capitolul 16

TERAPIA INTENSIVĂ NEUROCHIRURGICALĂ 788
STAREA DE CONŞTIENŢĂ ŞI MODIFICĂRILE EI (*Monica Scutariu*) 788
Mecanismele alterării stării de conştienţă 788
Substratul anatomic al stării de conştienţă 788
Forme de alterare a stării de conştienţă 788
Evaluarea stării de comă 791
Managementul pacientului comatos 792
HIPERTENSIUNEA INTRACRANIANĂ (*Monica Scutariu*) 794
Etiopatogenia hipertensiunii intracraniene 794
Monitorizarea presiunii intracraniene 794
Principii de tratament a hipertensiunii intracraniene 795
Principii terapeutice 796
ECHILIBRUL HIDROELECTROLITIC (*Monica Scutariu*) 799
Metabolismul apei şi al sodiului 799
Metabolismul potasiului 799
Dinamica fluidelor la nivel cerebral 800
Dezechilibrele balanţei de apă şi sodiu după chirurgie (*Zorinela Andraşoni*) 802
REGLAREA TEMPERATURII (*Zorinela Andraşoni*) 805
Tulburările termoreglării 806
Hipotermia perioperatorie 806
Hipertermia 807
RESPIRAŢIA (*Zorinela Andraşoni*) 809
Tulburări respiratorii de tip central 809
Schimburile gazoase 809
Indicaţiile intubaţiei şi ventilaţiei mecanice 810
Efecte secundare ale ventilaţiei mecanice 812
NUTRIŢIA (*Zorinela Andraşoni*) 814
Efectele nutriţiei asupra sistemului imun şi evoluţiei bolii 814
Efectele stresului şi malnutriţiei 814
Când şi cum începem nutriţia? 814
Cu ce asigurăm nutriţia? 815
INFECŢIILE MULTIREZISTENTE LA PACIENŢII CRITICI NEUROCHIRURGICALI (*Zorinela Andraşoni*) 817
Măsuri generale 817
MRSA (stafilococ aureu meticilinorezistent) 817
VRE (enterococ rezistent la vancomicină) 818
ESBL (germeni gram negativ producători de β-lactamaze cu spectru extins) 818
ASPECTE SPECIFICE ALE PACIENTULUI CRITIC DE VÂRSTĂ PEDIATRICĂ (*Zorinela Andraşoni*) 819
Tratamentul de urgenţă al durerii 819
Tratamentul postoperator al durerii 820
PCA (*Patient Control Analgesia*) – analgezia controlată de pacient 822
Concluzii şi perspective 823

ABREVIERI

a. – artera
aa. – artere
AB – artera bazilară
ACA – artera cerebrală anterioară
ACAS – *Asymptomatic Carotid Aterosclerosis Study*
ACC – artera carotidă comună
ACE – artera carotidă externă
AchoA – Artera choroidiană anterioară
ACI – Artera carotidă internă
ACM – artera cerebrală medie
ACM/MCA – Artera cerebrală mijlocie
ACoA – Artera comunicantă anterioară
ACoP – Artera comunicantă posterioară
ACP – artera cerebrală posterioară
ACST – *Asymptomatic Carotid Surgery Trial*
ACTH – *Hormone Adrenocorticotrop*
ADH – hormonul antidiuretic
AEC – Abcesul epidural cranial
AES – Abcesul epidural spinal
AFP – alfafetoproteina
AICA – artera cerebeloasă anteroinferioară
AICS – anevrism intracranian sacular
AIDS/SIDA – Sindromul Imunodeficienței Dobândite
AIT – accident ischemic tranzitor
AO – aorta
Aop – artera oftalmică
ASIA – *American Spinal Injury Asociation*
AST – *Aphasia Screening Test*
ATS – ateroscleroza
AV – Artera vertebrală
AVC – Accident vascular cerebral

BAER – potențiale auditive de răspuns evocate din trunchiul cerebral
B/ADL – (Basic) *Activities of Daily Living*
BCNU – Carmustine
BDAE – *Boston Diagnostic Aphasia Examination*
Beta-HCG – gonadotropina corionică umană
BHE – bariera hematoencefalică
BHM – bariera hematomedulară
BIPAP – *Bifazic Positive Airway Pressure*
BSC – cea mai bună îngrijire paliativă

CAS – *Cooperative Aneurysms Study*
CAT – Tomografia Axială Computerizată
CAVATAS – *Carotid and Vertebral Artery Transluminal Angioplasty Study*
CCNU – lomustin
CDF – analiza computerizată a dinamicii fluidelor
CEA – antigenul carcinoembrionar
CEEC – Compartimentul extracelular extravascular cerebral
CE-MRA – *Contrast Enhanced MRA*
CHEOPS – *Children's Hospital of Eastern Ontario Pain Scale*
Cho – Colina
CID – coagulare intravasculară diseminată
CNAP – conducere a potențialelor de acțiune combinate
COSS – *Carotid Occlusion Surgery Study*
CPK – creatin fosfokinaza
CREST – *Carotid Revascularisation and Arterectomy* versus *Stent Trial*
CRGP – *Calcitonin Gene-Related Peptide*
CRP – Proteina C reactivă
CSWS – *Cerebral Salt-Wasting Syndrom*
CT – Tomografie computerizată
CTA – Angiografie Computer Tomografică
CTK – Tomografie computerizată cu substanță de contrast

DBS – *Deep Brain Stimulation*
DECIMAL – *Decompresive Craniotomy in Malignant Middle Cerebral Artery Infarct*
DESTINY – *Decompressive Surgery for the Treatment of Malignant Infarction of the Middle Cerebral Artery*
DI – *Diabet Insipid*
DIV– Disc intervertebral
DLM – Deplasare linia mediană
DMV – decompresiune microvasculară
dNET – tumora neuroepitelală disembrioplazică
dr. – drept
DREZ – leziunea zonei de intrare a rădăcinii dorsal
DSA – Angiografia Seldinger cu substracție digitală
DTN – Defectele de tub neural
DWI – *Diffusion Weighted Images*
DZ – diabet zaharat

EC – edem cerebral
EC/IC– Extracelular/intracelular
ECOG – *Eastern Cooperative Oncology Group*
EDT – *Ecodoppler Transcranial*
EEG – electroencefalografie
EFNS – *European Federation of Neurological Societies*
EKG – electrocardiograma
EMG – electromiografie

ESBL – germeni gram negativ producători de β-lactamaze cu spectru extins
ESCT – *European Carotid Surgery Trial*
ESD – Empiemul subdural
EVA 3S – *Endarterectomy* versus *Angioplasty in Patients with Symptomatic Severe Carotid Stenosis*
Exam FO – examenul fundului de ochi

FAVCD – fistula arterio-nervoasă cranio-durală
FBRT – radioterapie cerebrală fracționată
FCC – fistula carotid-cavernoasă
FDG – fluorodezoxiglucoză
FIM^{TM} – *Functional Independence Measurement*
fMRI – Rezonanța Magnetică funcțională
FSH – hormonul foliculo-stimulant
FTOZ – Abordul fronto-orbito-zigomatic

GBM – glioblastom multiform
GCS – *Glasgow Coma Scale*
GDC – *Spire Detasabile Gugliemi*
GH – hormonul gonadotrop
GKS – Radiochirurgie stereotactică Gamma-Knife
GM – greutate moleculară
GOS – *Glasgow Outcome Score*
Gpi – *Globus pallidus*

HAMLET – *Hemicraniectomy after Middle Cerebral Artery Infarction with Life Threatening Edema Trial*
Hb– Hemoglobina
HC – hernie cerebrală
HDL– Hernie de disc lombar
HDT – Hernia de disc toracic
HED – hematom extradural
HFB – histiocitomul fibros benign
HFM – histiocitomul fibros malign
HIC – Hipertensiunea intracraniană
HIP – Hematomul intraparenchimatos
HIV –Virusul imunodeficienței umane
HPC – hemangiopericitom
HSA – hemoragie subarahnoidiană
HSD – hematom subdural

I/ADL – *(Instrumental) Activities of Daily Living*
ICH – insuficiența circulatorie hemodinamică
IDR – intradermoreacție
IHA – Hemaglutinare indirectă
IL1 – Interleukina 1
IMA – infarct miocardic acut
IRM/RMN – Rezonanța Magnetică Nucleară
ISUA 2003 – *International Study of Unruptured Intracranial Aneurysms Investigators*
i.v. – intravenos
IVH – hemoragie intraventriculară
Izotopul CBF (hidrogen-2-oxigen-15)

ÎR/NR– îngrijiri recuperatorii/nursing de reabilitare

JCS – joncțiunea cranio-spinală
JCV – joncțiunea cranio-vertebrală
JET – *Japanesse eC-IC Bypass Trial*

KPS – scorul de performanță Karnofsky

LA – Latex aglutinare
LACI – Infarct lacunar
LAD – leziuni axonale difuze
LCR/LCS – Lichid cefalorahidian
LDH – lactat-dehidrogenaza
LES – Lupus Eritematos Sistemic
LH – hormonul luteinizant
LISC– lichidul interstițial cerebral

m. – mușchi
MAS – motilitatea activă segmentară
mAS – *Modified Ashworth Scale*
MAV – Malformații arterio-venoase
MCav – malformații cavernoase
MTS – metastaza
MC – meningocel
MEC – meningoencefalocelele
MED – Discectomie microendoscopică
MEN – neoplazie multiplă endocrină
MEP – potențiale motorii evocate
MIP – proiecția de intensitate maximă
mm. – mușchii
MMC – meningomielocelele
MMSE – *Minimental State Examination*
MPNST – Tumori maligne ale tecii nervilor periferici
MPR – *Multi Plan Reformatting*
MRA – Angiografia prin rezonanță magnetică
MRC – *Medical Research Council*
mRS – scor Rankin modificat
MRS – Spectroscopia prin rezonanța magnetică
MRSA – Stafilococul auriu meticilino-rezistent
MSAFP – *Maternal Serum Alpha Fetoprotein*
MSOF – insuficiența multiplă de organ

n. – nerv
NAA – N-acetyl aspartate
NASCET – *North American Symptomatic Carotid Endarterectomy Trial*
NCC – Neurocisticercoza
NF – neurofibromatoza
NF1– Neurofibromatoza tip 1
NF2 – Neurofibromatoza tip 2
NIHSS – *National Institute of Health Stroke Score*
nn. – nervi
NO – nerv optic
NPP – neurotomia parțială periferică
NSAIDs – antiinflamatoare nesteroidiene

OCSP – Proiect comunitar al accidentului vascular cerebral, clasificare Oxford
OGD – oligodendrogliom

OLLP – Osificarea ligamentului longitudinal posterior
OMS/WHO – Organizaţia Mondială a Sănătăţii
OP – intervenţie chirurgicală

PACI – Infarct parţial în circulaţia anterioară
PCR – *Polymerase Chaine Reaction*
PCV – ventilaţie controlată în presiune
PDGFRB – receptor beta pentru factorul de creştere plachetar
PEATC – potenţiale evocate auditive ale trunchiului cerebral
PED – potenţiale evocate descendente
PEEK – polietiletilketona
PEEP – *Positive Endexpiratory Pressure*
PEG – pneumoencefalografie
PEM – potenţiale evocate motorii
PESS – potenţialele evocate somato-senzoriale
PET – tomografie prin emisie de positroni
PET-CT – Tomografia Computerizată cu *Positron Emission Tomography*
PET-RMN – Imagistica prin Rezonanţă Magnetică cu *Positron Emission Tomography*
PEV – potenţiale evocate vizuale
PG E2 – Prostaglandina E2
PI – plan individual
PIC – presiunii intracraniene
PICA – artera cerebeloasă postero-inferioară
PL – Puncţie lombară
PLAP – fosfataza alcalină placentară
PLED – descărcări epileptiforme lateralizate periodice
PMMA – polimetilmetacrilat
PNET – Tumori neuroectodermale primitive ale SNC
POCI – Infarct de circulaţie posterioară
PPC – papilom de plex coroid
PRES – Sindromul de encefalopatie posterioară reversibilă
PRL – prolactina
PTTG1 – gena 1 de transformare tumorală pituitară
PVC – presiune venos centrală
PW – Poligonul Willis

RIA – *Radio Imuno Assay*
RMN – Rezonanţă Magnetică Nucleară
RMN-3D-TOF – *Time of Flight*
RMS – rabdomiosarcom
RNM – Recuperare Neuro Musculară
ROM – *Range of Motion*
RP – rizotomia posterioară
RPA – analiza de parţionare recursivă
rTPA – activator recombinat de plasminogen tisular
RX – Radiografie

SAPPHIRE – *Stenting and Angioplasty with Protection in Patients of High Risk and Endarterectomy*
SCG – *Scala de Coma Glasgow*
SCIWORA – *Spinal Cord Injury Without Radiological Apparence*
SCM – Stare de Conştienţă Minimă
SCSI – sistemului de compensare a sistolei intracraniene
SCUBA – Spitalul Clinic de Urgenţă „Bagdasar Arseni"
SDC – substanţă de contrast
SIADH – sindromul secreţiei inadecvate de hormonul antidiuretic
SIMV – *Sincron Intermittent Mandatory Ventilation*
SLS – *Sinus Longitudinal Superior*
SNC – sistem nervos central
SNP – Sistemul nervos periferic
SPACE – *Stent Protected Angioplasty* versus *Carotid Endarterectemy*
SPECT – *Single Photon Emission Computerizat Tomography*
SPM – fotomultiplicatori sensL's de silicon
SRAA – sistem reticulat activator ascendent
SRS – chirurgie stereotactica
SSD – *Surface Shaded Display*
SSEP – potenţiale evocate somatosenzoriale
stg. – stâng
STH – hormonal somatotrop
STN – nucleul subthalamic
SVP– stare vegetativă persistentă

TACI – infarct total de circulaţie anterioră
TAM – tensiune aterială medie
TAS – tensiune arterială sistolică
TAT – tumori atipice teratoide
TCC – traumatism craniocerebral
TCCS = traumatism craniocerebral sever
TOAST – trialul în tratamentul accidentului vascular cerebral acut
TPN – nutriţie parenterală totală
TSH – hormonul tireotrop

UPDRS – Scala Unificată de Evaluare a Bolii Parkinson
UPU – Unitatea Primire Urgenţe

v. – vena
VACS – *Veterans Administration Cooperative Study*
VAS – *Visual Analogue Scale*
VCN – viteza de conducere nervoasă
VCV – ventilaţie controlată în volum
VIDEO-EEG – video-electroencefalografie
VIM – nucleu ventrointermediomedial
VM – ventilaţia mecanică
VR – Volume rendering
VRE – enterococ rezistent la vancomicină
VSH – viteza de sedimentare a hematiilor
vv. – vene

WBRT – radioterapie cerebrală totală
WFNS – *World Federation of Neurosurgical Societies*

YAG – Yttrium-Aluminium-Garnet

Capitolul 1

ELEMENTE DE NEUROANATOMIE CHIRURGICALĂ

ION POEATĂ

FIZIOLOGIA ŞI FIZIOPATOLOGIA LICHIDULUI CEREBRO-SPINAL

ŞTEFAN MIRCEA IENCEAN

Lichidul cerebro-spinal (LCS) este lichidul biologic aflat în sistemul ventricular encefalic, în canalul central medular şi în spaţiile subarahnoidiene cranio-spinale. Lichidul cerebro-spinal şi lichidul extracelular sau fluidul interstiţial din parenchimul nervos constituie un singur fluid care este mediul fiziologic din sistemul nervos central. Lichidul cerebro-spinal este produs în cea mai mare parte de plexurile coroide ventriculare iar resorbţia LCS-ului se face mai ales prin vilozităţile arahnoidiene spre sinusurile venoase craniene. Volumul lichidului cerebro-spinal este de 125–150 ml la adult, din care 25–30 ml se află în sistemul ventricular, 30 ml de LCS se află în spaţiul subarahnoidian spinal, iar restul de LCS este conţinut în spaţiul subarahnoidian cranian şi în cisternele bazale. Canalul central medular sau canalul ependimar poate prezenta la nivelul conului medular o mică dilataţie numită ventricul terminal; adesea canalul ependimar este colabat şi fără LCS. Spaţiile lichidiene care conţin LCS-ul cuprind două compartimente: sistemul ventricular împreună cu canalul ependimar, ce sunt spaţiile derivate din tubul neural primitiv şi spaţiul subarahnoidian. Suprafaţa spaţiului lichidian endo-neural, cu excepţia plexurilor coroide, este mărginită de ependim. Spaţiul subarahnoidian este delimitat de arahnoidă împreună cu pia mater [1,2].

LCS-ul şi fluidul interstiţial parenchimatos constituie lichidul în care se desfăşoară toate procesele extracelulare din sistemul nervos central şi prezintă schimburi continui transependimare şi transpiale.

LCS-ul este fluidul acumulat în cavităţile preformate din sistemul nervos central; iar lichidul interstiţial parenchimatos se află în contact intim cu celulele nervoase cu schimburi rapide celulare locale.

Harvey W. Cushing a numit circulaţia endocraniană a LCS-ului: „a 3-a circulaţie” din organism.

Presiunea lichidului cerebro-spinal este egală cu presiunea intraparenchimatosă şi constituie presiunea intracraniană; are valori normale cuprinse între 2–12 mmHg, cu maxime până la 15–20 mmHg, sau între 80–150 mm H_2O.

Producţia totală de LCS este de aproximativ 400–500 ml/zi, adică aproximativ 0,36 ml/min.

Lichidul cerebro-spinal împreună cu lichidul interstiţial parenchimatos asigură homeostazia necesară desfăşurării activităţii nervoase prin:

– rolul nutritiv, participând la schimburile metabolice din parenchimul nervos;

– asigură stabilitatea biochimică a parenchimului nervos;

– permite îndepărtarea cataboliţilor rezultaţi din activitatea sistemului nervos;

– permite integrarea neuroendocrină a etajelor sistemului nervos central prin circulaţia hormonală;

– rol informaţional prin circulaţia mediatorilor chimici/neuropeptide cu rol în modularea influxului nervos la nivelul sinapselor;

– rol în medierea răspunsului imun: drenajul LCS-ului spre limfaticele cervicale transferă unele substanţe proprii (proteine cu proprietăţi antigenice) sau substanţe străine care pot induce un răspuns antigenic;

– LCS-ul menţine împreună cu structurile meningeale forma şi consistenţa anatomică specială a SNC;

– LCS-ul are rol hidrostatic (antigravitaţional) asigurând flotabilitatea creierului;

– rol de protecţie mecanică, prin absorbţia şocurilor în timpul mişcării;

– menţine volumul endocranian constant în conformitate cu relaţia Monro-Kellie;

– rol în menţinerea temperaturii sistemului nervos central.

BARIERELE SPAŢIILOR LICHIDIENE

Spaţiile lichidiene extraparenchimatoase adică sistemul ventricular împreună cu spaţiul subarahnoidian conţinând lichidul cerebro-spinal şi spaţiul extracelular intraparenchimatos cu fluidul interstiţial sunt separate de spaţiul intravascular endocranian prin două bariere morfologice şi funcţionale: bariera hemato-lichidiană şi bariera hemato-encefalică, care permit schimburile fluidice pentru asigurarea homeostaziei sistemului nervos central [3,4].

BARIERA HEMATO-ENCEFALICĂ

Bariera hemato-encefalică (BHE) delimitează circulaţia sanguină de parenchimul nervos; este o barieră anatomică ce implică un complex de mecanisme biochimice şi fizico-chimice de transport membranar realizând o interfaţă dinamică pentru reglarea schimburilor între circulaţia sanguină şi fluidele sistemului nervos. Bariera hemato-encefalică constă în joncţiunile de ocluzie (joncţiuni strânse = tight junctions) dintre celulele endoteliale ale capilarelor cerebrale, bariera fiind astfel constituită de celulele endoteliale ale peretelui capilar cerebral fără fenestraţii între ele. Capilarele cerebrale sunt înconjurate de prelungirile astrocitare ca piciorușe vasculare care vin în contact cu membrana bazală (fig. 1.1).

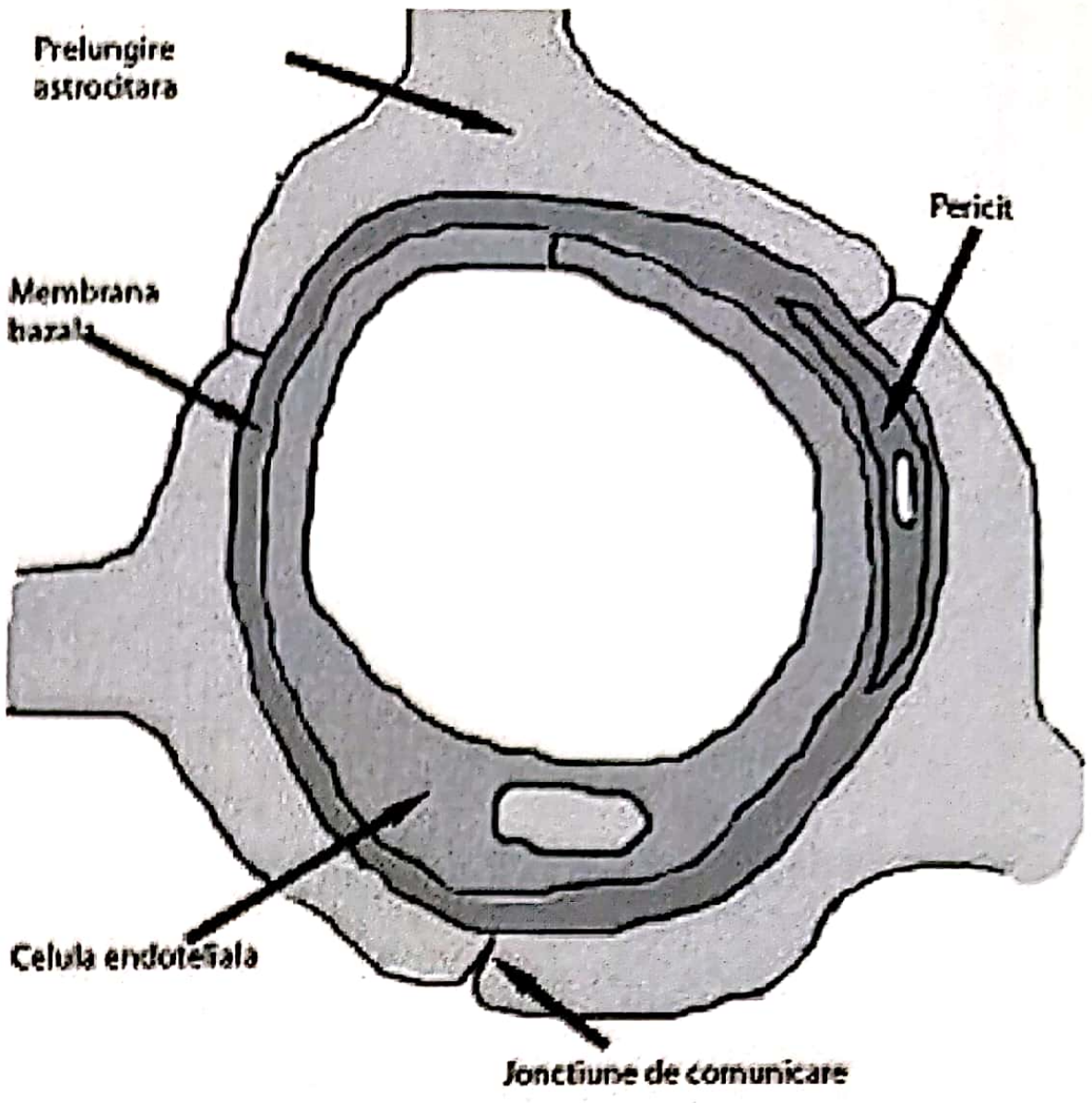

Figura 1.1. Capilar sanguin [1].

Bariera hemato-encefalică este prezentă la naştere, dar este incomplet dezvoltată la nou-născutul prematur şi chiar la nou-născutul normal; dezvoltarea ei continuă şi după naştere. În sistemul nervos central există zone lipsite de barieră hemato-encefalică: organele circumventriculare adică structuri nervoase din jurul ventriculului III şi IV. Acestea sunt glanda pineală, eminenţa mediană, neurohipofiza, organul subfornical, aria postrema, organul subcomisural, organum vasculosum al laminei terminale [3,5]. Aceste regiuni trebuie să răspundă prompt şi nemediat la factori specifici prezenţi în circulaţia sistemică.

Bariera hemato-encefalică reglează schimburile între circulaţia sanguină şi fluidele sistemului nervos prin mecanisme de transport membranar pasiv şi activ. Permeabilitatea selectivă a barierei hemato-encefalice este esenţială pentru menţinerea homeostaziei neuronale şi constituie aspectul dinamic caracteristic al acestei structuri fiind funcţia principală a BHE.

Modificările de permeabilitate ale BHE au un rol central în patogenia a numeroase boli ale sistemului nervos central: alterarea permeabilităţii BHE este constată în ischemia cerebrală, inflamaţie, traumatismele cerebrale, tumorile cerebrale, epilepsie etc. Creşterea permeabilităţii BHE constituie o rupere a acestei bariere şi variază de la modificarea unor tipuri de transport prin alterările structurilor moleculare responsabile până la lezarea macroscopică a structurii BHE. Creşterea permeabilităţii BHE este importantă pentru pătrunderea unor medicamente în sistemul nervos central, spre exemplu se încearcă deschiderea BHE cu agenţi osmotici (manitol, dextran, agonişti de bradikinine etc.) pentru facilitarea pătrunderii de chimioterapice în SNC etc.

BARIERĂ HEMATO-MEDULARĂ

La nivelul măduvei spinării există bariera hemato-medulară, cu diferenţe minore faţă de bariera hemato-encefalică: celulele endoteliale ale capilarelor medulare conţin depozite de glicogen, absent în capilarele cerebrale şi există o permeabilitate crescută a capilarelor medulare faţă de capilarele cerebrale.

BARIERA HEMATO-LICHIDIANĂ

Lichidul cerebro-spinal este separat de circulaţia sanguină intraparenchimatoasă printr-o structură numită barieră hemato-lichidiană, constituită de epiteliul plexurilor coroide, de stratul meningoblastic extern al arahnoidei, de epiteliul vililor arahnoidieni şi de endoteliul vaselor care străbat spaţiul subarahnoidian.

Lichidul cerebro-spinal este elaborat în cea mai mare parte de plexurile coroide din ventriculii cerebrali. Plexurile coroidiene se formează prin capilarizarea arterelor coroidiene; capilarele sunt înconjurate de ţesut conjunctiv şi vin în contact prin intermediul membranei bazale cu epiteliul ependimar (fig. 1.2). Plexurile coroide sunt incluse în prelungiri ale piei mater care pătrund intraventricular şi se găsesc în ventriculii laterali, în ventriculul III şi în ventriculul IV. La nivelul recesurilor laterale ale ventriculului IV se găsesc orificiile lui Luschka (uneori pot lipsi) şi prelungirea bilaterală a plexurilor coroide din ventriculul IV care pătrund în spaţiul subarahnoidian prin aceste orificii a fost denumită „cornul abundenţei”.

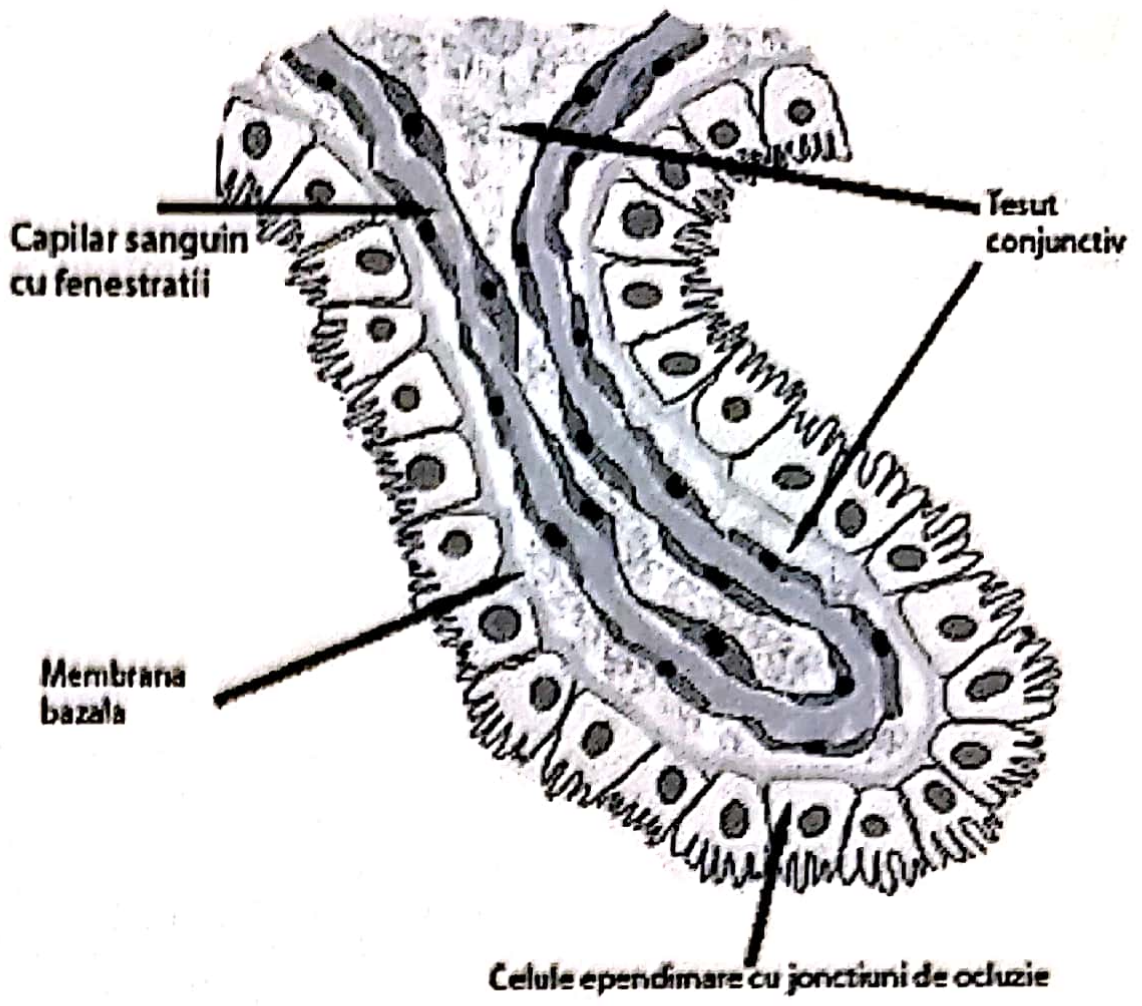
Capilar sanguin cu fenestratii
Tesut conjunctiv
Membrana bazala
Celule ependimare cu jonctiuni de ocluzie

Figura 1.2. Plex coroid [1].

FORMAREA LICHIDULUI CEREBRO-SPINAL

Lichidul cerebro-spinal este produs în proporţie de 60–70% de către plexurile coroide din ventriculii cerebrali. Elaborarea lichidului cefalo-rahidian are loc în două etape: trecerea fluidelor printr-un proces de ultrafiltrare a plasmei sanguine din capilarele coroidiene fenestrate şi apoi pasajul transependimar prin transport activ la nivelul celulei ependimare coroidiene. Lichidul cefalo-rahidian are aceleaşi componente ca şi plasma sanguină, dar concentraţia acestora este diferită; mecanismul de elaborare al LCS-ului este o combinaţie de ultrafiltrare la nivelul endoteliului capilar coroidian şi de transport selectiv la nivelul celulelor ependimare. Cele două etape şi mecanismele prin care este elaborat lichidul cefalo-rahidian la nivelul plexurilor coroide-filtrarea urmată de transport activ celular ependimar – sunt aceleaşi prin care rezultă lichidul interstiţial la nivelul barierei hemato-encefalice, dar în ordine inversă – transport activ celular endotelial urmat de trecere prin filtrare la nivelul prelungirilor astrocitare, datorită particularităţilor anatomice ale fiecărui tip de barieră (fig. 1.3).

Formarea lichidului cefalo-rahidian este dependentă de presiunea de perfuzie cerebrală; scăderea acesteia la nivelul vaselor plexurilor coroide sub

50 mmHg duce la micşorarea filtrării capilare coroidiene şi diminuarea elaborării LCS-ului. Bariera hemato-encefalică include un număr enorm de capilare care asigură o suprafaţă foarte mare de schimb: suprafaţa capilarelor cerebrale este de 100 cm^2/g până la 180 cm^2/g de parenchim nervos. Un procent de 30–40% din cantitatea de lichid cefalo-rahidian are origine extracoroidiană: capilarele piei mater, prin schimburile transependimare de la nivelul pereţilor ventriculari.

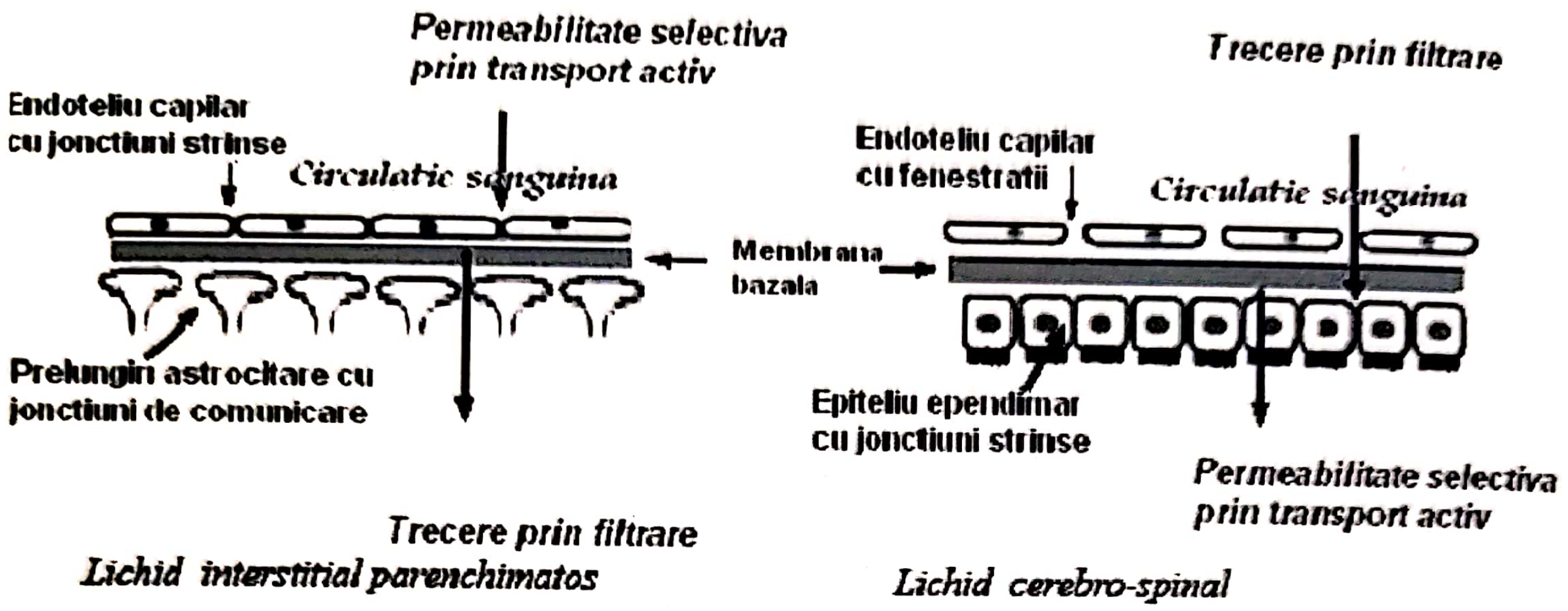
Permeabilitate selectiva prin transport activ
Endoteliu capilar cu jonctiuni strinse
Circulatie sanguina
Membrana bazala
Prelungiri astrocitare cu jonctiuni de comunicare
Trecere prin filtrare
Lichid interstitial parenchimatos
Trecere prin filtrare
Endoteliu capilar cu fenestratii
Circulatie sanguina
Epiteliu ependimar cu jonctiuni strinse
Permeabilitate selectiva prin transport activ
Lichid cerebro-spinal

Figura 1.3. Comparaţie între bariera hemato-encefalică şi bariera hemato-lichidiană [1].

Lichidul cefalo-rahidian este produs într-un ritm de aproximativ 0,20–0,70 ml/min, cu o medie de 0,35 ml/min, adică circa 12–40 ml pe oră, sau circa 600–700 ml pe zi; deci în cursul unei zile cantitatea de LCS este înlocuită de cel puţin trei ori [2,6].

Cantitatea normală de LCS este de 40–50 ml la sugar şi creşte progresiv odată cu creşterea şi dezvoltarea organismului şi ajunge la adult la 150 ml.

Există numeroşi factori endogeni şi exogeni care influenţează secreţia LCS:

– factori endogeni care scad secreţia LCS: presiunea intracraniană crescută (PIC > 20 mmHg), hipotensiunea arterială cu ischemia plexului coroid (TA < 60 mmHg), hipotermia, hipoxia etc.

– factori endogeni care cresc secreţia LCS: stimularea neurogenă: stimularea simpatică pe calea ganglionului cervical superior creşte cu până la 30% secreţiei de LCS, situaţia rară a tumorii de plex coroid hipersecretantă.

– factori exogeni care influenţează secreţia LCS: numeroase medicamente: spironolactona, acetazolamida, furosemid, corcosteroizii etc., hipovitaminoza A, toxine bacteriene etc.

Modificările secreţiei de LCS apar în diverse situaţii patologice şi diminuarea medicamentoasă a secreţiei de LCS este necesară în hidrocefalia decompensată şi în sindromele de hipertensiune intracraniană.

COMPOZIŢIA LICHIDULUI CEREBRO-SPINAL

Lichidul cerebro-spinal are o compoziţie asemănătoare cu plasma sanguină, dar cu concentraţii diferite.

Substanţa	LCR	Ser sanguin
Sodiu (mEq/l)	140	140
Potasiu (mEq/l)	2,9	4,6
Clor (mEq/l)	124	101
Bicarbonat (mEq/l)	21	23
Glucoză (mg/100 ml)	60	90
Proteine (mg/100 ml)	20–30	7000
pH	7,30	7,4
Osmolaritate (mOsm/l)	289	289

În LCS există substanţe specifice rezultate din activitatea metabolica a SNC şi lipsesc unele substanţe prezente în plasma (fibrinogenul, protrombina, pigmenţii biliari, majoritatea tipurilor de lipide, hormonii etc.); prezenţa lor în LCS poate avea o semnificaţie patologică [2].

În mod normal densitatea celulară este sub 5 elemente/mm^3 în LCS lombar, 3/mm^3 în LCS cisternal şi 2/mm^3 în LCS ventricular. Depăşirea a 10 elemente/mm^3 în LCS lombar este patologică; doar la nou-născut numărul de elemente poate depăşi 10 elemente/mm^3 (chiar până la 30 elemente/mm^3).

DINAMICA LICHIDULUI CEREBRO-SPINAL

Lichidul cerebro-spinal elaborat în ventriculii laterali trece apoi în ventriculul III după care prin apeductul lui Sylvius ajunge în ventriculul IV şi de aici trece în cisterna magna prin foramenul lui Magendie şi circulă în spaţiul subarahnoidian. LCS-ul este resorbit în cea mai mare parte la nivelul sinusurilor venoase durale prin intermediul vilozităţilor arahnoidiene [2,3,5,7]. Din cisterna magna lichidul cefalo-rahidian urmează trei direcţii: spre spaţiul subarahnoidian cerebelos, spre cisternele bazale prepontină, interpedunculară şi supraselară şi spre spaţiul subarahnoidian spinal. De la nivelul cisternelor bazale LCS-ul ajunge pe feţele convexitale ale emisferelor cerebrale. La nivelul canalului rahidian LCS-ul coboară pe faţa posterioară a măduvei spinării, ajunge în fundul de sac dural şi urcă pe faţa anterioară a măduvei până la cisternele bazale.

Circulaţia fluidelor intracraniană este asigurată de activitatea cardiacă care menţine fluxul sanguin cerebral datorită gradientului presional între presiunea arterială medie şi presiunea intracraniană; este dependentă de mişcările cililor ependimari, de pulsaţiile arteriale intracraniene, de respiraţie, de modificarea poziţiei capului şi este influenţată de eforturile fizice şi de orice cauza care produce creşterea presiunii intracraniene [2,8]. Concomitent cu această circulaţie pe căile anatomice ocupate de LCS, există schimburi lichidiene continui între fluidul extracelular parenchimatos şi lichidul cerebro-spinal, la nivel transependimar şi pial transcerebral şi aceste schimburi lichidiene constituind o circulaţie transversală lentă.

LCS şi fluidul interstiţial parenchimatos produse de două tipuri de bariere capilare sunt identice şi elaborate în aceeaşi cantitate, reprezentând fiecare aproximativ 10 % din volumul intracranian.

RESORBŢIA LICHIDULUI CEREBRO-SPINAL

Resorbţia lichidului cefalo-rahidian se produce în proporţie de până la 60–80% la nivelul sinusurilor venoase durale prin intermediul vilozităţilor arahnoidiene printr-un mecanism valvular unidirecţional şi prin transport transcelular mediat de vezicule. Resorbţia LCS depinde de diferenţa presională între spaţiul subarahnoidian şi sângele venos din sinusul longitudinal superior. Obişnuit rata de resorbţie este de 0,35–0,375 ml/minut. Resorbţia lichidului cefalo-rahidian are loc şi prin vilozităţile arahnoidiene de la nivelul tecilor arahnoidiene ale nervilor spinali; resorbţia pe cale limfatică prin intermediul tecilor leptomeningeale ale nervilor cranieni şi spinali până la ieşirea din spaţiul craniospinal unde se găsesc vase limfatice; calea transependimară de la nivelul pereţilor ventriculari, resorbţia limfatică la nivelul lamei cribriforme.

În condiţiile unui flux sanguin cerebral constant datorită menţinerii diferenţei între presiunea sanguină şi presiunea intracraniană, există un echilibru între producerea LCS-ului şi resorbţia sa.

EXPLORAREA LICHIDULUI CEREBRO-SPINAL

EXPLORAREA BIOCHIMICĂ ŞI CITOLOGICĂ

Explorarea biochimică şi citologică a LCS-ului se face prin recoltarea prin puncţie lombară (PL), manevra contraindicată în cazul creşterii presiunii intracraniene (PIC). În suspiciunea de creştere a presiunii intracraniene, puncţia lombară se poate face numai după o investigaţie cranio-cerebrale prin computer tomografie sau IRM care precizează absenţa unei cauze de hipertensiune intracraniană.

Prin puncţie lombară se poate evidenţia: valoarea presiunii intracraniene prin manometrie; creşterea numărului de leucocite în infecţiile meningiene; valoarea proteinorahiei; existenţa unei hemoragii subarahnoidiene, traumatică sau netraumatică; existenţa unor markeri pentru anumite boli (creşterea gamma globulinei în unele boli demielinizante etc.); se pot efectua culturi din LCS pentru evidenţierea microorganismelor responsabile de infecţii ale SNC. Aspectul macroscopic al LCS-ului poate indica: meningită bacteriană când LCS este tulbure, hemoragia subarahnoidiană [2,4].

Datele normale ale LCS obţinut prin PL sunt [8,9]:

– aspect clar, incolor;
– proteinorahie: 15–45 mg %;
– gamma-globuline: 3–12% din totalul proteinorahiei;
– glicorahia: 50–80 mg % (aproximativ 2/3 din glicemie);
– cloruri: 110–125 mEq/l;
– celularitate: 0–5 leucocite, absenţa hematiilor.

EXPLORAREA NEUROIMAGISTICĂ

Explorarea neuroimagistică aduce elemente importante de diagnostic în patologia lichidului cerebro-spinal.

Computer tomografia cerebrală evidenţiază mărimea şi poziţia sistemului ventricular, prezenţa, comprimarea sau absenţa cisternelor bazale, prezenţa hidrocefaliei, existenţa unor colecţii lichidiene subarahnoidiene etc. Tehnicile de IRM aduc date importante: LCS-ul are un semnal hipointens în imaginile ponderate T1, în imaginile ponderate T2 are un semnal hiperintens, iar alte secvenţe de examinare (de tip spin ecou, de tip ecou de gradient, sau secvenţe ponderate de difuziune sau de perfuzie) permit studiul fluxului de lichid cerebro-spinal. Se mai foloseşte explorarea radioizotopică pentru studiile de dinamică ale LCS-ului, mai ales pentru depistarea unei fistule de LCS.

PRESIUNEA LICHIDULUI CEREBRO-SPINAL

Presiunea lichidului cerebro-spinal sau presiunea intracraniană se măsoară în prezent prin mijloace invazive stabilindu-se o legătură printr-o gaură de trepan între spaţiul endocranian şi sistemul exterior de măsurare (traductor – senzor presional) şi de înregistrare a valorilor PIC.

Manometria lombară nu se mai foloseşte datorită riscului producerii herniei cerebrale în cazul unor procese expansive intracraniene şi deoarece presiunea LCS-ului spinal poate să nu reflecte corect presiunea intracraniană (în cazul blocajului circulaţiei LCS-ului). Măsurarea presiunii intracraniene prin puncţia lombară a rămas acceptată ca explorare şi un criteriu de diagnostic în hipertensiunea intracraniană idiopatică. La adult presiunea normală a LCS-ului lombar este de aproximativ 100–200 mmH_2O (limita maximă normală este de 20 mmHg). Determinarea şi monitorizarea PIC prin intermediul cateterului intraventricular este cea mai precisă metodă şi reprezintă valoarea de referinţă a presiunii intracraniene.

FIZIOPATOLOGIA LICHIDULUI CEREBRO-SPINAL

FACTORII CARE AFECTEAZĂ BARIERA HEMATO-ENCEFALICĂ

Modificarea permeabilităţii barierei hemato-encefalice este mecanismul patogenic pentru numeroase boli ale sistemului nervos central: edemul cerebral, inflamaţia, ischemia cerebrală şi reperfuzia, angiopatie cerebrală amiloida, hipertensiunea intracraniană etc.

Factorii care intervin în funcţionarea BHE asigură traversarea barierei hemato-encefalice de către fluide şi substanţele necesare [1,2,7]:

– factori care influenţează circulaţia cerebrală sunt suprafaţa capilarelor cerebrale disponibile;
– fluxul sanguin cerebral, tipul şi concentraţia proteinelor plasmatice, situaţii patologice etc.;
– factori de la nivelul capilarului cerebral: concentraţia intercompartimentală, mărimea moleculelor, conformaţia macromoleculelor, gradul de liposolubilitate, tipurile de receptori membranari etc.;
– factori biochimici de la nivelul astrocitar: glutamatul, aspartatul, ATP, endotelina-1, NO etc.;
– factori variaţi care pot produce modificări ale barierei hemato-encefalice: acţiunea unor substanţe;
– hiperosmolare de deschiderea joncţiunilor de ocluzie; absenţa joncţiunilor de ocluzie ale capilarelor;
– sanguine de neoformaţie în tumorile cerebrale, modificări ale condiţiilor normale de transport;
– apărute în unele boli: diabet zaharat, insuficienţa de tiamină în sindromul Korsakoff etc.

LEZIUNI ALE BARIEREI HEMATO-ENCEFALICE

LEZIUNEA ISCHEMICĂ

Ischemia cerebrală tranzitorie sau permanentă sau ischemia medulară este asociată cu o BHE deschisă evidenţiată prin pasajul macromoleculelor marcate. Mecanismul deschiderii BHE este multifactorial incluzând acțiunea aminoacizilor excitatori, a citokinelor, oxidului nitric, și/sau a radicalilor liberi. Apare edemul cerebral vasogen (extracelular) urmat rapid de edemul celular, în cazul prelungirii ischemiei.

LEZIUNEA BARIEREI HEMATO-MEDULARE (BHM)

Leziunea medulară traumatică evoluează în mai multe etape:

a. imediat după leziune apare hemoragia subarahnoidiană, hemoragii în substanța albă și cenușie, necroza fibrinoidă a capilarelor;

b. în următoarele două ore se produce necroza vasculară cu hemoragie perivasculară, necroză celulară;

c. în primele trei zile posttraumatic apar modificările inflamatorii cu infiltrate leucocitare etc.;

d. în prima săptămână până la o lună scade inflamația, apare glioza și modificările chistice medulare.

În acest context deschiderea barierei hemato-medulare în faza acută lezională are două stadii:

– ruperea imediată și masivă a barierei hemato-medulare la nivelul leziunii medulare și în vecinătate,

– apoi în următoarele ore se produce extensia lentă și de lungă durată a afectării BHM.

Ruperea barierei hemato-medulare expune neuronii rămași intacți la acțiunea unor molecule și enzime cu efect lezional, ceea ce constituie debutul leziunii secundare medulare.

TRAUMATISMUL CEREBRAL

Edemul cerebral este o consecință a traumatismului cerebral care poate avea urmări grave prin alterarea BHE. Deschiderea BHE duce la apariția edemului cerebral extracelular (vasogen), iar hipo-anoxia celulară ischemică determină apariția edemului cerebral celular (citotoxic), rezultând un edem cerebral mixt care se poate extinde progresiv și este urmat de creșterea presiunii intracraniene.

BARIERA HEMATO-ENCEFALICĂ ÎN TUMORILE CEREBRALE

Modificările induse de proliferarea neoplazică intracerebrală interesează atât endoteliul capilar, mai exact joncțiunile de ocluzie endoteliale, dar se referă și la afectarea macromoleculelor extracelulare (gliocalix) și neendoteliale. Dezvoltarea și extensia tumorală implică multiplicarea celulară neoplazică, angiogeneza tumorală cu formarea de vase cu BHE modificată sau absentă, cu apariția edemului cerebral peritumoral etc.

Terapiile tumorilor cerebrale trebuie să țină cont atât de caracteristicile angiogenezei tumorale cât și de permeabilitatea vaselor tumorale.

MODIFICĂRILE CANTITATIVE ALE LCS-ULUI

Creșterea cantității de LCS se produce prin creșterea secreției sau prin scăderea resorbției de lichid cerebro-spinal prin diferite mecanisme. Scăderea cantității de LCS se produce prin diminuarea secreției de LCS, accentuarea resorbției de LCS sau prin pierderea de LCS în fistulele de LCS.

HIPERSECREȚIA DE LCS

Hipersecreția de lichid cerebro-spinal este un mecanism rar, prezent în unele tumori de plex coroid, când fenomenele de hipertensiune intracraniană evidențiază situația patologică. În hipertensiunea intracraniană idiopatică se produce o creștere a cantității de lichid cerebro-spinal urmată de o circulație și o resorbție rapidă lichidiană.

DIMINUAREA CANTITĂȚII DE LICHID CEREBRO-SPINAL

Scăderea cantității normale de LCS din spațiul cranio-spinal determină apariția fenomenelor de hipotensiune intracraniană și se poate produce prin mai multe mecanisme: după puncția lombară, în fistula de LCS, prin supradrenaj în procedeele de drenaj ventriculo-peritoneal etc.

TULBURĂRILE DE DINAMICĂ ALE LICHIDULUI CEREBRO-SPINAL

Acestea sunt:

1. tulburări ale circulației LCS-ului de la formare până la locul de resorbție,

2. tulburări ale trecerii LCS-ului în sistemul de drenaj venos (resorbția propriu-zis) și

3. combinarea unor tulburări ale barierei hemato-encefalice cu afectarea resorbției LCS-ului.

TULBURĂRILE ÎN CIRCULAȚIE ALE LCS-ULUI

Se produc printr-un obstacol de-a lungul parcursului lichidian datorită unei obstrucții prin tumoră ventriculară sau paraventriculară, hemoragie intraventriculară sau obstrucție de diferite cauze a apeductului lui Sylvius. Segmentele sistemului ventricular supraiacente obstrucției își măresc volumul și se produce o hidrocefalie internă obstructivă cu hipertensiune intracraniană.

TULBURĂRILE DE RESORBȚIE ALE LCS-ULUI

Apar prin lezarea structurilor anatomice sau prin dereglarea mecanismelor fiziologice care permit trecerea LCS-ului în sistemul venos de drenaj. Acestea se produc în hemoragia subarahnoidiană, în meningita acută, în carcinomatoză meningeală, în meningită cronică din sarcoidoză etc. Se produce o hidrocefalie comunicantă, cu edem cerebral hidrocefalic periventricular și cu sindrom de hipertensiune intracraniană.

PATOGENIA HIPERTENSIUNII INTRACRANIENE IDIOPATICE

Se bazează pe tulburarea dinamicii fluidelor intracraniene și corespunde circuitului fluidelor care justifică presiunea mare a lichidului cefalo-rahidian și totodată permit menținerea autoreglării circulatorii cerebrale cu funcționare nervoasă normală. Existența unei cantități crescute de lichid cerebro-spinal în hipertensiunea intracraniană idiopatică este urmată de o circulație și o resorbție rapidă lichidiană. Cel mai probabil mecanism patogenic este modificarea barierei hemato-encefalice cu hiperproducție de fluid interstițial și edem cerebral extracelular; lichidul cerebro-spinal este produs normal, dar există schimburi crescute dinspre fluidul interstițial spre LCS la nivel transependimar și pial transcerebral cu o resorbție crescută a LCS-ului și există un eflux venos rapid.

HIDROCEFALIA INTERNĂ

Hidrocefalia este creșterea volumului spațiului lichidian intracranian; hidrocefalia poate fi congenitală sau dobândită; nu se cunosc cauzele hidrocefaliei congenitale. Până la vârsta de 5 luni de viață intrauterină, hidrocefalia este o fază fiziologică la embrion și făt. În ultimele luni de viață intrauterină se dezvoltă sistemul de resorbție a LCS-ului și hidrocefalia „obstructivă" din prima fază se transformă în hidrocefalia „comunicantă". Cele mai frecvente cauze ale hidrocefaliei dobândite sunt obstrucțiile tumorale, traumatismele, hemoragiile intracraniene și infecțiile sistemului nervos.

Hidrocefalia internă este creșterea cantității LCS-ului intra-ventricular cu mărirea volumului ventricular, global sau segmentar, frecvent cu creșterea presiunii intracraniene. Hidrocefalia externă constă în acumularea de LCS subarahnoidian cu mărirea spațiului subarahnoidian intracranian și poate coexista cu atrofia cerebrală, mai ales la vârstnici.

Hidrocefalia poate fi activă atunci când componenta lichidiană intracraniană crește în volum și acționează asupra parenchimului cerebral, căruia îi diminuă volumul prin compresiune parenchimatoasă internă.

Cauzele creșterii volumului LCS-ului pot fi:

1. hipersecreție de LCS, cu creșterea PIC, rar în papiloamele de plex coroid hipersecretante;

2. tulburări în circulația LCS-ului printr-o obstrucție parțială sau completă a căilor ventriculare sau un blocaj al căilor periferice de circulație LCS și se produce o hidrocefalie obstructivă.

Hidrocefalia traumatică, mai ales la adultul tânăr are o incidență mare, îndeosebi după contuziile cerebrale grave iar hidrocefalia consecutivă hemoragiei subarahnoidiene afectează cel puțin 10% din cazuri.

În cazul apariției și dezvoltării unei hidrocefalii interne obstructive la sugar și copilul mic se produce concomitent creșterea volumului craniului cu rol compensator inițial față de creșterea PIC. În cazurile de hidrocefalie stabilizată (hidrocefalie compensată spontan), decompensarea poate apare ulterior în urma unui traumatism sau printr-o etiologie infecțioasă etc., cu tulburări grave de hipertensiune intracraniană.

3. diminuarea resorbţiei LCS-ului se poate produce:

- prin dereglarea mecanismelor de transfer membranar în sistemul venos de drenaj sau prin leziuni ale structurilor anatomice care asigură acest transfer, ce apar după hemoragia subarahnoidiană,
- prin creşterea presiunii sanguine venoase în malformaţiile venei lui Galien (la copil) sau în tromboza de sinus longitudinal sau în sindromul de venă cavă superior etc.

După mecanismul patogenic hidrocefalia internă poate fi:

- comunicantă, când circulaţia LCS-ului este normală până la trecerea în cisterna magna, şi
- necomunicantă sau obstructivă, când fluxul LCS-ului este blocat în sistemul ventricular sau la comunicarea cu cisterna magna.

Hidrocefalia cu presiune normală poate fi idiopatică sau secundară şi se consideră că este determinată de tulburările dinamicii secundare unor disfuncţii ale absorbţiei LCS-ului. Apare mai frecvent la vârstnici, îndeosebi la bărbaţi şi decompensarea clinică este caracterizată prin triada constituită de tulburări de mers, demenţă şi tulburări sfincteriene (incontinenţă).

Hidrocefalia *ex vacuo* apare în cazul atrofiei cerebrale.

EDEMUL CEREBRAL HIDROCEFALIC

Este un edem extracelular produs prin mecanismul creşterii presiunii hidrostatice din ventriculi cerebrali. Fluidul de edem hidrocefalic provine din ventriculii cerebrali şi este constituit din LCS-ul care traversează peretele ventricular în urma creşterii presiunii LCS-ului intraventricular [2]. În hidrocefalia obstructivă se produce creşterea progresivă a cantităţii de LCS ventricular cu creşterea presiunii hidrostatice intraventriculare şi cu expansiunea cavităţii ventriculare şi LCS traversează ependimul peretelui ventricular şi pătrunde periventricular în substanţa albă.

Funcţiile neuronale sunt afectate prin efectul direct compresiv datorită distensiei ventriculare şi prin dereglarea metabolică secundară blocării unor căi de transport glial de către circuitul excesiv al LCS-ului spre capilarul sanguin.

HEMORAGIA ÎN SPAŢIILE LICHIDIENE

Hemoragia în spaţiile ocupate normal de LCS include hemoragia subarahnoidiană şi hemoragia intraventriculară şi poate fi traumatică şi netraumatică.

HEMORAGIA SUBARAHNOIDIANĂ

Poate apare:

- prin ruperea unui vas sanguin normal de la nivelul spaţiului subarahnoidian printr-o leziune traumatică sau prin ruperea unei anevrism arterial, cel mai frecvent după un puseu de hipertensiune arterială sistemică;
- într-o leziune traumatică cerebrală – dilacerare cerebrală, sau o colecţie hematică intraparenchimatoasă corticalizată care rupe pia mater şi sângele trece subarahnoidian.

HEMORAGIA INTRAVENTRICULARĂ

Poate fi:

- traumatică prin leziunea vaselor subependimare ventriculare sau prin leziunile traumatice periventriculare cu ruperea în ventricul a unui hematom intraparenchimatos periventricular;
- netraumatice prin hemoragie subependimară în scăderea autoreglării vasculare cerebrale sau în variaţiile bruşte ale presiunii sanguine; mai frecvent se întâlneşte la copiii prematuri.

COLECŢII LICHIDIENE SUBARAHNOIDIENE

Blocarea circulaţiei LCS-ului poate duce la formarea de colecţii lichidiene subarahnoidiene la nivelul emisferelor cerebrale sau cerebeloase delimitate de restul circulaţiei LCS-ului sub formă de chisturi lichidiene subarahnoidiene, limitate de o membrană fină, realizând frecvent o compresiune localizată corticală sau colecţia poate fi extinsă pe suprafaţa corticală a unuia sau mai multor lobi cerebrali realizând o hidromă subarahnoidiană.

HIGROMA SUBARAHNOIDIANĂ

Higroma subdurală este o colecţie subarahnoidiană de lichid cerebro-spinal localizată la nivelul convexităţii cerebrale. Are o grosime în general sub 10 mm, cu un aspect concav-convex, fără o delimitare periferică netă, adesea cu efect compresiv local asupra cortexului cerebral, dar în general fără un efect de masă emisferic de ansamblu. Higroma subarahnoidiană nu are o limitare clară de restul spaţiului subarahnoidian; nu este lămurit mecanismul patogen de apariţie şi de evoluţie al higromei, deşi exista ipoteza unei relaţii cu traumatismele cranio-cerebrale sau cu existenţa unui grad de atrofie cerebrală. Evoluţia este variabilă, cu un tablou clinic determinat de localizarea higromei şi efectul compresiv al acesteia, iar terapia chirurgicală nu este pe primul plan.

CHISTUL SUBARAHNOIDIAN

Chisturile subarahnoidiene intracraniene reprezintă colecţii subarahnoidiene bine delimitate printr-o membrană fină arahnoidiană, de forma ovoidală, dezvoltate cel mai frecvent în fosa cerebrala mijlocie, interemisferic şi cerebelos; sunt adesea congenitale. După relaţia cu spaţiul subarahnoidian aceste chisturi pot fi comunicante sau necomunicante; în cazul existenţei unei comunicări tip „supapă” sau în absenţa comunicării subarahnoidiene se poate produce mărirea progresivă a chistului cu efect compresiv, tulburare circulatorie locală şi apariţia unui sindrom neurologic focal, frecvent crize epileptice. Chisturile spinale subarahnoidiene sunt adesea asociate cu cifoscolioze la copil şi adolescent. Simptomatologia clinică este dependentă de localizarea, volumul şi efectul compresiv al chistului; diagnosticul întâmplător (prin CT sau IRM cranio-cerebral) în absenţa unui tablou clinic impune explorare repetată pentru depistarea modificărilor de volum şi corelaţia cu aspectele clinice pentru aprecierea unei eventuale indicaţii neurochirurgicale.

SINDROMUL DE HIPERTENSIUNE INTRACRANIANĂ

Hipertensiunea intracraniană este creşterea presiunii intracraniene prin dereglarea mecanismelor de echilibru presional intracranian determinată de modificările de volum intrinseci ale compartimentelor intracraniene: parenchimul cerebral, lichidul cefalo-rahidian şi conţinutul sanguin şi/sau prin adăugarea unui volum patologic (extrinsec – tumoră, hematom, abces cerebral).

Compensarea creşterii presiunii intracraniene include mecanisme de compensare presională şi de volum care sunt eficiente cât timp complianţa cerebrală este mare şi mecanismele se desfăşoară unitar. Creşterea presiunii intracraniene face ca mecanismele de răspuns să nu mai asigure scăderea PIC şi apar tulburările circulatorii cu ischemie cerebrală şi herniile cerebrale. Deplasarea de parenchim nervos datorită gradientului presional dintre compartimentele cranio-spinale produce: colabare ventriculară, edem emisferic unilateral, deplasare de ax median şi hernii cerebrale.

Alterarea mecanismelor de control ale presiunii intracraniene şi evoluţia spre sindromul de hipertensiune intracraniană poate fi întâlnită în numeroase situaţii dintre care blocarea circulaţiei LCS-ului şi edemul cerebral constituie circumstanţe frecvente. Sindromul de hipertensiune intracraniană constituie astfel o cauza foarte importanta de agravare neurologică şi evoluţie nefavorabilă spre deces.

SINDROMUL DE HIPOTENSIUNE INTRACRANIANĂ

Hipotensiunea intracraniană este scăderea presiunii intracraniene prin scăderea volumului oricăreia dintre componentelor intracraniene: parenchimul cerebral, lichidul cefalo-rahidian şi conţinutul sanguin ori prin îndepărtarea rapidă a unui volum patologic în cazul existenţei unui echilibru presional realizat de mecanismele compensatorii eficiente. Cel mai frecvent hipotensiunea intracraniană apare prin scăderea volumului lichidului cefalo-rahidian.

Hipotensiunea intracraniană poate fi o formă acută, cu o simptome violente prezente în clinostatism, ce poate evolua spre tulburări psihice şi modificarea stării de conştienţă; o formă subacută cu simptome absente sau de intensitate redusă în clinostatism, apar ori sunt exacerbate în ortostatism sau o formă cronică, frecventă, cu simptome apărute în ortostatism, de intensitate mai mică, cu o senzaţie de oboseală ce poate permite desfăşurarea unei activităţii, însă cu eficienţă scăzută.

Scăderea cantităţii normale de LCR din spaţiul cranio-spinal se poate produce prin:

– persistenţa unei soluţii de continuitate durală: post puncţie lombară, fistula de LCS etc.;

– scăderea secreţiei de LCR prin diferite mecanisme (după radioterapie, senilă etc.);

– reducerea cantităţii de LCR prin drenaj ventriculo-peritoneal;

– hipotensiunea intracraniană „spontană", când nu se evidenţiază vreuna din cauzele menţionate mai sus, dar explorările au demonstrează existenţa unor fisuri arahnoidiene la nivelul tecii radiculare spinale sau cazul fistulei de LCR nazale oculte;

– există situaţii de hipotensiune intracraniană fără identificarea unei leziuni durale în cazuri de deshidratare, comă diabetică, uremie sau boli sistemice grave.

Există două mecanisme care sunt concomitente, acţionează împreună şi explică simptomatologia:

– scăderea volumului de LCS duce la deplasări ale structurilor endocraniene cu tracţiunea formaţiunilor ce conţin receptori pentru durere;

– scăderea volumului de LCS determină scăderea presiunii intracraniene şi se produce o dilataţie a structurilor vasculare intracraniene, ceea ce determină cefaleea accentuată în ortostatism.

BIBLIOGRAFIE

1. Iencean Şt.M.: Hipertensiunea intracraniană, Edit. Institutul European, Iaşi, 2006.
2. Poeată I.: Hipertensiunea intracraniană, spaţiile de rezervă intracraniene, mecanismele compensatorii: punere la punct, revedere didactică, în Poeată I.: Procesele expansive cerebrale frontotemporale – lucrări şi studii ştiinţifice, Edit. A92, Iaşi 1998.
3. Iencean Şt.M.: Brain edema – a new classification. Medical Hypotheses. 2003; 1:106–9.
4. Iencean Şt.M., Ciurea A.V.: Intracranial Hypertension. Nova Science Publishers Inc., New York, USA, 2009.
5. Balédent O., Gondry-Jouet C., Stoquart-Elsankari S. *et al.*: Value of phase contrast magnetic resonance imaging for investigation of cerebral hydrodynamics. J Neuroradiol. 2006; 33(5):292–303.
6. Marmarou A., Beaumont A.: Physiology of the Cerebrospinal Fluid and Intracranial Pressure, în H. Richard Winn, Ed., Youmans Neurological Surgery, Sixth Ed., vol. I, pp. 169–182, Elsevier, 2011.
7. Dietrich W., Erbguth F.: Hirndruck und Hirnödem, Der Anaesthesist, 2013; 62(9):757–72
8. Czosnyka M., Pickard J.D.: Monitoring and interpretation of intracranial pressure. J Neurol Neurosurg Psychiatry, 2004; 75(6): 813–21.
9. Greenberg M.S.: Cerebrospinal fluid, in Handbook of Neurosurgery, pp. 297–306, Seventh Ed., Thieme medical Publisher, 2010.

ROLUL ENDOSCOPIEI ÎN NEUROCHIRURGIE

HORAŢIU STAN, CRISTIAN KAKUCS

Neuroendoscopia reprezintă o tehnică minim invazivă, care datorită utilităţii pe care o prezintă este folosită tot mai des şi în patologii tot mai variate [1]. Endoscopul permite chirurgului să vizualizeze diferite structuri normale şi patologice aflate în interiorul cutiei craniene.

Neuroendoscopia prezintă o serie de avantaje, dar şi dezavantaje. Folosită corespunzător, atunci când există o indicaţie clară, endoscopia ne poate oferi informaţii preţioase privind un diagnostic sau chiar rezolvarea unei patologii neurochirurgicale.

Datorită faptului că este o tehnică minim invazivă se reduc multe riscuri pe care le întâmpinăm în chirurgia clasică, iar din acest motiv avem o serie de avantaje dintre care amintim:

– aduce câmpul operator mai aproape;
– permite o vedere mai detaliată;
– permite vederea „după colţ";
– invazivitate redusă;
– abordul direct de la crista galli la foramen magnum;
– mortalitatea şi morbiditatea sunt mai scăzute;
– riscul de infecţie este mai mic;
– poate seconda abordul microchirurgical;
– abordul direct de la crista galli la foramen magnum [1,2].

Ca orice altă tehnică chirurgicală, şi neuroendoscopia, prezintă anumite dezavantaje unele dintre ele putând fi evitate dacă cel care efectuează această tehnică este suficient de experimentat. Dintre dezavantajele neuroendoscopiei amintim:

– curba învăţării mai lungă;
– dotare tehnică specială;
– lipsa vederii spaţiale;
– fistula LCR;
– managementul dificil al leziunilor vasculare [2].

Iniţial neuroendoscopia avea un număr mic de patologii în care putea fi uzitată, dar datorită progresului în acest domeniu se foloseşte în tot mai multe patologii *printer* care amintim:

– chistul coloid al ventriculului trei;
– chistul arahnoidian (fig. 1.4);
– chistul intraparenchimatos;
– malformaţia Chiari + Hidrocefalie;
– biopsia tumorală (fig. 1.5);
– adenomul hipofizar, craniofaringiom (fig. 1.6);
– meningioame selare (fig. 1.7);
– hernia de disc;
– hematom intraparenchimatos rupt în ventricul;
– craniostenoze;
– măduvă ataşată;

Asocierea neuroendoscopiei cu alte tehnici:

- microchirurgia;
- stereotaxie;
- neuronavigaţie;
- ecografie.

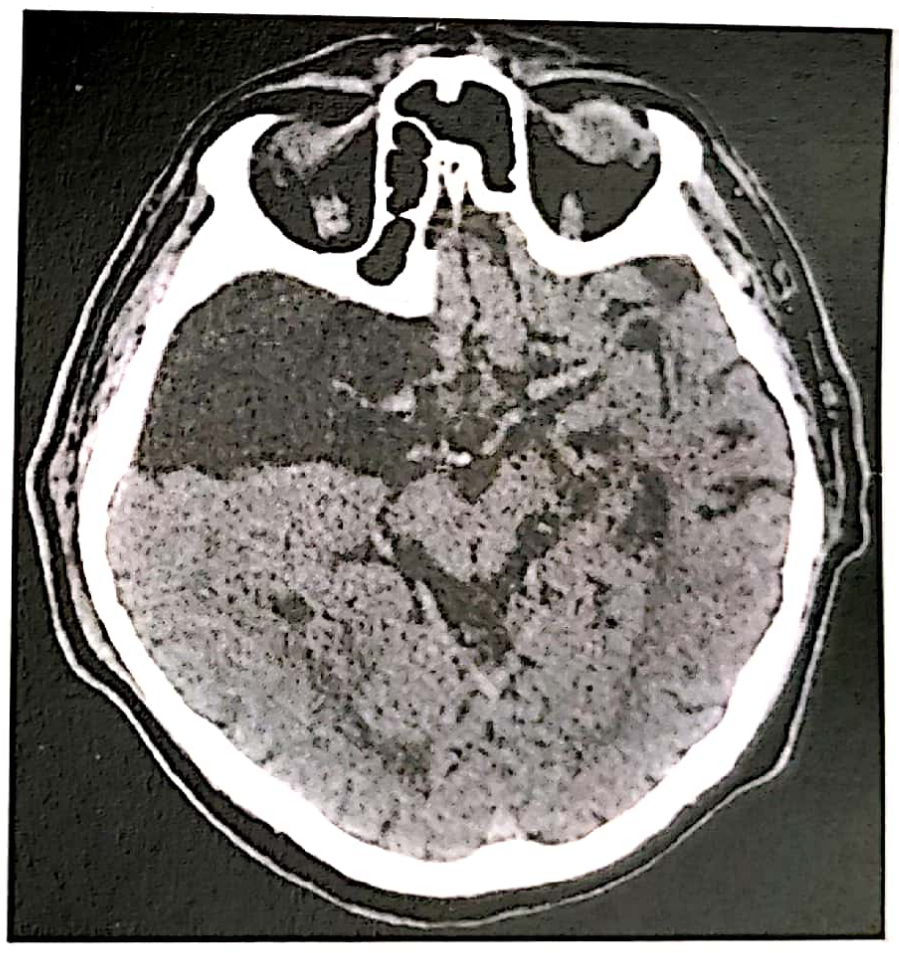

Figura 1.4. Chist arahnoidian temporal drept.

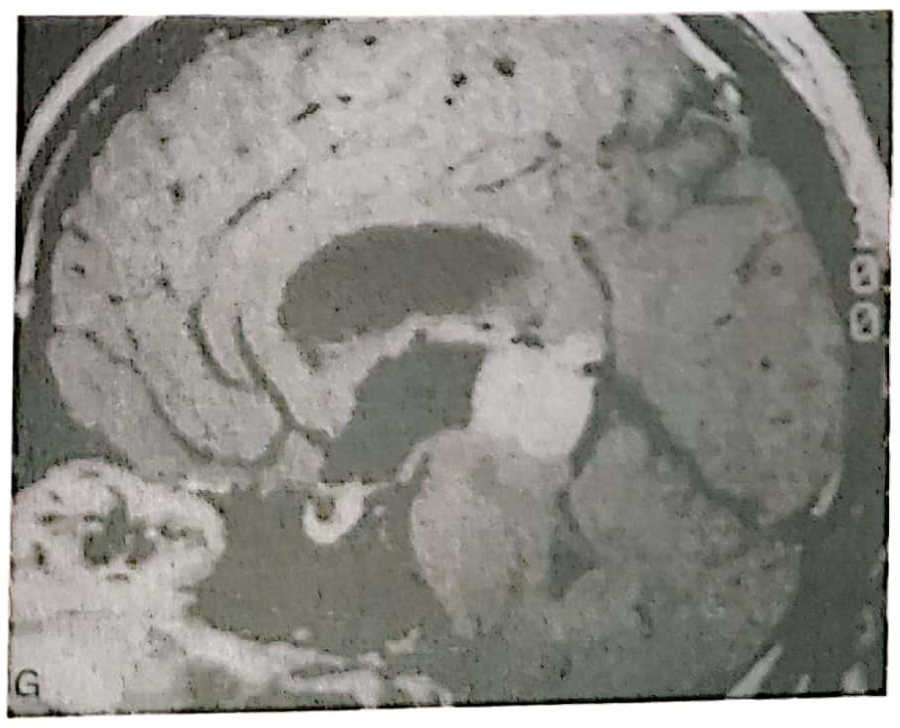

Figura 1.5. Formaţiune tumorală de regiune pineală.

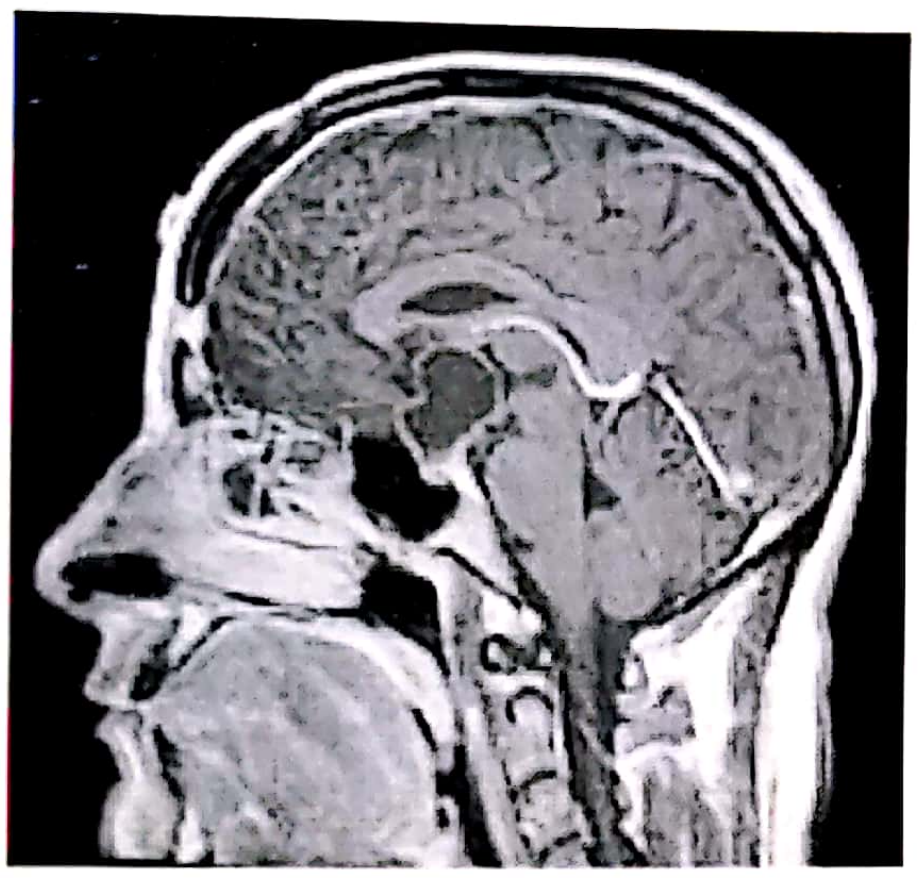

Figura 1.6. Craniofaringiom.

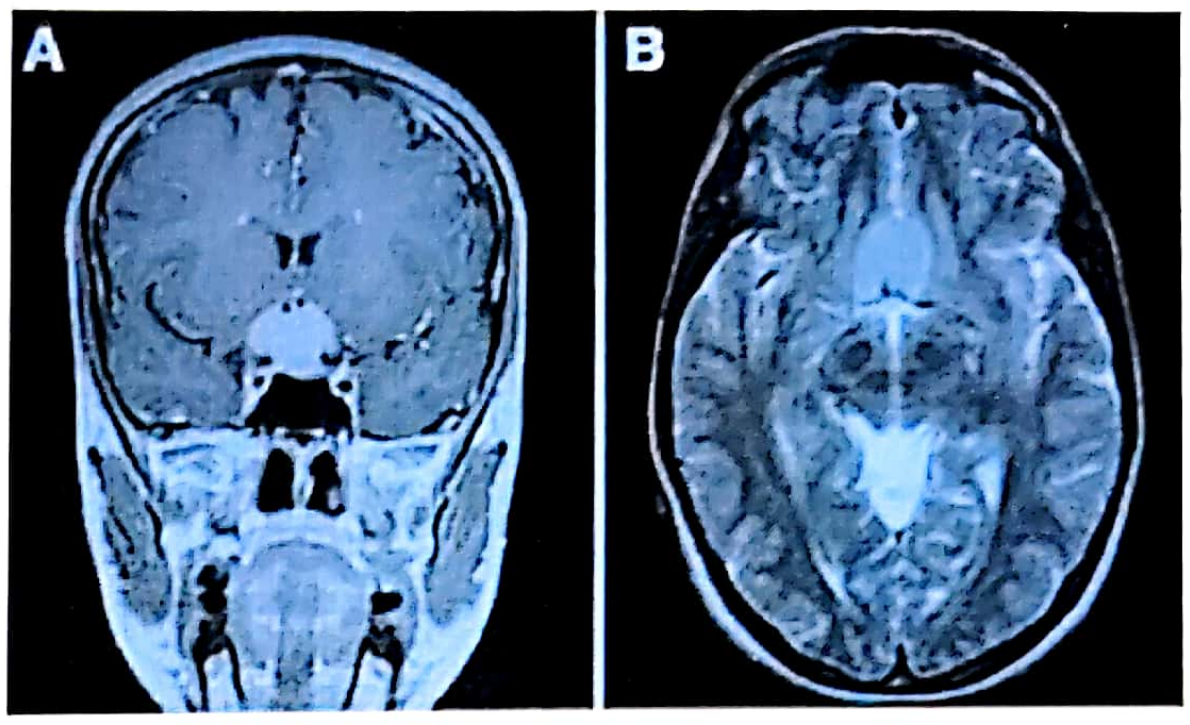

Figura 1.7. Meningiom selar.

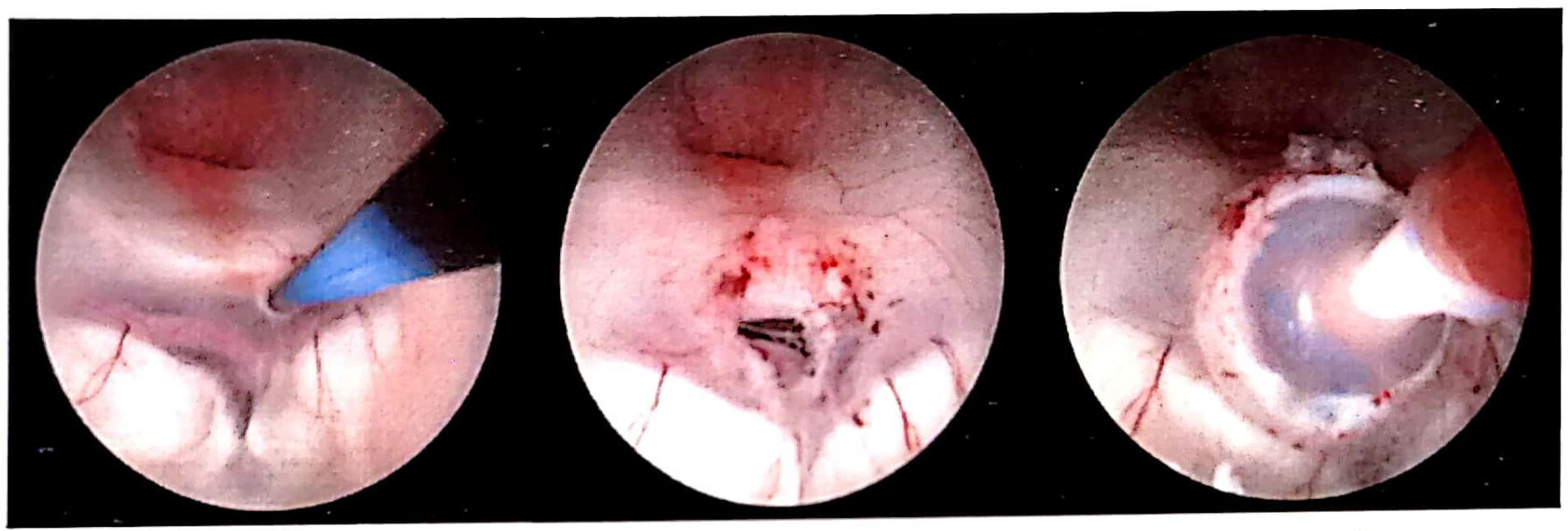

a) b) c)

Figura 1.8. Ventriculocisternostomia: a. Perforarea planşeului ventriculului III; b. Lărgirea orificiului cu sonda Fogarty; c. Aspectul final.

Cea mai frecventă complicaţie care poate apărea în urma unei neuroendoscopii este sângerarea minoră intraoperatorie, care poate fi uşor de controlat prin lavaj cu soluţie Ringer. Cazul în care avem hemoragii pe care nu le putem controla endoscopic trebuie să recurgem la chirurgia clasică. Alte complicaţii intraoperatorii ca stopul cardiac fatal sunt rare.

În imaginile de mai jos putem observa câteva din patologiile pe care le putem aborda cu ajutorul neuroendoscopiei.

Ventriculocisternostomia este prima alegere în cazul în care avem un pacient cu hidrocefalie deoarece nu apar complicaţiile pe care le regăsim în cazul montării unui drenaj ventriculo-peritoneal (fig. 1.8) [2].

Recuperarea postoperatorie, în urma unei ventriculocisternostomii este mai rapidă şi mai facilă, iar prognosticul pe termen lung este mult mai bun decât cel obţinut prin tehnicile de chirurgie clasică.

Neuroendoscopia a câştigat tot mai mult teren în detrimentul chirurgiei clasice datorită avantajelor pe care le prezintă, iar odată cu progresul tehnicilor miniminvazive va fi tot mai mult utilizată şi cu siguranţă numărul complicaţiilor va scădea.

BIBLIOGRAFIE

1. Ciurea A.V.: Tratat de Neurochirurgie vol. 1, Edit. Medicală, Bucureşti, 2010, p. 365–374.
2. Moore A.J., Newell D.W.: Neurosurgery – Principles and practice, Springer-Verlag London, 2005, p. 107–120.

SALA DE OPERAȚIE NEUROCHIRURGICALĂ, INSTRUMENTE, APARATURĂ, DISPOZITIV OPERATOR

ALEXANDRU CHIRIAC

INTRODUCERE

Obținerea unor rezultate operatorii satisfăcătoare nu depinde numai de abilitățile tehnice și dexteritatea chirurgului ci și de o mulțime de detalii ce țin de acuratețea diagnosticului și *planning*-ul operator atent.

Planificarea unei intervenții chirurgicale sub aspectul pregătirii sălii de operație ține cont de aspecte privind tipul, partea și localizarea leziunii țintă, strâns corelate cu poziționarea pacientului. Plecând de la acestea, o alegere adecvată a echipamentelor medicale și instrumentarului chirurgical va determina o eficientizare atât a spațiului sălii de operație cât și o optimizare a siguranței și timpului alocat intervenției.

PERSONALUL SĂLII DE OPERAȚIE

Personalul sălii de operație joacă un rol vital în realizarea intervenției chirurgicale. Cunoștințele personale și pregătirea echipei operatorii sunt absolut necesare pentru desfășurarea în deplină siguranță a intervențiilor chirurgicale.

Echipa operatorie trebuie să fie familiarizată cu tehnicile microneurochirurgicale și cu abilitățile de manipulare a instrumentarului și echipamentului sălii de operație. Medicii care asistă neurochirurgul principal pot contribui în operație sub diverse moduri, aspirație în câmpul operator, acționarea coagulării la comandă, retracție ușoară a structurilor cu spatula, tăierea cu microfoarfeci. Oferirea vederii binoculare de către microscopul operator permite o implicarea cât mai mare în actul microchirurgical a asistentului operator.

Folosirea eficientă și în deplină siguranță a echipamentului sălii de operație și instrumentarului chirurgical, impune existența unei echipe bine antrenate de neurochirurgi, anesteziști și asistente medicale. Educația și *training*-ul adecvat al personalului sălii de operație sunt extrem de importante pentru eficientizarea unei intervenții neurochirurgicale. Încrederea și coordonarea precisă sunt ingrediente foarte importante pentru succesul unei intervenții neurochirurgicale complexe și pot fi atinse prin practică și experiență continuă. Fiecare etapă a intervenției neurochirurgicale, începând cu momentul aducerii pacientului în sala de operație urmează o rutină specializată, dar ordonată [1,2].

Punerea în practică a unei intervenții neurochirurgicale impune o atenție deosebită la mai multe mici detalii. Fiecare membru al echipei operatorii trebuie să dețină cunoștințe în ceea ce privește:

- poziționarea pacientului pe masa de operație;
- organizarea sălii de operație;
- manipularea și îmbrăcarea sterilă a microscopului operator;
- montarea și setarea drilului, depărtătoarelor, aspiratorului etc.;
- organizarea instrumentarului pe masa de serviciu;
- selectarea și utilizarea optimă a instrumentarului chirurgical specific fiecărui timp operator;
- utilizarea echipamentului de înaltă performanță (ecograf, neuronavigație, aspirator ultrasonic, endoscop etc.).

În mod obișnuit membrii unei echipe operatorii sunt reprezentați de neurochirurgul principal și unul sau doi medici asistenți, anestezistul și asistenta de anestezie, asistenta medicală instrumentistă, și una sau două asistente de serviciu în sală. Asistenta instrumentistă este responsabilă de înmânarea instrumentarului adecvat către medicii operatori. Întrucât atenția medicilor operatori este direcționată către câmpul chirurgical prin intermediul microscopului operator, este extrem de important ca, asistenta instrumentistă să cunoască suficient de bine timpii operatori pe care îi poate urmării pe monitorul TV, pentru a fi pregătită cu instrumentarul şi echipamentul specific momentului respectiv. O atenţie deosebită trebuie acordată curăţării instrumentarului cu cât majoritatea acestora nu sunt utilizabile când sunt contaminate, chiar şi cu cantităţi minime de sânge sau ţesut. Una din asistentele medicale de serviciu este responsabilă de menţinerea în funcţiune a echipamentelor din sala de operaţie, mutarea microscopului în poziţia operatorie, ajustarea coagulării şi aspiraţiei, reglarea monitorului TV şi a echipamentului de înregistrare. Cealaltă asistentă de serviciu stă în apropierea asistentei instrumentiste asigurând pe toată perioada intervenţiei chirurgicale desfacerea sterilă a instrumentarului şi materialelor necesare.

ORGANIZAREA SĂLII DE OPERAŢIE [1,2]

Sălile de operaţie neurochirurgicale actuale trebuie să fie suficient de spaţioase pentru a permite acomodarea şi manipularea pacientului şi echipamentului neurochirurgical ultrasofisticat, precum şi o mobilitate facilă şi sigură a întregului personal medical al sălii. Organizarea de bază a unei săli de operaţii neurochirurgicale este reprezentată în figura 1.9.

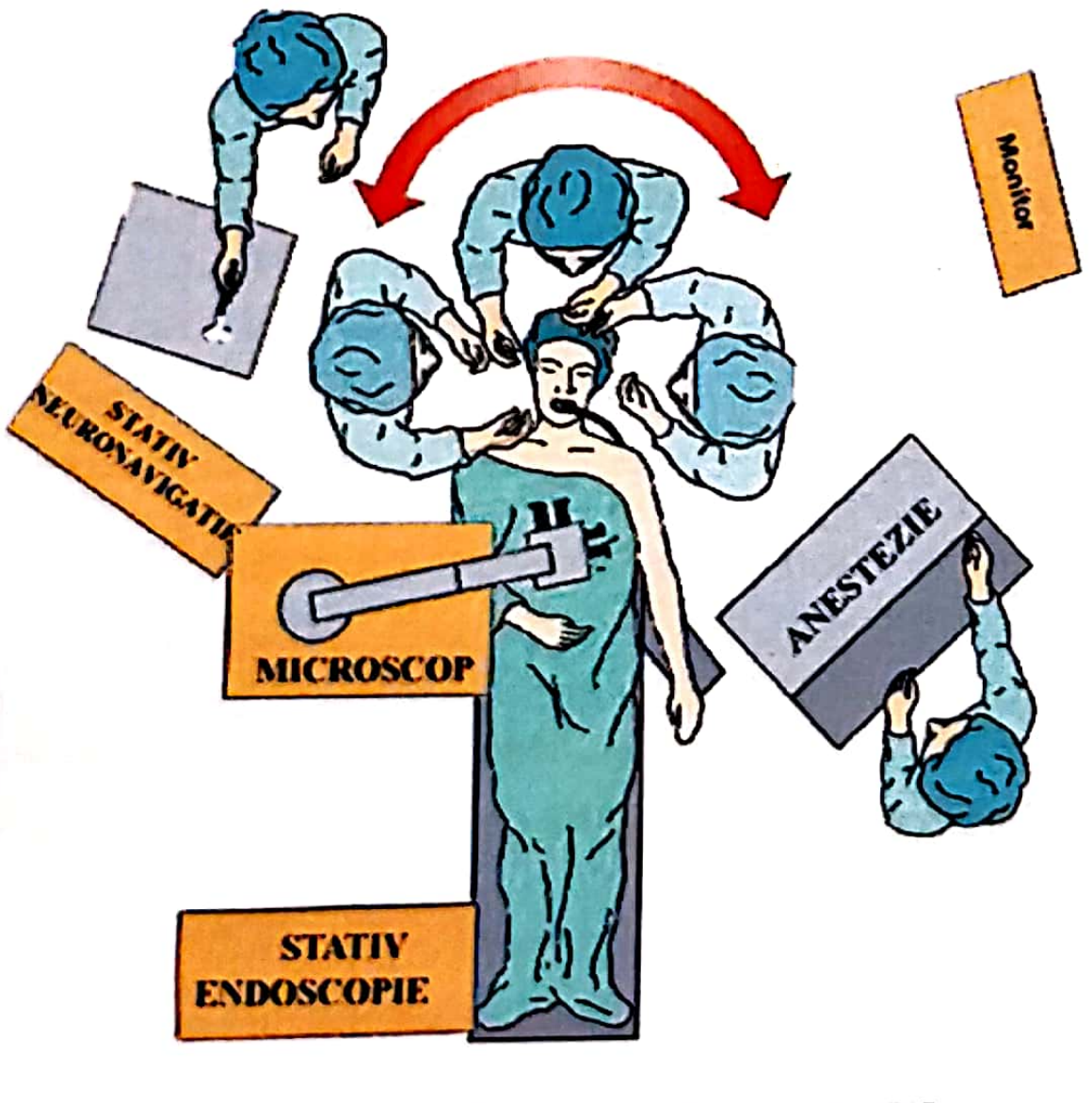

Figura 1.9. Organizarea sălii de operaţie [1].

Pacientul este adus şi poziţionat pe masa de operaţie în funcţie de localizarea leziunii neurochirurgicale ţintă. Poziţionarea pacientului este o parte integrantă a tuturor manevrelor unei intervenţii chirurgicale.

În timpul actului chirurgical, neurochirurgul principal stă poziţionat direct în spatele capului pacientului având în stânga şi dreapta medicii asistenţi operatori după caz, sau de partea dreapta a pacientului în cazul operaţiilor pe coloana vertebrală. Asistenta instrumentistă stă în spatele mesei de serviciu, de obicei de partea dreapta, între neurochirurgul principal şi asistentul operator din dreapta, asigurând astfel o trecere facilă a instrumentarului către mâna dreaptă, dominantă a chirurgului, fără a obstrucţiona vederea acestuia sau a celorlalţi medici asistenţi din echipa operatorie. Accesul facil la pacient este obligatoriu pentru anestezişti astfel încât, să le permită o vizualizare şi verificare permanentă a liniilor venoase, sondei şi tubulaturii de respiraţie şi a monitoarelor. Ca urmare a necesităţii accesului la capul pacientului în fiecare etapa a intervenţiei chirurgicale, este de preferat repartizarea spaţiului din stânga bolnavului echipamentului şi manevrelor destinate anesteziei.

Atât chirurgul principal cât şi asistenţii pot opera în poziţia şezândă pe scaun (de obicei după plasarea microscopului operator) sau în picioare. Monitorul TV pe care sunt transmise live imaginile de microscopie intraoperatorie pot fi plasate pe consola microscopului sau pe peretele din stânga pacientului pentru a putea fi vizualizate uşor de către cel de al treilea asistent operator şi asistenta instrumentistă.

În afara personalului sălii de operaţie şi echipei chirurgicale, numeroasele dispozitive medicale (aspirator ultrasonic, ecograf, neuronavigaţie etc.) necesare unei intervenţii neurochirurgicale impun un spaţiu adecvat al sălii de operaţii. Microscopul este poziţionat de partea dreapta a pacientului astfel încât asistentul operator din stânga, să aibă acces la ocularul secundar, iar cel din dreapta să poată urmări intervenţia pe monitor. Consolele de control a aspiraţiei şi coagulării sunt poziţionate de obicei către capătul mesei de operaţie unde se află picioarele pacientului, astfel încât tubulatura şi cablurile acestora să fie de-a lungul mesei de operaţie, uşurând astfel libertatea de mişcare a personalului sălii de operaţie. Unitatea drilului este montată pe un troliu care poate fi adus la momentul necesar în spatele chirurgului principal de partea sa dreaptă.

Abordul miniminvaziv al unor leziuni profunde printr-un spaţiu limitat, necesită o localizare precisă care să asigure cea mai directă şi precisă traiectorie către aceasta. Deşi în aceste situaţii echipamente complexe de tipul RMN intraoperator, neuronavigaţie, endoscopie, fluoroscopie cu C-arm sunt necesare a fi utilizate în timpul intervenţiilor neurochirurgicale, acestea nu trebuie să împiedice eficienţa intervenţiei în sala de operaţie. Un management special al spaţiului sălii de operaţie se impune şi în situaţia unor pacienţii care necesită o monitorizare fiziologică intraoperatorie de tipul electroencefalografiei, testării cu potenţiale evocate şi eletromiografiei.

Toate aceste poziţionări permit în final o mobilitate optimă a întregii echipe a sălii de operaţie în timpul intervenţiei.

MASA DE OPERAŢIE

Modelele actuale de mese de operaţie neurochirurgicale permit o poziţionare adecvată şi sigură a pacientului oferind un acces optim a regiunii ţintă cu riscuri minime legate de poziţionare. În plus, mesele de operaţie electrice moderne asigură o mare disponibilitate de mişcare în poziţionarea pacientului în timpul operaţiei. În operaţiile prin intermediul unei căi de abord limitate, cu frecvente schimbări ale direcţiei de disecţie ajustările de poziţie intraoperatorii sunt esenţiale [2].

Înălţimea şi înclinaţia mesei de operaţie sunt în general stabilite odată cu poziţionarea pacientului, însă ajustări ale acesteia pot fi făcute în timpul intervenţiei, ori de câte ori este nevoie. Astfel, înălţimea şi înclinaţia mesei de operaţie sunt în corelaţie cu regiunea anatomică vizată, distanţa de focalizare a microscopului şi o poziţie relaxată a mâinilor chirurgului principal în special în timpul microdisecţiei.

Masa de operaţie este poziţionată în sala de operaţie astfel încât echipa chirurgicală să aibă acces maxim la microscopul operator şi alte instrumente necesare în timpul operaţiei. Cu toate acestea, poziţionarea mesei în sala de operaţie este parţial dictată de localizarea lămpii scialitice de pe tavan şi a braţului fix cu accesorii pentru anestezie (surse de alimentare O_2, curent, injectomate).

Scaune speciale pot fi utilizate de echipa chirurgicală în mod obişnuit după realizarea craniectomiei şi expunerea zonei cerebrale de interes, în momentul microdisecţiei şi rezecţiei sub microscop a leziunii.

CADRUL DE FIXARE CRANIANĂ

Pentru intervenţiile intracraniene fixarea capului se face în trei puncte de sprijin prin intermediul unor cadre metalice ataşate la masa de operaţie. Spre deosebire de poziţionarea directă a capului pe tetiera mesei de operaţie, fixarea cu cadru asigură o poziţionare perfect imobilă şi previne presiunea pe proeminenţele osoase sau ochi.

COAGULAREA BIPOLARĂ

Aparatul de coagulare monopolară sau bipolară este e o unitate electrochirurgicală care pe baza principiului creerii unui arc electric permite tăierea şi coagularea ţesuturilor cu realizarea concomitentă a hemostazei. Dacă în cazul coagulării bipolare arcul electric este indus între un pol pozitiv şi negativ reprezentaţi de vârfurile pensei bipolare, în cazul coagulării monopolare unul din poli este în contact cu pacientul şi doar un pol este la nivelul pensei, curentul transmiţându-se pe toată distanţa aflată între cei doi poli. Aceste dispozitive permit ajustare manuală a puterilor de ieşire pentru tipurile de tăiere, coagulare monopolară şi bipolară şi o acţionare controlată automat. prin intermediul unei pedale pentru picior sau prin întrerupător pentru deget.

Pe lângă acţiunea lor principală de tăiere şi coagulare aceste dispozitive sunt utilizate în microdisecţie (pensa bipolară) şi în micşorarea volumului unei leziuni vasculare/tumorale cum ar fi hemangioblastoame, meningioame, cavernoame prin atingerea uşoară cu vârfurile pensei bipolare a suprafeţei leziunii. Irigarea cu ser fiziologic în timpul coagulării este uneori recomandată pentru a preveni carbonizarea excesivă a zonei coagulate şi aderarea vârfurilor pensei la ţesutul coagulat [3].

Mărimea, forma şi forţa de închidere a pensei bipolare sunt caracteristici importante pentru realizarea unei intervenţii facile. Pensele bipolare sunt disponibile în lungimi diferite sub formă dreaptă sau în baionetă care să permită utilizarea lor atât în suprafaţă cât şi în profunzime. Toate pensele sunt izolate, coagularea realizându-se doar la nivelul vârfurilor acestora care pot fi drepte, angulate sau curbe, subţiri sau bonte.

SISTEMUL DE ASPIRAŢIE

Aspiratorul electric este o pompă de sucţiune cu mecanism de reglare a presiunii ce poate fi ajustată în funcție de necesitățile intraoperatorii. Aspirația puternică în cazul aspirației unei tumori sau cheag de sânge și o aspirație ușoară în timpul disecției structurilor cerebrale (vale sylviană, nervi, vase) sau a unui anevrism, MAV. O suprafață, rotunjită, netedă, atraumatică a vârfului tubului de aspirație previne lezarea creierului sau vaselor. Tuburile de aspirație pot fi drepte sau angulate cu lungimi și diametre variabile, care pot fi interschimbate în funcție de adâncimea câmpului chirurgical, natura disecției, consistența țesutului și cantitatea lichidului ce se dorește a fi eliminat. Microtuburile de aspirație permit o reglare fină, manuală a sucțiunii prin intermediul unui orificiu de pe corpul acestuia. Reglarea se face prin simpla ocluzie mai ușoară sau mai tare cu un deget o orificiului. Tubul de aspirație poate fi folosit de asemenea ca simplu depărtător sau retractor la presiune scăzută a unui vas, țesut, nerv în timpul disecției. În coordonare cu pensa bipolară, aspiratorul poate fi folosit pentru o disecție grosolană [2].

ASPIRATORUL ULTRASONIC

Este un echipament medical compus din o consolă mobilă de control și o piesă de mână care permite disecția și aspirația concomitentă prin fragmentarea cu ultrasunete a țesutului viu. Setarea unei anumite amplitudini a undei, a nivelului de irigare și putere de aspirare permite îndepărtarea țesuturilor fragmentate din zona de interes (țesut tumoral de diverse consistențe) cu păstrarea intactă a vaselor și nervilor cranieni. Irigare continuă cu soluție salină a câmpului chirurgical minimizează aderența țesutului la instrumente, îndepărtează sângele și cheagurile, menținând un câmp operator clar [2,3].

DRILUL CRANIOTOM

Drilul este un dispozitiv medical de tip rotor care prin transmiterea mecanică a rotației la nivelul unor piese de mână permite găurirea, tăierea sau frezarea oaselor craniului și coloanei vertebrale. Acestea pot fi acționate electric sau pneumatic, permit o variație a vitezei de acțiune prin intermediul unei pedale de reglaj și totodată o schimbare a direcției de rotație.

MICROSCOPUL OPERATOR

Microscopul operator este un echipament medical care oferă o magnificație adecvată a câmpului chirurgical într-o manieră stereoscopică cu iluminarea bună a acestuia. Acesta este format dintr-o consolă ce cuprinde computerul de comandă, sistemul de iluminare și echipamentul de înregistrare, și brațul mobil de care este atașat sistemul optic. Manevrarea brațului cu sistemul optic în diverse poziții se face prin intermediul unui sistem de frâne electromagnetice. Chirurgul are la dispoziție pe brațele microscopului comenzi legate de focusul și zoom-ul imaginii obținute intraoperator, de captare și înregistrare de imagini și de deblocare a brațului. Toate acestea permite obținerea unui grad de confort chirurgical sporit cu scurtarea timpului intervenției chirurgicale [1].

SISTEMUL DE NEURONAVIGAȚIE

Este un echipament medical de chirurgie interactivă fără cadru, asistată de calculator, ce constă într-un sistem de navigație (computer, antena receptor și instrumentar activ) fără cadru stereotactic capabil să prezinte în timp real poziția vârfului unui instrument în imagini corespunzătoare. Sistemul permite o corelație spațială în timp real a elementelor anatomice vizate cu imaginile lor digitalizate prin investigație CT, RMN sau Angiografie. Acest echipament permite prelucrarea de imagini (reconstrucții 3D, fuziune etc.), *planning*-ul intervențional, ghidajul direcției disecției chirurgicale precum și reperajul intraoperator.

ECOGRAFIA INTRAOPERATORIE

Este o examinare imagistică pe bază de ultrasunete, în timp real care ajută la identificarea, localizarea și caracterizarea leziunilor patologice intracraniene cât și la relațiile lor spațiale. Echipamentul cuprinde o unitate computerizată de bază cu sursa de emisie de ultrasunete și diverse sonde de explorare. Cu ajutorul acesteia pot fi definite caracteristici de densitate, ecogenitate și dimensiuni pentru diverse structuri intracerebrale. Utilitatea ecografiei a fost demonstrată prin acuratețea în localizarea leziunilor și vizualizarea anatomiei cerebrale, în ghidarea instrumentelor, în asistarea rezecției tumorale, în identificarea resturilor tumorale și pentru cliparea anevrismului.

ENDOSCOPUL NEUROCHIRURGICAL [1]

Este un echipament chirurgical utilizat atât pentru realizarea unor intervenţii microchirurgicale printr-un câmp îngust (tub) sau pentru asistare vizuală a acestora. Avantajele imaginii endoscopice sunt concentrarea crescută a iluminării, unghiul de vizualizare extins şi reprezentarea clară a detaliilor anatomice într-o poziţie apropiată.

Endoscoapele cu lentile rigide sunt recomandate pentru intervenţiile microchirurgicale endoscopice, deoarece numai poziţia instrumentelor pe tub rigid pot fi controlate în mod precis şi deoarece, în prezent, numai endoscoapele oferă imagini de calitate acceptabile. Endoscoapele cu tub agulat (30°, 45°, 70°) sunt de preferat pentru neurochirurgia asistată endoscopic întru-cât camera ataşată piesei de vedere nu interferă cu câmpul vizual al microscopului şi nu deranjează mişcările chirurgicale.

Există două căi de realizare a tehnicilor asistate endoscopic în abordurile neurochirurgicale. Microneurochirurgia controlată endoscopic oferă o vizualizare endoscopică a câmpului chirurgical printr-o tehnică „free hand". În cazul unei vizualizări limitate prin microscopul operator, neurochirurgul introduce endoscopul în zona de interes. Pentru controlul optic imediat a situaţiei rezecţiei tumorale sau în tipul aplicării clipului pe coletul anevrismal, endoscopul este de obicei utilizat câteva minute. Endoscopul este ţinut într-o mână, iar cu cealaltă mână se aspiră continuu pentru a menţine curată lentila acestuia. În cazul adevăratei microneurochirurgii endoscopice, endoscopul este fixat cu un braţ special, oferind neurochirurgului o disecţie cu ambele mâini sub vedere endoscopică. Pe această cale, neurochirurgul este capabil de o disecţie fără limitări. Prin această metodă endoscopul este utilizat pe perioade lungi de timp, utilizarea microscopului fiind opţională.

INSTRUMENTELE MICROCHIRURGICALE

Utilizarea instrumentarului microchirurgical este absolut necesară pentru realizarea intervenţiilor neurochirurgicale minim invazive. Instrumentarul complex de tipul cârligelor, depărtătoarelor autostatice, microdriluri, pistoale kerrison, aspiratoare microtubulare, pense bipolare fine, microciupireţe, microfoarfeci, microdisectori, microchiurete şi aplicatoare de clipuri permit realizarea corespunzătoare a procedurilor microchirurgicale sub control vizual microscopic sau endoscopic.

La abordul microneurochirurgical al unei arii cerebrale profunde prin intermediul unei craniectomii limitate, utilizarea microinstrumentarului poate reprezenta o problemă ca urmare a căii de acces chirurgicale extrem de înguste. Pe de o parte mâna chirurgului obturează vederea sub microscop (interpunându-se pe axul vizual dintre vârful instrumentului şi obiectivul microscopului), iar pe de altă parte braţele microinstrumentului nu permit o închidere şi deschidere completă datorită cavităţii înguste a căii de abord.

Toate aceste probleme au fost depăşite odată cu dezvoltarea noilor tipuri de microinstrumentar neurochirurgical. Astfel, apariţia instrumentarului cu design „în baionetă" sau cu „braţe articulate" a permis scoaterea mâinii din axul vizual al microscopului, în timp ce introducerea designului „cu tecă tubulară" a permis abordarea leziunilor neurochirurgicale prin câmpuri chirurgicale extrem de reduse dimensional. Manipularea acestora trebuie făcută cu atenţie, uneori un training repetat fiind necesar pentru optimizarea utilizării lor.

RETRACTOARELE/DEPĂRTĂTOARELE DE ȚESUTURI MOI

Retractoarele sunt reprezentate de depărtătoarele simple în unghi tip lamă sau gheară şi depărtătoarele cu arc. Retractoarele simple asigură o depărtare mobilă prin tracţiunea directă a ţesuturilor exercitată de mâna chirurgului. Depărtătoarele cu arc constau din cârlige subţiri şi o clemă tip rac unite printr-un arc, fiind utilizate pentru a oferi o retracţie constantă a ţesuturilor moi (piele, muşchi) cu o simplă repoziţionare. Acestea pot fi individuale (fixate la câmpurile chirurgicale) sau ataşate la un cadru fixat la masa de operaţie. Depărtătoarele autostatice cele mai utilizate sunt cu gheare sau lamelare şi permit o depărtare continuă şi fixă a planurilor câmpului chirurgical pe tot parcursul intervenţiei chirurgicale. Sunt disponibile sub diverse dimensiuni, cu braţe fixe sau mobile în funcţie de necesităţi. Noile tipuri de depărtătoare pentru abordurile minim invazive sunt cele de tip tubular sau cu lame (fig. 1.10).

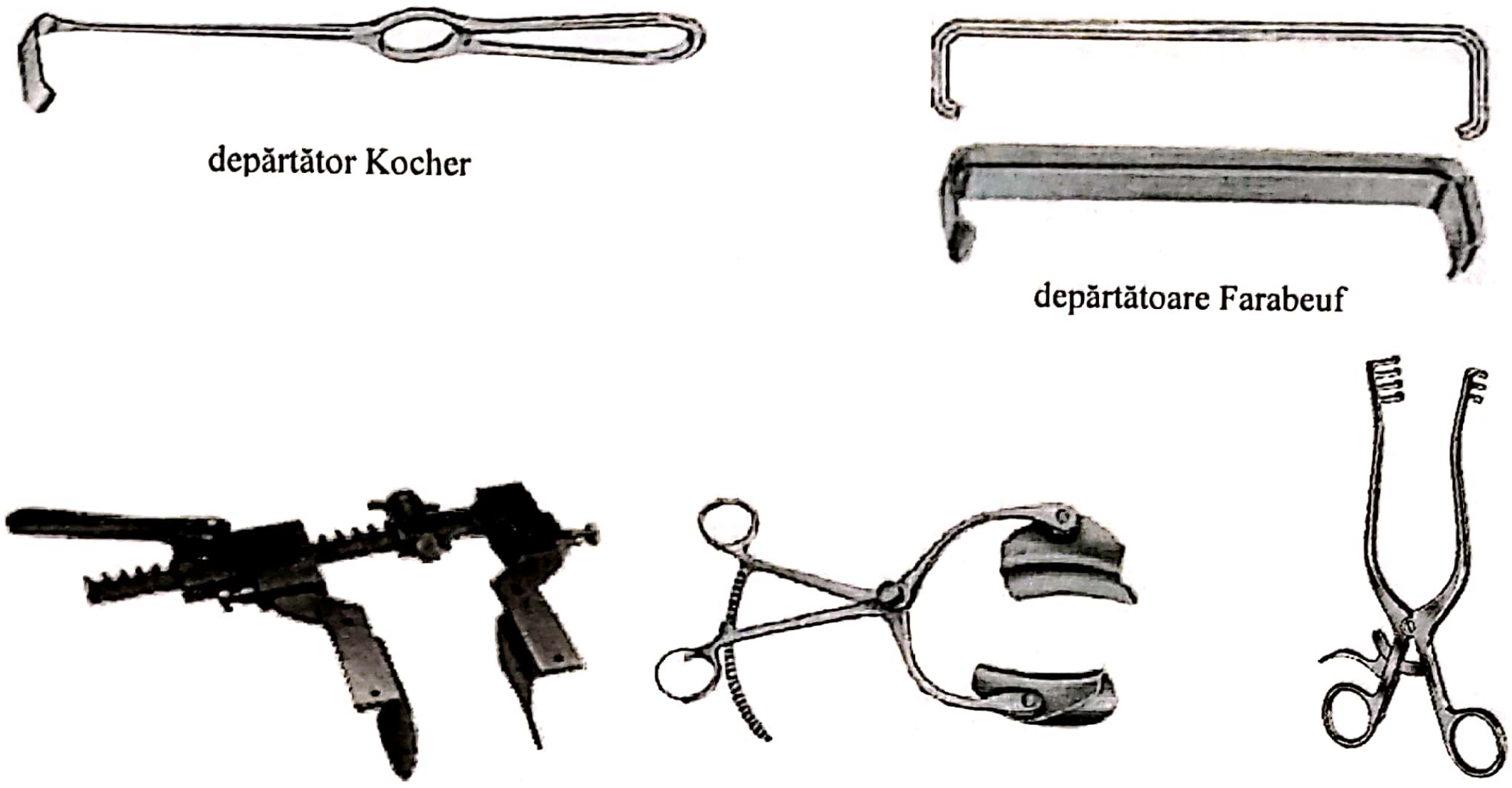

depărtător Kocher

depărtătoare Farabeuf

depărtător autostatic
Finochietto

depărtător autostatic
Collin

depărtător autostatic
Weitlaner

Figura 1.10. Retractoare şi depărtătoare fixe şi autostatice [4].

Depărtătoarele de creier sunt reprezentate de spatulele cerebrale metalice maleabile. Aceste sunt disponibile în diverse dimensiuni şi pot fi îndoite sub diverse unghiuri în funcţie de necesităţi. Aceste spatule de mână sunt utilizate de echipa operatorie pentru depărtarea uşoară şi pe perioade relative de timp a structurilor cerebrale în timpul intervenţiilor neurochirurgicale.

La ora actuală braţe metalice articulate mobile, fixate la marginile osoase ale voletului sau la cadrul mesei de operaţie, permit prin ataşarea la capătul lor activ a spatulelor cerebrale, o depărtare uşoară şi cu o forţă constantă a structurilor cerebrale în aproape orice direcţie şi pe perioade mari de timp (fig. 1.11).

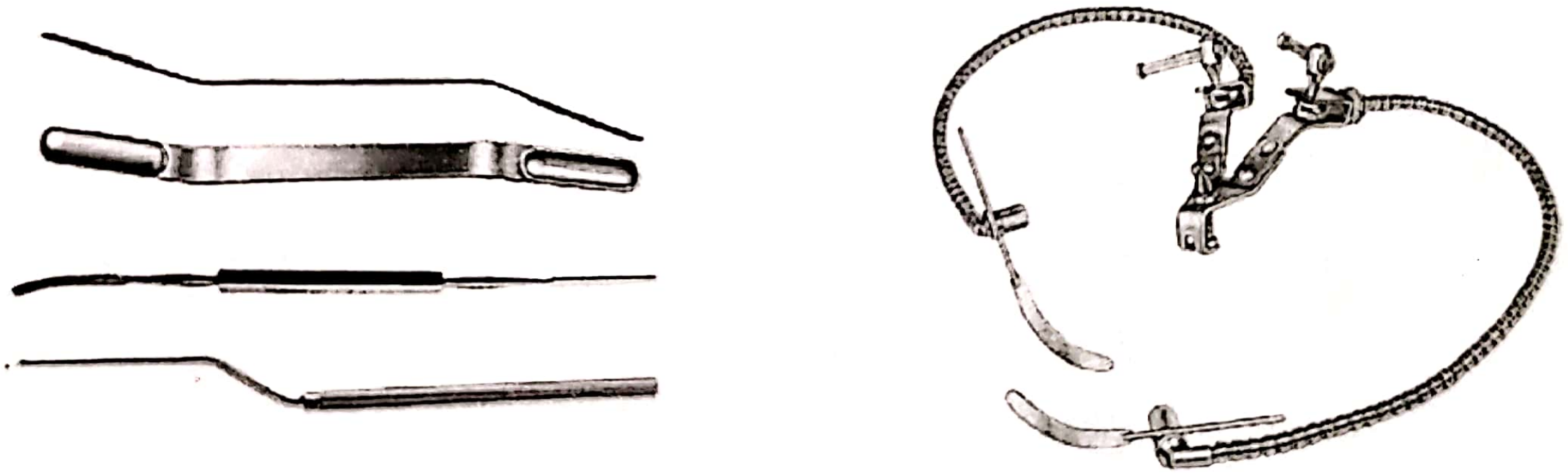

Figura 1.11. Depărtătoare de creier tip spatulă, bicudată, Leyla [4].

Noile microspatule (bi-cudate) în baionetă sunt utilizate cu uşurinţă sub microscopul operator atât ca microdepărtătoare, dar şi ca instrumentar de disecţie.

PENSE PENTRU APUCAT
ŞI PREZENTAT ŢESUTURI

Pensele chirurgicale anatomice sunt instrumente simple cu dinţi, zimţate sau plate, cu braţe drepte sau în baionetă, cu vârf ascuţit fin sau plat, utilizate pentru manipularea manuală a ţesuturilor sau a materialelor chirurgicale (fire chirurgicale, comprese, materiale hemostatice etc.).

Pensele autostatice sunt pense cu sistem de blocare cu dinţi care permit prinderea şi tracţiunea fixă a ţesuturilor. Pot fi cu braţe în „X" sau tip pistol, cu vârf drept cu dinţi sau curbat cu zimţi (fig. 1.12).

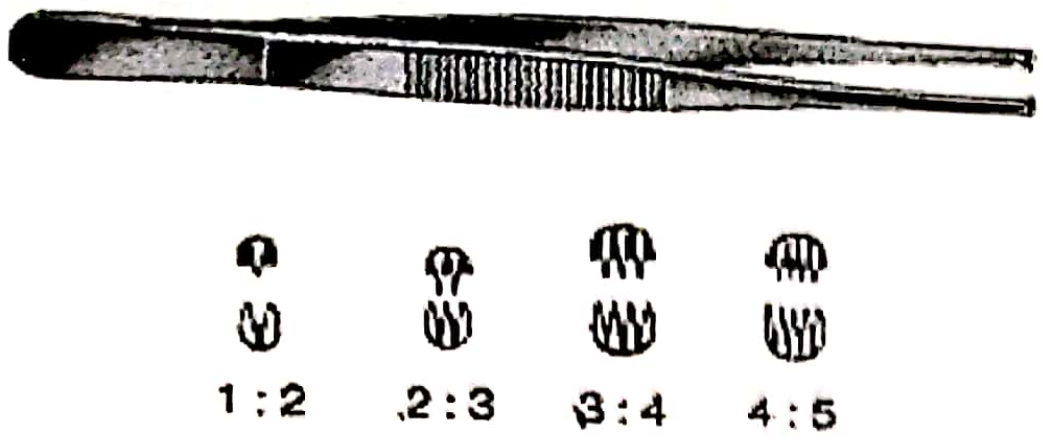

Pensă anatomică cu dinți



Pensă anatomică fără dinți
(„chirurgicală")

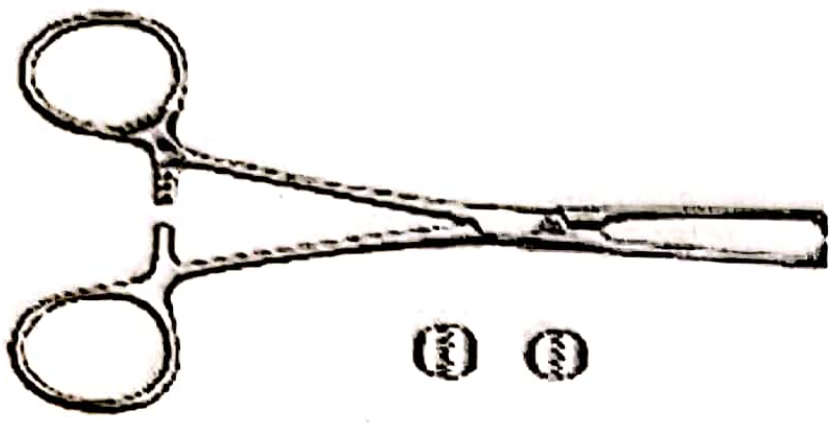

Pensă Allis



Pensă Anqueur

Figura 1.12. Pense anatomice şi autostatice pentru apucat şi prezentat țesuturi [4].

INSTRUMENTE DE TĂIAT ȚESUTURI

Bisturiele sunt cele mai simple instrumente de tăiere compuse dintr-un mâner la care se fixează o lamă chirurgicală fină de diverse dimensiuni şi care permite incizia structurilor anatomice de diverse consistențe şi pe lungimi variabile (piele, muşchi, țesut tumoral, vase etc.). Microfoarfecele sunt instrumente cu lame fine drepte sau curbate şi brațe de diverse lungimi, drepte sau în baionetă.

Tăierea structurilor anatomice fine se face la nivelul vârfurilor lamelor. Acestea pot fi folosite ocazional în manevrele de disecție/tăiere. Microfoarfecii pistol de tip aligator sunt utilizate în special în intervențiile endoscopice sau cele cu câmp chirurgical profund de tip transfenoidal. Ciupirețele au botul sub forma a două cupe tip aligator fiind disponibile sub diverse dimensiuni şi lungimi. Acestea permit tăierea, apucarea sau sfărâmarea diverselor tipuri de țesuturi (țesut tumoral, cartilaj, os etc.) (fig. 1.13).

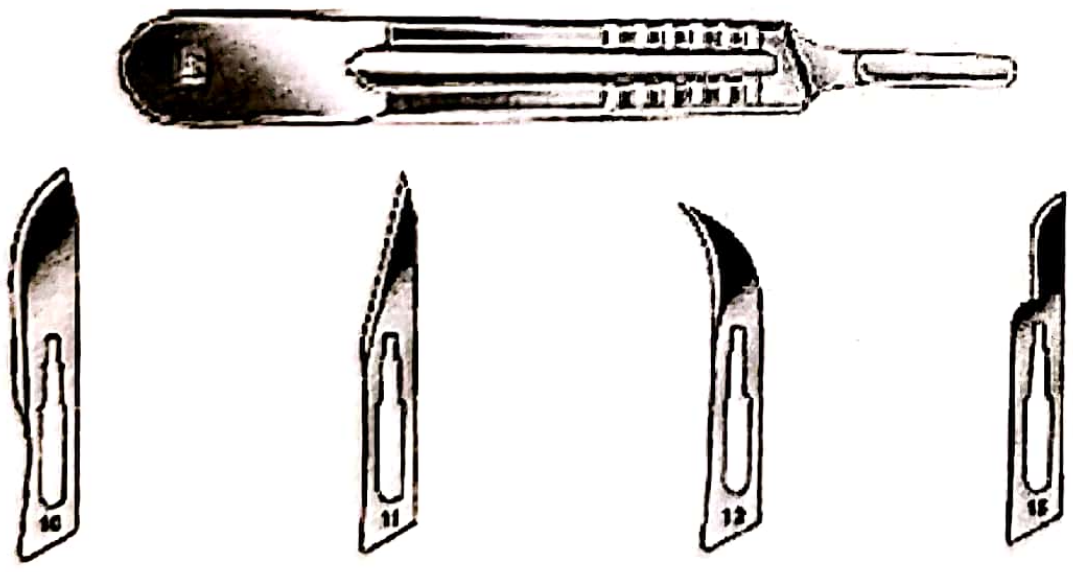

Mâner şi lame de bisturiu

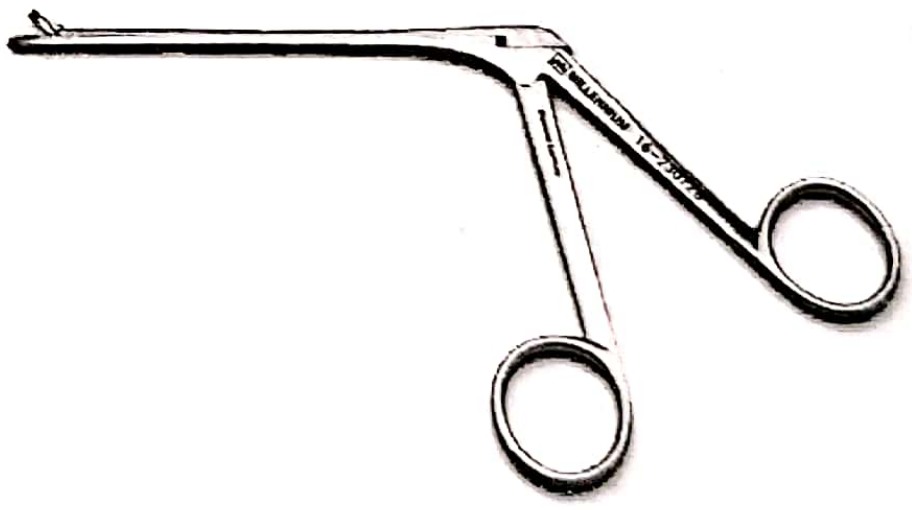

Ciupireața cu bot în cupă



Foarfecă Metzenbaum



Microfoarfece în baionetă

Figura 1.13. Instrumente chirurgicale de tăiere [4].

INSTRUMENTARUL DE SUTURĂ

Instrumentarul de sutură este reprezentat de portace şi acele de sutură. Portacul poate fi de tip mobil sau tip pensă autostatică. Acele de sutură sunt de diverse dimensiuni cu formă triunghiulară, rotundă sau cu fir insertizat (fig. 1.14).

APLICATOARELE DE CLIPURI

Sunt pense speciale articulate care permit încărcarea, deschiderea, poziţionarea şi eliberarea clipurilor anevrismale la nivelul coletului anevrismal sau pe diversele elemente vasculare. În general, designul aplicatoarelor a evoluat odată cu dezvoltarea clipurilor anevrismale. Astfel, de la instrumente simple rigide acestea au evoluat la instrumente versatile cu vârf sau capăt distal mobil (aplicatoare flexibile) care au permis aplicarea clipurilor vasculare în regiuni profunde şi sub/în unghiuri strânse (fig. 1.15) [1,4].

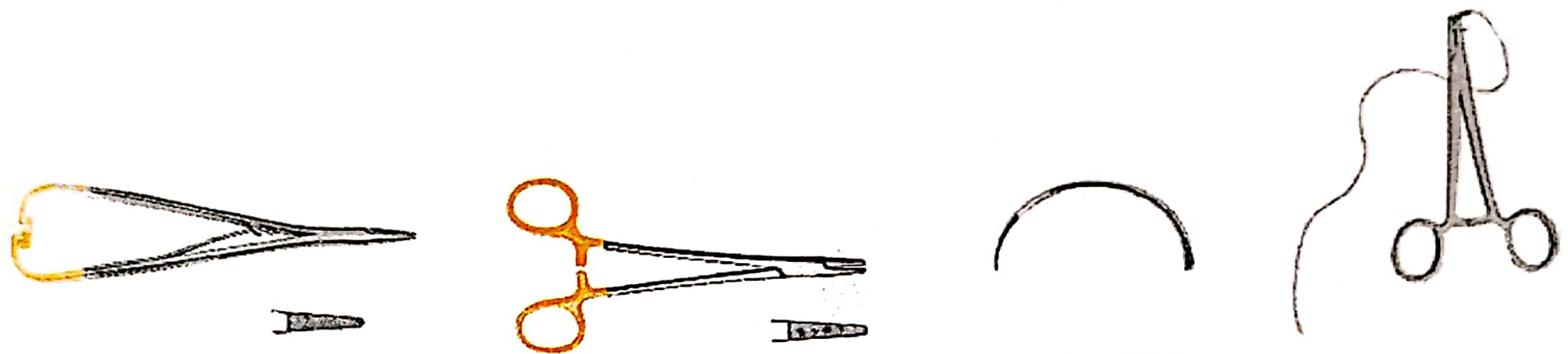

portac Mathieu

portac pensă Mayo-Hégar

ac triunghiular (Hagedorn)

ac atraumatic (cu fir insertizat)

Figura 1.14. Portace şi ace de sutură [4].



Aplicatorul drept fix

Aplicatoare moderne mobile

Figura 1.15. Aplicatoare de clipuri anevrismale [4].

BIBLIOGRAFIE

1. Perneczky A., Reisch R.: Keyhole approaches in neurosurgery, vol. 1: Concept and surgical technique, Springer-Verlag Wien 2008, p. 3–36.
2. Sekhar L.N., Fessler R.G.: Atlas of neurosurgical techniques (Brain), cap. 1: Rhoton A.L.Jr. General principles of and instrumentation for cranial surgery, Thieme, 2006, p. 3–42.
3. Sindou M.: Practical handbook of neurosurgery, cap. 1: Yasargil M.G. – Microneurosurgery: principles, Applications, and training, vol. 1, Springer-Verlag Wien, 2009, p. 3–30.
4. Catalog instrumentar chirurgical Aesculap şi Yasargil.

Capitolul 2

SEMIOLOGIE NEUROLOGICĂ ŞI NEUROCHIRURGICALĂ

DAFIN F. MUREŞANU, SORIN VIDICAN

ANAMNEZA

Anamneza cuprinde toate datele obţinute de la pacient cu privire la datele personale, heredo-colaterale, antecedentele personale fiziologice şi patologice, istoricul afecţiunii.

Vârsta pacientului este relevantă în unele afecţiuni care au debut în copilărie sau adolescenţă, şi care sunt rare la adult. Tot după vârstă ne putem orienta şi asupra etiologiei unor afecţiuni neurologice şi neurochirurgicale, afecţiuni care au un vârf de incidenţă specific anumitor grupe de vârstă.

Profesia pacientului poate reprezintă un factor de risc prin expunere la agenţi toxici cum ar fi: plumbul, mercurul, manganul, sulfura de carbon, oxidul de carbon, arsenicul etc. De asemenea, factorii de muncă şi de viaţă pot fi un factor favorizant pentru apariţia discopatiilor; de asemenea trebuie consemnată şi practicarea unor sporturi care solicita coloana vertebrala sau expun la traumatisme cronice craniene şi ale coloanei vertebrale. Zgomotul excesiv poate duce la scăderea acuităţii auditive bilateral, care trebuie diferenţiată de diminuarea acuităţii auditive cauzate de boli organice, cum ar fi neurinomul de acustic [1,2].

Antecedentele heredo-colaterale au importanţă pentru unele afecţiuni cu caracter transmisibil. Ne vom informa dacă membrii familiei şi rudele apropiate au suferit de boli ale sistemului nervos cu caracter familial şi ereditar (distrofia musculară progresivă, boala Friedreich, coreea cronica Huntigton, paraplegia familiala Strumpell-Lorrein, boala Creutzfeld Jacobs, boala Wilsonn, neurofibromatoza von Recklinghausen), insistând şi asupra sifilisului, tuberculozei, consumul de alcool sau a drogurilor, afecţiuni care pot sa aibă repercusiuni asupra descendenţilor. Este importantă existenţa la rude a unor malformaţii cranio-encefalice, malformaţii vasculare, maladii degenerative, afecţiuni extrapiramidale etc. [1,3].

ANTECEDENTELE FIZIOLOGICE

La copil este importantă starea de sănătate a mamei pe parcursul sarcinii, modalitatea naşterii, dacă naşterea s-a produs la termen, modalitatea de dezvoltare neuropsihică şi somatică şi eventual dacă a suferit traumatisme obstetricale.

La femei se va nota menarha, ciclul menstrual, sarcini duse la termen, avorturi provocate sau spontane, ultimul ciclu menstrual etc., unele condiţii fiziologice care pot duce la modificări ale funcţionalităţii sistemului nervos central şi endocrin.

ANTECEDENTELE PATOLOGICE

Bolile infecţioase acute: rujeola, difteria, scarlatina, tifosul, varicela, pot da complicaţii ale sistemului nervos central: meningite, encefalite, encefalomielite, nevrite etc.

Dintre infecţiile cronice, tuberculoza poate produce meningita T.B.C., tuberculomul cerebral, osteomielita T.B.C. (morbul Pott). Sifilisul afectează sistemul nervos central producând meningite luetice, luesul meningo-vascular, tabesul etc. De asemenea, sindromul imunodeficienţei dobândite poate avea repercusiuni asupra sistemului nervos central prin apariţia encefalitei virale HIV, sau prin favorizarea dezvoltării unor maladii specifice: toxoplasmoză, limfoame primare ale sistemului nervos central, leucoencefalopatia multifocală progresivă etc. [2,4].

La adult, consumul de substanţe neurotoxice: alcool, tutun substanţe de abuz poate genera afecţiuni neuro-psihice, de aceea interogarea asupra acestei intoxicaţii este foarte utilă.

Antecedentele de mediu social au o importanţă deosebită (eventuale expuneri la factori infecţioşi, parazitoze, agenţi toxici, factori cu potenţial alergenic etc.).

Istoricul boli actuale va cuprinde modul în care s-a produs debutul afecţiunii, acut sau insidios, care au fost manifestările clinice, şi evoluţia lor în timp cu perioadele de acutizare şi remisie, şi dacă s-a administrat tratament pentru afecţiune şi efectele lui asupra simptomatologiei. Istoricul va avea o seriere a simptomelor în ordine cronologică, lucru care nu este întotdeauna posibil, deoarece pacienţii neurochirurgicali pot prezenta o serie de deficite neurologice, tulburări de orientare temporo-spaţială şi memorie, stări comatoase. în aceste cazuri ne vom folosi de datele obţinute de la persoanele care însoţesc bolnavii [1,2].

STAREA GENERALĂ

EXAMENUL CLINIC GENERAL

La examenul general vom nota talia care poate fi modificata în raport cu diferite tulburări ale sistemului hipofizo-diencefalic (gigantism, acromegalie, nanism), starea de nutriţie şi ţesutul celular subcutanat care poate fi modificat în exces şi deficit, modificări ce pot fi de asemeni întâlnite în sindroamele hipofizodiencefalice (sindromul adipozogenital, caşexia hipofizară) modificări ale faciesului (facies cushignoid din boala Cushing sau sindrom Cushing, modificările din acromegalie, modificările ale faciesului induse de stările febrile, boala Adisson etc.) [2,3].

Tegumentele şi mucoasele pot fi modificate ca aspect şi culoare în unele afecţiuni neurologice. Paloarea este caracteristica sindromului neuroanemic, în afecţiunile neurologice în care este interesat şi ficatul (boala Wilson) pot să apară o serie de pete brune în regiunea cefei, umeri şî abdomen, când suferinţa este mai gravă apare coloraţia icterică a pielii. Zona Zoster este caracterizată printr-o erupţie cutanată pe traiectul unei rădăcini sau a unui nerv cranian şi este însoţită de un sindrom radicular algic. Neurofibromatoza – boala von Recklinghausen se caracterizează prin apariţia pe tegumente a unor mici tumorete, asociate cu noduli fibromatoşi de-a lungul nervilor şi pete pigmentare cefenii. În urma poli-traumatismelor de diverse cauze şi în alte condiţii (expuneri la agenţi nocivi, arsuri etc.) pot să apară leziuni tegumentare de diverse grade şi extensie.

Sistemul ganglionar limfatic poate să apară modificat la palpare în diverse boli infecţioase acute sau cronice (mononucleoza infecţioasa, tuberculoza, sifilisul), de asemenea bolile neoplazice pot să fie însoţite de adenopatii metastatice [2,3].

Sistemul osteoarticular poate suferi modificări în corelaţie cu unele afecţiuni neurologice. Astfel macrocrania apare în urma distensiei sistemului ventricular, însoţind hidrocefalia congenitală. La nivelul coloanei vertebrale putem găsi modificări ale curburilor în toate cele 3 axe ale coloanei vertebrale, în patologii: tumorale, degenerative, infecţioase, modificări apărute în urma malformaţiilor canalului rahidian (mielomeningocel, tetherd cord, măduva dublă), modificări cifoscoliotice idiopatice şi juvenile etc.

Examenul aparatelor ne poate da informaţii utile în stabilirea etiologiei anumitor afecţiuni neurologice. În cadrul aparatului respirator, diverse bolile pulmonare infecţioase sau tumorale pot să fie punctul de plecare pentru afectiuni ale sistemul nervos central: tuberculoza pulmonară, pneumonii de diferite etiologi, neoplazii pulmonare cu determinări secundare cerebrale şi vertebrale etc. Modificările aparatului cardiovascular ne dau informaţii cu privire la etiologia unor afecţiuni neurologice. Astfel, hipertensiunea arterială poate da: hemoragii cerebrale, infarcte cerebrale, accidente vasculare cerebrale tranzitorii şi encefalopatia hipertensivă. Bolile inimii (stenoza mitrală, insuficienţa mitrală şi fibrilaţia atrială) sunt cauze pentru apariţia infarctelor cerebrale prin embolie. Insuficienţa cardiacă poate sa fie urmată de ischemie cerebrală, cu urmări grave. Aparatul genito-urinar şi digestiv sunt frecvent afectate de leziunile sistemului nervos central, în sindroamele de compresiune medulară, sindromul de coada de cal, sindroame urmate de tulburari de micţiune şi defecaţie, incontinenţa urinară şi constipaţie, tulburări de dinamică sexuală [1,2].

EXAMENUL OBIECTIV NEUROLOGIC

Starea de conştienţă

Starea de conştienţă este cel mai important semn neurologic, gradul de afectare al stări de conştienţă fiind în directă relaţie cu gravitatea leziunii cerebrale. Gradul de afectare al stării de conştienţă poate varia de la somnolenţă şi ameţeală la obnubilare şi dezorientare temporo-spaţială, stupoare şi comă. Coma este afectarea cea mai severă a stării de conştienţă şi este definită ca şi inabilitatea pacientului de-a executa comenzi, de-a vorbi, sau imposibilitatea deschideri ochiilor la stimuli dureroşi [5]. Un bolnav în stare de comă necesită investigaţii de urgenţă precum şi o terapie complexă de urgenţă, riscul vital fiind în aceste cazuri maxim. Starea de comă derivă din: leziuni la nivelul părţii superioare a trunchiului cerebral (punte şi mezencefal), disfuncţii diencefalice bilaterale, leziuni difuze extinse în ambele emisfere cerebrale (cortico-subcortical) [5].

Pentru o cuantificare cat mai exactă a nivelului de alterare a stării de conştienţă este utilizată în prezent *Coma Glasgow Scale* (CGS) (pentru pacienţii de peste 4 ani), în care sunt evaluaţi următorii parametri: cel mai bun răspuns motor, cel mai bun răspuns verbal şi cel mai bun răspuns ocular. Cuantificând aceşti trei parametri a fost introdusă următoarea scală [1,5]:

Tabelul 2.1

Scala Glasgow de apreciere a stării de conştienţă

Puncte	Cel mai bun răspuns motor	Cel mai bun răspuns verbal	Cel mai bun răspuns ocular
6	motilitate normală		
5	localizează durerea	vorbeşte orientat	
4	flexie normală la durere	confuz, dezorientat	spontan
3	flexie patologică (decorticare)	răspunde monosilabic	la stimuli verbali
2	extensie patologică (decerebrare)	răspunde prin sunete zgomote, gemete	la stimuli algici
1	absenţa răspunsului motor	absenţa răspunsului verbal	absenţa răspunsului ocular

Pentru copiii mai mici de 4 ani, s-a introdus *Children's Coma Scale* care este asemănătoare cu *Glasgow Coma Scale*, cu excepţia răspunsului verbal [5]:

Puncte	Cel mai bun răspuns verbal	
5	zâmbeşte, se orientează la sunete, urmăreşte obiecte, interacţionează	
	Plânsul	Interacţiune
4	consolabil	comportament neadecvat
3	neconsolabil, iritabil,	gemete
2	plâns inconsolabil, ţipete	agitaţie psihomotorie
1	absenţa răspunsului prin plâns	absenţa răspunsului

Analizând aceşti parametri se pot constata următoarele:

– scorul 15 puncte defineşte starea normală;

– între 14–9 puncte bolnavul prezintă grade variate de alterare a stării de constienţă;

– între 7–3 bolnavul este în stare de comă [1].

Cu cât scorul este mai apropiat de 3 cu atât suferinţa cerebrală este mai mare, localizarea leziunilor fiind mai profundă, la scor 3 leziunile fiind situate la nivelul trunchiului cerebral. 90% dintre pacienţii cu GCS mai mic sau egal cu 8 şi nici unul cu GCS mai mare sau egal cu 9 întrunesc condiţiile comei. Scorul de 8 este apreciat ca fiind la graniţa dintre starea de coma şi cea de vigilenţă, fiind considerată stare de comă.

Semne de hipertensiune intracraniană (HIC)

Presiunea intracraniană normală este de sub 10–15 mmHg la adult, şi ea este determinată de coexistenţa celor trei componente intracraniene normale (creier, lichid cefalo-rahidian, sânge) în interiorul cutiei craniene, spatiu aproape inextensibil. Creşterea în volum al oricareia din componentele normale sau apariţia unei componente patologice (exemplu, hematom extradural) va duce la diminuarea volumului celorlalte componente, urmată ulterior de creşterea presiunii intracraniene, iar clinic la apariţia sindromului de hipertensiune intracraniană. Gradul de efectare al presiunii intracraniene depinde în mare măsură şi de natura şi localizarea anatomică a condiţiei patologice care stau la baza [6,7].

Simptomele cardinale şi semnele de hipertensiune intracraniană includ:

- Cefalalgia, cel mai frecvent simptom de HIC, are anumite caracteristici sugestive pentru sindromul de hipertensiune intracraniană fiind mai frecvent matinală, cu caracter progresiv, fiind din ce în ce mai frecventă şi mai intensă (aceste caracteristici sunt frecvent întâlnite în patologia tumorală cerebrală) şi este însoţită de greţuri şi vărsături (în aproximativ 40% din cazuri).

- Greţurile şi vărsăturile apar frecvent matinal, nefiind condiţionate de alimentatie, vărsăturile „în jet” neasociate cu senzaţia de greaţă fiind specifice sindromului de hipertensiune intracraniană. Uneori vărsăturile sunt urmate de remisia cefalalgiilor [1,2].
- Alterarea stării de conştienţă reprezintă semnul cel mai important al sindromului de HIC odată apărută, alterarea stării de conştienţă impune investigarea de urgenţă a cazului, precum şi tratamentul de urgenţă, în caz contrar putându-se instala starea de comă cu consecinţe imprevizibile, de multe ori fatale.
- Edemul papilar, la examenul fundului de ochi (F.O.), reprezintă obiectivarea clinică a sindromului HIC, presiunea intracraniană crescută se transmite de-a lungul tecilor arahnoidiene a nervilor optici determinând modificări caracteristice ale papilei optice, la examenul cu oftalmoscopul, modificări care pot fi stadializate astfel:

– stadiul I – ştergerea conturului papilar caracterizând edemul papilar incipient;

– stadiul II – alături de ştergerea conturului papilar se produce şi o bombare a papilei optice în ansamblu, cu vene mai turgescente caracterizând edemul papilar constituit;

– stadiul III – apar hemoragii radiare la nivelul papilei optice, aspectul fiind comparat cu crizantema: staza papilară floridă;

– stadiul IV – dacă hipertensiunea intracraniană continuă se produce atrofia optică, papila apărând albă-cretacee cu un contur foarte net: atrofia optică poststază [1].

Cu toate acestea, sensibilitatea examenului fundului de ochi este dependentă de observator, şi simptome sugestive de hipertensiune intracraniană în absenţa modificărilor papilei optice, nu trebuie să fie ignorate [6].

Ca urmare a hipertensiunii intracraniene pot să apară diferite grade de pareze ale nervilor cranieni, ca rezultat al presiuni pe nucleii din trunchiul cerebral (în special paralizia nervului abducens a cărui traiect lung îl face susceptibil la modificările presiunii intracraniene). Semnele vitale pot fi modificate în condiţiile de creştere a presiunii intracraniene. Triada Cushing, definită ca hipertensiune arterială, bradicardie şi respiraţii neregulate apare ca urmare a ischemiei cerebrale extinse, sau localizate, urmată de compresie trunchiului cerebral [6,7].

Trebuie subliniat faptul că atunci când există suspiciunea unui sindrom de HIC puncţia lombară este interzisă, existând pericolul hernierilor cerebrale cu consecinţe fatale [1].

Semnele de iritaţie meningeală

Sindromul de iritaţie meningeală este un complex de semne şi simptome care descriu afecţiuni care implică iritaţia meningelor cerebrale. Aceste semne pot apărea în mai multe circumstanţe patologice, prin pătrunderea în lichidul cefalo-rahidian a unor componenţi care în mod normal nu se găsesc acolo: microorganisme şi celule de tip inflamator (meningite), hematii (hemoragia subarahnoidiana din rupturile anevrismale sau după traumatisme cranio-cerebrale severe), substanţe chimice (introduse pentru investigaţia mielografica) etc. Cele mai frecvente simptome de iritaţie meningeală sunt cefaleea, asociată uneori cu vomismente, redoarea cefei şi fotofobia.

Semne ale iritaţiei meningeale sunt:

– redorea de ceafă: se examinează cu bolnavul în decubit dorsal, flexia capului fiind dureroasă, limitată sau imposibilă;

– semnul Kernig: la bolnavul în decubit dorsal, flexia coapselor pe bazin la 90° şi genunchi relaxaţi, extensia genunchilor este dureroasă şi limitată;

– semnul Brudzinski: flexia gâtului pacientului este urmată de flexia reflexă a genunchilor pe coapse şi a coapselor pe bazin;

– fotofobia: bolnavul are tendinţa de a sta cu ochii închişi deoarece lumina îl deranjează [1–3].

Atitudini particulare

Anumite afecţiuni determina poziţii particulare ale corpului sau extremităţilor unele fiind foarte sugestive pentru patologia existenta, cum ar fi: scolioza antalgică în hernia de disc, putând avea concavitatea de partea bolnavă (scolioză homolaterală) sau de partea sănătoasă (scolioză încrucişată) [2];

– atitudinea „în cocoş de puşcă” apare în sindromul meningeal,constă în extensia coloanei vertebrale, capul aplecat pe spate, în opistotonus;

– atitudinea de decorticare apare prin dezinhibiţia neuronului motor periferic de sub acţiunea tractelor piramidale prin leziuni deasupra mezencefalului. Constă într-o hiperflexie a membrelor superioare (braţe, antebraţe, carp şi degete) şi aducţia membrelor superioare asociată cu hiperextensia, rotaţia internă şi flexia plantară a membrelor inferioare uneori cu extensia spontană a halucelui, apare în special la copii cu suferinţe cerebrale difuze;

– atitudinea de decerebrare apare prin dezinhibiția neuronilor motori periferici de influența nucleului reticular pontin și a tractului vestibulo-spinal care exercită o acțiune inhibitoare asupra nucleilor reticulari medulari. Apare în leziuni la nivel intercolicular, între nucleul roșu și nucleii vestibulari și constă într-o hiperextensie cu rotație internă a membrelor, ce apare la bolnavii în comă profundă [5].

– atitudinea ceremonioasă a capului se constată la copii cu procese expansive de fosă posterioară [1–3].

Mersul și ortostațiunea

Echilibrul static și dinamic se realizează prin acțiunea antigravitațională a unor grupe musculare, acțiune coordonată de sistemul nervos central prin: sistemul vestibular, sensibilitatea profundă conștientă și inconștientă, analizatorul vizual și motor: sistemul piramidal și extrapiramidal. Tulburările de echilibru static și dinamic apar în leziuni care implică disfuncționalitate acestor centri. Se pot examina numai la bolnavul conștient și se consemnează dacă sunt posibile, normale sau prezintă anumite caracteristici patologice, cum ar fi:

– ortostațiunea cu baza largă de susținere care apare în sindroamele cerebelo-vestibulare. Bolnavul prezintă un echilibru instabil, oscilații ale corpului. În leziunile cerebeloase unilaterale are tendința de-a cădea de partea leziunii, în leziuni ale vermisului căderea se face în sens antero-posterior. Închiderea ochilor nu modifică tulburările de echilibru spre deosebire de cele apărute prin leziuni la nivelul cordoanelor medulare posterioare (fasciculul Goll și Burdach), în care bolnavul își controlează cu privirea membrele inferioare (tabes, compresiuni medulare posterioare).

– ortostațiunea cauzată de leziuni ale sistemului extrapiramidal se caracterizează prin mișcări de antero- sau retropulsie determinate de modificarea tonusului muscular ale mușchilor abdominali sau lombari (boala Parkinson).

Pentru evidențierea tulburărilor de echilibru se folosește proba Romberg (pacientul în poziție verticală cu picioarele apropiate, vârfurile și călcâiele lipite, ochii închiși) și proba Romberg sensibilizată (cu un picior în fața celuilalt sau într-un singur picior) [1–3].

Tulburări de mers:

– mersul stepat care apare în pareza de sciatic popliteu extern prin denervarea musculaturi din loja laterală a gambei, planta căzând flască;

– mersul spastic în parapareza spastică. Mersul este încet, greoi, țeapăn, uneori se poate întâlni un mers cosit bilateral;

– mersul cosit din hemipareze. Bolnavul duce lateral membrul inferior afectat, descriind un semicerc;

– mersul ebrios, în suferințele cerebelo-vestibulare. Mersul este nesigur, cu o bază largă de implantare, în zig-zag;

– mersul din afecțiunile căilor extrapiramidale. Mersul este dificil, cu pași mici corpul este rigid și ușor aplecat înainte;

– mersul dasant apare în coree, datorită mișcărilor bruște, involuntare [1–3].

Nervii cranieni

Examinarea lor necesită o atenție deosebită, consemnându-se pentru fiecare pereche în parte modificările constatate.

I – nervii oftalmici: tulburările olfactive pot fi uni- sau bilaterale și constau într-o diminuare (hiposmie), abolire (anosmie) sau o pervertire a mirosului (cacosmie); aceste tulburări pot să apară posttraumatic (mai frecvent) sau ca urmare a unor procese expansive localizate la nivelul etajului anterior al bazei craniene (meningioame de șant olfactiv – sindromul Foster-Kennedy: anosmie, atofie optică ipsilaterală, edem papilar contralateral). În leziuni care interesează hipocampul pot să apară crizele uncinate, caracterizate prin halucinații olfactive asociate cu halucinații vizuale, urmate de crize convulsive. Se examinează cu anumite substanțe cunoscute, pacientul având ochii închiși [2].

II – nervii optici – pot prezenta tulburări atât în ceea ce privește acuitatea vizuală cât și câmpul vizual:

• Acuitatea vizuală poate fi afectată în retinopatii, procese inflamatorii (nevrite optice), tumorale intraorbitare, traumatice, putând merge până la pierderea vederii (amauroza). Leziunea segmentului central al analizatorului vizual poartă denumirea de cecitate corticală, deosebită de cea periferică prin absența modificărilor de fund de ochi. Apare în leziuni ale scoarței cerebrale occipitale. Acuitatea vizuală se testează cu optotipul;

• Câmpul vizual este mai frecvent afectat în leziuni chiasmatice sau retrochiasmatice, modificările interesând jumătate din câmpul vizual (hemianopsie), sau numai un sfert de câmp (quadrantanopsie) temporal sau nazal. Hemianopsia heteronimă bitemporală apare în leziunile mediale chiasmatice, prin interesarea fibrelor care provin din porţiunea internă a retinei şi apare în tumori pituitare, craniofaringioame, meningioame supraselare. Hemianopsia heteronimă binazală se întâlneşte mai rar (meningite bazilare, arahnoidite optochiasmatice). Hemianopsia laterală omonimă apare în leziuni retrochiasmatice şi constă în pierderea vederii de aceeaşi parte la nivelul ambilor ochi. În cazul afectări bandeletei optice este interesată vederea maculară şi cea periferică, iar reflexul fotomotor nu se produce în jumătatea afectată, spre deosebire de leziunile radiaţiilor Gratiolet sau a scoarţei cerebrale (vederea maculară şi reflexul fotomotor de obicei sunt păstrate).

Scotomul reprezintă o pată oarbă în câmpul vizual, poate apărea prin compresia genunchiului lui Willebrand (scotom temporal superior de aceeaşi parte cu leziunea la nivelul chiasmei optice).

III, IV şi VI – nervii oculomotor comun, trochlear şi abducens trebuie examinaţi atât sub raportul motilităţii oculare cât şi al reacţiei pupilare:

- Motilitatea oculara normală este coordonata de trei perechi de nervi oculomotori (III, IV, VI), a căror funcţie va fi examinată împreună. Se vor consemna mişcările în plan orizontal şi vertical, convergenţa, ridicarea pleoapelor, poziţiile vicioase ale globilor oculari (strabism convergent sau divergent), precum şi prezenţa, dacă este cazul, a diplopiei. Paralizia nervului III oculomotor provoacă ptoză palpebrală, strabism divergent şi pupila midriatică. Bolnavul nu poate efectua mişcările în sus, în jos şi înăuntru cu ochiul afectat. Sunt descrise cazuri în care reacţia la lumină a pupilei este păstrată cu paralizia n.III (infarcte intrinseci la nivelul mezencefalului, neuropatia diabetică etc.) [8]. Paralizia nervului trohlear IV provoacă paralizia marelui oblic, evidenţiabilă clinic prin imposibilitatea priviri în jos şi în afară. Diplopia şi strabismul apar rar. Paralizia nervului abducens VI provoacă strabismul convergent şi diplopie omonimă;
- Reacţia pupilară este controlată de acţiunea antagonică a simpaticului şi a parasimpaticului la nivelul aparatului ciliar, având centrii la nivelul mezencefalului n. Edinger-Westphal (parasimpatic), respectiv la nivelul măduvei cervico-dorsale C8–D1 centrul cilio-spinal Budge (simpatic). Pupile sunt egale, reactive la lumina, dimensiuni obişnuite (3–4 mm) în situaţia normală. Pupilele miotice (mici, punctiforme) se pot întâlni în intoxicaţiile cu opiacee, în inundaţiile ventriculare, leziunile cerebrale grave difuze (edem cerebral difuz), precum şi în luesul nervos, în acest caz fiind păstrat reflexul de acomodare la distanţă (semnul Argyll-Robertson). În cazul pupilelor inegale (anizocorie) pupila midriatică este ipsilaterală leziunii nervului oculomotor sau de la nivelul trunchiului cerebral şi ajută în localizarea leziunii cerebrale, dar în acelaşi timp indică gravitatea leziunii cerebrale. Diagnosticul diferenţial între leziunea periferică şi cea centrală este dată de prezenţa sau absenţa stării de conştienţă, un bolnav cu leziune centrală prezentând întotdeauna alterarea stării de conştienţă, de cele mai multe ori fiind în comă profundă. Mioza unilaterală apare prin deficit simpatic la nivelul ochiului afectat, şi este însoţită de enoftalmie şi micşorarea fantei palpebrale. Apare în sindromul Claude-Bernard-Horner. Pupile midriatice areactive, reprezintă unul din semnele de moarte cerebrală.

V – nervii trigemeni – sunt nervi micşti, componenta senzitivă fiind responsabilă de sensibilitatea feţei, iar componenta motorie inervează musculatura masticatorie. Sensibilitatea, atât cea subiectiva (durere, parestezii), cât şi cea obiectivă este notată separat pentru cele trei ramuri: oftalmică, maxilară şi mandibulară. Examenul sensibilităţi se face pentru cele trei modalităţi de sensibilitate (tactilă, termică şi dureroasă), ca şi pentru sensibilitatea generală. Dintre tulburările de sensibilitate subiectivă cele mai frecvente sunt durerile ce survin în crize paroxistice de durată scurtă 1–2 minute, au acelaşi teritoriu de distribuţie şi nu sunt însoţite de tulburări de sensibilitate obiectivă – nevralgia trigeminală. În timpul crizelor pot să apară reflexe vasomotorii şi secretorii: vasodilataţie, transpiraţie, hipersecreţie salivară, nazală sau lacrimară.

Motilitatea masticatorie este mult mai rar afectată şi ea survine mai frecvent ca urmare a compresiunii exercitate de anumite tumori pe trunchiul nervului trigemen, la nivelul originii aparente din unghiul ponto-cerebelos, fiind acompaniate de tulburări de sensibilitate, dar şi de suferinţa altor nervi cranieni care îşi au originea aparentă în vecinătate (VII şi VIII).

Funcţia nervului trigemen se cercetează prin două reflexe: reflexul cornean care are ca răspuns clipitul (implică şi nervul facial), şi reflexul maseterian (reflex osteo-tendinos), care are ca răspuns ridicarea mandibulei.

VII – nervii faciali – sunt nervi micşti, cu o componentă principală motorie ce se distribuie printr-un ram superior (temporo-facial) la muşchii frontali, orbicularul pleoapei, sprâncenarul, muşchii obrazului buza superioară şi aripa nasului, un ram inferior (cervico-facial) pentru musculatura buzei inferioare, bărbiei şi platisma şi o componentă senzitivo-senzorială (intermediarul lui Wrisberg), ce asigură o parte din sensibilitatea gustativă (2/3 anterioare a limbii), precum şi sensibilitatea unei porţiuni din conductul auditiv extern, conca urechii şi regiunea retroauriculară.

Pareza facială determină asimetria feţei prin ştergerea pliurilor şi a şanţurilor feţei şi frunţii de partea bolnavă, devierea gurii de partea sănătoasă şi lagoftalmie prin paralizie orbicularului pleoapei de partea afectată, semne statice accentuate la mişcările automate. În cazul afectării posttraumatice a nervului facial (pareza facială periferică), prin fracturi ale stâncii temporalului, se poate aprecia, în funcţie de prezenţa sau absenţa tulburărilor gustative, locul unde este interesat nervul, înainte sau după emergenţa intermediarului lui Wrisberg de la nivelul ganglionului geniculat.

Pentru a diferenţia pareza facială periferică (leziune la nivelul nervului), de pareza facială de tip central (leziune cortico-subcorticală), trebuie sa avem în vedere faptul că în pareza de tip periferic este interesat întreg teritoriul de distribuţie, deficitul fiind de regulă masiv, pe când în pareza de tip central este interesat de obicei numai teritoriul ramurii inferioare, deficitul fiind mai frust. Acest lucru se datorează faptului că facialul superior primeşte aferenţe de la doi neuroni motori centrali, care fie se găsesc pe acelaşi emisfer cerebral, în zone diferite (girusul precentral şi girusul frontal inferior), fie se găsesc în emisfere diferite.

Pentru investigaţia nervului facial vom provoca reflexele: nazo-palpebral constă în percuţia rădăcinii nasului care provoacă reflexul de clipit; reflexul optico-palpebral care reprezintă închiderea pleoapelor în urma excitaţie luminoase, reflexul cohleo-palpebral închiderea pleoapelor în urma stimulări sonore; reflexul cornean; reflexul bucal efectuat prin percuţia buzelor obţinându-se contracţia orbicularului buzelor. Leziunile intermediarului Wrisberg se testează cu cele 4 substanţe gustative: zahăr (dulce), chinină (amar), acid acetic (acru) şi sare (sărat).

VIII – nervii acustico-vestibulari – nervi senzoriali sunt formaţi din două componente acustic şi vestibular, care deşi au funcţii diferite au un traiect comun şi deci vor fi afectaţi cel mai frecvent împreuna de procesele patologice. În practică tulburările funcţiilor acestor nervi survin mai frecvent posttraumatic, dar există şi tumori care se localizează cu predilecţie pe acest nerv (neurinomul acustic). Tulburările funcţiei nervului acustico-vestibular pot fi sistematizate după cum urmează: hipoacuzia constă în diminuarea percepţiei acustice, cofoza (surditatea) reprezintă abolirea senzaţiei auditive, acufenele şi tinnitusul sunt zgomote anormale, percepute de partea normală, mai frecvent întâlnite în neurinomul de acustic. Pentru a diferenţia hipoacuziile de transmisie de hipoacuziile de percepţie se foloseşte diapazonul, şi se practică probele: Weber, Schwabach şi Rinne, care compară timpii de conducere ai sunetului pe calea osoasă şi aerică.

Vertijul este senzaţia falsă de deplasare a individului în raport cu elementele din mediul înconjurător sau a acestora faţa de subiect. Poate avea orice direcţie, este însoţită frecvent de anxietate şi fenomene vegetative. Tulburările de echilibru static şi dinamic se examinează cu: proba Romberg, proba Barre, proba braţelor întinse, mersul cu ochii închişi, proba mersului în stea. Nistagmusul este semnul clinic care obiectivează lezarea ramurii cohleare şi constă într-o mişcare de pendulare a globilor oculari formată din două componente unu lentă, involuntară, tonică, de deviere a globilor oculari – posibil de etiologie vestibulară, şi una rapidă, clonică probabil de etiologie corticală, care se poate observa şi determină sensul nistagmusului în plan orizontal (nistagmus orizontal) sau în plan vertical (nistagmus vertical).

IX şi X – nervii glosofaringian şi vag – sunt nervi micşti, motori, senzitivi şi vegetativi, având origini aparente din bulb, traiecte intracraniene apropiate şi o parte din teritoriul de distribuţie comun, ei sunt lezaţi de diversele procese patologice (traumatice sau tumorale) impreuna, motiv pentru care sunt de obicei examinaţi împreună. Atunci când sunt afectaţi, pe clinic putem constata: diminuarea senzaţiei gustative, pervertirea gustului, diminuarea sau abolirea reflexelor velo-palatin şi faringian, cel mai frecvent unilateral, având drept consecinţă tulburări de deglutiţie, refularea lichidelor pe nas şi aspiraţie traheală, vocea bitonală datorată perezei corzilor vocale. Pentru componenta vegetativă se examinează secreţia salivară pentru n. IX şi reflexul oculocardiac poate fi inversat de partea afectată.

XI – nervul accesor – este un nerv motor ce are o parte din fibre cu origine aparenta intracranian, iar o parte la nivelul măduvei cervicale: segmentele C1–C5. Fibrele au un traiect ascendent şi părăsesc cavitatea craniană, împreună cu glosofaringianul şi vagul prin gaura ruptă posterioară. Lezarea acestui nerv se produce mai rar, el fiind uneori comprimat de amigdalele cerebeloase herniate prin gaura de conjugare, în aceste situaţii se produce o contractură a muşchilor sternocleidomastoidian şi trapez, uni- sau bilateral, având drept consecinţă înclinarea capului într-o parte (atitudine ceremonioasă), respectiv redoarea cefei.

XII – nevul hipoglos – este un nerv motor care inervează musculatura limbii. Afectarea acestui nerv este rară, fiind produsă de tumori localizate în vecinătatea găurii occipitale sau în bulb. Din punct de vedere clinic se produce o pareza a musculaturii linguale de partea afectată (vârful limbii deviază spre partea bolnavă), iar dacă suferinţa persistă, se va produce atrofia limbii pe jumătatea afectată [1–3].

Vecinătatea nervilor IX, X, XI şi XII şi traiectul comun de părăsire a cutiei craniene, face ca de cele mai multe ori să fie lezaţi simultan, realizându-se următoarele sindroame [9]:

Vernet:	**IX, X şi XI**
Collet-Siccard:	**IX, X, XI şi XII**
Villaret:	**IX, X, XI, XII şi simpaticul cervical (sindrom Horner)**
Tapia:	**X, XI, XII şi simpaticul cervical (sindrom Horner)**
Jackson:	**X, XI şi XII**
Schmidt:	**X şi XI.**

Motilitatea

Mişcările active, voluntare sunt executate în mod conştient şi sunt coordonate prin căile piramidale, alcătuite din 2 neuroni, unul central, situat la nivelul porţiunii motori a scoarţei cerebrale şi unul periferic, situat în coarnele anterioare a măduvei spinării sau în nucleii de origine ai nervilor cranieni care conţin o componentă motorie.

La examinarea motilităţi active se va ţine cont de amplitudinea, viteza şi forţa musculară. Motilitatea activă segmentară (MAS) este examinată activ bilateral, examinatorul opunându-se mişcărilor active ale bolnavului, în acest fel constatându-se existenţa unor deficite motorii precum şi gradul acestui deficit, care poate fi redus (pareză) sau masiv (plegie), extinderea la nivelul extremităţilor (monopareză-plegie, parapareză-plegie, hemipareză-plegie, tetrapareză-plegie), precum şi predominanţa acestui deficit la un anumit segment (exemplu, hemipareză cu predominanţă crurală). Pentru evidenţiere unor deficite piramidale uşoare se folosesc probele: Barre, Mingazzini şi Vasilescu [1–3].

Tonusul muscular

Tonusul muscular reprezintă starea de semicontracţie în care se găseşte muşchiul în repaus. În reglarea tonusului muscular intervin fusurile neuromusculare (cu inervaţie dubla senzitivă şi motorie), structuri medulare (sistemul gama, circuitul Renshaw) şi formaţiuni supra-medulare cu un efect facilitator sau moderator asupra tonusului muscular. Tonusul muscular scăzut apare în sindromul cerebelos, hemiplegie, miopatii şi în sindroamele strio-palidale şi se manifestă prin amplitudinea crescută a mişcărilor pasive şi refexe pendulare, iar în sindroamele strio-palidale se asociază cu mişcări coreeice, bruşte, involuntare sau mişcări lente, trenante în atetoze. Hipertonia musculară apare în leziuni piramidale şi se manifestă prin creşterea tonusului muscular la nivelul segmentelor afectate (hipertonie aplastică, în lama de briceag) asociat cu contractura piramidală, exagerarea reflexelor osteotendinoase, clonus, apariţia sincineziilor sau în leziuni extrapiramidale (boala Parkinson) unde se prezintă generalizat, având un caracter plastic, dispare în somn şi apare pierderea mişcărilor de asociaţie [1,2].

Coordonarea mişcărilor

Coordonarea mişcărilor este controlată prin intermediul structurilor de sensibilitate proprioceptivă conştientă (fasciculele Goll şi Burdach) şi sensibilitatea profundă inconştientă (fasciculele cerebeloase Fleichsig şi Gowers), la care se adaugă aferenţe de la analizatorul vizual, aparatul labirintic şi stimuli corticali. Coordonarea mişcărilor se realizează prin intermediul acţiunii a mai multor grupe musculare, acţiune coordonată de cerebel sub acţiunea de control a scoarţei cerebrale. Tulburările de coordonare poartă denumirea de ataxie şi în funcţie de sediul interesat de leziune poate fi de două tipuri: cerebeloasă şi tabetică.

Ataxia cerebeloasă se caracterizează prin: dismetrie cu hipermetrie, asinergie, adiadococinezie, tremuratură cerebeloasă (statică şi chinetică) şi tulburări ale tonusului muscular [2]. Aprecierea funcţiilor cerebeloase se face examinând coordonarea mişcărilor, prin probe simple de tipul probelor indice-nas sau călcâi-genunchi, indice-indice, marionetelor, Romberg (care urmăreşte dacă bolnavul îşi poate păstra echilibrul având picioarele lipite, braţele întinse în faţă şi ochii închişi).

Ataxia prin tulburări de sensibilitate profundă apare în leziuni ale cordoanelor medulare posterioare şi se caracterizează prin dismetrie şi hipermetrie, proba Romberg pozitivă fenomene ce apar sau se accentuează mult dacă bolnavul închide ochii (bolnavul îşi coordonează mişcările cu ochii) [2].

Mişcările involuntare

Sunt mişcări care apar independent de voinţa bolnavului şi sunt clasificate în: convulsii, tremurături, fasciculaţii musculare, mişcări coreice şi atetozice, mioclonii, crampe şi ticuri.

Convulsiile sunt generate de descărcări paroxistice anormale ale neuronilor cerebrali. Pot să fie de două tipuri:

– tonice constând într-o contracţie musculară puternică şi de durată, urmată de imobilizarea şi rigiditatea segmentelor afectate şi apare în tetanos, tetanie, epilepsie;

– clonice prezentându-se ca mişcări bruşte, de durată scurtă, repetitive şi apar în crizele epileptice.

Tremurăturile sunt mişcări involuntare, ritmice, de mică amplitudine care duc la deplasări ale segmentelor afectate de-o parte şi de alta a poziţie de repaus. Pot să fie de mai multe tipuri: fiziologice (frig, emoţie, după efort), statice (în boala Parkinson, afecţiune cerebeloase, diverse intoxicaţii), kinetice (tremurătura intenţională asociată cu scleroza în plăci, boala Friedreich, leziuni cerebeloase) şi stato-kinetice (paralizia generală progresivă).

Fasciculaţiile musculare sunt contracţii musculare limitate la fibrele unei unităţi motori, nu deplasează segmentul de corp afectat.

Mişcările coreice apar în afecţiuni care interesează nucleii extrapiramidali. Hemibalismul este o mişcare involuntară, de amplitudine mare, unilaterală şi apare în leziuni ale corpului Luys [1,2].

Sensibilitatea

Sensibilitatea subiectivă se prezintă sub forma de durere şî parestezii (amorţeli, furnicături, arsuri). Durerea poate să fie de mai multe tipuri, în funcţie de distribuţia topografică: nevralgie – pe teritoriul de distribuţie al unui nerv, radiculalgie – pe teritoriul de distribuţie al unei rădăcini pe întreg dermatomul acesteia, dureri cordonale – apar prin leziuni ale cordoanelor posterioare medulare şi la nivelul trunchiului cerebral, dureri talamice – prin leziuni ale talamusului cuprinde întreg hemicorpul contralateral şi este asociată cu stări afective plăcute sau neplăcute [2].

Sensibilitatea obiectivă cuprinde tipurile de sensibilitate cutanată (tactilă, termică, dureroasă), şi sensibilitatea profundă conştientă. Sensibilitatea tactilă se testează cu ajutorul unei bucăţi de vată, cea termică cu ajutorul a două eprubete (apă caldă şi apă rece), sensibilitate dureroasă se testează cu un vârf de ac. Sensibilitatea propioceptivă se testează cu ochii închişi prin mobilizarea pasivă a segmentelor de corp. Tulburările de sensibilitate se pot clasifica în următoarele tipuri în funcţie de zona de distribuţie: tip nevritic, tip radicular, tip polinevritic, paraplegic, tipul Brow-Sequard (prin afectarea unilaterală a segmentului medular), tipul disociativ (prin pierderea sensibilităţi termo-algice şi păstrarea sensibilităţii profunde şi tactile-siringomielie), tipul hemiplegic. Pentru a uşura stabilirea nivelelor de sensibilitate, pot fi folosite următoarele repere:

– C4 – vârful umărului

– C5 – faţa laterală a braţului (deasupra inserţiei deltoidului)

– C6 – police

– C7 – degetul mijlociu

– C8 – deget mic

– T1 – marginea ulnară a antebraţului

– T2 – faţa medială a braţului

– T3 – axila

– T4 – linia mamelonară

– T6 – apendicele xifoidian

– T10 – linia ombilicală

– T12 – plica inghinală

– L1 – 1/3 superioară a feţei anterioare a coapsei

– L2 – 1/3 mijlocie a feței anterioare a coapsei
– L3 – 1/3 inferioară a feței anterioare a coapsei
– L4 – maleola medială
– L5 – haluce
– S1 – fața laterală a piciorului
– S2 – fața tara a piciorului
– S3 – regiunea gluteală [1].

Reflexele

Reflexele sunt răspunsuri motori, secretori sau vasomotori ale organismului determinate de acțiunea unui excitant. Pot să fie de trei tipuri: monosinaptice – arcul reflex format dintr-un neuron senzitiv și unul motor (reflexele osteotendinoase), polisinaptice (arcul reflex format din mai mulți neuroni – reflexele de flexie), reflexe patologice.

Reflexele osteo-tendinoase se examinează prin percuția tendoanelor de inserție a mușchilor, sau pe oasele de inserție a tendoanelor (nu se percută mușchiul). Pot fi normale, abolite (leziuni la nivelul rădăcinilor sau nervilor periferici), accentuate (prin afectarea tractului piramidal apar în afecțiunile cerebrale sau medulare), clonoide (prin afectarea extinsă a tractului piramidal, compresiunile medulare);

Reflexele cutanate constă în contracția involuntară a unui muschi prin stimularea regiunii corespunzătoare a pielii. Pot să fie: reflexul palmomentonier (Marinescu-Radovici), reflexul palmar cutanat, reflexul cutanat plantar, reflexul abdominal superior, mijlociu și inferior, reflexul cremasterian. Au o semnificație deosebită când sunt abolite indică leziuni ale tractului piramidal.

Reflexul cutanat plantar (semnul Babinski) patologic constă în extensia halucelui și uneori și al restului degetelor la stimularea pielii plantare. Apare constant în afectiunile cerebro-medulare, acest semn fiind pozitiv contralateral leziunii cerebrale, respectiv ipsilateral în leziunile medulare; atunci când este pozitiv bilateral denota o leziune extinsă [1,2].

Vorbirea

Poate fi examinată doar la bolnavul conștient și este relevantă pentru suferința emisferului dominant, care la cea mai mare parte este emisferul stâng. În linii generale se pot distinge două tipuri de afazie:

– Afazia motorie sau expresivă, în care bolnavul înțelege ce este întrebat, dar nu poate vorbi, nu poate exprima în cuvinte ceea ce dorește; leziunea în acest caz este mai frecvent localizată în lobul frontal (aria lui Broca);

– Afazia senzorială, în care bolnavul nu înțelege ce i se spune, el putând răspunde fie prin cuvintele examinatorului (ecolalie), prin stereotipii verbale sau prin jargoane, expresii nepotrivite, obscenități, în funcție de nivelul cultural (jargonafazie). De regulă, acest tip de afazie este însoțit de tulburări de înțelegere a limbajului scris (alexie), leziunea fiind situată mai frecvent la nivelul joncțiunii temporo-parieto-occipitale (aria lui Wernike) [1–3].

Tulburările psihice

Această examinare urmărește să stabilească în ce măsură bolnavul este orientat temporal (dacă știe ziua, luna, anul în care ne aflăm), spațial (dacă știe unde se află), autopsihic (dacă își cunoaște datele personale: numele, prenumeă, vârsta), sau allopsihic (daca recunoaște persoanele sau obiectele din jur). Aceste date pot fi obținute numai la bolnavul conștient, consemnându-se: dacă bolnavul este orientat temporo-spațial auto- și allopsihic; dacă este confuz, dezorientat, dacă răspunde prompt la întrebari sau prezintă o lentoare în gândire (bradipsihie); dacă prezintă tulburări de atenție, memorie, gândire. Trebuie subliniat faptul că uneori este foarte dificil de diferențiat un sindrom confuziv de o afazie senzorială, ele putând coexista nu de puține ori [1].

BIBLOGRAFIE

1. Florian I.Șt.: Neurochirugie, Edit. Smirna, Cap. 1: 3–15, 2003.
2. Pendefunda Gh., Nemțeanu E., Stefanache F.: Semiologie Neurologică. Semiologie analitică. Sindroame. Explorări paraclinice. Cap. 1: 9–158, 1978.
3. Arseni C., Constantinescu Al. I., Maretsis M.: Semiologie neurochirugicală, partea I, cap. 1–16: 11–164, 1977.
4. Greenberg M.S.: Handbook of Neurosurgery, 7th Edition, Edit. Thieme, cap. 16.10: 364–368, 2010.
5. Greenberg M.S.: Handbook of Neurosurgery, 7th Edition, Edit.Thieme, cap. 12.1: 279–281, 2010.
6. Marmarou A., Beaumont A.: Physiology of the Cerebrospinal Fluid and Intracranial Pressure În Winn H.R. MD: Youmans Neurological Surgery, 6th Edition, Edit. Elsevier Saunders, vol. 3, 10:169–182, 2011.
7. Greenberg M.S.: Handbook of Neurosurgery, 7th Edition, Edit.Thieme, cap. 27. 3:866–885, 2010.
8. Greenberg M.S.: Handbook of Neurosurgery, 7th Edition, Edit.Thieme, cap. 25. 1–5: 828–834, 2010.
9. Greenberg M.S.: Handbook of Neurosurgery, 7th Edition, Edit.Thieme, cap. 5. 9: 109–119, 2010.

Capitolul 3
INVESTIGAȚIILE PARACLINICE ÎN NEUROCHIRURGIE

INVESTIGAȚIILE ELECTROFIZIOLOGICE (EEG, EMG, VCN)

HORIA PLEŞ, MARCEL A. ANGELESCU

ELECTROENCEFALOGRAFIA (EEG)

Definiție. Electroencefalografia reprezintă înregistrarea activității electrice a scoarței cerebrale prin intermediul unor electrozi situați la nivelul scalpului.

Activitatea electrică înregistrată prin EEG reprezintă sumarea potențialelor excitatorii sau inhibitorii la nivelul neuronilor corticali. Anomaliile electrice înregistrate pe EEG reflectă modificări electrice fie la nivelul neuronilor corticali, fie la nivelul aferențelor subcorticale.

EEG-ul normal are o amplitudine cuprinsă între 10–100 μV. Principalele ritmuri normale sunt:

1. α (alfa) – cu frecvențe cuprinse între 8–13 Hz – la adult caracterizează starea de veghe cu ochii închişi, la o persoana relaxată atât fizic cât şi psihic; este mai accentuat în regiunea occipitală;

2. β (beta) – cu frecvențe peste 13 Hz, reprezintă ritmul dominant la adult în stare de veghe, cu ochii deschişi, exprimând starea de excitație corticală;

3. δ (delta) – cu frecvențe cuprinse între 1–3 Hz – la adult în somnul profund, întâlnindu-se şi în stările de anestezie, timp în care sistemul reticulat activator ascendent este inhibat;

4. θ (teta)– cu frecvențe cuprinse între 4–7 Hz – la adult în primele faze ale somnului (somnul superficial) şi la copiii cu vârstă între 2 şi 7 ani; considerat patologic la adult în stare de veghe.

Principala utilizare a EEG-ului se regăseşte în diagnosticul şi managementul patologiei epileptice. Astfel, în urma investigării EEG este realizată clasificarea diferitelor tipuri de epilepsie cu scopul aprecierii prognostice şi a optimizării terapiei medicamentoase. Pe lângă investigarea EEG obişnuită se poate folosi şi monitorizarea electroencefalografică continuă sau video-EEG-ul la nivelul scalpului care, corelată cu investigațiile imagistice cerebrale (RMN, SPECT, PET) pot furniza informațiile necesare pentru punerea în evidență a zonei epileptogene şi pentru planificarea chirurgicală în rezecția acesteia.

În cazul în care informațiile obținute prin aceste metode neinvazive nu converg în delimitarea unei zone epileptogene, este necesară folosirea înregistrării EEG intracraniene – electrocorticografia. Înregistrarea activității electrice intracraniene se poate realiza fie prin electrozi de suprafață corticali fie prin electrozi intracerebrali poziționați prin stereotaxie ghidată RMN. Aceşti electrozi oferă, de asemenea, posibilitatea stimulării corticale cu scopul fie de a reproduce descărcările epileptogene, fie pentru a mapa (cartografia) zonele elocvente.

Alte aplicații clinice ale electroencefalografiei în patologia non-convulsivă sunt: monitorizarea activității cerebrale în timpul anesteziei („burst supression"), diagnosticul diferențial al encefalopatiilor difuze, criteriu în stabilirea morții cerebrale, monitorizarea şi prognosticul pacienților comatoşi (punerea în evidență la pacienții comatoşi a statusului epileptic nonconvulsiv), diagnosticul diferențial în stările alterate ale conştienței (tulburări electrofiziologice cerebrale, mecanisme psihogenice, sindrom „locked in"), diferențierea hidraencefaliei de hidrocefalia severă etc.

Dintre anomaliile EEG mai frecvent întâlnite amintim:

- atenuarea difuză a activității electrice – întâlnită în encefalopatiile de diverse cauze;
- atenuarea focală a activității electrice – reprezintă o disfuncție cerebrală localizată;
- undele trifazice – encefalopatii hepatice, toxico-metabolice etc.;
- descărcările epileptiforme – întâlnite în patologia epilepsiei:
  - descărcările epileptiforme lateralizate periodice (PLED) – indică prezența unei leziuni cerebrale acute;
  - unde ascuțite periodice generalizate („spike-uri"): observate în cazul anoxiei cerebrale și la pacienții cu maladia Creutzfeldt-Jakob [1–4].

POTENȚIALELE EVOCATE

Potențialele evocate reprezintă o varietate de răspunsuri electrofiziologice induse care reflectă funcția unor componente specifice ale sistemului nervos atât la nivel central cât și periferic. Utilitatea lor se regăsește în diagnosticarea neurologică cât și în monitorizarea intraoperatorie neurochirurgicală.

Principalele potențiale evocate care se regăsesc în practica neurochirurgicală sunt:

- potențialele evocate somato-senzoriale,
- potențialele evocate motorii,
- potențialele evocate vizuale,
- potențialele evocate auditive de trunchi cerebral,
- potențialele evocate descendente [3].

POTENȚIALELE EVOCATE SOMATO-SENZORIALE (PESS)

PESS sunt obținute prin stimularea electrică nervoasă periferică (în special a nervului median, ulnar sau a nervului tibial) urmată de înregistrarea activității electrice a ariei senzoriale prin electrozi la nivelul scalpului. În cazul stimulării nervului median înregistrarea potențialelor electrice se poate realiza și la nivel cervical.

Prin PESS este evaluată integritatea funcțională la nivelul nervilor periferici, coloanelor dorsale spinale și a căilor senzoriale centrale ale sistemului nervos. Diferența de timp între înregistrarea potențialelor de acțiune la nivel cervical și scalp este definită ca timp de conducere centrală.

Utilitatea monitorizării intraoperatorii prin PESS se întâlnește în patologia cerebrală (anevrisme cerebrale, tumori cerebrale etc.) cât și în patologia spinală (tumori, malformații vasculare, instrumentații etc.).

O particularitate a evaluării PESS la nivelul membrelor inferioare este aceea că pot detecta leziuni ischemice ale măduvei anterioare prin afectarea arterei spinale anterioare (deoarece PESS de la nivelul membrelor inferioare sunt transportate în special prin fascicolul dorso-lateral care este vascularizat prin artera spinală anterioară).

Caracteristicile PESS care pun în evidență o leziune:

1. scăderea amplitudinii undelor > 50%;
2. creșterea latenței undelor > 10%;
3. dispariția completă a undelor.

Limitările acestei metode:

- evaluarea doar a sistemului senzorial, astfel că leziunile sistemului motor nu vor putea fi detectate (poate fi asociat cu monitorizarea PEM);
- influența drogurilor anestezice;
- interferența cu undele electromagnetice având ca sursă alte echipamente din sala operatorie [3,5].

POTENȚIALELE EVOCATE MOTORII (PEM)

PEM sunt obținute prin stimularea transcraniană electrică sau magnetică a cortexului motor și a axonilor din tractul cortico-spinal urmată de înregistrarea transcutanată sau intramusculară a potențialelor de acțiune musculară la nivelul mușchilor relevanți. În funcție de necesități înregistrarea potențialelor de acțiune musculară se realizează la nivelul a 4–8 mușchi din teritoriul membrului inferior, superior sau la nivel facial.

PEM evaluează integritatea funcțională a sistemului motor de la nivel cortical până la nivel muscular.

Potențialele de acțiune pot fi înregistrate și la nivel spinal epidural (în funcție de accesibilitatea acestei locații) – generând așa numitele „unde D".

PEM ca și PESS sunt folosite în monitorizarea intraoperatorie în chirurgia cerebrală și spinală.

Trebuie menționat însă caracterul epileptogen al acestei stimulări în special la pacienții cu risc comițial crescut și la stimulare cu frecvență crescută.

Limitările acestei monitorizări:

– evaluarea doar a sistemului motor (pot fi asociate cu monitorizarea PESS);

– influenţa drogurilor anestezice;

– influenţa relaxantelor musculare;

– pacienţii epileptici;

– pacienţii cu implante metalice craniene sau cervicale şi cei cu dispozitive electrice implantate;

– defecte craniene în antecedente [3,4,6–8].

POTENŢIALELE EVOCATE AUDITIVE DE TRUNCHI CEREBRAL (PEATC)

PEATC sunt obţinute prin stimularea auditivă repetitivă (clicuri cu o intensitate de 70–100 dB şi o frecvenţă de 10–30 Hz) la nivelul canalului auditiv extern urmată de înregistrarea potenţialelor de acţiune la nivelul scalpului şi a lobului urechii.

PEATC evaluează integritatea funcţională a întregului sistem auditiv (ureche internă, cohlee, nervul cohlear, căi auditive centrale). Pot fi diferenţiate 5 tipuri de unde, fiecare specifică segmentului afectat din calea neuronală auditivă.

În afara scopului diagnostic, PEATC sunt folosite în monitorizarea intraoperatorie pentru tumori de nerv acustic sau în alte intervenţii operatorii din fosa posterioară cu implicarea trunchiului cerebral.

Limitările acestei metode sunt reprezentate de influenţa drogurilor anestezice cât şi de imposibilitatea obţinerii PEATC în cazul hipoacuziei severe preoperatorii [3,9].

POTENŢIALELE EVOCATE VIZUALE (PEV)

PEV sunt obţinute prin stimulare vizuală şi înregistrate la nivelul scalpului din regiunea occipitală. Principala utilitate se regăseşte în diagnosticul neuro-oftalmologic al diverselor afecţiuni şi mai puţin în monitorizarea intraoperatorie datorită variabilităţii şi instabilităţii potenţialelor de acţiune înregistrate [3].

POTENŢIALELE EVOCATE DESCENDENTE (PED)

PED sunt obţinute prin stimularea rostrală a măduvei spinării cu înregistrarea potenţialelor de acţiune caudal la nivel spinal sau nervilor periferici, sau a răspunsului motor la nivelul muşchilor distal. PED pot fi mediate primar de nervii senzoriali, astfel că nu reprezintă potenţiale motorii adevărate. Sunt sensibile la modificările măduvei spinării şi reprezintă o alternativă atunci când potenţialele evocate motorii transcraniene nu pot fi obţinute [3].

STUDII ELECTRODIAGNOSTICE ALE NERVILOR PERIFERICI

Studiile electrodiagnostice ale nervilor periferici sunt împărţite în două:

1. electromiografia;
2. studii de conducere nervoasă: cunoscute ca VCN (viteza de conducere nervoasă) prin care sunt evaluate: amplitudinea, latenţa şi durata potenţialelor de acţiune a nervilor senzitivi şi motori.

ELECTROMIOGRAFIA

Electromiografia reprezintă înregistrarea grafică a activităţii electrice musculare. Activitatea electrică este reprezentată de potenţialele de acţiune de la nivelul fibrelor musculare depolarizate. Această înregistrare se poate realiza fie prin electrozi de suprafaţă fie prin inserţia unor electrozi de tip ac. Aspectul grafic al potenţialelor de acţiune musculare este dependent de numărul şi mărimea unităţilor motorii de la nivelul grupei musculare investigate.

Analiza potenţialelor de acţiune a unităţii motorii include evaluarea amplitudinii, duratei, polifaziei, a modelului de interferenţă şi a stabilităţii unităţii motorii.

Diagnosticul diferenţial primar realizat prin intermediul EMG-ului se realizează între miopatie şi neuropatie datorat arhitecturii diferite a unităţii motorii şi implicit a proprietăţilor electrice în aceste două afecţiuni. Astfel, creşterea amplitudinii şi a duratei sugerează o leziune a neuronului motor periferic, iar reducerea amplitudinii şi a duratei sugerează o miopatie primară.

Examinarea EMG cuprinde trei etape:

1. Activitatea inserţională: răspunsul electric al muşchiului la iritaţia mecanică cauzată de mişcări minime ale acului.

2. Activitatea spontană: la muşchiul în repaus:
   - normală – silenţioasă;
   - anormală – spontană: activitate electrică produsă independent:
     - unde ascuţite pozitive şi potenţiale de fibrilaţie: potenţiale de acţiune generate de depolarizarea spontană a fibrelor musculare unice după denervare,
     - descărcările miotonice şi descărcările repetitive complexe: întâlnite în principal în miopatii dar, şi în denervările musculare cronice,
     - potenţiale de fasciculaţie: asociate în mod tipic cu neuropatia motorie.

3. Activitatea voluntară: evaluată cu efort voluntar minim sau maxim

Cu efort voluntar minim:

1. Recrutare redusă: este întotdeauna semnul neuropatiei.
2. Recrutare precoce sau crescută: semn al miopatiei.

Cu efort maxim [10–12].

STUDII DE CONDUCERE NERVOASĂ

a. Studii de conducere a nervilor motori

În aceste studii se aplică un stimul electric asupra nervului periferic motor sau mixt şi se înregistrează potenţialele de acţiune la nivelul muşchilor inervaţi de acest nerv.

În urma acestor înregistrări se pun în evidenta doua tipuri de unde: M şi F.

Unda M este reprezentată de potenţialele de acţiune motorii obţinute prin stimularea directă a acestora şi este caracterizată prin latenţă, amplitudine, suprafaţă şi configuraţie.

Unda F apare în condiţii de stimulare nervoasă motorie supramaximală, are o latenţă de 20–50 ms faţă de unda M şi este reprezentată de potenţialele de acţiune ale unui număr mai redus de unităţi motorii activate indirect.

b. Studiile de conducere a nervilor senzitivi

În studiul nervilor senzitivi, stimulul electric este aplicat la un nivel periferic al nervului mixt sau senzitiv, în timp ce răspunsurile sunt reprezentate de potenţiale de acţiune înregistrate la alt nivel al aceluiaşi nerv. Înregistrarea efectuată distal faţă de locul stimulării se numeşte antidromică, iar cea efectuată proximal ortodromică.

Potenţialele de acţiune înregistrate în acest tip de studiu sunt caracterizate prin latenţă şi amplitudine. Latenţă este direct proporţională cu distanţa dintre locul aplicării stimulului şi locul înregistrării potenţialului de acţiune. Viteza de conducere a nervilor senzitivi se obţine prin raportul dintre latenţa şi distanţa între locul aplicării stimulului şi locul înregistrării lui. Amplitudinea este de până la 1000 de ori mai mică decât amplitudinea potenţialelor de acţiune obţinute la stimularea nervilor motori, şi este proporţională cu numărul de axoni activaţi şi cu distanţa între electrodul stimulator şi cel care înregistrează [10].

APLICAŢII CLINICE ALE EMG ŞI VCN

Examinările electrofiziologice furnizează informaţii legate de localizarea leziunii în cadrul unităţii motorii (neuron motor periferic, placa neuro-motorie, fibra musculară).

RADICULOPATIA ŞI PLEXOPATIA

La nivelul muşchilor afectaţi evaluarea iniţială pune în evidenţă recrutarea scăzută a potenţialelor de acţiune a unităţii motorii relevând o afectare structurală sau funcţională a axonilor. După aproximativ 2–3 săptămâni apar potenţialele de fibrilaţie şi undele ascuţite pozitive care sugerează degenerarea axonală. Potenţialele de acţiune a unităţii motorii polifazice, de amplitudine scăzută şi cu instabilitate temporală caracterizează regenerarea activă a axonilor motori. În contrast, potenţialele de acţiune ale unităţii motorii de lungă durată, cu amplitudine înaltă şi cu configuraţie stabilă caracterizează reinervarea completă.

Studiile muşchilor paraspinali ajută la diferenţierea unei radiculopatii de o plexopatie (muşchiul multifidus fiind inervat de o singură rădăcina comparativ cu inervarea multisegmentală a restului de muşchi paraspinali). Astfel reducerea potenţialelor de acţiune a nervilor senzitivi fără fibrilaţiile musculare paraspinale este caracteristică plexopatiei.

Criterii EMG pentru radiculopatii:

1. fibrilaţii şi/sau unde ascuţite pozitive la cel puţin 2 muşchi inervaţi de o singura rădăcină nervoasă, dar de către 2 nervi periferici diferiţi;
2. anomalii paraspinale: acestea susţin diagnosticul, dar nu sunt necesare deoarece paraspinalele vor fi normale în 50% din cazuri [10–12].

RADICULOPATIA LOMBARĂ PRIN HERNIA DISCALĂ

Studiile de conducere nervoasă şi electromiografia ajută la diagnosticul şi la identificarea rădăcinii afectate. Denervarea muşchilor paraspinali implică o leziune situată proximal faţă de originea ramurii posterioare. Dar absenţa denervării la nivelul acestor muşchi nu exclude posibilitatea unei compresiuni radiculare. Evaluarea radiculopatiei trebuie să includă studii de conducere nervoasă pentru a exclude o neuropatie. Pentru diferenţierea afectării radiculare L5 de S1 este folosită studierea reflexului H (reflexul H regăsindu-se doar în afectarea rădăcinii S1).

În vindecarea radiculopatiilor vom regăsi următoarele caracteristici:

1. potenţialele motorii revin primele;
2. potenţialele senzitive revin ultimele sau deloc;
3. ca urmare a laminectomiei, potenţialele paraspinale pot sa nu mai fie de folos deoarece când muşchii sunt tăiaţi operator sunt alterate proprietăţile electrice rezultând denervare efectivă datorată leziunii musculare. Fibrilaţiile şi undele ascuţite pozitive scad în amplitudine în timp dar pot rămâne prezente indefinite [10– 12].

AVULSIA RADICULARĂ

Avulsia radiculară determină deficit motor şi senzorial sever care se asociază din punct de vedere electrodiagnostic cu reducerea severă sau chiar absenţa potenţialelor de acţiune motorii dar cu păstrarea normală a potenţialelor de acţiune senzitive. Prezenţa potenţialelor de acţiune senzitive normale este explicată prin faptul că leziunea la nivelul rădăcinii senzitive se produce proximal de ganglionul dorsal [10–12].

BIBLIOGRAFIE

1. Aminoff MJ (1999) Electroencephalography: general and clinical applications. In: Aminoff MJ (ed.) Electrodiagnosis in clinical neurology, 4th edn. Churchill Livingstone, Philadelphia, pp. 37–80.
2. Plummer C, Harvey AS, Cook M (2008) EEG source localization in focal epilepsy: where are we now? Epilepsia 49: 201–218.
3. Moller AR (2006) Intraoperative neurophysiological monitoring. Humana Press, Totowa.
4. Deletis V (2002) Intraoperative neurophysiology and methodologies used to monitor the functional integrity of the motor system. In: Deletis V, Shills JL (eds.) Neurophysiology in neurosurgery. Academic Press, New York, pp. 25–51.
5. Chiappa KH, Hill RA (1997) Short latency somatosensory evoked potentials. Evoked potentials in clinical medicine. Lippincott-Raven, Philadelphia/New York, pp. 341–423.
6. MacDonald DB (2006) Intraoperative motor evoked potential monitoring: overview and update. J Clin Monit Comput 20:347–377.
7. Szelenyi A, Langer D, Kothbauer K, De Camargo AB, Flamm ES, Deletis V (2006) Monitoring of muscle motor evoked potentials during cerebral aneurysm surgery: intraoperative changes and postoperative outcome. J Neurosurg 105:675–681.
8. Neuloh G, Pechstein U, Cedzich C, Schramm J (2004) Motor evoked potential monitoring with supratentorial surgery. Neurosurgery 54:1061–1070.
9. Polo G, Fischer C, Sindou MP, Marneffe V (2004) Brainstem auditory evoked potential monitoring during microvascular decompression for hemifacial spasm: intraoperative brainstem auditory evoked potential changes and warning values to prevent hearing loss – prospective study in a consecutive series of 84 patients, Neurosurgery 54:97–104.
10. Daube RD (1999) Nerve conduction studies. In: Aminoff MJ (ed.) Electrodiagnosis in clinical neurology, 4th edn. Churchill Livingstone, Philadelphia, pp. 253–289.
11. Aminoff MJ (1999) Clinical electromyography. In: Aminoff MJ (ed.) Electrodiagnosis in clinical neurology, 4th edn. Churchill Livingstone, Philadelphia, pp. 223–252.
12. Binnie C, Cooper R, Mauguière F, Osselton J, Prior P, Tedman B (eds.) (2004) Clinical neurophysiology, vol. 1: EMG nerve conduction and evoked potentials. Elsevier, Amsterdam, pp. 403–604.

MEDICINA NUCLEARĂ (SPECT, PET, PET-CT, PET-RMN)

HORIA PLEŞ, SORIN HANĂŞ

IMAGISTICA SPECT A CREIERULUI (*BRAIN SPECT IMAGING*)

ISTORIC

Fizicianul german Wilhem Roentgen de la Universitatea din Wurzburg a descoperit în 1895 în urma unui experiment întâmplător razele X şi a efectuat prima radiografie din istorie – radiografia oaselor de la mâna stângă a soţiei sale. Această senzaţională descoperire, ale cărei implicaţii în dezvoltarea medicinei nici chiar el nu le-a bănuit i-a adus în 1901 Premiul Nobel. Totuşi, la acel moment Roentgen nu a putut să-şi explice pe deplin mecanismul experimentelor sale şi natura luminozităţii cristalului din experiment, motiv pentru care a dat denumirea generică de raze X. Mulţi ani mai târziu cercetătorii au înţeles că la baza fenomenului descris de Roentgen stă radiaţia electromagnetică.

În 1896, Henri Bacquerel a descoperit radioactivitatea naturală prin experimentul efectuat cu o piatră ce conţinea uraniu. Cunoscător al lucrării lui Roentgen despre razele X el a remarcat puncte comune dintre cele două experimente.

Bazându-se pe experimentul profesorului său, Bacquerel, studenta Marie Curie a descoperit elemente cu nivel radioactiv superior uraniului: poloniul (de 700 de ori mai radioactiv decât uraniul) şi radium (de un milion de ori mai radioactiv). Aceste experimente au relevat lumii ştiinţifice existenţa pe pământ a unor particule ce pot produce propria lor energie, fără o sursă exterioară cum ar fi energia solară. În următorii 40 de ani au fost descoperite şi alte elemente radioactive naturale.

Primul izotop radioactiv folosit în medicină a fost Radiumul. Inconvenientul acestuia era timpul de înjumătăţire extrem de lung, motiv pentru care producea distrucţii celulare masive.

Irene Curie, fiica Mariei Curie a creat izotopi radioactivi artificiali. Printre ei Technetium un izotop cu timp de înjumătăţire scurt care se foloseşte şi astăzi în laboratoarele de medicină nucleară.

Producerea radioizotopilor în cantitate mare nu a fost cunoscută până în Al Doilea Război Mondial când, în urma proiectului Manhattan, a fost produsă bomba atomică.

În dezvoltarea medicinei nucleare roluri importante au jucat şi alţi savanţi. Astfel, Alexander Graham Bell a descoperit implicaţiile radioterapiei în tratamentul tumorilor.

În 1927, Herman Blumgart şi colaboratorii de la Universitatea din Boston au descoperit posibilitatea folosirii radioizotopilor radioactivi în măsurarea unor funcţii ale corpului uman cum ar fi măsurătorile funcţiilor circulatorii şi cardiace, pentru aceasta folosind radioizotopul Radon. Studiile efectuate de Herman Blumgart au deschis o nouă eră în medicină: era medicinei nucleare.

CE ESTE SPECT?

SPECT (*Single Photon Emission Computerizat Tomography*) este o tehnică sofisticată de medicină nucleară care studiază direct fluxul sanguin cerebral şi indirect metabolismul şi activitatea cerebrală. Pe scurt, un izotop radioactiv este injectat intravenos pacientului. Pacientul este întins pe o masă şi o „SPECT gamma camera” se roteşte în jurul capului său aproximativ 14–16 minute şi detectează locurile în care izotopul radioactiv luminos a migrat. Pe această bază un computer reconstituie o hartă 3D a nivelurilor activităţii cerebrale [1].

Această tehnică a medicinei nucleare este folosită în mai multe domenii medicale: în diagnosticul bolilor cardiace, al infecţiilor, în diagnosticul maladiilor osoase şi tiroidiene, în oncologie (urmărirea diseminărilor maligne), în neurologie, neurochirurgie şi psihiatrie. Studierea creierului prin SPECT are implicaţii diagnostice în: traumatisme cerebrale, demenţă, tulburări de comportament şi comportament agresiv, stroke, convulsii, toxicologie şi abuz de droguri.

Deşi investigaţiile CT şi RMN oferă o rezoluţie superioară a detaliilor anatomice, fiind superioare SPECT pentru diagnosticul tumorilor, chistelor şi hematoamelor, totuşi nu oferă informaţii despre activitatea cerebrală, în ultimul deceniu stabilindu-se că multe boli psihiatrice şi neurologice nu au modificări anatomice ci doar funcţionale.

Imagistica SPECT a creierului a fost mult îmbunătăţită în ultimii ani prin creşterea performanţelor tehnice, „multi head cameras" şi computer-tehnologia avansată permiţând o acurateţe şi o claritate superioară care este folositoare pentru studiul functionalităţii cerebrale [2,3].

INTERPRETAREA SPECT

Investigaţia creierului prin SPECT se bazează pe analizarea comparativă a unei scale de culori, traducând activitatea cerebrală. În creierul normal cea mai intensă activitate este prezentă în cerebel. Chiron, în urma studiilor sale, a arătat că la vârsta de 2–3 ani activitatea cerebrală prezintă aceleaşi pattern-uri ca la adulţi.

Tehnica „3D surface brain image" măsoară activitatea fluxului cerebral cortical şi este utilă în diagnosticul de stroke, a traumelor cerebrale şi efectele abuzului de droguri.

Tehnica „3D active brain image" este utilă în detectarea ariilor cu hiperactivitate, fiind utilă în diagnosticul convulsiilor, tulburărilor obsesiv compulsive, anxietăţii şi a unor forme de depresie.

Astfel, în interpretarea unei investigaţii „brain SPECT cerebrale" se urmăresc ariile cu activitate crescută, ariile cu activitate redusă, asimetria de activitate a unor arii folosindu-se planurile tradiţionale de secţiuni: axial, coronar şi sagital.

a. Studiul demenţei

Acest studiu este important din cauza frecvenţei crescute a bolii şi tratamentelor costisitoare care le implică. El face posibil studierea unor noi medicamente, diagnosticul precoce şi diagnosticul diferenţial al diferitelor forme de demenţă şi a răspunsului la tratament.

În boala Alzheimer se constată hipoperfuzia bilaterală a regiunilor parietale şi temporale şi tardiv în evoluţia bolii hipoperfuzia lobului frontal.

Demenţa prin multiple microinfarcte cerebrale se caracterizează prin multiple arii de scădere a perfuziei cerebrale.

Demenţa HIV se caracterizează prin scăderea „în pată" a activităţii cerebrale observată pe toată suprafaţa creierului.

Demenţa lobilor frontali se caracterizează prin perfuzia deficitară a lobilor frontali.

Pseudodemenţa – se observă pattern-uri asemănătoare depresiei cu creşterea activităţii limbice sau scăderea activitaţii în cortexul prefrontal [4–6].

b. Studiul traumatismelor cerebrale şi a consecinţelor acestora

Impactul traumelor cerebrale este adeseori privit cu neglijenţă în patologia psihiatrică. Însă chiar traumatisme minore ale unor arii vulnerabile pot cauza probleme pe termen lung. Brain imagistica SPECT este esenţială în evaluarea funcţională posttraumatică pentru o mai bună înţelegere a deficitelor funcţionale şi răspunsului la diferite tratamente.

Tipic, semnele decelate prin SPECT în traumatismele cerebrale cuprind: focare de activitate redusă, frecvent cu dispoziţie diagonală (de exemplu: scăderea activităţii în lobul prefrontal anterior stâng şi în lobul occipital drept sau în lobii temporali anterior şi posterior) şi în unele cazuri marcată hiperactivitate a ariilor situate în jurul leziunii. În multe cazuri după un traumatism cerebral se constată creşterea activităţii centrului „off" din girusul cingulat.

Documentarea leziunilor posttraumatice are numeroase aplicaţii practice: pentru copii şi tinerii care au nevoie de servicii de îngrijire specializată, copii cu tulburări de integrare în colectivitate şi tulburări de comportament, în medicina legală şi pentru a da familiei un motiv să-i înţeleagă şi să-i integreze mai bine pe cei cu o asemenea patologie şi pentru aprecierea răspunsului la tratamentele efectuate.

c. Studiul în stroke

Stroke pe imagistica SPECT se evidenţiază prin arii cu activitate semnificativ redusă sau absentă.

SPECT este util şi în evaluarea managementului bolii cerebrale. După un stroke acut SPECT decelează aria de ischemie cu o acurateţe crescută. Reperfuzia arterială după tromboliză poate fi documentată mai convenabil prin SPECT decât prin angiografie.

SPECT înainte şi după injectare de acetazolamidă este utilizat pentru evaluarea rezervei vasculare la pacienţii cu stenoza proximală a vaselor cerebrospinale.

d. Studiul în depresie

Un semn imagistic SPECT asociat depresiei este scăderea activității cortexului prefrontal în special pe partea stângă. Severitatea depresiei se corelează cu gradul de hipometabolism în cortexul frontal. Dacă condiția clinica a pacientului se îmbunătățește după tratament nivelul metabolismului evidențiabil prin SPECT se normalizează.

Creșterea activității sistemului limbic (talamus, amigdale, girus cinguli, lobii temporali profunzi) este alt semn imagistic în depresie [7].

PET

PET (*Positron Emission Tomography*) – tomografia cu emisie de pozitroni este o tehnică de medicină nucleară care măsoară metabolismul diferitelor țesuturi ale organismului. Pentru aceasta se folosește un radioizotop numit fluorodezoxi-glucoză (FDG), ce se introduce în sânge, fiind rapid captat de celule. Particularitatea FDG este degradarea sa rapidă, în cursul căreia emite pozitroni care interacționând cu electronii din organism determină apariția unor nivele crescute de energie fotonică. Aceasta este convertită în lumină cu ajutorul cristalelor scintilante. Lumina emisă de cristale este detectată și măsurată folosind detectori de lumină, de exemplu SPM (*sensL"s Silicon Photomultipliers*). Prin această tehnică se obțin informații despre consumul de glucoză al țesuturilor și, respectiv, se determină gradul de metabolism; creșterea metabolismului în celulele neoplazice explică implicațiile folosirii acestei tehnici în oncologie pentru detectarea precoce a leziunilor maligne [8,9].

PET-CT

PET-CT înseamnă combinarea a două metode de examinare: CT identifică modificările patologice anatomico-structurale ale organelor și PET evidențiază metabolismul acestora.

PET-CT-ul are indicații foarte importante în oncologie: determinarea timpurie a tumorilor maligne, determinarea exactă a extensiei leziunilor neoplazice și evaluarea eficienței terapiei. Investigația nu este dureroasă, iar examinarea întregului corp se efectuează în aproximativ o jumătate de oră, fiind posibilă detectarea cu maximă sensibilitate a leziunilor de numai câțiva milimetri. Tehnica fiind invazivă (folosirea izotopilor) nu este repetabilă, maxim de două ori pe an, față de RMN care nu are efecte secundare și se poate repeta de câte ori este nevoie [2].

a. PET în diagnosticul epilepsiei evidențiază hipometabolismul ariilor de scleroză din lobul temporal, cauză a crizelor epileptice. Această metodă permite renunțarea la tehnicile invazive care folosesc electrozi profunzi pentru monitorizarea focarelor epileptogene. Conform observațiilor lui Xiong modificările evidențiate prin PET preced modificările detectate prin RMN convențional. Pentru o precizie crescută se folosesc și alți radioizotopi ca [C] - flumazemil [10].

b. Aplicațiile PET în diagnosticul leziunilor traumatice cerebrale. După un traumatism, ariile lezionale sunt înconjurate de arii în status de ischemie cu potențial reversibil, datorat disfuncției vasomotorii sau vasospasmului. Izotopul CBF (hidrogen-2-oxigen-15) poate preciza starea acestor regiuni ca o alternativă la Xe-CT. Bergsneider și colaboratorii au pus la cale o tehnică care evidențiază modificări ale metabolismului glucozei în țesuturile lezate: hiperglicoliza globală și creșterea regională de glucoză [11,12].

c. Utilizarea PET în neurooncologie. Preoperator PET este util pentru stabilirea gradingului tumoral și postoperator pentru diagnosticul și urmărirea recurențelor. În determinarea gradului de malignitate se folosește măsurarea consumului de glucoză care este mai redus la celulele diferențiate față de cele slab diferențiate. Această determinare are și semnificație prognostică, leziunile hipermetabolice având un prognostic mai nefavorabil. PET poate fi folosit pentru diagnosticul diferențial între ariile de necroză postiradiere (hipometabolice) și recurența tumorii (hipermetabolice). PET este util, de asemenea, în monitorizarea răspunsului tumoral la tratamentul adjuvant (exemplu, glioame) [3,13].

Altă utilitate în neurooncologie se referă la predicția progresiei gradului de malignitate al glioamelor.

Ariile de hipermetabolism determinate prin PET pot fi folosite pentru ghidarea tratamentului pentru radioterapie.

Pirrot consideră că imaginile PET pot fi folosite ca target-uri pentru procedeele de biopsie stereotaxică.

Consideraţii privind aplicaţii de viitor ale PET în neurochirurgie: această tehnologie nu poate fi aplicată pe scară largă deoarece există un număr mic de centre cu echipament de lucru corespunzător. Ciclotroanele şi chimişti specializaţi în lucru cu izotopii amintiţi sunt în număr redus. Îmbunătăţirea rezoluţiei scanerelor PET ar putea facilita biopsiile stereotaxice şi a radiochirurgiei. Îmbunătăţirea tehnicilor de combinare a imaginilor cu CT şi RMN şi creşterea rezoluţiei imaginilor este aşteptată prin folosirea unor noi protocoale de imagine şi a unor noi izotopi.

PET-RMN

PET-RMN-ul este ultima achiziție imagistică în domeniul medical, combină PET-ul cu RMN-ul în acelaşi fel în care este combinat cu CT-ul. Această imagine hibrib PET-RMN promite o mai bună aplicație în oncologie în acelaşi timp reducând doza de iradiere a pacientului. PET-RMN poate fi folosit şi în cardiologie. Combinația PET-RMN produce imagini de vârf în investigarea creierului, sânului şi prostatei.

Specialiştii în oncologie pediatrică apreciază investigația PET-RMN deoarece foloseşte o doză redusă de iradiere comparativ cu PET-CT.

În neurologie şi în neurochirurgie această tehnică deschide noi ferestre în ceea ce priveşte diagnosticul unor anomalii precum neurodegenerescențele, leziunile cerebrale ischemice, convulsii, boala Alzheimer, neurooncologie.

Imaginile PET-RMN pot fi folosite în neurooncologie pentru biopsia ghidată şi radioterapie.

PET-RMN total (*Whole Body*) are o importanță particulară în diagnosticul bolilor cardiovasculare şi oncologie. PET-RMN-ul este considerat superior PET-CT-ului în detecţia metastazelor cerebrale, osoase şi hepatice, dar PET-CT-ul este superior în detectarea metastazelor din limfonoduli [14,15].

BIBLIOGRAFIE

1. Amen, DG; Hanks, C; Prunella, J. Predicting positive and negative treatment responses to stimulants with brain SPECT imaging. Journal of psychoactive drugs, 40 (2), 2008.
2. Herman, Gabor T. Fundamentals of Computerized Tomography: Image Reconstruction from Projections (2nd ed.), 2009).
3. Mawlawi O, Townsend DW. Multimodality imaging: an update on PET/CT technology. Eur. J. Nucl. Med. Mol. Imaging, 2009.
4. Bonte FJ, Harris TS, Hynan LS, Bigio EH, White CL. Tc-99m HMPAO SPECT in the differential diagnosis of the dementias with histopathologic confirmation. Clin. Nucl. Med. 2006, 31 (7).
5. Dougall NJ, Bruggink S, Ebmeier KP. Systematic review of the diagnostic accuracy of 99mTc-HMPAO-SPECT in dementia. Am. J. Geriatr. Psychiatry 12, 2004, (6).
6. A review on brain-imaging applications of SPECT: W. Gordon Frankle, Mark Slifstein, Peter S. Talbot, and Marc Laruelle –Neuroreceptor Imaging in Psychiatry: Theory and Applications. International Review of Neurobiology, 2005, 67: 385–440.
7. Amen, D.G. and Carmichael, B.D. High-resolution brain SPECT imaging in ADHD, Ann Clin Psychiatry, 9(2), June, 1997.
8. Jueptner, M. and Weiller, C., Review. Does Measurement of Regional Cerebral Blood Flow Reflect Synaptic Activity? Implications for PET and MRI, Neuroimage, vol. 2, 1995.
9. Elhendy *et al.* , Dobutamine Stress Myocardial Perfusion Imaging in Coronary Artery Disease , J. Nucl. Med. 2002, 43: 1634–1646.
10. Townsend DW, Beyer T. A combined PET/CT scanner: the path to true image fusion. Br. J. Radiol. 2002.
11. Elhendy, A; Bax, JJ; Poldermans, D Dobutamine stress myocardial perfusion imaging in coronary artery disease. Journal of Nuclear Medicine, 43, 2002, (12): 1634–46.
12. Pichler BJ, Wehrl HF, Judenhofer MS. Latest advances in molecular imaging instrumentation, J. Nucl. Med. 2008.
13. Beyer T, Townsend DW, Brun T, *et al.* A combined PET/CT scanner for clinical oncology, J. Nucl. Med. 2000.
14. Shao Y, Cherry SR, Farahani K, et al. Simultaneous PET and MR imaging. Phys. Med. Biol. 1997.
15. Pfannenberg C, Aschoff P, Schanz S, *et al.* Prospective comparison of 18Ffluorodeoxyglucose positron emission tomography/computed tomography and whole-body magnetic resonance imaging in staging of advanced malignant melanoma. Eur. J. Cancer. 2007.

EXPLORAREA IMAGISTICĂ A SISTEMULUI NERVOS

GRAŢIAN D. MICLĂUŞ, HORIA PLEŞ

Neuroimagistica sau explorarea imagistică a sistemului nervos include utilizarea diferitelor tehnici imagistice, care pun în evidenţă direct sau indirect structura, funcţia şi/sau farmacologia creierului.

Este o disciplină relativ nouă în cadrul medicinei şi neuroştiinţei/psihologiei.

Neuroimagistica este structurată pe două mari categorii:

- **Imagistica structurală**, care se ocupă de evidenţierea structurii cerebrale şi de diagnosticul grosier (la scară mare) al afecţiunilor cerebrale, cum ar fi tumorile cerebrale şi traumatismele structurilor nervoase şi **imagistica funcţională**, utilizată în diagnosticul bolilor metabolice şi leziunilor la scală fină (boala Alzheimer etc.) şi de asemenea pentru cercetarea neurologică şi în psihologia cognitivă, precum şi pentru construirea interfeţelor creier-computer.
- **Tehnici imagistice utilizate în explorarea sistemului nervos**

Trecând pe plan secund radiologia clasică, al cărei aport la ora actuală este minor şi de utilitate redusă doar în traumatologie, trebuie să amintim câteva date istorice care au marcat începuturile imagisticii cerebro-spinale.

În anul 1918, neurochirurgul american Walter Dandy a introdus tehnica ventriculografiei, ce constă în vizualizarea sistemului ventricular după injectarea de aer în sistemul ventricular sau în spaţiul subarahnoidian, obţinându-se astfel ventriculografia şi pneumoencefalografia.

În 1927, Egas Moniz a introdus în practica medicală angiografia cerebrală, permiţând evidenţierea cu mare precizie a vaselor sanguine normale sau anormale în şi din jurul creierului.

În anul 1972, Allan McLeod şi Godfrey Newbold Hounsfield au introdus tomografia axială computerizată, furnizând detalii mai precise şi imagini de o acurateţe şi mai mare a structurilor cerebrale.

Curând după introducerea tomografiei computerizate, la începutul anilor '80, prin descoperirea şi dezvoltarea neurotrasorilor, a fost posibilă introducerea în investigarea sistemului nervos a SPECT şi PET.

Mai mult sau mai puţin în concurenţă, a fost dezvoltată Imagistica prin Rezonanţa Magnetică (MRI sau RMN) de către Peter Mansfield şi Paul Lauterbur, premiaţi în anul 2003 cu Premiul Nobel pentru Medicină şi Fiziologie.

După introducerea în 1980 a MRI în practica medicală, a urmat o explozie a rafinamentului tehnic şi diagnosticului prin RMN în practica medicală.

Imagistica prin Rezonanţă Magnetică funcţională (fMRI) a luat naştere la începutul anilor 1990, iar de atunci, fMRI domină domeniul *mapping*-ului cerebral şi, de asemenea, explorarea în algoritmul de tratament al *stroke*-ului.

COMPUTER TOMOGRAFIA

Tomografia computerizată (CT) sau Tomografia Axială Computerizată (CAT) utilizează o serie de radiografii efectuate din diferite incidenţe. Ea utilizează un program de computer ce realizează un calcul numeric integral (transformarea Radon inversată) pe seria de radiografii achiziţionate pentru estimarea volumului de raze X absorbite de volumul cerebral. În mod caracteristic, informaţia este prezentată ca o secţiune transversală a creierului.

CT cerebrală este utilizată pentru identificarea rapidă a traumelor cerebrale, totodată a devenit procedura prin care tumorile cerebrale erau diagnosticate şi evaluate şi a înlocuit procedurile invazive ca pneumencefalografia şi angiografia cerebrală. Utilizarea substanţelor de contrast a îmbunătăţit eficacitatea Computer Tomografiei. Priza de contrast creşte diferenţierea dintre leziune şi ţesutul normal din jur. Aceasta se datorează ruperii barierei hemato-encefalice din vasele tumorale, ceea ce permite pasajul substanţei de contrast în spatiile extracelulare a tumorii. Majoritatea tumorilor cerebrale au prize de contrast, aceasta având caracteristici diferite în funcţie de tipul tumoral.

Angiografia CT este o metodă neinvazivă ce furnizează imagini de o calitate excelentă şi prezintă o importanţă majoră în detectarea relaţiei dintre tumoră şi vasele cerebrale.

Deşi MRI este metoda diagnostic de elecţie a bolilor SNC, CT a rămas o metodă valoroasă în imagistica tumorilor cerebrale. CT este superioară detectării calcificărilor, hemoragiei şi în evaluarea modificărilor osoase ce apar în relaţie cu tumora.

Pacienţii cu pacemaker, dispozitive metalice, pediatrici, cei critici sau instabili sunt cei la care CT este metoda diagnostic de primă intenţie.

REZONANŢA MAGNETICĂ

Imagistica prin rezonanţă magnetică (IRM, RMN) utilizează câmpuri magnetice şi unde de radio – frecvenţă pentru a produce imagini bi- sau tridimensionale de înaltă calitate ale structurilor cerebrale, fără a utiliza radiaţii ionizante (raze X) sau trasori radioactivi.

Ca şi la CT, utilizarea substanţelor de contrast în MRI facilitează detecţia majorităţii tumorilor cerebrale şi ajută la distingerea tumorilor de parenchimul cerebral adiacent normal. Deşi în ţesutul cerebral normal substanţa de contrast nu poate trece din compartimentul intravascular în spaţiul interstiţial, în tumorile cerebrale, unde bariera hemato-encefalică poate fi întreruptă, contrastul se acumulează în spaţiul extracelular tumoral. Examinările histologice au arătat totuşi că sunt regiuni cu celule tumorale în afara ariei ce captează substanţa de contrast.

REZONANŢA MAGNETICĂ FUNCŢIONALĂ

Rezonanţa magnetică funcţională (fMRI) se bazează pe proprietăţile paramagnetice ale hemoglobinei oxigenate şi deoxigenate ce permite vizualizarea modificărilor de flux sanguine asociate cu activitatea neuronală. Aceasta permite generarea de imagini ce reflectă structuri cerebrale şi cum sunt activate în timpul efectuării diferitelor sarcini solicitate în timpul investigaţiei.

NEUROIMAGISTICA ÎN TRAUMATOLOGIA CRANIO-CEREBRALĂ

HORIA PLEŞ, ADELA MORTEAN

Traumatologia cranio-cerebrală (TCC) este principala cauză de deces în SUA la populaţia cu vârsta sub 45 de ani, şi se situează pe poziţia a 4-a ca şi decese, într-un clasament general. Tot în SUA, în fiecare an, între 7,5 şi 10 milioane de oameni prezintă un TCC [1].

Studiile imagistice sunt de un real folos în managementul TCC, ajutând clinicianul şi chirurgul în diagnosticarea severităţii traumatismului, în depistarea leziunilor cerebrale tratabile, scăzând astfel riscul apariţiei leziunilor secundare.

Să aducem un mic omagiu radiografiei standard folosită pentru prima oară în 1895 şi tot mai puţin în ultimii ani. Să nu uităm de anul 1918, când Walter Dandy descoperă pneumoencefalografia (PEG) şi neurologul portughez Egas Moniz arteriografia cerebrală în 1927. Odată cu introducerea computer tomografiei în 1972, de către Sir Godfrey Hounsfield, inginer englez, şi fizicianul Allan McLeod Cormack (premiul Nobel în 1979), imagistica în TCC se va schimba radical în beneficiul diagnosticului şi tratamentului neurochirurgical. Totuşi, tehnica arteriografică a evoluat de-a lungul anilor şi este încă folosită pe scară largă pentru diagnosticul neuroradiologic [1].

Computer tomograful (CT) are un rol foarte mare în scăderea ratei morbidităţii şi mortalităţii în TCC. Este o tehnică rapidă, care poate pune în evidenţă leziunile acute cu senzitivitate şi specificitate mare în detectarea leziunilor intracraniene ce necesită terapie imediată.

Odată cu apariţia CT-urilor spirale şi a CT-urilor spirale multidetector/multislice cu o scanare foarte rapidă, aproape simultană a întregului corp, orice pacient, indiferent cât este de grav sau de instabil, poate fi examinat.

Din păcate, CT-ul subdiagnostichează leziunile hiperacute şi anume edemul din creierul contuzionat care poate fi minim sau invizibil [2,3].

Computer tomografia oferă posibilitatea de a măsura densităţile la nivelul ţesutului cerebral. În memoria inventatorului computer tomografiei, aceste unităţi se numesc unităţi Hounsfield.

Unităţi Hounsfield	
Aer	–1000
Os	1000
LCR	0
Parenchim cerebral	30 la 50
Sânge acut	50 la 80
Grăsime	–10 la –100

Datorită dezvoltării noilor secvenţe, rezonanţa magnetică (RMN) are un rol tot mai mare în evaluarea timpurie a traumatologiei cerebrale. Leziunile de trunchi, leziunile axonale difuze (LAD), traumatologia vasculară şi contuziile corticale hemoragice sunt foarte bine evidenţiate prin tehnica RMN.

Unii autori recomandă ca toţi pacienţii cu leziuni posttraumatice medii şi severe să fie evaluaţi prin RMN, într-o perioadă de aproximativ două săptămâni după traumatism [4–6].

FRACTURILE CRANIENE

În TCC, fractura craniană poate să nu fie diagnosticată dacă se foloseşte radiografia convenţională, astfel efectuarea CT-ului este obligatorie la orice suspiciune de fractură [6].

FRACTURA LINIARĂ

Dacă acest tip de fractură este paralel cu planul axial, există riscul ca nici CT-ul să nu o pună în evidenţă (fig. 3.1 a–c).

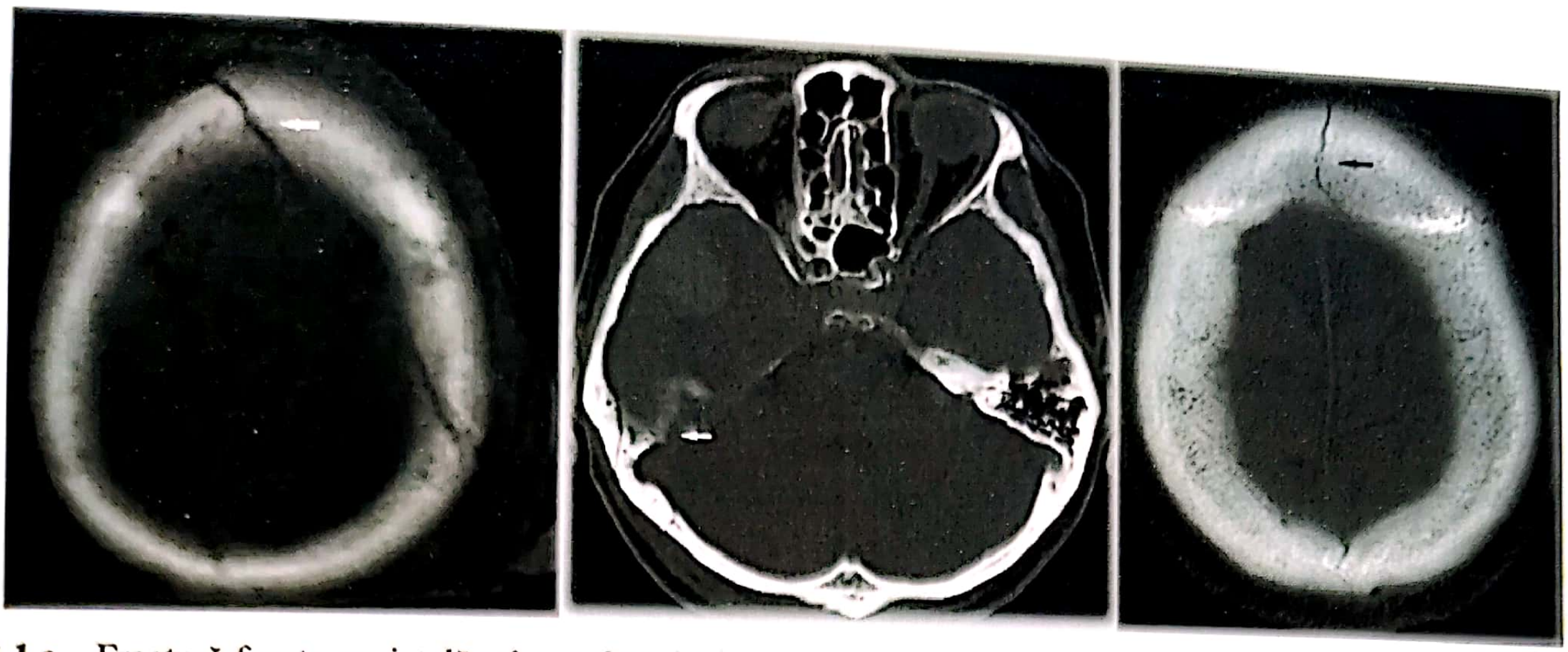

Figura 3.1 a – Fractură fronto-parietală stânga, fără deplasare, fereastră de os, secțiune axială; b – Fractură liniară la nivelul mastoidei drepte, fereastră de os, secțiune axială; c – Fractură mediană frontală, fereastră de os, secțiune axială.

FRACTURA INTRUZIVĂ (CU DEPLASARE)

Acest tip de fractură poate duce la defecte durale, colecții hematice şi contuzii cerebrale (fig. 3.2, 3.3).

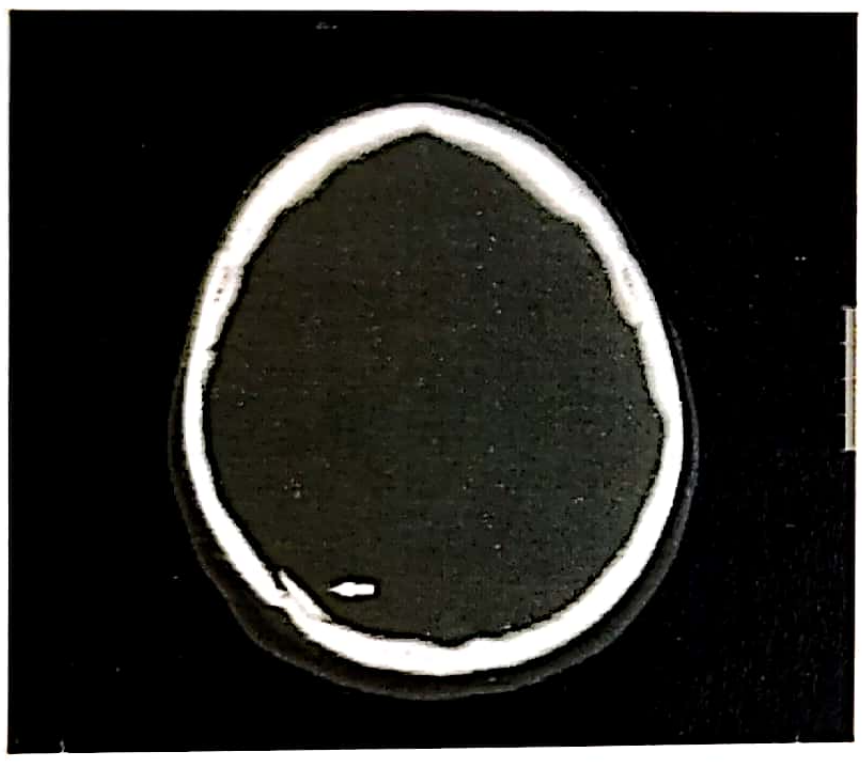

Figura 3.2. Fractură parietală dreaptă cu minimă înfundare, fereastră de os, secțiune axială.

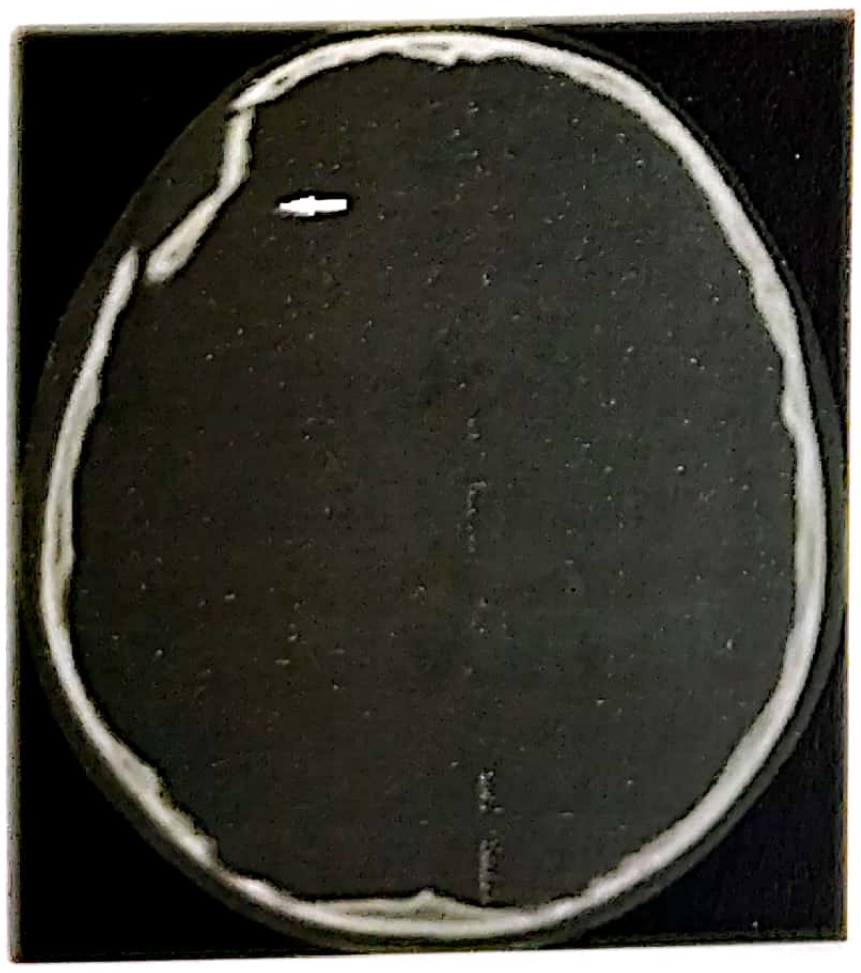

Figura 3.3. Fractură frontală dreaptă cu înfundare şi angularea fragmentelor osoase, fereastră de os, secțiune axială.**Fracturi diastatice (dehiscente)**

Sunt fracturi multieschiloase, cu separarea fragmentelor fracturate (fig. 3.4).

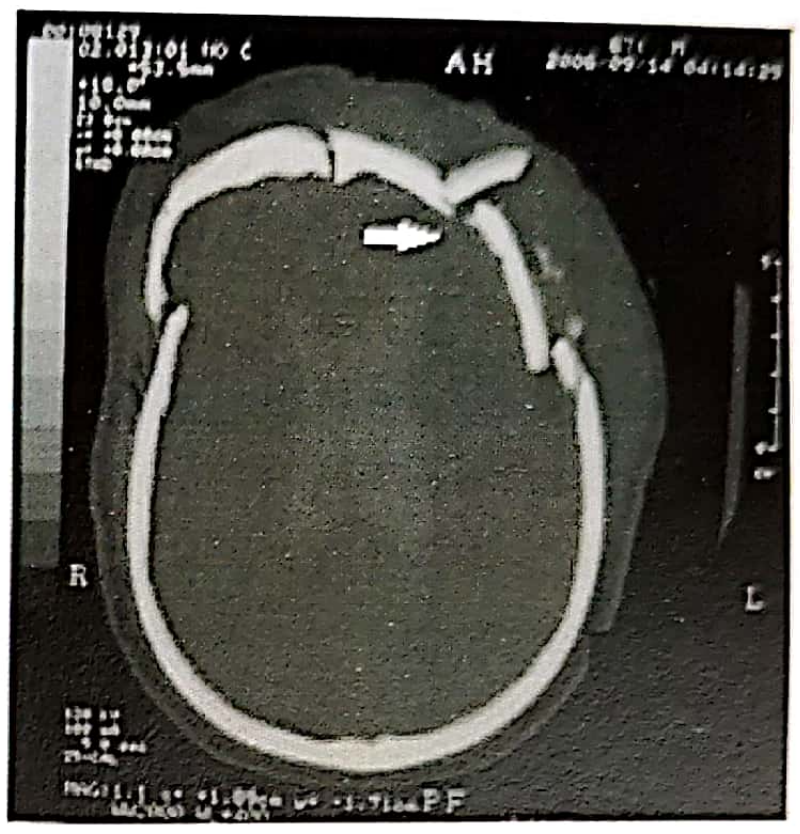

Figura 3.4. Fractură frontală mediană; fractură frontală dreaptă cu minimă deplasare; fractură cominutivă frontal stânga, fereastră de os, secțiune axială.

FRACTURI COMPLEXE

Sunt implicate mai multe zone ale craniului osos, inclusiv sinusurile aerice frontale, structurile cerebrale fiind relativ frecvent afectate. Unii autori clasifică acest tip de fractură în cadrul TCC deschise:

– *fracturi complexe cranio-sinusale* (fig. 3.5, 3.6);

– *fracturi complexe cranio-etmoidale* (fig. 3.7);

– *fracturi complexe cranio-orbitare* (fig. 3.8. a şi b);

– *fracturi complexe cranio-faciale* (fig. 3.9 a şi b).

O leziune cerebrală este considerată primară dacă apare ca rezultat direct al unui traumatism şi secundară când este rezultatul final al unor evenimente determinate de traumatism, exemplu, ischemie, hipoxie etc. Leziunile traumatice cerebrale pot fi clasificate şi în leziuni extra-axiale şi intra-axiale, în funcție de localizarea față de pia mater [10].

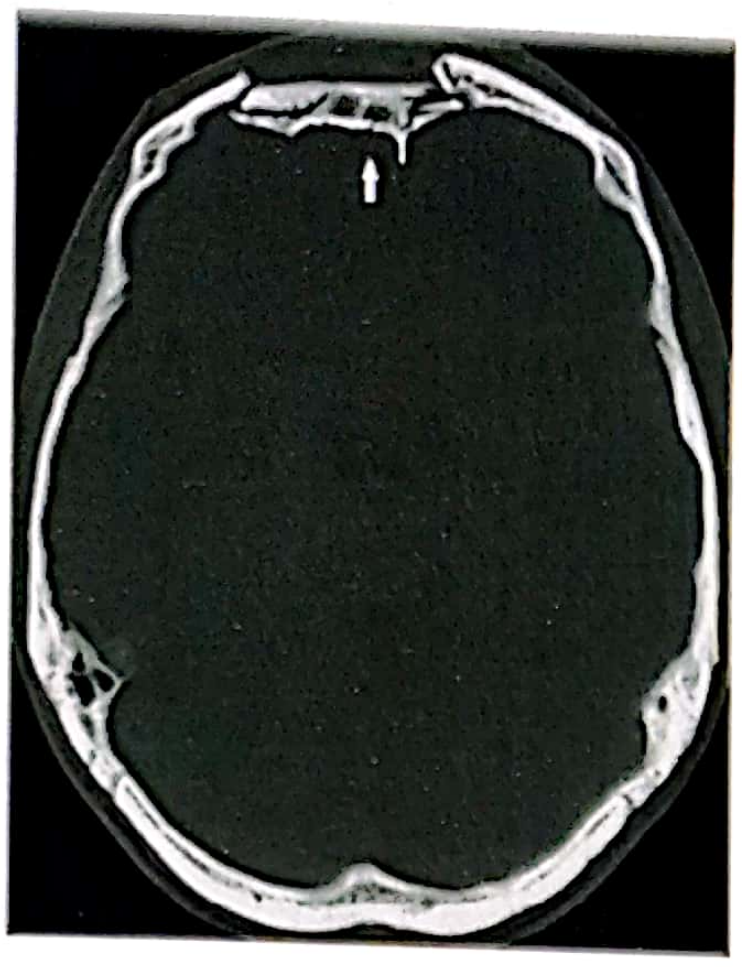

Figura 3.5. Fractura pereților anteriori și posteriori, sinus frontal bilateral, fereastră de os, imagine axială.

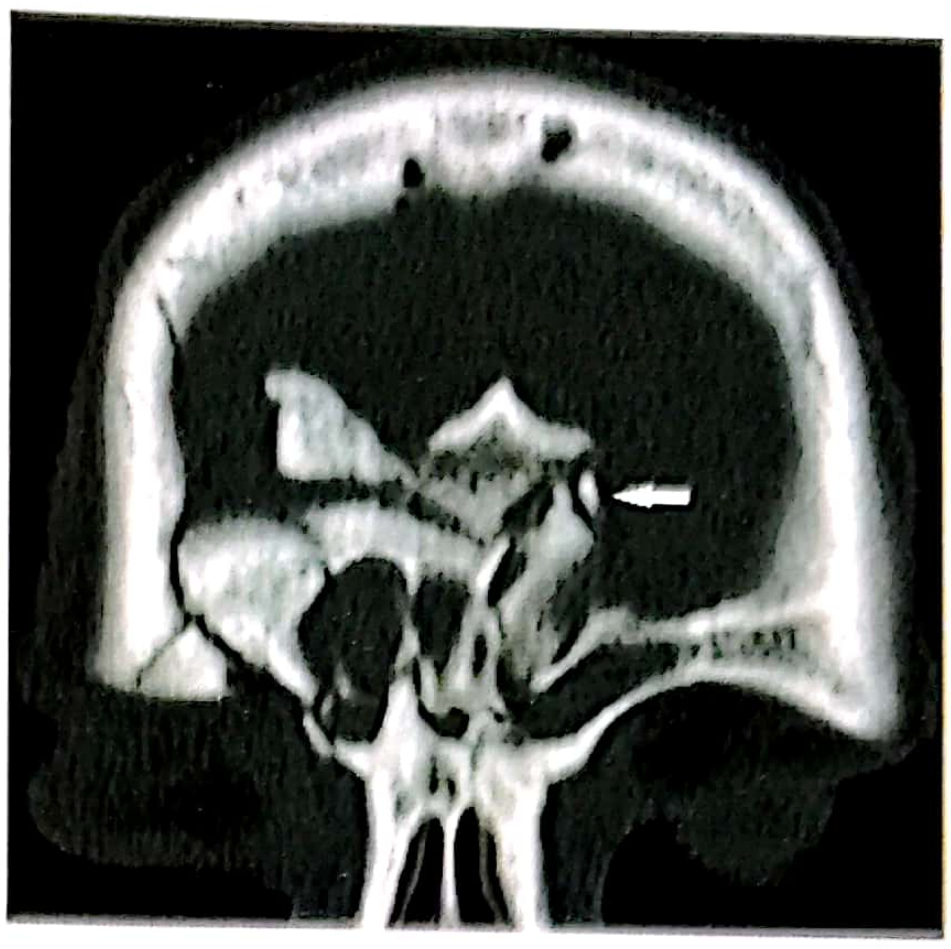

Figura 3.6. Fractură cominutivă cu deplasarea fragmentelor osoase la nivelul sinusului frontal bilateral, fereastră de os, reconstrucție coronară.

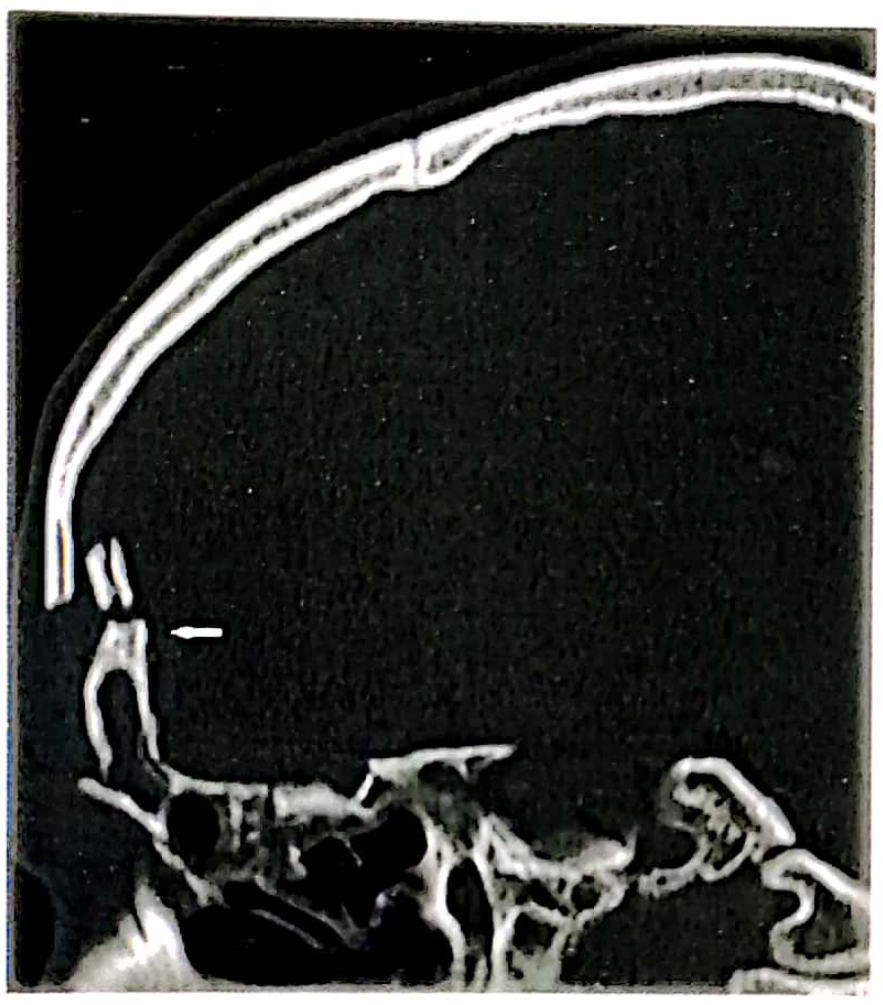

Figura 3.7. Fractură perete anterior etmoid, fractură frontală cu înfundare, fereastră de os, reconstrucție sagitală.

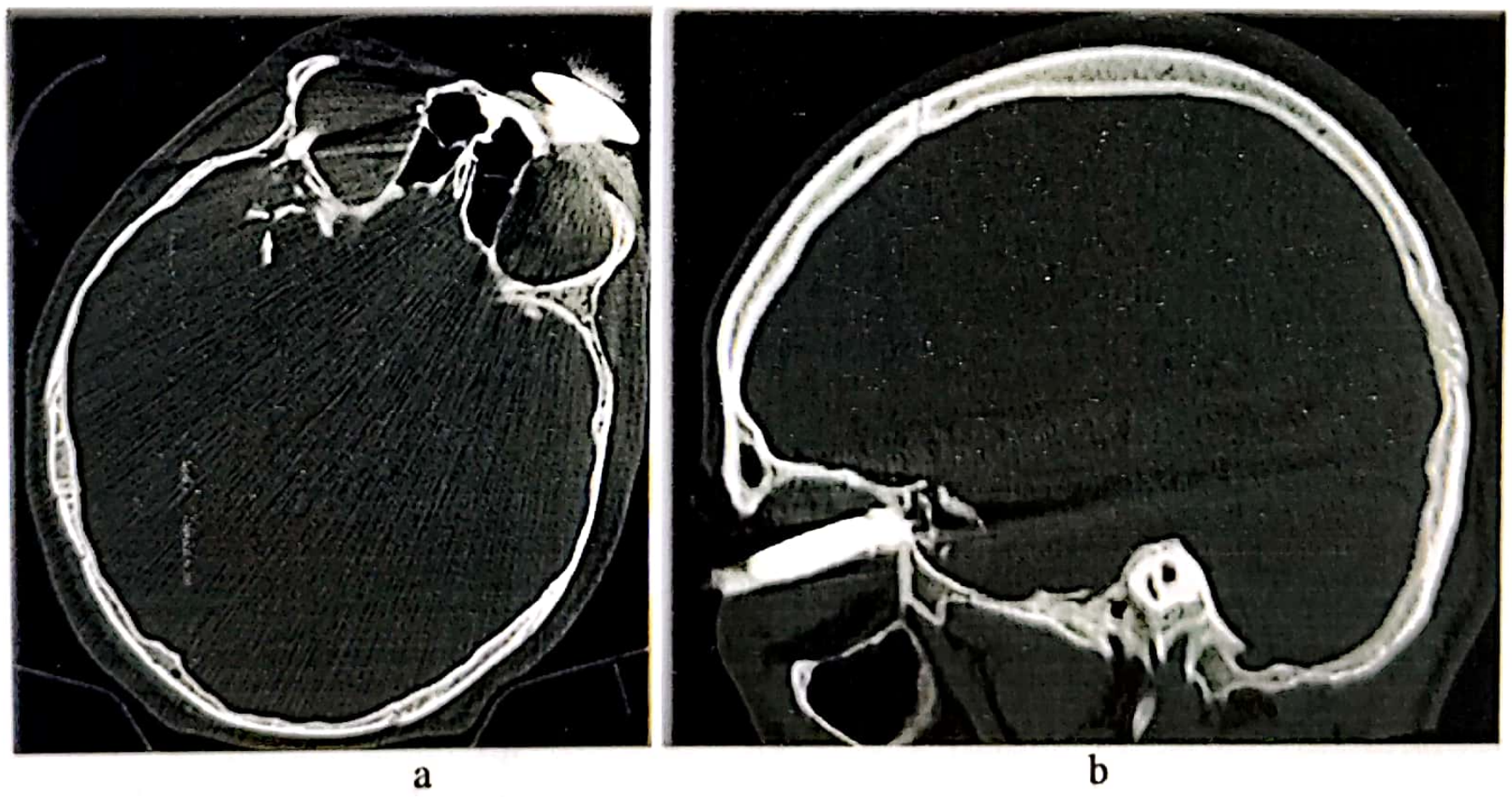

a

b

Figura 3.8 a – Fractură cominutivă perete posterior orbita dreaptă, fereastră de os, secțiune axială; b – Corp străin intraorbitar stâng, fereastră de os, reconstrucție sagitală.

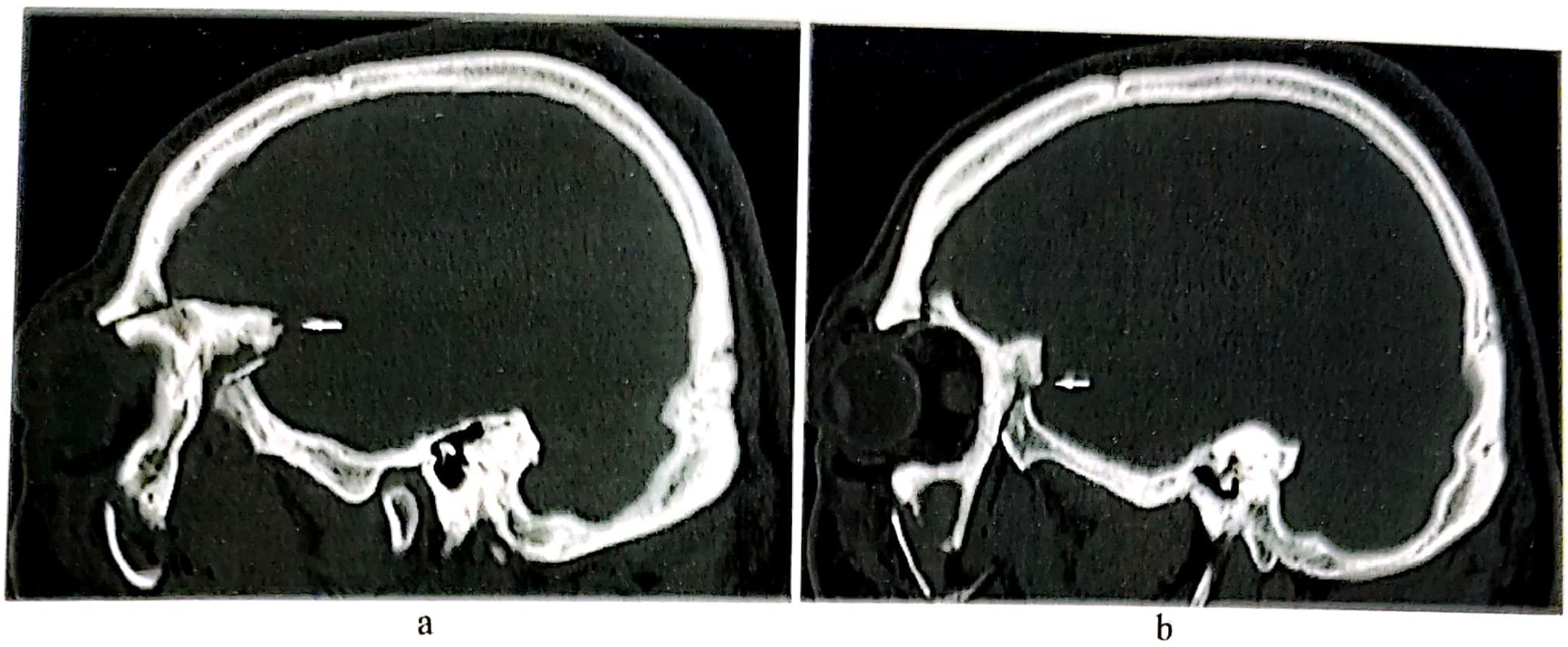
a b

Figura 3.9 a – Fractură de perete superior orbită, fractură aripă sfenoidală mare, fereastră de os, reconstrucție sagitală; b – Fractură de perete anterior şi posterior sinus maxilar, fereastră de os, reconstrucție sagitală.

LEZIUNI EXTRA-AXIALE

HEMATOMUL EPIDURAL

Sinonime: hematomul extradural

Hematomul extradural (HE) apare în spațiul virtual dintre tăblia internă a craniului şi dura mater. Între cele două straturi se află vene şi artere, mai ales artera meningee mijlocie şi sinusuri venoase. HE este asociat în proporție de 80% cu fracturi ale craniului. Ca frecvență, HE este localizat în regiunea temporo-parietală, polul frontal şi polul occipital (fig. 3.10 a, b).

Imagistic, pe investigația CT apare o colecție extranevraxială, biconvexă, hiperdensă, cu efect de masă asupra parenchimului cerebral. HE supra-acute apar ca şi colecții hiperdense neomogene, cu arii hipodense în interior, HE acute apar ca şi colecții hiperdense, în cazul HE subacute şi cronice, densitatea colecției variază în funcție de stadiul de degradare a hemoglobinei, izodensă cu parenchimul cerebral în HE subacut şi hipodensă față de parenchimul cerebral în stadiul cronic.

Când HE este urmarea unui sinus venos lezat, acesta se poate întinde supra şi subtentorial, iar când este implicat sinusul longitudinal superior (SLS), HE poate să apară extins pe ambele emisfere cerebrale, situație întâlnită mai ales la copii (fig. 3.11 a–e).

Atunci când există implicarea arterei meningee mijlocii în producerea HE sau pacientul prezintă tratamente cronice cu medicație anticoagulantă sau antiagregantă plachetară, examenul CT trebuie repetat la cel mai mic semn de agravare al pacientului (fig. 3.12 a, b).

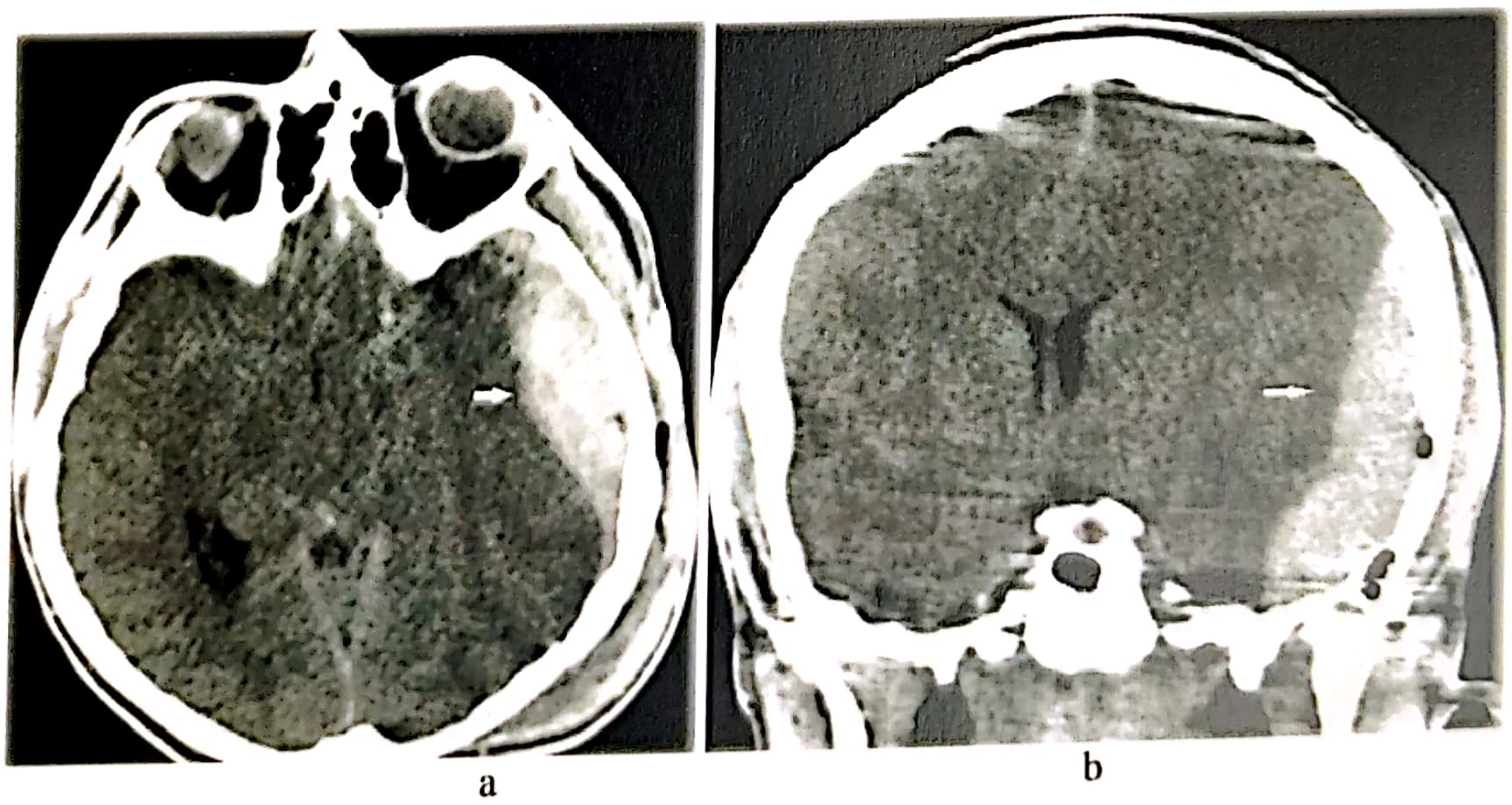
a b

Figura 3.10 a – CT cerebral, hematom extradural acut, temporal stânga, secțiune axială; b – CT cerebral, hematom extradural acut, fronto-temporal stânga, reconstrucție coronară.

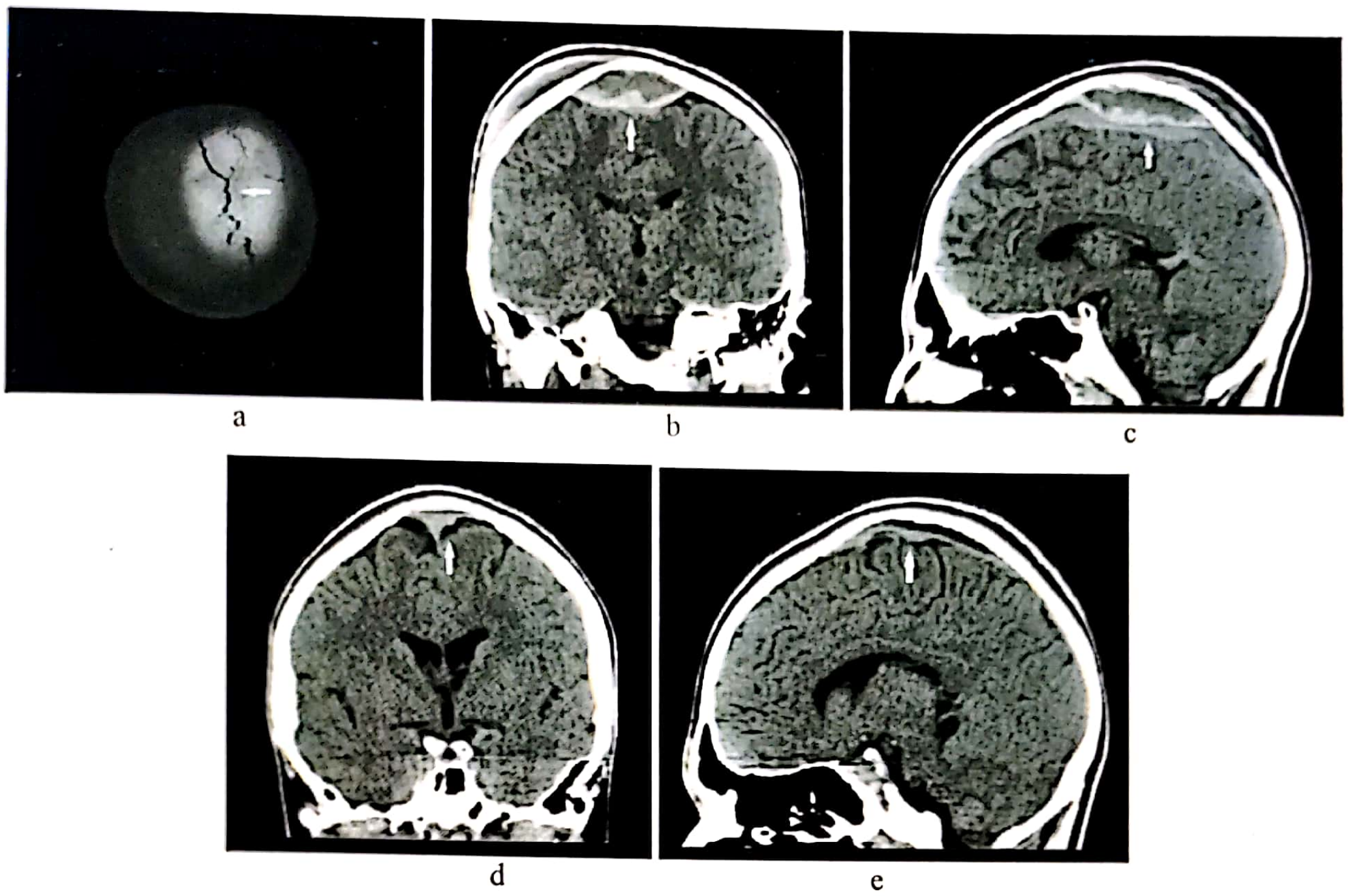

Figura 3.11 a – CT fereastră de os, linie de fractură la nivelul vertexului; b – CT HE în stadiu subacut bifrontal cu decolarea SSS, reconstrucție coronară; c – CT HE în stadiu subacut, decolarea SSS, hematom epicranian, reconstrucție sagitală; d – CT reconstrucție coronară, control efectuat la 48 de ore după evacuarea hematomului epicranian; e – reconstrucție sagitală.

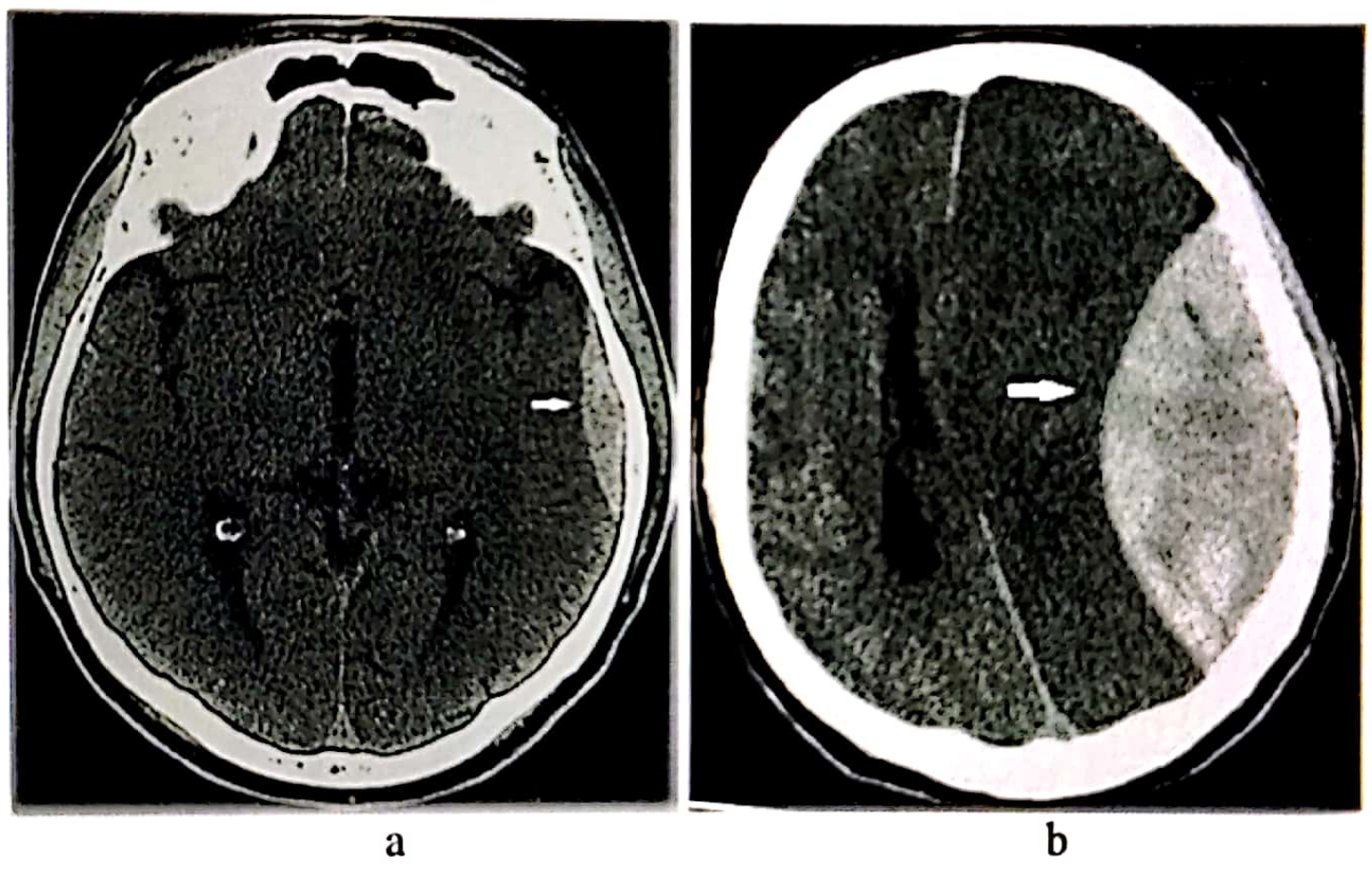

Figura 3.12 a – CT efectuat la internare, pacient cu tratament anticoagulant cronic, Glasgow 15, mic HE temporal stâng, secțiune axială; b – investigație CT efectuată la 6 ore de la internare, când scorul Glasgow a scăzut la 13, HE vizibil mărit de volum, secțiune axială.

Aspectul RMN al leziunilor hemoragice depinde de stadiul de evoluție, semnalul fiind determinat pe secvențele T1,T2- ponderate, secvența de gradient (GRE*), de susceptibilitatea magnetică a produșilor de degradare a hemoglobinei.

Astfel, în stadiul hiperacut (primele ore), HE apare în hipersemnal T2 și hipo-/izosemnal T1 (oxihemoglobină), în stadiul acut (6 ore – 3 zile) de deoxihemoglobină – hipo-/izosemnal T1, hiposemnal accentuat T2. În stadiul subacut (3 zile – 3 săptămâni), HE prezintă hipersemnal T1, semnal variabil T2, hiposemnal T2 în stadiu de methemoglobină intracelulară (subacut precoce) și hipersemnal T2 în stadiul de methemoglobină extracelulară (stadiu subacut tardiv), iar în stadiul cronic hematomul prezintă semnal variabil în hiper-/hipo- sau izosemnal T1, hipersemnal T2 față de creier, cu depozite de hemosiderină în hiposemnal T1, hiposemnal accentuat T2 (fig. 3.13 a–d).

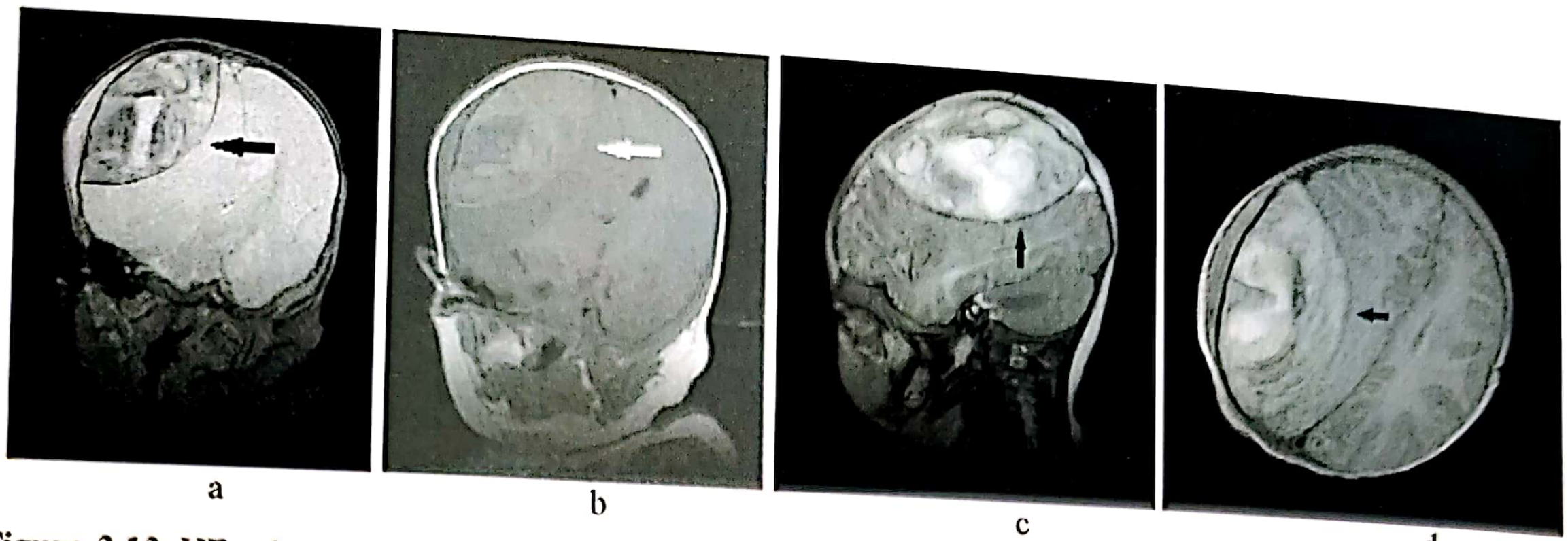

a b c d

Figura 3.13. HE subacut cu arii de hemoragie acută în interior (hiposemnal T1, hiposemnal accentuat T2 și GRE. a – secțiune în plan coronar, T2-echo de gradient; b – secțiune coronară T1-ponderată; c – secțiune sagitală T2-ponderată, semnal mixt; d – secțiune axială T1-ponderată, semnal mixt.

HEMATOMUL SUBDURAL

Hematomul subdural (HSD) reprezintă o colecție lichidiană localizată între dura mater și membrana arahnoidiană. În TCC grave, rata mortalității este între 50 și 90% [8,5,9]. Cea mai frecventă localizare este convexitatea emisferelor cerebrale.

Evaluare CT:

– HSD acut – colecție hiperdensă, lentiformă, plan-convexă, cu marginea externă netedă și marginea internă, adiacentă la suprafața creierului, neregulată (fig. 3.14 a–b).

– HSD supraacut – colecție hiperdensă neomogenă, cu zone de hipodense în interior.

– HSD subacut – colecție izodensă cu parenchimul cerebral, cu iodofilie la nivelul durei pe secțiunile post-SDC, secundar revascularizării.

În HSD cronic – colecție cu densități lichidiene, hipodensă comparativ cu parenchimul cerebral (fig. 3.15 a–b), se poate calcifica sau resângera.

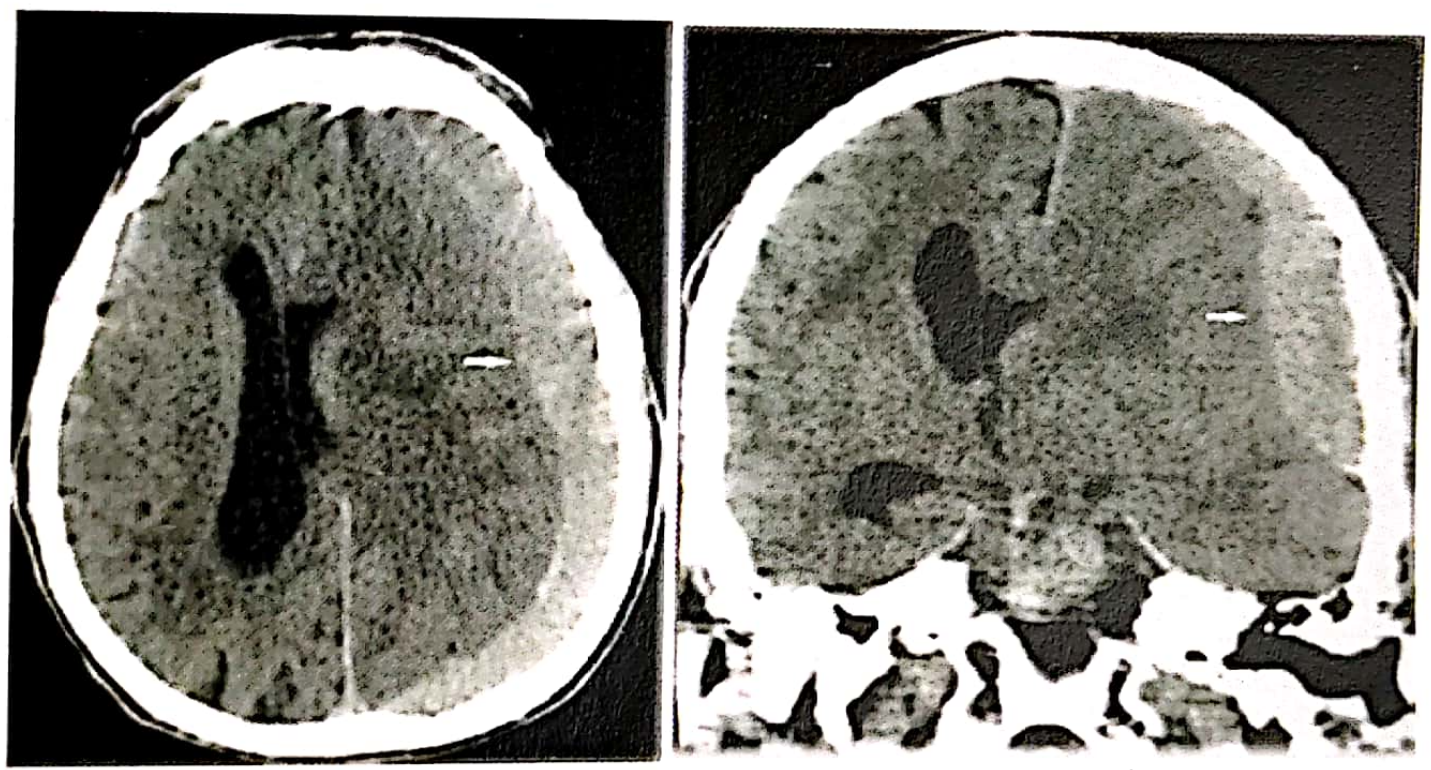

a b

Figura 3.14 a – CT HSD acut, hematom de emisfer stâng cu efect de masă, secțiune axială; b – CT HSD acut, hematom de emisfer stâng, deplasarea sistemului ventricular, hernie subfalciformă și transtentorială descendentă stg., reconstrucție coronară.

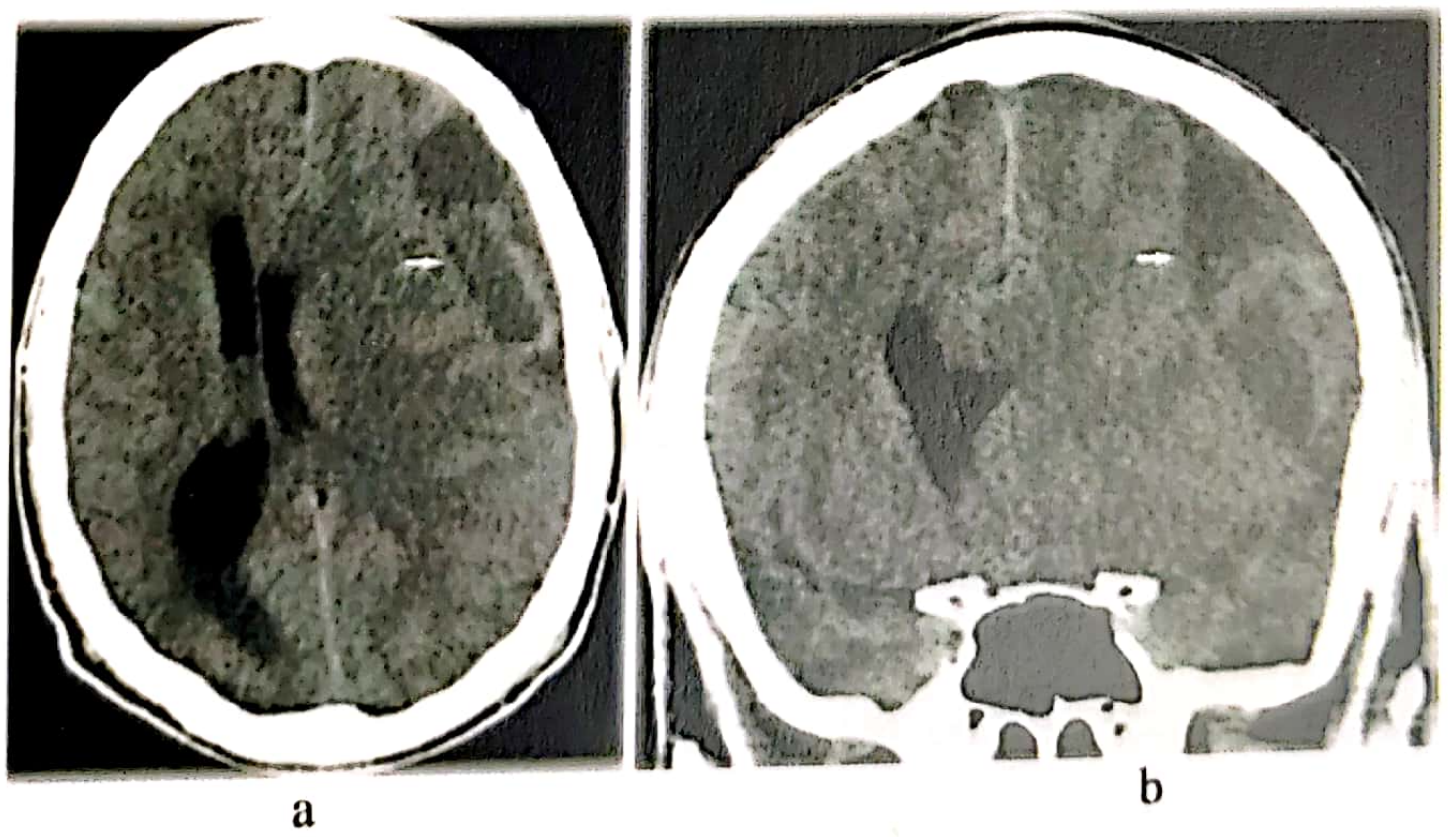

a b

Figura 3.15 a –CT HSD cronic, hipodensitate biconvexă fronto-temporală stângă, cu septuri hiperdense in interior, ce exercită marcat efect de masă, secțiune axială; b – CT HSD cronic, hipodensitate cu zone de hiperdensitate, efect de masă, reconstrucție coronară.

În interiorul hematomului pot fi depistate septuri fibroase sau aderente ce pot exista pretraumatic, în urma unor infecții meningeale.

HSD poate să crească rapid și să producă efecte de masă ce duc la hernieri subfalciforme și transtentoriale.

Examinarea RMN comparativ cu examenul CT, poate vizualiza hematoamele mici, de-a lungul convexității și interemisferice, deoarece nu există efectul de volum parțial, secundar proximității structurilor osoase. Aspectul RMN, hipo- și hipersemnalul pe secvențele T1 și T2-ponderate, variază în funcție de stadiul de degradare a hemoglobinei (fig. 3.16 a–c). Pe secvența FLAIR HSD prezintă hipersemnal comparativ cu semnalul LCR-ului.

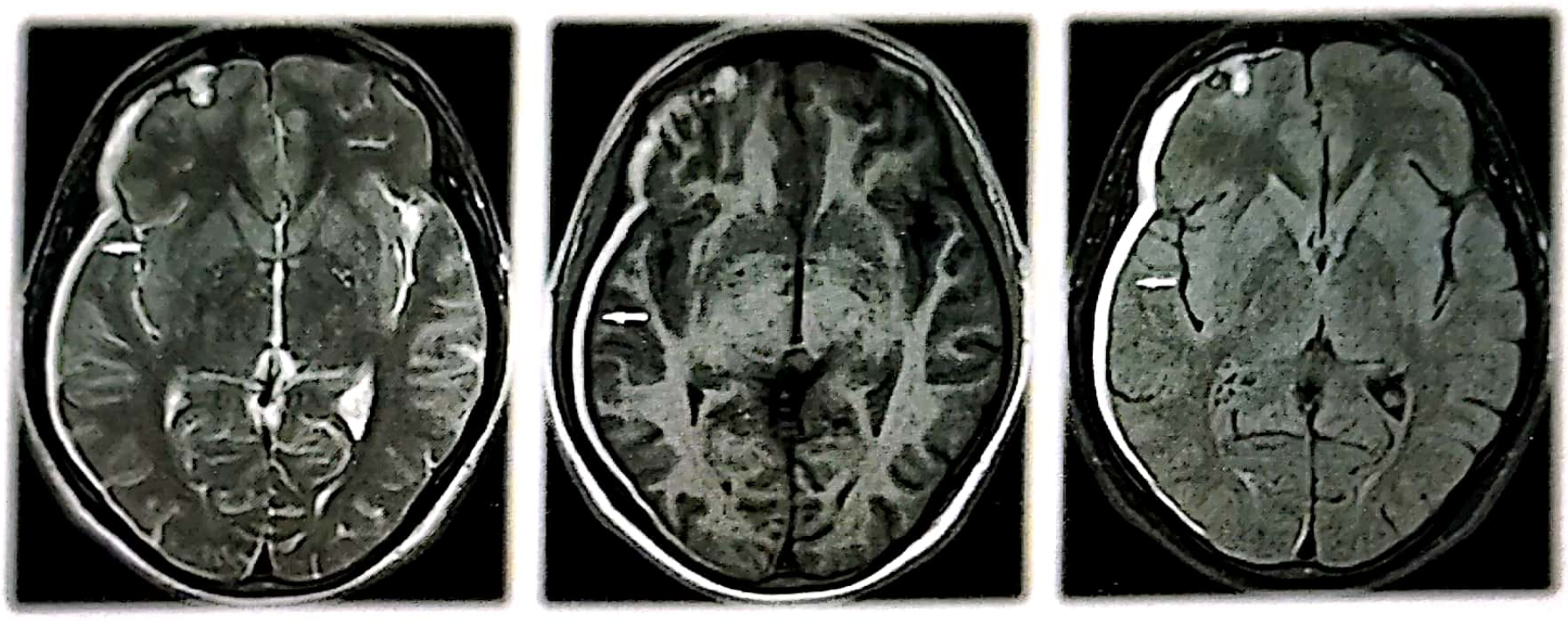

a b c

Figura 3.16 a – RMN, HSD subacut emisfer drept, T2 hipersemnal, secțiune axială, contuzie hemoragică corticală frontal anterior drept; b – RMN, HSD subacut emisfer drept, T1 hipersemnal, secțiune axială; c – RMN, HSD subacut emisfer drept, FLAIR hipersemnal, secțiune axială.

Leziunile extra-axiale duc frecvent la deplasarea sistemului ventricular, ceea ce necesită evaluarea deplasării liniei mediane. Deplasarea se apreciază la nivelul foramenului Monro. Lărgimea spațiului intracranian se măsoară pe slice-ul CT cu imaginea cea mai apropiată de foramenele Monro, respectiv unirea 1/3 anterioare cu 1/3 medie și deasupra meatului auditiv extern, ce se notează cu „A”. Măsurarea distanței dintre tăblia osoasă internă și septul pelucid se notează cu „B”. Formula de calcul este: DLM = A/2–B (fig. 3.17).

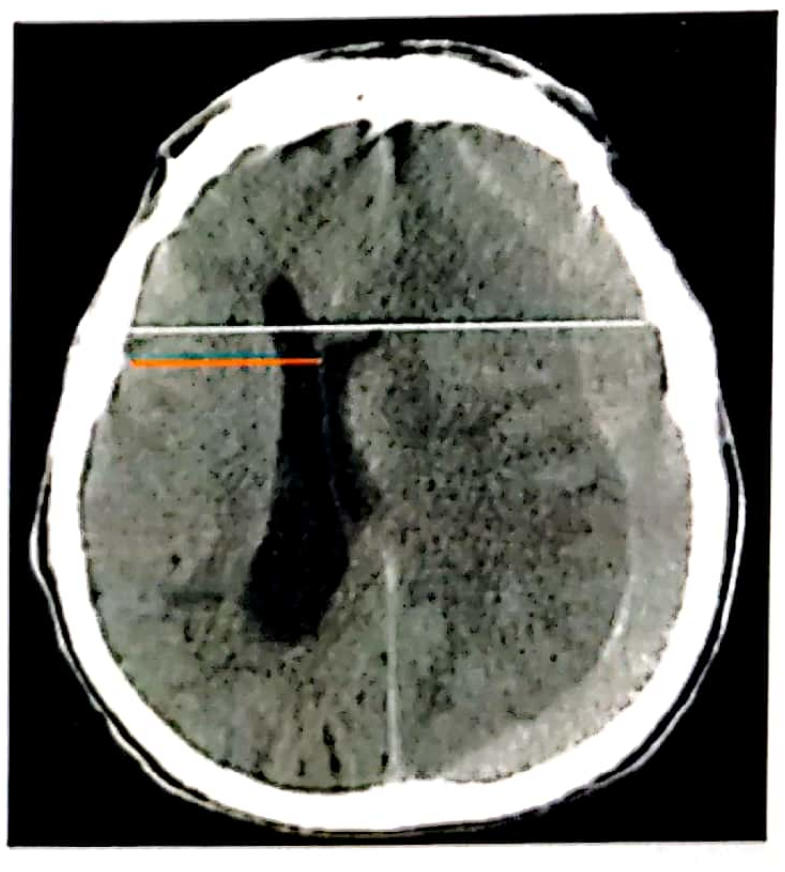

Figura 3.17. Evaluare deplasării liniei mediane, formula de calcul A/2–B.

HEMORAGIA SUBARAHNOIDIANĂ

Hemoragia subarahnoidiană (HS) posttraumatică apare în mod obișnuit concomitent cu hematoame intra- sau extraaxiale. CT-ul poate pune în evidență HS de diverse mărimi. Apar imagini liniare hiperdense la nivelul șanțurilor și girurilor emisferice, coasei creierului, marginilor libere ale incizurii tentoriale, acumulări hiperdense (hemoragice) în cisterne (fig. 3.18 a–b). Deoarece în traumatologie HS sunt mici, este uneori nevoie de RMN și anume secvența FLAIR care pune în evidență hemoragia mai bine decât CT-ul [10,11].

HIGROMA SUBDURALĂ

Higroma este o colecție lichidiană situată în spațiul subdural, secundar unei brese la nivelul arahnoidei. Pe investigația CT și RMN se vizualizează o colecție hipodensă, cu densități sau semnal similare cu cele ale LCR-ului. Poate să apară posttraumatic sau după degradarea unui hematom (fig. 3.19 și 3.20).

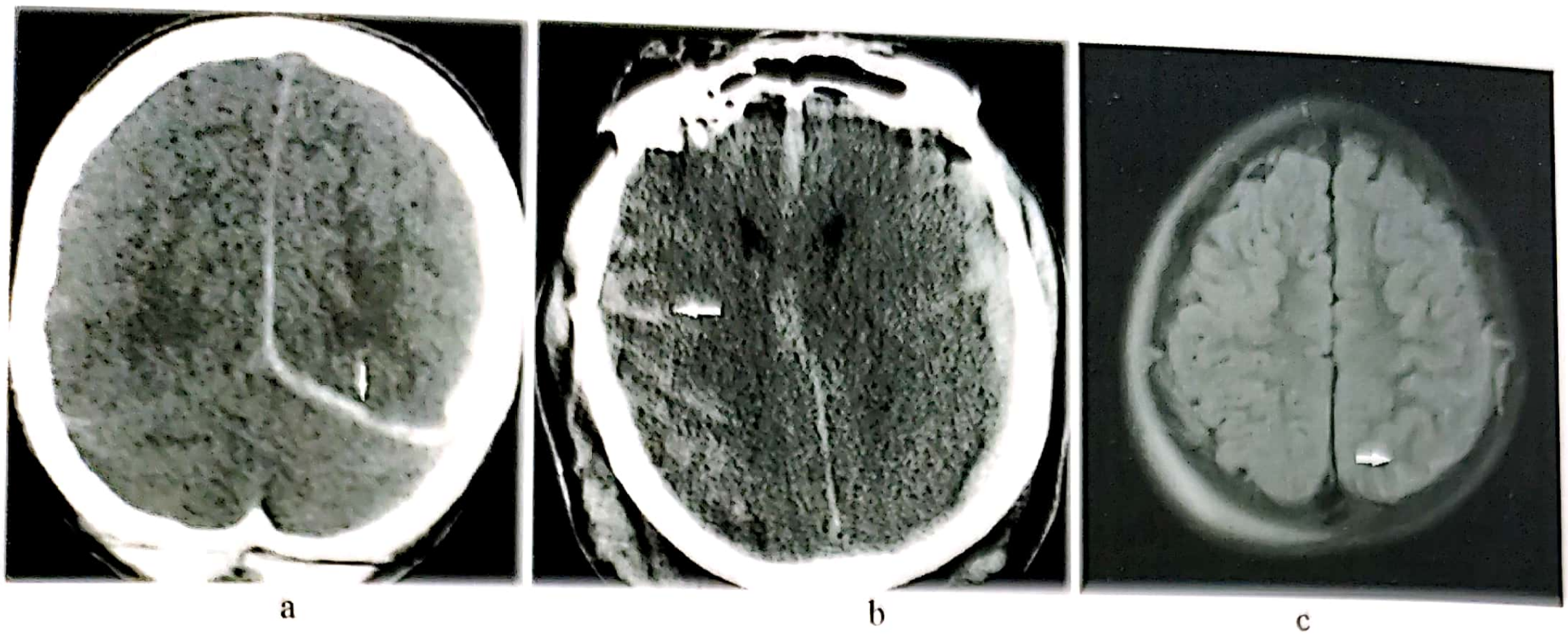

Figura 3.18 a – CT, reconstrucţie coronară, mic hematom la nivelul tentoriului stâng, cu mici hematoame subdurale acute pe convexitatea occipitală stângă, hemoragie subarahnoidiană emisfer drept; b – CT, secţiune axială, hemoragie subarahnoidiană posttraumatică de emisfer drept, HSD fronto-temporal stâng, minimă deplasare a sistemului ventricular de la stânga spre dreapta, pneumoencefal; c – RMN, secţiune axială FLAIR, hemoragie subarahnoidiană vizualizată în hipersemnal, comparativ cu semnalul LCR-ului, la nivelul şanţurilor intergirale fronto-parietale stg., hematom epicranian fronto-parietal drept.

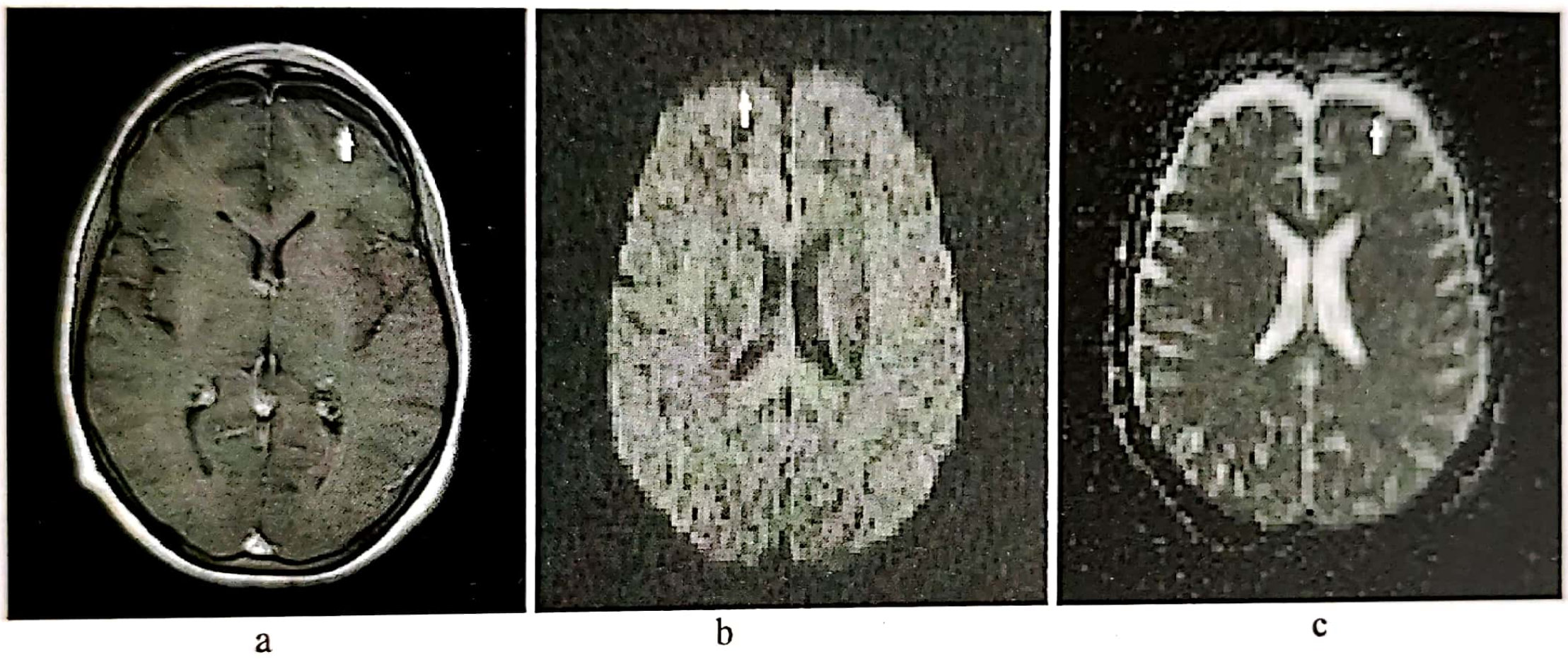

Figura 3.19 a – RMN, T1 post SDC, secţiune axială, acumulare fluidă în izosemnal cu LCR-ul localizată subdural bifrontal; b – RMN, secvenţă de difuzie, acumularea fluidă îşi menţine izosemnalul cu LCR-ul; c – RMN, mapa ADC, acumulare fluidă în semnal identic cu al LCR-ului, hipersemnal bifrontal, nu se evidenţiază restricţie de difuziune.

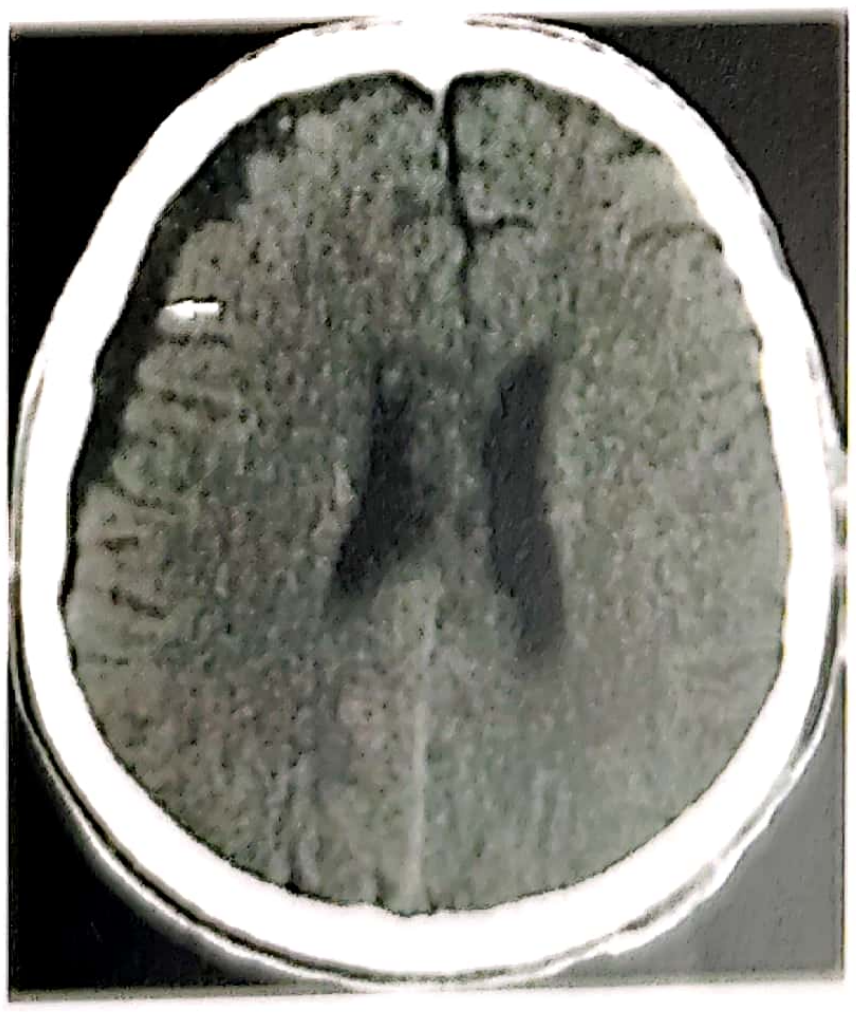

Figura 3.20. CT, higroma frontal dreapta, hipodensitate cu minimă deplasare a sistemului ventricular.

LEZIUNI INTRA-AXIALE

CONTUZIA CEREBRALĂ

Contuziile cerebrale reprezintă leziuni traumatice primare ce afectează substanţa cenuşie superficială, pot fi edematoase sau hemoragice. Sunt produse prin impactul direct al suprafetei corticale de un relief osos. Leziunile sunt multiple, pot fi edematoase sau hemoragice şi cu dimensiuni variabile, între 2–4 cm [1]. Anatomopatologic, leziunea este formată din peteşii hemoragice, edem, necroză şi tinde să se extindă spre substanţa albă.

Zonele de creier cele mai afectate sunt cele din lobul frontal şi temporal şi apar datorită neregularităţilor osoase din etajul anterior şi mijlociu. Dacă zonele de contuzie hemoragică sângerează în continuare, se poate ajunge la un hematom intraparenchimatos. Datorită acestui lucru, se recomandă repetarea CT-ului la 24 ore sau, dacă starea generală a pacientului se deteriorează şi pierde 2 puncte pe scara Glasgow.

Plăgile penetrante pot duce la dilacerări cerebrale şi leziuni ce pot ajunge până la nivelul nucleilor bazali.

În general, examenul CT şi RMN au sensibilitate egală în depistarea contuziei hemoragice. Totuşi, în faza supraacută, contuzia edematoasă poate fi decelată cu acurateţe prin imagistica RMN.

Examinarea CT evidenţiază în stadiul precoce leziuni hipodense corticale difuze cu arii hiperdense în interior (aspect dat de hemoragiile peteşiale). În stadiul acut (24–48 ore) se vizualizează multiple leziuni hipodense, însoţite de accentuarea edemului cerebral, care poate exercita efect de masă asupra structurilor cerebrale adicente; hemoragiile peteşiale se transformă în hematoame. În stadiul subacut leziunile prezintă priză giriformă de SDC. În stadiul cronic leziunile devin hipo- sau izodense cu parenchimul cerebral şi de obicei se asociază cu atrofie cerebrală focală (fig. 3.21).

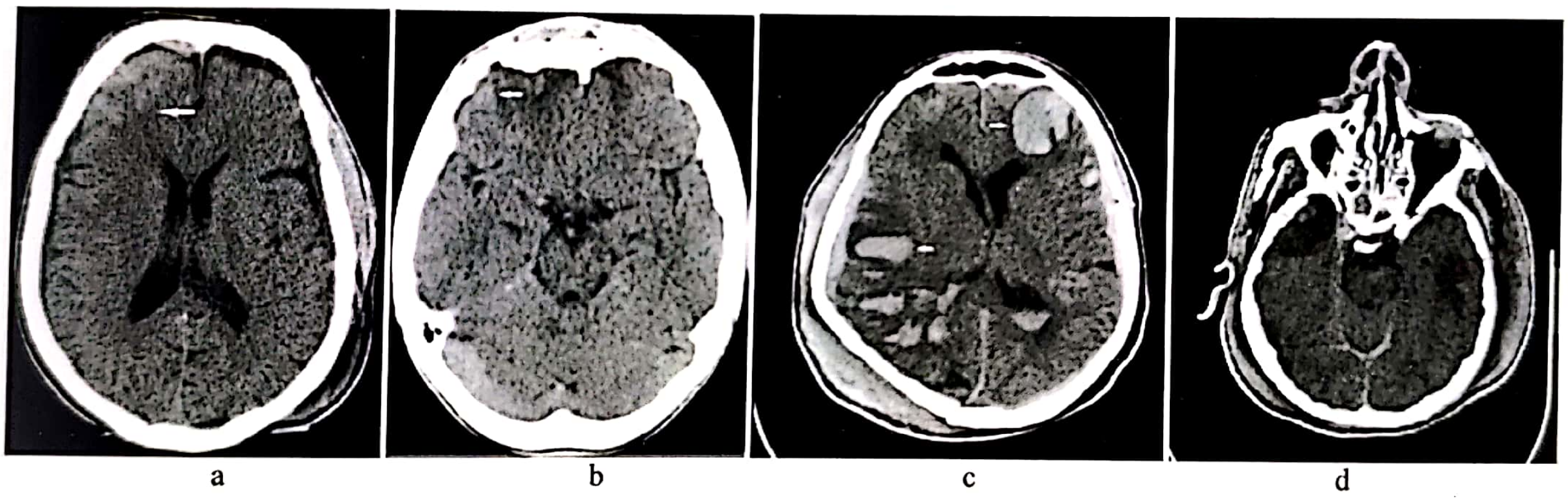

Figura 3.21 a – CT secţiune axială, contuzie hemoragică frontal dreapta, hematom epicranian fronto-temporal stâng; b – CT secţiune axială, contuzie hemoragică frontal dreapta; c – secţiune axială CT, multiple contuzii cerebrale cortico-subcorticale edematoase şi hemoragice la nivelul emisferelor cerebrale; d – contuzii edematoase cortico-subcorticale temporal bilateral.

Examenul RMN permite evidenţierea leziunilor edematoase acute, care apar în hipersemnal FLAIR şi DWI, leziunile hemoragice acute corticale apar în hiposemnal accentuat pe secvenţa T2- ponderată şi secvenţa echo de gradient. În stadiul subacut se vizualizează cel mai bine leziunile hemoragice, care apar în hipersemnal T1, datorită efectului paramagnetic al methemoglobinei.

În stadiul cronic se vizualizează zone în hiposemnal accentuat pe secventele T2- ponderate şi echo de gradient, determinat de susceptibilitatea magnetică a depozitelor de feritină şi hemosiderină, demielinizările şi degenerarea Walleriană sunt reprezentate de arii în hipersemnal T2, FLAIR, iar encefalomalacia chistică se vizualizează sub forma unor leziuni cavitare, în hiposemnal T1, FLAIR (fig. 3.22).

HEMATOM INTRAPARENCHIMATOS

Hematomul intraparenchimatos (HIP) reprezintă o colecţie hematică prezentă în substanţa cerebrală, relativ bine delimitată de ţesuturile din jur, care se poate dezvolta ca şi hematom imediat posttraumatic, sau în decurs de câteva ore, prin confluarea zonelor de contuzie hemoragică. Diagnosticul diferenţial cu hematoamele primare post hipertensive se face prin prezenţa unor leziuni asociate: fractura craniană, colecţii hematice subdurale, contuzii sau dilacerări în alte zone ale creierului (fig. 3.23).

HEMORAGIA INTRAVENTRICULARĂ POSTTRAUMATICĂ

Din punct de vedere imagistic, pe investigaţia CT apare o colecţie lichidiană hiperdensă (cu densităţi aproximative de 70–90 UH) prezentă în toţi ventriculii cerebrali sau numai în anumite zone ale lor (fig. 3.24).

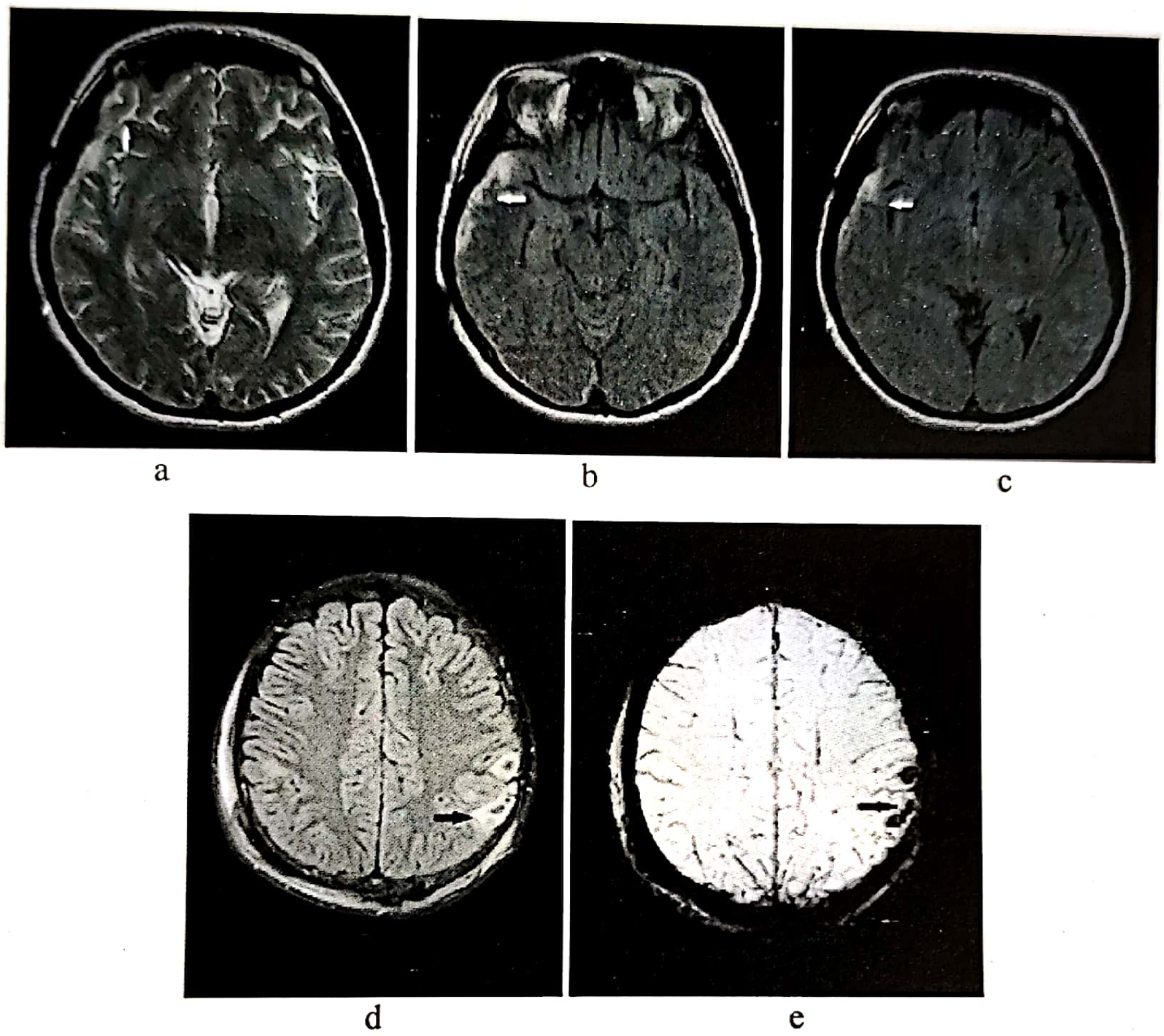

Figura 3.22 a – RMN secţiune axială, contuzie cerebrală, secvenţa T2, hipersemnal frontal dreapta; b, c – RMN secţiune axială, contuzie cerebrală, secvenţa FLAIR, hipersemnal frontal dreapta slice-uri diferite; e – secţiune axială FLAIR şi SWI – contuzii corticale F-P stânga, reprezentate de arii edematoase corticale în hipersemnal FLAIR cu leziuni hemoragice în interior, cel mai bine vizualizate în hiposemnal accentuat pe secvenţa echo de gradient (SWI).

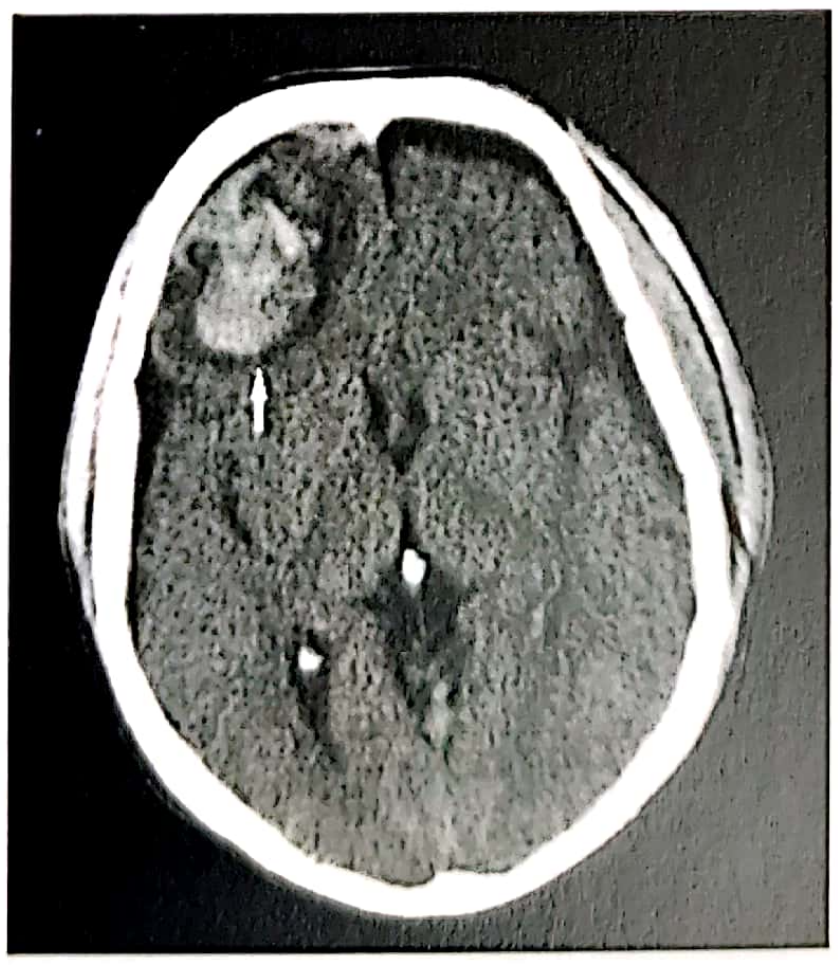

Figura 3.23. CT secţiune axială, hematom de pol frontal drept, mecanism de contra-lovitură, hematom epicranian frontal stâng la locul impactului.

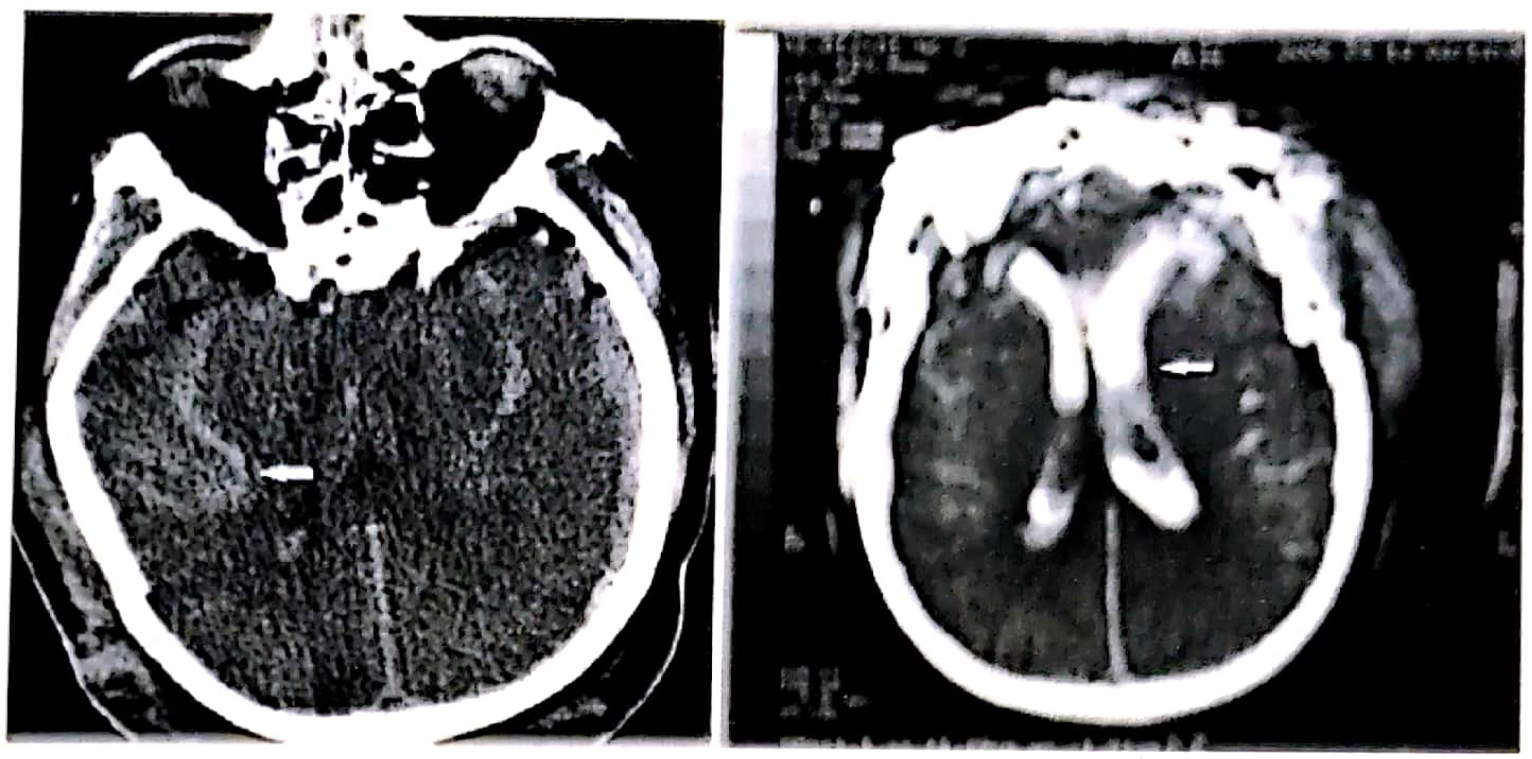
a b

Figura 3.24 a – CT secțiune axială, multiple leziuni posttraumatice de contuzie cerebrală şi pneumoencefal, mică zonă hemoragică cornul occipital, ventricul lateral drept, mic hematom subdural temporo-occipital stâng; b – CT axial, multiple fracturi fronto-orbitare, multiple contuzii hemoragice fronto-temporale bilateral, mici colecții hematice subdurale bilateral, hemoragie intraventriculară în stadiu acut.

LEZIUNI AXONALE DIFUZE

Leziunea axonală difuză (LAD) este un tip de leziune posttraumatică frecventă în TCC închise. LAD apar secundar unor forțe de forfecare, produse prin mecanism de accelerație şi rotație.

Leziunile reprezintă microhemoragii la nivelul joncțiunii cortico-medulare, în corpul calos, în centrii semiovali, în substanța cenuşie profundă şi în trunchiul cerebral (în porțiunea dorso-laterală a mezencefalului, porțiunea superioară pontină) şi sunt caracterizate prin edem axonal, transsecțiune axonală şi bulbi axonali de retracție (fig. 3.25 a–c) [12,13]. Mai puțin frecvent LAD apar în talamus, capsulă, fornix, pedunculuii cerebeloşi. Leziunile edematoase difuze pot fi hemoragice, edematoase sau mixte.

Examenul CT evidențiază leziuni punctiforme hiperdense (hemoragice) sau arii edematoase difuze în regiunile anatomice menționate.

Examenul RMN, prin utilizarea secventelor clasice (T2-ponderate, FLAIR, echo de gradient), precum şi a secvenței de difuzie (DWI), permite evaluarea cu acuratețe a LAD. Acestea apar în hipersemnal T2, FLAIR. Pe secvența de difuziune sunt evidente arii de restricție de difuziune, date de edemul citotoxic, în hipersemnal accentuat DWI şi hiposemnal accentuat pe mapa ADC. Leziunile axonale hemoragice sunt cel mai bine vizualizate, în hiposemnal accentuat, pe secvențele echo de gradient – T2*GRE, SWI (fig. 3.26 a–d şi 3.27).

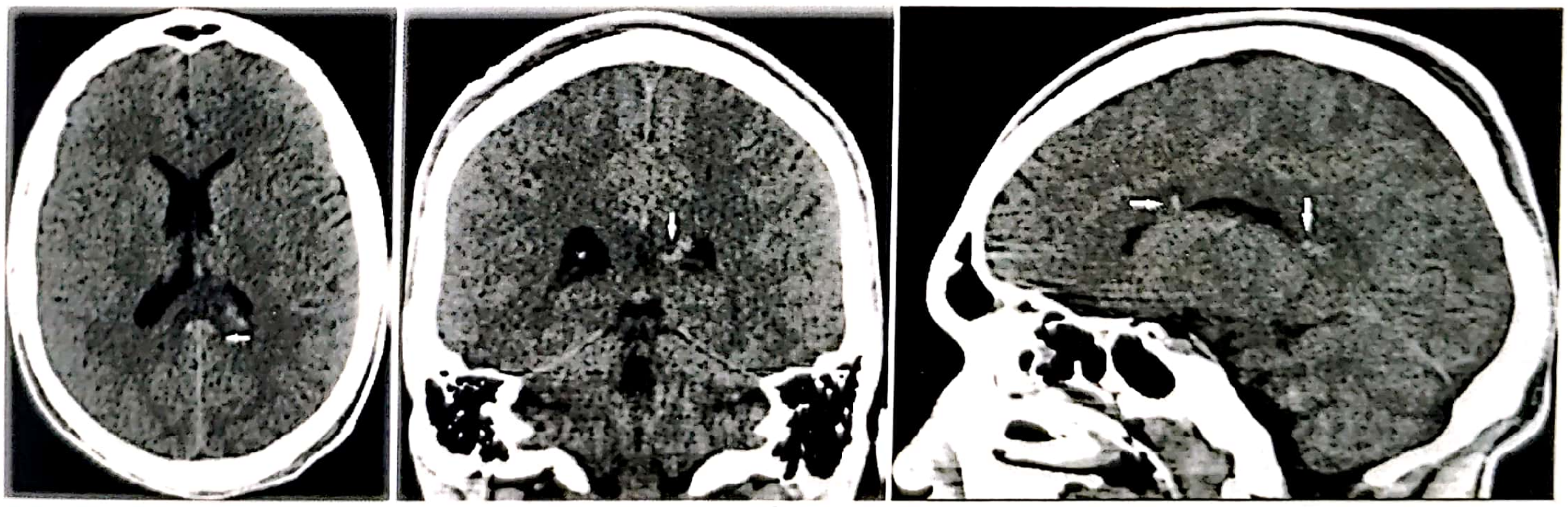
a b c

Figura 3.25. Secțiuni CT, leziuni axonale difuze, reprezentate de arii hipodense difuz conturate, cu mici zone hemoragice în interior, localizate în corpul calos (trunchi si splenium), ganglioni bazali: a – secțiune axială; b – reconstrucție coronară; c – reconstrucție sagitală.

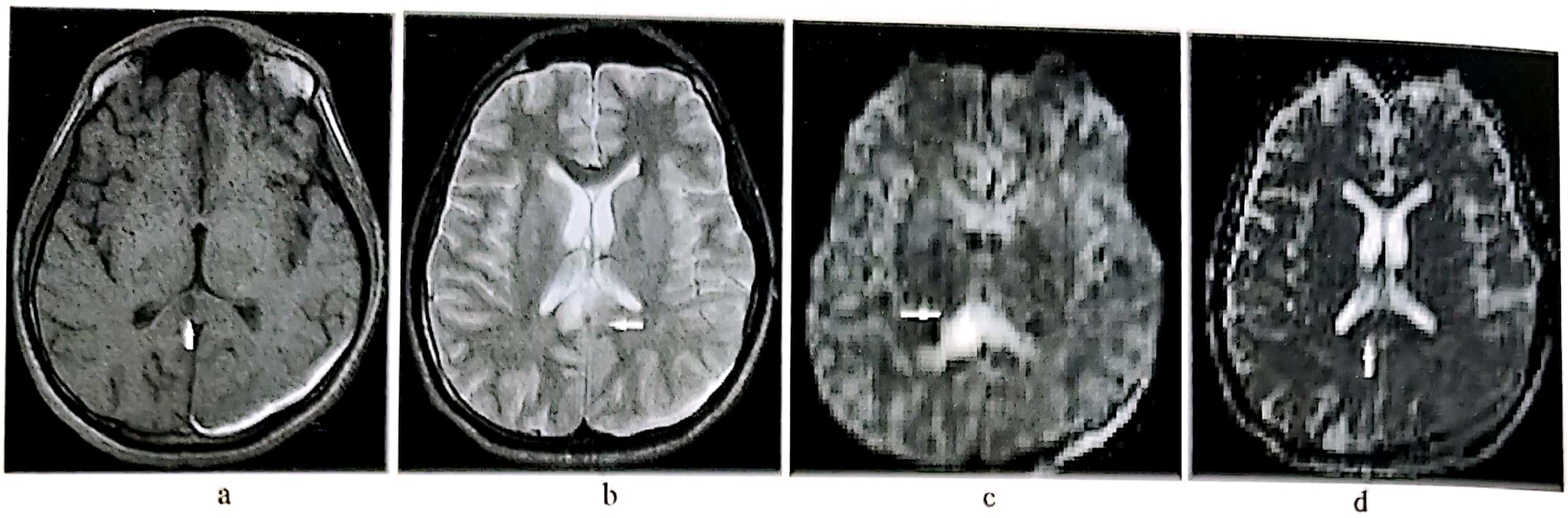
a b c d

Figura 3.26. RMN, leziune axonală difuză la nivelul corpului calos (splenium), mică lamă de HSD subacut occipital stâng; a – secţiune axială T1 arie în hiposemnal; b – hipersemnal T2 la nivelul forcepsului posterior; c – difuziune (DWI) hipersemnal la acelaşi nivel; d – mapă ADC cu hiposemnal – restricţie de difuziune.

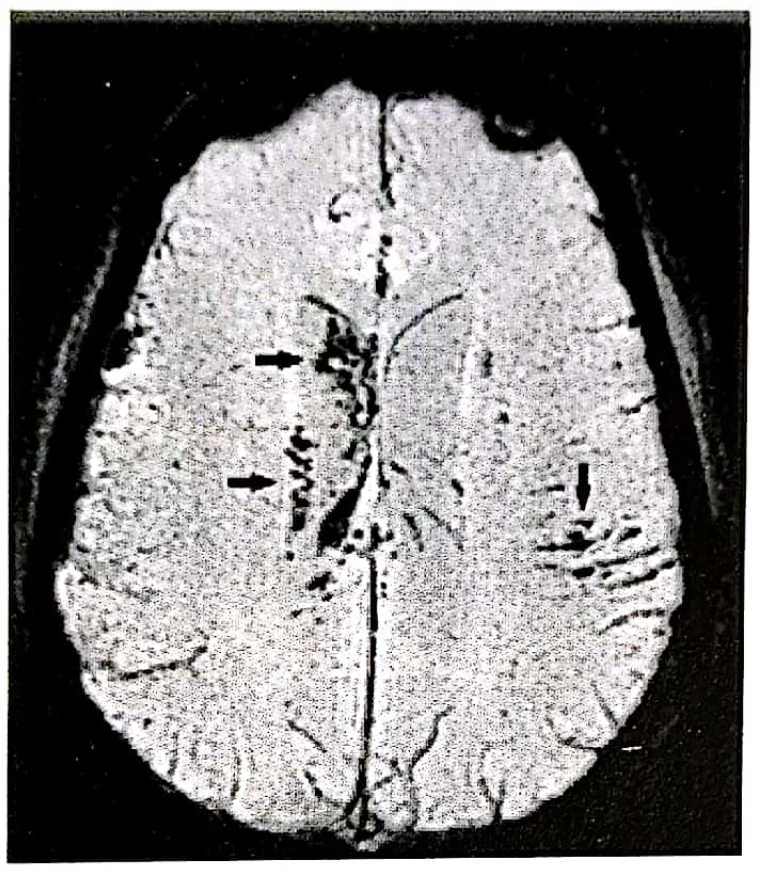

Figura 3.27. RMN (secvenţa SWI) efect de susceptibilitate magnetică al compuşilor de degradare a hemoglobinei, LAD hemoragice la nivelul corpului calos, centrii semiovali şi subcortical stâng, acumulări hemoragice în ventriculul lateral drept.

Gentry şi colab. [14] au descris asocierea frecventă între leziunile corpului calos şi hemoragia intraventriculară cauzată de leziunea plexului subependimar ce se găseşte de-a lungul suprafeţei ventriculare.

Studiile vechi arătau ca LAD sunt mai ales nehemoragice. În prezent, secvenţele RMN noi arată clar ca LAD sunt mai ales hemoragice.

Hidrocefalia poate fi o sechelă a LAD şi are importanţă în recuperarea pacientului. Există legătură între volumul ventricular şi tulburările de memorie şi atenţie posttraumatice.

LEZIUNILE DE TRUNCHI CEREBRAL

Leziunile pot fi primare sau secundare. Leziunile primare apar în urma undei de şoc şi se asociază cu LAD ducând la leziuni de discontinuitate la nivelul fasciculelor substanţei albe. Leziunile secundare apar în urma conurilor de angajare, în cazul herniilor transtentoriale, şi a suferinţei arterelor penetrante.

Este descrisă „hemoragia Duret" (colecţii mici hematice localizate median şi în tegmentul punţii) şi „semnul Kernohan" (edem focal, necroză sau necroză hemoragică a pedunculului cerebral controlateral, secundar compresiunii dată de marginea tentoriului în timpul hernierii transtentoriale) [15]. Examenul RMN reprezintă metoda de elecţie pentru diagnosticul pozitiv (fig. 3.28 şi 3.29).

LEZIUNI SECUNDARE

EDEMUL CEREBRAL

Edemul cerebral (EC) semnifică o creştere de lichid la nivelul creierului, apărând de regulă în traumatologie. Localizarea surplusului de apă poate fi intracelulară sau extracelulară. În leziunile traumatice cerebrale grave, edemul cerebral este asociat cu creşterea presiunii intracraniene, fiind o cauză frecventă de mortalitate.

Se diferenţiază două tipuri de edem cerebral, în context traumatic: vasogenic şi citotoxic. Edemul vasogenic este un edem extracelular, datorat întreruperii barierei hematoencefalice şi este mai evident la nivelul substanţei albe. Edemul citotoxic este un edem intracelular, mai evident la nivelul substanţei cenuşii.

Investigaţia CT evidenţiază dispariţia diferenţierii între substanţa albă şi cenuşie, diminuarea sau dispariţia şanţurilor intergirale şi a cisternelor bazale, ventriculi comprimaţi.

În evaluarea cisternelor perimezencefalice se urmăresc cele trei braţe (două laterale şi unul posterior) ce se formează în regiunea perimezencefalică (fig. 3.30):

– deschise când hipodensităţile perimezencefalice sunt prezente la nivelul celor trei braţe;

– parţial închise când una sau două braţe sunt obliterate;

– complet închise când cele trei braţe nu sunt vizibile.

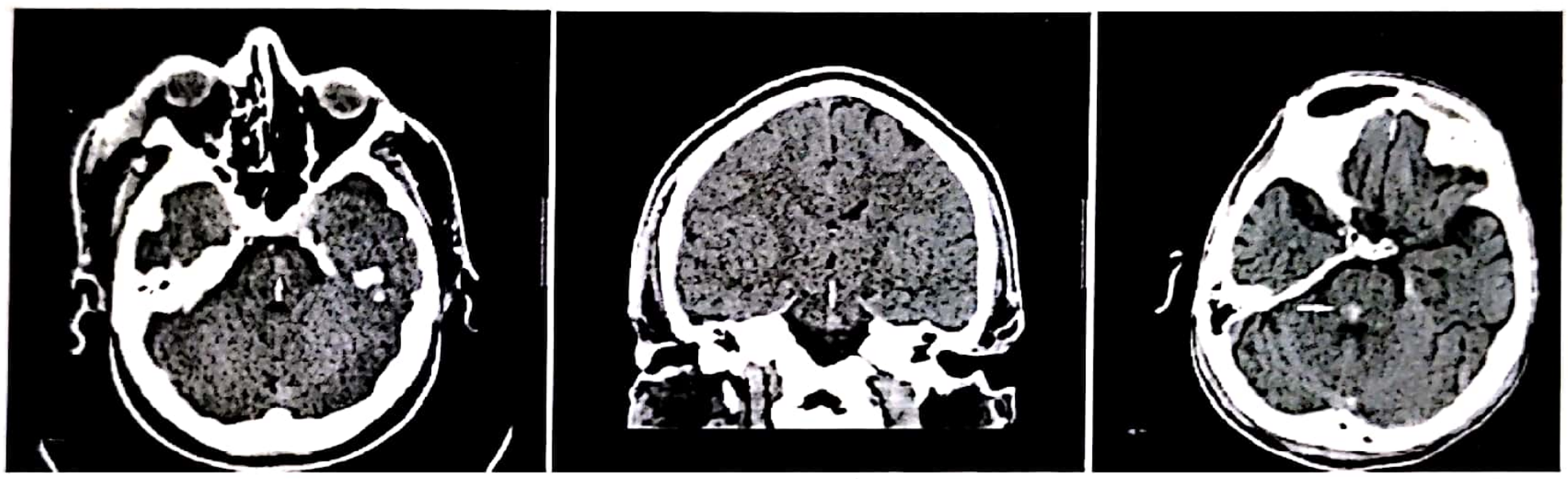
a b c

Figura 3.28. Leziune hemoragică posttraumatică la nivelul trunchiului cerebral:
a – secţiune axială CT; b – reconstrucţie CT în plan coronar; c – leziune hemoragică în punte.

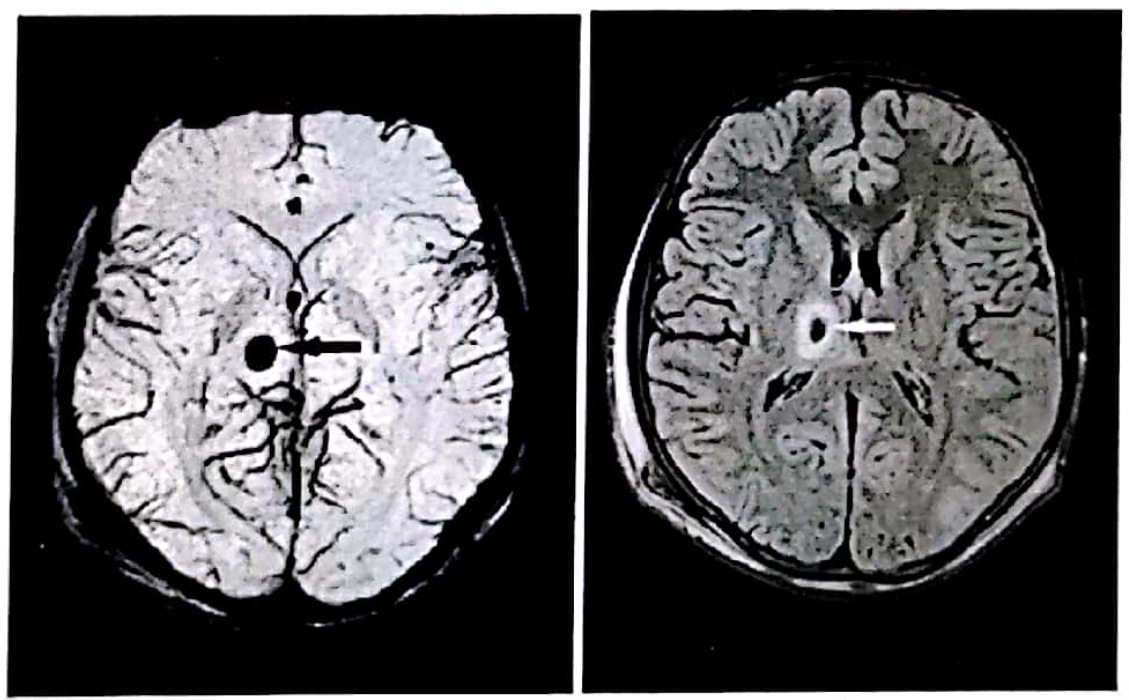
a b

Figura 3.29. Leziune hemoragică în talamusul drept:
a – RMN secvenţă de susceptibilitate magnetică; b – secţiune axială FLAIR.

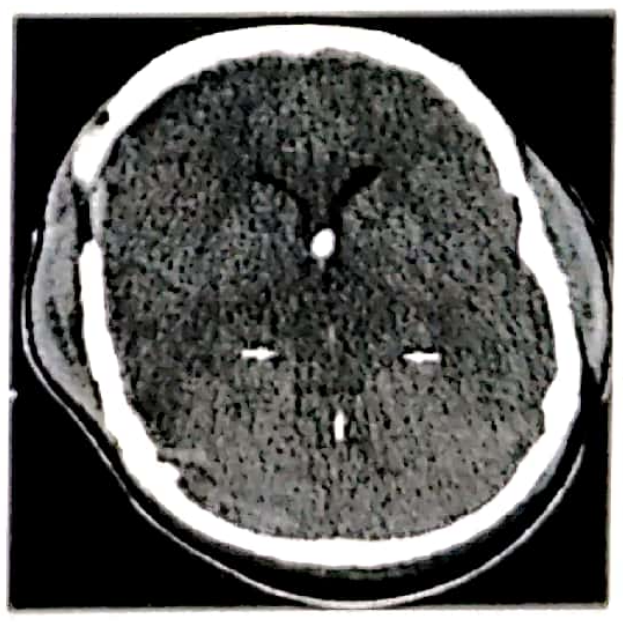

Figura 3.30. CT secţiune axială, cisternele perimezencefalice complet închise, cateter intraventricular.

Examenul RMN evidențiază modificări de semnal la nivelul parenchimului cerebral, în special la nivelul cortexului, în hiposemnal pe secvența T1-ponderată și în hipersemnal pe secvența T2-ponderată și FLAIR. Secvența de difuzie și mapa ADC permite diferențierea edemului vasogenic de edemul citotoxic. Pe secvențe DWI, edemul apare în hipersemnal, iar pe mapa ADC edemul vasogenic apare în hipersemnal, datorită creșterii cantității de apă extracelulare, iar edemul citotoxic apare în hiposemnal accentuat (restricție de difuzie) datorită creșterii volumului apei intracelulare (fig. 3.31).

HERNIA CEREBRALĂ

Hernia cerebrală posttraumatică (HC) apare în urma efectului de masă exercitat de leziunile posttraumatice focale sau difuze (hematoame, contuzii, edem), țesutul cerebral herniază dintr-un compartiment în altul (fig. 3.32).

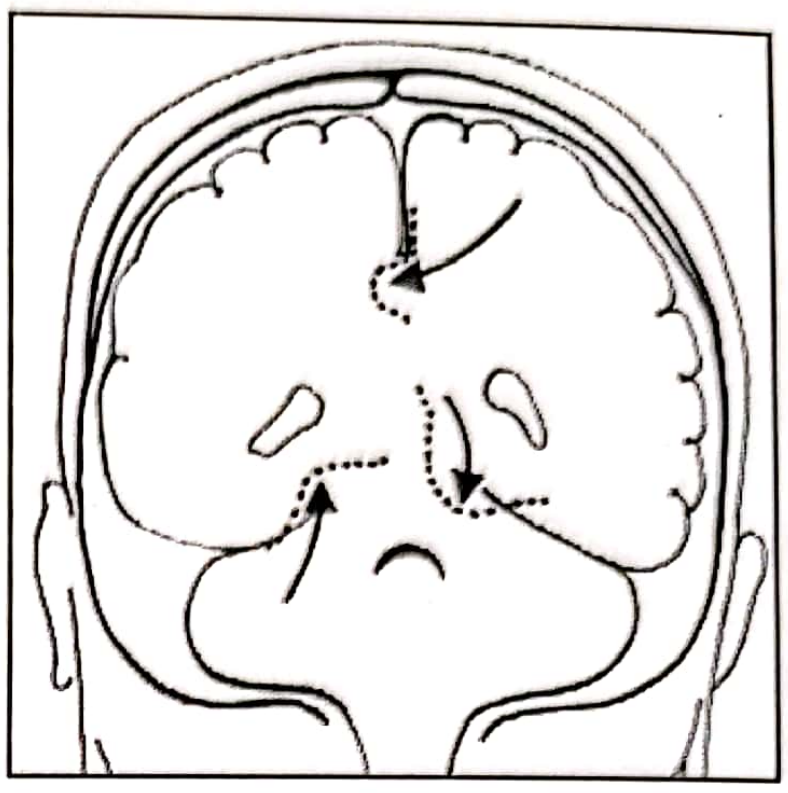

Figura 3.32. Sindrom HIC cu fenomene de angajare cerebrală: hernie subfalciformă (săgeată superioară), hernie transtentorială descendentă (săgeată dreapta), hernie transtentorială ascendentă (săgeată stânga).

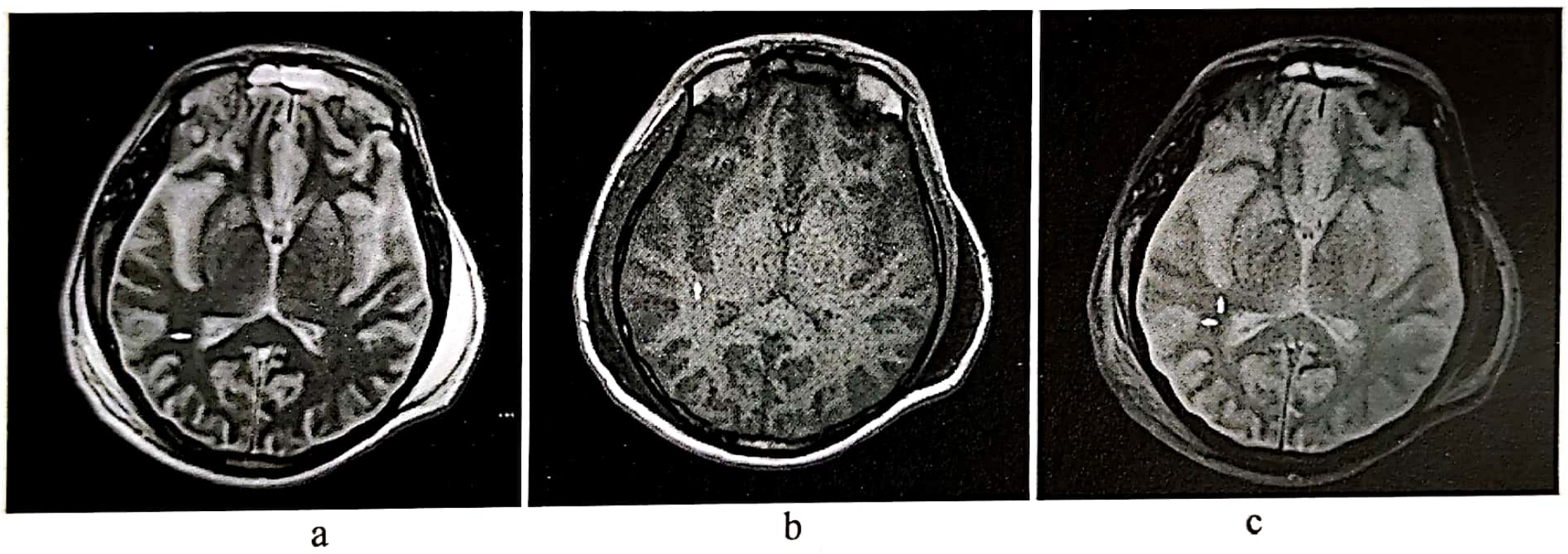

Figura 3.31. Imagini RMN în plan axial, secvențele T2 (a), T1 (b), FLAIR (c), evidențiază îngroșarea cortexului cerebral și modificări difuze de semnal (hipersemnal T2, FLAIR, hiposemnal T1), ventriculi comprimați, sanțuri intergirale reduse.

Hernia subfalciformă. În urma efectului de masă, dat de suferința emisferului cerebral, girusul cingulat este împins pe sub coasă. Imagistic se vizualizează hernierea girus cinguli sub falx cerebri, ventriculul lateral ipsilateral este comprimat, ventriculul lateral contralateral este ectaziat, secundar obstructiei foramenului Monro, arterele cerebrale anterioare deplasate, în caz de compresie vasculară [16,17] se pot identifica leziuni ischemice în teritoriul ACA (fig. 3.33).

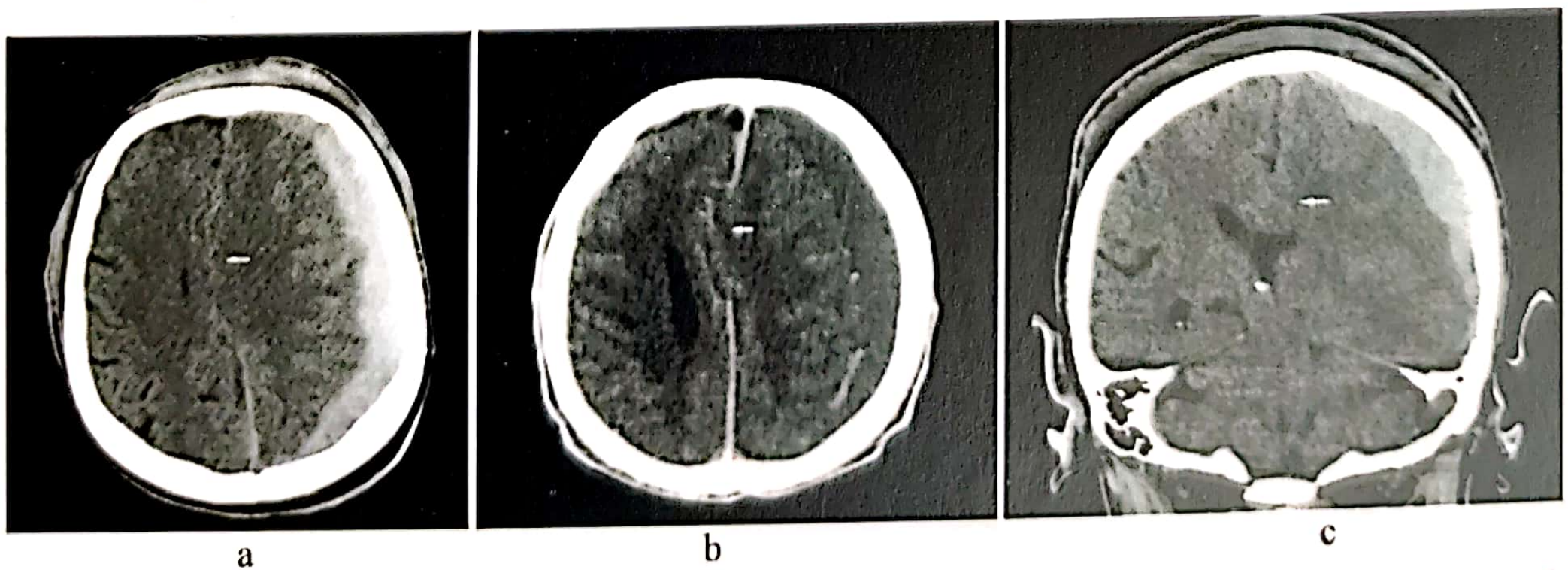

Figura 3.33 a – secțiune axială CT, hernie subfalciformă stg., secundar efectului de masă, exercitat de hematomul subdural acut periemisferic; b – secțiune axială CT, hematom subdural subacut periemisferic stâng cu efect de masă și hernie subfalciformă; c – reconstrucție CT în plan coronar, hematom subdural acut periemisferic stâng cu efect de masă asupra structurilor cerebrale, cu hernie subfalciformă și transtentorială descendentă.

Hernia transtentorială descendentă. Hernierea inferioară, prin incizura tentorială, a lobului temporal, secundar unor leziuni supratentoriale cu efect de de masă. Imagistic se vizualizează deplasarea medială a uncusului şi girusului parahipocampic, reducerea sau obliterarea cisternei supraselare, trunchiul cerebral este comprimat şi deplasat de către lobul temporal herniat, în acest caz pot să apară „hemoragiile lui Duret şi sindromul Kernohan”. Secundar hernierii artera cerebrală posterioară ipsilaterală este deplasată infero-medial, iar ocluzia vasculară determină leziuni ischemice în lobul occipital. Uncusul herniat transtentorial exercită efect compresiv asupra nervului oculomotor. Hernia centrală transtentorială este o herniere transtentorială descendentă bilaterală.

Hernia tentorială ascendentă. Hernierea culmenului cerebelos şi a truchiului cerebral prin incizura tentorială (fig. 3.35).

Hernia tonsilară. Hernirea amigdalelor cerebeloase, prin foramen magnum în canalul spinal, pe o distanță mai mare de 5 mm (fig. 3.36).

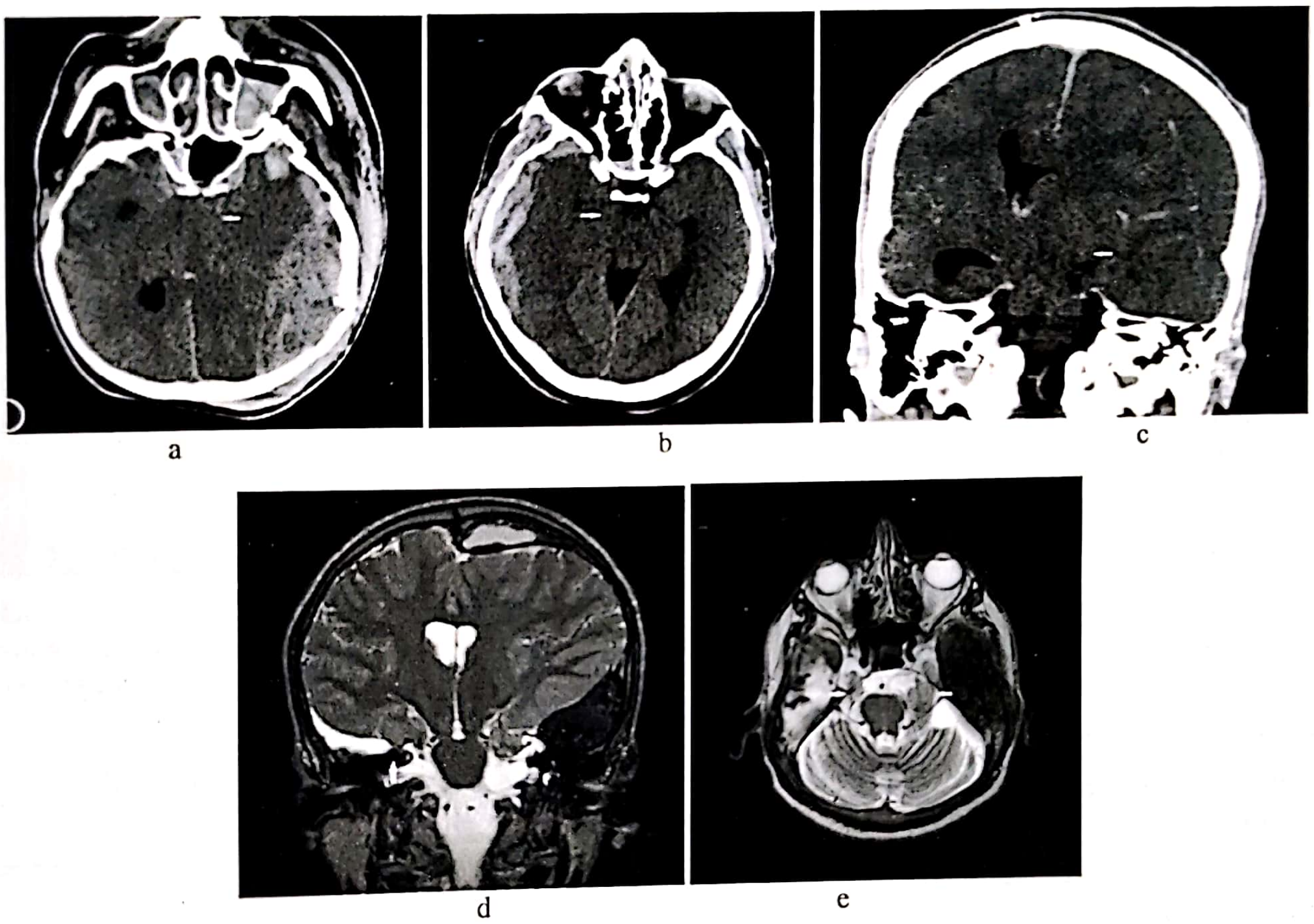

Figura 3.34 a–c: Imagini CT, secțini axiale si reconstrucție în plan coronar, herniere centrală transtentorială stângă (fig. 3.34 a, c) şi transtentorială dreaptă (fig. 3.34 b). Structurile mediale ale lobului temporal sunt herniate prin incizura tentorială, determină obliterarea cisternelor bazale şi compresia trunchiului şi pedunculilor cerebrali; d, e: secțiune în plan coronar şi axial, secvențe T2-ponderate, hernie centrală transtentorială, uncusul şi girusul parahipocampic herniate în hiatusul tentorial bilateral.

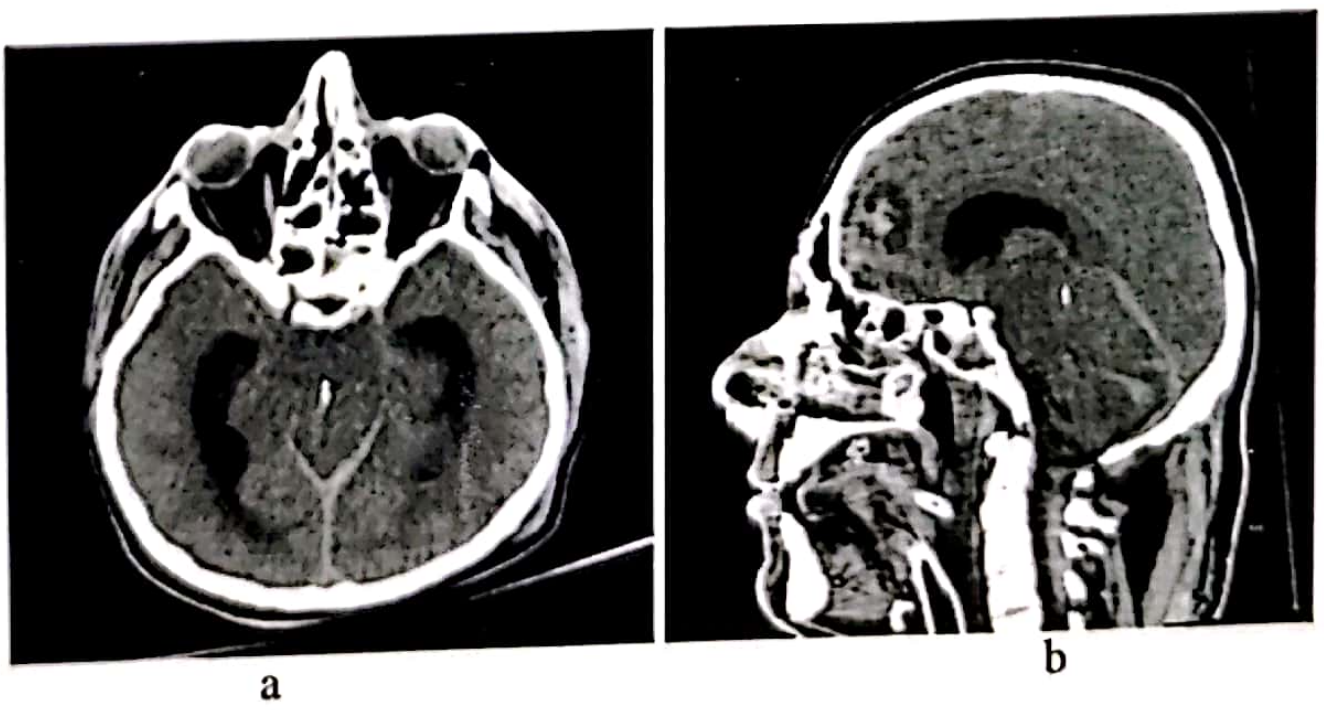

Figura 3.35. Secțiuni CT, plan axial şi sagital, hernie ascendentă, secundar leziunilor posttraumatice de la nivelul cerebelului (contuzii cerebrale edematoase şi hemoragice, edem), culmenul cerebelos herniat prin incizură, trunchiul cerebral comprimat, obliterarea cisternei cvadrigeminale.

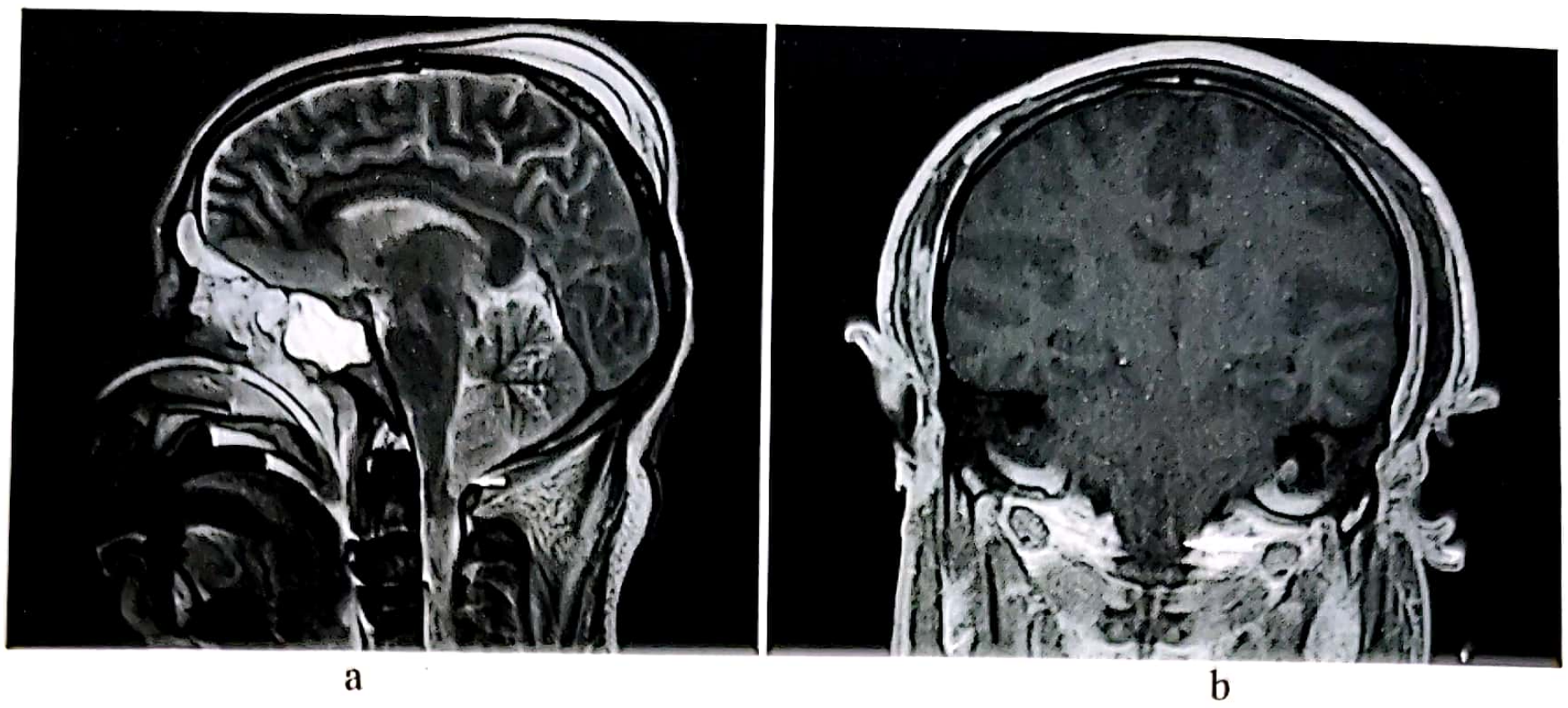

Figura 3.36. Secțiune în plan sagital, secvența T2-ponderată (a) şi secțiune în plan coronar, secvența T1-ponderată (b) – amigdalele cerebeloase herniate prin foramen magnum, secundar edemului cerebral difuz, trunchiul cerebral comprimat, ventriculul IV comprimat, cisterna magna obliterată.

Hernia transalară. Hernia transalară reprezintă hernierea țesutului cerebral peste aripa mare a osului sfenoid, poate fi ascendentă (lobul frontal este deplasat antero-superior peste aripa sfenoidală) sau descendentă (fața orbitară a lobului frontal este deplasată postero-inferior peste aripa sfenoidală).

Hernia externă. Sinonim: fungus cerebral când țesutul cerebral herniază printr-un defect osos posttraumatic.

INFARCTUL CEREBRAL

Această complicație posttraumatică apare secundar unei leziuni vasculare directe sau în cazul alterării hemodinamicii cerebrale, indusă de leziunile cerebrale posttraumatice. Cel mai frecvent apar în teritoriul vascular al ACP, ACM, ACA şi vertebro-bazilar. Tehnicile RMN – angiografia RMN, difuzia, perfuzia şi spectroscopie – sunt utile în detectarea precoce a acestei complicații (fig. 3.37).

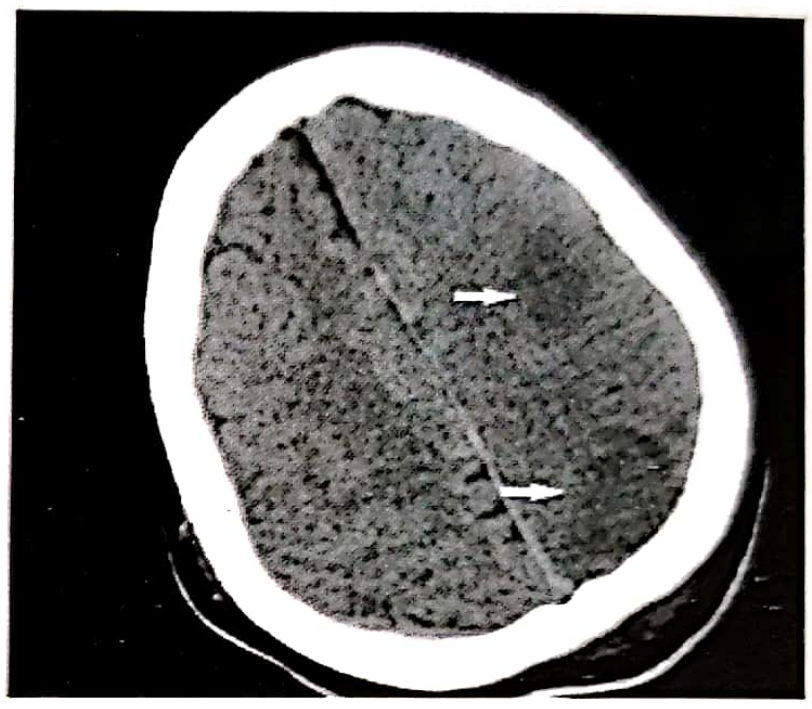

Figura 3.37. Pacientă cu traumatism cranio-cerebral în urmă cu trei zile, se observă două zone de ischemie cerebrală, fronto-parietal stânga, CT secțiune axială.

PNEUMOCEFALIA

Prezența aerului intracranian, de obicei asociată cu soluție de discontinuitate osoasă. Pot să apară complicații gen meningită, cu mortalitate de până la 16% [18].

CT pune în evidență cele mai mici bule de aer (fig. 3.38).

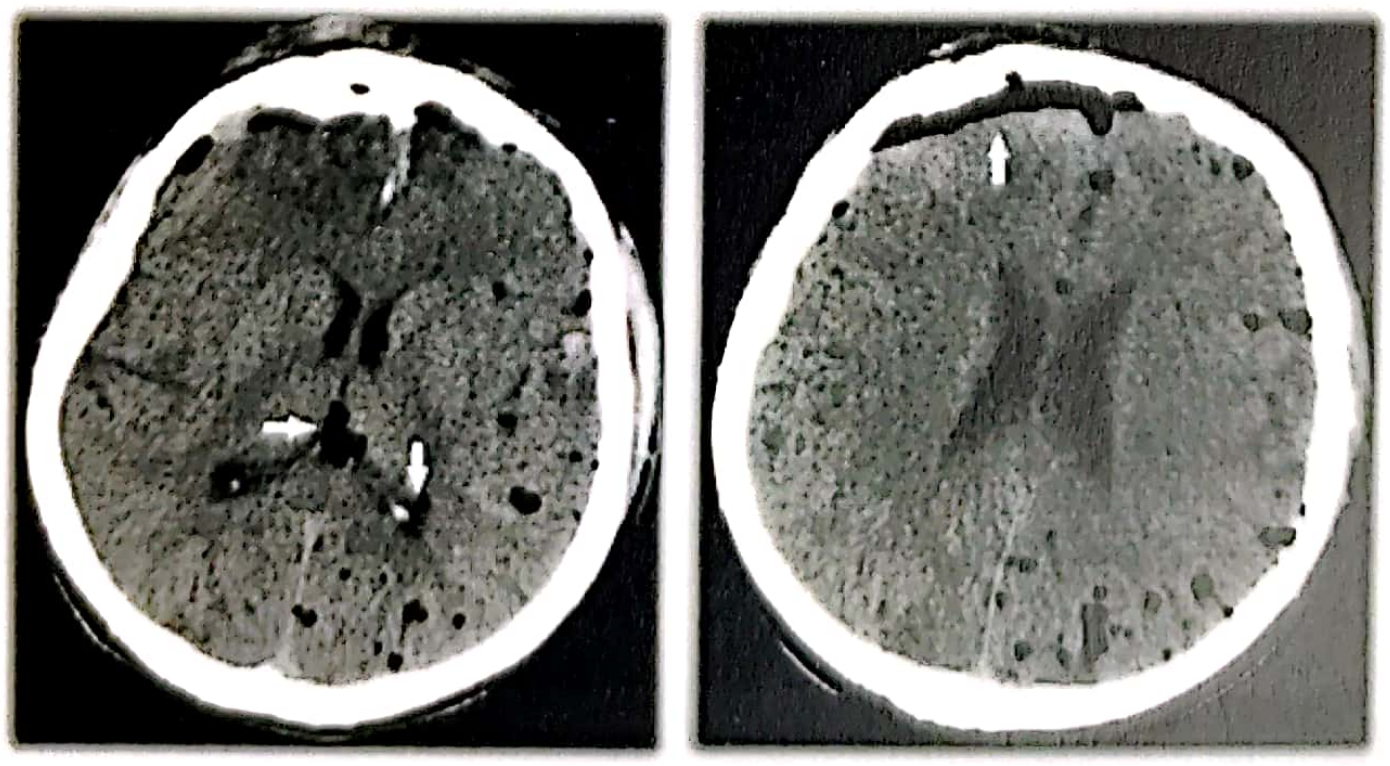

Figura 3.38. Traumatism cranio-cerebral cu fistulă LCR nazală şi aer intracranian, CT secțiune axială.

FISTULA POSTTRAUMATICĂ DE LICHID CEFALORAHIDIAN

Reprezintă un traiect de comunicare directă între spațiile subarahnoidiene și compartimentul extracranian, secundar unei soluții de discontinuitate osoasă. Cel mai frecvent apare în cazul fracturilor de baza craniului. O fistulă LCR netratată, poate duce la meningită sau chiar abces cerebral.

Examenul CT cu și fără contrast, evidențiază cele mai fine linii de fractură ale bazei de craniu (fig. 3.39), iar examenul RMN fără contrast, în special prin utilizarea secvențelor T2 ponderate (CISS, SPACE), evidențiază traiectul fistulos de comunicare intre spatiile subarahnoidiene și compartimentele extracraniene (fig. 3.40 a, b).

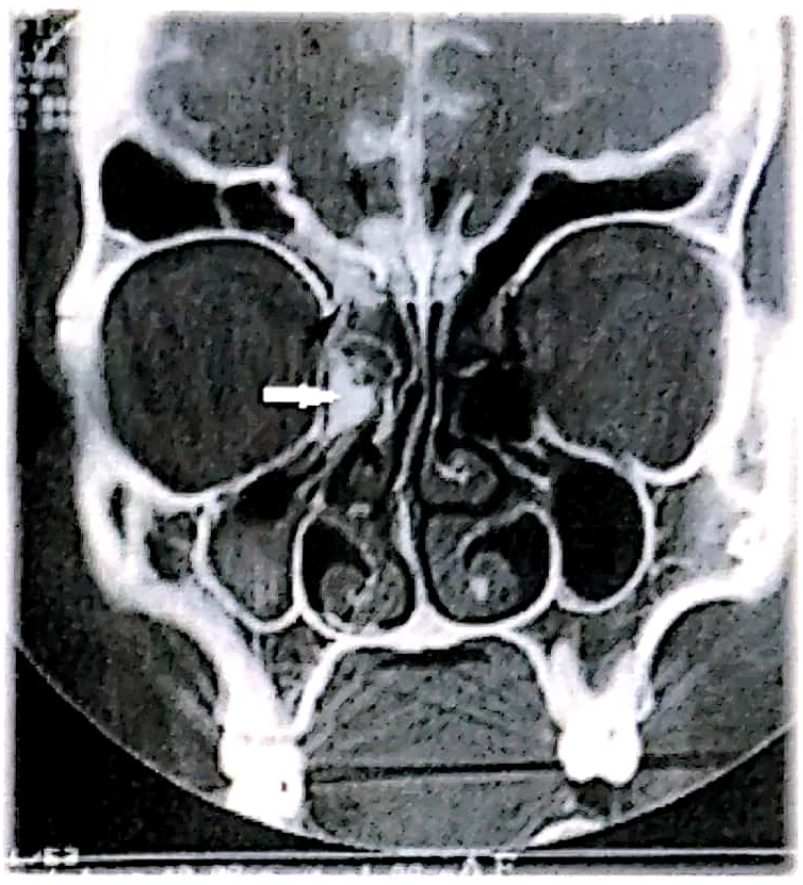

Figura 3.39. CT multislice, cu SDC (injectare în spațiul subarahnoidian), se vizualizează substanță de contrast în celulele etmoidale drepte.

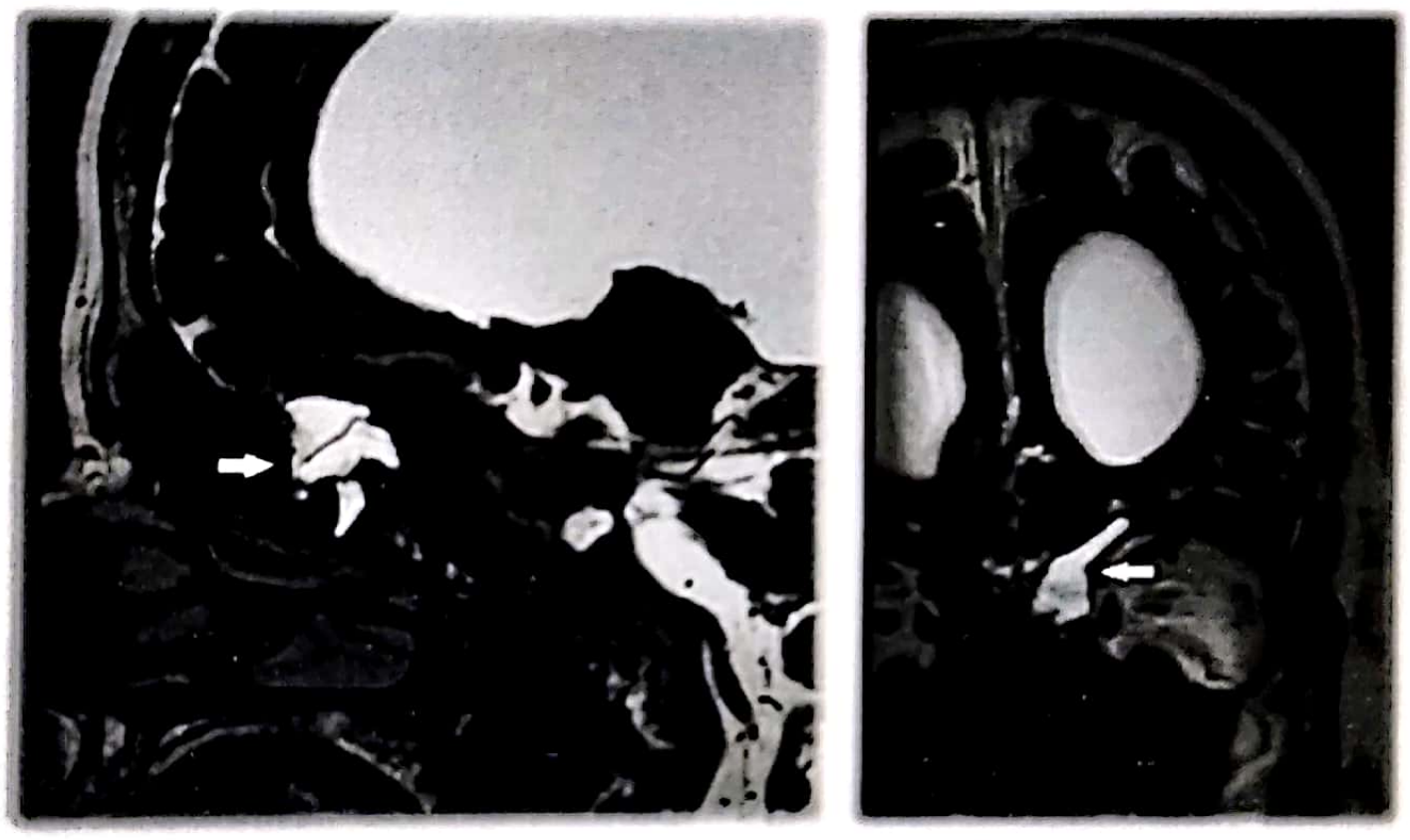

a b

Figura 3.40. Examinare RMN secvență hiperponderată T2 (CISS), fără SDC, se vizualizează lamă fluidă, cu semnal identic cu cel al LCR-ului, ce se scurge prin focarul de fractură în celulele etmoidale stânga: a – reconstrucție sagitală; b – reconstrucție coronară.

LEZIUNI VASCULARE POSTTRAUMATICE

Atât leziunile penetrante, cât și TCC închise ale capului și gâtului, pot produce leziuni vasculare precum ocluzia, disecția, pseudoanevrismul, tromboza venoasă sau arterială și fistula arterio-venoasă. Complicațiile leziunilor vasculare sunt infarctul și hemoragia [19,20].

Examenul clinic are senzitivitatea scăzută (61%), tehnicile imagistice tip angiografia CT-multislice, RMN și angiografia RMN, angiografia Seldinger pe patru vase fiind de real folos [21–23].

FISTULA CAROTIDO-CAVERNOASĂ

Fistula carotido-cavernoasă (FCC) reprezintă o comunicare anormală posttraumatică între artera carotidă internă și sinusul cavernos. Fistula este rezultatul unei dilacerări în peretele arterial cauzat de un fragment osos sau în urma undelor de șoc care produc o dilacerare arterială [24,19,20].

Investigația CT și RMN pune în evidență lărgirea venelor de drenaj, în special vena oftalmică superioară și anomalii în mărimea și configurația sinusului cavernos de partea leziunii, comparativ cu sinusul cavernos contralateral (fig. 3.41 a–c) [25,26].

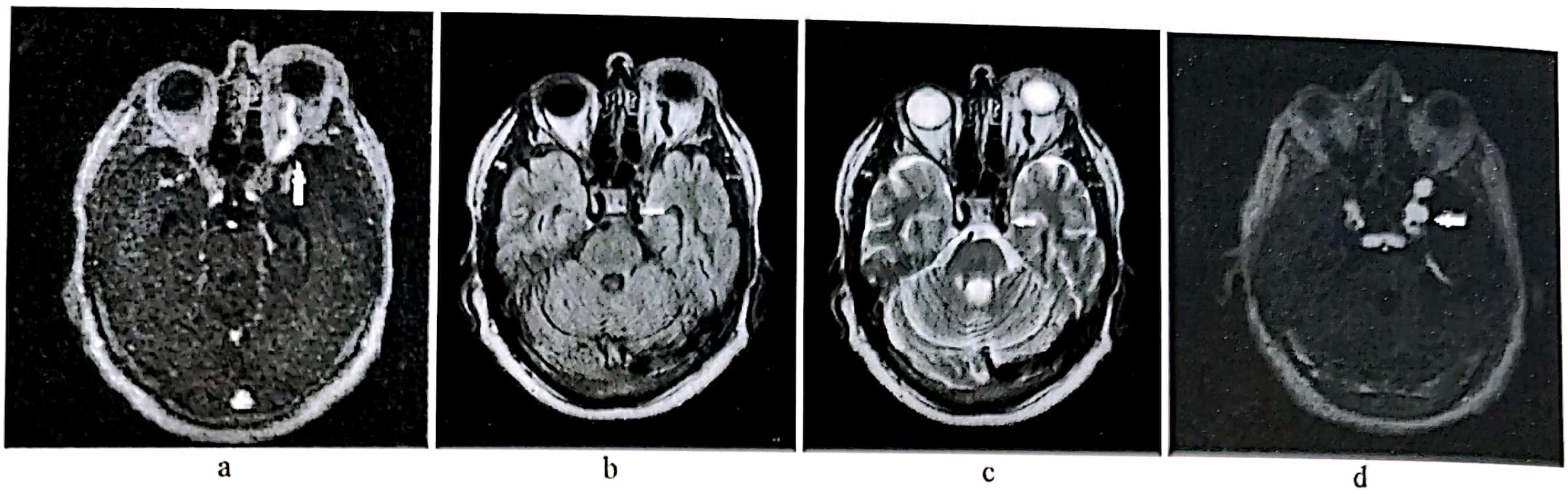
a b c d

Figura 3.41. Fistula carotido-cavernoasă stângă: (a) şi (d) – angiografia RMN cu substanţă de contrast (flash 3D) evidenţiază venă oftalmică superioară stângă dilatată, opacifiată în timp arterial; traiect fistulos între ACI şi sinusul cavernos stâng (d); (b,c) – secţiune axială FLAI R şi T2, se observă sinusul cavernos stâng şi vena oftalmică stângă dilatate, exoftalmie stângă.

BIBLIOGRAFIE

1. Latchaw R.E., Kucharczyk J., Moseley M.E.: Imaging of the Nervous System. Diagnostic and Therapeutic Applications, vol. II, 2005.
2. Kalender WA, Siessler W, Klotz E, Vock P: Spiral volumetric CT with single breath-holdtechnique, continuos transport, and continuos scanner rotation. Radiology 176:181–183, 1990.
3. Mohanty S.K., Thompson W, Rakowers: Are CT scans for head injury patients always necessary? J Trauma 31:801–805, 1991.
4. Gentry LR: Head trauma. In Atlas SW (ed): Magnetic Resonance Imaging of the Brainand Spine. New York, NY, Raven, 1990; pp. 439–466.
5. Gentry LR: Imaging of closed head injury: State of the art. Radiology 191: 1–17, 1994.
6. Yealy DM, Hagan DE: Imaging after head trauma. Emerg Med Clin North Am 9:707–717, 1991.
7. Granda B, Klufas R, Schwartz RB: Neuroimaging in closed head injury. Semin Clin Neuropsych 2: 188–195, 1997.
8. Eelkema E, Hechts, Horton J: Head trauma. In Latchaw RE (ed): MR and CT Imaging of theHead, Neck and Spine, 2nd ed. St. Louis, Mosby Inc., 1991; pp. 203–266.
9. Wilberger JE, Harris Diamond DL: Acute subdural hematoma: Morbidity, mortalityand operative timing. J Neurosurg 74:212–218, 1991.
10. Ogawa R, Inugami A, Fujita H, *et al.*: MR diagnosis of subarachnoidhemorrhage in the subacute and chronic stages: Presented at the 79thScientificAssembly of the RSNA, Chicago, Nov. 29, 1993.
11. Singer MB, Atlas SW, Drayer BP: Subarachnoid-spacedisease: Diagnosis with fluid-attenuate dinversion-recovery MR imaging and comparison with gadolinium-enhancedspin-echo MR imaging: Blinded reader study. Radiology 208:417–422, 1998.
12. Parizel PM, Ozsalarlak O, Goethem JWV, *et al.*: Imaging findings in diffuse axonal injury after closed head trauma. EurRadiol 8: 960–965, 1998.
13. Sklar EM: Head trauma. In Forbes G, Quencer RM, Harnsberger HR (eds): 80thannual RSNA meeting: Special course in NeuroradiologySyllabus, 1994; pp. 67–75.
14. Gentry LR, Thompson B, Godersky JC: Trauma tothe corpus callosum: MR Features, AJNR Am J Neuroradiol 9: 1129–1138, 1988.
15. Osborn AG: Craniocerebral trauma. In Osborn AG (ed): Diagnostic Neuroradiology. St. Louis, Mosby, Inc., 1994; pp. 199–247.
16. Grossman RI, Yousem DM: Head trauma. In Grossman RI, Yousem DM (eds): Neuroradiology: The Requisites, 1994; pp. 149–169.
17. Mirvis SE, Shanmuganathan K: Trauma radiology. Part IV. Imaging of acute craniocerebral trauma. J Intens Care Med 9:305–315, 1994.
18. Keskil S, Bay Kaner K, *et al.*: Clinical significance of acute traumatic intracranial pneumoencephalus, Neurosurg Rev 21:10–13, 1998.
19. Bula WI, Loes DJ: Trauma to the cerebro-vascular system. Neuroimaging Clin North Am 4: 753–772, 1994.
20. Gaskill-Shipley MF, Tomsik TA: Angiography in the evaluation of head and neck trauma. Neuroimaging Clin North Am 6:607–624, 1996.
21. Le Blang SD, Nunez DB: Noninvasive imaging of cervical vascular injuries. AJR Am J Roentgenol 174: 1269–1278, 2000.
22. Munera F, Soto JA, Palacio DM, *et al.*: Diagnosis of arterial injuries caused by penetrating trauma tothe neck: Comparison of helicoidal CT angiography and convetional angiography. Radiology 216:356–362, 2000.
23. Sclafani SJ, Cavaliere G, Atweh N, *et al.*: The role of angiography in penetrating neck trauma. J Trauma 31:557–563, 1991.
24. Barrow DL, Spector RH, *et al.*: Classification and treatment of spontaneous carotid-cavernous sinus fistulas. J Neurosurg 62: 248, 1985.
25. Debrun GM: Management of carotid-cavernousfistulas. In Vinuela F, Halbach VV, Dion JE (eds): Interventional Neuroradiology: Endovascular Teraphy of the Central Nervous System. New York, raven Press, 1992; p.102.
26. Higashida RT, Halbach VV, *et al.*: Interventional neurovascular treatment of traumatic carotid and vertebral artery lesions: Results in 234 cases. AJR Am J Radiol 153: 577, 1989.

NEURO-IMAGISTICA ÎN PATOLOGIA VASCULARĂ CEREBRALĂ

HORIA PLEŞ, MARIANA MARUŞTERI

ANEVRISMELE

Când există o hemoragie subarahnoidiană (HS) costurile investigaţiilor nu mai au nici o importanţă *vis à vis* de riscul de a nu pune în evidenţă un anevrism rupt.

Tomografia computerizată cu substanţă de contrast pune în evidenţă HS în 98% din cazuri în primele 12 ore de la sângerare, 94% la 24 de ore, 50% în ziua a 7-a şi 20% în ziua a 9-a de la sângerare.

Sângele hiperdens este vizibil în cisternele bazale, interemisferic, valea Sylviană, şanţurile corticale şi intraventriculare.

Pe investigaţia CT axială în cazul anevrismelor multiple sângerarea poate fi cea care ne orientează spre anevrismul care s-a rupt.

În sângerările perimezencefalice există posibilitatea să nu fie puse în evidenţă anevrisme ale arterei bazilare.

Cu cât cantitatea de sânge este mai mare cu atât creşte riscul de ischemie cerebrală.

Până acum angiografia digitală cu substracţie a fost socotită „gold standard" în diagnosticul anevrismelor cerebrale. În prezent, angiografia cerebrală prin CT multislice pune în evidenţă toate tipurile de anevrisme datorită posibilităţilor de reconstrucţie 3D, de vizualizare a coletului anevrismului, detalii anatomice obţinute prin rotaţia imaginilor. Angiografia CT este suficientă pentru a exclude prezenţa unui anevrism în circulaţia posterioară, dar angiografia digitală poate să pună în evidenţă mici malformaţii arterio-venoase [1].

Angiografia RMN cu substanţă de contrast, pe aparatele performante poate să pună în evidenţă aceleaşi elemente, dar cu o durată de scanare mult mai mare.

În aproximativ 20% din cazuri, investigaţiile efectuate în HS nu pun în evidenţă malformaţiile vasculare. La aproximativ 50% dintre pacienţi există un grad de vasospasm, care poate să mascheze anevrismul. În aceste cazuri se recomandă repetarea investigaţiilor prin angio-CT, angio-RMN, angiografie digitală după 2–4 săptămâni sau după ce vaso-spasmul s-a remis.

Screening-ul prin angiografie CT se recomandă la pacienţii cu vârsta cuprinsă între 25–70 de ani şi cu o istorie familială de HS sau rinichi polichistic. O investigaţie negativă nu exclude posibilitatea dezvoltării unui anevrism în viitor [1].

Anevrismul reprezintă o dilataţie focală a unei artere ce apare datorită unei anomalii structurale parietale arteriale şi se pot împarţi în anevrisme sacciforme şi anevrisme fusiforme.

ANEVRISMUL SACCIFORM

Apare datorită destructurării sau absenţei laminei elastice interne din peretele arterial. Sunt ectazii vasculare rotunde sau lobulate cu originea la nivelul poligonului Willis sau la bifurcaţia MCA [2]. Localizarea este preponderentă la nivelul poligonului Willis (90–95%) din care 90% în circulaţia anterioară şi 10% în circulaţia posterioară. 5% sunt localizate distal de poligonul Willis (traumatice, micotice) [2]. Cel mai frecvent sunt cu origine la bifurcaţia vasculară însă pot proveni şi din peretele lateral al vasului.

Din punct de vedere a mărimii se clasifică în: anevrisme mici (2–3 mm), mijlocii (până la 2,5 cm) şi gigante (peste 2,5 cm) [2].

Pot fi cu baza mică sau largă de implantare la peretele vascular.

Imagistica CT:

– hemoragia subarahnoidiană este prezentă sub formă de acumulări hiperdense (hemoragice) în cisternele bazale şi şanţurile intergirale (examen CT nativ);

– anevrismul patent se evidenţiază sub forma unei formaţiuni extraaxiale rotunde sau lobulate discret hiperdensă comparativ cu creierul, intens şi omogen iodofilă (CT cu substanţă de contrast);

– anevrismul parţial trombozat: lumenul patent se încarcă cu SDC [2];

– anevrismul complet trombozat: priză SDC doar periferică [2];

– angio-CT multislice evidenţiază anevrismul şi originea acestuia (fig. 3.42).

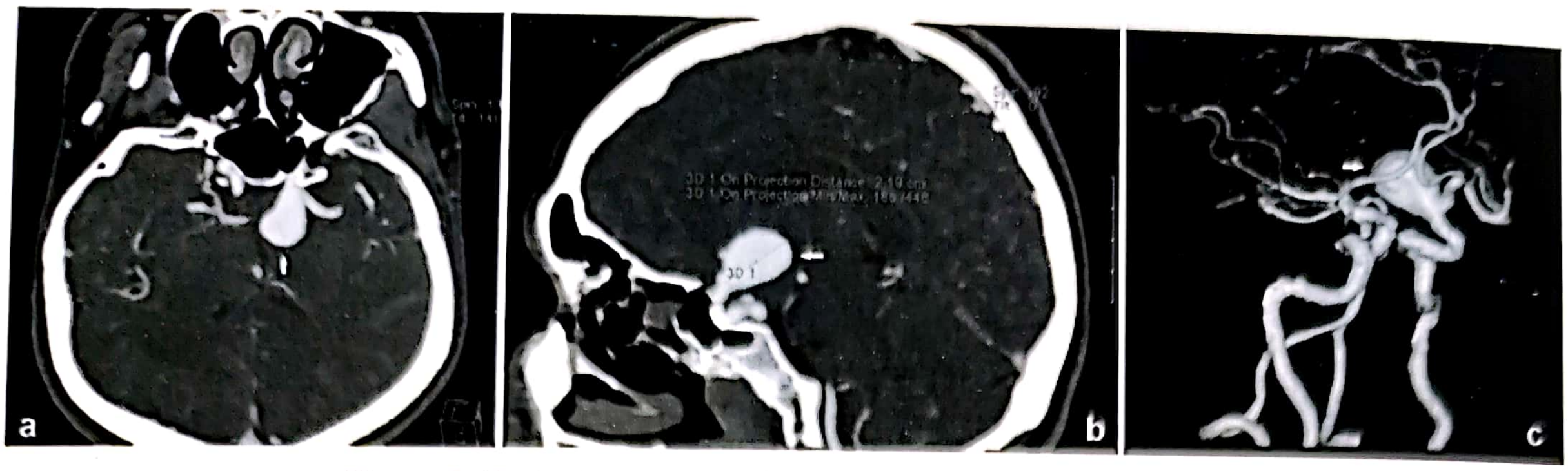

Figura 3.42. Angio-CT cerebral; anevrism de arteră oftalmică stâng.
a,b – reconstrucţii MIP thin în plan axial şi sagital; c – reconstrucţie VRT – evidenţierea anevrismului.

Imagistica RMN:

– anevrismul patent: hiposemnal accentuat sau semnal heterogen pe secvenţa T1WI, în hiposemnal T2 sau semnal heterogen cu inel periferic în hiposemnal pe secvenţa T2WI;

– anevrismul parţial sau complet trombozat: semnalul pe secvenţele T1WI şi T2WI depinde de vârsta trombului;

– hemoragia subarahnoidiană: hipersemnal pe secvenţa FLAIR la nivelul şanţurilor intergirale sau cisternelor bazale;

– angio-RMN: 3D TOF – evidenţiază anevrismele;

– angio-RMN cu SDC: urmăreşte pasajul SDC prin patul arterial cerebral şi este utilă în anevrismele parţial trombozate unde evidenţiază lumenul patent, utilă la pacienţii care au beneficiat de tratamentul unui anevrism prin clipare (absenţa contrastului în anevrism) (fig. 3.43, 3.44, 3.45, 3.46).

Recomandări imagistice:

– examen CT cerebral nativ şi multislice angio-CT;

– examen RMN cerebral şi angio-RMN;

– dacă examenul CT sau RMN sunt negative se recomandă DSA.

ANEVRISMUL FUSIFORM

Reprezintă o dilataţie arterială fusiformă sau ovoidală a unui lung segment arterial.

Se localizează în sistem vertebro-bazilar, mai puţin în circulaţia carotidiană. De obicei sunt de dimensiuni mari. Pot fi solitare sau multiple (dolicoectazie vasculară cu dilataţie vasculară focală) [2].

Imagistica CT:

– CT nativ – aspect hiperdens al vasului, calcificări parietale vasculare [2];

– CT SDC – lumenul vascular este iodofil, trombul nu captează SDC [2];

– Angio-CT – evidenţierea anevrismului (ectazie arterială şi lărgire focală fusiformă) (fig. 3.47).

Imagistica RMN: pe secvenţele T1WI şi T2WI semnalul este variabil în funcţie de flux; pe secvenţa T1WI post SDC lumenul rezidual este intens gadofil, hematomul intraparietal nu captează SDC.

Angio-RMN: evidenţierea anevrismului – TOF-3D, angio-RMN post-SDC (fig. 3.48).

Recomandări imagistice: angio-RMN post-SDC dinamic sau angio-CT.

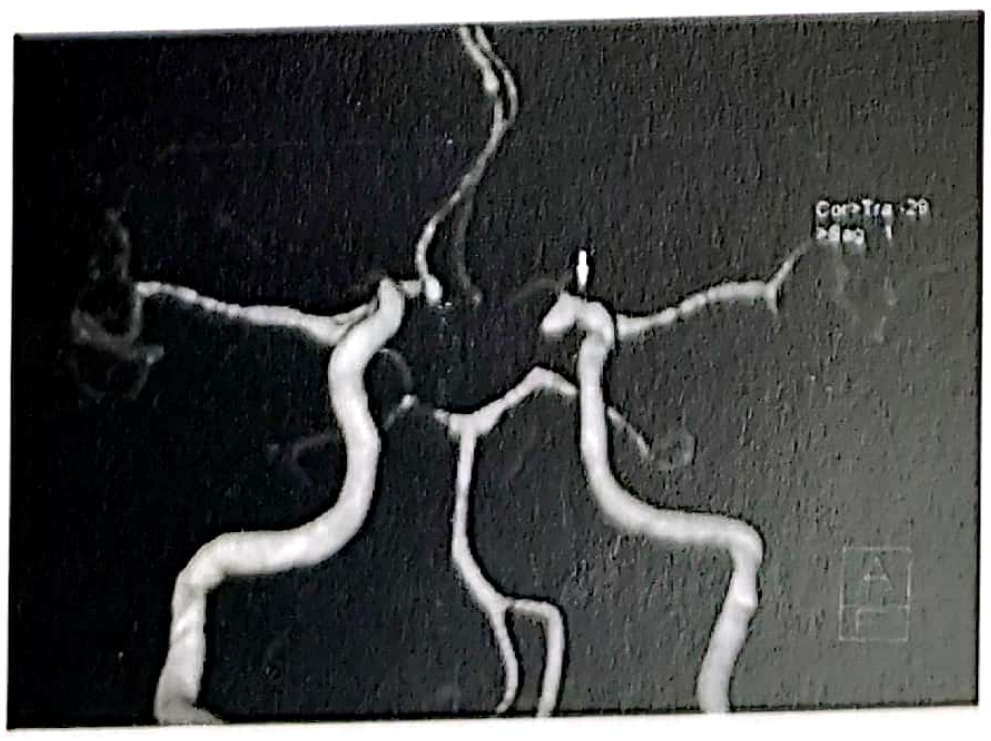

Figura 3.43. Angio-RMN cerebral (reconstrucţie VRT) – anevrism patent de ACI stâng segment oftalmic.

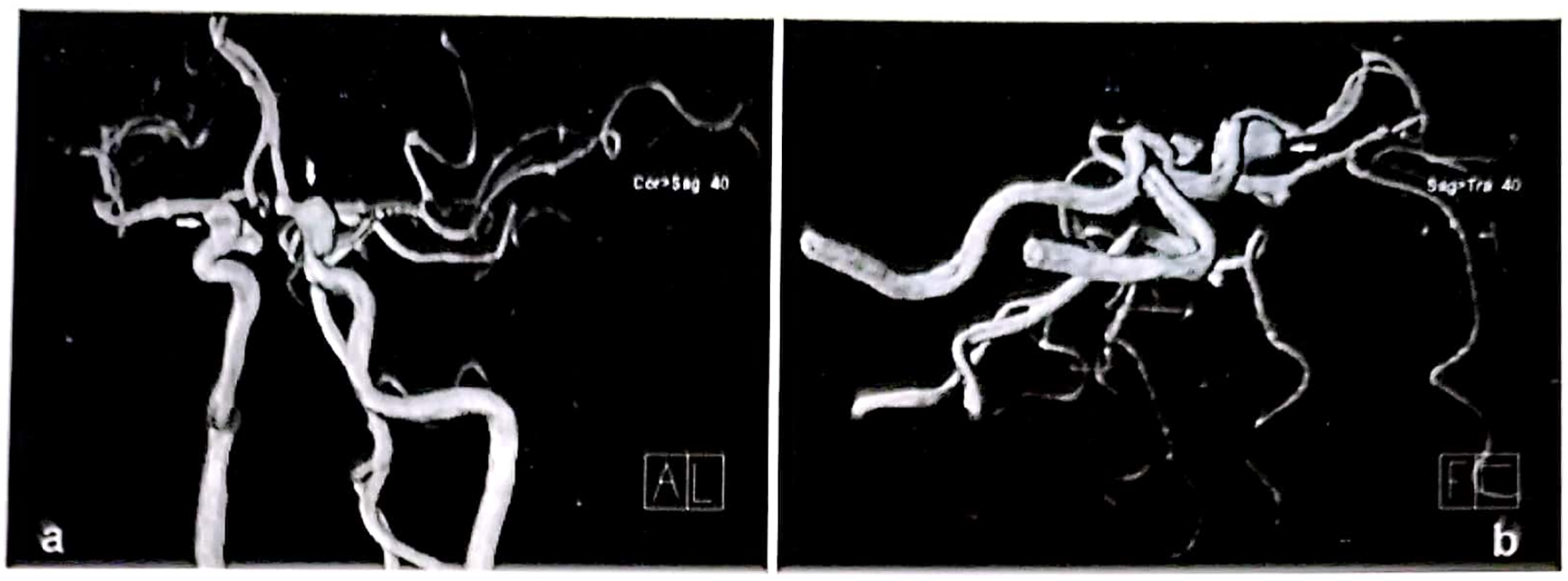

Figura 3.44. Angio-RMN cerebral; Anevrism bilateral de ACI segment C7 (comunicantă); a, b – reconstrucţii VRT evidenţiază dilataţii anevrismale sacciforme la peretele superior al celor două ACI segment C7 mai mare pe partea dreaptă.

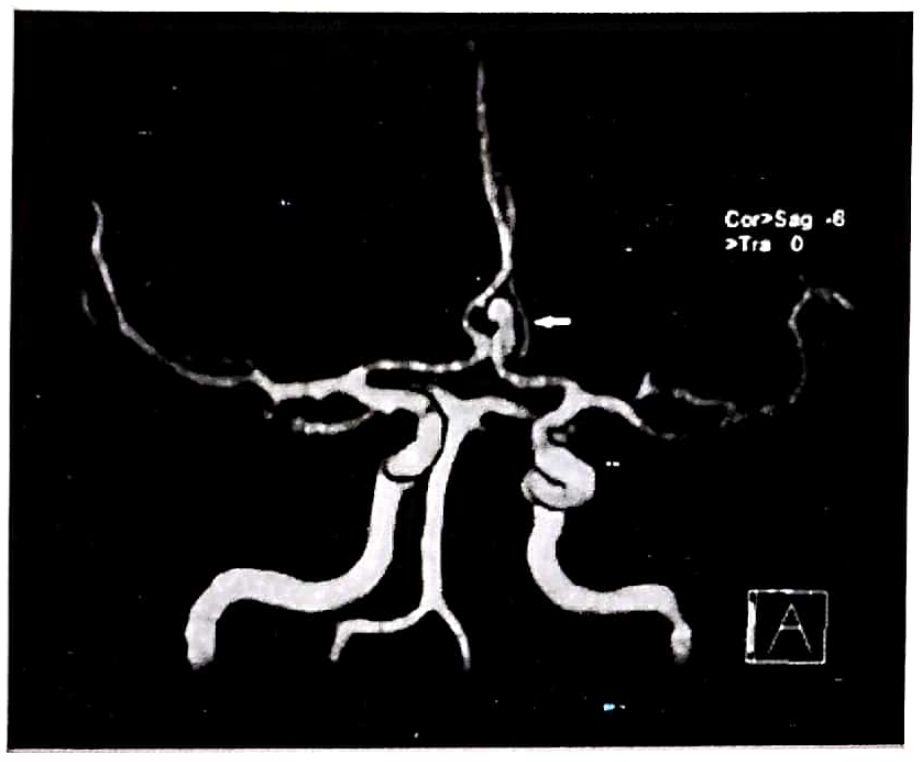

Figura 3.45. Angio-RMN cerebral – reconstrucţie VRT. Anevrism de artera comunicantă anterioară.

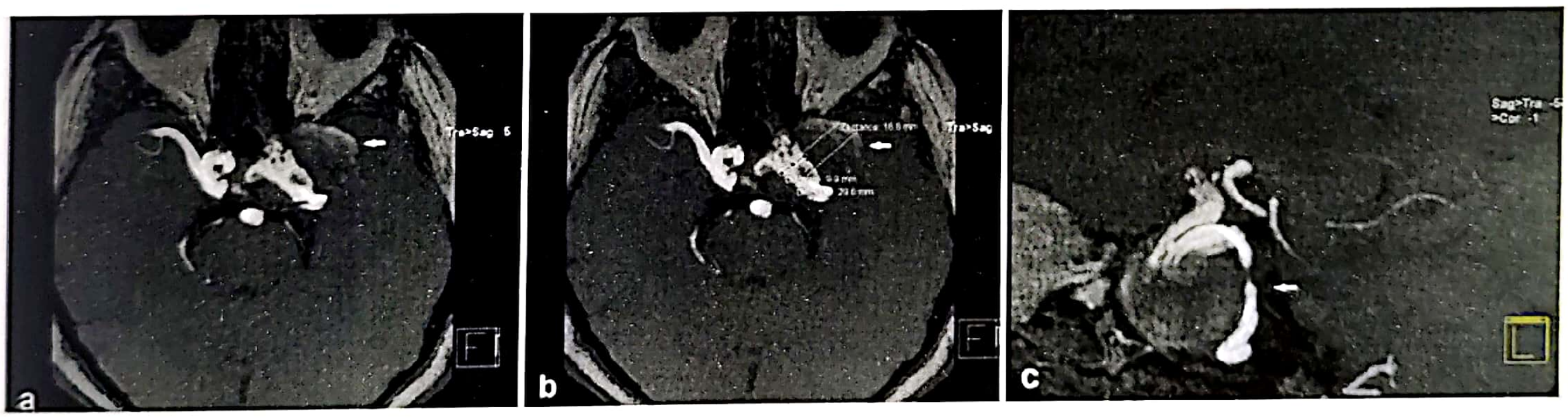

Figura 3.46. RMN cerebral şi angio-RMN: anevrism gigant de ACI stâng parţial trombozat (a,b,c,d,e) şi anevrism fusiform de artera bazilară (f); a,b,c – reconstrucţii MIP thin, d – secvenţa T2WI axial; e,f – reconstrucţii VRT.

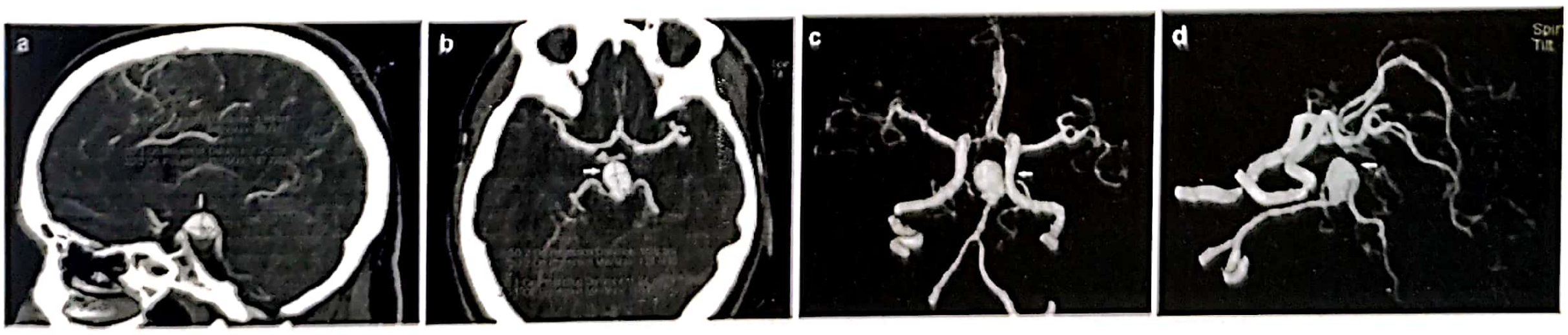

Figura 3.47. Angio-CT cerebral: anevrism parţial trombozat de arteră bazilară; a, b – reconstrucţii MIP thin în plan sagital (vizualizarea anevrismului parţial trombozat) şi axial; c,d – reconstrucţii VRT.

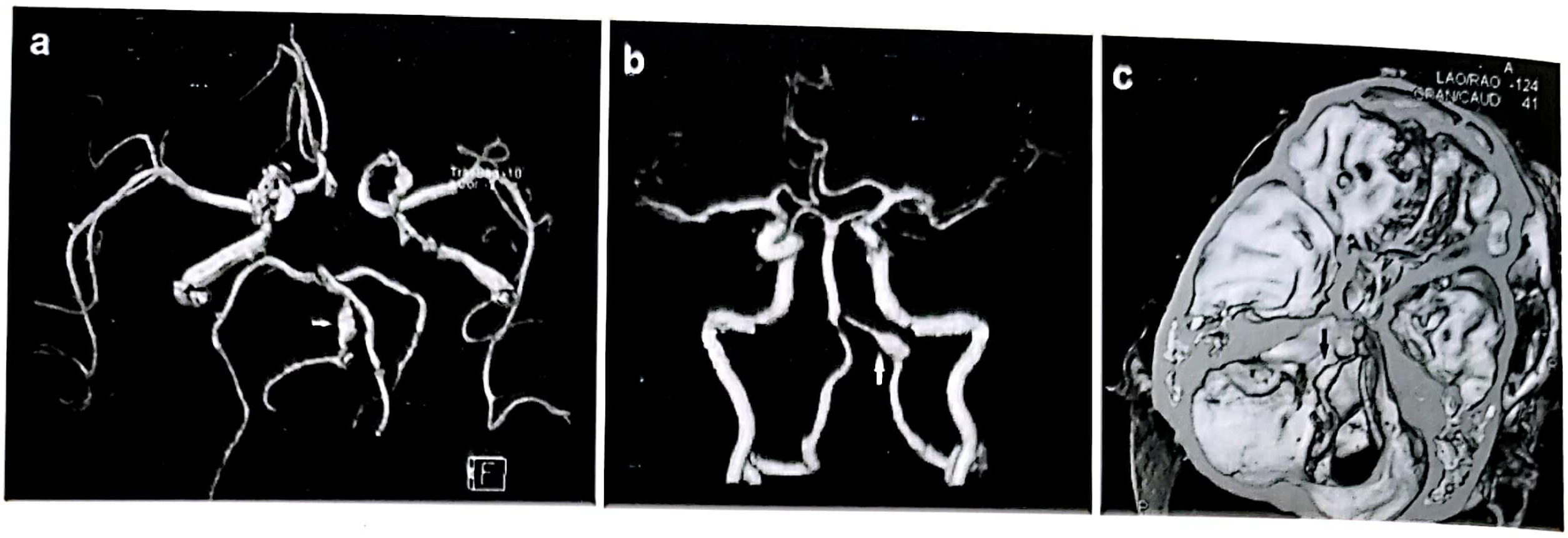

Figura 3.48. Anevrism fusiform de arteră vertebrală dr. Angio-RMN reconstrucție VRT (a) – evidențiază anevrismul sub forma unei ectazii difuze a peretelui vascular; Angio-CT reconstrucții VRT (b,c) – evidențierea anevrismului.

ANEVRISMUL FUSIFORM NON-ATHEROSCLEROTIC

Reprezintă o lărgire fusiformă arterială cauzată de o vasculopatie moștenită sau dobândită. Sistemul vertebro-bazilar este mai afectat decât circulația carotidiană. Pot fi multiple sau solitare și pot varia în mărime de la câțiva mm până la câțiva cm [2].

Recomandări imagistice: examen RMN cerebral și angio-RMN post-SDC.

MALFORMAȚIILE ARTERIO-VENOASE

Sunt malformații vasculare cu șunt arterio-venos fără intervenția patului capilar, prezentând un nidus de dimensiuni variabile, aferențe arteriale (de „hrănire") și eferențe venoase (de drenaj).

Ca și localizare 85% sunt supratentorial și 15% infratentorial. Mărime: mici (< 3 cm), medii (3–6 cm) și mari (> 6 cm) [2].

În cazul unei hemoragii intracerebrale diagnosticul se poate efectua prin angio CT, angio RMN și angiografie selectivă. Angiografia nu este indicată la pacienții cu hemoragii tipice post-hipertensive cu localizare în nucleii bazali.

Dacă la un hematom mic se planifică inițial tratament conservator, după faza acută se pot face și alte investigații angiografice. Pe de altă parte la cazurile cu deteriorare neurologică rapidă se evacuează inițial hematomul, apoi se efectuează investigațiile prin angiografie CT.

Imagistica CT:

– nativ – traiecte serpiginoase izo- sau hiperdense cu sau fără prezența calcificărilor parietale și a hemoragiei;

– cu SDC – iodofilie intensă la nivelul nidusului vascular;

– angio-CT – evidențierea nidusului, aferentelor arteriale și eferențelor venoase (fig. 3.49, 3.50).

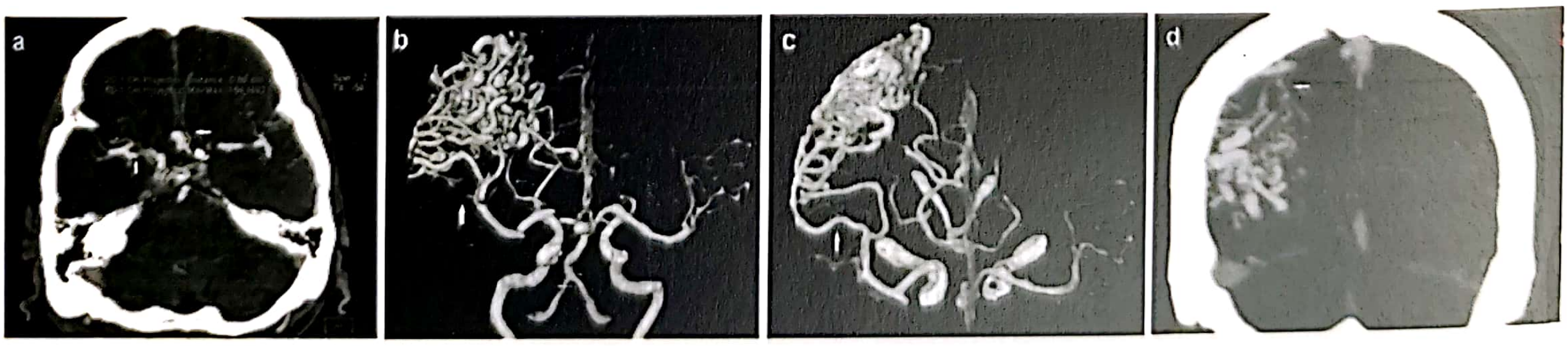

Figura 3.49. Angio-CT cerebral: MAV parietal dr. și anevrism de arteră comunicantă anterioară; a – reconstrucție MIP thin în plan axial care evidențiază anevrismul de arteră comunicantă anterioară; b,c – reconstrucții VRT ce evidențiază MAV parietală dreaptă cu aferente din ACM drept; d – reconstrucție MIP thin ce evidențiază eferențele prin vene corticale în sinusul sagital superior.

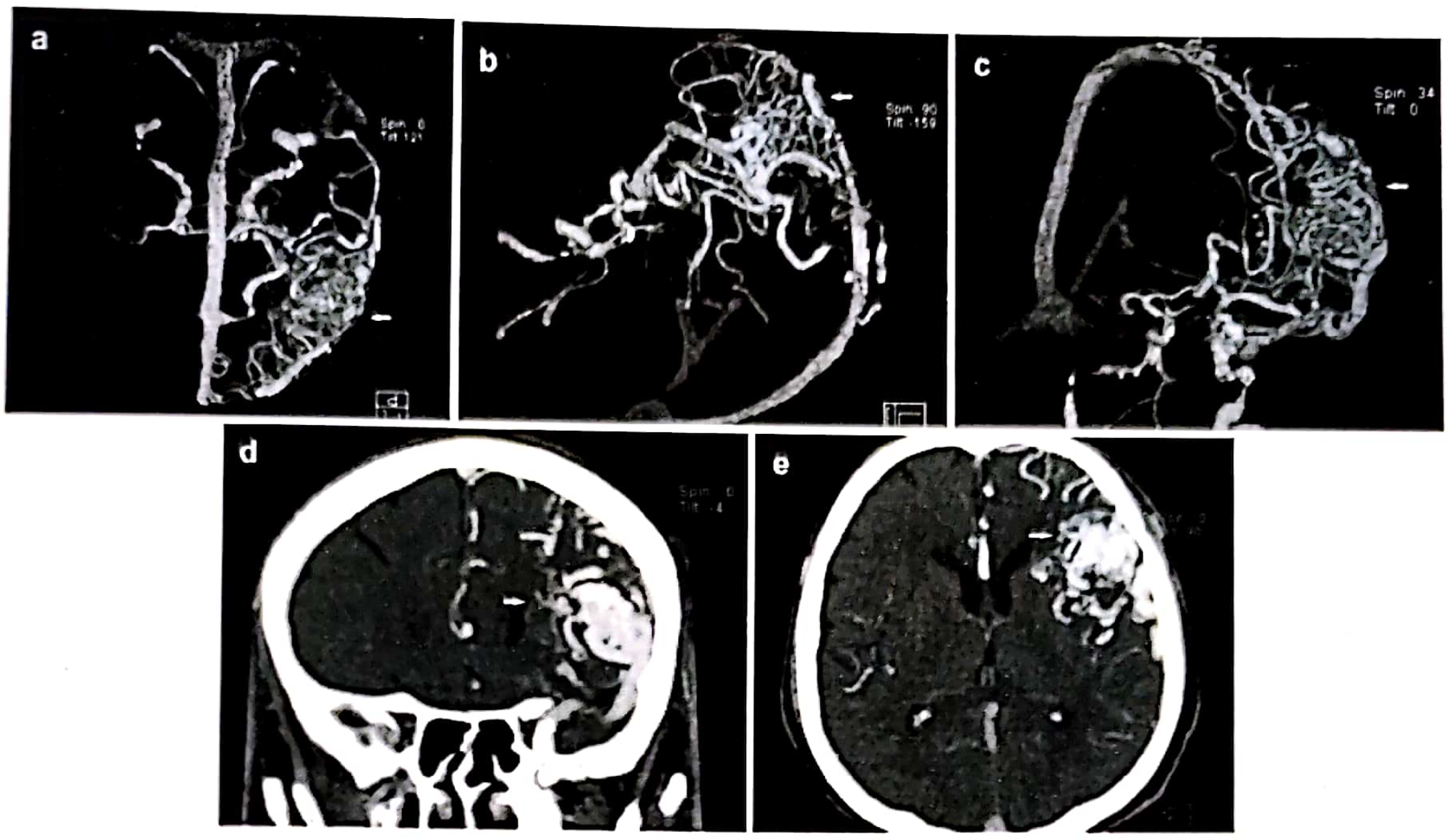

Figura 3.50. MAV frontal stg. – Angio-CT cerebral; a,b,c – reconstrucţii VRT ce evidenţiază nidusul MAV precum şi aferenţele din ACM stâng şi eferenţele venoase în sinusul sagital superior; d,e – reconstrucţii MIP thin.

Imagistica RMN:

– secvenţa T1WI semnalul variază cu fluxul, prezenţa sau absenţa hemoragiei; clasic: vid de semnal la nivelul nidusului (aspect de fagure de miere) [2];

– secvenţa T2WI: vid de semnal la nivelul MAV, evidenţierea hemoragiei (semnal variabil);

– secvenţa FLAIR evidenţierea tesutului gliotic (în hipersemnal) din jurul nidusului malformativ (vid de semnal);

– secvenţa T1WI post-SDC gadofilie intensă la nivelul malformaţiei;

– angio-RMN: TOF-3D, TOF-2D, Angio-RMN post SDC – evidenţierea nidusului malformativ, aferenţelor arteriale şi eferenţelor venoase;

– angio-RMN post SDC în cazul MAV embolizate (evidenţiază prezenţa SDC în interiorul malformaţiei în caz de embolizare incompletă) (fig. 3.51).

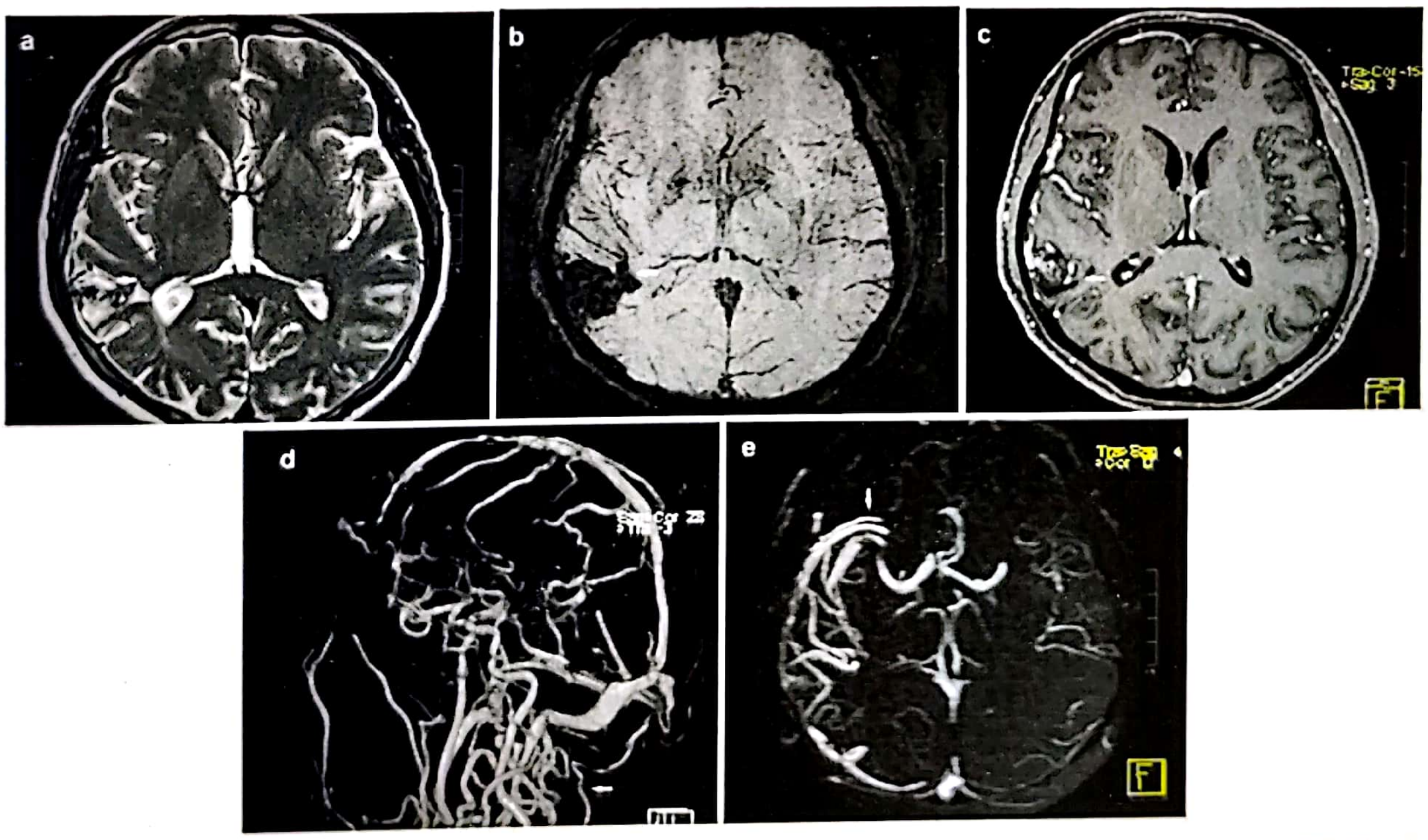

Figura 3.51. MAV parieto-temporal dr. Examen RMN cerebral şi angio-RMN post SDC; a – secvenţa T2WI axial, b – secvenţa SWI axial (evidenţiază rezidurile hemosiderinice), c – T1WI post SDC axial; d – reconstrucţie VRT; e – reconstrucţie MIP thin; MAV prezintă aferenţe din ACM drept şi drenaj venos în vene corticale şi sinusul transvers drept.

Angiografia DSA evidențiază arhitectura malformației și a celor trei componente (aferențele arteriale, nidusul și drenajul venos); 27–32% din MAV prezintă supleere arterială pială și durală (supleerea durală se face prin anastomoze leptomeningeale sau anastomoze transdurale cu artere corticale normale). Frecvența anastomozelor transdurale crește cu vârsta pacientului și volumul MAV. Identificarea anastomozelor transdurale influențează decizia terapeutică (embolizare sau chirurgical) [2].

Recomandări imagistice: de elecție DSA cu cateterizare supraselectivă [2]. Ca și alternativă examenul RMN cerebral și angio-RMN post SDC, pot să pună în evidență malformația vasculară.

FISTULA ARTERIO-VENOASĂ CRANIO-DURALĂ

Tomografie computerizată:

– În cazul absenței refluxului venos cortical FAVCD este practic nediagnosticată pe examenul CT.

– În cazul unei FAVCD agresivă (cu reflux venos cortical) investigația CT fără contrast pune în evidență hipodensități ce reprezintă zone de edem sau ischemii venoase. Venele piale dilatate pot fi puse în evidență prin modificarea de semnal *vis à vis* de parenchimul cerebral. La investigația cu SDC se vizualizează refluxul venos.

Rezonanța magnetică:

– În cazul FAVCD agresive, RMN vizualizează anomaliile prin prezența „flow voids” la nivelul cortexului ceea ce corespunde cu dilatarea vaselor piale. Pe secvența T2 în parenchimul cerebral poate să apară hipersemnal în substanța albă secundar hipertensiunii venoase. Acest lucru poate să conducă la glioză cerebrală.

Angiografia digitală cu substracție (DSA):

– Până în prezent angiografia DSA este obligatorie pentru a pune în evidență FAVCD. Injectarea substanței de contrast în diferitele ramuri ale carotidei externe va pune în evidență șunturi arterio-venoase prin fistulă în sistemul venos cerebral.

FISTULA CAROTIDO-CAVERNOASĂ

Unii autori clasifică fistula carotido-cavernoasă în cadrul fistulelor durale arterio-venoase.

Imagistica CT:

– CT cerebral nativ este adeseori normal;

– examinarea CT cu SDC: poate fi normală sau poate evidenția următoarele aspecte: sinus dural lărgit, ectazia venei oftalmice superioare (în fistula carotido-cavernoasă), vene corticale de drenaj lărgite;

– angio-CT poate fi util în evidențierea arhitecturii vasculare.

Imagistica RMN:

– examen RMN nativ și cu SDC poate evidenția sinus dural lărgit, dilatarea venei oftalmice superioare, vene corticale lărgite;

– angio-RMN nativ și post SDC ajută la identificarea arhitecturii grosiere a fistulei (fig. 3.52, 3.53).

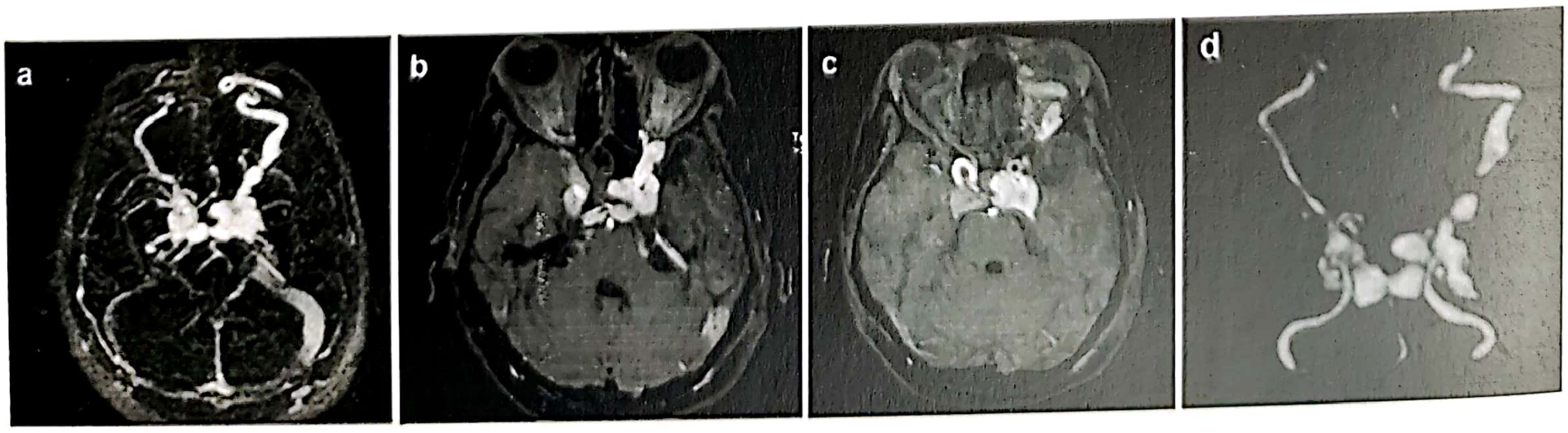

Figura 3.52. Fistula carotido-cavernoasă stânga.
Angio-RMN post-SDC – evidențierea fistulei carotido-cavernoase; dilatația venei oftalmice superioare stânga;
a – fl3d-ce-tra 3D-cen axial; b, c – reconstrucții MIP thin; d – reconstrucție VRT.

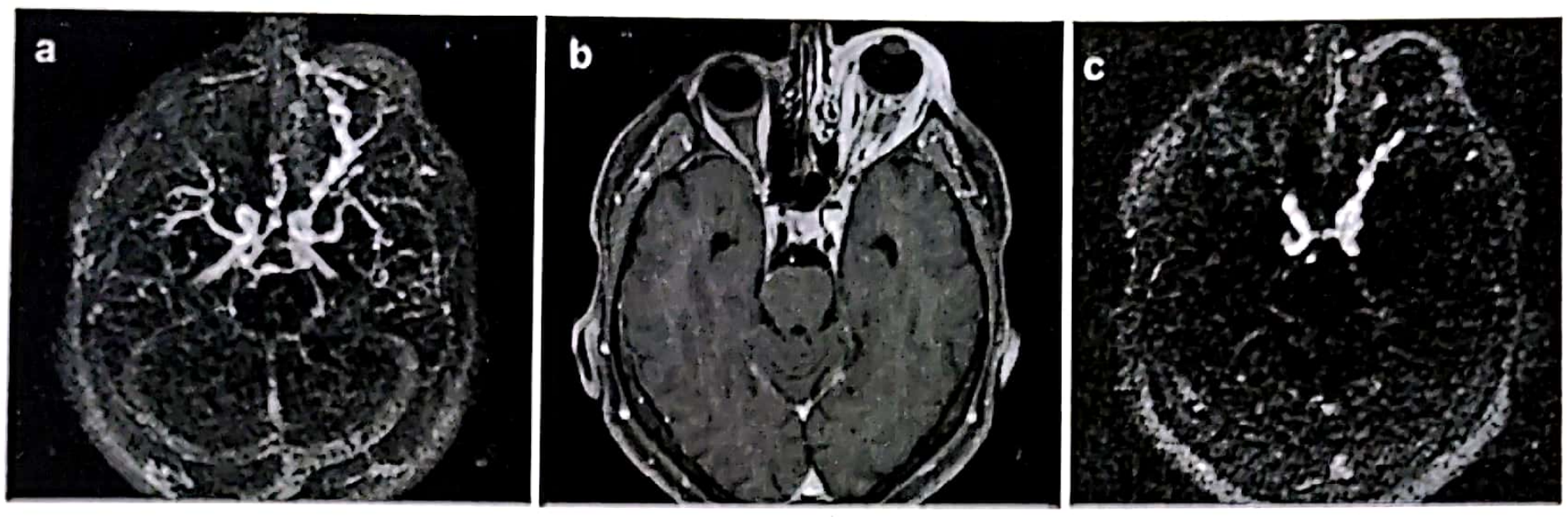

Figura 3.53. Fistula carotido-cavernoasă stâng. Angio-RMN post-SDC; a – fl3d-ce-tra 3D-cen axial; b – secțiune T1WI post-SDC; c – imagine sursa angiografică – vena oftalmică superioară stângă dilatată, sinus cavernos stâng mărit în volum cu comunicare carotido-cavernoasă.

Recomandări imagistice: de elecție este DSA supraselectivă, dar sunt utile și RMN craniu nativ și cu SDC, angio-RMN.

MALFORMAȚIA DE VENA GALEN

Reprezintă o fistulă arterio-venoasă între arterele choroidale profunde și vena prosencefalică mediană Markowski [3].

Aspect imagistic: artere dilatate ce converg în vena prosencefalică mediană Markowski.

Localizare: în cisterna qvadrigeminală [2,3].

Imagistica CT:

– nativ – vena Markowski este ușor hiperdensă față de creier; sunt evidențiate hidrocefalia, calcificări parenchimatoase, atrofia, calcificări în peretele vascular (când sunt prezente) [2];

– examinarea CT cu SDC – gadofilie intensă la nivelul arterelor și venei prosencefalice mediane [2];

– angio-CT– evidențierea malformației.

Imagistica RMN:

– T1WI, T2WI – arterele dilatate (vid de semnal), vena Markowski (vid de semnal sau semnal mixt);

– DWI – evidențierea ariilor de ischemie acută sau infarct;

– Angio-RMN – evidențierea malformației.

Recomandări imagistice: RMN cerebral nativ și cu SDC, angio-RMN [3] (fig. 3.54).

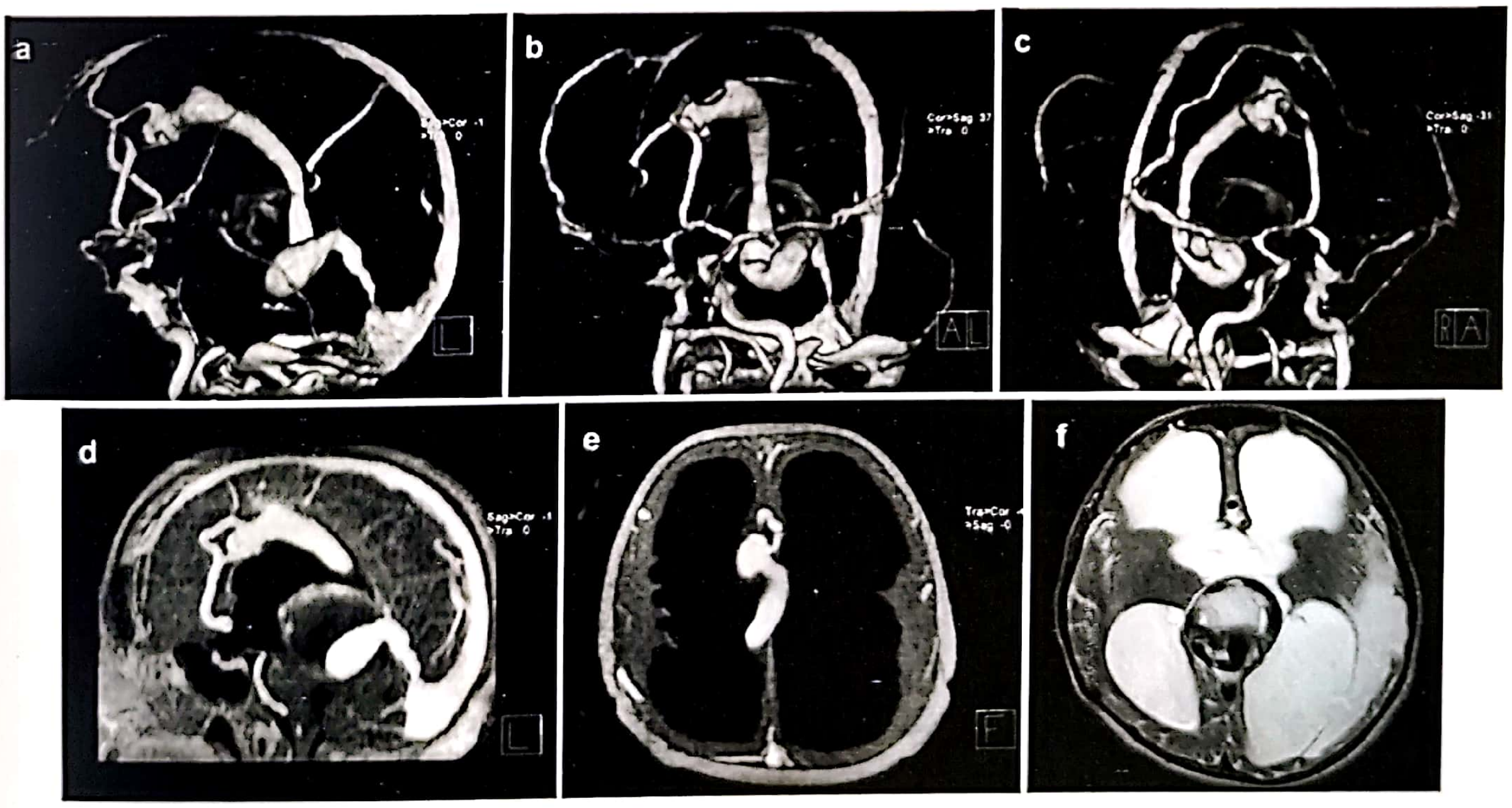

Figura 3.54. RMN cerebral și angio-RMN cu SDC: Malformație de vena Galen; a,b,c – reconstrucții VRT pe care se evidențiază arterele periculoase dilatate care sunt conectate cu vena mediană prosencefalica a lui Markowski care este dilatată anevrismal și parțial trombozată; d, e – reconstrucții MIP thin în plan sagital și axial – evidențierea fistulei arterio-venoase; f – secvența T2WI în plan axial evidențiază hidrocefalie severă.

ANOMALIA DE DEZVOLTARE VENOASĂ

Sinonime: angiomul venos

Este o malformaţie vasculară cerebrală congenitală de natură venoasă [2].

Poate reprezenta o variantă anatomică de drenaj venos (în majoritatea cazurilor) însă se poate regăsi şi în asociere cu cavernomul.

Aspect imagistic: „cap de meduză" – vene medulare dilatate (în substanţa albă) care drenează printr-un colector venos central larg într-un sinus dural sau profund în vena ependimală.

Imagistica CT:

– nativ – de obicei normal; pot apărea calcificări dacă se asociază cu cavernomul; evidenţierea hemoragiei parenchimatoase dacă vena de drenaj se trombozează spontan [2];

– examinarea CT cu SDC: imagini liniare iodofile ce converg spre o venă de drenaj [2] (fig. 3.55).

Imagistica RMN de elecţie pentru diagnosticul anomaliei de dezvoltare venoasă:

– pe secvenţele T1WI, T2WI, FLAIR, DWI, SWI, se urmăreşte prezenţa hemoragiei dacă se asociază cavernomul sau dacă vena de drenaj se trombozează;

– post SDC se remarcă priza SDC cu aspect stelat ce converge spre un colector venos ce drenează într-un sinus dural sau o venă ependimală;

– angio-RMN arteriograma normală; venograma RMN – aspectul de „cap de meduză" (fig. 3.56, 3.57).

DSA: aspect de „cap de meduză" în fază venoasă.

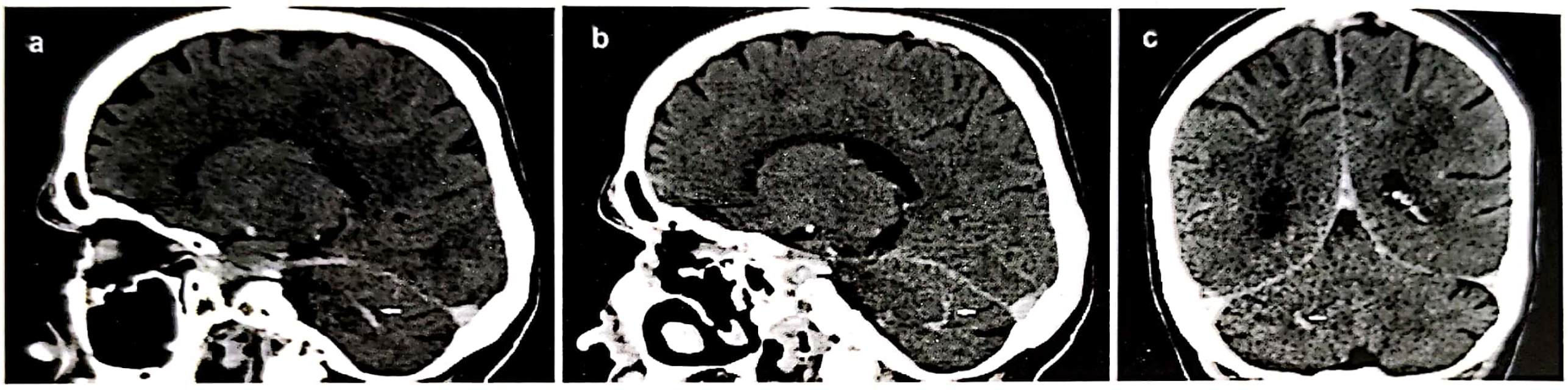

Figura 3.55. Examen CT post SDC secţiuni în plan sagital (a,b) şi coronal (c) – imagine iodofilă cu aspect serpiginos la nivelul emisferului cerebelos drept: angiom venos cerebelos drept.

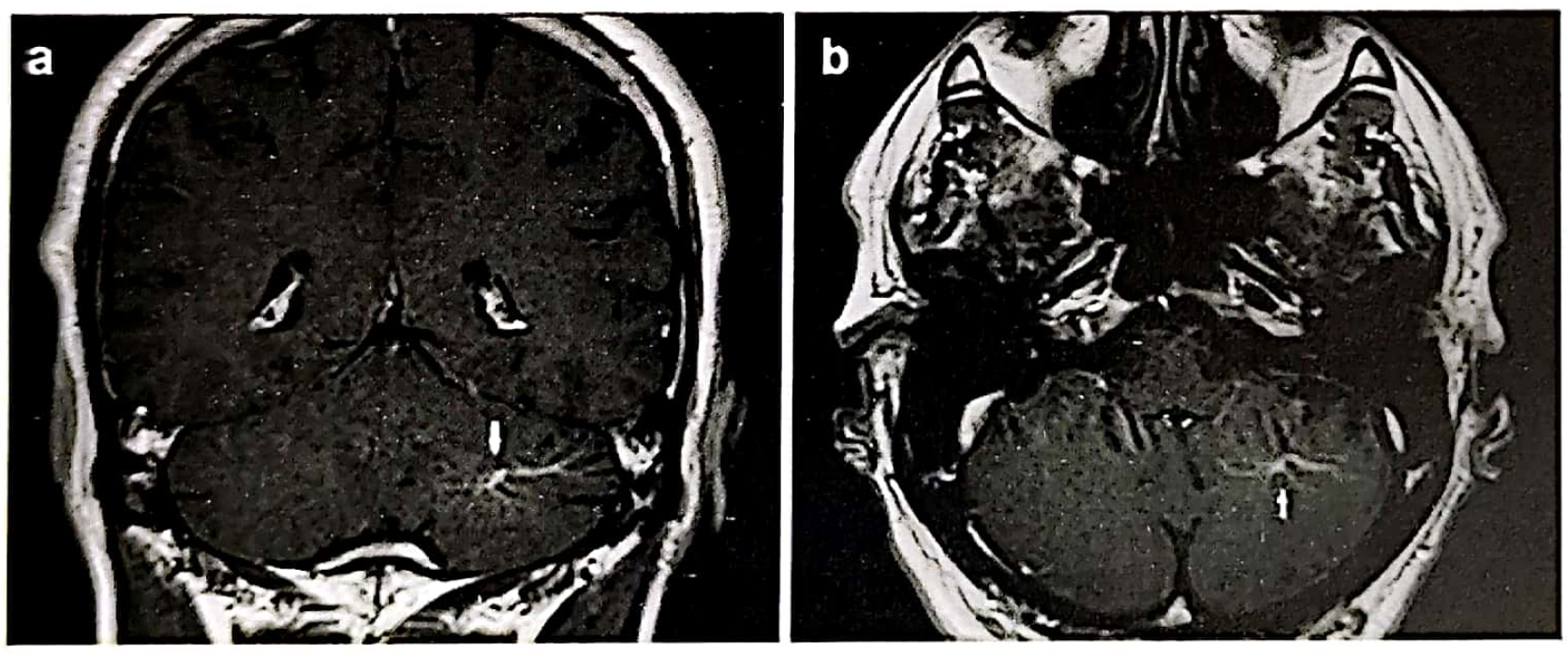

Figura 3.56. RMN cerebral secvenţa T1WI post SDC în plan coronal (a) respectiv axial (b): angiom venos cerebelos stâng (aspect de „cap de meduză").

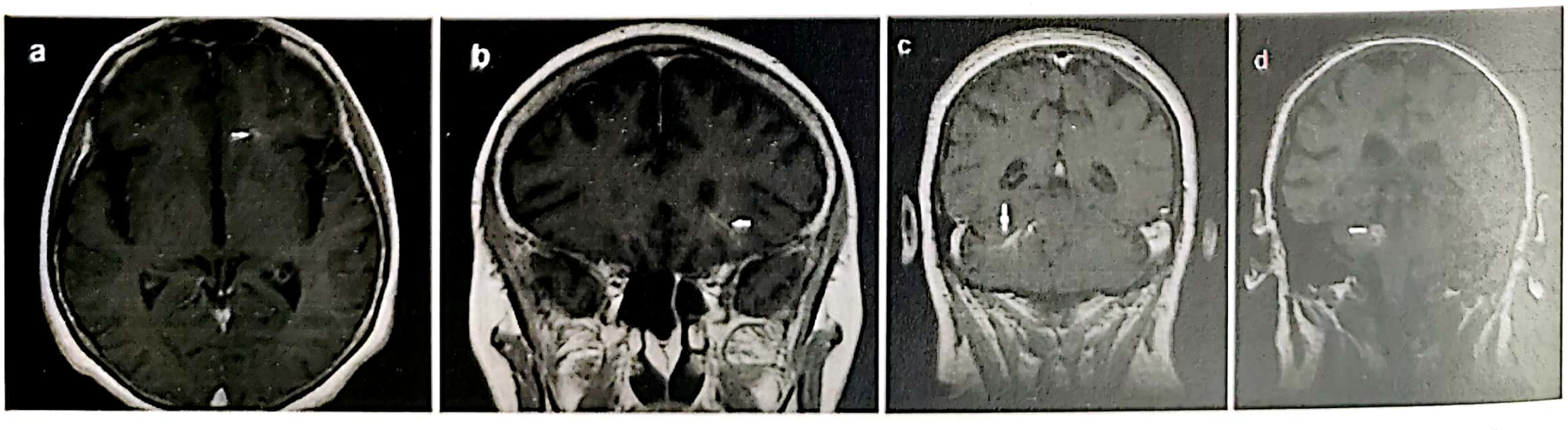

Figura 3.57. RMN cerebral secvenţa T1WI post SDC în plan axial (a) respectiv coronal (b): angiom venos frontal stâng; c – examen RMN cerebral post-SDC – secvenţa T1WI post-SDC în plan coronal: angiom venos cerebelos drept, aspect de „cap de meduza"; d – cavernom asociat angiomului venos.

CAVERNOMUL

Este o leziune vasculară benignă cu structură de hamartom, care nu conţine ţesut neural şi care conţine sânge în diferite stadii de evoluţie [2].

DSA nu este necesar, nu vizualizează angiomul cavernos. Cea mai importantă investigaţie RMN cerebral cu includerea obligatorie în protocolul de examinat a secvenţei T2 echo de gradient (T2*GRE). Deoarece cavernoamele sunt frecvent asociate cu anomaliile de dezvoltare venoasă, sunt necesare şi secvenţe gen susceptibilitate magnetică (SWI) [4].

Investigaţia de rutină înseamnă studii RMN triplanare, T1 şi T2 pentru a defini marimea, extinderea leziunii şi alte caracteristici cum ar fi numărul, hidrocefalia asociată ca şi prezenţa hemoragiei.

RMN-ul este indicat şi postoperator pentru a confirma ablaţia totală a cavernomului şi mai târziu pentru a diagnostica alte formaţiuni cavernoase „de novo".

Imagistica RMN:

– leziune cu structură heterogena (semnal mixt – hiper/hiposemnal T1WI, T2WI) delimitată printr-un inel complet de hemosiderină în jur (în hiposemnal T2WI); semnalul heterogen al leziunii este dat de sângele prezent în diferite stadii de degradare. Edemul perilezional este prezent rar;

– secvenţa T2*GRE evidenţiază reziduurile hemosiderinice (în hiposemnal accentuat);

– post SDC priza de contrast este minimă sau absentă;

– angio-RMN nu evidenţiază malformaţia;

– hemoragia acută poate face imposibil de vizualizat în anumite situaţii malformaţia, motiv pentru care este necesară reevaluare RMN după resorbţia hemoragiei (fig. 3.58, 3.59).

Imagistica CT:

– nativ – normal în 30–50% din cazuri; când se vizualizează leziunea este rotundă/ovalară hiperdensă iar într-un procent mare din cazuri sunt prezente calcificarile intralezionale (40–60%) [2];

– post SDC cavernomul este foarte slab iodofil sau chiar neiodofil [2] (fig. 3.60).

Recomandări imagistice: examen RMN cerebral nativ şi cu SDC.

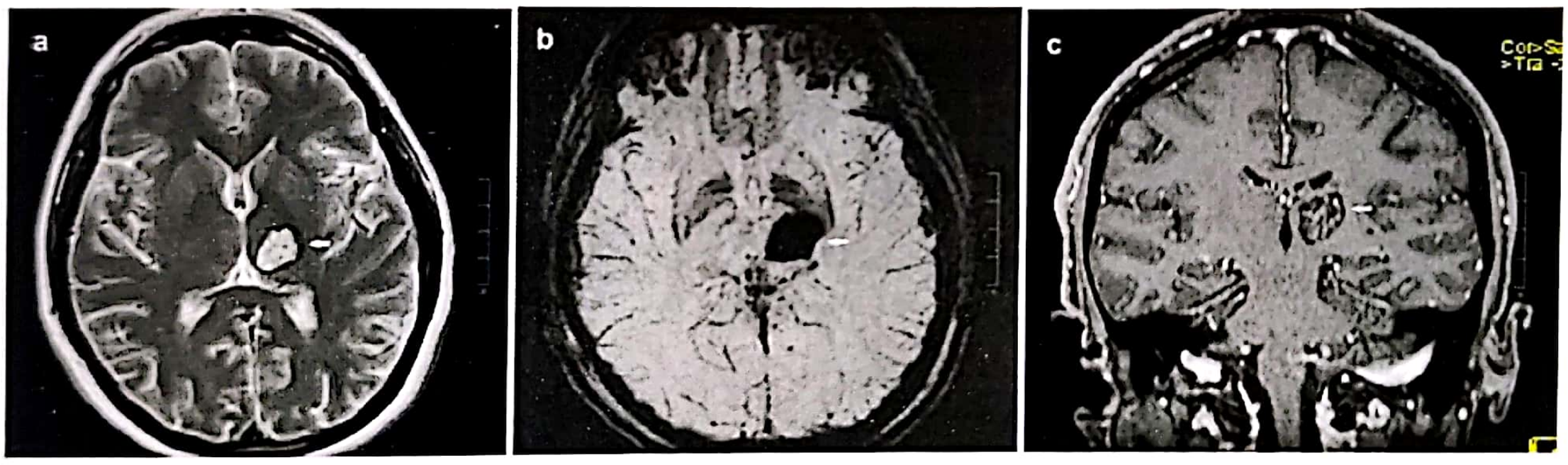

Figura 3.58. RMN cerebral nativ şi cu SDC: Cavernom talamic stâng; a – secvenţa T2WI axial (leziune heterogenă cu inel hemosiderinic în hiposemnal periferic); b – SWI (rezidurile hemosiderinice sunt în hiposemnal accentuat); c – T1WI coronar.

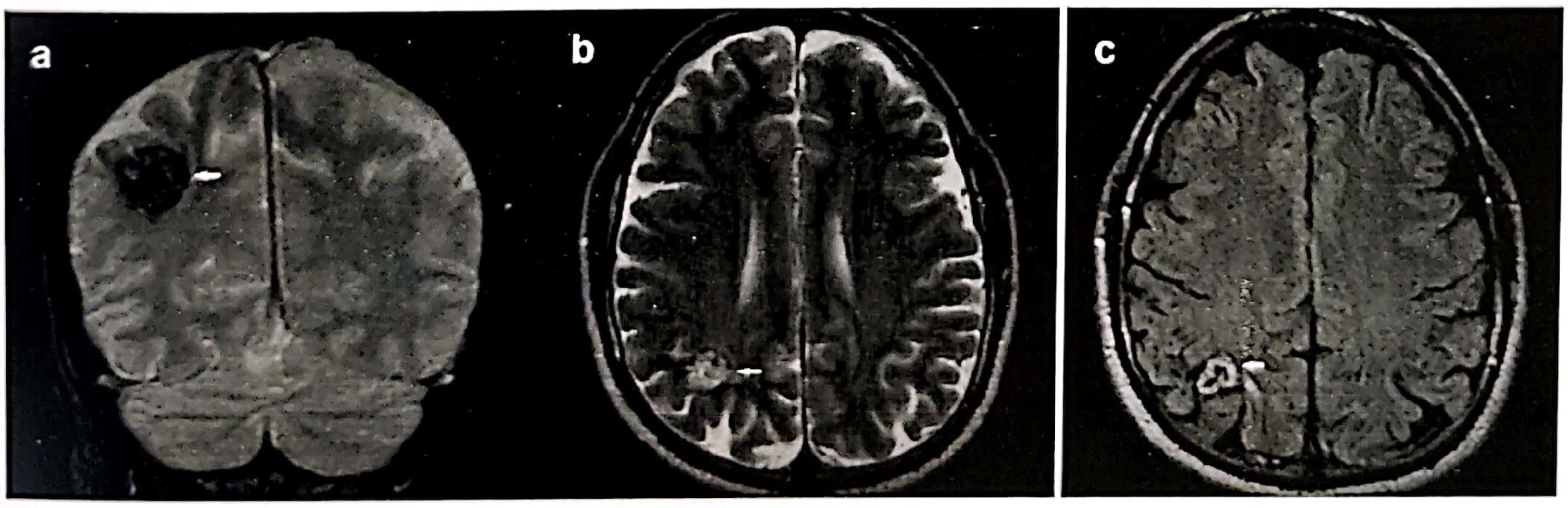

Figura 3.59. Cavernom parietal drept. Examen RMN cerebral; secvenţa T2*GRE în plan coronal evidenţiază leziunea în hiposemnal accentuat neomogen datorită rezidurilor hemosiderinice de la nivelul acesteia; b – secvenţa T2 axial; c – secvenţa FLAIR axial.

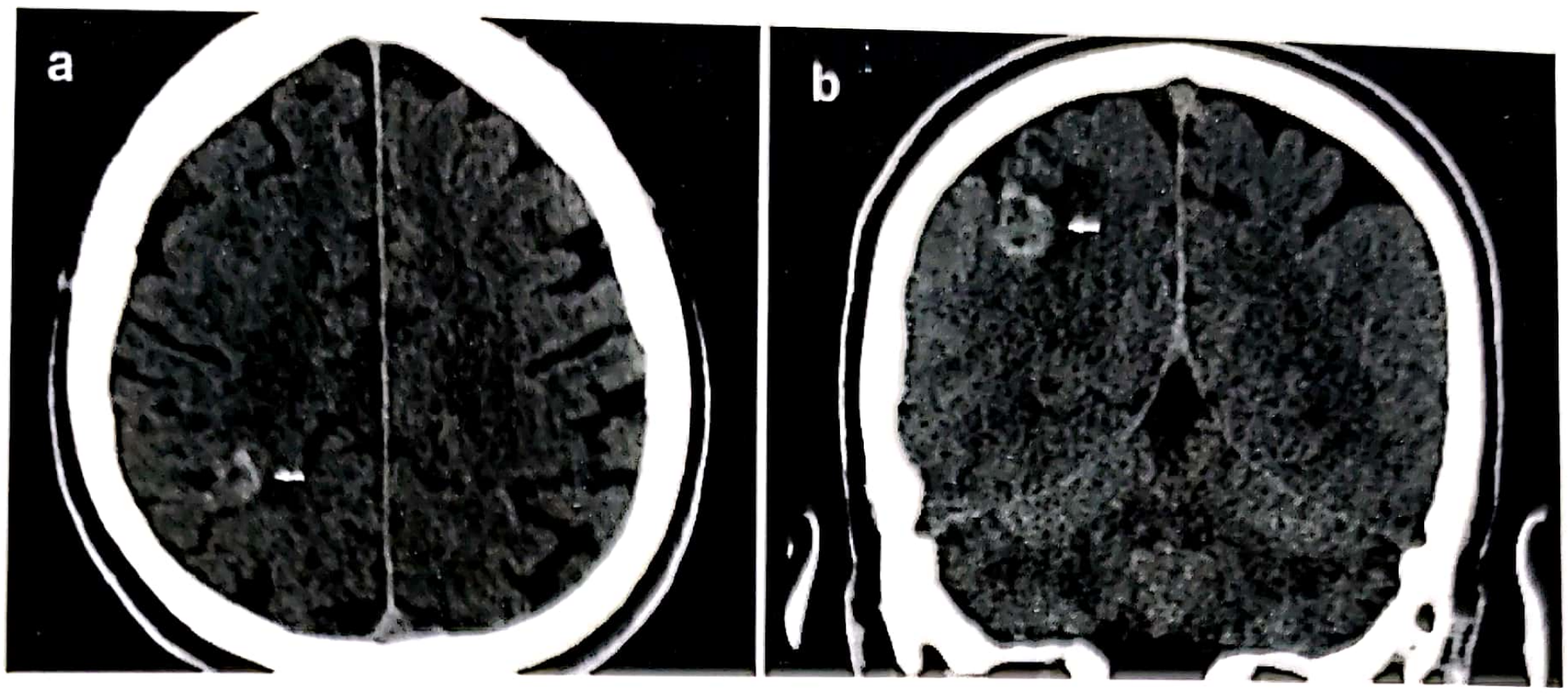

Figura 3.60. Cavernom parietal dr. Examen CT cerebral nativ – secţiuni în plan axial (a) şi coronal (b) – leziune hipodensă marginită printr-un lizereu hiperdens (hemoragic) parietal drept.

TELEANGIECTAZIA CAPILARĂ

Reprezintă un ghem de capilare cu parenchim cerebral interpus [2,3].

Localizare: punte, bulb, cordon medular, fiind în general de dimensiuni mici sub 1 cm [2,3].

Imagistica CT:

– de obicei nu se vizualizează pe examinarea CT nativă şi cu SDC; rareori pot fi vizualizate calcificări [2,3].

Imagistica RMN:

– leziunea se vizualizează pe secvenţa T2WI şi pe secvenţa T2*GRE (SWI) când este în moderat hiposemnal;

– post SDC pe secvenţa T1 apare aspectul de priză peteşială de contrast (fig. 3.61).

Recomandări imagistice: examen RMN cerebral nativ şi cu SDC.

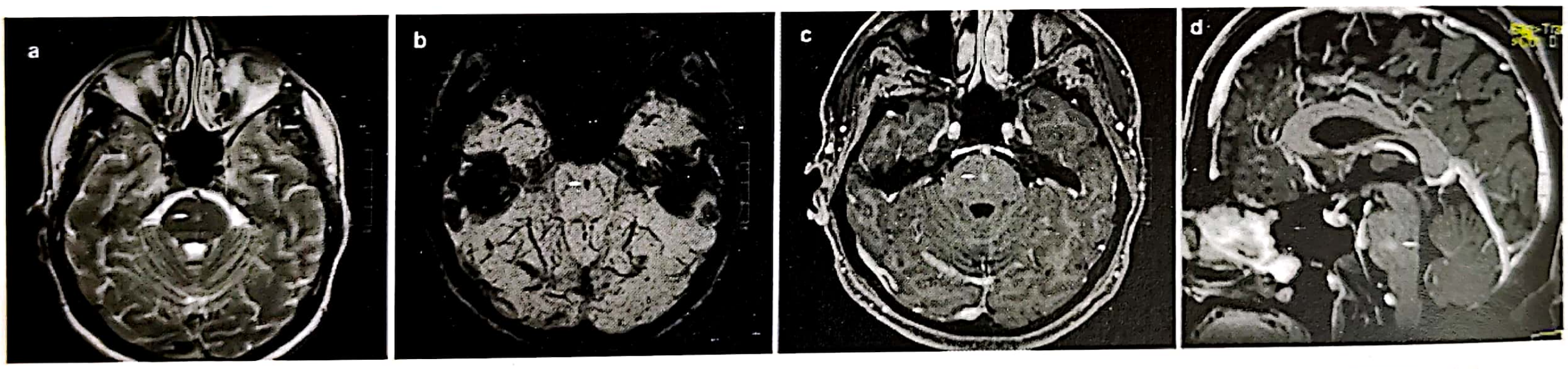

Figura 3.61. Teleangiectazie capilară pontină; Examen RMN cerebral nativ şi post-SDC; a – secvenţa T2WI axial, b – secvenţa SWI axial (evidenţiază prezenţa hemosiderinei), c,d – secvenţe T1WI post-SDC în plan axial şi coronal.

BIBLIOGRAFIE

1. Lumenta C.B., Di Rocco C., Haase J.: European Manual of Medicine, Neurosurgery; Mooij; Springer-Verlag, 2010.
2. Osborn, Blaser, Katzman, Provenzale, Castillo, Hedlund, Illner, Harnsberger, Cooper, Jones, Hamilton: Diagnostic Imaging-Brain; Amirsys, 2004.
3. Barkovich, Moore, Jones, Vezina, Koch, Raybaud, Grant, Blaser, Hedlund, Illner: Diagnostic Imaging-Pediatric Neuroradiology; Amirsys, 2007.
4. Ciurea A.V., Coman T.C., Gambardella G.: Actualităţi în cavernoamele intracraniene; Edit. Universitară Carol Davila, Bucureşti, 2005.

NEUROIMAGISTICA ÎN TUMORILE CEREBRALE

HORIA PLEŞ, DIANA MUNTEANU

INTRODUCERE

Tumorile cerebrale sunt împărţite în primare (70%) şi secundare (30 %). Deşi aceste tumori nu sunt frecvente în comparaţie cu tumorile altor organe (< 1,5% din cancere) ele merită o poziţie unică în oncologie datorită complexităţii histopatologice şi comportamentului biologic. Este de remarcat faptul că, în ciuda incidenţei lor scăzute, acestea au o mortalitate ridicată în rândul pacienţilor adulţi şi chiar mai mult în rândul copiilor. Clasificările topografice şi histologice, precum şi corelaţia dintre topografie şi patologie, sunt de folos în studiul, înţelegerea şi tratamentul tumorilor cerebrale. Ele sunt întâlnite cu orice localizare şi la pacienţi de toate vârstele. Diferenţele care există între copii şi adulţi în epidemiologie, localizare şi patologie fac necesară luarea în considerare a parametrului vârstă şi studierea separată a tumorilor pediatrice şi ale adultului [1].

EPIDEMIOLOGIE

a. ***Tumorile cerebrale pediatrice:*** 15–20% din toate tumorile intracraniene apar la copii sub 15 ani, marea majoritate fiind primare. Doar 1–2% dintre toate tumorile cerebrale apar la copii sub 2 ani [1].

La *nou-născuţi*, tumorile cerebrale sunt neobişnuite, reprezintă tumori congenitale şi sunt diferite histologic şi topografic în comparaţie cu cele care apar la copii şi adolescenţi. Ele se dezvoltă mai frecvent supratentorial decât în fosa posterioară, cele mai frecvente fiind teratoamele, tumorile embrionare şi glioblastomul multiform congenital.

La *copiii între 2 şi 10 ani*, tumorile primare sunt în general benigne comparativ cu cele întâlnite la nou-născuţi. 70% dintre acestea se dezvoltă infratentorial. 30% din tumorile de fosa posterioară sunt astrocitoame cerebeloase (pilocitic), 35–40% sunt meduloblastoame, 25% glioame de trunchi cerebral şi 10–15% sunt ependimoame de ventricul IV [1].

b. Tumorile cerebrale ale adultului: Incidenţa tumorilor cerebrale primare a crescut în ultimii 25 de ani, în special la persoanele în vârstă din ţările dezvoltate. Este discutabil dacă numărul acestora a crescut datorită procedurilor diagnostice mai bune sau reflectă o reală incidenţă crescută. Cel mai dramatic a crescut incidenţa limfomului primar al sistemului nervos central. Acesta a crescut cu 300% în populaţia imunodependentă şi imunocompromisă, în ultimele două decade [1].

Glioamele la bărbaţi şi meningioamele la femei sunt cele mai frecvente tumori primare cerebrale. La adulţi, tumorile cu origine glială sunt cele mai frecvente. La adultul tânăr, glioamele „low-grade" apar mai des. La pacienţii de vârstă mijlocie, astrocitoamele anaplazice sunt mai comune. La pacienţii în vârstă, glioblastoamele multiforme sunt cel mai des întâlnite. Vârsta mai înaintată, în general, se corelează cu o malignitate mai crescută.

La pacienţii adulţi, cele mai frecvente neoplasme intraaxiale supratentoriale sunt glioblastomul multiform şi tumorile metastatice, în timp ce metastazele şi hemangioblastoamele sunt cele mai frecvente neoplasme intraaxiale în fosa posterioară.

Tumorile extraaxiale supratentoriale cu frecvenţa cea mai mare sunt meningioamele, iar infratentorial predomină schwanoamele.

Adenoamele hipofizare sunt cele mai comune tumori în regiunea selară-paraselară [1].

LOCALIZARE

Aproximativ 80% dintre tumorile intracraniene sunt localizate supratentorial şi aproximativ jumătate dintre acestea sunt metastaze. Pe locul II ca incidenţă sunt tumorile neuroepiteliale, dintre care predomină glioblastoamele. Tumorile solide, de departe, sunt printre cele mai frecvente tumori cerebrale la copii şi se află pe locul II după leucemie [2].

În majoritatea cazurilor aceste tumori sunt primitive. Metastazele la copii, spre deosebire de adulţi, sunt întâlnite mult mai rar. Excluzând copiii de până la 1 an şi adolescenţii, aproximativ 70% dintre tumorile intracraniene au localizare infratentorială, dintre care 75% sunt în emisferele cerebeloase şi 25% în trunchiul cerebral [2].

IMAGISTICA TUMORILOR CEREBRALE

Imagistica joacă un rol important în evaluarea pacienţilor cu tumori cerebrale. Computer Tomografia şi Rezonanţa Magnetică Nucleară reprezintă două din cele mai importante şi frecvent utilizate modalităţi imagistice. Permanenta îmbunătăţire a tehnicilor imagistice, utilizarea substanţelor de contrast şi introducerea unor noi tehnici imagistice ca difuzia, perfuzia, spectroscopia şi RMN funcţional, a îmbunătăţit semnificativ detecţia şi evaluarea neoplasmelor cerebrale [2].

Când o tumoră cerebrală este suspectată clinic, evaluarea radiologică este necesară pentru a determina locaţia, extensia tumorii şi relaţia cu structurile din jur. Aceste informaţii sunt foarte importante în alegerea formei terapeutice cum ar fi chirurgia, radioterapia şi chimioterapia [2].

TUMORILE NEUROEPITELIALE

Celulele gliale sunt cele mai numeroase din populaţia celulară a creierului, numărul lor depăşindu-l de câteva ori pe cel al neuronilor. Celulele gliale au un potenţial de transformare patologică şi, prin urmare, ele sunt principalul furnizor de neoplasme ale SNC.

Structura histologică a celulelor gliale nu este uniformă, astfel ele sunt împărţite în trei subtipuri celulare: astrocite, oligodendrocite şi ependimocite. Astfel, tumorile gliale sunt împărţite în trei subgrupuri de bază: gliom astrocitic, oligodentrogliomul şi ependimomul.

Mai mult de 75% dintre glioame sunt astrocitoame şi proporţia tumorilor maligne (astrocitomul anaplazic) este cea mai mare.

Tumorile neuroepiteliale reprezintă aproximativ 50% din toate tumorile cerebrale. La adulţi au localizare, în special, supratentorială, în timp ce la copii leziunile din fosa craniană posterioară sunt mai tipice. Ca şi la adulţi, neoplasmele intracraniene supratentoriale la copii au în special origine glială (mai des acestea sunt astrocitoame sau ependimoame). Spre deosebire de adulţi, tumorile cu origine neuroglială sunt rareori observate la copii. Aproximativ 2/3 din neoplasmele craniene sunt benigne, astrocitomul fiind cea mai frecventă formă (30%), apoi gangliogliomul şi xantoastrocitomul pleomorfic. Ependimomul supratentorial este mai frecvent întâlnit la copii decât la adulţi [2].

a. Tumori astrocitare

Tumorile astrocitare sunt divizate în două mari categorii. Tumorile cu creştere difuză, cu prognostic prost, reprezintă 75% din astrocitoame, din care fac parte tumorile cu un grad crescut de anaplazie, de la astrocitom cu malignitate scăzută la glioblastom.

Tumorile bine delimitate au un prognostic mai bun, din care fac parte astrocitomul pilocitic, xantoastrocitomul pleomorfic şi astrocitomul subependimal cu celule gigante. Aceste tumori se pot dezvolta în orice lob, totuşi lobii occipitali sunt mai puţin afectaţi. Invazia bilaterală poate apare în cazul unei tumori localizate profund.

Procesul patologic poate afecta atât substanţa albă cât şi pe cea cenuşie. Speranţa de viaţă în cazul astrocitoamelor variază între 2,5 şi 15 ani. Este cunoscut faptul că aproximativ 10% din tumorile benigne se transformă malign, iar 50% din tumorile cu grading mic, tratate chirurgical se transformă în astrocitoame anaplazice şi glioblastoame. Creşterea progresivă a astrocitoamelor fibrilare poate fi observată şi fără creşterea nivelului de anaplazie [2].

Astrocitom de grad mic. Împărţirea glioamelor difuze în funcţie de gradul de malignitate este importantă în selectarea tratamentului şi în prognostic. Criteriile includ prezenţa polimorfismului nuclear şi celular, proliferarea endoteliului vascular, a mitozelor şi a focarelor de necroză. În ciuda structurii histologice benigne, toate astrocitoamele infiltrative au un prognostic prost. Focare de degenerare chistică pot fi întâlnite în tumoră, în timp ce focarele de necroză nu sunt întâlnite niciodată. Calcificările sub forma de focare mici sau mai mari sunt prezente în 15–20% din cazuri [2]. Edemul perifocal nu este tipic pentru acest tip tumoral. Este cunoscut faptul că astrocitoamele benigne nu captează contrast în marea majoritate a cazurilor, cele atipice având o captare focală sau intensă de SDC (fig. 3.62 – 3.64).

Astrocitomul de grad mic – forma infiltrativă este o formaţiune infiltrativă difuză greu de evidenţiat pe CT, fără priză de SDC, fără efect de masă şi sunt mai mult infiltrative decât expansive (fig. 3.65).

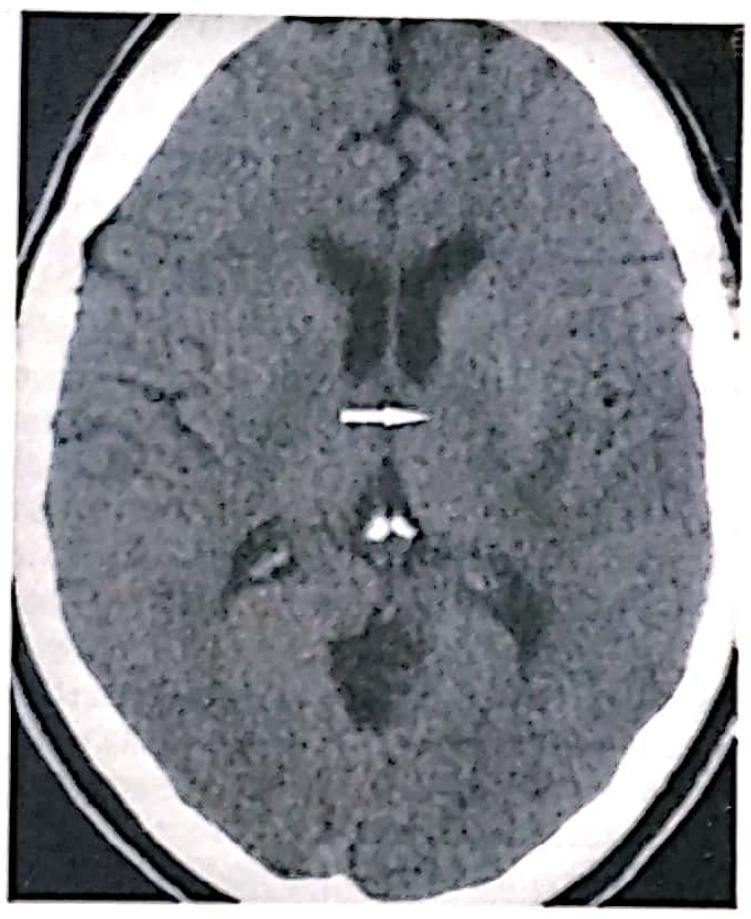

Figura 3.62. Astrocitom de grad mic – forma localizată (CT); hipodensitate insular stânga, mica priză de contrast, obişnuit nu captează SDC.

Astrocitomul anaplazic ocupă un loc intermediar între astrocitomul benign şi glioblastomul. Este o tumoră infiltrativă, imprecis delimitată în care degenerările chistice şi hemoragia sunt adesea prezente, dar necroza este absentă. În jurul tumorii este adesea vizibil edemul în grade variabile, iar calcificările sunt rare [2] (fig. 3.66).

Glioblastomul este forma cea mai malignă a tumorilor gliale. Este o tumoră heterogenă, bine vascularizată, cu necroze centrale, zone hemoragice, înconjurată de un important edem perifocal în substanța albă. Calcificările sunt foarte rare. Extensia în emisferul cerebral opus este tipică prin corpul calos, comisura anterioară şi posterioară. Tumora viabilă se extinde mult dincolo de anormalitățile de semnal vizibile RMN. Tipic pentru acest tip tumoral este priza de contrast inelară şi neregulată ce înconjoară centrul necrotic [2] (fig. 3.67, 3.68).

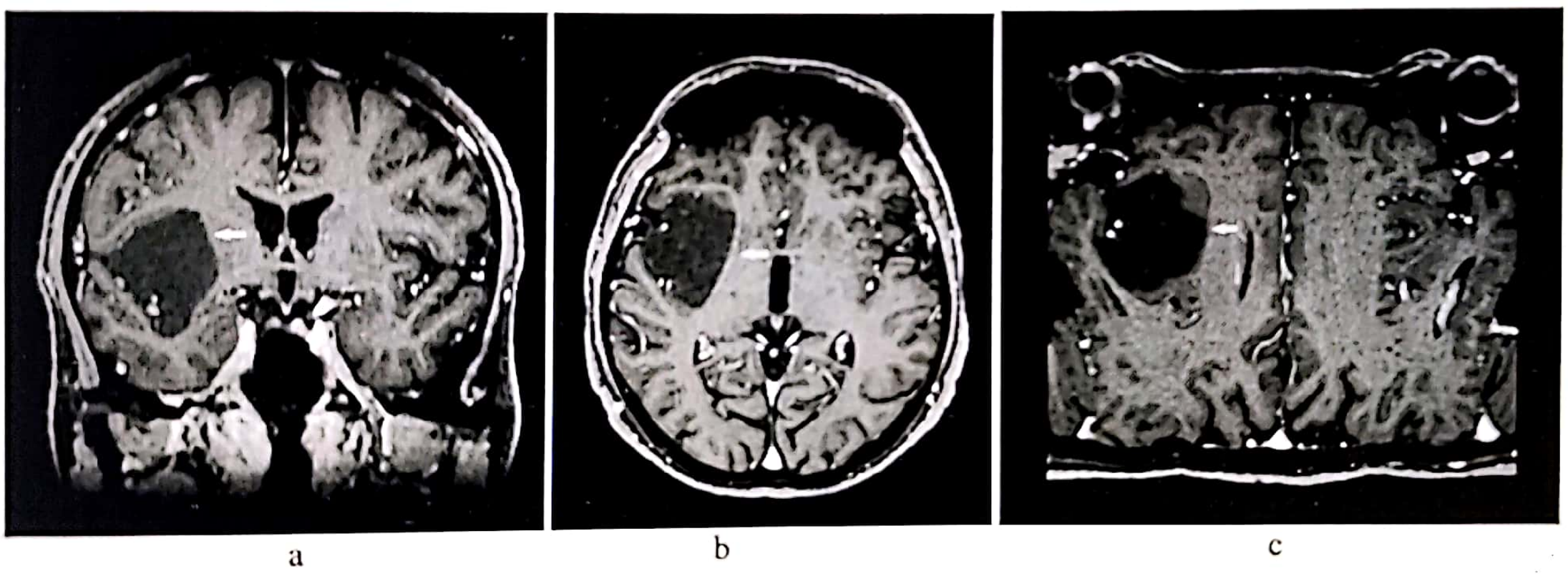

Figura 3.63. Astrocitom de grad mic – forma localizată (RMN).
Formațiune focală bine delimitată cu hiposemnal în T1, cu captare minimă sau deloc a SDC.

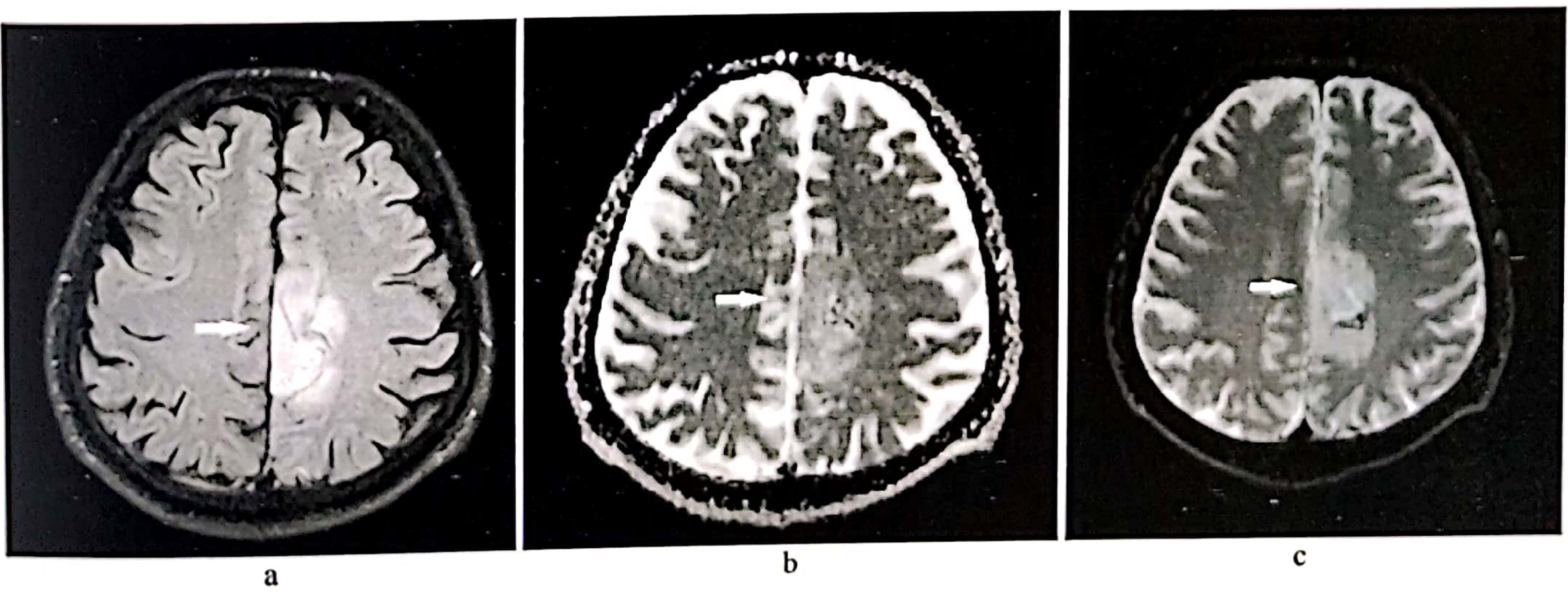

Figura 3.64. Astrocitom de grad mic – forma localizată (RMN). a – FAIR, b – difuzie, c – T2.
Se pune în evident hipersemnalul în FLAIR şi T2.

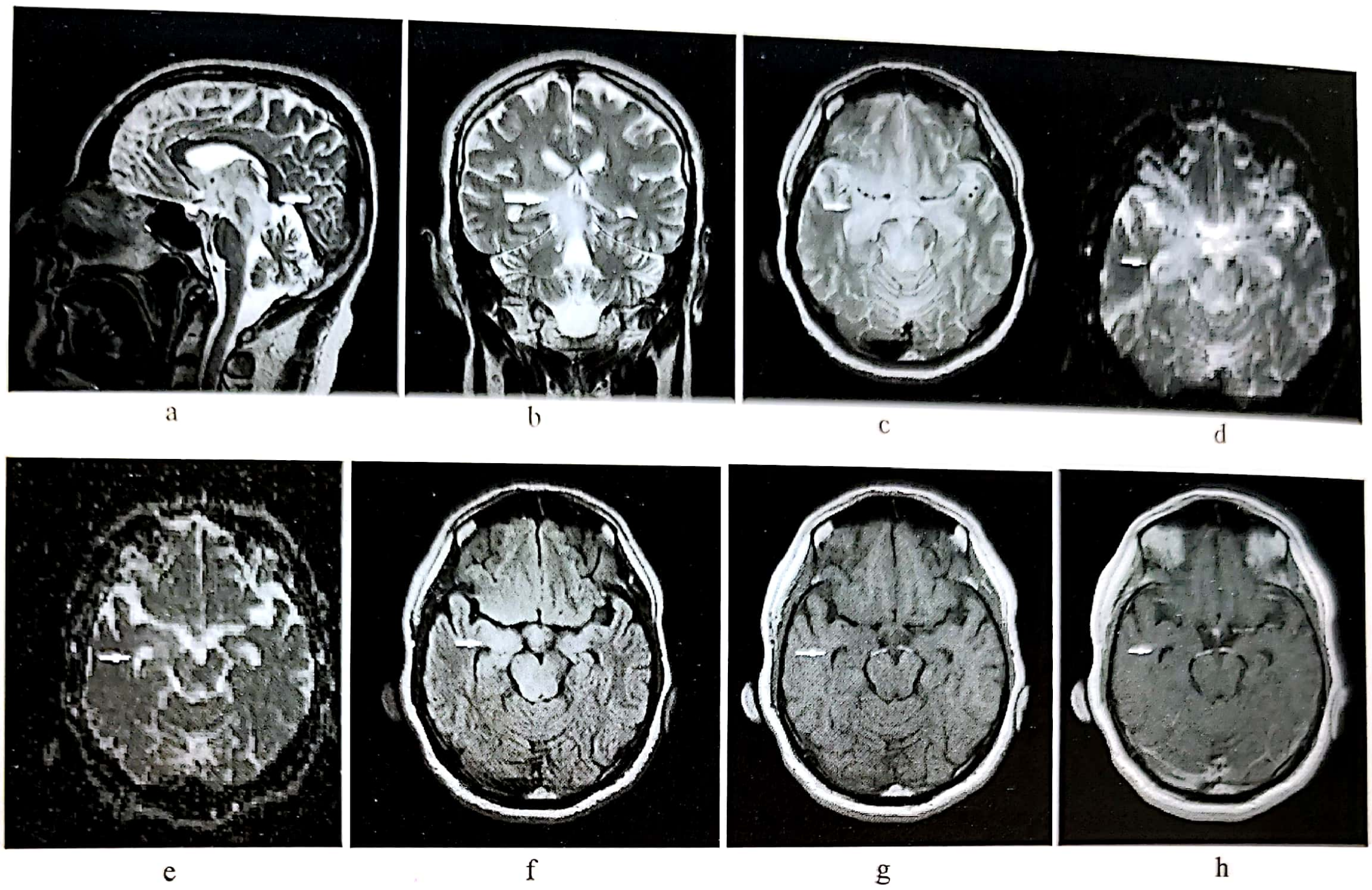

Figura 3.65. RMN T2 sagital, coronar, axial (a, b, c); difuzie (d); ADC (e); FLAIR (f); T1 nativ cu SDC (g, h). Hiposemnal în T1, hipersemnal pe T2, captare SDC puțin sau deloc.

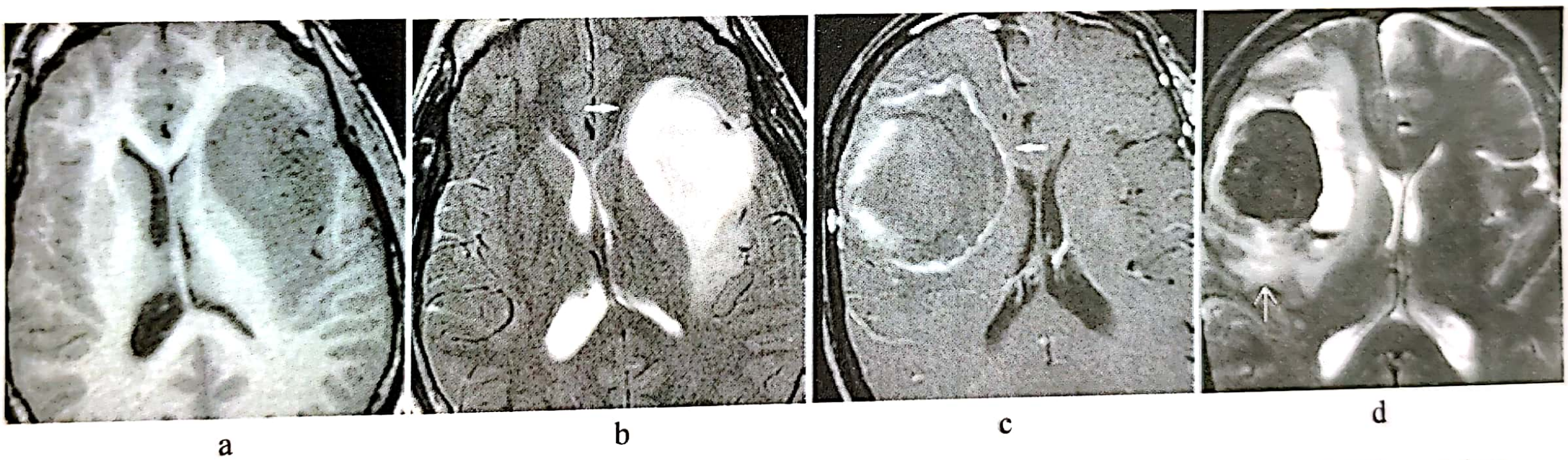

Figura 3.66. RMN axial: a – T1 nativ, b – T2, c – T1 SDC, d – coronar T2. Fără gadofilie sau gadofilie nodulară, focală, petesială; calcificările, sângerările sau transformările chistice sunt rare; gadofilia inelară periferică ridică suspiciunea de glioblastom.

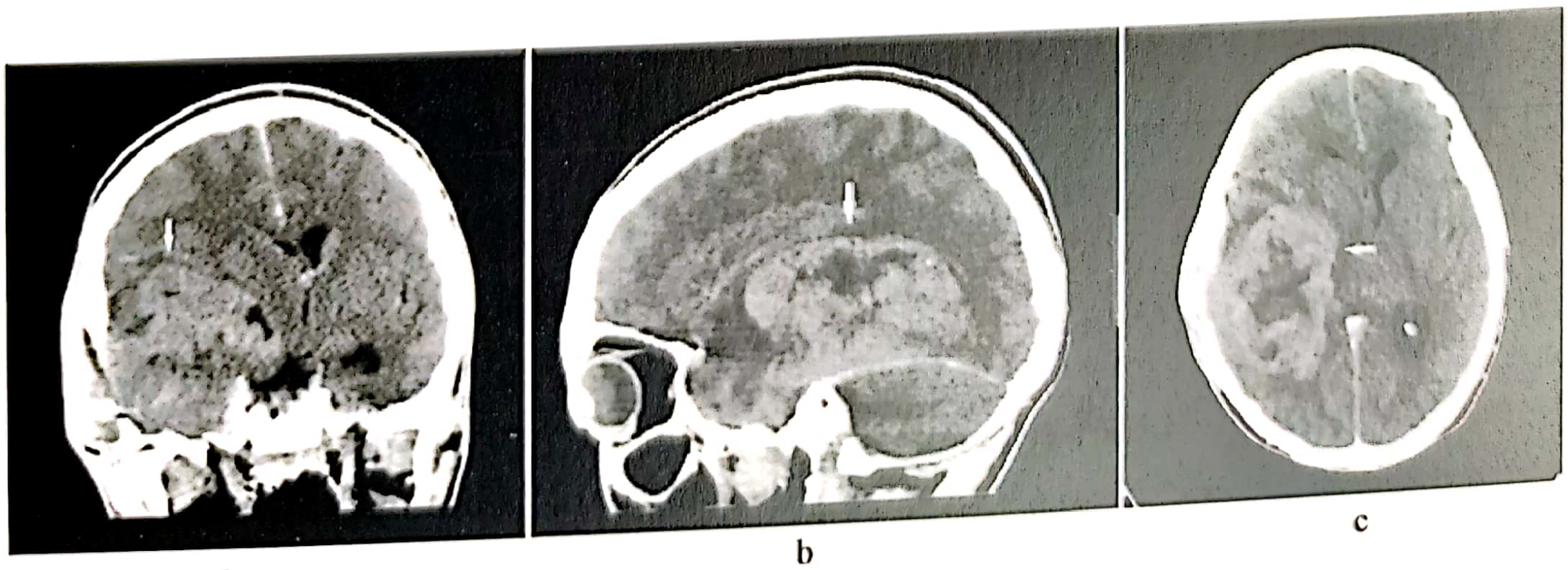

Figura 3.67. CT a, b, c – CT sagital, coronar, axial.

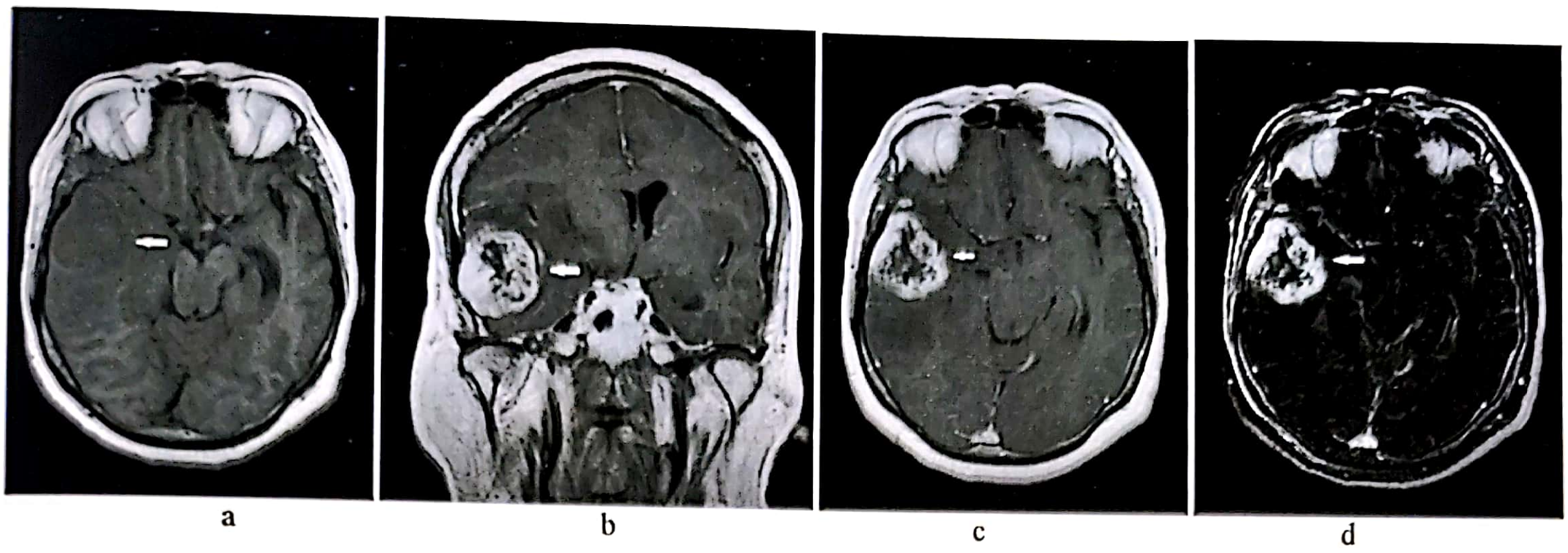

Figura 3.68. Glioblastom multiforRMN: a – axial T1 nativ, b, c – coronar şi axial T1 cu SDC, d – axial subtractive.

Gliosarcomul este o combinaţie între glioblastom şi angiosarcom (sau fibrosarcom). Majoritatea sunt întâlnite la pacienţi între 50 şi 70 de ani. Pot fi prezente şi metastaze extracraniene, în organele viscerale, dar care nu influenţează prea mult prognosticul, deoarece procesul intracranian rămâne principala cauză a decesului. Localizarea superficială şi invazia durală este tipică pentru gliosarcom. Se aseamănă cu meningiomul, dar este mai puţin omogen şi nu prezintă un contact larg cu duramater [2].

Astrocitomul pilocitic este o tumoră cu creştere lentă a cărui aspect depinde de localizarea tumorii. La nivelul cerebelului ia forma unui chist cu nodul parietal, cu rare calcificări şi cu o priză de contrast variabilă (fig. 3.69). Astrocitomul pilocitic hipotalamic opto-chiasmatic este bine delimitat, de formă nodulară [2].

Astrocitom subependimar cu celule gigante este tipic întâlnit la pacienţii cu scleroză tuberoasă Bourneville. Este o formaţiune nodulară localizată în ventriculii laterali, mai frecvent în apropierea găurii Monro, intens captantă de SDC, ce determină hidrocefalie secundară obstructiv [2] (fig. 3.70).

Xantoastrocitomul este un gliom rar, apare mai ales la copii şi adultul tânăr, cu crize convulsive în antecedente, localizat în cortex şi substanţa albă adiacentă. Poate avea aspect de chist, chist cu nodul parietal sau doar o componentă solidă infiltrativă. Edemul, calcificările, hemoragia şi eroziunile osoase nu sunt caracteristice. Priza de contrast marcată, uneori heterogenă, este tipică pentru acest tip tumoral [2] (fig. 3.71).

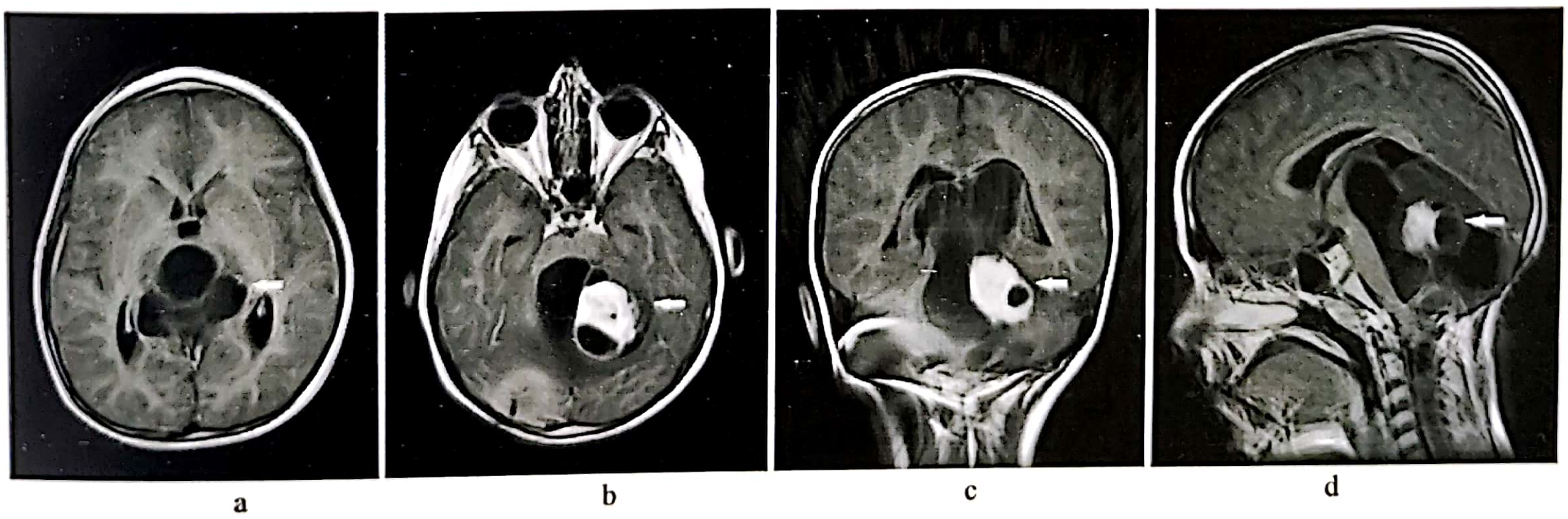

Figura 3.69. RMN: a – axial T1 nativ, b – axial T1 cu SDC, c – coronar T1 cu SDC, d – sagital T1 cu SDC. T1 componenta solidă în izo/hiposemnal cu cortexul cerebral, chistul în izosemnal cu LCR-ul şi T1 cu SDC gadofilie intensă, rar gadofilie parietală la nivelul componentei chistice.

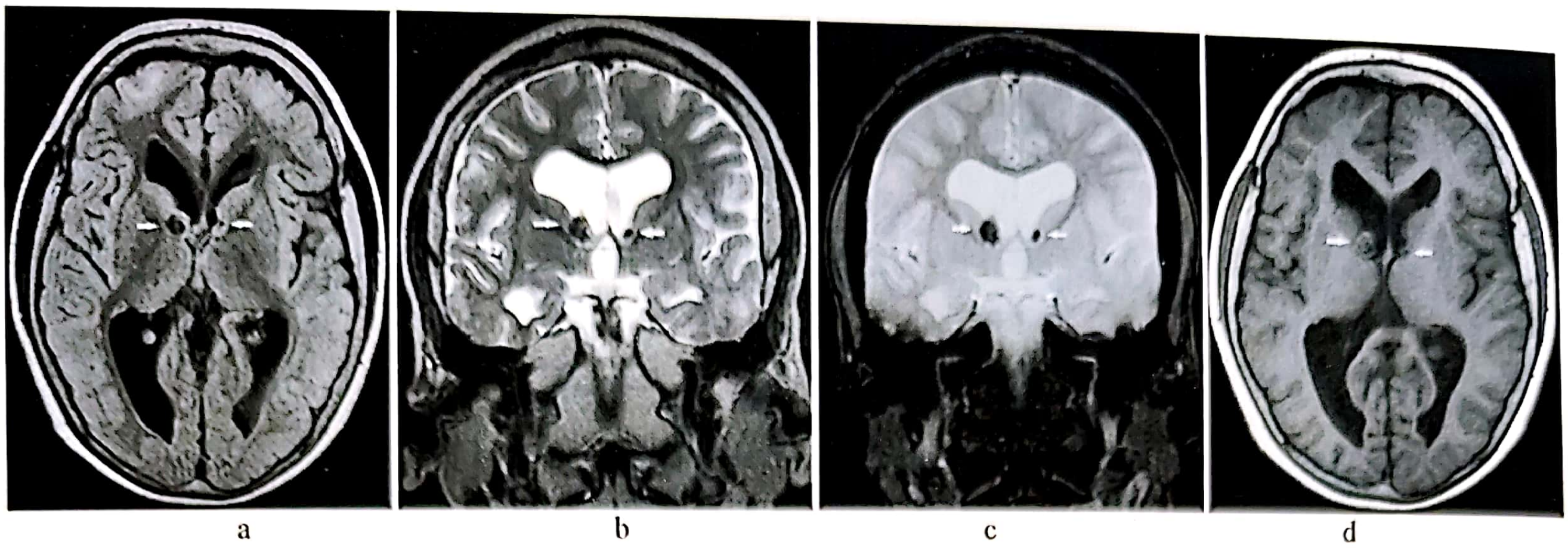

Figura 3.70. Astrocitom subependimar: a – secțiune axiale Flair; b,c – secțiuni coronale T2 și SWI; d – secțiune axială T1 post SDC; Pacient cu scleroza tuberoasă Bourneville cu multipli tuberi subcorticali (hipersemnal T2 și Flair), câțiva mici noduli subependimari în pereții ventriculilor laterali și două formațiuni solide (astrocitoame subependimare) cu structura heterogenă, în hiposemnal T2 și SWI date de calcificările tumorale și cu gadofilie neomogenă, localizate în vecinătatea orificilor Monro.

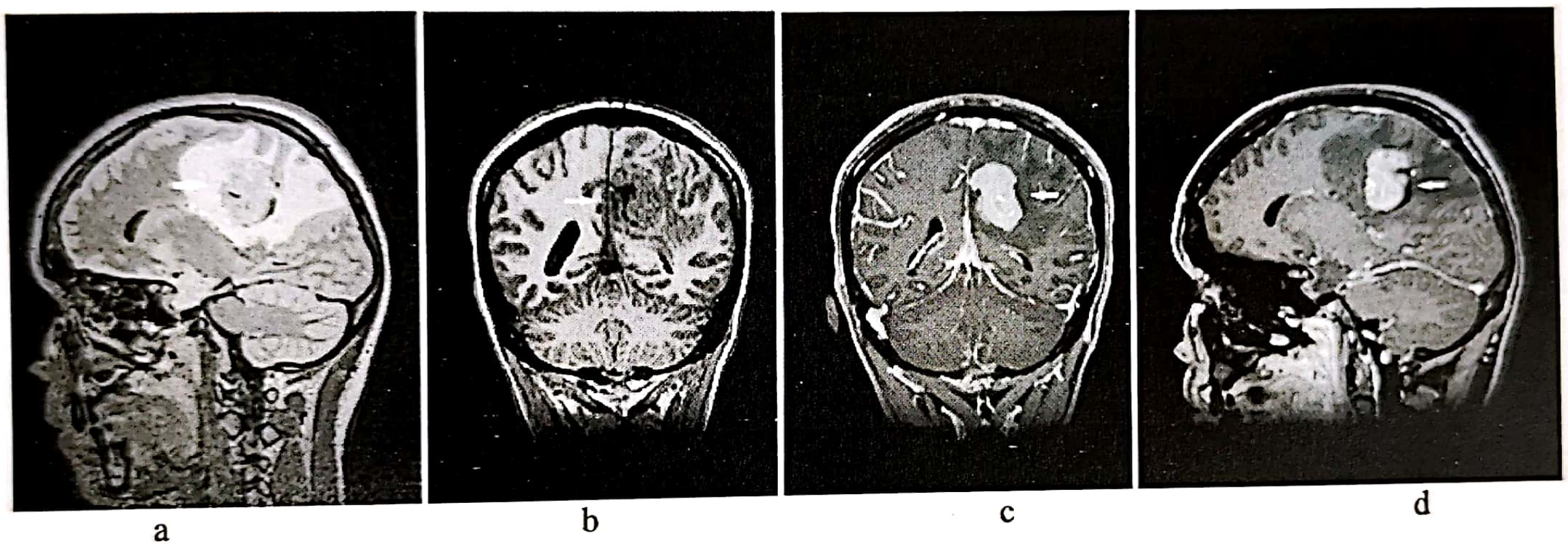

Figura 3.71. RMN a – FLAIR sagital, b – T1 coronar, c – T1 coronar cu SDC, d – sagital T1 cu SDC.

b. Tumori oligodendrogliale

Oligodendrogliomul este o tumoră glială, rar întâlnită, în care formele pure sunt și mai rar întâlnite. Este o tumoră a adultului la care incidența maximă este între 35 și 45 de ani. Marea majoritate a tumorilor sunt benigne, cresc încet, sunt infiltrative și neîncapsulate, localizate în substanța albă predominant paraventriculară. Focarele de degenerare chistică sunt tipice la acest tip tumoral, dar necroza și hemoragia nu sunt întâlnite în formele benigne.

Oligodendroglioamele sunt cele mai frecvente tumori calcificate dintre toate neoplasmele intracraniene. Prezența calcificărilor este întâlnită în 70–90% din cazuri. Priza de contrast este moderată și heterogenă. Pot fi observate și cazuri atipice, fără calcificări [2] (fig. 3.72).

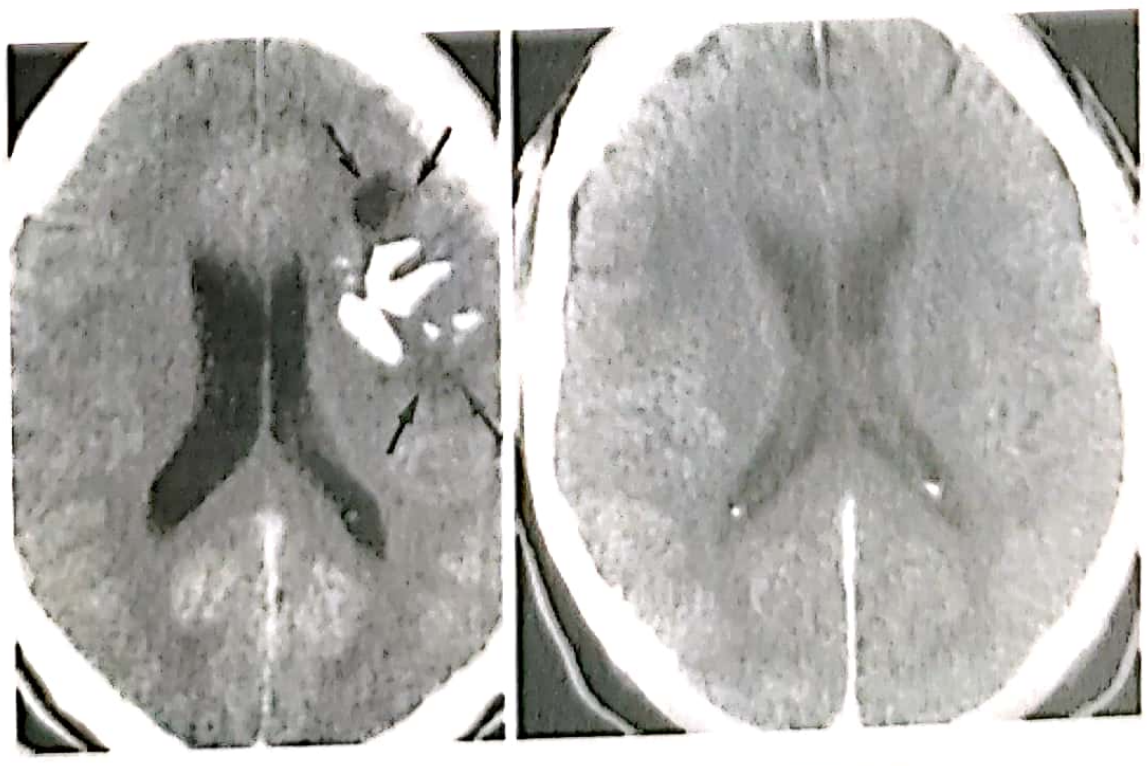

Figura 3.72. CT nativ calcificări.

c. Tumori cu celule ependimale

Ependimomul este o tumoră cu origine din celulele ependimare și are localizare, în special, intra sau paraventriculară. Cele cu altă localizare (ectopice) sunt foarte rare. Este o tumoră care crește încet, prezintă calcificări și degenerări chistice în țesutul tumoral. Este observat de 4–5 ori mai frecvent la copii decât la adulți. La nivelul cordonului medular este mai rară și reprezintă unul din criteriile din cadrul Neurofibromatozei II [2] (fig. 3.73).

Subependimomul este o tumoră benignă rară a cărui structură histologică este tipică pentru gliom ependimar, dar și pentru gliom astrocitar. Este localizată intraventricular, în aria septului pelucid sau în porțiunea inferioară a ventriculului IV (fig. 3.74). Prezintă o creștere lentă peri și intraventriculară. Patologia secundară cea mai frecventă este hidrocefalia. Investigația prin CT pune în evidență calcificări între 50–100% din cazuri. Captează SDC între 62–92% din cazuri [2].

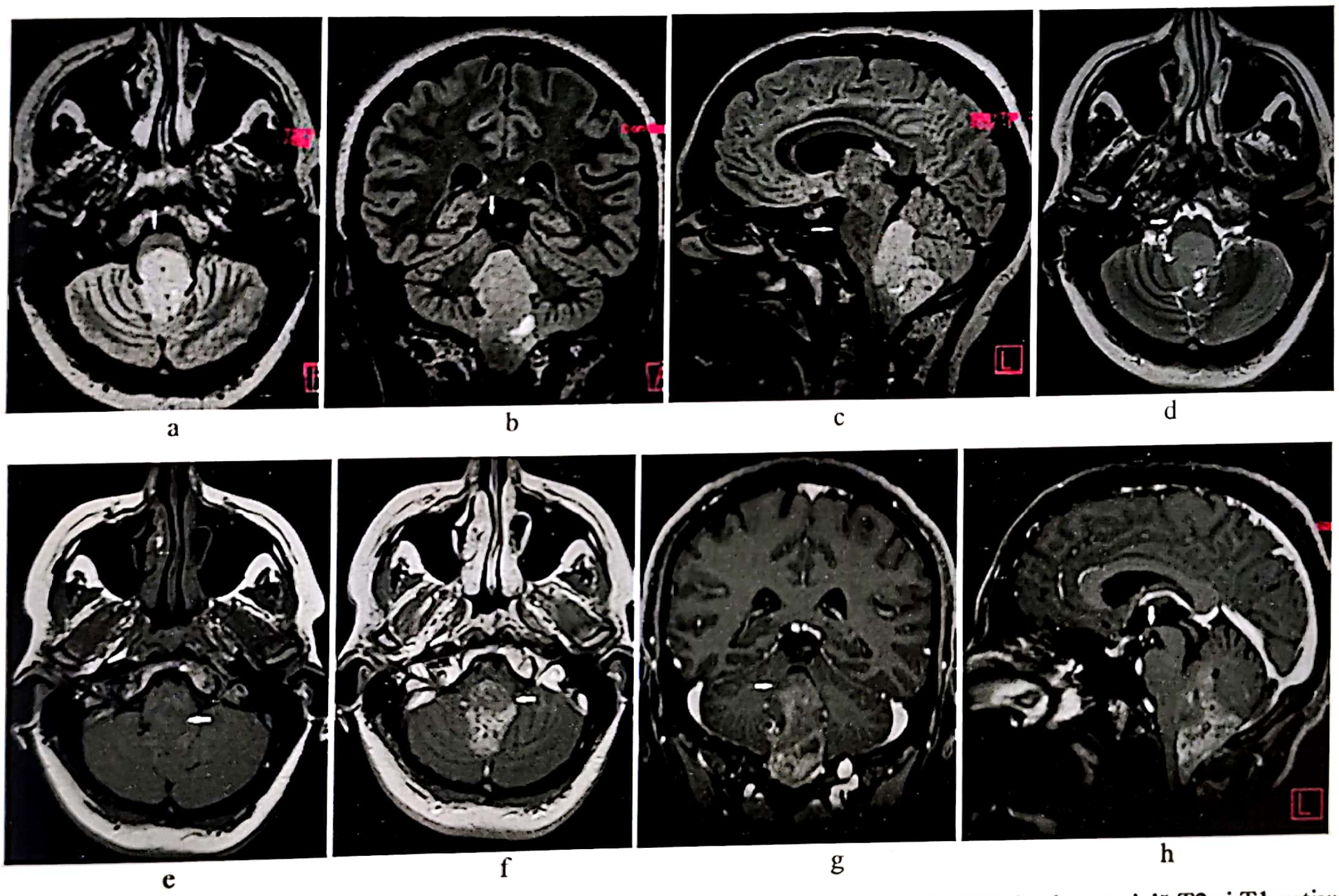

Figura 3.73 a–h. Ependimom de ventricul IV. a–c – secțiune axială, coronală și sagitală Flair; d,e – axială T2 și T1 nativ; f–h – secțiune axială, coronală și sagitală T1 cu SDC. Formațiune tumorală cu structură heterogenă, moderat gadofilă, localizată în ventriculul IV și vermisul cerebelos, bine delimitată, ce comprimă trunchiul cerebral.

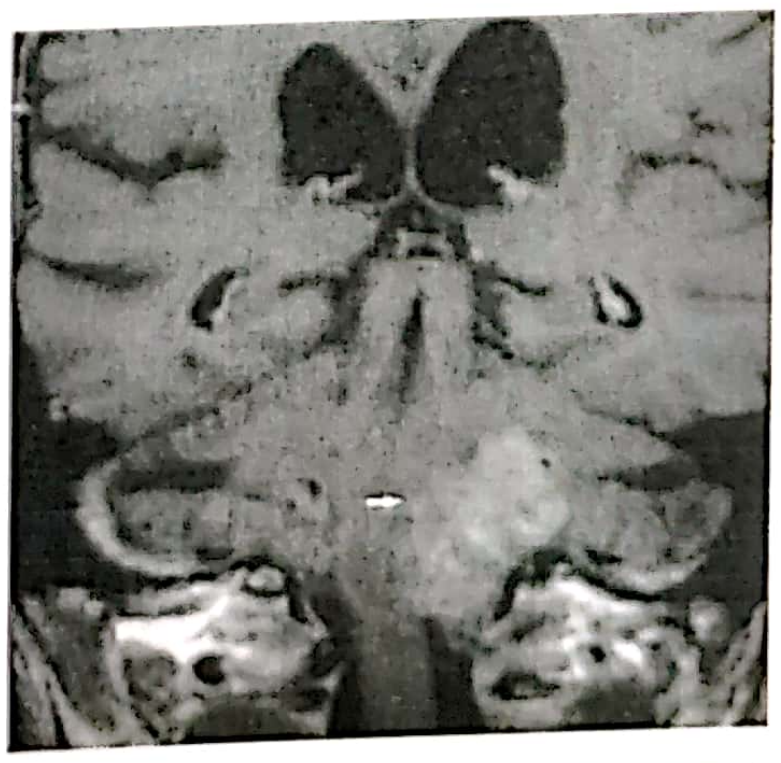

Figura 3.74. RMN coronar T1 cu SDC. Captare neomogenă a SDC.

d. Tumori neuroepiteliale cu origine incertă

Astroblastomul este o tumoră rară cu structură heterogenă solid-chistică, ce captează moderat SDC în zonele solide și în pereții chistelor. Localizarea tipică este în emisferele cerebrale, adesea superficial.

Gliomatoza cerebrală. Se caracterizează prin creșterea în volum a emisferelor cerebrale, cerebelului sau măduvei spinării în ciuda unei structuri anatomice aparent intacte. Este afectată în special substanța albă, uneori fiind bilaterală. Localizarea în funcție de frecvență este în nucleii bazali, corpul calos, trunchiul cerebral și cerebel. Infiltrarea tumorală se face perineural și perivascular.

Leziunea nu prinde contrast, este imprecis delimitată, se șterge diferențierea între substanța albă și cenușie, iar spațiile subarahnoidiene sunt comprimate. În stadiile avansate poate apărea priza de contrast. Gliomatoza leptomeningeală poate fi similară cu carcinomatoza meningeală [1–3] (fig. 3.75).

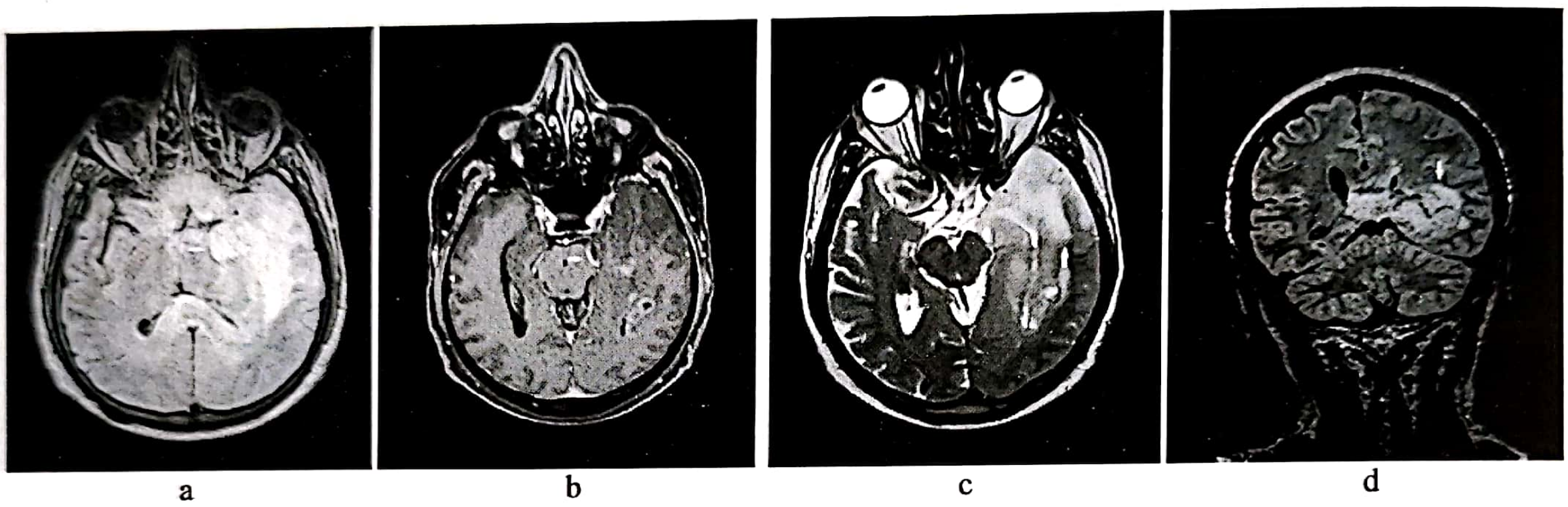

Figura 3.75. RMN a–c – axial (FLAIR, T1 cu SDC, T2 nativ), d – STIR coronar.

e. Tumori de plexuri coroide

Sunt tumori ce se dezvoltă din epiteliul plexurilor vasculare, care au origine neuroectodermală. Sunt localizate în lumenul ventricular, în contact intim cu plexurile vasculare.

Papilomul de plexuri coroide are aspect conopidiform, este bine delimitată, poate prezenta degenerări chistice și calcificări și este intens captantă de SDC. Cele mari pot invada țesutul cerebral. Hemoragia și ependimita reactivă joacă un rol important în apariția hidrocefaliei [2] (fig. 3.76).

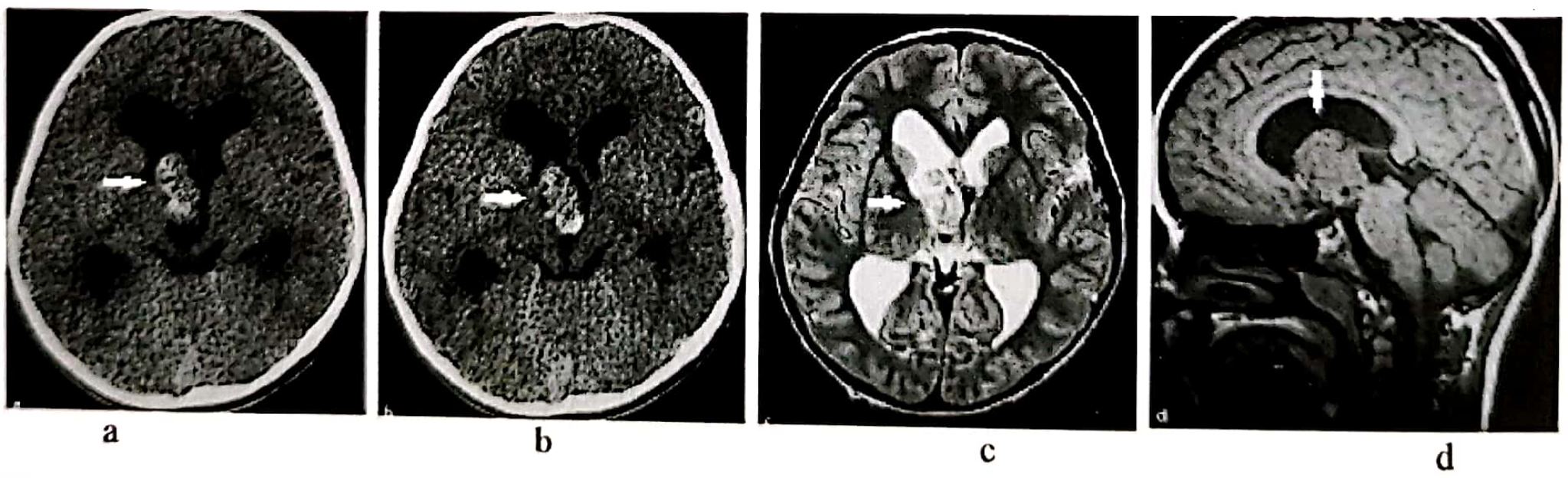

Figura 3.76 a–d – Papilom de plexuri coroide de ventricul III a; b – secțiune axială CT nativă și post SDC; c – secțiune axială T2; d – secțiune sagitală T1. Formațiune tumorală heterogenă, bine delimitată, cu contur neregulat, localizată în ventriculul III și cu extensie în ventriculul lateral drept. Hidrocefalie triventriculară secundară.

Carcinomul de plexuri coroide se dezvoltă aproape întotdeauna în ventriculii laterali și adesea infiltrează structurile din jur. Este greu de diferențiat de papilomul de plex coroid, amândouă putând invada țesutul cerebral și metastaza în spațiile subarahnoidiene [2].

TUMORI NEURONALE
ȘI MIXTE NEUROGLIALE

Sunt neoplasme relativ rare, formate parțial sau total din celule cu origine neuronală, cu un nivel crescut de diferențiere tisulară.

a. Gangliocitomul pur este foarte rar. Chisturile şi calcificările nu sunt tipice în acest caz. Priza de contrast este discretă sau absentă. În unele cazuri pe examinarea CT nu se observă modificări patologice, având în vedere localizarea superficială, iar pe RMN pot fi greu identificate având un semnal identic cu substanţa cenuşie [2].

b. Gangliocitomul displazic cerebelos este cunoscut ca şi **boala Lhermitte-Duclos**. Este o boală rară caracterizată printr-un tablou histologic mixt cu prezenţa unui hamartom cu transformări neoplazice. Se poate asocia cu îngroşarea oaselor craniene. Se întâlneşte frecvent la pacienţii tineri (media de vârstă este 30 de ani). Este greu vizibilă pe investigaţia CT, nu prezintă calcificări sau priză de SDC. În schimb este vizibil efectul de masă cu compresiunea ventriculului IV şi hidrocefalia [2] (fig. 3.77).

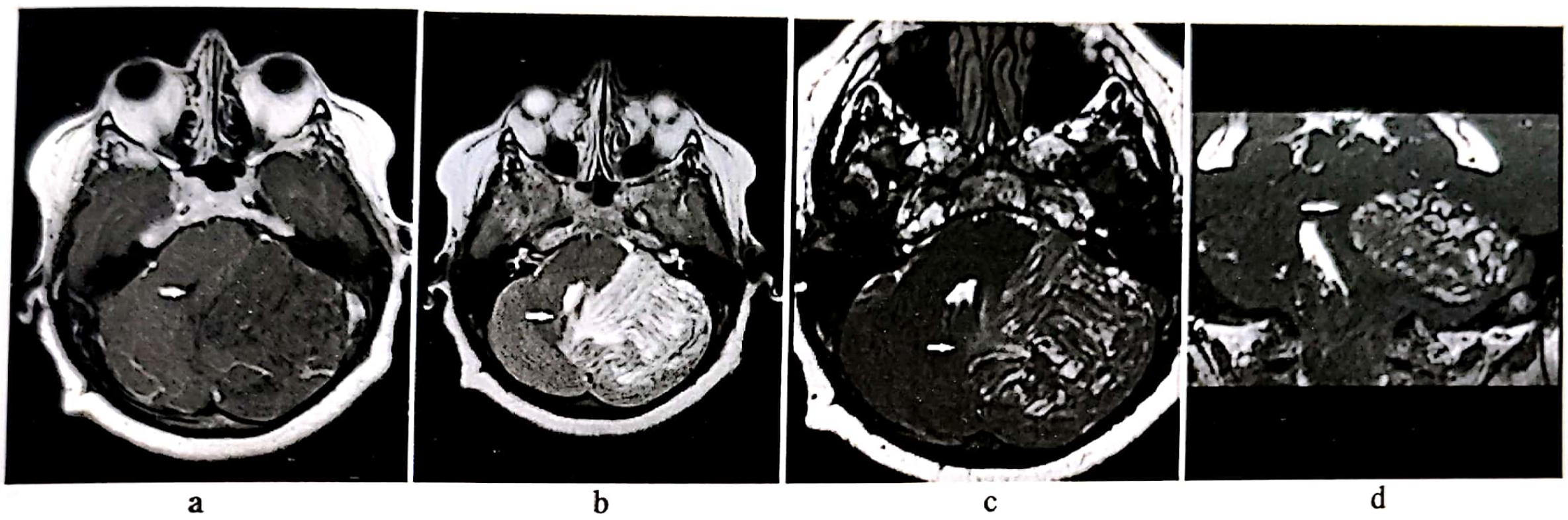

Figura 3.77. RMN a –T1 semnal hipointens cu efect de masă cuprinzând emisferele cerebeloase, vermisul este frecvent implicat; b, c, d – T2 semnal hiperintens, aspect tipic striat, patognomonic pentru această tumoră.

c. Gangliogliomul este o tumoră bine diferenţiată, cu origine neuroepitelială, ce conţine celule gliale şi ganglionare. Tumora creşte încet şi se întâlneşte cel mai frecvent în lobul temporal, dar poate fi găsită foarte rar şi în trunchiul cerebral, cerebel, regiunea pineală, nervul optic, chiasma optică, intraventricular şi la nivelul cordonului medular. La copii poate ajunge la dimensiuni considerabile şi să degenereze chistic. Forma tipică la adulţi este prezenţa unor mici noduli cu localizare superficială. Calcificările pot fi prezente. Acumularea de SDC este observată în 50% din cazuri şi are un caracter heterogen [2].

d. Neurocitomul central este o tumoră rară, întâlnită la pacienţii tineri. Este localizată în lumenul ventriculilor laterali aproape de septum pellucidum şi foramen Monroe. Uneori ajunge la dimensiuni gigantice. Are o structură heterogenă ce conţine chisturi şi calcificări solitare sau multiple, ce sunt tipice pentru neurocitom. Dilatarea ventriculilor laterali este întotdeauna prezentă. Priza de SDC este variabilă, de obicei moderată. Hemoragia intratumorală este mai bine vizualizată RMN. Tumora poate infiltra pereţii ventriculilor laterali [2,3] (fig. 3.78).

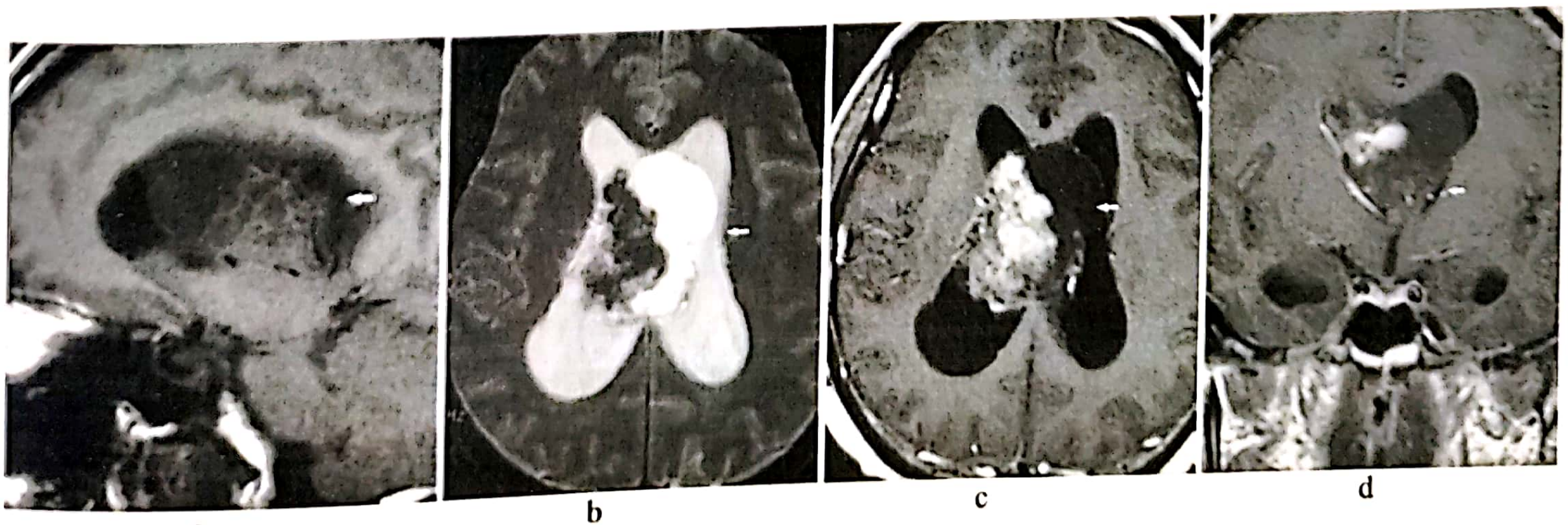

Figura 3.78. RMN a – sagital T1 nativ, b – T2 axial, c, d – T1 cu SDC coronar şi axial.

e. Tumora neuroepitelială disembrioplazică (DNET) are o structură mixtă cu prezența elementelor gliale şi neuronale. Aparține unui grup de tumori benigne situate la nivelul cortexului şi sunt însoțite de o displazie corticală. Este frecvent diagnosticată în aria temporală (hipocamp, nucleu amigdalian) şi este observată în special în primele două decade de viață. Tumora este formată din multiple chisturi de dimensiuni variabile, limitate la un girus sau în limitele unui lob. Calcificările nu sunt o excepție. Tipic tumora nu acumulează contrast, dar sunt cazuri în care au fost observate prize de contrast punctiforme sau inelare [2,3] (fig. 3.79).

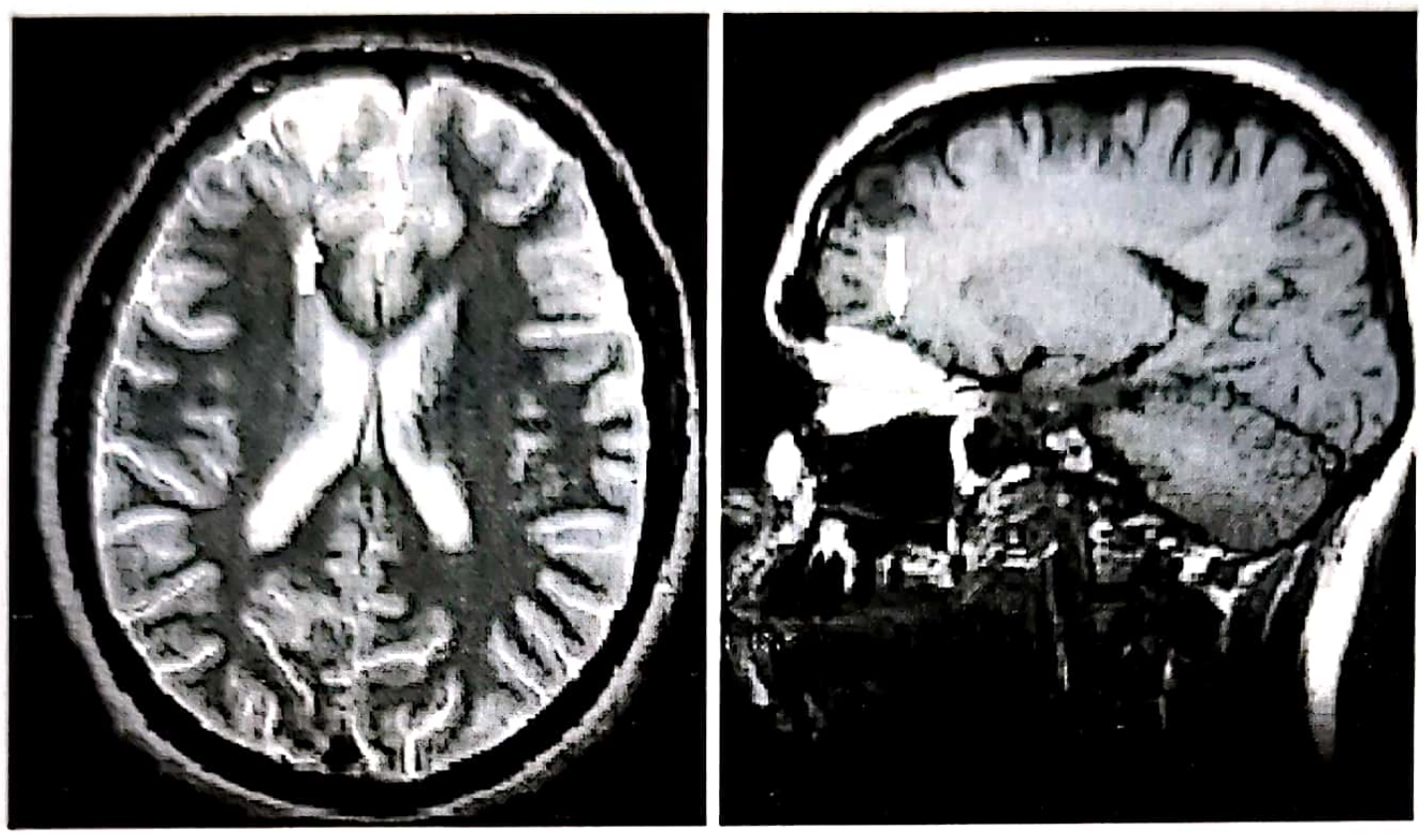

Figura 3.79. RMN a – T2 axial; b – T1 sagital.

TUMORI DE REGIUNE PINEALĂ

a. Pinealocitomul este o tumoră benignă a glandei pineale rar întâlnită la copii. Creşte încet şi metastazează de-a lungul spațiilor subarahnoidiene. Este bine delimitată de structurile din jur şi prezintă uneori calcificări în periferie. Priza de contrast este heterogenă. La dimensiuni mici poate avea o structură chistică, la dimensiuni mari nu poate fi diferențiată de alte tumori ale regiunii pineale [1,3] (fig. 3.80).

b. Pinealoblastomul este o tumoră malignă, majoritatea întâlnite la copii şi tineri. Focarele de necroză sunt tipice pentru acest tip tumoral. În aproape toate cazurile metastazele de-a lungul spațiilor subarahnoidiene sunt prezente. Priza de contrast este heterogenă. În momentul diagnosticului tumora este mare şi obstruează apeductul lui Sylvius [1,3].

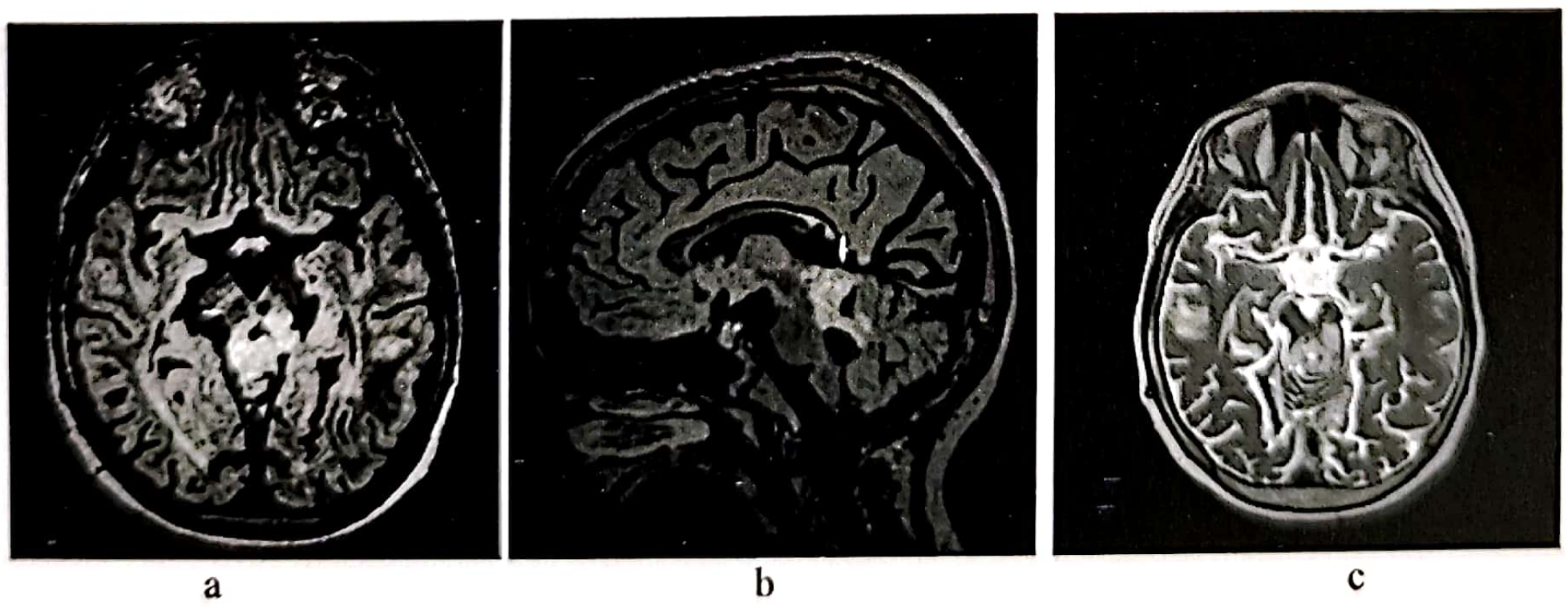

Figura 3.80. RMN a – FLAIR 3D axial; b – FLAIR 3D sagital; c – T2 axial.

TUMORI EMBRIONARE

Sunt un grup de tumori cu malignitate crescută cu origine neuroectodermală. Se consideră că toate tumorile embrionare provin dintr-o sursă comună (celule primitive multipotente) şi sunt considerate ca PNET. Majoritatea sunt meduloblastoame cu localizare în special infratentorială. Celelalte neoplasme ca meduloepiteliomul, ependimoblastomul sunt întâlnite extrem de rar.

a. Meduloblastomul este cea mai frecventă tumoră infratentorială la copii. Majoritatea meduloblastoamelor sunt diagnosticate la copii sub 10 ani. Sunt tumori cu creştere rapidă ce determină hidrocefalie obstructivă. Au o structură solidă, cu mici chisturi şi zone hemoragice, pot prezenta calcificări şi edem peritumoral. Sunt localizate în vermisul cerebelos cu extensie în emisferele cerebeloase, deplasează ventral ventriculul IV, obstruează lumenul ventricular şi poate infiltra jumătatea posterioară a trunchiului cerebral. Polul inferior al tumorii se extinde în cisterna magna. În contrast cu ependimomul, meduloblastomul nu se extinde în cisternele laterale. Originea meduloblastomului din emisferele cerebeloase este mai frecventă la tineri şi adulţi. Se recomandă investigarea completă RMN cerebrală şi de coloană vertebrală pentru depistarea metastazelor ce apar de-a lungul spaţiilor subarahnoidiene [2] (fig. 3.81).

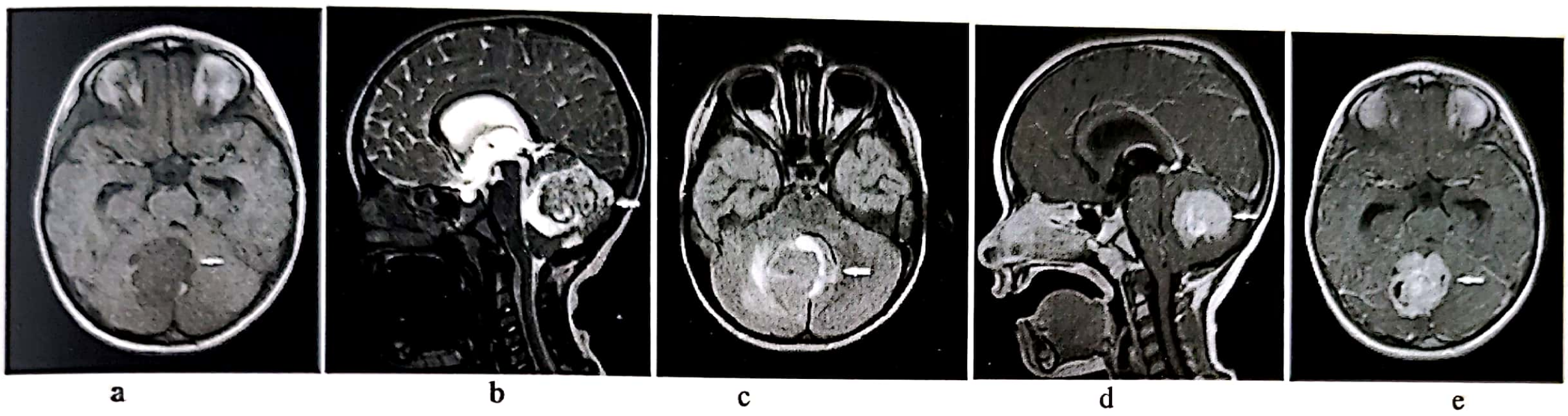

Figura 3.81. RMN a – T1 axial; b – T2 sagital; c – FLAIR axial; d, e – T1 cu SDC, sagital, axial.

b. Meduloepiteliomul este o tumoră a copilului mic (sub 5 ani) şi ca o regulă, se localizează supratentorial, paraventricular [2].

c. Ependimoblastomul are caracteristici de diferenţiere ependimală şi se întâlneşte la copii până la 5 ani. Este o tumoră de mari dimensiuni, cu structură complexă, ce poate conţine calcificări, zone hemoragice, de necroza sau degenerări chistice, cu priză moderată de SDC şi minim edem perifocal, localizată de obicei în substanţa albă, în apropierea sistemului ventricular [2].

d. Tumori teratoid-rabdoide sunt tumori rare întâlnite la copii. Acestea conţin celule rabdoide, zone de PNET şi ţesut malign mezenchimal şi epitelial. Au localizare supra şi infratentorială. Pot conţine chisturi sau zone hemoragice în stroma tumorală, în timp ce calcificările sunt rare. Priza de SDC este heterogenă şi, de obicei, marcată. Metastazele locale în ţesutul cerebral sunt liniare sau nodulare şi au priză de SDC [2].

e. Neuroblastomul (metastatic) este o tumoră malignă a sistemului nervos simpatic. Localizarea primară este paravertebral în regiunea toracală inferioară şi lombară. Tumorile intracraniene au origine metastatică. Neuroblastomul este una din cele mai răspândite tumori solide extracraniene la copii. Majoritatea sunt diagnosticate până la 4 ani. Simptomul clinic tipic este semnul „ochilor de raton”. CT este metoda de elecţie în cazul afectărilor osoase ce implică viscerocraniul, în special la nivelul orbitelor şi aripilor sfenoidale. Priza de contrast ajută în detectarea componentelor de ţesut moale cu extensie tipică intraorbitară. Investigaţia RMN este mai precisă decât CT în vizualizarea ţesutului moale. Se utilizează secvenţe cu supresie de grăsime pentru estimarea componentei intraorbitare [2].

TUMORI ALE REGIUNII SELARE

a. Adenomul hipofizar este o tumoră a adultului, rar întâlnită la copii. Incidenţa maximă este între 20 şi 40 de ani. Sunt clasificate în funcţie de dimensiuni:

– microadenoame: mai mici de 10 mm;
– macroadenoame: mai mari de 10 mm.

Aproximativ 75% sunt adenoame funcţionale şi 25% sunt nefuncţionale.

Cea mai frecventă tumoră este prolactinomul. Nivelul crescut de prolactină în sânge nu este un semn obligatoriu de prolactinom. Poate fi crescut în tumorile supraselare ce comprimă hipotalamusul sau tija pituitară, secundar administrării unor medicamente (în special fenotiazine) şi în hipotiroidismul primar. Doar dacă prolactina serică ajunge la 100–150 ng/ml este considerată tipică pentru prolactinom. Nivelul normal de prolactină serică este < 20 ng/ml. Nivelul prolactinei peste 1000 ng/ml este un semn de invazie a sinusurilor cavernoase în aproape toate cazurile.

În contrast cu tumorile active hormonal, care se manifestă prin semnele hipersecreţiei unui anumit hormon, adenoamele nefuncţionale se manifestă prin compresiunea sau invazia structurilor adiacente. Astfel ajung la dimensiuni mari până să apară primele semne clinice. Se extind superior în cisterna supraselară, lateral în sinusurile cavernoase şi inferior în sinusul sfenoidal. Frecvent apar degenerări chistice şi calcificări intratumorale. Hemoragia intratumorală este mai comună macroadenoamelor.

Examinarea RMN a devenit de elecţie în diagnosticul adenoamelor pituitare şi în diagnosticul diferenţial de alte tumori. Semnele indirecte sunt: asimetria conturului superior al adenohipofizei şi deplasarea infundibulului şi a tijei pituitare.

Una din cele mai serioase probleme este identificarea diafragmului selar care poate fi rupt de către tumoră. Acest lucru este extrem de important pentru planificarea tratamentului chirurgical (transnazal sau transcranian) [2,3] (fig. 3.82).

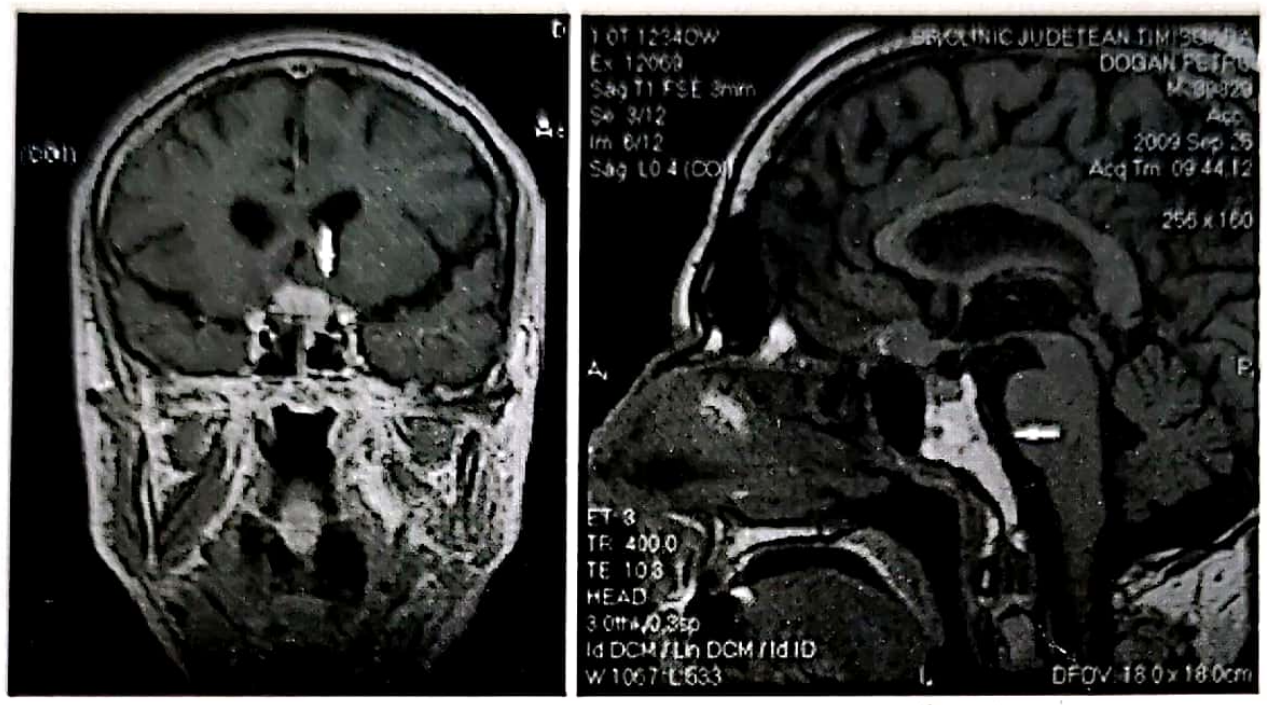
a b

Figura 3.82. RMN T1 cu SDC: a – coronar; b – sagital.

b. Adenocarcinomul hipofizar creşte repede, prezintă frecvent hemoragie intratumorală şi invadează structurile din jur. Are structură heterogenă şi captează intens SDC [2].

c. Craniofaringiomul este mai frecvent întâlnit la copii. Distribuţia pe grupe de vârstă are două peak-uri între 5 şi 10 ani şi în decada a şasea de viaţă. Originea tumorii este din celulele epiteliale embrionare localizate de-a lungul pasajului faringopituitar, de la planşeul ventriculului III până la pereţii faringieni.

Clasificarea în funcţie de localizare este supraselară, intrasupraselară, infundibulară şi intraventriculară.

În funcţie de mărime şi localizare comprimă glanda hipofizară, nervii optici şi chiasma optică, arterele carotide interne şi ventriculul III.

Există două variante histologice: adamantinomatos şi papilar. Varianta adamantinomatoasă a craniofaringiomului este mai frecventă şi are o structură mixtă solid-chistică şi cu calcificări, iar varianta papilară este adesea solidă, cu rare calcificări [2,3] (fig. 3.83).

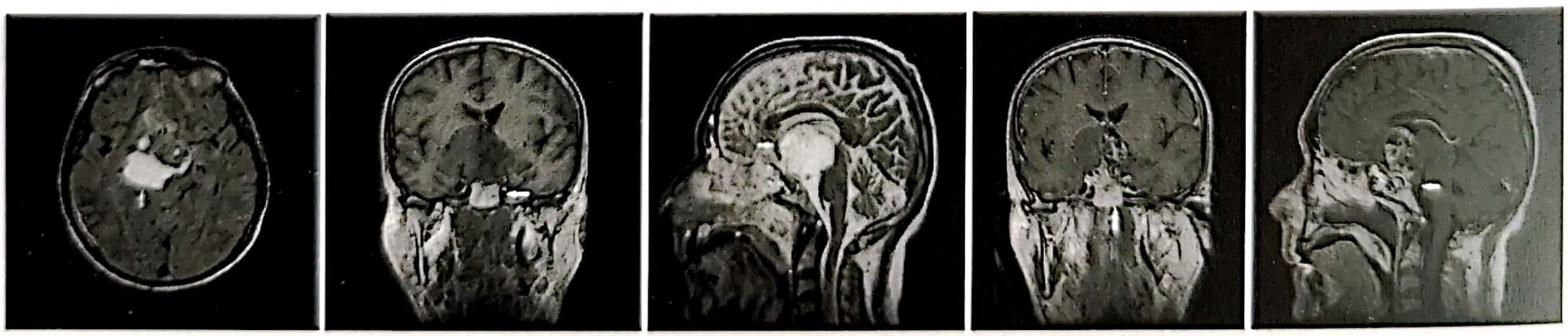
a b c d e

Figura 3.83. RMN, a – FLAIR axial, b – T1 coronar, c – T2 sagital, d – T1 cu SDC coronar, e – T1 cu SDC sagital.

TUMORI HEMATOPOIETICE

a. Limfomul primar al sistemului nervos central aparţine tumorilor ţesutului hematopoietic cu patogeneză necunoscută. Înainte era considerată o boala rară, dar în ultimii 20 de ani numărul pacienţilor cu această boală a crescut dramatic (mai mult de trei ori), fiind legată de creşterea marcată a numărului de persoane imunocompromise (exemplu, AIDS). A crescut numărul pacienţilor cu tratament imunosupresor, în care sunt incluşi şi cei cu transplante de organe. Alte boli ce cresc riscul apariţiei unui limfom primar sunt bolile de colagen (LES, poliartrita reumatoidă etc.) şi infecţiile virale cronice, în particular purtătorii de virus Epstein-Barr.

Originea limfomului SNC este discutabilă. Nu se cunoaşte cum şi de ce limfomul cerebral apare într-un organ fără sistem limfatic. Majoritatea sunt localizate supratentorial, cel mai frecvent periventricular, în nucleii bazali, dar şi în trunchiul cerebral şi cerebel. Tumora poate fi prezentă ca un nodul solitar sau ca noduli multipli.

Limfomul primar este localizat în ţesutul cerebral, în timp ce limfomul sistemic cu afectare secundară a SNC este localizat, în special, la nivel dural şi leptomeningeal, cu toate că afectarea parenchimului cerebral este posibilă. Afectarea secundară a meningelui la limfoamele primare este posibilă, pe când limfomul primar epidural şi dural este un fenomen extrem de rar.

Nodulii tumorali sunt rotunzi, bine delimitaţi, de diferite mărimi. Uneori se observă o tumoră compactă, solidă, cu zone de degenerare necrotică. Priza de contrast intensă în stroma tumorală este tipică şi observată aproape întotdeauna. Edemul peritumoral este prezent în grade variabile. Utilizarea steroizilor duce la scăderea substanţială şi chiar dispariţia nodulilor tumorali, ceea ce nu se întâmplă în cazul tumorilor gliale, de aceea limfomul SNC a mai fost denumit şi „tumora fantomă" [2] (fig. 3.84, 3.85).

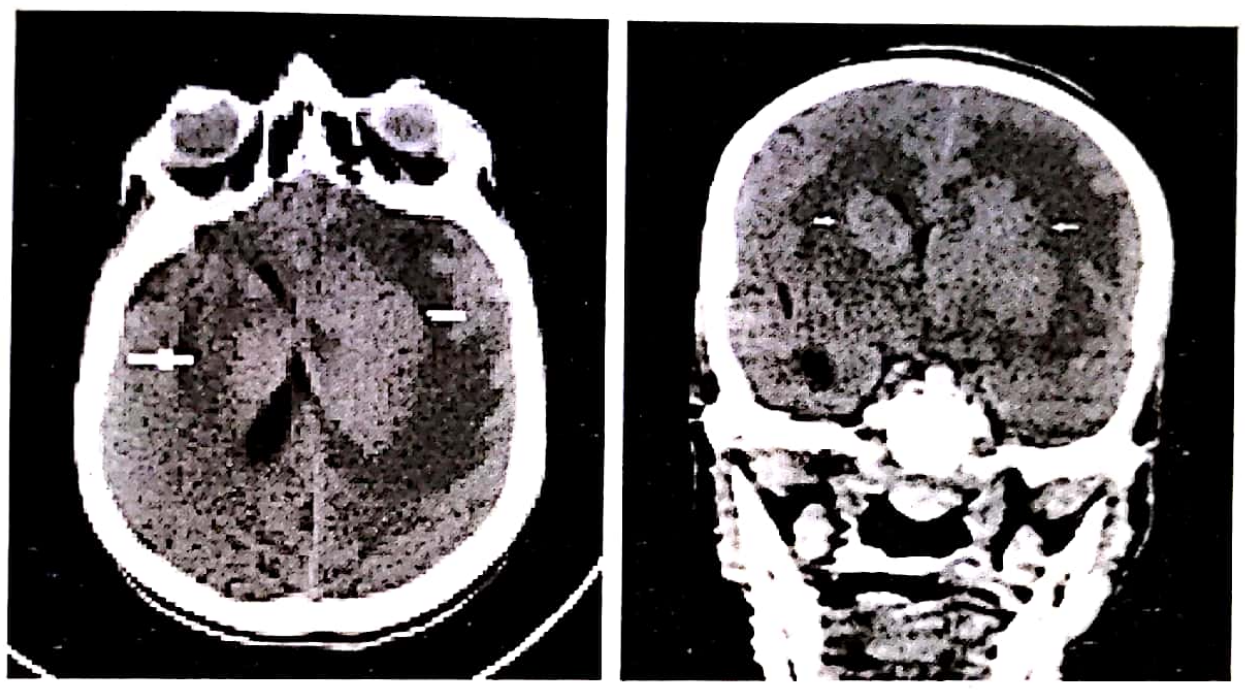

Figura 3.84. CT nativ. Se poate observa edemul peritumoral la nivelul ambelor emisfere cerebrale.

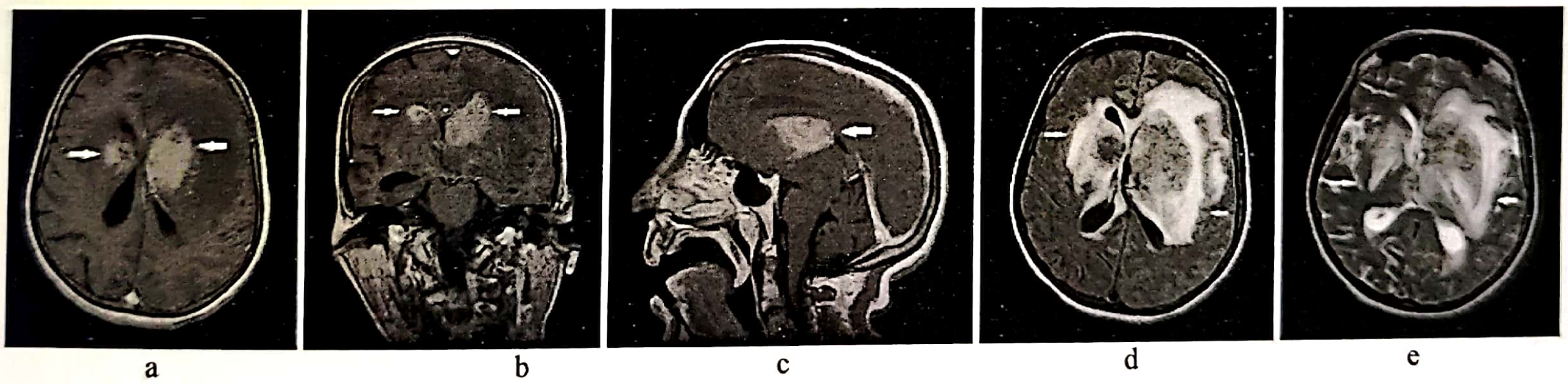

Figura 3.85. RMN a,b,c – T1 cu SDC axial, coronar, sagital, d – FLAIR axial, e – T2 axial. Pacienta imunocompomisa cu boala SIDA.

TUMORILE CELULELOR GERMINALE

Sunt tumori disembrionare ce frecvent afectează organele de reproducere, dar pot fi întâlnite şi în SNC, localizate cu predilecţie pe linia mediană, în regiunea pineală, mai rar supraselar şi mult mai rar în alte regiuni. Sunt mai frecvente la bărbaţi şi predomină în primele trei decade de viaţă.

a. Germinomul apare tipic în regiunea pineală, reprezentând 40% din tumorile acestei regiuni. Sunt tumori neîncapsulate, cu creştere expansivă, dar care pot creşte şi infiltrativ. Pot prezenta calcificări şi hemoragii. Sunt identice histologic cu seminoamele. Tumorile voluminoase se extind anterior în ventriculul III, cu infiltrarea talamusului. Priza de SDC este de obicei crescută. Germinoamele prezintă frecvent metastaze de-a lungul spaţiilor subarahnoidiene şi subependimale de-a lungul sistemului ventricular şi cordonului medular. Sunt tumori sensibile la radiaţii [1,2] (fig. 3.86).

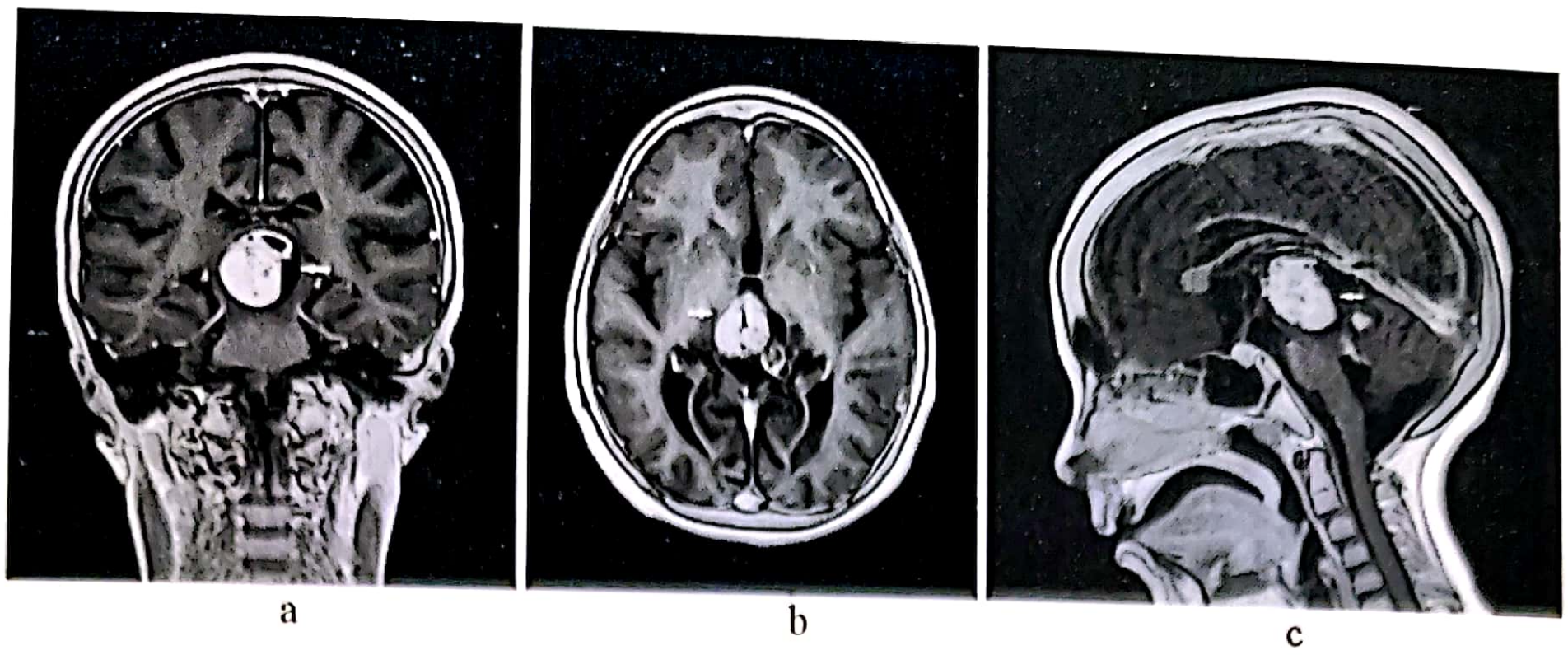

Figura 3.86. RMN a,b,c – T1 cu SDC coronar, axial, sagital.

b. Carcinomul embrionar pur este rar întâlnit. Este o componentă a tumorilor germinale mixte. Incidența maximă apare la vârsta de 15 ani și predomină la sexul masculin. Prezintă focare de necroză, incluziuni calcare și este intens captantă de SDC [1].

c. Tumora sinusului endodermal (Yolk sac tumor) are un grad crescut de malignitate cu histologie asemănătoare carcinomului embrionar. Creșterea alfa-fetoproteinei este specifică pentru acest tip tumoral.

Sunt tumori heterogene, cu focare de calcificări și chisturi, intens captante de SDC, ce invadează uneori structurile adiacente [1].

d. Coriocarcinomul este printre cele mai rare tumori germinale ale regiunii pineale. Are malignitate crescută și creștere invazivă în mezencefal, talamus, cu edem perifocal extins. Sunt bine vascularizate și sângerează frecvent. Aspectul CT și RMN nu este specific [1].

e. Teratomul este a doua tumoră ca frecvență printre tumorile cu celule germinale. Apare în prima decadă de viață, mai devreme decât germinomul. Deoarece are originea din cele trei straturi embrionare, pot conține păr, grăsime, structuri osoase și dinți.

Teratoamele pot fi mature, formate din țesut complet diferențiat, sau pot fi imature (maligne), reprezentate de țesut imatur sau cu transformări maligne. Au o structură tipică, heterogenă, cu țesut grăsos, structuri dense, chisturi și calcificări. Nu captează SDC. Se pot rupe spontan cu diseminare de-a lungul sistemului ventricular. Teratoamele maligne au predilecție spre invazie și metastazează de-a lungul spațiilor subarahnoidiene ale creierului și cordonului medular [1].

f. Tumori germinale mixte sunt mult mai frecvent întâlnite și conțin elemente ale tumorilor mai sus menționate. Aspectul CT și RMN nu este specific. Conțin chisturi, calcificări și hemoragii, cresc rapid, invadează structurile cerebrale adiacente și metastazează de-a lungul ependimului ventriculilor laterali și spațiilor subarahnoidiene.

TUMORI ALE MENINGELUI

Meningiomul este una din cele mai frecvente tumori intracraniene de origine nonglială. De obicei este diagnosticată la adulți, incidența maximă este între 40 și 60 de ani, femeile fiind afectate mai frecvent. Formele maligne și gigante predomină la copii și apar în cadrul neurofibromatozei. Meningioamele sunt frecvent solitare, cele multiple sunt întâlnite la pacienții în vârstă. Majoritatea au origine din granulațiile Pachioni, în cazuri rare se poate dezvolta din duramater, arahnoidă din jurul nervilor cranieni și plexurile vasculare.

Meningioamele sunt împărțite în tipice, atipice și maligne.

În general meningioamele sunt formațiuni solide relativ omogene, bine delimitate de țesutul cerebral adiacent. Structura heterogenă depinde de prezența calcificărilor, chisturilor, hemoragiilor și necrozelor. Meningioamele complet calcificate reprezintă aproximativ 10% din cazuri. Au o bază largă de implantare durală. Ca o regulă, se observă îngroșarea meningelui din jurul formațiunii. Uneori este întâlnit și edemul perifocal chiar și la meningioamele de mici dimensiuni. Se consideră că intensitatea edemului perifocal depinde de tipul histologic. Meningioamele maligne sunt însoțite aproape întotdeauna de edem. Sunt rapid și intens captante de SDC. Rar, se întâlnesc și meningioame ce captează slab sau sunt necaptante. Meningioamele pot avea origine din celulele plexurilor vasculare, cu localizare tipică în trigonul ventriculilor laterali.

CT pune în evidenţă modificările osoase cum ar fi distrucţia osoasă şi hiperostoza. MRI este superioară CT-ului în acurateţea diagnostică datorită informaţiilor despre vascularizaţie, invazia în sinusurile venoase şi în special în estimarea compresiei sau infiltrării în structurile cerebrale din jur [1,2,3] (fig. 3.87, 3.88).

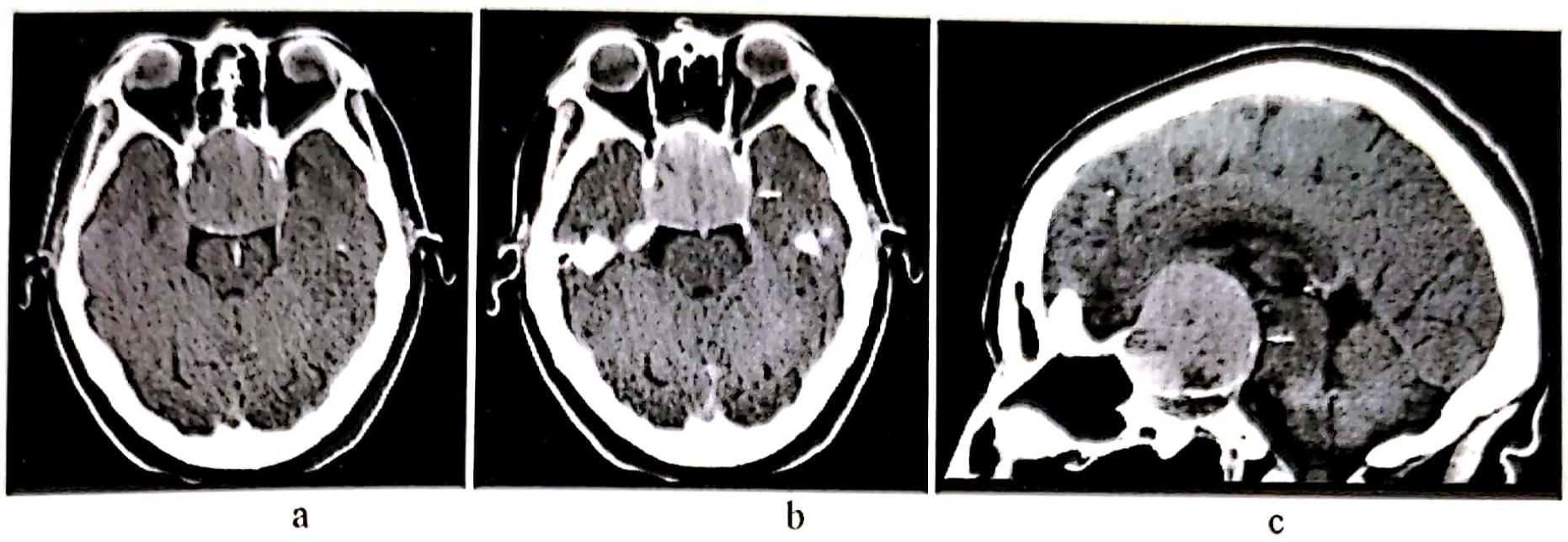
a b c

Figura 3.87. CT a – axial nativ, b,c – axial şi sagital cu SDC.
Se remarcă izodensitatea tumorii faţă de ţesutul cerebral la investigaţia nativă.

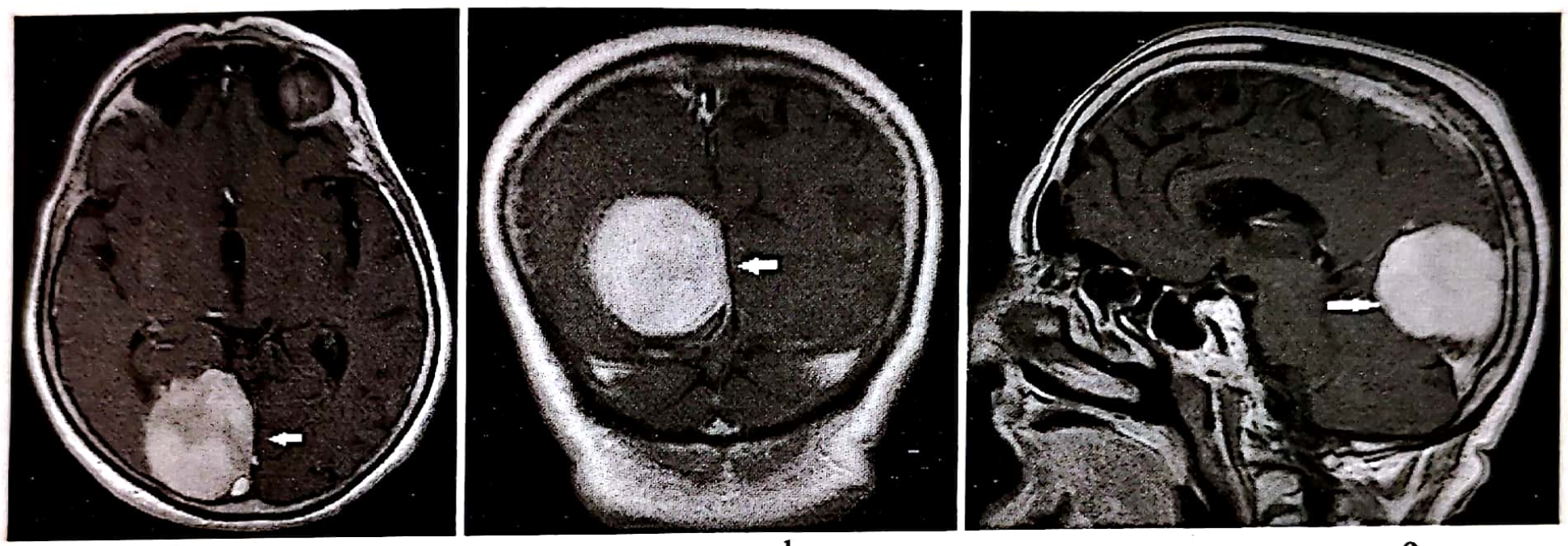
a b c

Figura 3.88. RMN: Meningiom de coasa a,b,c – T1 cu SDC axial, coronar, sagital.
Se remarcă intensa captare a SDC.

TUMORI ALE NERVILOR CRANIENI ŞI SPINALI

a. Schwanomul (neurinomul, neurilemomul) este o tumoră benignă provenită din celulele Schwann ale nervilor cranieni şi spinali. Este de obicei solitar, descoperit la adult sau vârstnic. La tineri sau bilateral sunt întâlnite în cadrul neurofibromatozei.

Sunt formaţiuni solide, încapsulate, cu creştere lentă, pot degenera chistic şi rar se pot transforma malign. Cele mici, <1 cm, sunt greu vizibile CT. Captează moderat SDC. Investigaţia RMN este utilă în diagnosticul componentei intracanalare. Au predilecţie spre nervii senzoriali.

Intracranian, principalul nerv implicat este nervul VIII (în particular componenta vestibulară) şi mult mai rar nervii V, IX şi X. Neurinomul de acustic se împarte în trei categorii în funcţie de localizare:

– intracanalar (în conductul auditiv intern);
– intra- şi extracanalar;
– extracanalar (în cisterna ponto-cerebeloasă).

Schwanoamele intraspinale reprezintă 30% din aceste tumori. Adesea este implicat segmentul cervical şi toracal, mai rar lombar, cu semne de iritaţie a rădăcinilor nervoase şi compresie a cordonului medular. Au creştere intra şi extradurală, formaţiunile mari traversează şi lărgesc foramina intervertebrală luând forma de „clopot" sau „clepsidră" [1,3] (fig. 3.89).

b. Neurofibromul intracranian se întâlneşte la pacienţii cu neurofibromatoză tip I. Poate fi o tumoră circumscrisă, solitară sau plexiformă, neîncapsulată, cu creştere difuză, infiltrativă. Frecvent interesează traiectul ramului oftalmic al nervului trigemen, mai rar nervul facial. Au tendinţa de a invada structurile osoase adiacente şi compartimentele bazei de craniu (orbita, hipofiza, fosa craniană mijlocie). Se pot transforma malign [1,3].

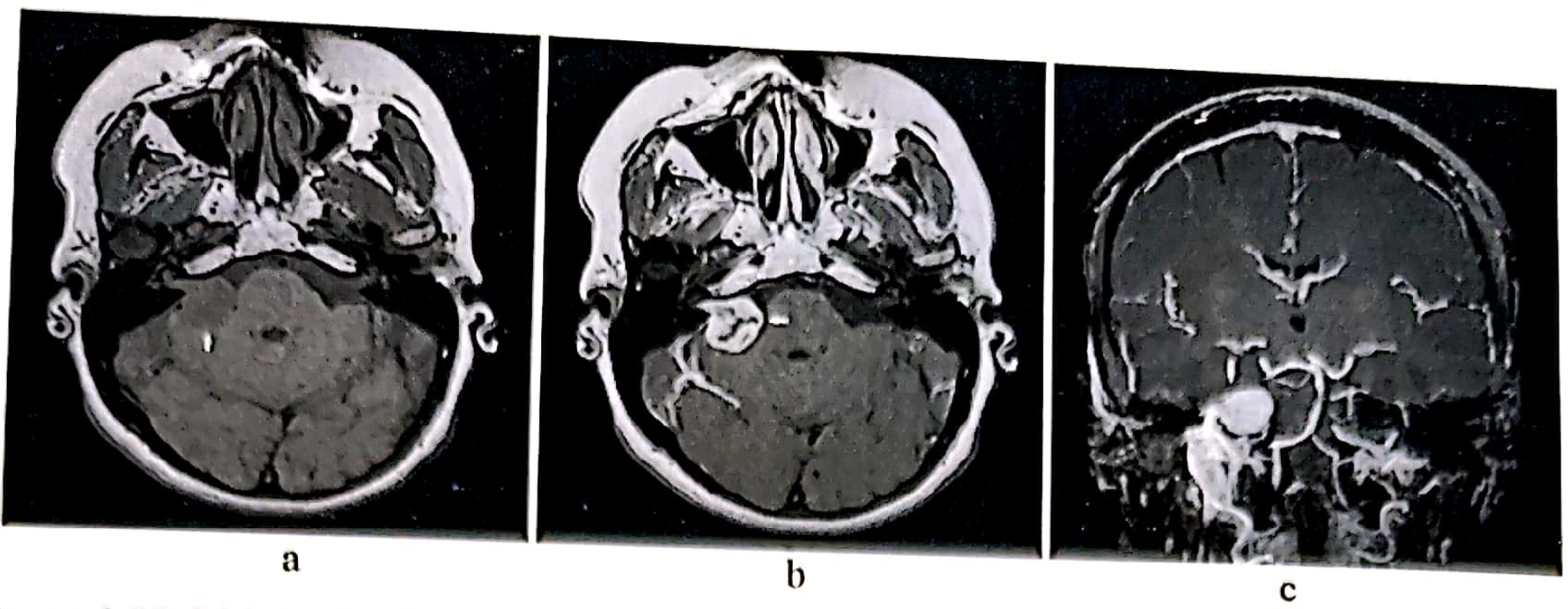
a b c

Figura 3.89. RMN: Neurinom de acustic dr. a – T1 nativ axial; b, c – T1 cu SDC axial şi coronar.

TUMORILE METASTATICE

În fiecare an numărul pacienţilor oncologici creşte în mod constant. Incidenţa metastazelor intracraniene este relativ mare. Deşi pot fi observate la orice vârsta, mai des sunt întâlnite la pacienţi vârstnici.

Sunt localizate subcortical, dar pot fi găsite oriunde în substanţa albă, supra şi infratentorială, în spaţiile subarahnoidiene, în regiunea selară, în sistemul ventricular. Tumora pulmonară este cea mai frecventă sursă a metastazelor, pe locul doi fiind localizat melanomul tegumentar, apoi urmează cancerul de sân. Metastazele sunt multiple, dar pot fi şi solitare, sunt rotunde, bine delimitate, unele necrozate central sau hemoragice. Edemul perifocal este tipic. Acesta poate fi important cu deplasarea structurilor liniei mediane. Metastazele ce conţin calcificări provin de la un adenocarcinom de colon, stomac, ovare, plămâni, de la osteosarcom şi condrosarcom.

Priza de SDC este variabilă şi poate avea diverse aspecte. Nu rareori se observă metastaze în diferite stadii de dezvoltare.

Unul din mecanismele de diseminare metastatică a tumorilor cerebrale şi spinale este diseminarea via LCR. în aceste cazuri leziunile pot fi solitare sau multiple. Cele multiple sunt caracteristice pentru meduloblastom, astrocitom anaplazic, glioblastom şi pinealoblastom. Diseminarea meningeală metastatică este tipică pentru tumorile extracerebrale: adenocarcinom bronho-pulmonar, cancerul de sân, stomac şi melanomul. Diseminarea metastatică poate fi totală sau selectivă, doar la nivelul creierului sau doar la nivelul cordonului medular [1,2] (fig. 3.90).

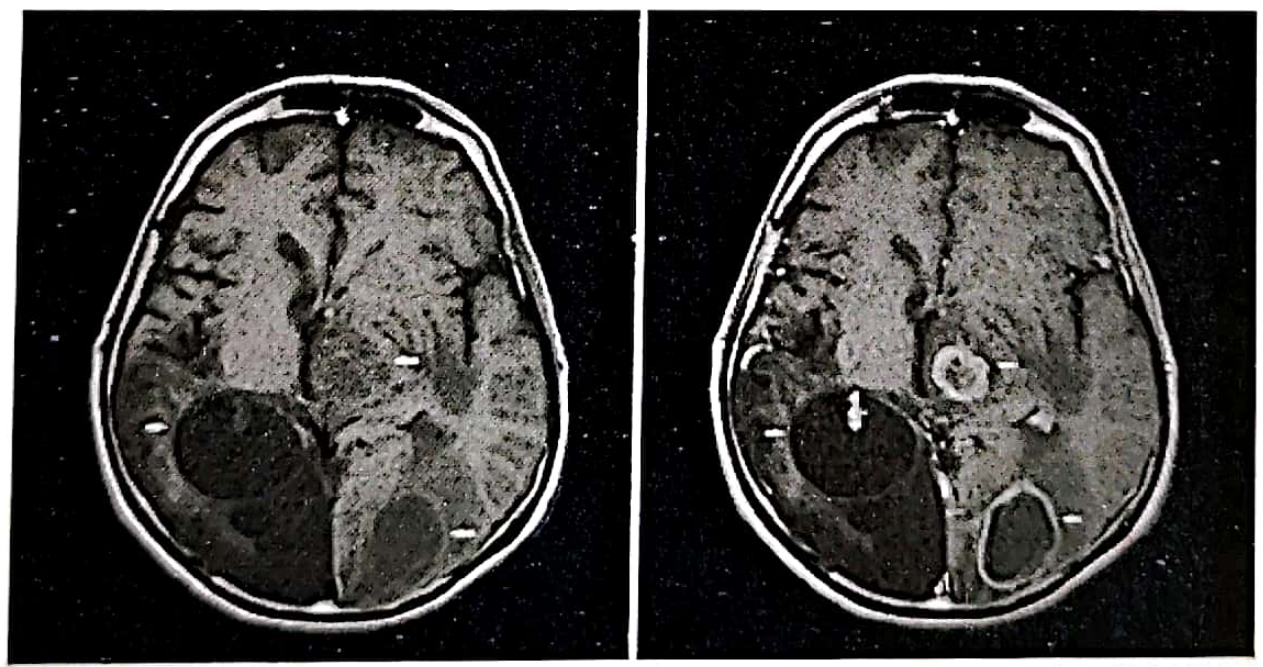
a b

Figura 3.90. RMN metastaze multiple cu punct de plecare pulmonar,
a – T1 nativ; b – T1 cu SDC.

LEZIUNI CHISTICE ŞI TUMOR-LIKE

a. Chist al pungii Rathke este un chist congenital nonneoplazic ce apare din resturi embrionare ale fantei Rathke, de multe ori descoperit accidental. Localizarea este intra şi/sau supraselară. Localizarea completă supraselară este rară. Aspectul imagistic caracteristic este de chist cu conţinut ce prezintă densităţi şi semnal variabile şi cu un nodul intrachistic necaptant de SDC. Acest nodul este considerat patognomonic [1,2].

b. Chistul epidermoid este rar întâlnit. Poate fi congenital sau dobândit. Cele congenitale sunt de obicei intradurale, localizate la baza craniului. Aproximativ jumătate din ele sunt întâlnite la nivelul unghiului cerebelo-pontin, pe locul doi după neurinom de acustic şi meningiom. Chisturile epidermoide dobândite, extrem de rare, au origine adesea traumatică, când epiderma pătrunde profund şi duce la formarea unui chist mărginit de un epiteliu descuamativ. Suprafaţa externă este neregulată, cu aspect „perlat", conţinutul chistului fiind gelatinos. Chistul are un conţinut cu densităţi fluide şi poate prezenta calcificări periferice sau în stroma. Priza de contrast este absentă. Nu au supresie completă pe imaginile FLAIR, iar pe secvenţele DWI produc un hipersemnal marcat, aceste secvenţe fiind practic singurele capabile să evalueze excizia radicală şi resturile chistice pe fondul modificărilor postchirurgicale [1–3] (fig. 3.91).

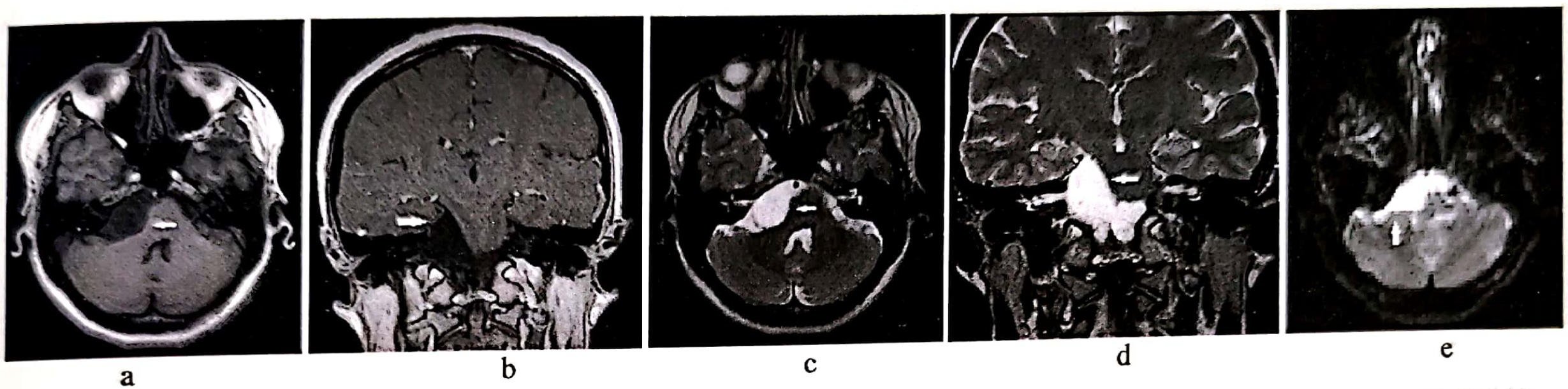

Figura 3.91. RMN a – T1 axial nativ; b – T1 cu SDC coronar, c, d – T2 axial şi coronar, e – difuzie (e – mapa ADC, f–b).

c. Chistul dermoid este congenital, întâlnit extrem de rar. Localizarea tipică este pe linia mediană: selară, paraselară, în regiunea fronto-nazală, în fosa posterioară ca leziune de vermis sau în ventriculul IV. Au creştere lentă şi se pot rupe cauzând o meningită chimică. Se pot transforma malign. Aspectul imagistic este de formaţiune chistică bine delimitată, lobulată, cu densităţi grăsoase şi semnal grăsos (hiperintens T1), ce conţine adesea calcificări şi nu captează SDC. Ruptura unui chist produce un aspect imagistic tipic de multiple „picături" cu semnal caracteristic grăsos în spaţiile subarahnoidiene, în cisterne şi intraventricular [1–3].

d. Chistul coloid de ventricul III este un chist unilocular cu conţinut de mucină, diagnosticat intre 30 şi 40 de ani. Este o formaţiune rotundă, bine delimitată, fără priză de SDC, localizată intraventricular, frecvent în foramen Monro şi produce hidrocefalie. Creşte încet şi poate ajunge la 3–4 cm. Datorită conţinutului în mucină este hiperdens pe investigaţia CT şi hiperintens T1 la RMN. Uneori pot avea o priză inelară de SDC [2,3].

e. Chist neurenteric (enterogenic) este congenital, benign, de trei ori mai frecvent la nivelul coloanei vertebrale comparativ cu localizarea intracraniană. Majoritatea sunt întâlnite în fosa posterioară, pe linia mediană, anterior de trunchiul cerebral. Pot fi întâlnite şi în unghiul cerebelo-pontin sau clivus. Este o formaţiune rotundă sau lobulată, necaptantă, uşor hiperintensă, intensitatea semnalului depinde de conţinutul proteic care este variabil [2,3].

BIBLIOGRAFIE

1. Drevelegas, A.: Imaging of Brain Tumor with Histological Correlation, Edit. Springer-Verlag Berlin Heidelberg, 2011.
2. Kornienko, V. N., Pronin, I.N.: Diagnostic Neuroradiology, Edit. Springer-Verlag Berlin Heidelberg, 2009.
3. Osborn, A.: Diagnostic Imaging – Brain, Edit. Salt Lake City, UT: Amirsys, 2004.

Capitolul 4
TUMORILE CEREBRALE

INTRODUCERE ÎN STUDIUL TUMORILOR CEREBRALE

IOAN ŞTEFAN FLORIAN

Tratamentul tumorilor cerebrale a cunoscut de-a lungul anilor numeroase şi importante transformări. Începuturile neurochirurgiei se leagă peste tot în lume de numele unor iluştri chirurgi de chirurgie generală care având o experienţă chirurgicală vastă au trecut „pragul imposibilului", reuşind în condiţiile de sfârşit de secol XIX gesturi chirurgicale ce azi ne pot părea temerare dar care a însemnat, fiecare în parte, un pas înainte în dezvoltarea unei noi specialităţi chirurgicale: neurochirurgia. Wiliam Mecewen este creditat de istoriografii neurochirurgiei ca fiind primul chirurg care a reuşit ablarea unei tumori cerebrale, un meningiom frontal „en plaque", în 1879 în Glasgow. Cinci ani mai târziu, în 1884, Rickman Godlee (1849–1925) a ablat un gliom hemisferic la o pacientă de 25 de ani care din păcate a decedat datorită unei infecţii cerebrale severe, o lună mai târziu. În 1885, Francesco Durante (1844–1934) raportează o supravieţuire de lungă durată la un pacient operat pentru un meningiom de şanţ olfactiv, iar în 1986 Sir Victor Horsley (1857–1916) prezintă un caz cu o supravieţuire de lungă durată la un pacient operat pentru o tumoră cerebrală. În entuziasmul generat de publicaţia lui Horsley, în decada 1886–1896 mai mult de 500 de chirurgi raportează cazuri de operaţii cranio-cerebrale. Între aceştia şi câţiva chirurgi români printre care amintim pe Toma Ionescu, C.D. Severeanu. Leonte Anastasievici şi Nicolae Bardescu, aceştia doi din urmă publicând în anul 1891 „Intervention Chirurgical dans les affections cerebrales" la *Paris Société de Chirurgie* (*Revue de Chirurgie*, tom XI, page 813, 1891). După entuziasmul iniţial, numărul intervenţiilor chirurgicale a scăzut în mod dramatic, chirurgii fiind descurajaţi de numeroasele complicaţii apărute. Cu toate acestea trebuie subliniată contribuţia lui Amza Jianu care, în 1910, la Iaşi, realizează prima ablaţie cu succes a unui neurinom acustic, realizare menţionată şi de Harvey Cushing in monografia asupra tumorilor cerebrale [1]. Istoria modernă a neurochirurgiei începe însă cu Harvey Cushing şi Walter Dandy în Statele Unite, contribuţia celor doi fiind decisivă la dezvoltarea neurochirurgiei ca specialitate.

În ţara noastră, primul serviciu de neurochirurgie independent este organizat la Spitalul Socola din Iaşi sub conducerea lui Alexandru Moruzzi, format la şcoala lui De Martel în Paris. La vremea inaugurării, acest serviciu a fost al treilea în Europa după cel al lui Olivecrona la Stockholm şi cel din Sankt Petersburg. În perioada 1934–1941 Prof. Moruzzi a operat 44 de tumori cerebrale [2]. La un an după deschiderea serviciului de neurochirurgie de la Iaşi, în Bucureşti iau fiinţă două noi servicii de neurochirurgie: unul la Spitalul Central, condus de Dimitrie Bagdasar, format în domeniul neurochirurgiei după un stagiu de un an în departamentul condus de Harvey Cushing; al doilea serviciu a fost înfiinţat la Spitalul Witting condus de Dr. Dem. O. Vasiliu, care s-a specializat în neurochirurgie pe parcursul a doi ani şi jumătate în clinicile conduse de Cushing, Frazier, Elsberg şi Dandy. Pe nedrept trecut în uitare, Dr. Dem O. Vasiliu este cel care a introdus pneumoencefalografia în diagnosticul tumorilor cerebrale în ţara noastră. Tot el este cel care a efectuat prima lobectomie frontală pentru o tumoră invazivă (1936), a făcut primele prezentări de cazuri de tumori cerebrale şi epilepsie tratate chirurgical (1937), fiind un promotor al dezvoltării neurochirurgiei ca specialitate de sine stătătoare [1].

Am considerat necesare prezentarea acestor date pentru a sublinia faptul că încă de la apariţia neurochirurgiei ca specialitate, cele mai proeminente figuri ale chirurgiei româneşti au fost implicate activ în dezvoltarea ei pe plan naţional şi internaţional, contribuţiile acestora la dezvoltarea neurochirurgiei şi în mod particular a chirurgiei tumorilor cerebrale fiind notabilă.

Pornind de la principiile elaborate de Cushing şi Dandy, care pe baza unei experienţe clinice impresionante au deschis drumul tratamentului neurochirurgical în tumorile cerebrale, odată cu introducerea microscopului operator şi a tehnicilor microchirurgicale precum şi a mijloacelor moderne de investigaţie, limitele tratamentului neurochirurgical s-au extins progresiv, astfel încât astăzi putem vorbi de foarte puţine cazuri inabordabile chirurgical, atât sub raportul accesibilităţii chirurgicale a cazului cât mai ales al rezultatelor operatorii. Introducerea noilor tehnologii care permit o mai bună detectare intraoperatorie a leziunii, a mijloacelor de ablaţie controlată imagistic, a tehnicilor de monitorizare electrofiziologică intraoperatorie, a tehnicilor minim invazive, a îmbunătăţit substanţial rezultatele operatorii.

Neurochirurgul de azi este înconjurat de un arsenal tehnologic impresionant, menit să-l ajute în tratamentul optim al leziunilor cerebrale, arsenal pe care trebuie să-l cunoască atât ca şi oportunităţi pe care le oferă dar şi ca limite. Toate aceste tehnologii reprezintă însă mijloace adjuvante ale actului operator care nu pot înlocui lipsa de cunoştinţe teoretice şi mai ales experienţa chirurgicală.

Tratamentul neurochirurgical al tumorilor cerebrale reprezintă dincolo de actul chirurgical propriu-zis, un proces complex de evaluare, examinare clinică şi imagistică, de decizie terapeutică, de terapie chirurgicală şi monitorizare postoperatorie imediată şi pe termen scurt, mediu şi lung.

Cele mai frecvente întrebări la care neurochirurgul trebuie să răspundă sunt următoarele:

- *„Este aceasta în mod cert o tumoră cerebrală?”* Răspunsul nu poate fi în nici un caz cert. În cel mai bun caz va trebui să explicăm pacientului că examinarea RMN cu contrast, chiar spectroscopia RMN, examinări care reprezintă standardul în diagnosticul tumorilor cerebrale, indică cu mare probabilitate o tumoră cerebrală. Medicul este avizat că uneori o imagine aproape tipică de gliom poate fi mimată de un hematom intraparenchimatos in transformare, cum foarte bine o encefalită herpetică poate avea aspecte similare cu ale unui gliom malign. De asemenea, un abces cerebral poate avea uneori aspect de tumoră chistică, la fel cum o zonă de infarct cerebral poate fi confundată cu o gliomatoză cerebrală. Recomandarea noastră este ca la această întrebare să se răspundă printr-o formulare mai cuprinzătoare şi totodată evazivă de genul este un proces expansiv intra-cranian”, folosind termeni care să fie cât mai accesibili pacientului.
- *„Este o tumoră benignă sau malignă?”* Dacă la prima întrebare răspunsul nu poate fi dat cu certitudine, in mod similar trebuie ca şi răspunsul la această întrebare să fie cât de cât evaziv. Sunt puţini pacienţii care să accepte cu seninătate un răspuns de genul „este o tumoră malignă”. Exceptând cazurile de pacienţi cu tumoră primară cunoscută şi aflaţi în tratament oncologic, pacienţi care de regulă sunt informaţi asupra posibilităţii de apariţie a metastazelor cerebrale, şi ca atare acceptă diagnosticul şi în cele mai multe cazuri aşteaptă un răspuns ferm în dorinţa lor de a lupta cu boala, marea majoritate a pacienţilor cu tumori cerebrale primare îşi leagă speranţa de prezenţa unei tumori cu caracter benign. De aceea, chiar şi când toate circumstanţele clinico-imagistice pledează pentru caracterul malign, opinia noastră este să formulăm un răspuns care să nu distrugă speranţele: „certitudinea o vom avea doar după rezultatul histopatologic”.
- *„Operaţia este singura soluţie terapeutică?”* Această întrebare trebuie să şi-o pună şi medicul specialist şi mai ales să răspundă cu toate variantele posibile de tratament, dar şi cu probabila evoluţie naturală a bolii. Răspunsurile în faţa unei tumori diferă evident în funcţie de localizarea tumorii, de vecinătatea unor zone elocvente sau greu abordabile, de extinderea tumorii şi nu în ultimul rând de posibilităţile reale pe care le oferă chirurgia acestor tumori. Un gliom de chiasmă optică la un pacient cu tulburări de vedere minime sau chiar absente va beneficia mai mult de o observaţie clinico-imagistică decât de orice alt fel de tratament, la fel cum un gliom malign cu extensie bilaterală la nivelul corpului calos poate beneficia cel mult de o biopsie. O metastază unică de sub 1 cm situată profund subcortical poate să beneficieze de radiochirurgie la fel ca un neurinom acustic de mici dimensiuni la o persoană de peste 70 de ani. O tumoră calcificată în contact cu meningele, având

mici dimensiuni, la o persoană vârstnică poate beneficia cel mult de observaţie pe când o leziune hiperdensă cu aspect computer-tomografic aproape similar, la un tânăr, poate avea semnificaţia unei metastaze de melanom malign, iar atitudinea terapeutică va fi cu totul alta.

- „*Puteți să mă ajutați dumneavoastră*?” este o întrebare la care răspunsul solicită neurochirurgului o maximă onestitate. A răspunde „da” cu hotărâre, în condiţiile unei experienţe insuficiente reprezintă un risc atât pentru neurochirurg cât mai ales pentru pacient. O rezolvare incompletă sau incorectă a cazului va duce în mod cert pacientul la căutarea unei soluții într-un alt centru sau la un alt chirurg şi nu trebuie uitat că în condiţiile unor vaste posibilităţi de informare, pacienţii nemulţumiţi pot crea mari prejudicii de imagine chiar şi chirurgilor experimentaţi. Pentru un neurochirurg la început de drum solicitarea unei a doua opinii din partea unui coleg mai experimentat reprezintă soluţia cea mai raţională şi totodată diplomatică. Chiar şi pentru un neurochirurg experimentat, anumite localizări sau tipuri de tumori pot ridica serioase probleme si de aceea a oferi pacientului soluţia terapeutică mai bună în condiţiile unui centru de excelenţă pe domeniul respectiv, reprezintă cel mai corect răspuns.
- „*Care sunt riscurile operatorii?*” În condiţiile obligativităţii medicului de a informa pacientul asupra tuturor riscurilor existente astfel încât acesta să semneze consimţământul informat, răspunsul trebuie să pornească de la evoluţia naturală a bolii. De cele mai multe ori, un proces expansiv care se dezvoltă intracranian va duce la pierderea vieţii într-un interval de timp variabil, funcţie desigur, de natura procesului expansiv, de localizarea acestuia dar şi de statusul general al pacientului. Pornind de la acest adevăr trebuie începută construcţia pentru câştigarea încrederii pacientului, fără însă a neglija posibilele complicaţii şi incidente ale actului operator. Nu trebuie uitat însă, faptul că în prezent unul dintre criteriile majore de apreciere a rezultatului operator este calitatea vieţii în perioada postoperatorie. Tocmai de aceea asumarea unei responsabilităţi peste experienţa neurochirurgului poate reprezenta un risc şi pentru neurochirurg, chiar în prezenţa consimţământului informat. Nu trebuie uitat nici o clipă că experienţa chirurgului se construieşte cu multă răbdare, iar prestigiul profesional nu poate fi dobândit de la o zi la alta, iar acesta se câştigă nu numai prin comunicări ştiinţifice cât mai ales prin rezultatele operatorii reale. Concluzionând, putem să răspundem la această întrebare cu sinceritate trecând în revistă posibilele complicaţii dar mai ales scoţând în evidenţă beneficiile pe care le poate aduce o intervenţie chirurgicală corect efectuată.

Subliniem faptul că pacientul are dreptul şi de regulă va solicita o a doua opinie în vederea acceptării tratamentului chirurgical [3].

BIBLIOGRAFIE

1. Vasiliu D.O, Balescu G.C.: „Istoricul şi importanţa chirurgiei neurologice ca specialitate”; Atelierele „Imprimeria” Bucureşti, 1940.
2. Aldea H, Tudor R: „Istoria Neurochirurgiei româneşti”, în Tratat de neurochirurgie vol. 1. Sub coordonarea Prof. Dr. MSc. A.V. Ciurea, Edit. Medicală, 2010, p. 63–71.
3. Florian I.Şt.: „Principii şi tehnici de bază în tratamentul tumorilor cerebrale”, în Tratat de neurochirurgie, vol. 1. Sub coordonarea Prof. Dr. MSc. A.V. Ciurea, Edit. Medicală, 2010, p. 463–492.

NOȚIUNI GENERALE ASUPRA TUMORILOR CEREBRALE

CRISTIAN IONEL ABRUDAN

CLASIFICAREA TUMORILOR CEREBRALE

Clasificarea tumorilor cerebrale are un lung istoric, încercările fiind realizate atât de neurochirurgi cât și de anatomopatologi. În final, s-a ajuns la unificarea mai multor concepte și realizarea unui sistem de gradare a tumorilor cerebrale sub forma clasificării OMS.

După OMS există următoarele categorii de tumori cerebrale [1].

A. Tumori neuroepiteliale

Astrocitoame

1. Astrocitom
   - pilocitic,
   - pilomixoid,
   - subependimal cu celule gigante,
   - xantoastrocitom pleomorfic,
   - difuz,
   - fibrilar,
   - gemistocitic,
   - protoplasmic;
2. Astrocitom anaplazic (grad III);
3. Glioblastom (grad IV)
   - cu celule gigante,
   - gliosarcom,
   - gliomatosis cerebri.

Tumori oligodendrogliale

1. Oligodendrogliom,
2. Oligodendrogliom anaplazic.

Tumori oligoastrocitare

1. Oligoastrocitom,
2. Oligoastrocitom anaplazic.

Tumori Ependimare

1. Ependimom:
   - celular,
   - papilar,
   - cu celule clare,
   - tanicitic;
2. Subependimom;
3. Ependimom mixopapilar (filum terminale),
4. Ependimom anaplazic.

Tumori de plex coroid

1. Papilom de plex coroid,
2. Papilom de plex coroid atipic.

Alte tumori neuroepiteliale cu origine incertă

1. Astroblastom,
2. Spongioblastom polar,
3. Gliomatosis cerebri.

Tumori neuronale și mixte neuronal-gliale

1. Gangliocitom,
2. Gangliocitom displazic al cerebelului (Lhermitte-Duclos),
3. Astrocitom desmoplazic infantil/gangliogliom,
4. Gangliogliom,
5. Gangliogliom anaplazic,
6. Neurocitom central,
7. Paragangliom (filum terminale),
8. Neuroblastom olfactiv (estezioneuroblastom) – neuroepiteliom olfactiv.

Tumori ale regiunii pineale

1. Pineocitom (pinealom),
2. Tumori ale parenchimului pineal cu diferențiere intermediară,
3. Pineoblastom.

Tumori embrionare

1. Meduloepiteliom,
2. Neuroblastom SNC-ganglioneuroblastom,
3. Retinoblastom,
4. Tumori neuroectodermale primitive ale SNC (PNET)
   - Meduloblastom:
     - desmoplastic/nodular,
     - medulomioblastom,
     - meduloblastom melanocitic,
   - Supratentoriale și spinale,
5. Ganglioneuroblastom SNC;

6. Ependimoblastom;
7. Tumori atipice teratoide/rabdoide.

B. Tumori ale meningelui

Tumori ale celulelor meningoteliale

1. Meningiom:
    - meningotelial,
    - fibros (fibroblastic),
    - tranzitional (mixt),
    - psamomatos,
    - angiomatos,
    - microchistic,
    - secretor,
    - bogat în limfoplasmacite,
    - metaplazic,
    - cordoid,
    - cu celule clare,
    - metaplastic;
2. Meningiom atipic;
3. Anaplazic (malign).

Tumori mezenchimale non-meningoteliale

1. Benigne:
    - Lipom
    - Tumori osteocartilaginoase
    - Histiocitom fibros
    - Altele:
        - Angiolipom
        - Hibernom
        - Leiomiom
        - Hemangiom
2. Maligne:
    - Condrosarcom
    - Hemangiopericitom
    - Histiocitom fibros malign
    - Sarcomatoza meningeala
    - Rabdomiosarcom
    - Liposarcom
    - Fibrosarcom
    - Leiomiosarcom
    - Osteosarcom
    - Hemangiopericitom anaplazic
    - Angiosarcom
    - Sarcom Kaposi
    - Sarcom Ewing-PNET.

Leziuni melanocitice primare

1. Melanocitoza difuză
2. Melanocitom
3. Melanom malign – melanomatoza meningotelială

Alte neoplazii mezenchimale cu origine incertă

- Hemangioblastom.

C. Tumori ale nervilor cranieni si spinali

1. Schwanom (neurilemom, neurinom)
    - celular
    - plexiform
    - melanotic
2. Neurofibrom
    - plexiform
    - circumscris (solitar)
3. Tumori maligne ale tecii nervilor periferici (MPNST)
    - epitelioid MPNST
    - MPNST cu diferentiere mezenchimala sau epiteliala
    - MPNST melanotic.

D. Limfoame si alte boli hematologice

1. Limfom malign
2. Plasmacitom
3. Sarcom granulocitic
4. Altele

E. Tumori cu celule germinale

1. Germinom
2. Carcinom embrionar
3. Tumora sacului Yolk
4. Coriocarcinom
5. Teratom
    - matur
    - imatur
    - teratom cu transformare malignă
6. Tumori mixte cu celule germinale

F. Leziuni chistice sau leziuni pseudotumorale

1. Chist al pungii Rathke
2. Chist epidermoid
3. Chist dermoid
4. Chist coloid al ventriculului III
5. Chist enterogen
6. Chist neuroglial
7. Tumori cu celule granulare (choristom, pituicitom)
8. Hamartom neuronal hipotalamic
9. Heterotopia gliala nazală
10. Granulom cu celule plasmatice

G. Tumori ale regiunii selare

1. Craniofaringiom
    - adamantinomatos
    - papilar
2. Adenom hipofizar
3. Adenocarcinom

H. Extensii ale unor tumori de vecinatate

1. Paragangliom (chemodectom) – tumoră de glomus jugular
2. Cordom
3. Condrom, Condrosarcom
4. Carcinoame

I. Resturi embrionare intracraniene sau intraspinale

- Lipoame

J. Metastaze. Cel mai frecvent apar în cancerele: pulmonare, de sân, tegument (melanom). La copii apar mai frecvent în cazurile cu: neuroblastoame şi unele sarcoame. Un procent mai mic de metastaze cerebrale apare în cazul pacienţilor cu cancer de: colon, rect, rinichi, prostată, testicul, ovar şi sarcoame.

K. Tumori neclasificate

ETIOLOGIA

Etiologia tumorilor cerebrale este necunoscută până în prezent. A fost descris faptul că persoanele ce au în familie membri diagnosticaţi cu tumori cerebrale au un risc mai mare de a dezvolta tumori cerebrale de acelaşi tip sau diferite.

Sunt câteva sindroame ereditare familiale care au fost asociate cu apariţia tumorilor cerebrale primare:

- boala von Hippel-Lindau – hemangioblastoame;
- scleroza tuberoasă – astrocitom subependimal cu celule gigante;
- neurofibromatoza tip I – gliom de nerv optic, astrocitoame, neurofibroame;
- neurofibromatoza tip II – neurinom de acustic, meningioame, ependimoame, astrocitoame;
- Sindromul Li-Fraumeni – astrocitoame, PNET;
- Sindromul Turcot (sindrom BPT) – glioblastoame şi meduloblastoame [1].

De asemenea, a fost descrisă o creştere a incidenţei tumorilor cerebrale la persoanele cu expunere la radiaţii ionizante, formaldehidă, clorură de vinil şi acrilonicril.

Există numeroase studii care cercetează o posibilă legătură între telefoanele mobile sau leziunile de la nivelul craniului şi apariţia tumorilor cerebrale, însă nu poate fi încă dovedită o legătură clară între aceşti factori.

GENETICA

Cel mai bun indicator de benignitate sau malignitate poate fi găsit în modificările genetice mai mult sau mai puţin evidente apărute la nivelul proliferării celulare. Una dintre tumorile cele mai frecvente, meningiomul, prezintă o serie de modificări cromozomiale. Iniţial s-a arătat implicarea cromozomului 22, cromozom care joaca un rol important în sindromul tumoral ereditar din maladia von Recklinghausen [2]. În consecinţă, meningioamele spontane pot prezenta mutaţii de diferite tipuri ale genei NF2 de pe cromozomul 22q cu acţiune supresoare [3]. Mai multe alte modificări genetice au fost descrise în meningioame fără a exista indicii de creştere a malignităţii. Astfel, evoluţia spre o malignitate crescută este corelată cu o agresivitate crescută la nivel molecular. O schemă a acestei evoluţii este prezentată mai jos [4].

Celule arahnoidiene
↓ Mutaţia NF2/deleţia 22q
Meningiom grad I
↓ Deleţia 1p, 6q, 10q, 14q, 18q
Adiţia 1q, 9q, 12q 15q, 17q, 20q
Meningiom atipic, grad II
↓ Deleţia 6q, 9p,10q,14q
Amplificarea 17q
Mutaţii rare TP53, PTEN
Meningiom anaplazic (malign) grad III

O progresie similară a fost descrisă şi pentru glioblastomul secundar. Acest termen a fost propus din motive clinice şi morfologice, în 1940 de către H.J. Scherer [5]. Apariţia glioblastomul secundar a fost coroborată cu modificările genetice, în special în ceea ce priveşte gradul necrozei ischemice [6]. În plus, există diferenţe clinice în ceea ce priveşte vârsta la debut şi evoluţia clinică. Diferenţa majoră între glioblastomul primar (*de novo*) mai frecvent şi glioblastomul secundar apărut în urma evoluţiei unui astrocitom benign este apariţia unei cascade de modificări genetice în cazul celui de al doilea [7], (vezi schema de mai jos).

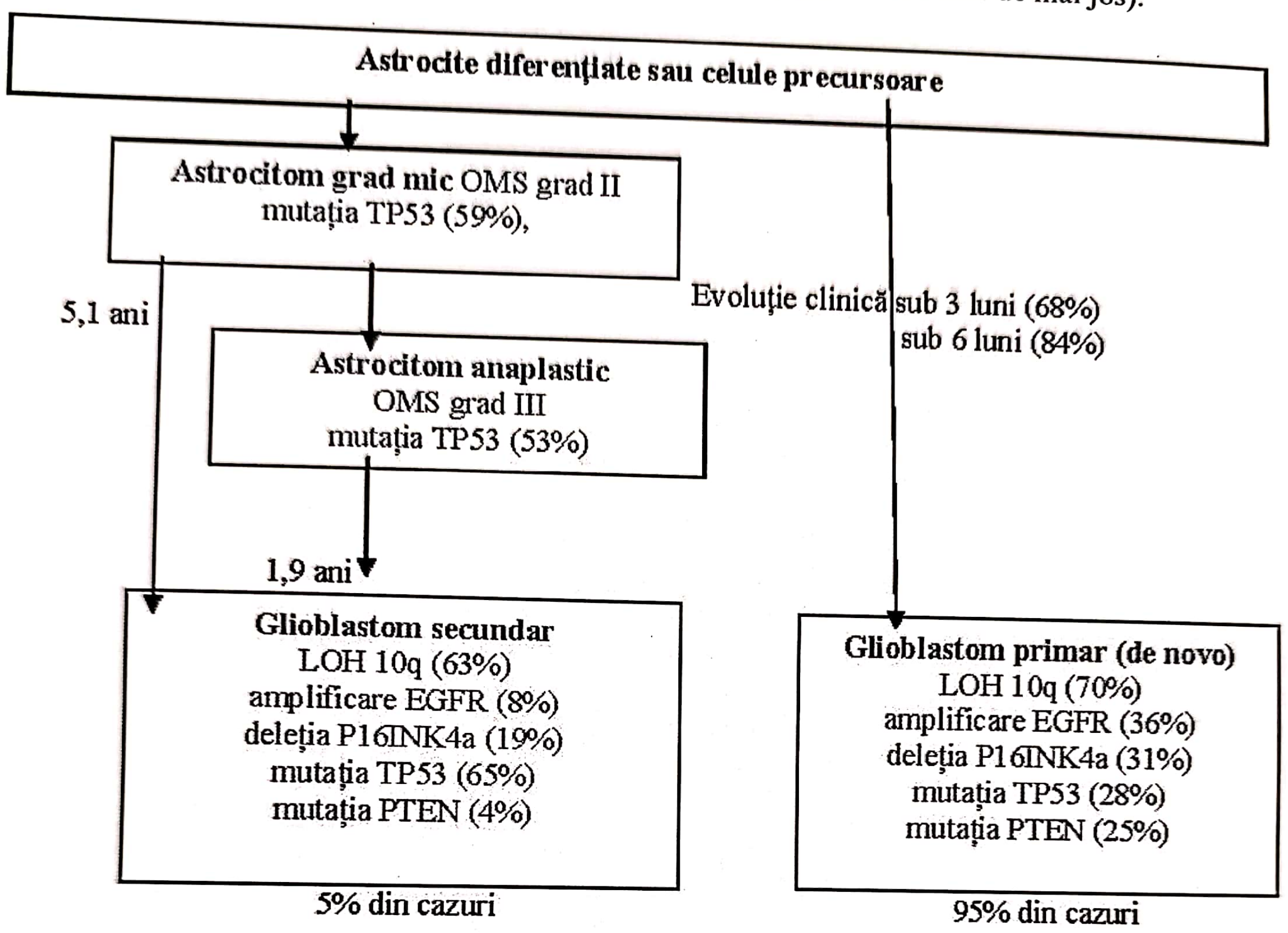
Astrocite diferenţiate sau celule precursoare
Astrocitom grad mic OMS grad II
mutaţia TP53 (59%),
5,1 ani
Evoluţie clinică
sub 3 luni (68%)
sub 6 luni (84%)
Astrocitom anaplastic
OMS grad III
mutaţia TP53 (53%)
1,9 ani
Glioblastom secundar
LOH 10q (63%)
amplificare EGFR (8%)
deleţia P16INK4a (19%)
mutaţia TP53 (65%)
mutaţia PTEN (4%)
5% din cazuri
Glioblastom primar (de novo)
LOH 10q (70%)
amplificare EGFR (36%)
deleţia P16INK4a (31%)
mutaţia TP53 (28%)
mutaţia PTEN (25%)
95% din cazuri

BIBLIOGRAFIE

1. Greeberg M.S. Handbook of Neurosurgery, Sixth Edition, Thieme 2006, 17: 401–521.
2. Zankl H, Zang KD (1972) Cytological and cytogenetic studies on brain tumors. 4. Identification of the missing G chromosome in human meningiomas as no 22 by fluorescence techniques. Humangenetik 14:167–169.
3. Lekanne D, Bianchi AB, Groen NA, Warringa UL, Seizinger BR, Hagemeier A, van Drunen E, Bootsma D, Koper JW, Avezaat CJ, Kley N (1994). Frequent NF2 gene transcript mutations in sporadic meningiomas and vestibular schwannomas. Am J Hum Genet 54:1022–1029.
4. Kleihues P, Cavenee WK (eds) (2000) Pathology and genetics tumors of the nervous system. IARC, Lyons.
5. Scherer HJ (1940) Cerebral astrocytomas and their derivatives. Am J Cancer 40:159–198.
6. Tohma Y, Gratas C, Van Meir EG, Desbaillets I, Tenan M, Tachibana O, Kleihues P, Ohgaki H (1998) Necrogenesis and Fas/APO-1(CD95) expression in primary (de novo) and secondary glioblastoma. J Neuropathol Exp Neurol 57:239–245.
7. Louis DN, Ohgaki H, Wiestler OD, Cavenee WK (eds) (2007) WHO Classification of Tumours of the Central Nervous System. IARC, Lyon.

EPIDEMIOLOGIA TUMORILOR CEREBRALE

CRISTIAN IONEL ABRUDAN,
DANA MIHAELA CERNEA

EPIDEMIOLOGIA TUMORILOR CEREBRALE LA ADULŢI

Tumorile cerebrale primitive nu sunt neoplazii foarte frecvente, mai mult de 50% din tumorile cerebrale sunt reprezentate de metastaze (cele mai frecvente de cancer pulmonar de (50%), de sân (15%), melanom (10%) şi rinichi (8%). Numărul lor este în creştere ca urmare a prelungirii duratei medii de viaţă şi a dezvoltării metodelor de diagnostic şi tratament.

Între anii 1980 și 2000, incidența tumorilor cerebrale primare a crescut la adulți [1, 2], datorită îmbunătățirii diagnosticului cu ajutorul CT și RMN. În 2003, în Europa la 100.000 de locuitori incidența a fost de 7,9 pentru bărbați și 5,1 pentru femei, valori care sunt similare în întreaga lume.

Tumorile intracraniene primare constituie 2–3% din toate afecțiunile maligne, cu o incidență de 8–10 la 100.000 de locuitori în Europa și America de Nord [3]. Rezultatele sunt influențate de gradul de raportare, definirea anatomopatologică, clasificările, variațiile în ceea ce privește aprecierea vârstei copilăriei, variabile în diferite țări. O rată mai mare a pinealoamelor este raportată în Japonia și o rată ridicată de limfoamelor la pacienții cu SIDA.

În țara noastră nu avem date valabile privitor la incidența tumorilor cerebrale pe plan național, dar pe plan regional se constată o moderată creștere a numărului de tumori cerebrale operate în Clinica de Neurochirurgie Cluj-Napoca. Într-un recent studiu retrospectiv, în perioada 2000–2011, la un total de 2639 tumori cerebrale operate, se constată o creștere a numărului de tumori cerebrale după 2005, dar aceasta este dată de o creștere a adresabilității atât în plan diagnostic cât și terapeutic (fig. 4.1). Trebuie remarcat însă că deși se constată o creștere semnificativă a numărului total de tumori cerebrale operate, numărul glioamelor maligne a rămas practic constant. O altă remarcă ce trebuie făcută este că în ceea ce privește histopatologia tumorilor cerebrale, în experiența noastră pe primul loc se situează în mod surprinzător meningioamele, urmate de glioame și apoi de metastazele cerebrale.

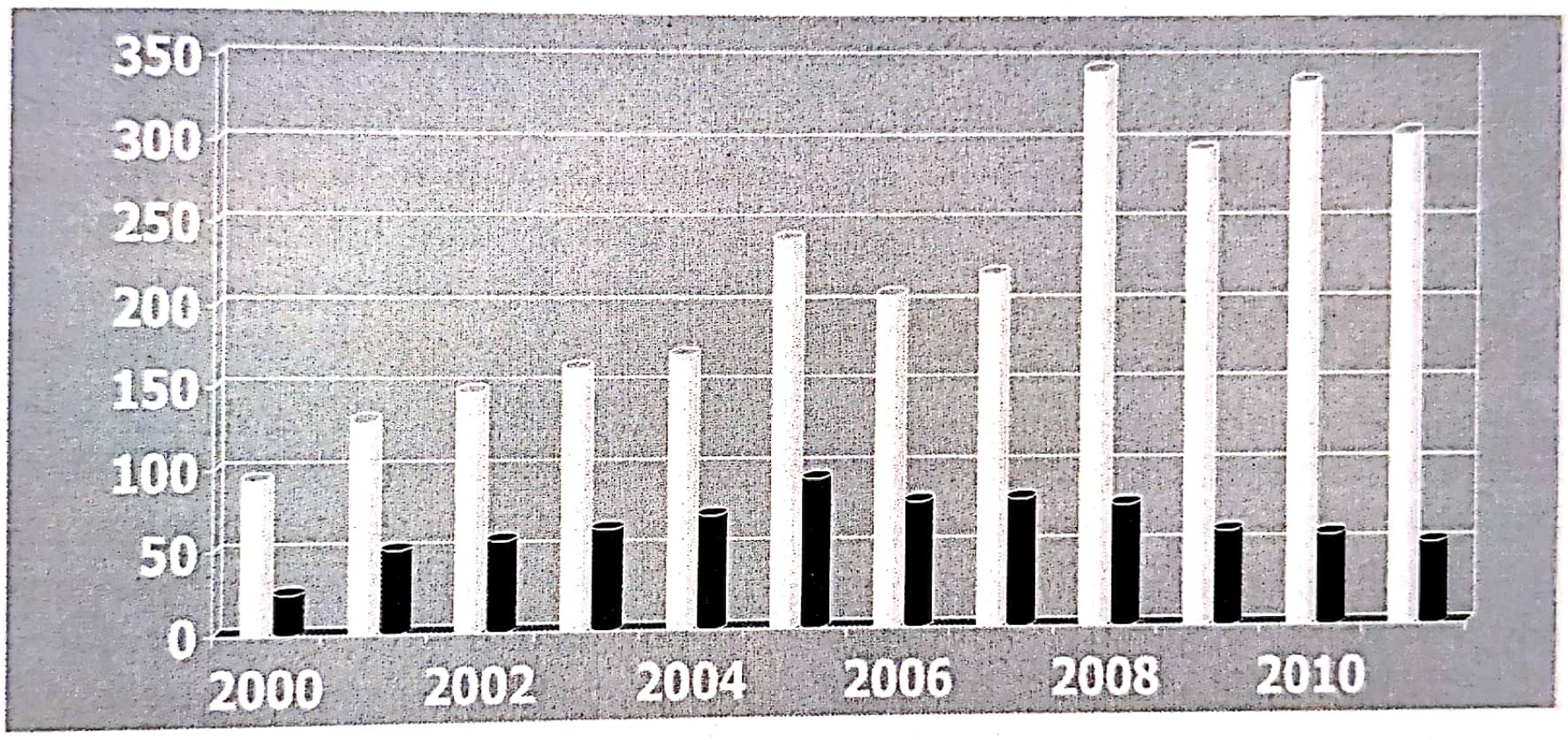

Figura 4.1. Distribuția anuală a tumorilor cerebrale operate în Clinica Neurochirurgie Cluj-Napoca în intervalul 2000–2011; incidența glioamelor maligne (coloanele mai închise) rămâne relativ constantă în pofida creșterii numărului total de tumori.

La adulți glioblastoamele și meningioamele sunt cele mai frecvente tumori cerebrale. Au fost descrise o serie de modificări genetice sau sindroame familiale asociate cu tumori (vezi „Clasificarea și biologia tumorilor cerebrale”).

Tumorile cerebrale primare pot fi clasificate în funcție de localizare. La adulți 80–85% din tumorile sunt supratentoriale, iar 15–20% infratentoriale.

Principalele tipuri histologice și frecvența lor sunt [4]:

- Glioblastom multiform 20–25%
- Astrocitom anaplazic 3–5%
- Astrocitom de grad mic 18–20%
- Ependimom benign sau malign 3–5%
- Oligodendrogliom benign sau malign 2–4%
- Meduloblastom 2–4%
- Meningiom 15–18%
- Schwanom 6–8%
- Adenom hipofizar 8%
- Pinealom benign malign 1–2%
- Angioblastom < 1%
- Papilom < 1%
- Chist epidermoid < 1%
- Craniofaringiom < 2%
- Tumori neuroepiteliale primitive (PNET) < 2%
- Lipom < 1%
- Alte tipuri < 2%.

Tumorile supratentoriale. Tumorile selare, de chiasmă și regiune pineală considerate și tumori de linie mediană reprezintă 8–12% din toate neoplaziile intracraniene. Adenoamele hipofizare (6–8%) sunt cele mai comune, urmate de craniofaringioame (5%), pinealoame și glioamele de chiasmă. Pinealoamele apar mai ales la adulți tineri (germinoamele). Ependimoamele şi papiloamele sunt localizate la nivelul ventriculului al treilea. Dintre tumorile localizate în emisferele cerebrale şi ventriculii laterali cele mai frecvente tumori sunt astrocitoame, glioblastoame, ependimoame şi oligodendroglioame. Glioblastoamele sunt mai frecvente la bărbaţi. Meningioamele sunt tumori benigne dezvoltate din arahnoida cu localizare pe faţa interna a durei mater. Rareori se găsesc în ventriculii laterali. Meningioamele sunt de două ori mai frecvente la femei ca la bărbaţi. Meningioamele atipice sunt rare şi sunt de multe ori asociate cu recurenţa. Ependimoamele şi astrocitoamele cu celule gigante se dezvoltă la nivelul ventriculilor.

Tumorile infratentoriale. La nivelul cerebelului şi ventriculului al patrulea cele mai comune tumori sunt astrocitoame, grad II şi III, ependimoame, haemangioblastoame şi chiste dermoide sau epidermiode. În trunchiul cerebral se dezvoltă rar tumori la adulţi fiind în cea mai mare parte astrocitoame grad II şi III. În unghiul pontocerebelos întâlnim frecvent meningioame şi schwanoame.

EPIDEMIOLOGIA TUMORILOR CEREBRALE LA COPIL

La copii dintre toate neoplaziile tumorile cerebrale sunt pe locul doi ca frecvenţă, după leucemie, (aproximativ 25%). Rata diagnosticului histologic este de 85–90%, anumite localizări ca nucleii bazali şi trunchiul cerebral fiind diagnosticate numai pe CT sau RMN. Metastazele cerebrale sunt mai puţin frecvente la copii.

Incidenţa anuală a tumorilor cerebrale este între 2,2 şi 3,5 la 100.000 la copii sub 15 ani, cu o incidenţă medie de 3,5 la 100.000 pentru băieţi şi 2,5 la 100.000 pentru fete [5,6]. Alte rapoarte arată diferenţe atât în localizare şi rezultate histologice, legate în mare parte de intervalele de vârstă din copilărie [7,8]. Nu se ştie dacă există o creştere reală a ratei de apariţie a tumorilor cerebrale la copii sau se datorează îmbunătăţirii metodelor de diagnostic. Ţări precum Danemarca, Germania, Suedia şi Anglia sugerează că rata de incidenţă a tumorilor cerebrale la copii cu vârsta de 0–4 ani prezintă o creştere reală [5,6,9]. Creşterea cea mai importantă a fost observată pentru astrocitoame şi PNET [6,9]. Cu treizeci de ani în urmă, tumorile intracraniene la copii erau descrise ca fiind mult mai frecvente infratentorial decât supratentorial. Rapoartele mai recente din Suedia, Anglia şi Danemarca arată că tumorile supratentoriale constituie aproximativ 45% din toate tumorile intracraniene la copil [6,7]. Mulţi autori au constatat incidenţe egale ale tumorilor supratentoriale şi infratentoriale, dar acestea au avut o limită de vârstă pentru copilărie de 17 ani, ceea ce implică o creştere a numărului tumorilor supratentoriale [7]. Cel mai cunoscut factor de risc al tumorilor cerebrale la copii este ereditatea. Jumătate din tumorile supratentoriale sunt localizate pe linia mediană şi cealaltă jumătate în emisferele cerebrale. La copii, 75% din tumorile fosei posterioare sunt localizate în cerebel sau ventriculul patru, 20% în trunchiul cerebral şi mai puţin de 2% în unghiul pontocerebelos [3,9].

În experienţa Clinicii de Neurochirurgie Cluj-Napoca, tumorile apărute la vârsta pediatrică reprezintă aproximativ 9% din totalul de tumori cerebrale operate în acelaşi interval de timp. O menţiune specială trebuie făcută legat de categoria de vârstă 0–3 ani, care reprezintă 21% din tumorile la categoria de sub 16 ani şi la care se constată o creştere a incidenţei în ultimii ani, în special datorită diagnosticării precoce. Vârsta cea mai redusă la care a fost practicată ablaţia tumorală în experienţa clinicii este de 17 zile de la naştere.

Majoritatea tumorilor (80%) sunt de origine neuroepitelială. Astrocitoamele sunt cele mai frecvente, urmate de meduloblastoame, ependimoame şi oligodendroglioame. De multe ori diferenţierea în tumorile extrem de maligne de tipul meduloblastoamelor, ependimoblastoamelor şi sarcoamelor poate fi aproape imposibilă, preferând a fi clasificate ca PNET (tumori neuroectodermale primitive). Adenoamele hipofizare, schwanoamele şi meningioamele sunt foarte rare în copilărie [7,10,11].

Tumorile supratentoriale. Tumorile regiunii selare, ale chiasmei si regiunii pineale reprezintă mai mult de 10% din toate neoplasmele intracraniene la copii. Craniofaringioamele constituie aproximativ 5% din toate tumorile cerebrale la copii, pinealoamele aproximativ 2%, iar gliomul de chiasma optică între 2 şi 4%, şi de multe ori se manifestă în primii 5 ani de viaţă cu o predispoziţie familială.

Tumorile localizate în emisferele cerebrale sunt cea de-a doua localizare ca frecvenţă (20%) şi reprezintă 40% din totalul neoplasmelor intracraniene la copii. Ele sunt de obicei astrocitoame, ependimoame, oligodendroglioame, glioblastoame şi PNET.

Tumorile infratentoriale. Tumorile de la nivelul cerebelului reprezintă aproximativ 45% din tumorile cerebrale la copii. Astrocitoamele de grad mic sunt cele mai frecvente, urmate de meduloblastoame, ependimoame, hemangioblastoame şi papiloame de plex coroid. Tumorile trunchiului cerebral sunt astrocitoame de grad redus sau anaplaztic. Acestea sunt localizate cel mai frecvent în punte, infiltrând nucleii nervilor cranieni si crescând dea lungul tracturilor nervoase. Adesea, pot prezenta porţiuni exofitice care permit realizarea biopsiei sau a unei rezecţii parţiale. Tumorile unghiului pontocerebelos sunt rareori observate la copii [7,10]. Sunt în cea mai mare parte schwanoame de nerv acustic (aproape întotdeauna în grupa de vârstă 10–14 de ani), chiste epidermoide, dermoide şi lipoame.

Observaţii speciale. Tumorile cerebrale primare reprezintă 2–3% din toate cazurile de cancer, cu o incidenţă anuală de 8–10 cazuri la 100.000 de adulţi, 20 cazuri la 100.000 de adulţi peste vârsta de 64 de ani şi 3,5 cazuri la 100.000 de copii. Odată cu creşterea estimată a incidenţei la copii, un număr mediu anual de 40 cazuri noi de tumori primare cerebrale la un milion de copii este de aşteptat în viitor populaţia europeana. Optsprezece dintre acestea vor fi plasate supratentorial, 18 în cerebel şi 3–4 în trunchiul cerebral sau unghiul pontocerebelos.

Examenul CT şi RMN face posibil să se stabilească localizarea dimensiunea şi poate orienta asupra tipului de tumora. Cunoştinţele de epidemiologie şi realizarea unui sistem de clasificare uniform standardizat pentru tumorile cerebrale primare la copii şi adulţi sunt instrumente necesare pentru tratarea corectă a individului, pentru evaluarea prognosticului pe termen lung în diferite tipuri de tumori, precum şi pentru o comparare a rezultatelor între diferite centre şi ţări.

După decenii de cercetare, ştim puţin mai mult despre epidemiologia şi factorii de risc ai tumorilor cerebrale primare. Evoluţia în studiul tumorilor cerebrale au fost influenţate de progresele tehnologice în imagistică, genetică şi alte domenii.

BIBLIOGRAFIE

1. http://info.cancerresearchuk.org/cancerstats/types/brain.
2. Office for National Statistics (2006) Cancer statistics registrations: Registrations of cancer diagnosed in 2003, England. Series MB1 no. 34. 2006. National Statistics, London.
3. Muir C, Waterhouse J, Mack T, Powell J, Whelan S (1987) Cancer incidence in five continents, vol. V. IARC Scientific Publications No. 88. International Agency for Research on Cancer, Lyon.
4. Lumenta C.B, Di Rocco C, Hasse J, Mooij J.J, Springer 2009, European Manual of Medicine Neurosurgery 3.2:61–181.
5. Kaatsch P, Rickert CH, Kuhl J, Schuz J, Michaelis J (2001). Population-based epidemiologic data on brain tumours in German children. Cancer 92:3155–3164.
6. Lannering B, Marky I, Nordborg C (1990) Brain tumors in childhood and adolescence in west Sweden 1970–1984. Epidemiology and survival. Cancer 66:604–609.
7. Gjerris F, Agerlin N, Buhl L, Borgesen SE, Haase J, Johansen H, Klinken L, Mortensen AC, Moller C, Ovesen N, Reske-Nielsen E, Schmidt K (1998) Epidemiology and prognosis of intracranial tumours in children in Denmark 1960–84. Childs Nerv Syst 14:302–311.
8. Viscomi S, Pastore G, Mosso ML, Terracini B, Madon E, Magnani C, Merletti F (2003) Population-based survival after childhood cancer diagnosed during 1970–98: a report from the Childhood Cancer Registry of Piedmont, Italy. Haematologica 88:974–982.
9. Raaschou-Nielsen O, Sorensen M, Carstensen H, Jensen T, Bernhardtsen T, Gjerris F, Schmiegelow K (2006) Increasing incidence of childhood tumours of the central nervous system in Denmark 1980–1996. Br J Cancer 95:416–422.
10. Gjerris F, Harmsen A, Klinken L, Reske-Nielsen E (1978). Incidence and long-term survival of children with intracranial tumours treated in Denmark 1935–1959. Brit J Cancer 38:442–451.
11. Rochat P, Johansen HH, Gjerris F (2004) Long-term follow up of children with meningiomas in Denmark 1935–84. J Neurosurg (Pediatrics) 100:179–182.

PRINCIPIILE GENERALE ALE CHIRURGIEI TUMORILOR CEREBRALE

IOAN ŞTEFAN FLORIAN, AUREL OŞLOBANU, SILVIU ALBU

PLANIFICAREA OPERAŢIEI

Numeroasele simptome provocate de existenţa tumorilor intracraniene traduc expansiunea tumorală în interiorul cutiei craniene inextensibile, într-un spaţiu ocupat în mod normal de creier, sânge şi LCR. Capacitatea creierului de a tolera creşterea presiunii intracraniene este definită prin complianţa cerebrală, depăşirea limitelor ei ducând la apariţia fenomenelor neurologice. Natura şi severitatea acestor semne depind de sediul tumorii, volumul şi de viteza de creştere a acesteia. Cu toate că, creierul poate tolera prezenţa tumorilor cu creştere lentă, în timp acestea îl pot comprima odată cu evoluţia lor, putând afecta si vascularizaţia sa şi căile de scurgere ale LCR. Această compresiune poate fi agravată de edemul peritumoral (edemul cerebral vasogenic).

Alterarea progresivă a stării de conştienţă, mergând de la obnubilare până la comă, reprezintă un semn de o gravitate deosebită şi care impune instituirea de urgenţă a măsurilor terapeutice preliminare, precum şi investigarea şi tratamentul chirurgical de urgenţă al pacientului. Aceste cazuri sunt însă relativ rare, de cele mai multe ori existând timpul necesar pentru planificarea intervenţiei chirurgicale după o evaluare completă a cazului, atât din punct de vedere neuroimagistic cât şi al stării biologice generale [1].

PREGĂTIREA PREOPERATORIE

De cele mai multe ori tumorile cerebrale „beneficiază” până la diagnostic de o multitudine de conduite terapeutice, medicamentoase, naturiste sau chiar chirurgicale.

Recomandabil este ca înainte de stabilirea unui diagnostic de certitudine, terapia să fie adaptată în principal simptoamelor, astfel:

– antialgice uzuale, minore de tipul metamizolului, ibuprofen etc. În nici un caz nu se vor prescrie antialgice majore, care determină depresia centrilor respiratori;

– scăderea edemului cerebral prin administrarea de Dexametazonă 16–24 mg/zi, în prize repetate la 8–12 ore;

– administrarea de manitol trebuie rezervată numai cazurilor cu semne clinice marcate de HIC, în doze de 0,5–1 g/kg corp/zi, nu mai mult de 72 de ore;

– crizele convulsive se vor cupa cu diazepam i.v., Nesdonal sau Thyopental;

– se va menţine terapia anticonvulsivantă pe toată durata spitalizării şi postoperator pe o durată de 6–12 luni;

– medicaţia de susţinere a cordului, antihipertensivele, antidiabeticele vor fi administrate conform indicaţiilor anterioare [2].

TRATAMENTUL CHIRURGICAL

Înainte de începerea anesteziei este necesară verificarea identităţii pacientului, a patologiei pe care acesta o prezintă, precum şi a localizării acesteia în raport cu linia mediană (dreapta–stânga). În acest fel se evită una din cele mai neplăcute complicaţii şi anume de a opera pe cine nu trebuie, dar mai frecvent, de a opera pe partea sănătoasă [3].

ANESTEZIA

Este prezentată în mod detailat în capitolul 16.

Amplasarea *drenajului lombar* se face după ce pacientul este anesteziat, înainte de poziţionarea acestuia. Utilitatea drenajului lombar în obţinerea unei relaxări cerebrale eficiente şi rapide nu poate fi subestimată. Singurele contraindicaţii sunt la pacienţii în comă cu semne de angajare sau la cei cu leziuni cerebrale multiple (supra- şi infratentorial).

POZIŢIONAREA PACIENTULUI

Poziţionarea pacientului este un pas extrem de important dar deseori subevaluat. Poziţiile principale utilizate în neurochirurgie sunt decubitul ventral, lateral, dorsal, 3/4 sau „park bench" şi poziţia şezând (semişezând).

Principiile de bază ale poziţionării bolnavului sunt următoarele:

– maximizarea expunerii regiunii de explorat chirurgical;

– poziţionarea pacientului trebuie astfel încât să confere un maxim de confort pacientului şi să nu existã tensiune sau presiune asupra nici unui segment al corpului. În acelaşi sens trebuiesc protejaţi ochii, pavilioanele urechilor precum şi conductul auditiv extern;

– poziţia trebuie să asigure drenajul venos dinspre cap spre cord, trebuiesc evitate punctele de presiune asupra venelor jugulare iar extremitatea cefalică să se situeze deasupra nivelului inimii;

– este recomandabil ca axul abordului chirurgical spre tumoră să fie perpendicular pe planul podelei. În acest fel gravitaţia, alături de celelalte mijloace permite o relaxare cerebrală corespunzătoare;

– poziţia trebuie să asigure şi confortul chirurgului [1,4,7].

O discuţie aparte este legată de poziţionarea pacientului în chirurgia tumorilor de fosă posterioară, de aceea considerăm necesară o trecere în revistă succintă a principalelor avantaje şi dezavantaje ale poziţiilor utilizate în această chirurgie, cu menţiunea că noi suntem adepţii poziţiei şezânde în cvasi-totalitatea tumorilor de fosă posterioară, excepţiile de la această opţiune fiind legate de anumite contra-indicaţii date de afecţiuni conexe al pacientului.

În chirurgia fosei posterioare se folosesc în general următoarele poziţii: decubitul ventral (*prone position*) cu varianta Concorde, decubitul lateral în varianta „park bench", şi poziţia şezândă cu varianta „semi-sitting position". Fiecare dintre aceste poziţii are o serie de avantaje şi dezavantaje pe care le vom prezenta în cele ce urmează [7]:

Poziţia în decubit ventral – „Prone position"

Pacientul este anesteziat în decubit dorsal, după care capul este fixat în *head-holder* înainte de întoarcere. Trebuie acordată o atenţie deosebită la:

– Protecţia ochilor (lubrifierea şi închiderea pleoapelor);

– Bărbia pacientului să nu fie în contact cu masa de operaţie;

– Sânii vor trebui deplasaţi medial cu evitarea comprimării mameloanelor;

– Trebuie evitată compresiunea abdomenului atât cât este posibil;

– Se vor verifica pulsul la pedioasă şi femurală ca indicator al permeabilităţii arterelor renale şi perfuziei renale adecvate;

– Organele genitale vor fi eliberate de orice compresiune;

– Membrele superioare vor fi dispuse paralel cu pacientul, cu faţa palmară spre acesta;

– Umerii pot fi uşor tracţionaţi caudal astfel încât sa permită o degajare a regiunii cervicale pentru o expunere cât mai largă a acesteia;

– Extremitatea cefalică plasata deasupra nivelului cordului (fig. 4.2).

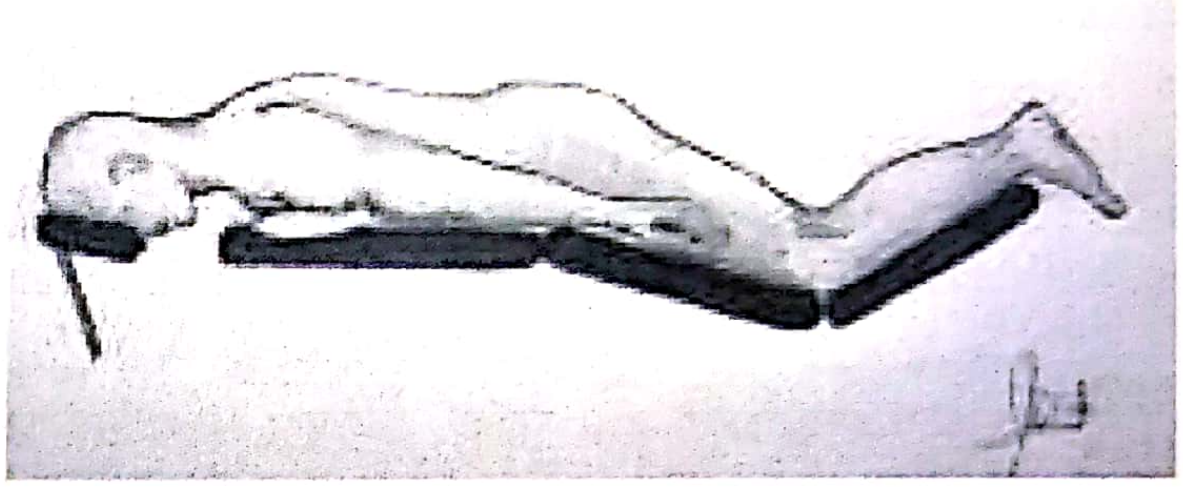

Figura 4.2. Poziţionarea pacientului în decubit ventral.

Avantajele constau în faptul că asigură confort pentru echipa operatorie, plaga se află pe un plan perpendicular pe planşeul sălii de operaţie.

Dezavantajele acestei poziţii sunt reprezentate de faptul că:

– Poziţia oferă o răsturnare a raporturilor stânga–dreapta şi sus–jos;

– Deschiderea unghiului occipito-cervical este uneori dificilă, presupunând o hiperflexie periculoasă a capului;

– Drenarea sângelui şi a l.c.r. spre porţiunea cea mai declivă a plăgii presupune o utilizare excesivă a aspiratorului pentru menţinerea unui câmp operator curat cu risc de lezare a unor structuri vitale (planşeul ventriculului IV, bulb);

– La persoanele obeze compresiunea asupra toracelui face ventilaţia mecanică mai dificilă;

– Monitorizarea electrostimulării nervilor cranieni este cel puţin dificilă;

Complicaţii ale decubitului ventral

– Mioglobinuria ca urmare a lezării musculaturii membrelor;

– Necroza de decubit;

– Orbirea (proceduri de lungă durată, pierderi masive de sânge, hipotensiune);

– detubarea accidentală (drenajul decliv al secrețiilor orale favorizează alunecarea sondei de intubație);

– macroglosia este o complicație relativ frecventă a acestei poziții.

Poziția Concorde

Este o poziție derivată din poziția de decubit ventral care permite o flexie mai accentuată a capului în raport cu toracele, iar la nevoie o înclinare laterală a capului cu până la 30 grade. Capul este fixat în *head holder* pe un plan superior celui al cordului, fiind poziția cea mai utilizată în chirurgia copilului.

Avantajele poziției:

– asigură confortul echipei operatorii;

– raporturile stânga–dreapta şi sus–jos sunt cele normale;

– acces mai facil pentru abordul occipital transtentorial si supracerebelos subtentorial.

Dezavantajele poziției sunt în linii generale aceleaşi cu ale decubitului ventral.

Complicații ale poziției Concorde sunt, de asemenea, similare cu cele pentru poziția de decubit ventral având însă, datorită ridicării mai accentuate a capului față de planul cordului, un risc mai mare de embolie aerică.

Poziția „park bench" sau 3/4 (*three quarter*)

Este o poziție derivată din decubitul lateral fiind utilizată în abordul posterior parieto-occipital, abordurile unghiului ponto-cerebelos, abordul suboccipital supratentorial lateral al regiunii pineale.

– Capul este fixat în *head-holder* înainte de întoarcerea bolnavului; ca variantă poate fi aleasă şi fixarea capului pe perne de gel.

– Ochiul supus presiunii va fi protejat.

– În axila brațului situat dedesubt se va amplasa un rulou pentru evitarea compresiunii plexului brahial; brațul poate fi plasat în spatele trunchiului sau în fața lui (ca în decubitul lateral).

– Brațul situat deasupra va fi fixat pe suport moale cu flexia antebrațului.

– Umărul superior va fi tracționat caudal pentru a elibera vederea asupra regiunii suboccipitale.

– Membrul inferior situat dedesubt va fi plasat în extensie, în timp ce cel situat deasupra va fi flectat şi plasat anterior planului trunchiului (fig. 4.3).

Avantajele poziției:

– permite un acces facil asupra leziunilor parafalcine occipitale şi al regiunii pineale;

– asigură o poziție confortabila pentru chirurg;

– are un risc scăzut de embolie aerică;

– poziționarea pacientului cu leziunea parafalcină situată inferior permite degajarea gravitațională a lobului occipital evitând tracțiunea excesivă a acestuia.

Complicațiile poziției 3/4 sunt similare cu cele ale poziției ventrale.

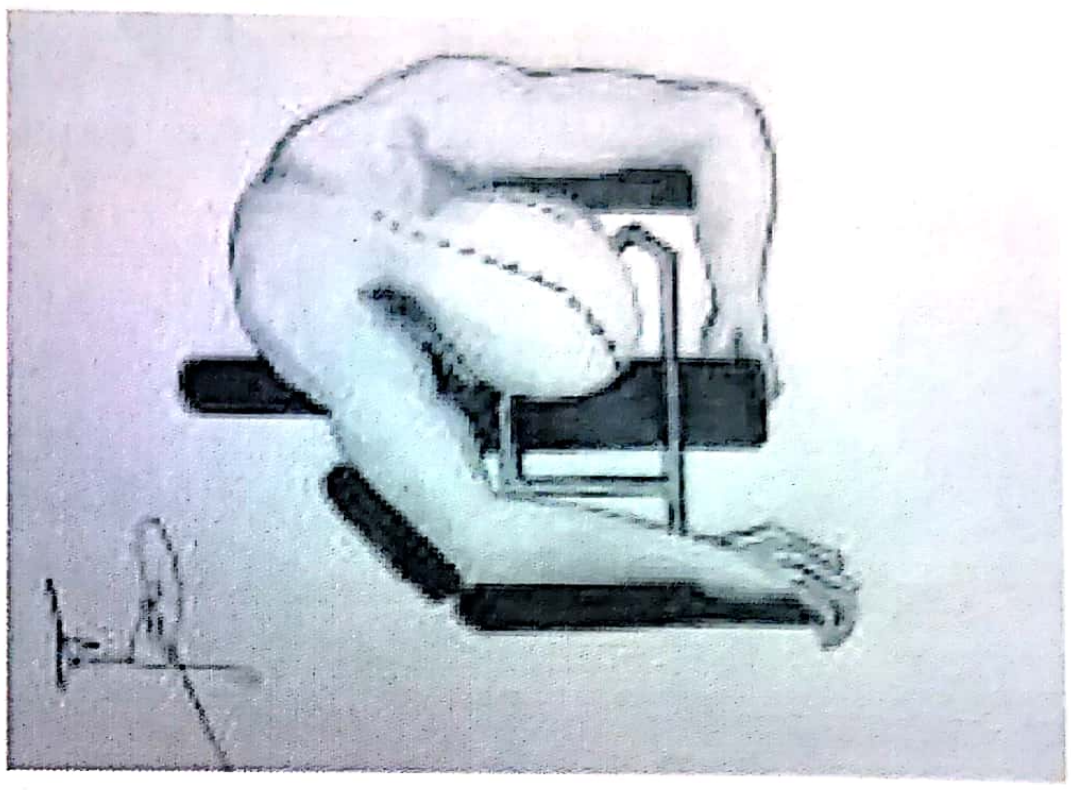

Figura 4.3. Poziționarea pacientului în poziția „park-bench" – vedere din față.

Poziția şezând

A fost odinioară considerată ca poziție standard în leziunile fosei posterioare si regiunii cervicale, este astăzi tot mai puțin utilizată. Experiența serviciului nostru fiind de peste 30 de ani, considerăm dezavuarea acestei poziții cel puțin injustă.

– Anestezia se practică în decubit dorsal.

– Extremitatea cefalică este ridicată progresiv menținând capul în poziție neutral.

– Membrele inferioare sunt împachetate în feşi elastice sau costum antigravitațional (anti-G) şi elevate deasupra nivelului bazinului.

– Membrele superioare sunt aşezate alături de trunchi cu flexia antebrațului la 90 grade.

– Capul este flectat astfel încât distanța dintre mandibulă şi stern să fie de două degete (minim un deget) pentru evitarea compresiunii jugularelor.

– Pentru abordul în unghiul pontocerebelos şi abordul combinat supra şi infratentorial unilateral capul va fi întors până la 45 grade spre partea cu leziunea.

– Punctele de presiune pe frunte şi regiunea malară sunt protejate cu burete sau pernițe cu gel.

– Atenție deosebită se va acorda fixării sondei de intubație pentru a preveni extubarea în timpul manoperelor de poziționare.

– În eventualitatea monitorizării electrostimulării nervilor cranieni se va elibera fața (fig. 4.4).

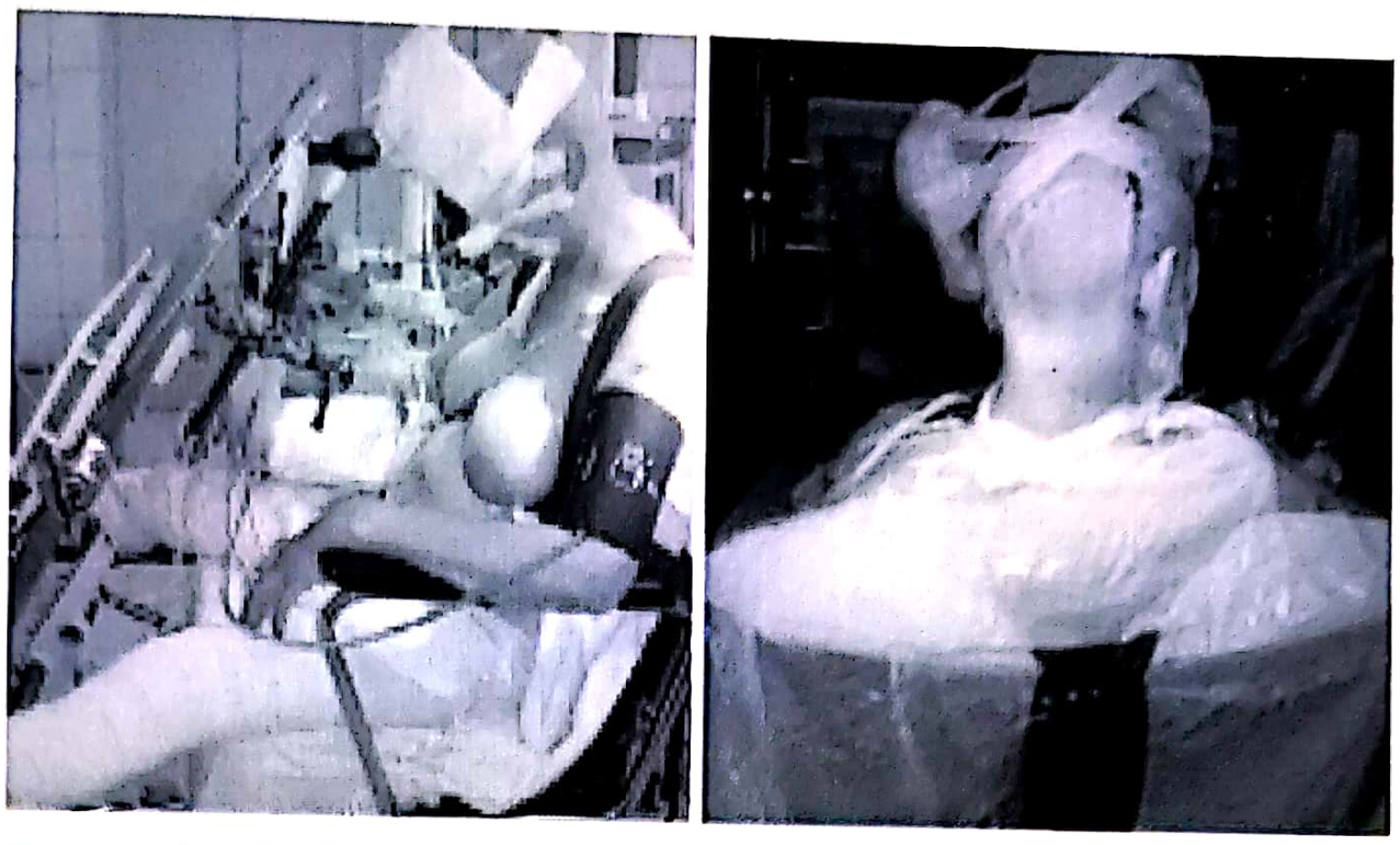

Figura 4.4. Poziționarea pacientului în poziția șezând pentru un abord de linie mediană (în stânga imagine de profil), respectiv pentru un abord supra-, infratentorial lateral (în dreapta imagine din spate).

Avantajele poziției:

– acces optim asupra leziunilor mediane;

– drenaj venos cerebral adecvat;

– presiune intracraniană scăzută;

– permite drenajul gravitațional al sângelui și l.c.r. având în permanență un câmp operator curat;

– permite observarea liberă a feței cu posibilitatea monitorizării electrostimulării nervilor cranieni;

– în abordul infratentorial supracerebelos permite un acces mai facil asupra regiunii pineale.

Dezavantajele poziției șezând:

– disconfortul chirurgului este pe primul plan datorită necesității de menținere a brațelor ridicate timp îndelungat;

– acest disconfort poate fi însă înlăturat prin introducerea unor suporturi laterale pentru brațe.

Complicațiile poziției

– instabilitatea hemodinamică la așezarea în poziție;

– embolia aeriană este cea mai temută complicație, aceasta alături de discomfortul chirurgului fiind motivele pentru care această poziționare a pierdut din interes;

– pneumocefalia este cea mai frecventă complicație în experiența noastră clinică;

– trombembolia pulmonară complicație intraoperatorie rară.

Trebuie reținut că poziționarea corectă a capului evită hiperflexia gâtului și scade riscul compresiunii jugularelor (cu edem al feței, limbii și encefalului) și lezarea măduvei cervicale.

În concluzie, putem afirma că poziționarea pacientului trebuie să țină cont în primul rând de localizarea leziunii, trebuie să asigure un acces facil asupra leziunii, să permită o tracțiune cât mai redusă asupra creierului și să maximizeze șansele de rezolvare chirurgicală a leziunii. În alegerea unei poziții trebuie avută în vedere starea generală a pacientului astfel încât poziționarea să nu aducă un risc în plus. Atunci când mai multe poziții asigură șanse egale de rezolvare a leziunii, alegerea ține în primul rând de confortul și obișnuința chirurgului.

TIPURI DE ABORD CHIRURGICAL

Abordul chirurgical este dictat de localizarea tumorală. În principiu va trebui ales acel abord care aduce neurochirurgicul cât mai aproape de tumoră profitând de spațiile anatomice reale (cisternele bazale, valea silviană, incizura interemisferică) sau virtuale (șanțurile intergirale, chiste peritumorale superficiale) astfel încât să intersecteze cât mai puțină substanță cerebrală normală.

Indiferent de cale aleasă abordul chirurgical are o serie de timpi operatori similari în toate tipurile de intervenții chirurgicale

Zona operatorie va fi pregătită fie prin raderea unei arii situate la 1–2 cm de o parte și de alta a viitoarei incizii, fie prin îndepărtarea completă a părului.

Incizia. Trasarea inciziei pe scalp trebuie efectuată de către operator, întrucât de amplasarea acestei incizii, de corectitudinea acesteia în raport cu tumora cerebrală vor depinde în mare măsură toți ceilalți timpi operatori și nu în ultimul rând chiar rezultatul intervenției chirurgicale. Tocmai de aceea au fost introduse în practică în ultimii ani o serie de mijloace tehnice adjuvante menite să permită un reperaj cât mai exact al leziunii cerebrale, între acestea impunându-se în mod evident neuronavigația.

Neuronavigația a reprezentat în ultima decadă o adevărată revoluție în neurochirugie. Utilizarea comună este atât în craniotomie cât și în biopsia cerebrală. Limita majoră a acestei tehnici o reprezintă faptul că în timpul intervenției chirurgicale creierul se deplasează fața de situație preoperatorie, atât datorită pierderii de LCR cât și datorită scăderii volumului tumoral. Prin posibilitatea fuziunii de imagini obținute prin diverse tehnici imagistice (PET, fRMN, magnetoencefalografia sau tractografia) oferă informații extrem de utile privitoare la raporturile tumorii cu ariile elocvente sau căile piramidale [5].

Atunci însă când neuronavigația nu este disponibilă, operatorul are responsabilitatea trasării inciziei având în minte reconstrucția tridimensională a leziunii în raport cu reperele anatomice externe (meatul acustic, linia orbito-meatală, sutura coronară, sutura sagitală și lambdoidă, bosele parietale și frontale, eventuale deformări locale ale scalpului sau calotei), și interne (raportul cu marile sinusuri venoase, vene de drenaj voluminoase vizibile pe diferitele incidențe ale RMN, raportul cu girusurile sau șanțurile mai profunde din vecinătatea leziunii, sistemul ventricular).

O serie de principii guvernează plasarea inciziei:

– incizia trebuie să fie suficient de generoasă pentru a permite realizarea unei craniotomii ce va ține seama și de natura tumorii cerebrale;

– ori de câte ori este posibil, incizia va fi amplasată în interiorul suprafeței de inserție a părului, evident din motive de ordin estetic;

– incizia liniară este de preferat, chiar dacă aceasta va fi ușor curbată pentru a oferi o suprafață mai largă pentru craniotomie. Se vor evita incizii cu unghiuri ascuțite sau în unghi drept, unghiurile fiind de regulă locul producerii de necroze și pornind de aici o serie de complicații locale;

– incizia trebuie să respecte axele vasculare principale ale scalpului pentru a evita necroza lamboului cutanat;

– atunci când localizarea procesului patologic impune o incizie în formă de U inversat se va avea în vedere ca baza lamboului cutanat să fie mai largă, pentru a permite o vascularizație cât mai bogată în periferia lamboului;

– suprafața inciziei trebuie plasată în afara viitoarei craniotomii pentru a evita suprapunerea inciziei cutanate cu cea a liniei de craniotomie [1].

După trasarea inciziei la piele, se practică întotdeauna infiltrația scalpului cu un amestec de xilină 1% 10–15 ml cu 0,25 ml adrenalină, în 75 ml soluție de ser fiziologic, în scopul reducerii pierderilor de sânge de la nivelul scalpului și al unei mai facile decolări a lamboului cutanat de pe periost.

Odată cu începerea inciziei se va administra dexamethazona (8–16 mg), manitol (0,5 mg/kgcorp) și un antibiotic. Dacă se impune o relaxare cerebrală mai bună, se va administra o doză suplimentară de manitol sau furosemid.

Este recomandabil ca incizia să se efectueze pe segmente de 3–4 cm, cu același scop, al asigurării unei hemostaze cât mai eficiente la nivelul scalpului (fig. 4.5).

Disecția supraaponevrotică. După completarea inciziei, cu ajutorul unui bisturiu se creează un plan de disecție prin care se progresează până la baza lamboului cutanat, decolarea dintre galee și periost fiind facilitată de existența lichidului de infiltrație. Lamboul cutanat este apoi acoperit cu comprese umede și ancorat cu ajutorul cârligelor.

În anumite tipuri de craniotomii, cum este și voletul fronto-temporal, precum și în craniectomiile de fosă posterioară este de preferat să se efectueze o deperiostare completă pentru a evita lezarea nervului facial dar și pentru o mai bună vizualizare a reperelor osoase (fig. 4.6).



Figura 4.5. Incizie arcuată pentru un volet fronto-temporal și reprezentarea schematică a voletului fronto-temporal.

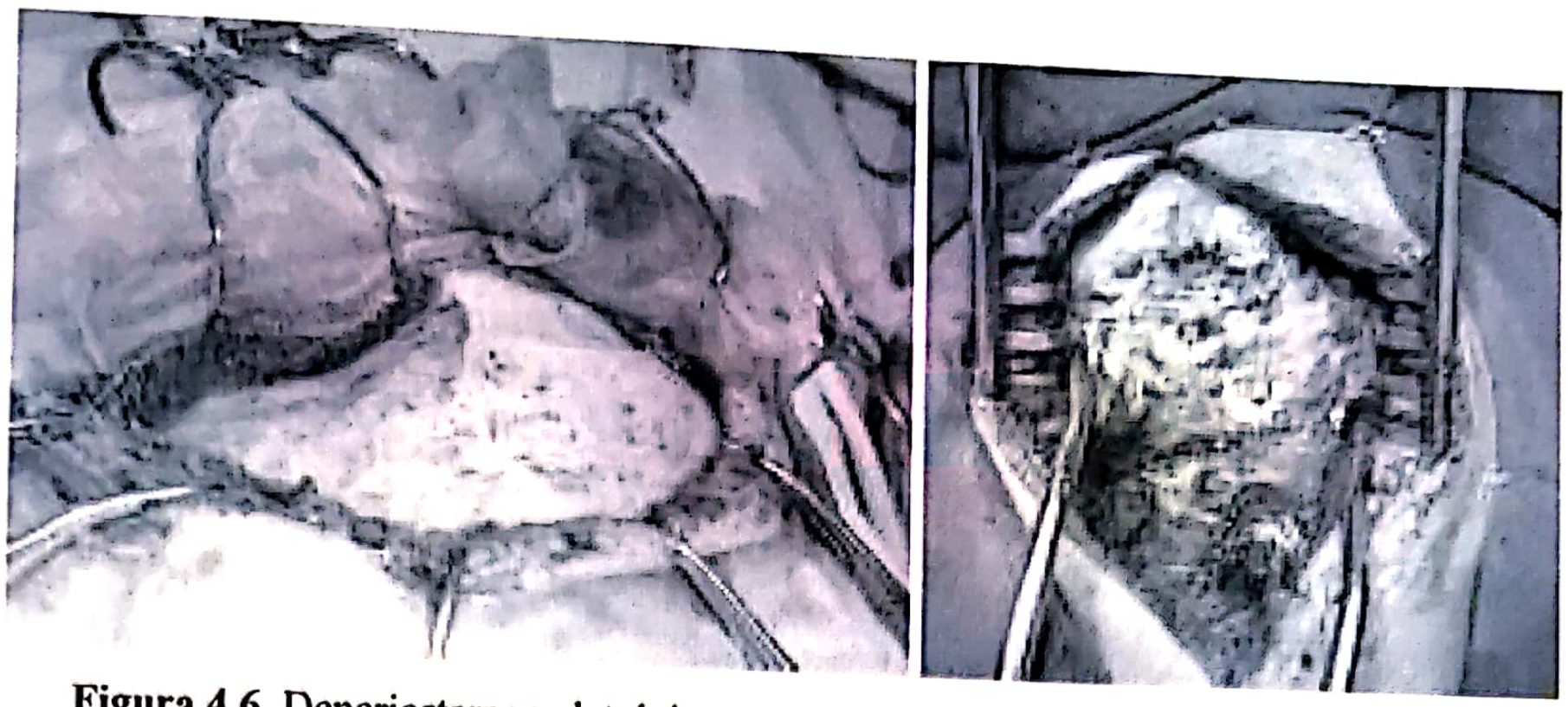

Figura 4.6. Deperiostarea voletului osos în craniotomia fronto-temporală (în stânga), respectiv deperiostarea în abordul latertal de fosă posterioară (în dreapta).

În acest timp obişnuim să recoltăm şi periostul pentru eventuala plastie durală, care va fi menţinut în ser fiziologic până la realizarea plastiei.

ABORDUL CHIRURGICAL AL TUMORILOR SUPRATENTORIALE

Craniotomiile convexitale

Permit accesul asupra leziunilor intra- sau extraaxiale situate la nivelul lobilor emisferelor cerebrale, asupra tumorilor intraventriculare localizate în ventriculul lateral (abordul transcortical), a tumorilor din regiunea talamică, al leziunilor abordabile subtemporal. Cu excepţia craniotomiilor frontale, în care poziţionarea pacientului se poate face în decubit dorsal cu capul uşor întors astfel încât partea bolnavă să fie orientată superior, în toate celelalte localizări pacientul va fi aşezat în decubit lateral, în aşa fel încât să permită chirurgului un acces perpendicular pe leziune. Dimensiunile şi amplasarea craniotomiei depind de localizarea şi volumul masei tumorale. Craniotomia trebuie astfel realizată încât să aducă pe cât posibil în centrul ei leziunea cerebrală sau să ofere calea optimă de acces asupra leziunii situate mai profund.

Incizia durei mater se practică circular, la sub 1 cm de marginile craniotomiei, eventualele sângerări apărute în spaţiul epidural vor fi oprite prin aplicarea de Surgicel şi suspendarea durei mater la vedere.

Craniotomiile parasagitale

Permit accesul asupra tumorilor situate parasagital sau la nivelul coasei, precum şi al tumorilor intraventriculare (abord transcalos). Dificultatea majoră constă în faptul că acestea trebuie să treacă peste sinusul sagital superior.

Incizia scalpului poate fi liniară, fie în lungul sinusului sagital, atunci când e necesară o descoperire a sinusului pe o porţiune mai lungă, fie o incizie perpendiculară pe sinus, având o lungime suficientă pentru a permite decolarea scalpului pe întreaga suprafaţă a viitoarei craniotomii (fig. 4.7).

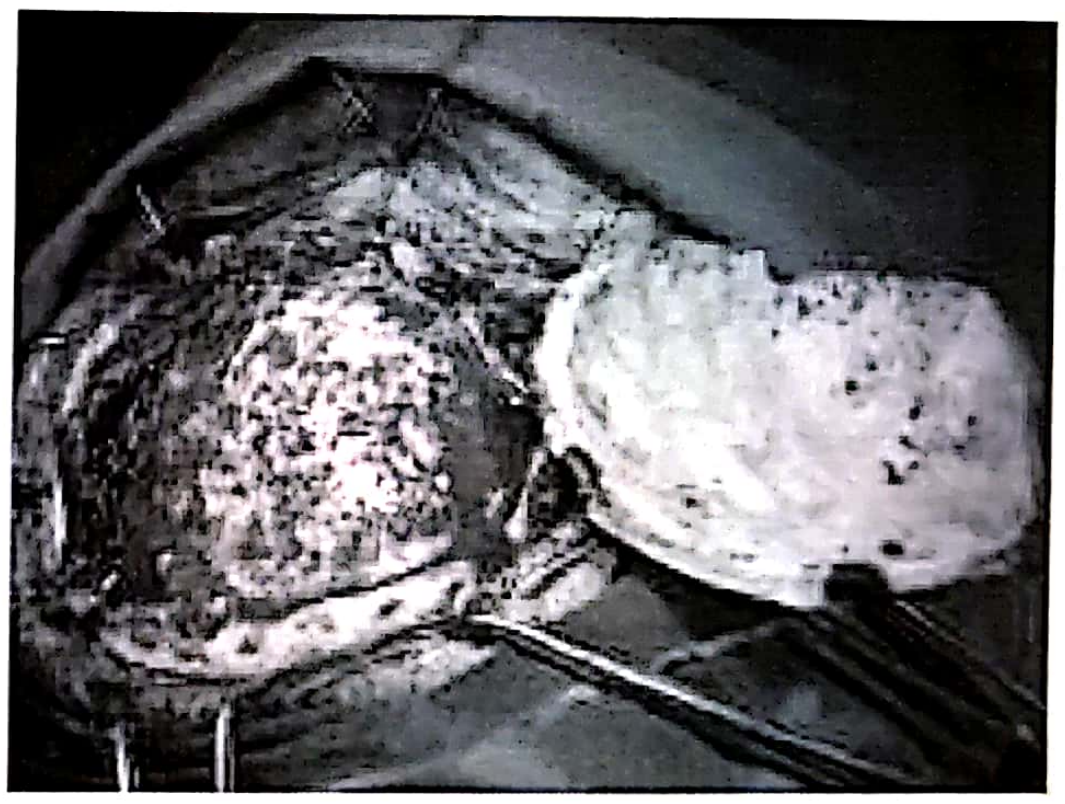

Figura 4.7. Volet cu 6 găuri de trepan efectuat pentru un meningiom parasagital.

Incizia durei mater se face semicircular, cu baza la sinus. O atenţie deosebită trebuie acordată la acest timp pentru a nu leza venele emisare la sinus. Respectarea acestor vene este esenţială, tromboza sau dilacerarea lor ducând la infarcte venoase extinse.

Pentru abordul transcalos, protejând creierul cu tampoane umede, se pătrunde progresiv în fisura interemisferică până la nivelul corpului calos, uşor de recunoscut datorită culorii albe pe care o prezintă, la acest nivel fiind identificate şi arterele pericaloase (fig. 4.8).



Figura 4.8. Amplasarea găurilor de trepan în abordul transcalos; aspect introperator la un caz de tumoră de ventricul III. Corpul calos este secţionat longitudinal pe o lungime de 2 cm.

ABORDURILE CHIRURGICALE ALE ETAJULUI ANTERIOR AL BAZEI CRANIENE

Craniotomia fronto-temporală

Craniotomia fronto-temporală sau voletul *pterional*, în diferitele sale variante, permite accesul asupra tumorilor intraaxiale şi extraaxiale frontale, temporale, la nivelul aripii de sfenoid precum şi a regiunii selare şi paraselare. Indiferent de denumirea sa (Fronto-temporal, Frontal lateral, „key hole" supraorbital), aceste craniotomii reprezintă „ferestre" mai mari sau mai mici care permit abordul subfrontal lateral asupra regiunii selare şi paraselare. Elementul decisiv al acestor craniotomii îl reprezintă aşa-numita „key hole", care pentru a permite un acces cât mai bazal trebuie amplasată imediat dedeasupra şi posterior de procesul zigomatic al osului frontal. Amplasarea celorlalte găuri precum şi extinderea voletului este determinată de dimensiunile procesului expansiv. În ce ne priveşte suntem pentru un abord fronto-temporal care permite accesul atât subfrontal lateral cât şi prin valea silviană, lărgind mult posibilităţile de manevră în aria de interes, permiţând chiar accesul asupra văii silviene contralaterale (fig. 4.9).

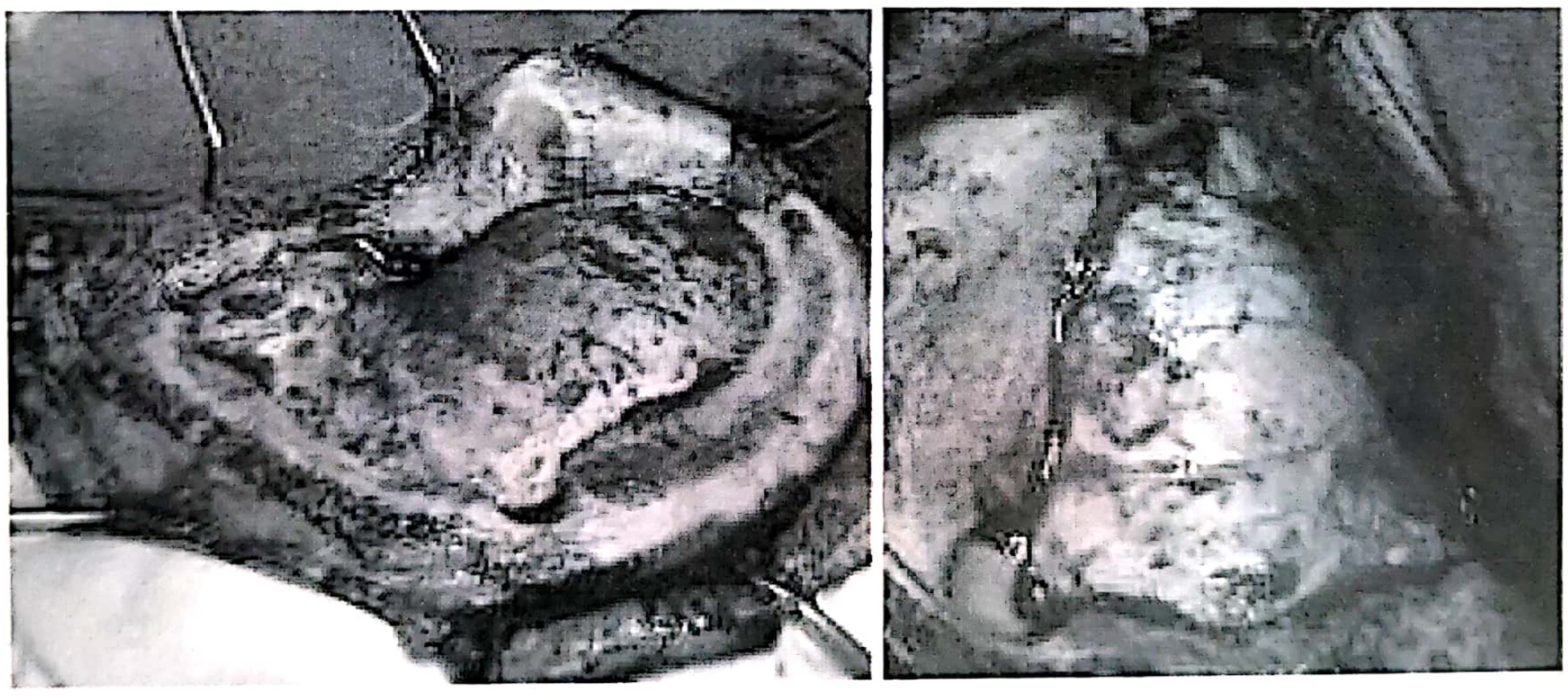

Figura 4.9. Craniotomie fronto-temporală (stânga) şi craniotomie fronto-laterală (dreapta).

Odată ridicat voletul osos, se practică rezecţia aripii de sfenoid razant cu planşeul etajului anterior, concomitent cu o craniectomie subtemporală. Importanţa acestei manevre este deosebită pentru că, în acest fel, se obţine un acces cât mai larg asupra structurilor profunde, diminuând în acelaşi timp necesitatea de tracţiune exagerată a creierului.

Înainte de incizia durei mater, dacă creierul este sub tensiune, se va porni drenajul lombar, manoperă ce va duce la o relaxare cerebrală evidentă.

Incizia durei mater se poate face, în acest tip de craniotomie, fie arcuat cu baza spre aripa de sfenoid, fie circular, cu pedicul supero-lateral sau inferior (fig. 4.10).

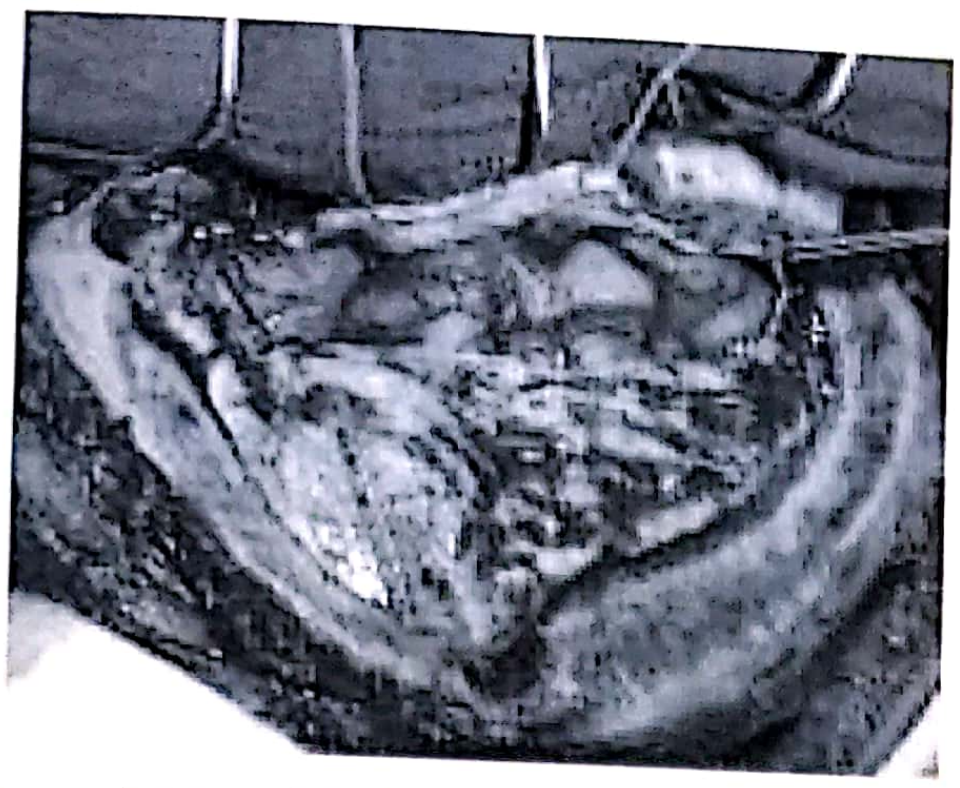

Figura 4.10. Incizia durei mater în voletul pterional pentru abordul leziunilor selare și paraselare.

Abordul endoscopic transnazal

În ultimul deceniu tot mai mulți neurochirurgi adoptă această cale de abord nu numai în adenoamele hipofizare, a craniofaringioamelor, unde a devenit metoda de elecție în majoritatea cazurilor, dar și în altor afecțiuni tumorale ale bazei craniului, în special tumori extradurale (Cordoame, condroame), dar și intradurale. Experiența ultimilor ani, pe studii anatomice și clinice a demonstrate valabilitatea acestui abord în multiple afecțiuni ce acoperă un spațiu de la Crista Galli la Foramen Magnum.

Avantajele oferite de acest abord:

– urmează o cale naturală care aduce chirurgul foarte aproape de tumoră (fig. 4.11);

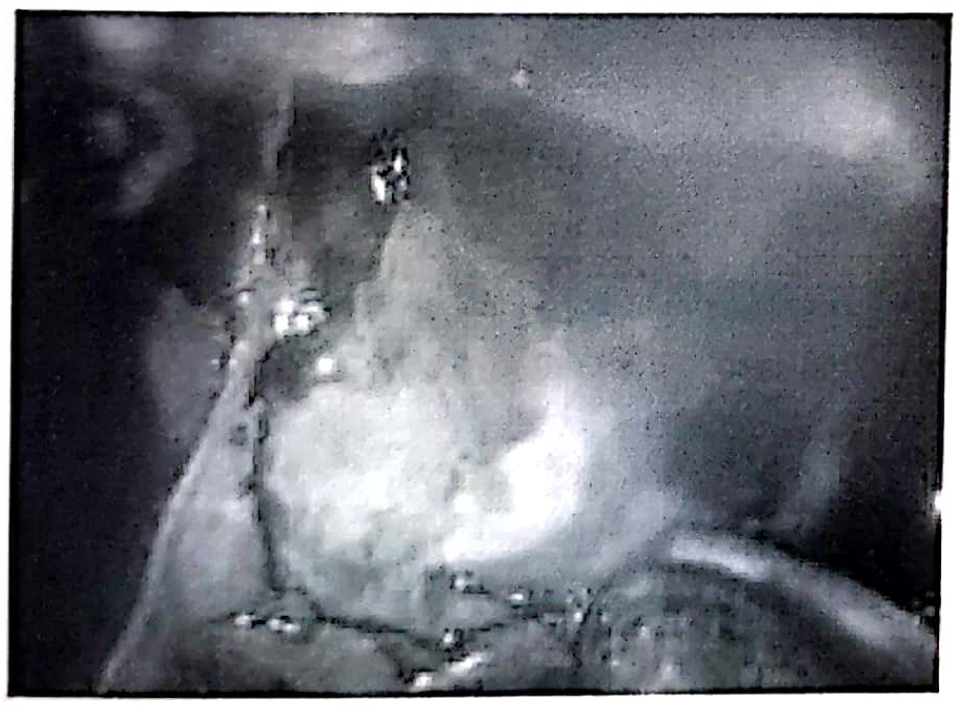

Figura 4.11. Rezecția parțială a planșeului selar pune în evidență dura mater de la nivelul șeii (aspect intraoperator din colecția prof. dr. Albu).

– tumora este abordată de la baza de inserție durală, unde se află și principalele vase nutritive ale tumorii;

– zona de hiperostoză, atașamentul dural sunt excizate încă de la începutul intervenției chirurgicale;

– decompresiunea este mult facilitată de reducerea volumului tumoral dinspre centrul ei (fig. 4.12);

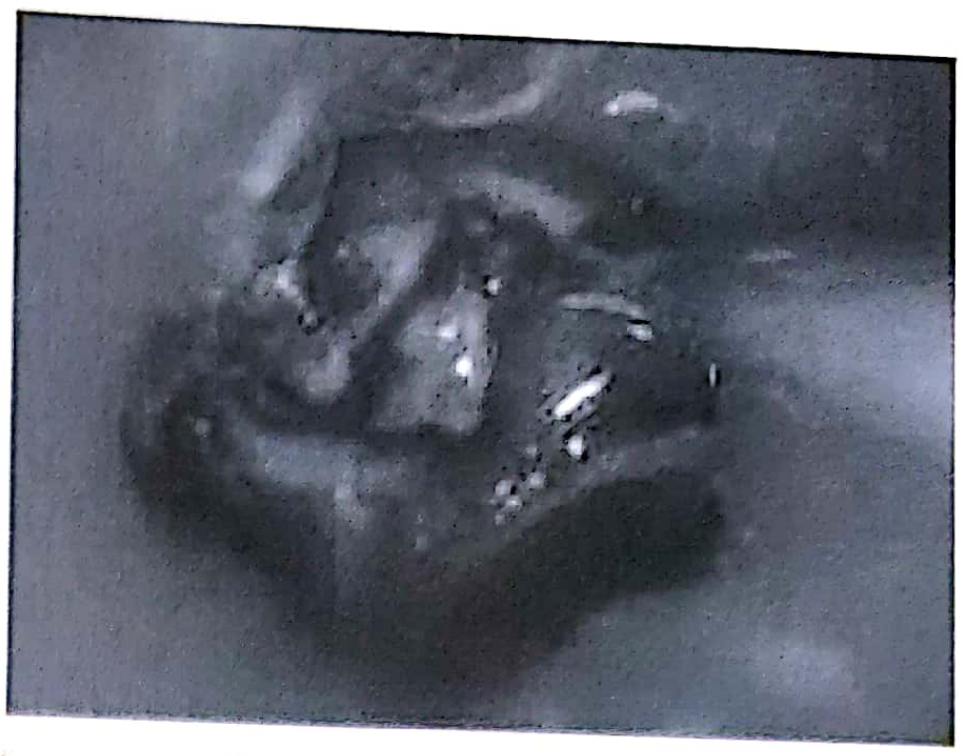

Figura 4.12. Deschiderea durei mater pune în evidență țesutul tumoral care este de cele mai multe ori aspirabil, făcând rezecția facilă (aspect intraoperator din colecția prof. dr. Albu).

– păstrarea barierei arahnoidiene ce facilitează disecția de pe elementele vasculo-nervoase;

– vizualizarea unor regiuni care ar fi „în unghiul mort" al vederii în linie dreaptă a microscopului operator;

– abilitatea de a schimba rapid perspectiva de la vederea panoramică de ansamblu la fixarea de aproape a detaliului.

Dezavantajele sunt reprezentate în principal de

– riscul de fistulă LCR cranio-nazală, risc ce este apreciat diferit mergând de la 0,3–45%;

– spațiul relativ redus ce limitează accesul spre extensiile tumorale situate lateral de artera carotidă;

– eventualele leziuni vasculare care sunt extrem de greu de manageriat;

– curba de învățare este de mai lungă durată;

– absența vederii stereoscopice și în consecință aprecierea cu dificultate a profunzimii câmpului operator, dezavantaj surmontat de introducerea endoscopiei 3D, aflată deja la a doua generație [6].

Abordul subfrontal

Abordul subfrontal oferă o bună vizibilitate asupra nervilor optici, chiasmei, arterelor carotide, cisternei supraselare, tijei pituitare și șeii turcești. Este esențial ca acest volet să fie coborât cât mai în bază, pentru a evita o tracțiune excesivă pe lobul frontal. Complicațiile cele mai frecvente ale acestui abord sunt deschiderea sinusurilor frontale, cu risc de apariție a fistulei lichidiene cranio-nazale, apariția anosmiei în 30–50% din cazuri [6].

Incizia durei mater se efectuează după emisia prin drenajul lombar a L.C.R., pentru a permite o relaxare cerebrală cât mai bună.

Explorarea microchirurgicală a regiunii optochiasmatice începe odată cu aducerea în câmpul operator a microscopului operator. Deschiderea arahnoidei deasupra nervului optic permite disecția largă a regiunii optochiasmatice (fig. 4.13), permiţând vizualizarea ambilor nervi optici, a chiasmei optice şi, dacă este cazul, a laminei terminalis.

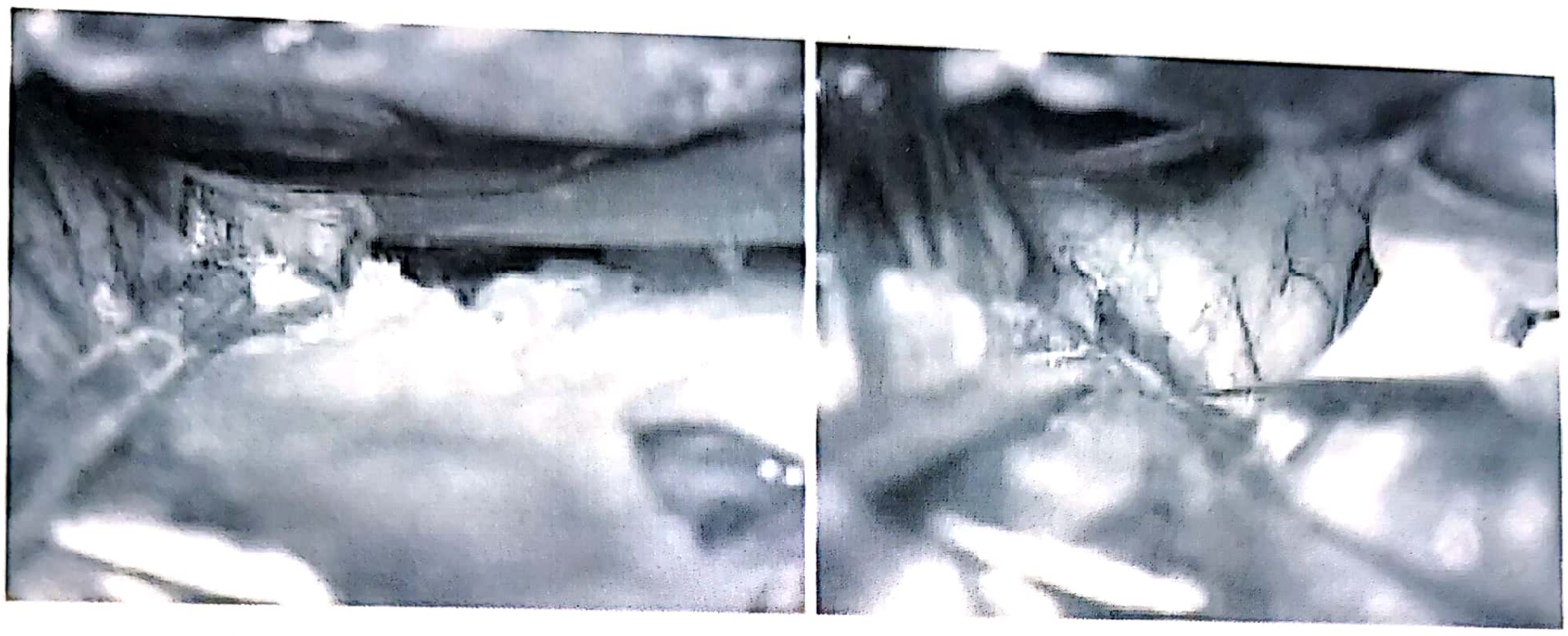

Figura 4.13. Deschiderea cisternei deasupra nervului optic de aceeaşi parte; disecţia regiunii optochiasmatice cu punerea în evidenţă a ambilor nervi optici şi a laminei terminalis.

Craniotomiile combinate

Abordul bifronto-pterional

Reprezintă un abord combinat ce permite o explorare multidirecțională a tumorilor gigante cu punct de pornire din regiunea selară şi cu extensii anterioare, superioare şi laterale. Abordul multidirecțional a rezultat ca o combinație a căilor clasice descrise şi a apărut ca o necesitate în rezolvarea unor cazuri dificile [1].

În fapt, este o combinație a unui abord bifrontal limitat, asociat cu un abord pterional. Un abord multidirecțional prezintă pe lângă avantaje şi riscul de lezare multidirecțională a creierului, leziuni ce pot întuneca evoluția postoperatorie a pacientului. O deschidere mai largă înseamnă şi o durată mai lungă a intervenției chirurgicale, fapt ce creşte riscul de infecție intraoperatorie datorită expunerii mai îndelungate; trecerea de linia mediană ridică riscul lezării sinusului sagital superior. Rezecția ososasă largă presupune o dezinserție musculo-periostală mai largă, iar durerile post-opertorii sunt mai intense (fig. 4.14).

Pentru cazurile în care o importantă componentă tumorală invadează sinusul sfenoidal, se poate practica deschiderea acestui sinus prin Planum Sphenoidale. În acest sens, dura mater trebuie decolată de pe bază până la nivelul găurilor optice, evidențiindu-se întreg planum sphenoidale (fig. 4.15).

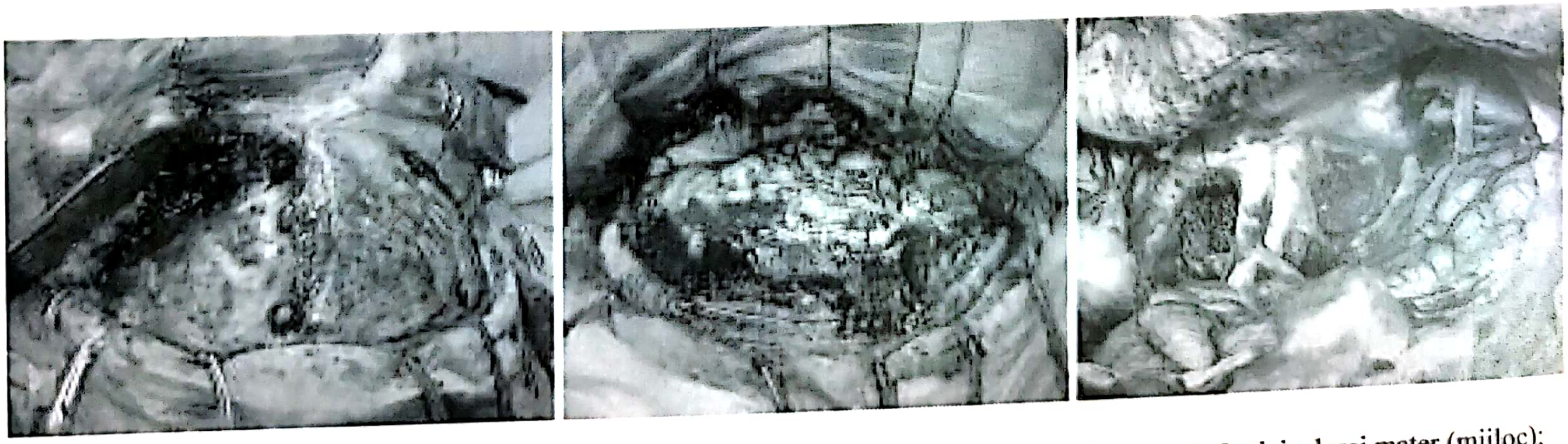

Figura 4.14. Amplasarea găurilor de trepan în voletul bifronto-pterional (imaginea din stânga); Incizia durei mater (mijloc); aspectul după ablația tumorii: se pot observa nervul optic drept, chiasma, nervul optic stâng, artera carotidă până deasupra bifurcației.



Figura 4.15. Rezecţia Planum sfenoidale cu deschiderea sinusului sfenoidal şi ablaţia porţiunii intrasfenoidale a tumorii. O atenţie deosebită trebuie acordată în acest caz închiderii acestei breşe osoase, pentru a evita apariţia fistulei L.C.R. cranio-nazale.

Abordul fronto-orbito-zigomatic (FTOZ)

Reprezintă o variantă a abordului fronto-temporal. În viziunea autorilor care îl practică în mod curent, acest abord oferă un plus de vizibilitate în special pentru leziunile situate la nivelul sinusului cavernos, formaţiunile tumorale ce se extind în orbită (meningioame sfeno-orbitare), permiţând abordul extradural al acestora, iar pentru leziunile intra-durale mai ales pentru anevrismele arterei bazilare şi leziuni tumorale ale clivusului; de asemenea printr-o modificare a unghiului microscopului operator pot fi vizualizate şi leziunile supra- şi retrochiasmatice. Prin rezecţia osoasă mai largă se oferă în plus şi o mobilitate mai mare în câmpul operator fără o tracţiune suplimentară a creierului (fig. 4.16) [1].

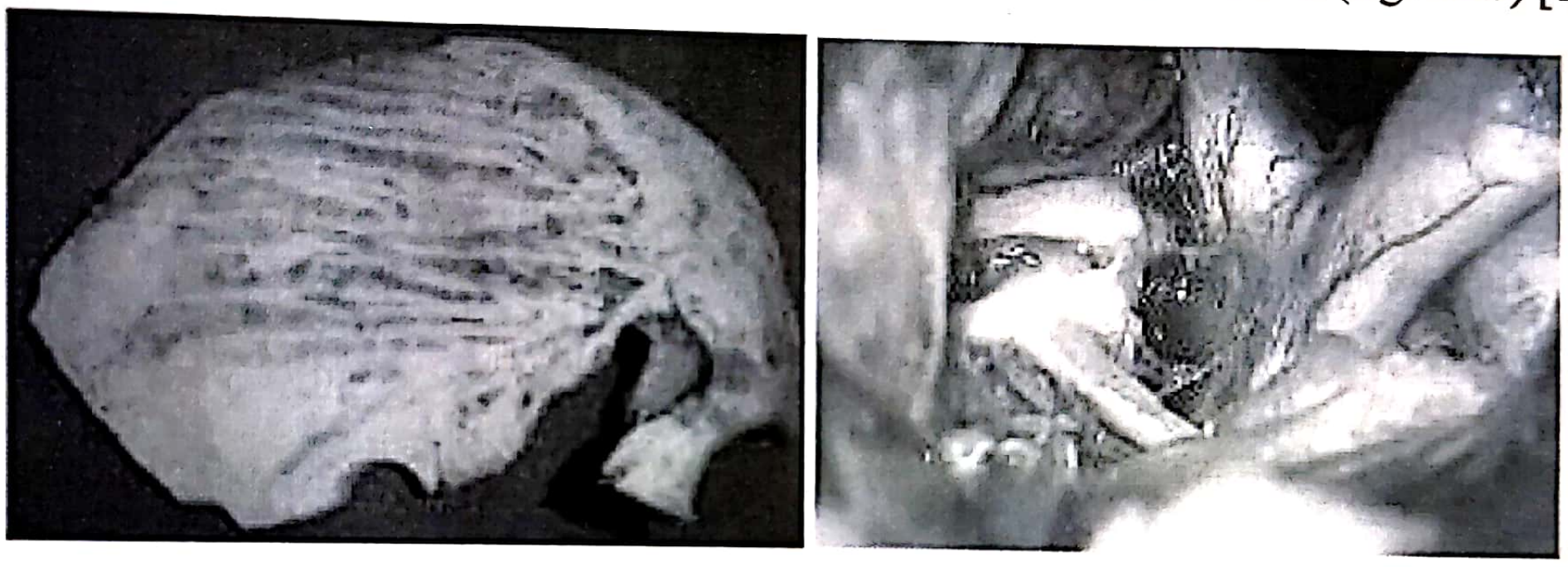

Figura 4.16. Voletul osos în abordul fronto-orbito-zigomatic; craniotomia permite evidenţierea lobului frontal, polului temporal şi a porţiunii supero-laterale a orbitei. Abordul fronto-orbito-zigomatic permite o explorare facilă a regiunii suprachiasmatice.

Diferenţa esenţială faţă de voletul fronto-temporal constă în faptul că la acest tip de volet se eliberează complet arcada zigomatică care este ridicată în bloc cu voletul osos, acesta conţinând şi o parte din peretele lateral al orbitei.

Abordul bifrontal

Abordul bifrontal poate fi derivat dintr-un abord subfrontal, atunci când condiţiile intraoperatorii nu permit o ablaţie satisfăcătoare a tumorii pe abord subfrontal. Nu trebuie neglijat nici faptul că acest abord trece de linia mediană, existând riscul lezării sinusului sagital; aproape în toate cazurile se deschide sinusul frontal, cavitate cu potenţial septic, cu necesitatea asigurării în timpul inducţiei a profilaxiei antibiotice.

În situaţia mult mai frecventă în care mucoasa a fost dilacerată, ea va trebui complet chiuretată, orificiul canaluilui fronto-nazal plombat cu ceară, iar restul cavităţii, cu muşchi. Nerespectarea acestui timp operator poate duce la apariţia de fistule l.c.r. cranio-nazale, sau la complicaţii septice (meningoencefalită, empiem subdural, osteomielită) cu consecinţe dramatice.

O atenţie deosebită trebuie acordată liniei mediane unde sinusul sagital superior trebuie secţionat după o prealabilă ligatură (fig. 4.17).

Experienţa dobândită în ultimii ani ne relevă faptul că în foarte puţine cazuri este necesară efectuarea unui abord combinat, iar în ceea ce priveşte rezecţia osoasă largă, practicată în ultimii ani în chirurgia bazei craniului, considerăm că aceasta reprezintă un exces în cele mai multe din cazurile de tumori selare şi paraselare. Dictonul „Instead of bone, remove the tumour; it is easier even for the patient" reprezintă crezul nostru dobândit pe parcursul ultimilor ani.

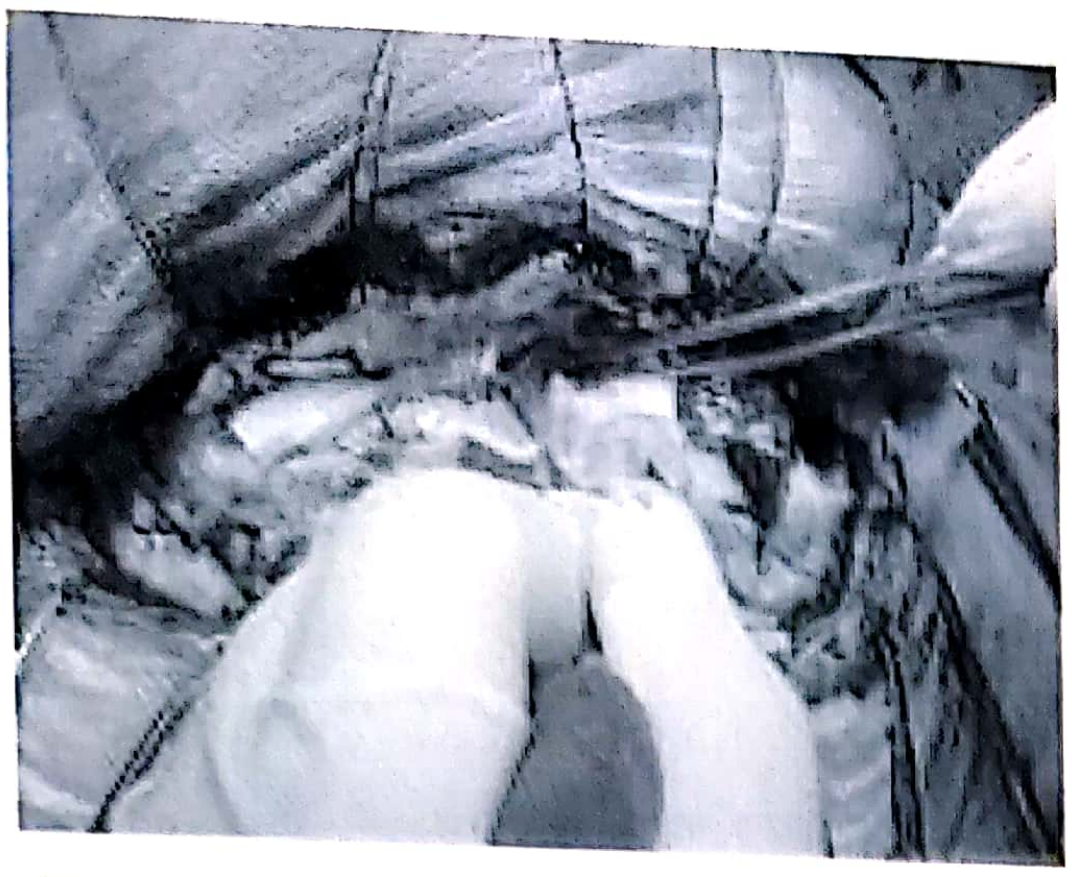

Figura 4.17. Ligatura sinusului sagital superior în voletul bifrontal.

ABORDURILE CHIRUGICALE PENTRU ETAJUL MIJLOCIU AL BAZEI CRANIULUI

Calea cea mai facilă de acces asupra etajului mijlociu al bazei îl reprezintă voletul temporal, descris la craniotomiile convexitale.

Incizia arcuată în forma de U inversat deasupra urechii este cel mai frecvent utilizată în acest abord. Completarea rezecției osoase cât mai în baza etajului mijlociu asigură un acces subfrontal suficient. Acest abord poate fi utilizat pentru accederea în leziuni extradurale (neurinom trigeminal la nivelul ganglionului Gasser), sau intradurale (meningioame, tumori temporo mesiale sau leziuni mezencefalice). Pornind de la acest nivel, în funcție de patologia existentă se poate accede extradural subtemporal până la nivelul fosei posterioare (fig. 4.18).

Abordul fosei mijlocii extins (abordul romboid)

Pacientul este așezat în decubit dorsal cu capul întors spre partea opusa până la 90°. Incizia este „în semn de întrebare". Se practică un volet pătrat de 4/4 cm, 1/3 în spatele și 2/3 în fața meatului acustic extern cu marginea inferioară în baza fosei medii. Elevarea durei mater cu identificarea *eminenței arcuate*, nervul pietros superficial mare și creasta pietroasă. Rezecția stâncii temporalului se face în formă de romb, până la sinusul pietros inferior și expunerea durei mater de la nivelul fosei posterioare (fig. 4.19). După secționarea tentoriului și a durei corespunzătoare ferestrei create în stânca temporalului se evidențiază artera bazilară (porțiunea medie și inferioară), nervul VI și artera cerebeloasă antero-inferioară [7].

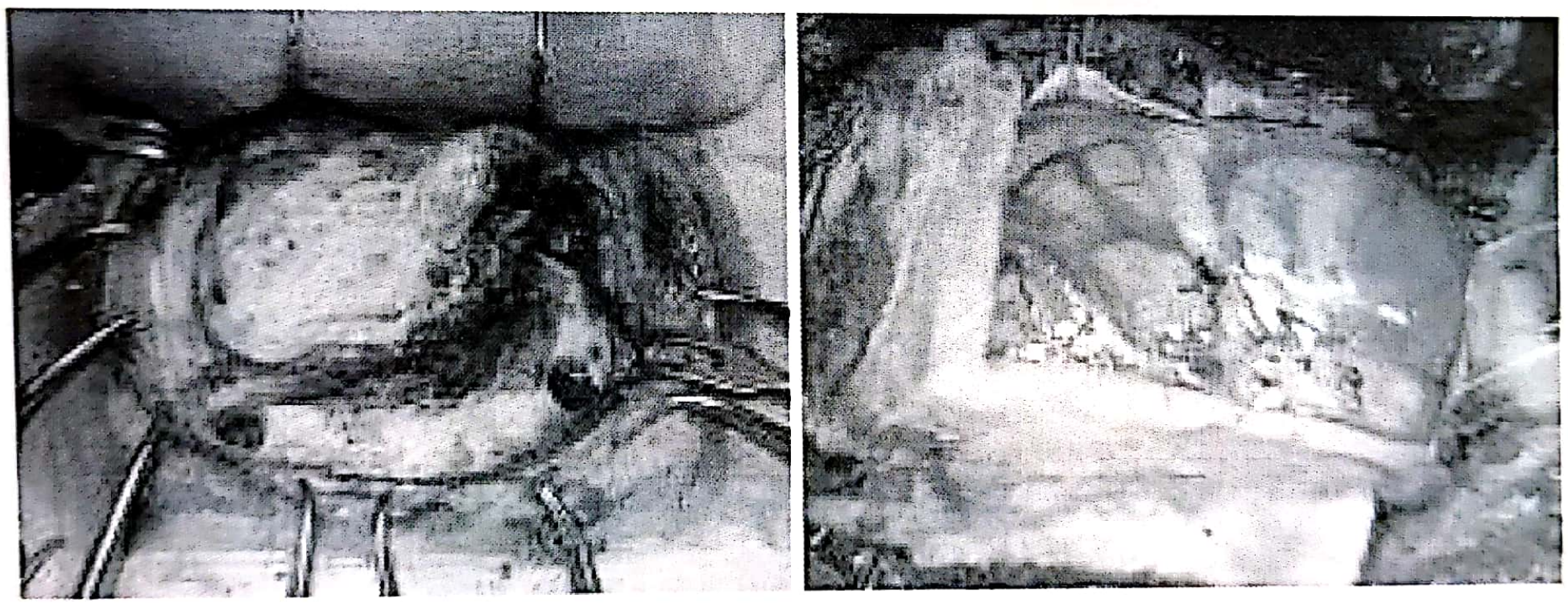

Figura 4.18. Craniotomie convexitală temporală stângă: amplasarea găurilor de trepan, incizia durei mater.

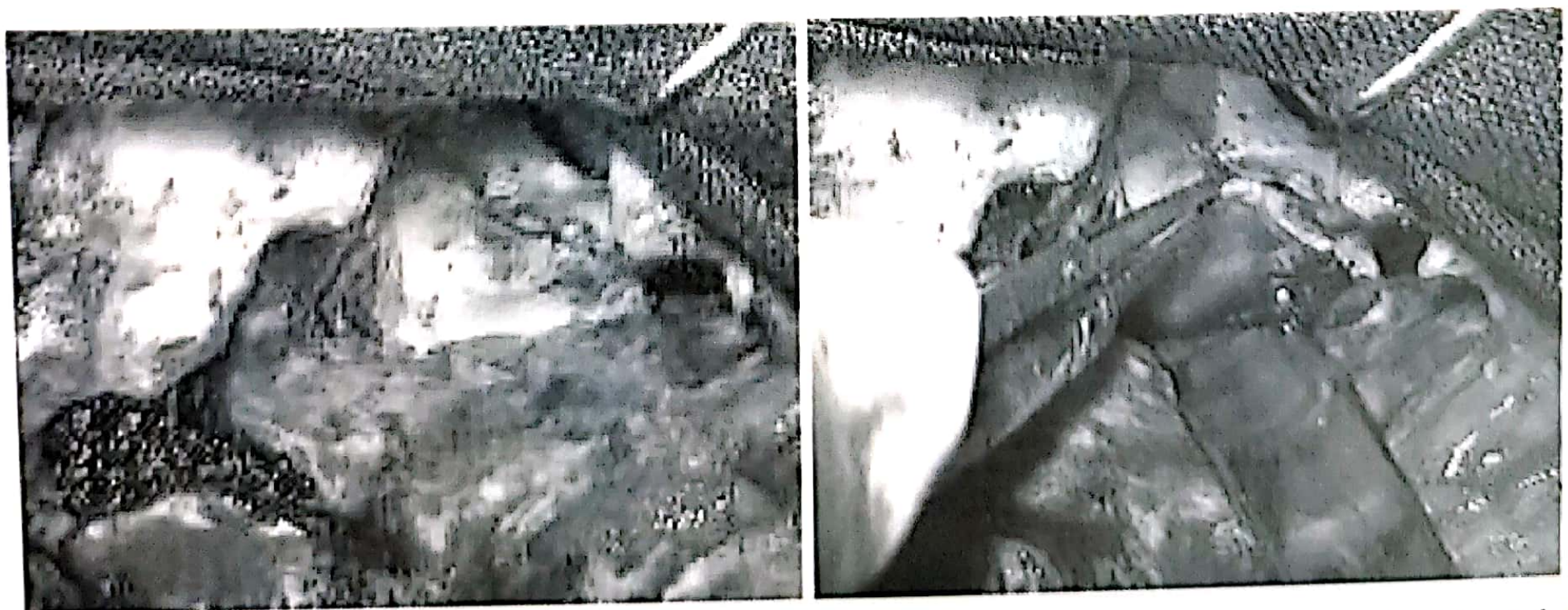

Figura 4.19. Rezecția osoasă în acest tip de abord permite rezecția extra și intradurală a tumorilor din etajul mijlociu și fosa posterioară deasupra meatului acustic intern.

CRANIOTOMIILE/CRANIECTOMIILE DE FOSĂ POSTERIOARĂ

Abordul suboccipital median [7]

Acest abord este utilizat pentru accesul asupra leziunilor situate la nivelul vermisului sau emisferelor cerebeloase în regiunea paravermiană, asupra leziunilor de la nivelul ventriculului IV, sau în cazul abordul supracerebelos al tumorilor de regiune pineală.

Incizia la piele este liniară pornind de la inion până la nivelul apofizei spinoase de la C3–C4. O incizie mai lungă permite o deschidere mai largă a plăgii operatorii la nivelul foramenului magnum şi a arcului posterior al C1, fără a crea o tensiune extremă asupra musculaturii nucale la acest nivel.

La nivelul musculaturii nucale este esenţial să ne menţinem în planul median, disecţia în rafeul median fiind lipsită de incidente hemoragice şi asigurând o mai bună orientare în plagă.

Craniectomia. La adult deschiderea osoasă care se practică de obicei este craniectomia, defectul osos putând fi ulterior corectat cu o meşă de titaniu sau ciment acrilic, deşi de cele mai multe ori nu este necesar (fig. 4.20). La copil este recomandabil să se practice craniotomia.

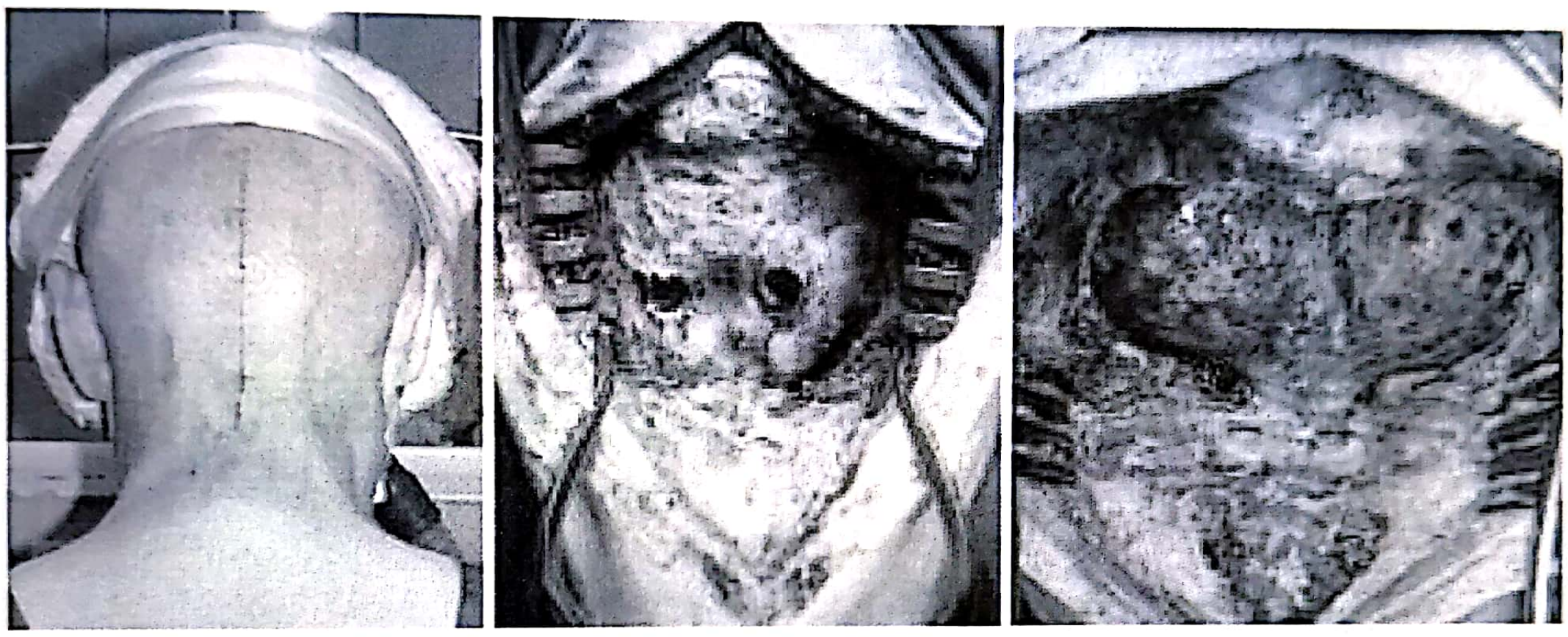

Figura 4.20. Craniectomie mediană de fosă posterioară cu rezecţie parţială a arcului posterior al C1.

Limita superioară a craniectomiei este dată de marginea inferioară a sinusului transvers bilateral, extremitatea laterală la nu mai mult de 4 cm de linia mediană, iar inferior foramenum magnum se deschide larg. În cazul abordului supracerebelos infratentorial pentru tumorile de regiune pineală, limita superioară a craniectomiei va trebui să treacă de sinusul transvers şi confluenţa sinusurilor. Arcul posterior al atlasului trebuie deperiostat dar rezecţia lui se impune numai dacă există semne imagistice de angajare amigdaliană.

Incizia durei mater se realizează în formă de V pornind de la nivelul unghiului supero-lateral şi coborând oblic în jos şi medial până la nivelul foramenului magnum, sinusul occipital medial trebuind să fie ligaturat. Câteva incizii radiare spre unghiurile craniectomiei vor permite o relaxare suplimentară a creierului, iar deschiderea cisternei magna asigură de cele mai multe ori relaxarea marcată a creierului, permiţând explorarea microchirurgicală a liniei mediane (fig. 4.21).

Craniectomiile laterale

Pe aceste deschideri pot fi abordate tumorile localizate in emisferele cerebeloase, în cisternele laterale sau în unghiul ponto cerebelos precum şi tumorile pontine cu lateralizare spre una din emisferele cerebeloase.

Craniectomiile laterale pot merge de la o rezecţie a hemiscuamei occipitale de o parte până la rezecţii laterale transcondilare sau extrem laterale, iar incizia va fi conformă cu tipul abordului preconizat, pentru a asigura maximul de confort şi vizibilitate chirurgului.

În tumorile de unghi ponto-cerebelos nu este nevoie de regulă decât de o craniectomie retrosigmoidiană cu un diametru de 3–4 cm, dar în tumori cu extensie infra- şi supratentorială poate fi nevoie de incizii mult mai largi.

Craniectomia retrosigmoidiană se va extinde până la unghiul transverso-sigmoidian superolateral, iar în lateral va coborî pe marginea sinusului sigmoidian (fig. 4.22). Superior limita este reprezentată de sinusul transvers, iar medial de creasta occipitală internă coborând în jos până în apropierea foramenului magnum.

Abordul suboccipital lateral. Abordul e unul familiar pentru cei mai mulţi neurochirurgi. **Incizia** pielii este liniară verticală, din dreptul punctului superior al pavilionului auricular până la C4. **Craniectomia** este începută paramedian, se întinde de la sinusul transvers până la foramen magnum şi de la linia mediană până la sinusul sigmoid (fig. 4.23).

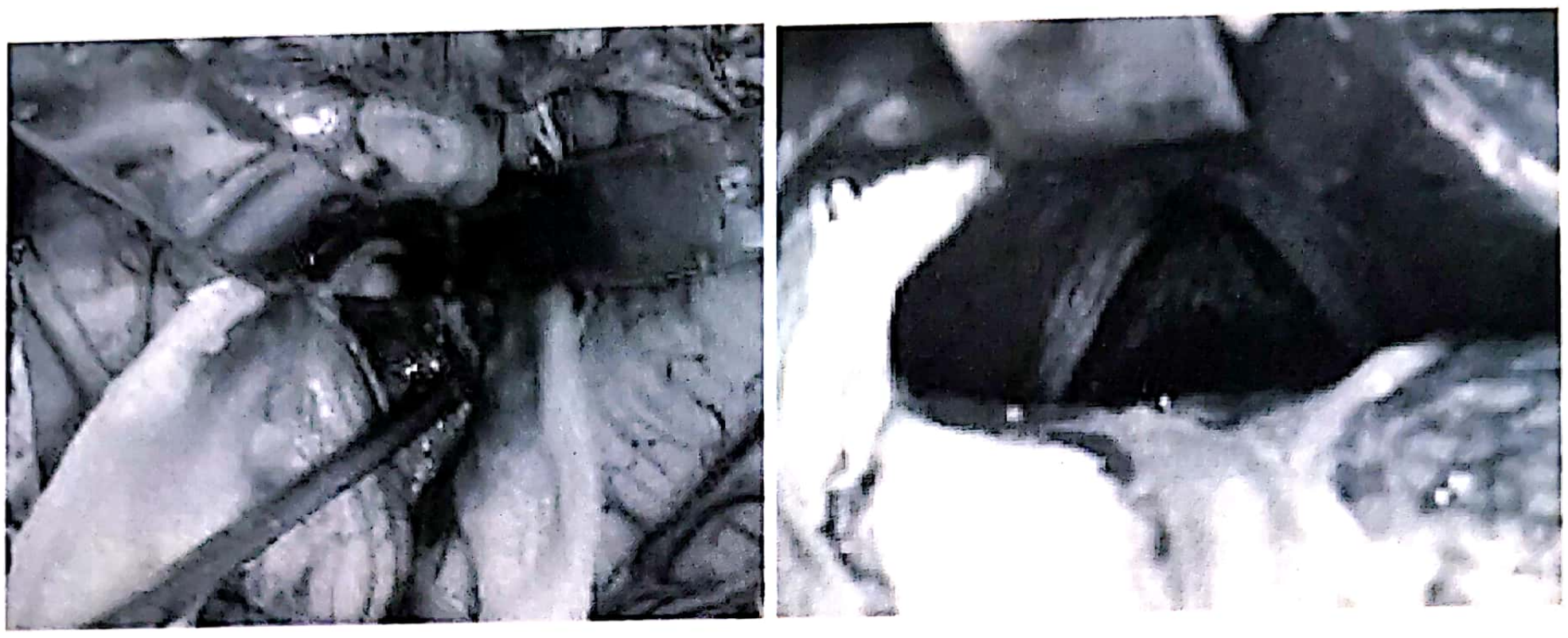

Figura 4.21. Imagini intraoperatorii: în stânga, explorarea microchirurgicală subvermiană a ventriculului IV; în dreapta, explorarea regiunii pineale prin abord supracerebelos infratentorial.

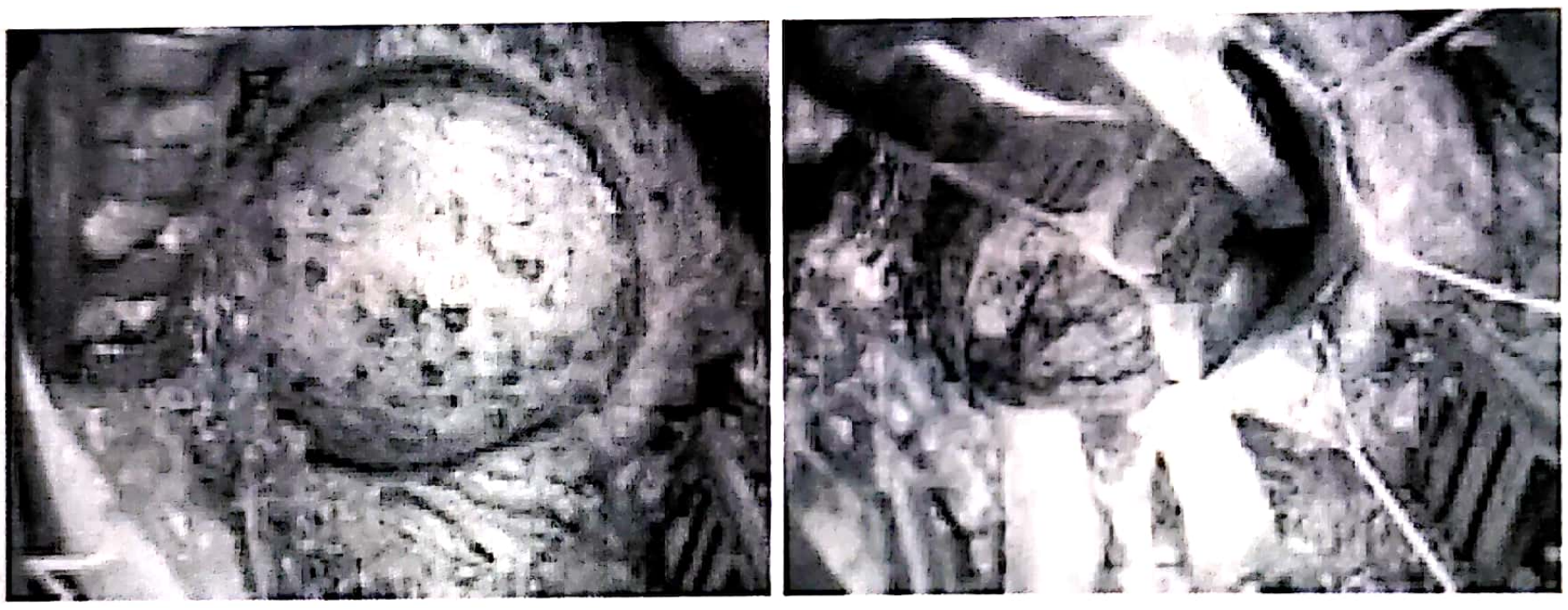

Figura 4.22. Craniectomie retrosigmoidiană pentru o tumoră de unghi ponto cerebelos; se observă sinusul transvers şi cel sigmoidian care limitează supero-lateral craniectomia; deschiderea durei mater şi evacuarea LCR din cisterna magna permit o explorare facilă a unghiului ponto-cerebelos în care se observă polul postero-lateral al tumorii.

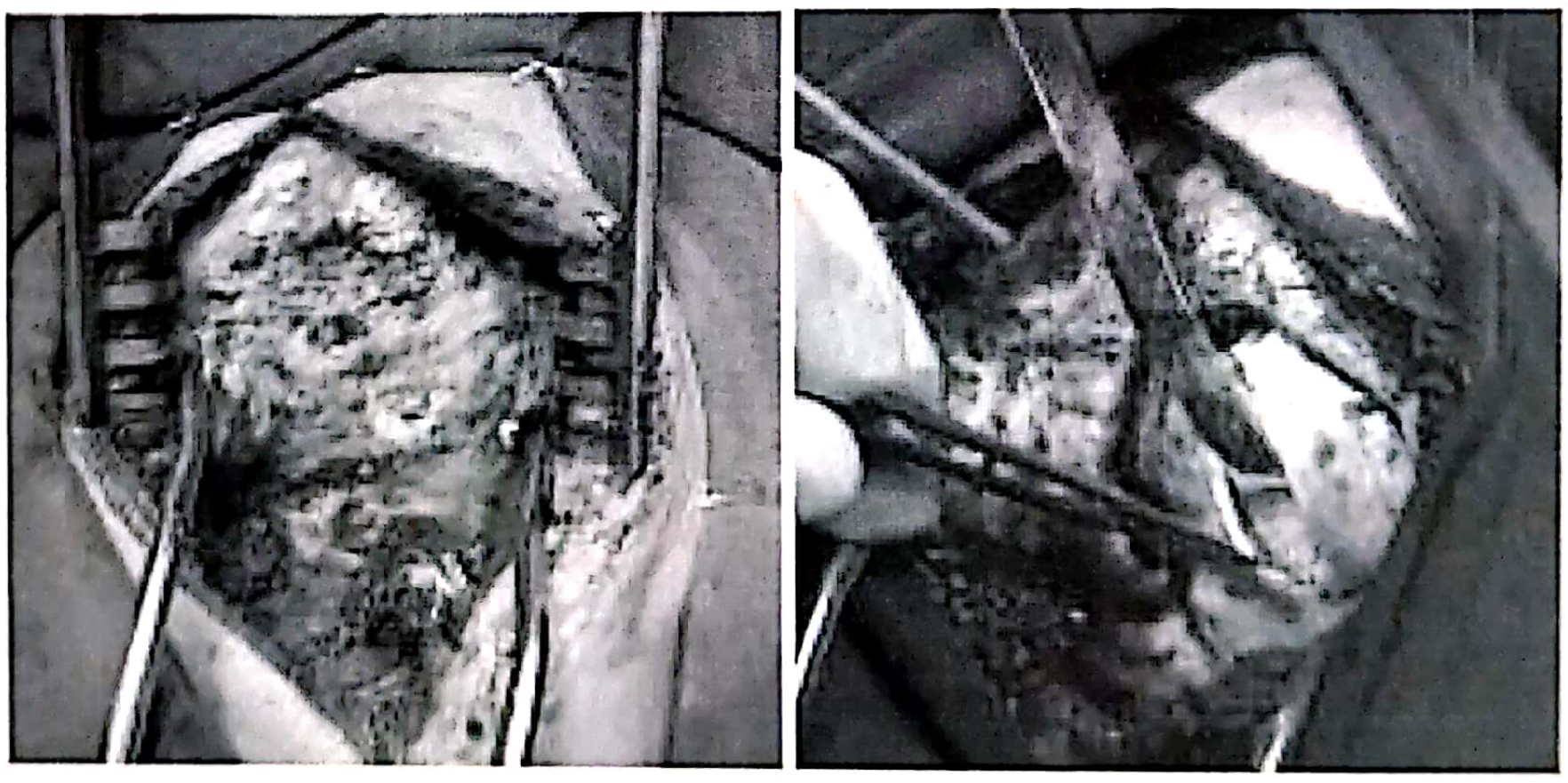

Figura 4.23. Deperiostarea şi efectuarea găurii de trepan în vederea craniectomiei; incizia durei mater.

Deschiderea durei mater va avea ca principiu evitarea deschiderii sinusurilor şi coagularea tuturor surselor de sângerare. Incizia durei mater se poate face în X sau în Y, important este ca aceasta să ofere un câmp operator cât mai larg, în vederea accesului multidirecţional asupra tumorii.

Deschiderea cisternei magna va duce la evacuarea unei însemnate cantităţi de LCR şi la relaxarea cerebelului şi amigdalei cerebeloase. Aceste structuri sunt retractate superomedial şi apar faţa laterala a bulbului, AV proximală şi nervii cranieni.

Abordul suboccipital extrem lateral a fost introdus pentru leziunile cu localizare de la nivelul porţiunii inferioare a clivusului până la nivel C2, fiind o extensie a abordului suboccipital standard. Rezecţia osoasă include rezecţia porţiunii laterale a scuamei occipitalului şi a arcului posterior de la C1. Rezecţia în grade variate a condilului occipital măreşte şi mai mult abordul, iar transpoziţia arterei vertebrale rareori este necesară. Abordul far-lateral permite o vedere tangenţială, neobstrucţionată a regiunii lateroventrale cervicobulbar (fig. 4.24) [8,9].

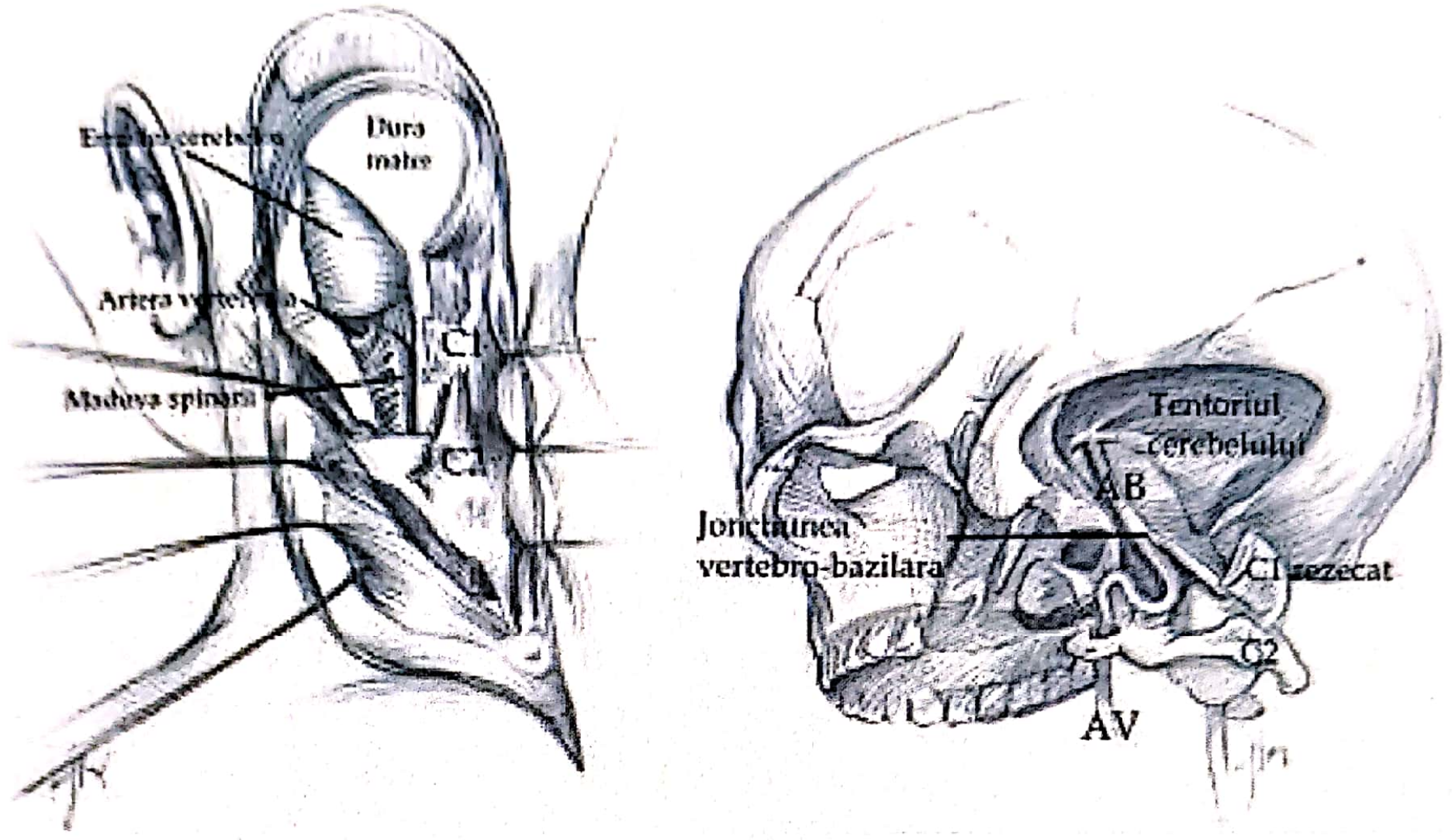

Figura 4.24. Abordul suboccipital extrem lateral şi abordul extrem lateral transcondilar.

Craniectomia/craniotomia suboccipitală cu rezecţia a cel puţin jumătate din arcul posterior al atlasului oferă un coridor eficient pentru următoarele aborduri:

- ***Abordul supracondilian*** **oferă acces asupra regiunii canalului hipoglosului sau medial de acesta precum şi asupra tuberculului jugular.**
- ***Abordul paracondilian,*** **care include şi rezecţia procesului jugular lateral de condilul occipital, oferă acces asupra porţiunii posterioare a foramenului jugular precum şi asupra porţiunii posterioare a nervului facial şi a mastoidei lateral de foramenul jugular.**

Aborduri combinate

Abordul retrolabirintic transsigmoidian

Localizarea joncţiunii vertebro-bazilare la nivelul şanţului bulbopontin face ca abordul suboccipital lateral să nu o expună suficient de bine fără retracţia cerebelului şi a trunchiului cerebral. Un element important este angiografia preoperatorie cu fază venoasă pentru a evalua tipul de drenaj venos. Unul dintre cele mai importante aspecte la acest abord este alegerea părţii abordului şi două criterii trebuie luate în considerare: dimensiunea tumorii şi lateralizarea ei. Leziunile lateralizate se abordează din partea mai apropiată, în timp ce leziunile situate mai aproape de linia mediană se abordează din partea cu sinus sigmoid mai mic.

Pacientul este poziţionat în decubit lateral sau în decubit dorsal cu capul întors la 45°. Incizia este curbată retroauricular de deasupra liniei nucale până la nivelul lui C1 (fig. 4.25).

Se practică o mastoidectomie extinsă anterior până la canalul semicircular posterior şi înapoi până la 2 cm retrosigmoidian. Dura mater se incizează cu pedicul anterior, după ligaturarea prealabilă a sinusului sigmoid. Câmpul operator evidenţiază nervii cranieni V–XI şi, după disecţia arahnoidei, joncţiunea vertebro-bazilară. Măsurile adjuvante includ EMG de nerv facial sau potenţiale evocate de trunchi cerebral [10].

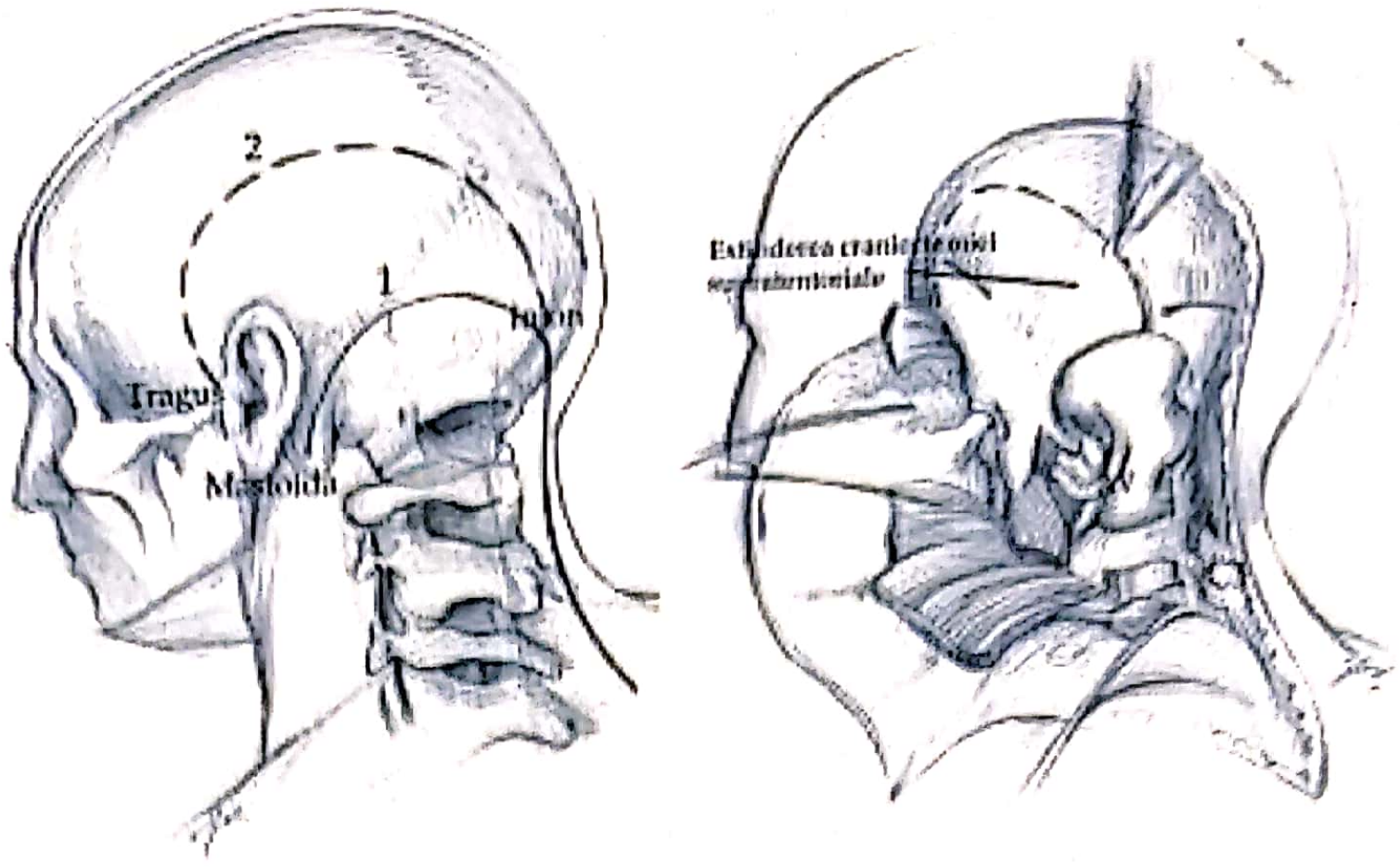

Figura 4.25. Abordul combinat supra şi subtentorial extrem lateral.

REZECŢIA TUMORALĂ

Scopul timpilor prezentaţi anterior este de a facilita rezecţia tumorală, timp care reprezintă punctul culminant al oricărei intervenţii chirurgicale. Operatorul stabileşte întreaga strategie operatorie în funcţie de obiectivul pe care şi-l propune. O deosebită importanţă o are planificarea şi imaginarea mentală a întregii operaţii de către operator, pe baza datelor imagistice existente, ca formă de pregătire preoperatorie [11].

Scopurile terapiei chirurgicale în tumorile cerebrale sunt:

– reducerea masei tumorale şi implicit a efectului compresiv al acesteia;

– precizarea diagnosticului histopatologic;

– restabilirea funcţiilor cerebrale afectate prin compresiunea exercitată de tumoră;

– refacerea circulaţiei lichidiene cerebrale.

Toate acestea au ca obiectiv final asigurarea unei calităţi mai bune a vieţii pentru pacient. De aceea în cazurile în care, pe baza datelor clinice şi imagistice se poate anticipa cu mare probabilitate că acest obiectiv nu poate fi realizat, este de preferat ca intervenţia chirurgicală să se rezume la o simplă biopsie diagnostică, sau la o operaţie paleativă de derivare a lichidului cefalo-rahidian (ventriculo-cisternostomie, drenaj ventriculo-peritoneal) în cazurile de hidrocefalie obstructivă [1].

Privitor la ***meningioame*** strategia diferă în mod evident în funcţie de localizare. În general scopul propus este de a realiza o ablaţie totală a tumorii împreună cu baza de inserţie, care imagistic apare îngroşată şi contrastantă. Acest lucru este de cele mai multe ori realizabil în tumorile cu localizare convexitală, a celor falcine, a meningioamelor din treimea externă a aripii de sfenoid, precum şi în rarele cazuri de meningioame intraventriculare (fig. 4.26).

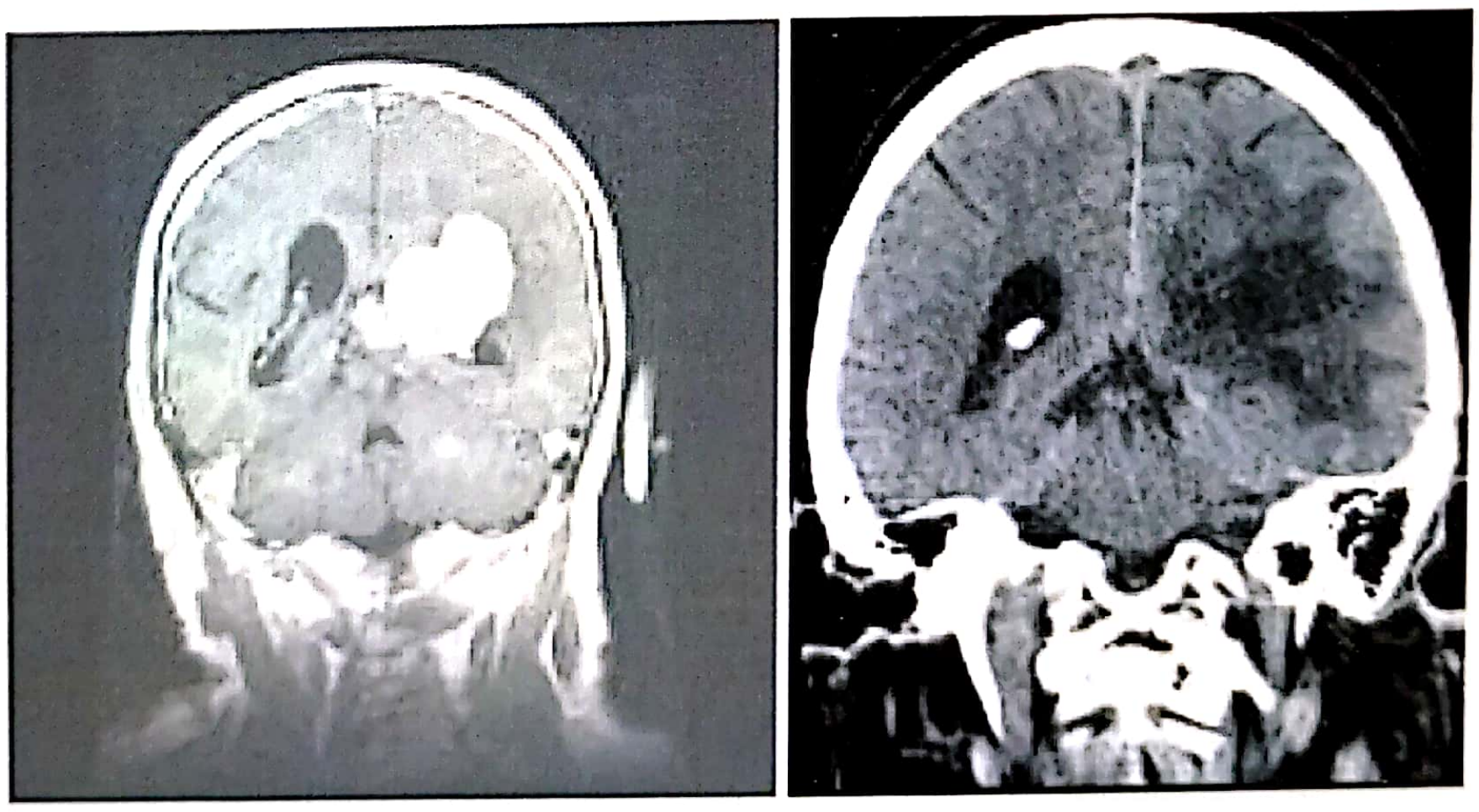

Figura 4.26. Meningiom intraventricular – aspect preoperator (stânga) şi postoperator la 48 de ore (dreapta).

Cu totul alta este însă situația în cazul unui meningiom de regiune selară sau petroclival, unde obiectivul maximal îl reprezintă rezecția completă a tumorii și coagularea bazei de implantare.

De cele mai multe ori există un plan arahnoidian care permite disecția tumorii într-un plan anatomic facil. Izolând circumferențial tumora de creierul adiacent și secționând eventualele vase de drenaj, superficiale, în paralel cu decompresiunea internă a tumorii, manoperă care se poate realiza, în funcție de consistența tumorii, cu aspiratorul ultrasonic, iar în absența acestuia cu pense de tumoră, ansă electrică bipolară, aspirator sau pur și simplu cu foarfecele, se obține o reducere globală a volumului tumoral fapt ce va permite avansarea disecției spre profunzime. Vasele de pe capsula tumorală vor fi coagulate, această manoperă ducând la reducerea volumului tumoral. O atenție deosebită trebuie acordată arterelor corticale normale care uneori pot fi înglobate în tumoră, putând fi confundate cu vasele nutritive, în special în meningioamele de mari dimensiuni [1].

În tumorile din *treimea internă a aripii de sfenoid*, precum și în tumorile de șanț olfactiv o strategie utilă este de a coagula și divide toate aferențele vasculare extradurale, prin care se realizează o reducere semnificativă a aportului sanguin tumoral. Prin decompresiunea internă a tumorii se poate progresa circumferențial, identificându-se elementele vasculare normale (artera carotidă cu bifurcația și ramurile ei) care uneori pot fi înglobate în tumoră, iar disecția acestora este pe cât de delicată pe atât de importantă. Nervii optici sunt, chiar în tumorile de mari dimensiuni, separați de capsula tumorală printr-o membrană arahnoidiană ce permite o disecție relativ lesnicioasă (fig. 4.27).

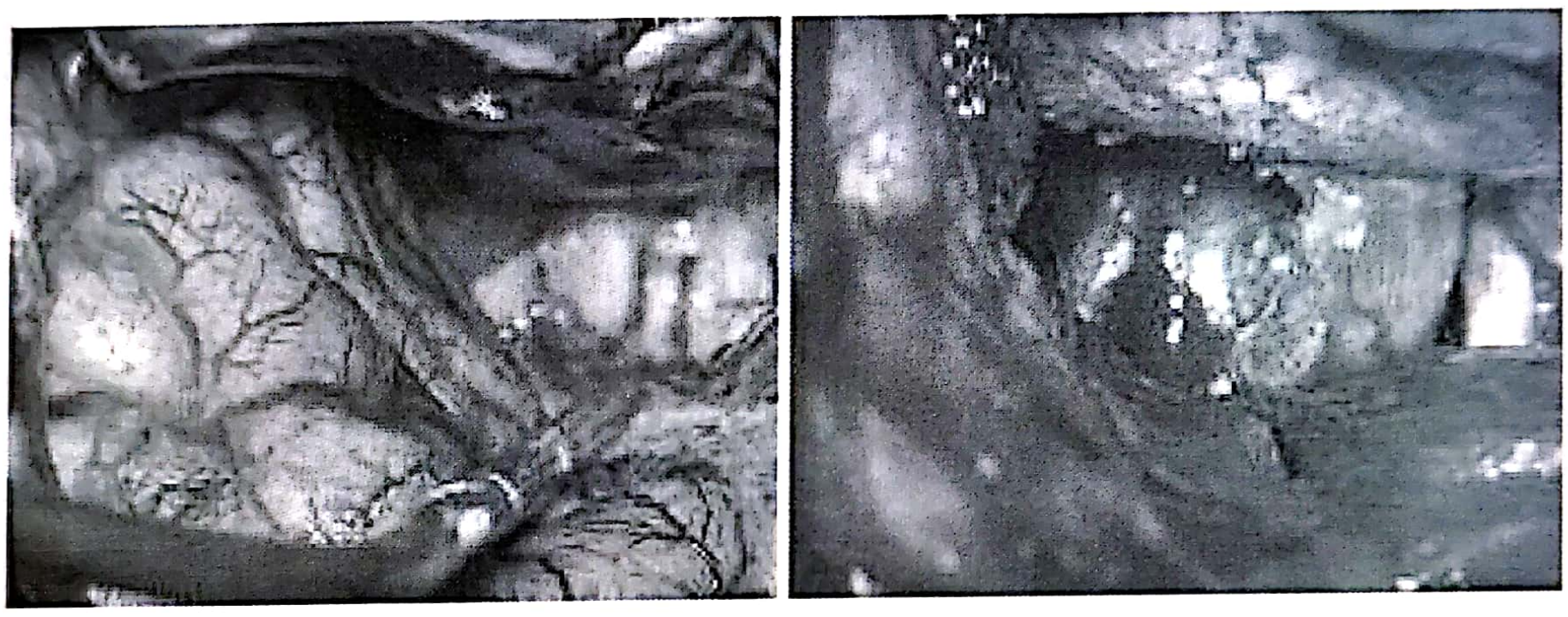

Figura 4.27. Aspect intraoperator al unui meningiom de diafragm selar: în stânga. După deschiderea largă a cisternelor și a văii sylviene, iar în dreapta după rezecția completă a tumorii (nervul optic drept este anatomic intact cu vascularizația proprie păstrată).

Meningioamele parasagitale ridică o serie de probleme deosebite. În primul rând acestea sunt situate în proximitatea sau chiar sub vene de drenaj corticale a căror prezervare este de o importanță deosebită. Uneori au baza de implantare la nivelul peretelui lateral al sinusului sagital, iar în unele cazuri invadează sinusul sagital pe o porțiune variabilă. Dacă tumora nu invadează sinusul, rezecția completă a tumorii cu coagularea peretelui sinusal care oferă inserție tumorii este suficientă. În cazul unui sinus invadat tumoral recomandăm rezecția unei porțiuni a peretelui sinusal invadat tumoral, evacuarea porțiunii tumorale care obturează sinusul sagital și refacerea defectului sinusal cu plastie de periost (fig. 4.28).

În ceea ce privește *meningioamele de coasă*, obținerea coridorului de lucru printre venele emisare la sinusul sagital poate fi problematică. Chiar și în aceste cazuri obținerea unui coridor de 1,5–2 cm este suficientă ca prin reducerea progresivă a volumului tumoral să se realizeze în final o ablație completă, care presupune implicit și rezecția porțiunii de coasă infiltrată tumoral.

Privitor la meningioamele petroclivale, utilizarea extensivă a drill-ului pentru crearea extradurală a coridorului de lucru este precondiție pentru un rezultat chirurgical favorabil (fig. 4.29). În caz contrar, tracțiunea excesivă asupra creierului va duce inevitabil la sechele neurologice definitive sau chiar la pierderea pacientului.

Strategia în ***glioame*** diferă în funcție de gradul de malignitate, de localizare, extindere și de relația cu ariile corticale elocvente.

În cazul *astrocitomului pilocitic* cu localizare în fosa posterioară sau, mai rar, cu localizare lobară, obiectivul este ablația totală a tumorii precum și a porțiunii de capsulă care se contrastează la administrarea de gadolinium.

O leziune situată subcortical presupune o incizie corticală care se practică la nivelul unui şanţ al emisferului cerebelos mai puţin vascularizat, sau în localizările supratentoriale, printr-un coridor trans-sulcal. Nodulul tumoral este în mod obişnuit mai vascularizat, dar hemostaza cu coagularea bipolară şi reducerea prin aspiraţie nu reprezintă de obicei o problemă deosebită (fig. 4.30).

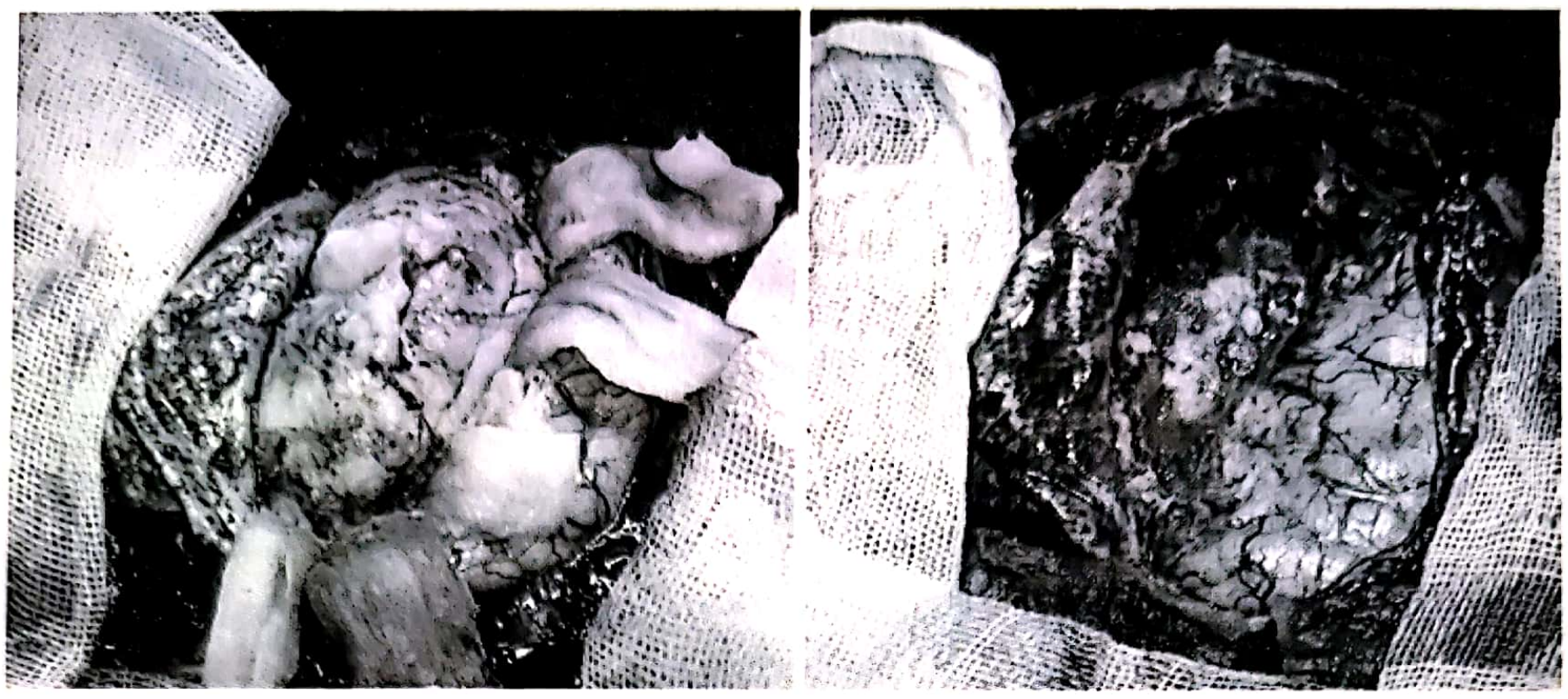

Figura 4.28. Aspect intraoperator al unui meningiom de parasagital cu invazia sinusului sagital.

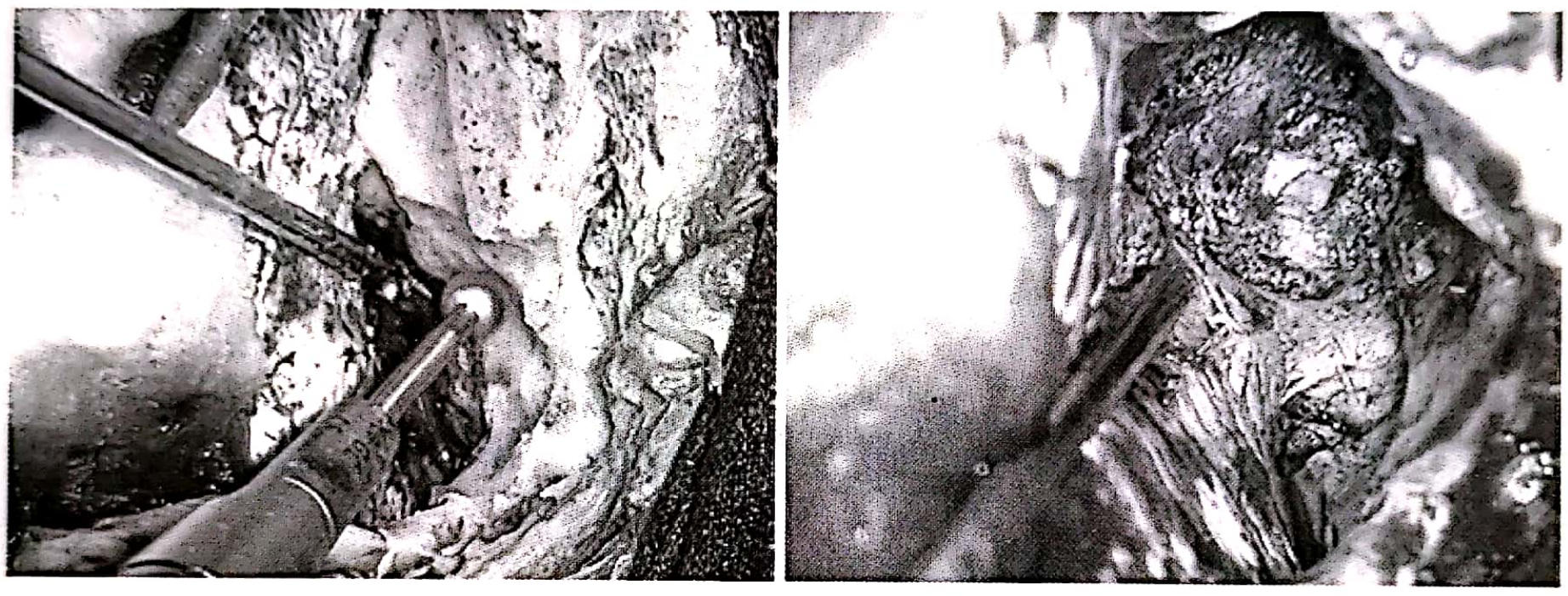

Figura 4.29. Rezecţia parţială a stâncii temporale cu ajutorul unei freze diamantate (imaginea din stânga) permite ablaţia cvasitotală a unui meningiom petro-clival (imaginea din dreapta).

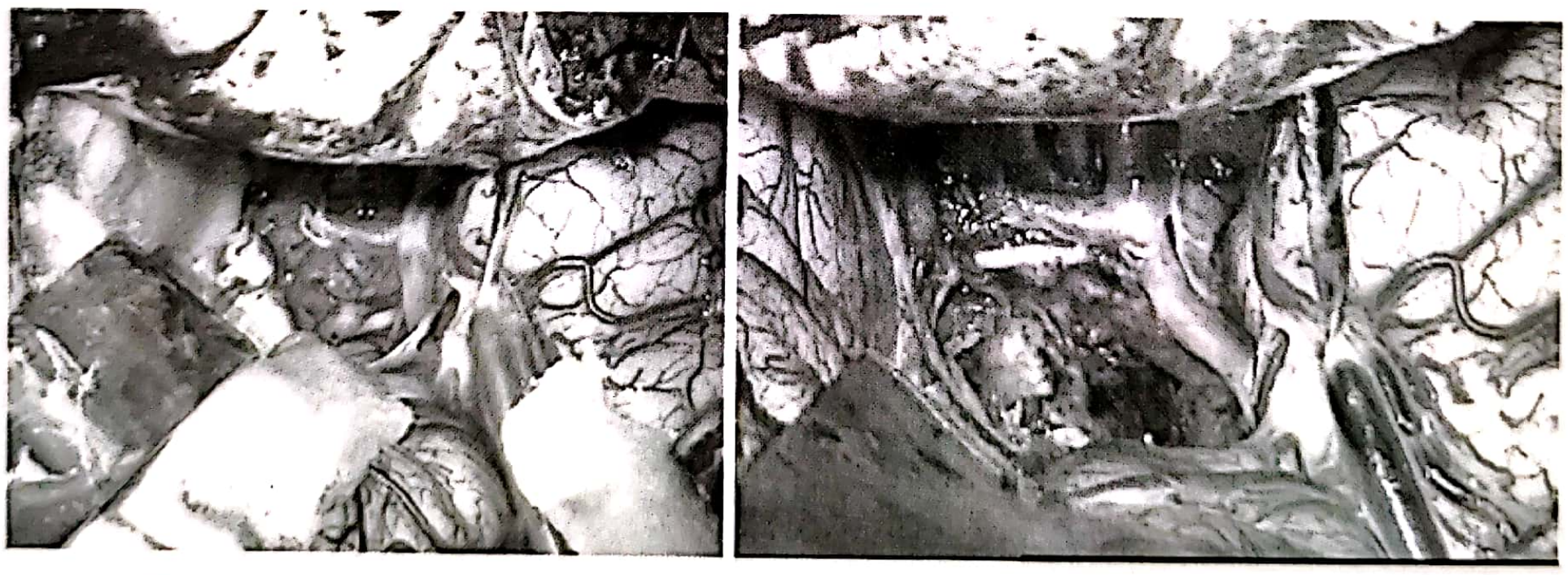

Figura 4.30. Aspect introperator al unui astrocitom pilocitic opto-diencefalic.

Localizarea astrocitomului la nivelul chiasmei optice şi a diencefalului, pune o serie de probleme legate în principal de indicaţia operatorie care apare doar la cazurile la care tulburările de vedere au un caracter rapid progresiv, apar fenomene determinate de progresiunea hipertensiunii intracraniene iar imagistic există porţiuni exofitice sau chistice pretabile la o decompresiune cu beneficii reale. În aceste cazuri se recomandă un abord fronto-temporal drept cu reducere prin aspiraţie blândă şi disecţie delicată a porţiunilor exofitice. Atunci când tumora este localizată la nivelul unui singur nerv optic iar vederea de aceeaşi parte este compromisă, se poate efectua rezecţia în bloc a nervului optic cu scopul relativ optimist de a preveni extensia tumorii la chiasma optică (fig. 4.31).

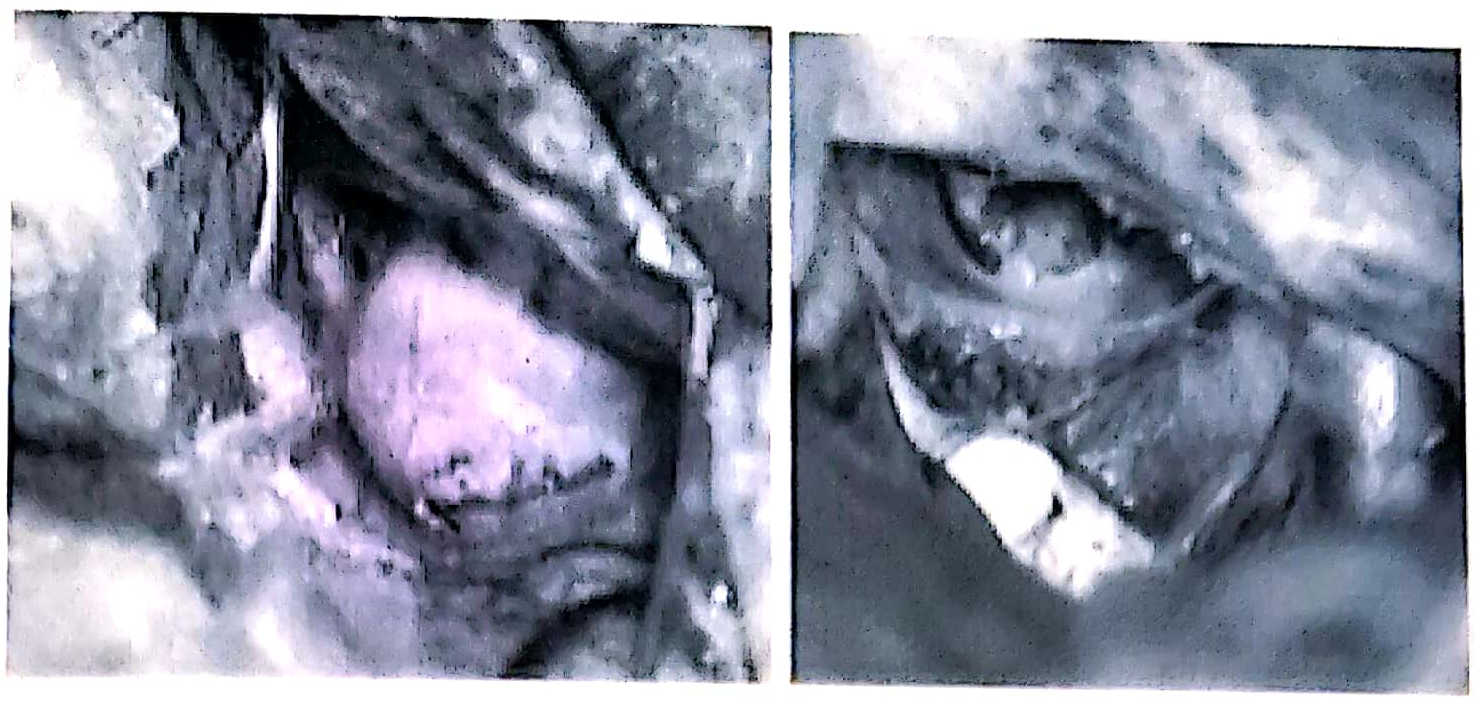

Figura 4.31. Aspect intraoperator al unui gliom de nerv optic drept (imaginea din dreapta) rezecat în bloc până la nivelul chiasmei optice (imaginea din stânga).

Astrocitoamele de grad II au o serie de particularități clinice și imagistice care le individualizează. Datorită evoluției de lungă durată și a tabloului clinic manifestat aproape numai prin crize epileptice, indicația operatorie este în principal rezervată acelor cazuri care prezintă o evolutivitate a manifestărilor clinice epileptice sau a fenomenelor de hipertensiune intracraniană. În mod real, până în prezent nu este determinat în ce măsură gradul de rezecție chirurgicală are sau nu vreun impact asupra evoluției pe termen lung a tumorii. O serie de achiziții tehnice cum sunt neuronavigația, *mapping*-ul cortical, biopsia extemporanee marginală, craniotomia cu bolnavul conștient, RMN introperator au crescut șansele unei rezecții chirurgicale mai largi [12].

Atunci când tumora este corticalizată ea are un aspect tipic de girusuri palide, destinse, de consistență modificată. Aceste tumori au de cele mai multe ori o delimitare girală iar izolarea lor de a lungul șanțurilor adiacente este relativ facilă. Dificultatea apare în profunzimea substanței albe acolo unde limita tumorii este greu de identificat. Menținerea în interiorul limitelor tumorale este esențială (fig. 4.32).

În localizările subcorticale identificarea tumorii este facilitată de ecografia intraoperatorie. Abordarea tumorii subcorticale este recomandabil să fie făcută trans-sulcal.

Glioamele maligne, indiferent de gradul de malignitate trebuiesc rezecate cât mai larg, studiile clinice și experiența personală demonstrând că durata medie de supraviețuire este dependentă printre altele și de radicalitatea intervenției chirurgicale. Deși este bine cunoscut că aceste tumori depășesc limitele vizibile macroscopic și imagistic cu până la 2 cm, o ablație totală a tumorii vizibile macroscopic, sau cel puțin o reducere marcată a volumului tumoral poate fi obținută de cele mai multe ori.

După evacuarea completă a tumorii se practică lavajul patului tumoral cu ser fiziologic cald, se ridică tampoanele depuse anterior iar zonele rămase neacoperite cu Surgicel se vor acoperi, întreaga cavitate fiind apoi umplută cu tampoane umede. Persistența unei sângerări în patul tumoral trădează de cele mai multe ori un rest tumoral, fapt ce obligă la completarea ablației, după care se reia ciclul de tamponament, lavaj abundent și răbdare (fig. 4.33).

Menționăm că în cazurile de glioame maligne suntem adepții lezionectomiei și nu ai lobectomiei, aceasta fiind rezervată doar acelor rare cazuri în care un întreg lob este invadat tumoral [1].

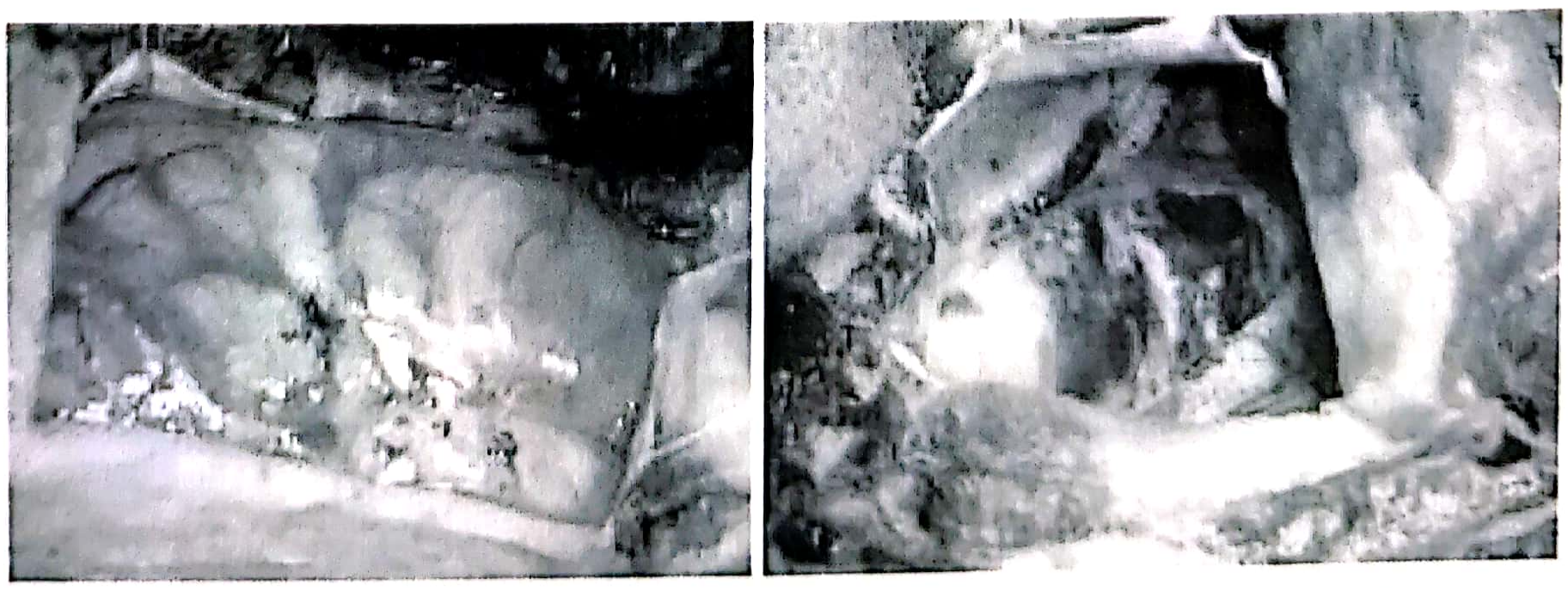

Figura 4.32. Aspect intraoperator al unui astrocitom gradul II localizat temporal drept, înainte și după rezecția chirurgicală.

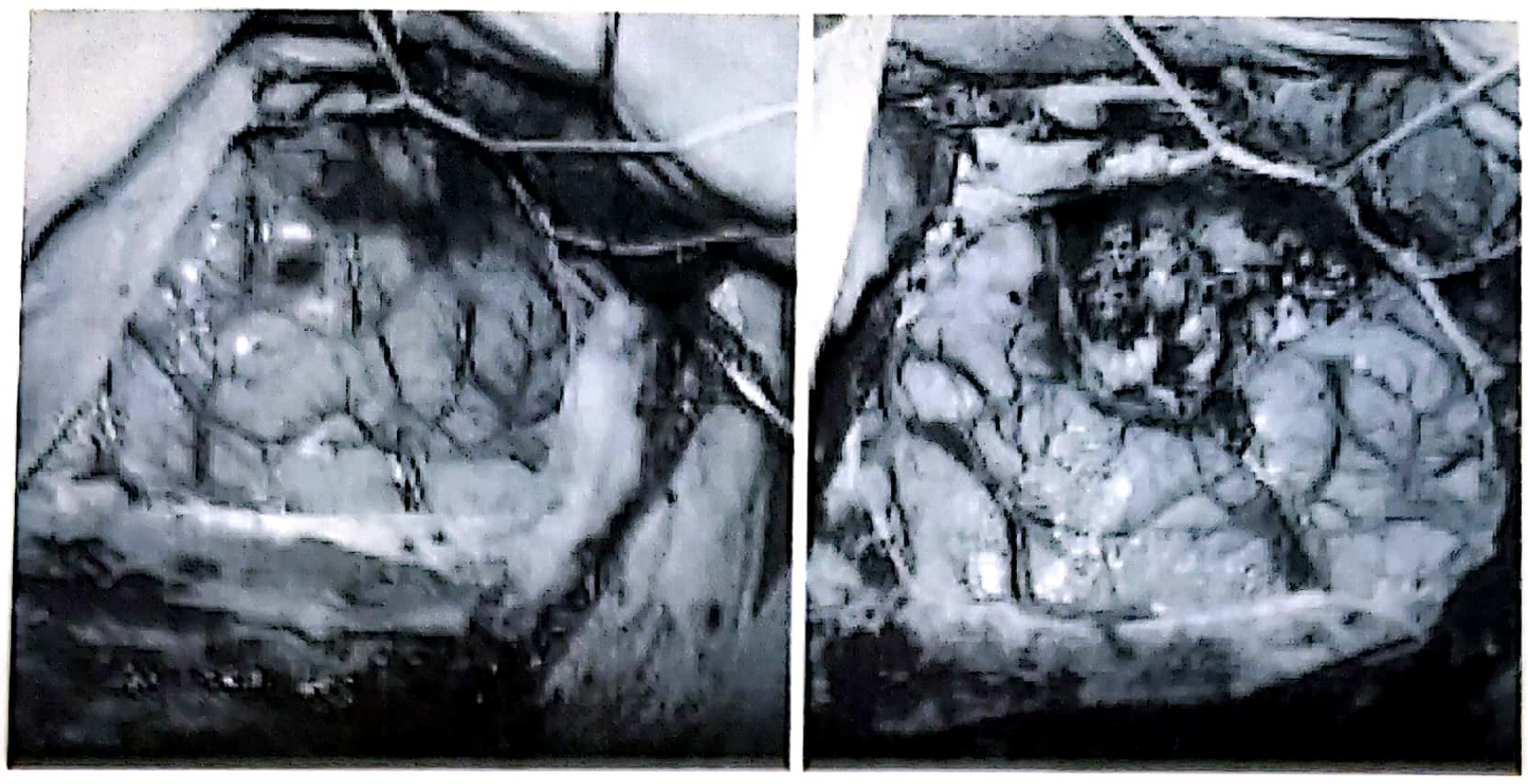

Figura 4.33. Aspect intraoperator al unui gliom malign temporal înainte şi după ablaţia macroscopic totală; de remarcat limitarea girală a tumorii.

În cazul ***metastazelor*** cerebrale obiectivul principal îl reprezintă ablaţia tumorală completă. În cazul tumorilor corticalizate, rezecţia în bloc a tumorii este posibilă, mai ales dacă tumora este de mici dimensiuni. În tumorile de dimensiuni mari după delimitarea superficială a tumorii se va proceda la o reducere din interior, cu disecţia circumferenţială pe măsură ce volumul tumoral diminuă.

Cele mai multe metastaze sunt însă localizate mai profund subcortical, în acest caz principala problemă fiind identificarea lor. Neuronavigaţia, ecografia intraoperatorie sunt tehnici care au uşurat mult acest timp operator. Deschiderea şanţului trebuie să fie cât mai largă pentru a permite o explorare adecvată a localizării tumorale (fig. 4.34). Dacă este corect reperată, metastaza poate fi uşor recunoscută datorită aspectului net diferit faţă de creierul din jur, iar ablaţia ei prin reducerea progresivă a volumului devine facilă [1].

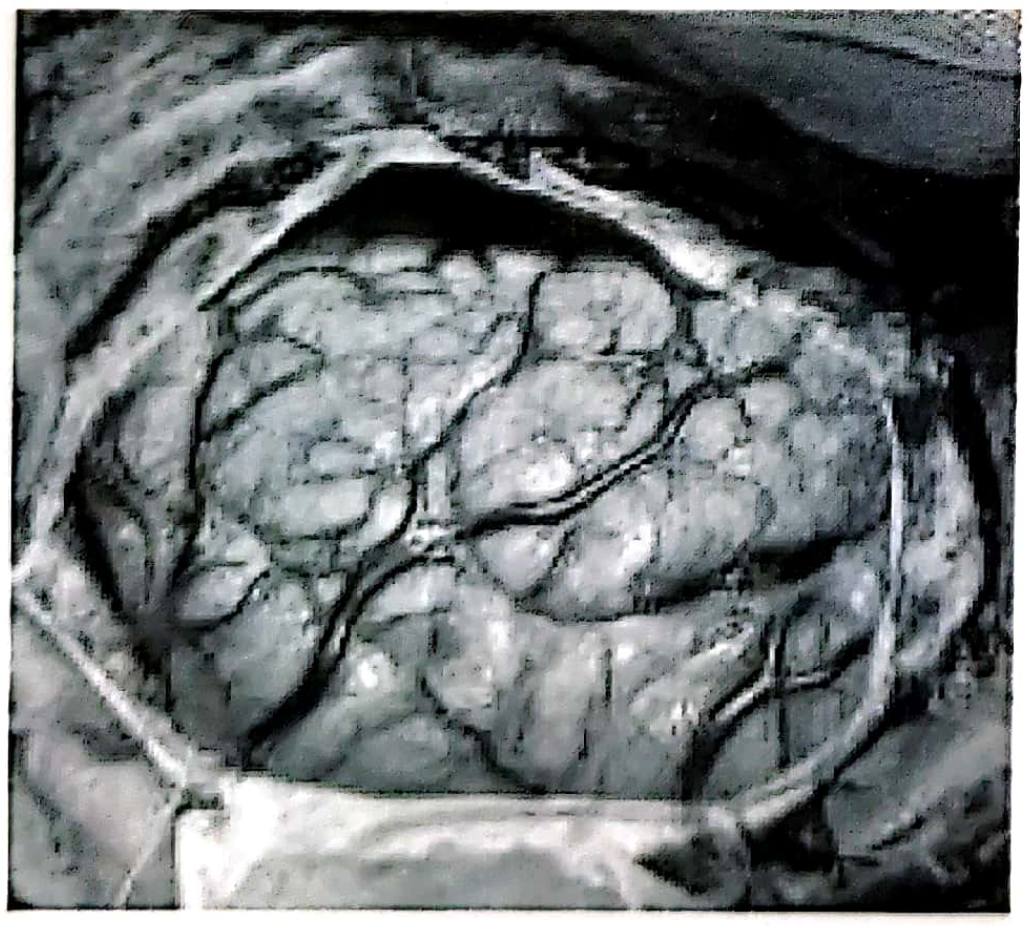

Figura 4.34. Aspect intraoperator al unui abord trans-sulcal pentru o metastază cerebrală.

ÎNCHIDEREA PLĂGII OPERATORII

Dura mater este întotdeauna închisă, iar atunci când suprafaţa existentă nu este suficientă se utilizează pentru plastie periost prelevat fie de pe suprafaţa voletului osos, fie prin decolare, din jurul craniotomiei. Cu excepţia suturii la nivelul fosei posterioare şi a cazurilor în care ventriculii au fost deschişi opiniem pentru o sutură mai laxă, cu fire separate, în uşoară tensiune astfel încât să nu permitem aderarea plastiei de breşa corticală (fig. 4.35) [1].

Voletul osos se repoziţionează întotdeauna şi se fixează cu fire separate la nivelul periostului. Pentru o fixare mai rigidă se pot folosi diverse sisteme de fixare cu implanturi de titaniu (punţi metalice fixate cu şuruburi), iar pentru găurile de trepan, în special în regiunea frontală se pot utiliza diverse rozete de titaniu sau material plastic special concepute pentru acoperirea defectului osos. În cazurile în care voletul osos este distrus sau infiltrat de tumoră, precum şi în craniectomiile de fosă posterioară, se poate practica o cranioplastie cu meşe de titaniu sau ciment acrilic. Subliniem însă obligativitatea refacerii tuturor planurilor anatomice.

Scalpul se suturează în două planuri, primul fiind reprezentat de galee, iar al doilea de tegument. Chiar dacă pare un lucru banal, sutura la piele necesită o atenţie deosebită pentru a preveni apariţia unor complicaţii locale ce pot compromite rezultatul final al operaţiei.

În mod regulat lăsăm un drenaj extern subgaleal. Experienţa clinică ne-a demonstrat că menţinerea drenajului subgaleal timp de 48 ore reprezintă intervalul optim [1].

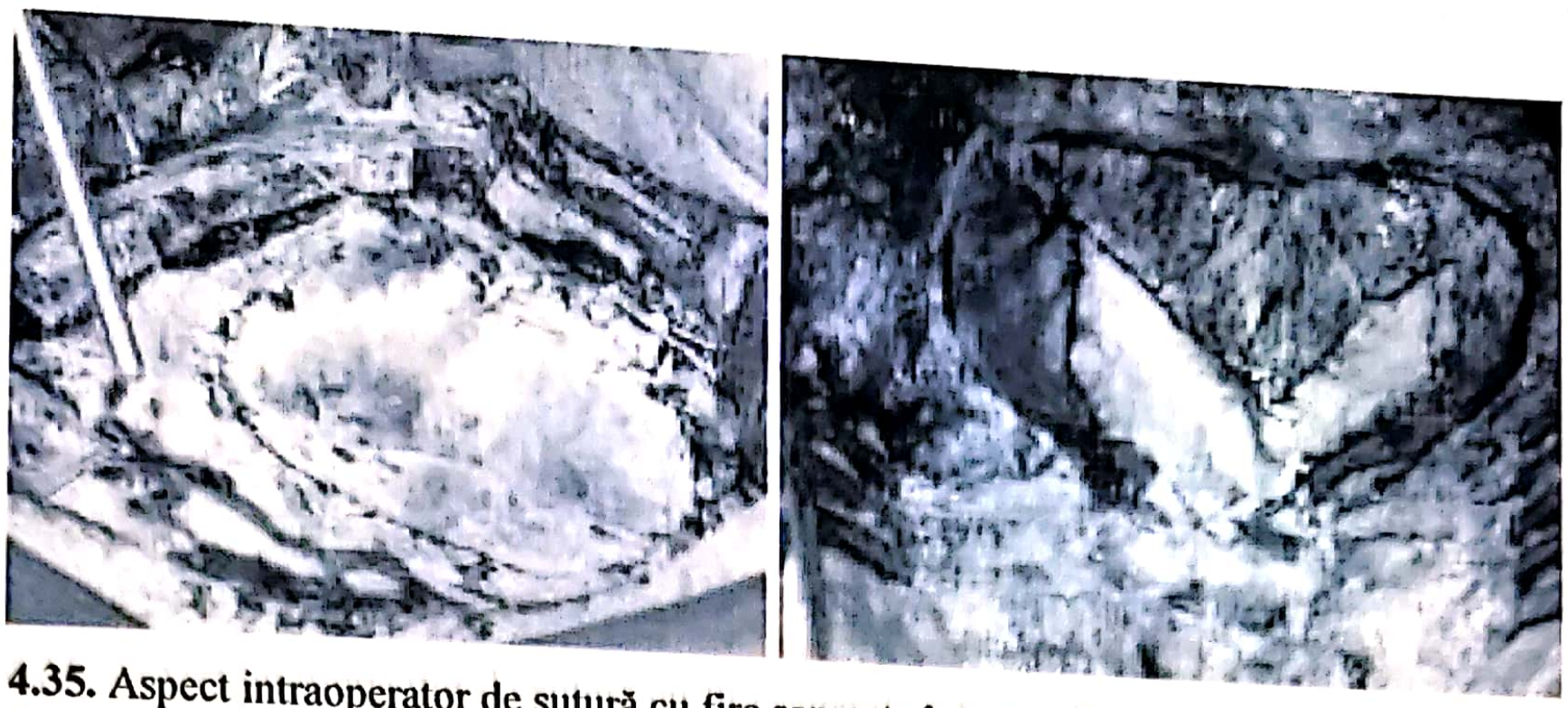

Figura 4.35. Aspect intraoperator de sutură cu fire separate într-un gliom temporal (imaginea din stânga), respectiv de sutură etanşă cu fir continuu şi plastie periostală la un medulobastom de fosă posterioară (imaginea din dreapta).

ÎNGRIJIREA POSTOPERATORIE

Bolnavul va fi trezit pe masa de operaţie pentru a se putea face o primă evaluare a statusului neurologic postoperator. În mod obişnuit atunci când se lucrează în vecinătatea unor arii elocvente apare un moderat declin neurologic care de cele mai multe ori se remite la câteva ore sau zile după intervenţia neurochirurgicală. În afara unor incidente dramatice în timpul intervenţiei chirurgicale, ce pot explica absenţa trezirii bolnavului, cea mai frecventă cauză a acesteia o reprezintă persistenţa efectului anestezic peste durata normală. Aceşti pacienţi alături de cei la care în timpul intervenţiei chirurgicale au avut loc incidente majore (lezarea unor vase mari, pierdere masivă de sânge ca urmare a unei hemoragii din tumoră etc.), precum şi de pacienţii ce au suferit intervenţii chirurgicale de lungă durată pentru afecţiuni complexe (chirurgia bazei craniului, abordul unor tumori în regiuni cu risc vital crescut), vor fi monitorizaţi în secţia de terapie intensivă pentru perioada imediat postoperatorie sau pentru cât timp situaţia clinică o impune. Toţi ceilalţi pacienţi care prezintă o trezire imediată, fără deficite neurologice sau cu uşor declin neurologic pot fi monitorizaţi pe secţia cu paturi.

Medicaţia uzuală este reprezentată de antibiotice, steroizi, blocanţi H2, anticonvulsivante şi perfuzabile intravenoase în funcţie de necesităţi. Durerea este combătută cu metamizol, acetaminophen, preparate pe baza de codeină. Se va evita administrarea antialgicelor majore.

Monitorizarea va urmări prezenţa semnelor vitale, pierderile de lichide, ionograma, glicemia. Dar cel mai important aspect al monitorizării este urmărirea semnelor neurologice, în special starea de conştienţă, reacţia pupilară şi examinarea motilităţii, monitorizare care va fi făcută regulat la intervale de o oră, în primele 24 de ore. Orice modificare a statusului neurologic va fi consemnată iar neurochirugul va fi atenţionat.

Ori de câte ori există o suspiciune privitoare la trezirea lentă sau la alterarea neurologică în perioada imediat postoperatorie, trebuie efectuat un examen CT-scan pentru a exclude un eventual hematom postoperator şi a aprecia gradul de edem cerebral.

Indiferent de cauza edemului, tratamentul este similar şi este reprezentat de terapia maximală: steroizi în doză maximă de 20 mg la fiecare 4 ore, furosemid administrat regulat astfel încât să asigure o diureză/oră de peste 100 ml, în paralel cu monitorizarea ionilor de sodiu şi potasiu, scopul final fiind acela de a controla presiunea intracraniană în perioada critică de dezvoltare a edemului cerebral.

Alimentaţia poate începe de a doua zi dimineaţa cu alimente uşor digerabile, în cantităţi mici.

Pansamentul se schimbă la intervale de 48–72 de ore, iar firele de sutură se extrag la 7 zile.

Pentru pacientul cu evoluţie favorabilă postoperator nu există motive pentru prelungirea internării peste 7 zile. Pacienţii cu evoluţie neurologică trenantă vor fi menţinuţi atâta timp cât este nevoie, după care vor fi îndrumaţi spre o secţie de terapie recuperatorie şi sau terapie adjuvantă dacă diagnosticul histopatologic o impune.

COMPLICAŢII

Orice operaţie neurochirurgicală are o serie de rezultate previzibile ca şi consecinţă a unor manopere asupra unor regiuni înalt diferenţiate funcţional. Complicaţia reprezintă o abatere de la o evoluţie previzibilă pentru tipul şi localizarea tumorală. În linii generale putem vorbi de complicaţii neurologice, regionale şi sistemice, clasificare care este în prezent acceptată de majoritatea autorilor [13].

COMPLICAŢIILE NEUROLOGICE

Apar în statisticile moderne cu o frecvenţă cuprinsă între 10% şi 25%. Principalii factori de risc pentru apariţia unor complicaţii neurologice sunt: vârsta peste 60 de ani, scor Karnofsky sub 60%, localizarea profundă a tumorii şi leziune aflată în vecinătatea unei arii elocvente. O serie de studii, la care subscriem în totalitate au demonstrat că riscul apariţiei complicaţiilor neurologice este mai mare atunci când tumora este ablată parţial decât atunci când este complet rezecată. Acest fapt poate fi datorat riscului crescut de apariţie a hemoragiei din reziduul tumoral precum cât şi edemului pe care acesta îl induce (sindromul de „gliom rănit") [13]. Cauzele care duc la apariţia complicaţiilor neurologice sunt:

– *lezarea directă a structurilor cerebrale* normale este cel mai frecvent consecinţa unei reperări incorecte a localizării tumorale în raport cu ariile elocvente;

– *edemul cerebral* este cel mai frecvent rezultatul unei tracţiuni exagerate asupra creierului în timpul intervenţiei chirurgicale, dar poate fi şi o consecinţă a ablaţiei subtotale a tumorii („gliomul rănit");

– *lezarea unor structuri vasculare* este o complicaţie mai rară dar cu consecinţe dramatice. Lezarea unui vas arterial mare reprezintă o complicaţie cu consecinţe catastrofale şi imediate, putând duce chiar la pierderea pacientului;

– *hematoamele postoperatorii* care determină deficite neurologice apar în 1–5% din pacienţi. Apariţia alterării neurologice sau lipsa unei evoluţii favorabile anticipate obligă la efectuarea de urgenţă a unui examen computer-tomografic, iar dacă hematomul identificat are efect de masă, va trebui evacuat de urgenţă.

COMPLICAŢIILE REGIONALE

Sunt evenimente asociate cu locul intervenţiei chirurgicale (infecţi locale, fistula L.C.R., pseudimeningocel) dar care pot avea răsunet asupra creierului (hidrocefalie, pneumocefalie) sau asupra stării generale a pacientului (meningite). Acest tip de complicaţi apar într-o proporţie de 1–5% dintre pacienţii operaţi [13]. În cazuistica noastră pe glioamele cerebrale ele se regăsesc într-o proporţie de 3,2%.

Hidrocefalia este mai frecvent întâlnită în cazul tumorilor de fosă posterioară şi al tumorile intraventriclare sau al tumorile aflate în contact intim cu peretele ventricular la care, ca urmare a rezecţiei totale s-a deschis sistemul ventricular. În general, o dilataţie a sistemului ventricular fără semne de activitate periventriculare şi fără consecinţe asupra stării neurologice a bolnavului nu trebuie operată.

Pseudomeningocelul reprezintă o complicaţie locală relativ frecvent întâlnită în chirurgia fosei posterioare, pentru a cărei prevenire este recomandată o sutură etanşă a durei mater, peste care se aplică un gel de fibrină (Tissucol). Atitudinea noastră în aceste cazuri este de a evacua prin puncţie locală colecţia apărută şi de a aplica un bandaj elastic care este menţinut până când cavitatea este închisă de procesul de cicatrizare. Sunt rare cazurile care să necesite o derivaţie peritoneală la acest nivel.

Fistula L.C.R. este practic o exteriorizare a complicaţiilor regionale mai sus amintite, dar care are un mare risc de apariţie a meningitei. Aplicarea unor fire suplimentare la nivelul fistulei alături de drenajul lombar sunt măsuri terapeutice care de regulă soluţionează problema. O menţiune aparte trebuie făcută în cazul apariţiei fistulei cranionazale ca o consecinţă a procedurilor care necesită deschiderea sinusurilor frontale.

Pneumocefalul reprezintă o complicaţie regională doar atunci când determină alterarea statusului neurologic. De cele mai multe ori nu necesită măsuri terapeutice deosebite, aerul fiind resorbit în timp, iar administrarea de antialgice controlează cefalalgiile, simptomul cel mai frecvent întâlnit ca urmare a acestei complicaţii. Rareori este nevoie de redeschiderea plăgii operatorii sau efectuarea unei găuri de trepan pentru evacuarea aerului sub presiune.

Infecţia plăgii operatorii este o complicaţie ce trebuie în primul rând prevenită prin măsurile de asepsie şi antisepsie din blocul operator, prin tehnică minuţioasă, şi o toaletă locală periodică. Cu toate acestea în anumite cazuri, în special la bolnavii cu reintervenţii, la cei cu tratament radio sau chimioterapic anterior, la procedurile de lungă durată, există un risc mai crescut de apariţie a infecţiei locale. Encefalita şi osteomielita voletului osos sunt complicaţii locale care pun în pericol viaţa bolnavului, de aceea aplicarea unui tratament maximal se impune. Voletul osos se îndepărtează împreună cu zonele musculo-periostale afectate. Tegumentele se avivează şi se suturează într-un singur plan. Administrarea de antibiotice pe cale generală în doze maximale conform antibiogramei este obligatorie.

COMPLICAŢIILE SISTEMICE

Sunt mai frecvent întâlnite la persoane vârstnice, la cei cu stare neurologică alterată (scor Karnofsky sub 60%), pacienţii cu afecţiuni preexistente, supraponderali sau cu teren varicos, precum şi la pacienţii cu deficite motorii mari preexistente sau apărute ca urmare a intervenţiei chirurgicale [13].

Dintre complicaţiile sistemice, cea mai frecvent întâlnită este tromboza venoasă profundă, având ca şi risc major embolia pulmonară. Pentru prevenirea ei se recomandă aplicarea de feşe sau ciorapi elastici care se menţin până la mobilizarea activă a pacientului. Administrarea de heparine cu moleculă mică este în prezent recomandabilă la 24 de ore după intervenţia chirurgicală.

Pentru prevenirea complicaţiilor pulmonare infecţioase cele mai bune măsuri sunt: mobilizarea precoce, exerciţiile respiratorii şi o mobilizare pasivă cât energică pentru pacienţii imobolizaţi la pat.

Infecţia urinară este prevenită prin îndepărtarea sondei urinare cât mai curând după intervenţie ca urmare a mobilizării precoce a pacientului.

MORTALITATEA ASOCIATĂ CU CHIRURGIA TUMORILOR CEREBRALE

În ultimele decade ca urmare a introducerii mijloacelor de investigaţie moderne, a progreselor realizate în neuroanestezie dar şi a introducerii tehnicilor microchirurgicale, a microscopului operator, aspiratorului ultrasonic, alături de introducerea de dată mai recentă a neuronavigaţie şi asistare RMN intraoperatorie, mortalitatea legată de actul operator a scăzut dramatic. Majoritate seriilor publicate în ultimii ani menţionează o mortalitate situată între 1–2,7%. Aşa cum este de aşteptat, persoanele vârstnice au riscul cel mai ridicat de apariţie a decesului în primele 30 de zile postoperator. Cauzele cele mai frecvente sunt hematoamele, edemul cerebral cu hernierea cerebrală şi progresia tumorală. Celelalte cauze de deces sunt reprezentate de embolia pulmonară, infarctul miocardic şi septicemie [13]. Pe cazuistica noastră mortalitatea operatorie se situează la valoarea de 1%.

URMĂRIREA POSTOPERATORIE

Dacă evoluţia postoperatorie a pacientului este favorabilă, şi nu există nici un deficit neurologic, nu există motive întemeiate pentru a menţine pacientul după ce se scot firele de sutură.

În condiţiile persistenţei unui deficit, bolnavul va fi îndrumat spre un serviciu neurologic în vederea recuperării deficitului, cu recomandarea de a fi începută terapia fizicală cât mai timpuriu.

Dacă rezultatul histopatologic impune o terapie adjuvantă, bolnavul va fi îndrumat spre serviciul teritorial de oncologie în vederea tratamentului radio- şi chimioterapic. Acest tratament este de preferat să nu înceapă mai repede de 3 săptămâni de la operaţie, pentru aasigura vindecarea completă a regiunii.

Primul control postoperator îl efectuăm la 30 de zile postoperator, când se va face o evaluare neurologică, se va stabili programul de recuperare în continuare, dacă este cazul.

Următorul control îl efectuăm la 3 luni postoperator, dată la care se va realiza şi examinarea RMN de control, cu contrast. Nu este recomandabilă o examinare RMN mai timpurie datorită dificultăţii de interpretare a transformărilor hematice şi resorbtive din patul tumoral, care pot conduce la o interpretare eronată, de reziduu sau recidivă tumorală.

În funcţie de natura procesului tumoral următoarele controale se efectuează la intervale de 3 luni, pentru tumorile maligne, sau la 6 luni, şi apoi anual pentru tumorile benigne.

Terapia anticomiţială poate fi menţinută în doze minimale până la 3–6 luni postoperator, retragerea ei făcându-se progresiv.

TRATAMENTUL RECIDIVELOR

În cazul tumorilor benigne (meningioame, neurinom de acustic etc.) tratamentul chirurgical este cel care rezolvă cazul prin ablarea tumorală în totalitate. Recidiva unei tumori benigne intracraniene, datorată de obicei unor resturi tumorale aderente la structuri neuro-vasculare importante, se depistează clinic şi prin examen CT sau RM.

Recidiva unei tumori benigne reclamă reintervenţia chirurgicală, urmată în anumite cazuri de radioterapie.

În cazul tumorilor cerebrale cu grad redus de malignitate (astrocitoame gradul II), atitudinea terapeutică este de reintervenţie în caz de recidivă şi abia după aceea se va proceda la radioterapie, fiind cunoscută tendinţa acestor tumori de a se transforma anaplastic după reintervenţie şi radioterapie.

Pentru tumorile cerebrale cu grad mare de malignitate (glioblastom multiform, meduloblastom) se recomandă asocierea la tratamentul chirurgical a radioterapiei şi chimioterapiei. Este cunoscut că majoritatea gliomelor cu grad mare de malignitate recidivează în mai puţin de 1 an de la tratamentul chirurgical asociat cu radioterapia. Problema majoră de diagnostic diferenţial neuroimagistic în cazul recidivelor tumorale este necroza postiradiere, care poate apare între 4 luni şi 9 ani de la tratamentul iniţial, uneori fiind nevoie de biopsie stereotaxică pentru diferenţierea celor două aspecte.

Aprecierea oportunităţii reintervenţiei în gliomele maligne se face în funcţie de:

– vârsta pacientului, care este recomandabil să fie mai mică de 65 de ani,

– intervalul liber asimptomatic de la prima intervenţiei, care trebuie să fie de cel puţin 1 an,

– absenţa semnelor de deteriorare neurologică ireversibilă,

– localizarea tumorii, care trebuie să fie într-o zonă accesibilă, astfel încât reintervenţia să nu producă un plus de morbiditate,

– starea clinică dată de scorul Karnofsky.

CONCLUZII

Tumorile cerebrale pot fi rezecate total în marea majoritate a cazurilor cu un risc de morbiditate şi mortalitate acceptabil. Pentru ţara noastră standardizarea dotărilor tehnice pentru investigarea, tratamentul chirurgical şi îngrijirea postoperatorie trebuie să devină un obiectiv major de sănătate publică. În acelaşi timp generalizarea la scară naţională a tehnicilor chirurgicale unanim acceptate pe plan mondial, o politică coerentă de formare a noilor generaţii de neurochirurgi, un permanent schimb de informaţii şi de experienţă cu centrele de excelenţă din ţările cu tradiţie şi experienţă neurochirurgicală constituie condiţii pentru atingerea unor rezultate comparabile pe plan internaţional. În acelaşi sens, introducerea unui registru naţional de tumori cerebrale este o precondiţie pentru acceptarea şi compararea datelor furnizate de centrele din ţară cu cele de pe plan internaţional. Nu în ultimul rând o analiză onestă a rezultatelor individuale, şi în special al eşecurilor terapeutice, va duce la progresul fiecărui neurochirurg în parte şi în final la progresul neurochirurgiei naţionale [1].

BIBLIOGRAFIE

1. Florian I. Şt.: Principii şi tehnici de bază în tratamentul tumorilor cerebrale, in Tratat de Neurochirurgie, sub coordonarea prof. dr. MSc Alexandru Vlad Ciurea, vol. I, Edit. Medicală, 2010, p. 463–492.
2. Florian I.Şt.: Neurochirugie, Edit. SRIMA, p. 90–146, 2003.
3. Grossman R.G.: Preoperative and surgical planning for avoiding complications in Brain Surgery Complication avoidance and management, edited by M.L: Apuzzo, vol. 1, Churchill Livingstone, p. 3–10, 1993.
4. Weingart J, Brem H: Basic principles of cranial surgery for brain tumors; In Youmans Neurological Surgery, Fifth edition, part IV – Surgical considerations, p. 899–908, Elsevier, 2004.
5. Barnett G.H.: Surgical navigation for brain tumors, in Youmans Neurological Surgery, Fifth edition, part IV – Surgical considerations, Elsevier, p. 941–949, 2004.
6. Florian I.Şt.:Tratamentul neurochirugical al adenoamelor hipofizare; Edit. Medicală Universitară „Iuliu Haţieganu", 2007.
7. Florian I.Şt., Oşlobanu A., Andraşoni Z:, Oşlobanu S: Tumorile de fosă posterioară la adult, in Tratat de Neurochirurgie, sub coordonarea prof. dr. MSc Alexandru Vlad Ciurea, vol. I, Edit. Medicală 2010, p. 493–564.
8. Ravi Kumar CV, Satyanarayana S, Ravi Mohan Rao B, Palur Ravikanth S. Extreme Lateral Apprpoach to Ventral and Ventrolaterally Situated Lesions of the Lower Brainstem and Upper Cervical Cord. Skull Base: An Interdisciplinary Approach. 2001.
9. Ziyal IM, Salas E, Sekhar LN. The Surgical Anatomy of Six Variations of the Extreme Lateral Approach. Turkish Neurosurgery. 1999; 9; 105–112.
10. Florian I.Şt., Perju-Dumbravă L.: Opţiuni terapeutice în accidentele vasculare hemoragice, Edit. Medicală Universitară, p. 130–148, 2007.
11. Sawaza R.: General Principles of brain tumor surgery in Atlas of Neurosurgical technics,ed. Sekhar L.N and Fessler R.G., Thieme, p. 411–421, 2006.
12. Marsh H.: Low grade gliomas in adults; in Moore A.J, Newell D.W: Tumor neurosurgery – principles and practice Springer Verlag, p. 155–166, 2006.
13. Wamick R.E.: Surgical complications and their avoidance, in Youmans Neurological Surgery, Fifth edition, part IV – Surgical considerations, p. 931–939, Elsevier, 2004.

BIOPSIA STEREOTACTICĂ

HORAŢIU STAN, PETRE-ATTILA KISS

Biopsia stereotactică constă în direcţionarea instrumentului cu care se va realiza biopsia spre o ţintă intracerebrală sau intramedulară predeterminată spaţial cu ajutorul reperajului tridimensional realizat de CT-scan sau RMN, computer-asistată. Este o metodă minim invazivă care permite prelevarea de ţesut nervos pentru stabilirea unui diagnostic [1,2].

Se poate utiliza tehnica scanner dependentă sau scanner independentă. Tehnica scanner dependentă presupune fixarea inelului bazal la masa CT-scan. Coordonata Z este reprezentată de distanţa dintre ţintă şi inelul bazal, coordonatele X şi Y se măsoară direct pe imaginea axială. Tehnica scanner-independentă computer asistată, necesită fixarea inelului bazal de masa CT-scan, se ataşează cele trei seturi de tije verticale şi diagonale la inelul bazal în timpul examinării CT-scan, acestea apărând pe imaginea CT ca pete rotunde. Coordonata Z este dată de distanţa fiecărei tije diagonale faţă de tija verticală adiacentă, cele 3 seturi de puncte definesc planul punctului ţintă [1].

Există numeroase cadre stereotactice, având în comun faptul că arcul de reperaj al ţintei nu face corp comun cu inelul de baza chiar dacă este unit de acesta (fig. 4.36) [1,3]. Materialul din care este confecţionat inelul de bază şi localizatorul trebuie să fie CT-scan sau RMN compatibile.



Figura 4.36. Cadru stereotactic (după Medical Expo – VirtualEpoGrup).

Biopsia stereotactică se practică pentru obţinerea unor fragmente de ţesut cerebral suspectat a fi tumoral sau infectat, de asemenea se poate practica evacuarea hematoamelor intraparenchimatoase [1,4,5]. În cazul hematoamelor localizate în trunchiul cerebral poate duce la o ameliorare rapidă a stării neurologice a bolnavului [1]. Evacuarea abceselor profunde, multiple se poate face cu rezultate foarte bune [6].

Tehnica: în ziua intervenţiei pacientului i se aplică inelul bazal prin fixare de craniu în patru puncte. Se practică investigaţia imagistică (CT sau RMN). În sala de operaţie, se sedează pacientul, se practică o incizie mică la nivelul scalpului pentru o gaura de trepan prin care se introduce intracerebral o pensă de biopsie, utilizându-se coordonatele tridimensionale obţinute prealabil de scanarea şi procesarea computerizată (fig. 4.37).

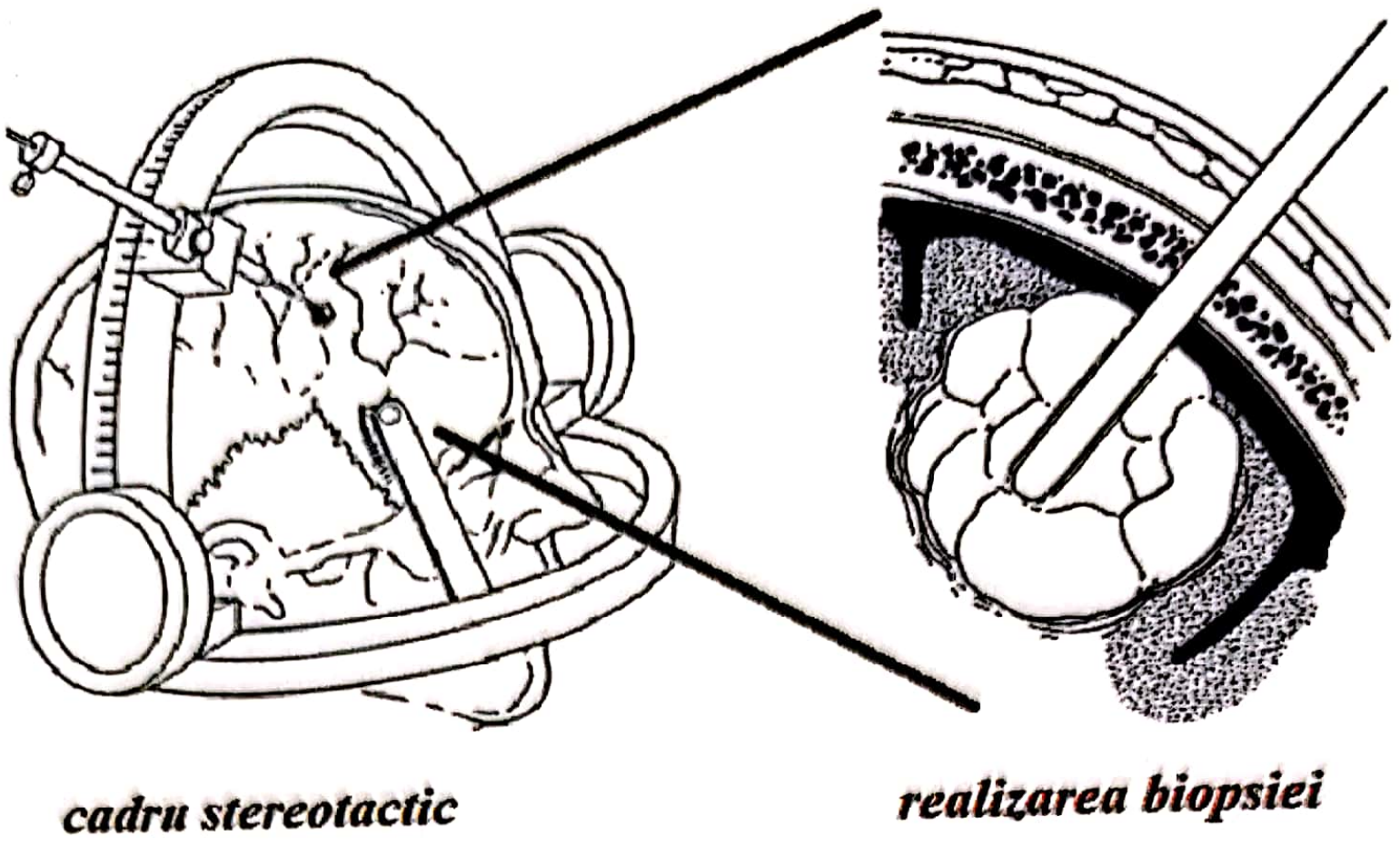

Figura 4.37. Realizarea biopsiei stereotactice (după Clinica Neuros).

Specimenul obţinut se trimite pentru analiza histopatologică. Pacientul se menţine sub observaţie câteva ore, dacă starea o permite, putându-se externa în aceeaşi zi.

Riscurile intervenţiei sunt minime. Dacă ţesutul obţinut nu este elocvent este necesară repetarea biopsiei. Alte riscuri includ: hemoragia intracerebrală, hemoragie intratumorală, crize comiţiale, infecţie, paralizie [7–10].

BIBLIOGRAFIE

1. Ciurea A.V., Costantinovici A. Ghid practic de neurochirurgie. Edit. Medicală Bucureşti. 1997; 15: 514–516.
2. Hall WA The safety and efficacy of stereotactic biopsy for intracranial lesions. Cancer. 1998 May 1; 82(9): 1749–55.
3. Yamada K, Goto S, Kochi M, Ushio Y. Stereotactic biopsy for multifocal, diffuse, and deep-seated brain tumors using Leksell's system. J Clin Neurosci. 2004 Apr; 11(3):263–7.
4. Gildenberg PL, Gathe JC Jr, Kim JH: Stereotactic biopsy of cerebral lesions in AIDS. Clin Infect Dis. 2000 Mar; 30(3):491–9.
5. Popovic EA, Kelly PJ. Stereotactic procedures for lesions of the pineal region. Mayo Clin Proc. 1993 Oct; 68(10):965–70.
6. Nasnas R, Matta MY, El Helou G, Rizk N, Karam Sarkis D, Moussa R.: Brain Abscesses in HIV-Positive Patients due to Pneumocystis jiroveci. J Int Assoc Physicians AIDS Care (Chic). 2012 Mar 26.
7. Ersahin M, Karaaslan N, Gurbuz MS, Hakan T, Berkman MZ, Ekinci O, Denizli N, Aker FV.The safety and diagnostic value of frame-based and CT-guided stereotactic brain biopsy technique Turk Neurosurg. 2011; 21(4): 582–90.
8. Nishihara M, Sasayama T, Kudo H, Kohmura E. Morbidity of stereotactic biopsy for intracranial lesions. Kobe J Med Sci. 2011 Jan 21; 56(4):E148–53.
9. Sawin PD, Hitchon PW, Follett KA, Torner JC. Computed imaging-assisted stereotactic brain biopsy: a risk analysis of 225 consecutive cases. Surg Neurol. 1998 Jun; 49(6):640–9.
10. Takahashi H, Sugai T, Uzuka T, Kano M, Honma J, Grinev I, Tanaka R. Complications and diagnostic yield of stereotactic biopsy for the patients with malignant brain tumors. No Shinkei Geka. 2004 Feb; 32(2):135–40.

GLIOAMELE CEREBRALE

IOAN ŞTEFAN FLORIAN, ALEXANDRU-DRAGOŞ IOSIF,
ADRIANA BARIŢCHII, MIHAI ROBERT DĂNCIUŢ

Tumorile gliale reprezintă cele mai frecvente tumori primare ale sistemului nervos central şi sunt reprezentate de un grup heterogen de tumori, cu apariţie şi distribuţie anatomică variată, cu diferite aspecte histopatologice şi istorie naturală variată de la un tip la altul, cu aspecte clinice şi imagistice particulare, cu posibilităţi terapeutice mergând de la simpla observare clinico-imagistică la o terapie multimodală, cu un prognostic diferit, având ca punct comun originea lor neuroepitelială.

În linii generale, având în vedere evoluţia lor, caracterele de invazivitate şi agresivitate clinică, şi nu în ultimul rând prognosticul lor, glioamele se împart în două mari categorii:

– glioame de grad mic având o evoluţie clinică de lungă durată şi un prognostic mai favorabil;

– glioamele de grad înalt sau Glioamele Maligne, a căror evoluţie inexorabilă este arareori stopată prin mijloacele terapeutice aflate astăzi la dispoziţia practicienilor.

Într-un studiu privind tumorile operate în Clinica Neurochirurgie Cluj-Napoca, în perioada 2001–2008, din 1475 de tumori operate, glioamele reprezintă 42% (536 cazuri). Dintre acestea 35% sunt reprezentate de glioamele de grad mic, restul fiind reprezentate de glioamele de grad înalt (65%).

GLIOAMELE DE GRAD MIC

IOAN ŞTEFAN FLORIAN,
ALEXANDRU-DRAGOŞ IOSIF, ADRIANA
BARIŢCHII, MIHAI ROBERT DĂNCIUŢ

Fiind tumori de origine glială în mod natural se vor dezvolta intraaxial, dar au şi tendinţă de creştere intraventriculară sau subarahnoidiană. Au cel mai frecvent la origine celulele astrocitare, oligodendrogliale şi ependimare, însă există şi tumori în care aspectul histopatologic apare intricat, fiind considerate tumori mixte (oligoastrocitoame).

Principalele caracteristici ale tumorilor gliale de grad mic sunt:

– rata de creştere este relativ lentă;

– se manifestă clinic prin crize epileptice şi o sărăcie de manifestări neurologice;

– în general nu se contrastează după administrarea contrastului la examinările neuroradiologice, fiind în general hipodense la examinarea CT scan şi hiperintense în secvenţele RMN în T1 şi net hiperintense în secvenţele T2;

– în pofida unei evoluţii de lungă durată, nu pot fi considerate tumori benigne din moment ce marea majoritate a pacienţilor vor deceda într-un interval de până la 10 ani de la diagnosticul iniţial;

– cu unele excepţii tratamentul este doar paleativ.

ASTROCITOAMELE

O clasificare în funcţie de tipul celular împarte astrocitoamele în două categorii: obişnuite şi speciale (tabelul 4.1).

Tabelul 4.1

Clasificarea astrocitoamelor în funcţie de tipul celular

ASTROCITOAME OBIŞNUITE	ASTROCITOAME SPECIALE
Fibrilar	Pilocitic
Gemistocitic	Cerebelar microchistic
Protoplasmic	Subependimal cu celule gigante

Astrocitoamele fibrilare (difuze)

Sunt cele mai numeroase tumori astrocitare, ele se pot întâlni de la emisferele cerebrale până la nivel medular. Sunt mai des întâlnite la adulţii tineri, având o localizare predilectă la nivel cerebral.

La copii au o localizare frecventă la nivelul trunchiului cerebral. Au un procent de distribuţie mai mare la bărbat decât la femeie, în statistica noastră raportul fiind de 57% *versus* 43% [1].

Datorită polimorfismului lor histopatologic de-a lungul vremii au apărut numeroase clasificări şi încercări de sistematizare a acestor tumori [2–6].

Caracteristica astrocitoamelor fibrilare este faptul că în decursul evoluţiei lor pot să degenereze producând celule cu un grad de malignitate mai mare. Astfel un gliom poate conţine zone bine diferenţiate şi zone anaplazice în acelaşi timp, putând pune probleme de diagnostic corect mai ales în cazul astrocitoamelor localizate în zone elocvente unde este destul de dificil a se putea face o rezecţie completă. Un factor important ce influenţează prognosticul şi evoluţia ulterioară este vârsta pacientului, vârsta mai tânără având un prognostic favorabil [7,8]. Au o localizare predilectă la nivelul lobului frontal, temporal şi parietal şi mai puţin la nivelul lobului occipital sau diencefal [9]. Macroscopic se prezintă ca o formaţiune imprecis delimitată, localizată la nivelul substanţei albe cerebrale, de culoare cenuşiu-albicioasă, de consistenţă crescută faţă de ţesuturile cerebrale normale adiacente (dată în special de structura fibrilară şi nu de prezenţa microcalcificărilor), hipovascularizate, ce pot conţine chiste cu un lichid citrin. Conţinutul crescut în apă le oferă o imagine caracteristică din punct de vedere imagistic. Când sunt localizate subtentorial au o tendinţă crescută de a forma chiste. Prezenţa de hemoragii intratumorale se observă destul de rar [10]. Microscopic, astrocitoamele fibrilare sunt formate din astrocite mature care sunt diferite faţă de astrocitele din ţesutul cerebral normal, având dimensiuni mici, rotunde bine diferenţiate şi cu expansiuni mai lungi.

Din punct de vedere ***clinic***, cazul tipic este reprezentat de tânăr cu debut cu crize epileptice fără nici un alt semn de afectare neurologică. Odată cu creşterea în volum a tumorii pot apare şi semne de hipertensiune intracraniană, mult timp fără semne neurologice deficitare, apariţia acestora sugerând degenerarea malignă.

Diagnosticul imagistic al acestor tumori pretează la confuzie cu accidentul vascular ischemic, fiind reprezentate de leziuni hipodense pe examinarea CT, hipointense, în T1 şi hiperintense în T2 la examinarea RMN, aspecte generate de conţinutul crescut de apă al acestor tumori.

Datele clinice (vârsta tânără, debut cu crize epileptice, absenţa deficitelor neurologice) coroborate cu cele imagistice (distribuţie lobară, de multe ori cu delimitare girală, absenţa unei corelări cu un teritoriu arterial cerebral) dirijează diagnosticul spre o leziune tumorală.

Acest grup de tumori au o rată lentă de creştere, dar în evoluţie se pot întâlni elemente de degenerare malignă, ce se observă prin creşterea rapidă a tumorii şi captarea substanţei de contrast (fig. 4.38) [11].

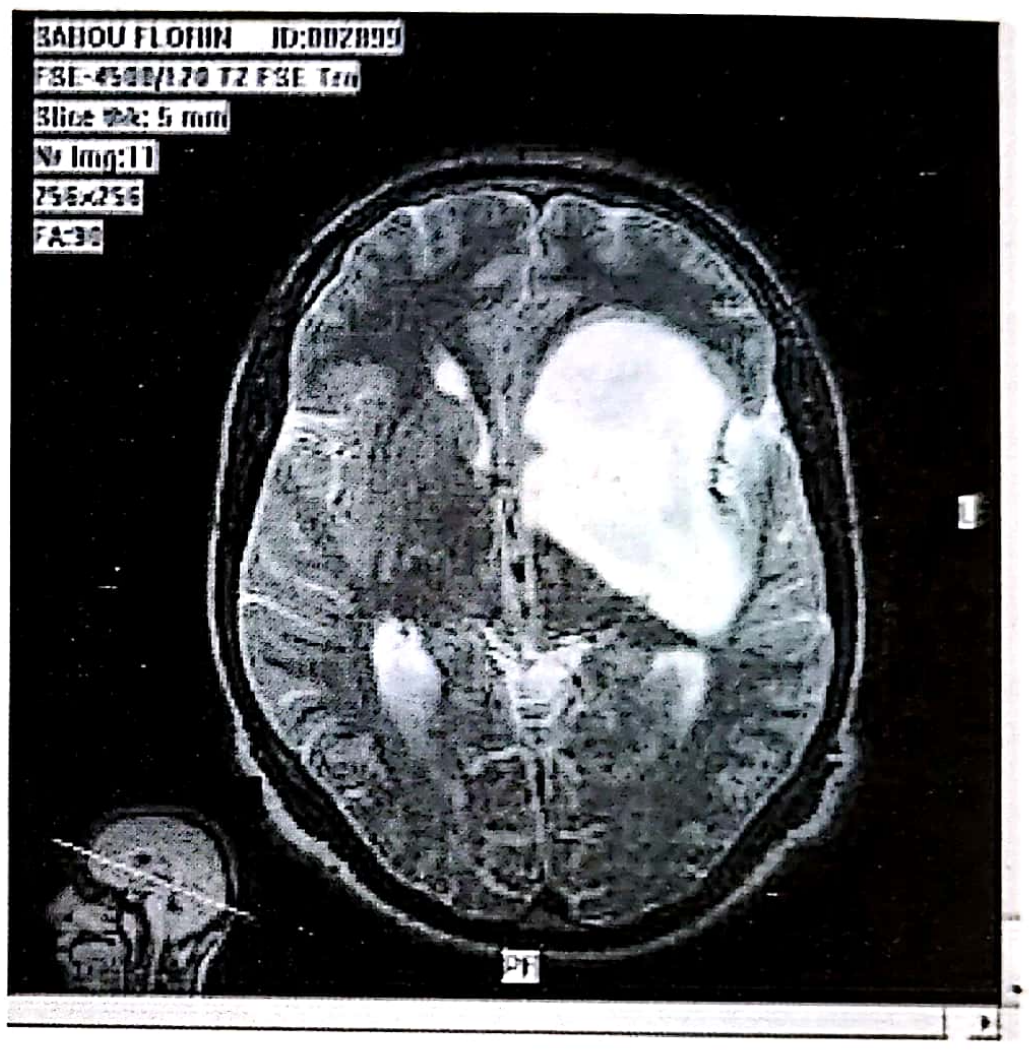

Figura 4.38. Examinare RMN nativă în T2 pe secţiune axială pune în evidenţă o leziune hiperintensă extinsă fronto-temporal cu moderat efect de masă; de notat că în pofida dimensiunilor mari ale formaţiunii care cuprinde mare parte din teritoriul de distribuţie al ACM, pacientul nu prezenta deficit neurologic.

Principala problemă legată de ***tratamentul*** acestor tumori îl reprezintă indicaţia chirurgicală. Având în vedere că mult timp aceste tumori rămân nemodificate imagistic, iar crizele epileptice sunt de obicei controlate medicamentos, se pune întrebarea în ce măsură o intervenţie chirurgicală decompresivă poate fi benefică. Dacă în ceea ce priveşte tumorile ce exercită efect de masă tratamentul chirurgical are indicaţie certă cel puţin sub aspectul reducerii efectului de masă, nu există date certe privitoare la beneficiul adus de intervenţia chirurgicală în tumorile fără efect de masă, comparativ cu evoluţia naturală. De asemenea nu este clar în ce măsură gradul de rezecţie tumorală are sau nu un efect asupra evoluţiei cazului (fig. 4.39).

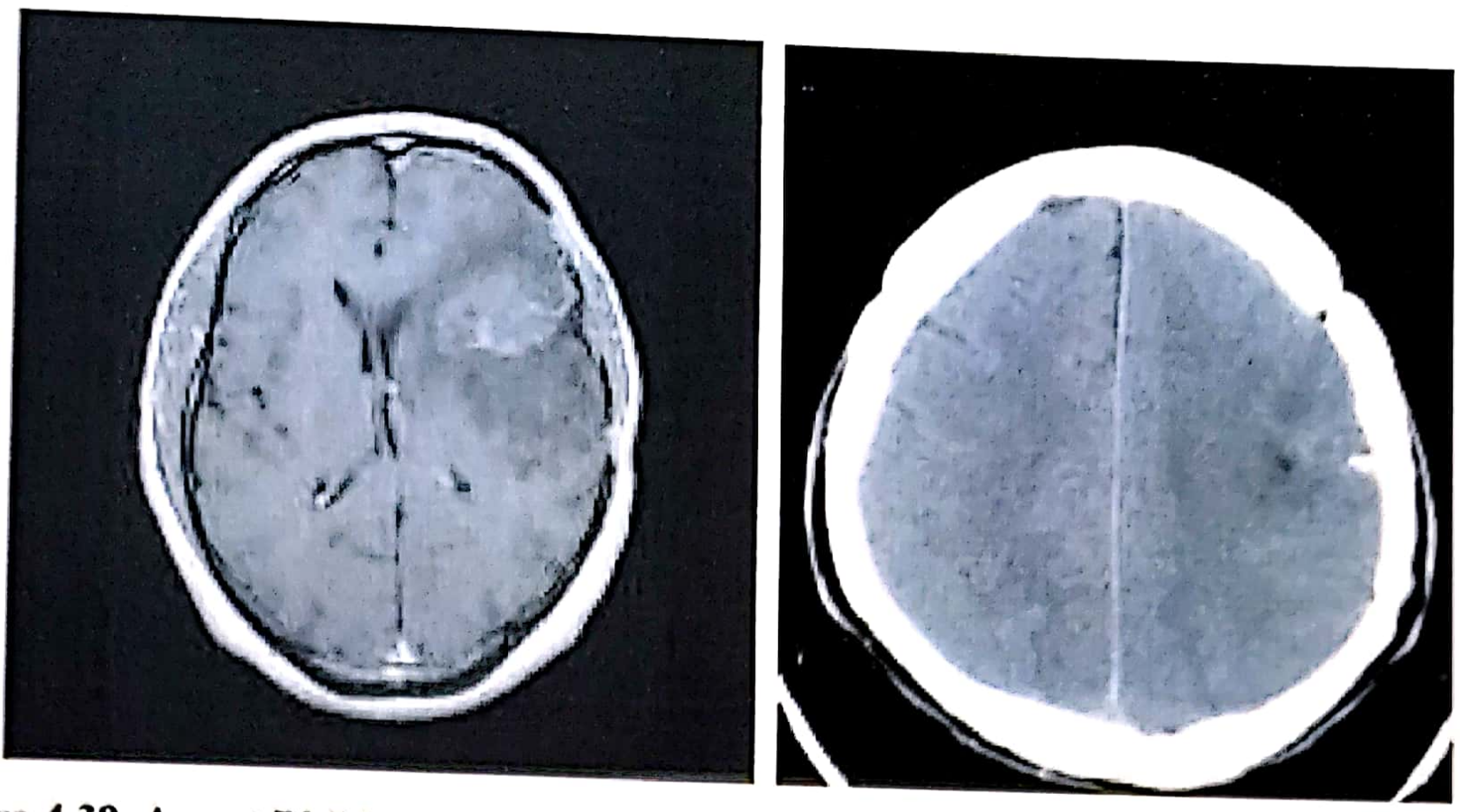

Figura 4.39. Aspect RMN preoperator al unui astrocitom fronto-temporal de grad mic recidivat cu tendinţe de degenerare malignă sugerată de captarea inomogenă şi parcelară a substanţei de contrast paramagnetic; în dreapta, aspect CT-scan postoperator.

Marsh H. [12] propune o sistematizare a strategiilor chirurgicale în astrocitoamele difuze:

– tumori ce sunt prea voluminoase pentru ca rezecţia totală să nu fie urmată de un risc inacceptabil. În aceste cazuri o rezecţie subtotală cu caracter decompresiv pare cea mai raţională opţiune. Radioterapia adjuvantă va fi rezervată cazurilor la care există o tendinţă clară de recidivă sau de transformare malignă;

– tumori în care rezecţia completă poate fi anticipată. Gradul de rezecţie depinde relaţia cu ariile elocvente, de extinderea şi gradul de infiltrare dar şi de experienţa chirurgului (fig. 4.40);

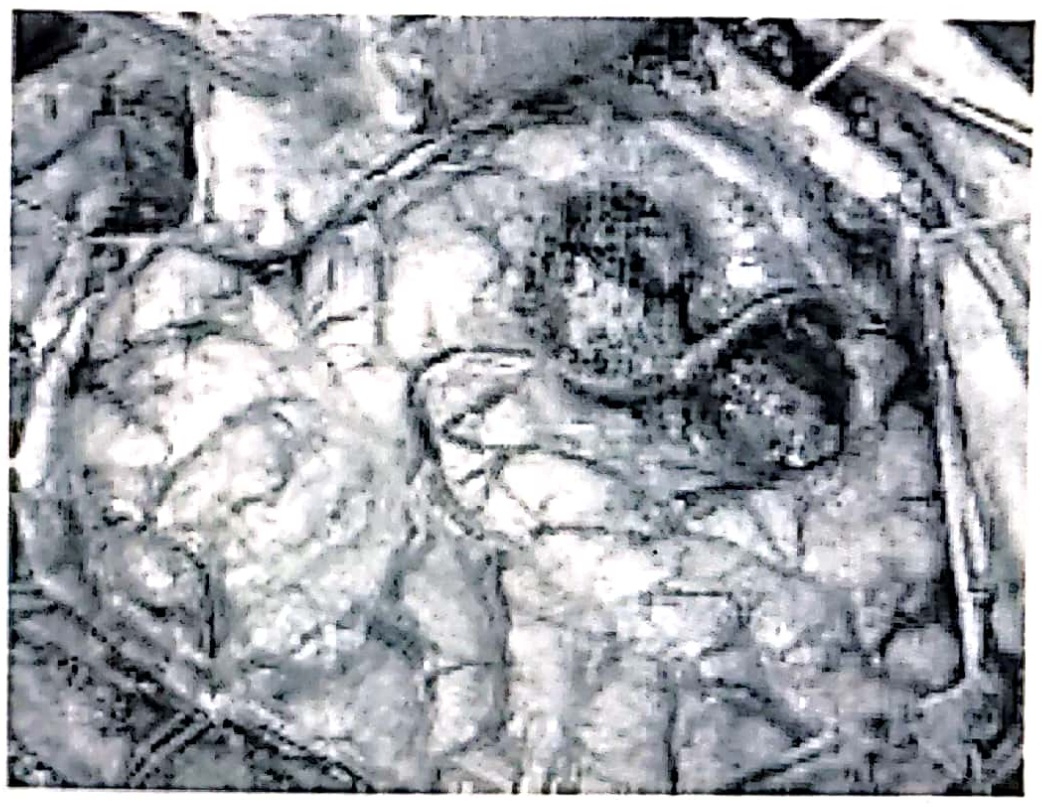

Figura 4.40. Aspect intraoperator al unui astrocitom de grad II ablat macroscopic total cu prezervarea venei lui Labbe.

– tumori la care este incert în ce măsură rezecţia totală poate fi realizată. În aceste cazuri utilizarea neuronavigaţiei, „awake surgery”, RMN intraoperator pot îmbunătăţi gradul de rezecabilitate. Cu toate acestea neuronavigaţia este inutilizabilă în profunzimea substanţei albe datorită distorsiunii produse de decompresiunea chirurgicală. În ce priveşte RMN ul intraoperator, acesta nu poate face distincţia între edemul cerebral intraoperator şi reziduul tumoral. Şi în acest caz experienţa chirurgicală este decisivă pentru realizarea unei rezecţii chirurgicale corespunzătoare;

– tumori care recidivează. În aceste cazuri reintervenţia se impune dacă există semne clinice şi imagistice de recidivă tumorală (fig. 4.41). Radioterapia adjuvantă se impune în cazurile în care există semne imagistice de transformare malignă şi/sau dacă aspectul histologic confirmă agresivitatea tumorală (indicele mitotic ridicat).

Astrocitomul pilocitic

Are o evoluţie în general benignă şi degenerează malign extrem de rar. Sunt întâlnite cu predilecţie la copii, cu un vârf de incidenţă în decada a doua de viaţă (fig. 4.42).

Se pot întâlni atât la nivel supratentorial cât şi la nivel subtentorial, fiind mai des întâlnite la nivelul chiasmei optice, hipotalamusului, cerebelului sau trunchiului cerebral. La nivelul emisferului cerebral sediul frecvent este la nivelul lobului temporal.

În experienţa clinicii noastre pe cazurile analizate în perioada 2001–2008 localizarea cea mai frecventă a astrocitoamelor pilocitice este descrisă în figura 4.43.

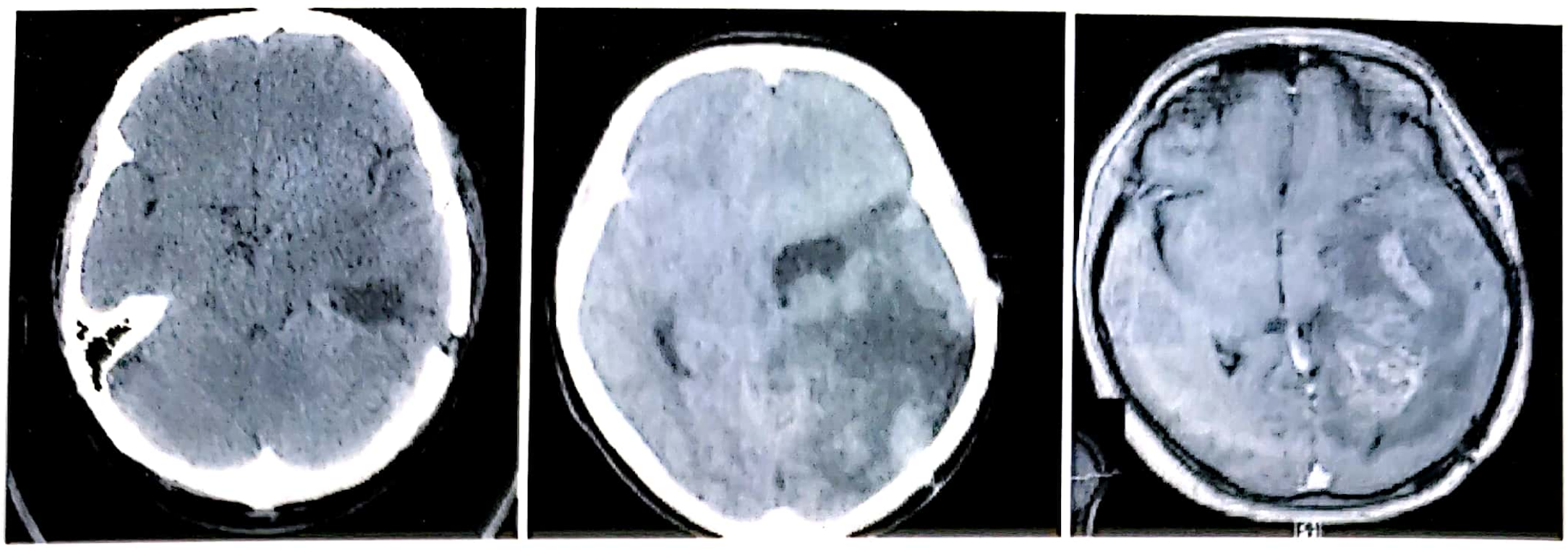

Figura 4.41. Examinare CT postoperator la un an de la intervenția chirurgicală pentru un astrocitom difuz temporal drept (imaginea din stânga); în mijloc, aspect CT scan la 3 ani de la intervenția chirurgicală când se constată o importantă recidivă tumorală, confirmată și de examenul RMN ce relevă transformarea malignă a tumorii.

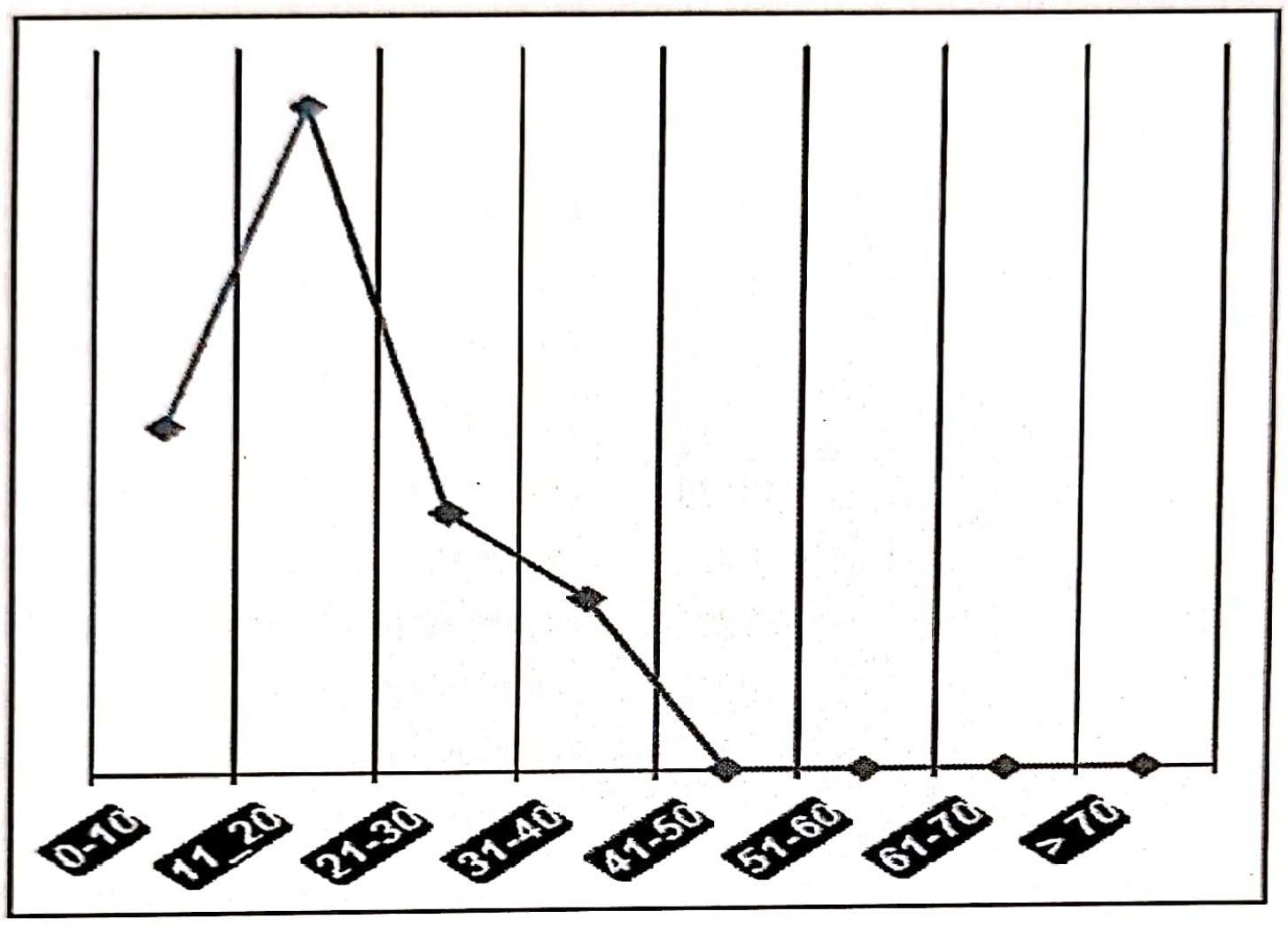

Figura 4.42. Distribuția pe grupe de vârstă a astrocitoamelor pilocitice în experiența Clinicii Neurochirugie Cluj-Napoca.

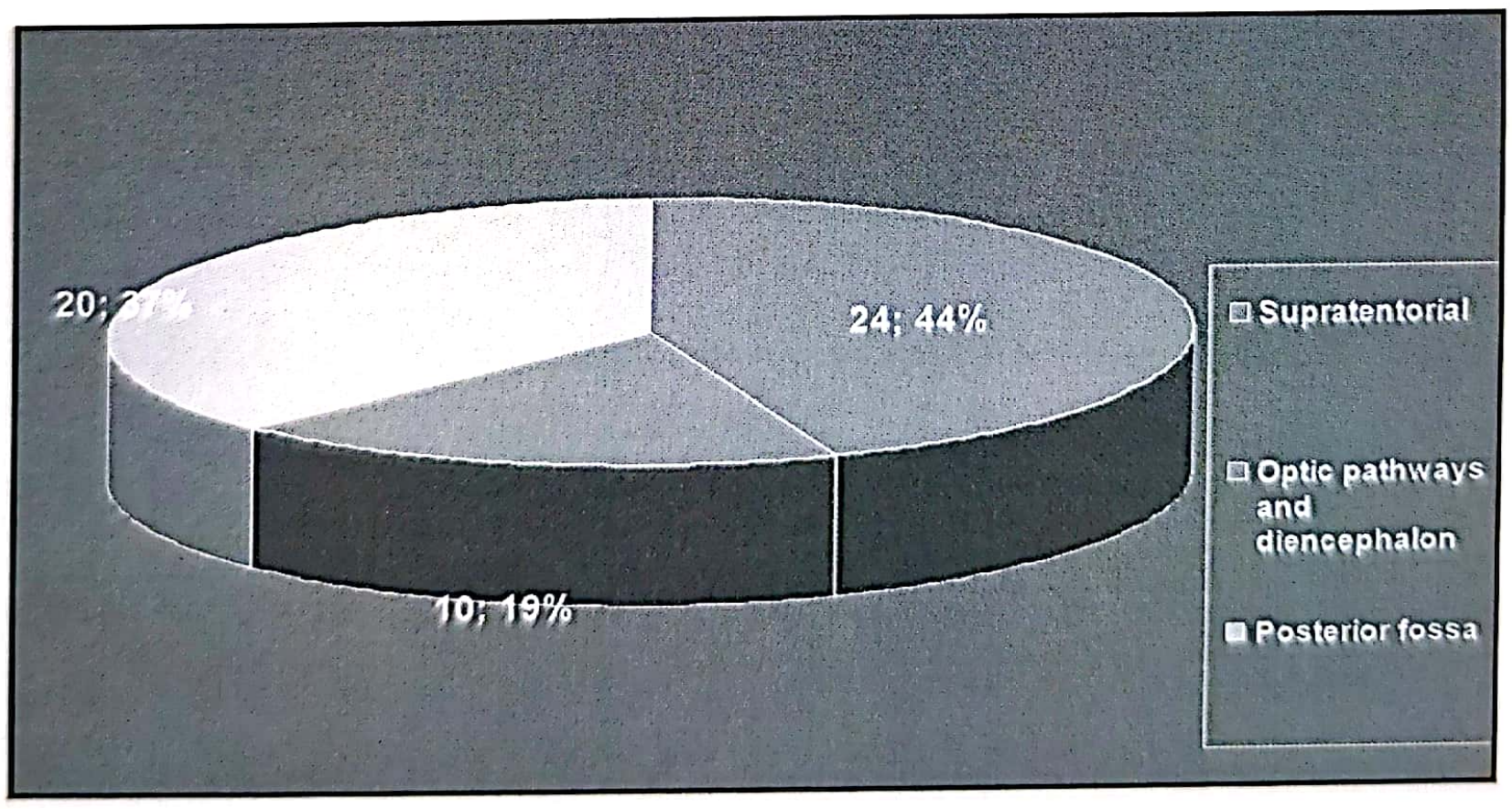

Figura 4.43. Localizarea astrocitoamelor pilocitice în seria de glioame 2001–2008.

Astrocitoamele pilocitice se caracterizează prin: predomină la copii, se localizează de obicei periventricular, aspectul histologic bifazic (zone de țesut compact celular alternând cu microchiste mucoide), prezența rară a proliferării vasculare și a atipiei nucleare, tendința de a crește prin mărirea volumului, comprimă mai mult decât infiltrează țesutului adiacent, tendința de metastazare redusă, evoluție clinică de lungă durată și tendința redusă de a degenera malign [1].

Tabloul clinic al astrocitomului va depinde în mod evident de localizarea procesului expansiv. Localizările la nivelul fosei posterioare vor determina în primul rând manifestări de hipertensiune intracraniană generată de hidrocefalia obstructivă, abia mai târziu instalându-se fenomenele cerebeloase. Localizarea la nivelul chiasmei va genera tulburări de vedere destul de tardiv în evoluție, asociată sau nu cu fenomene de hipertensiune intracraniană, produse în acest caz de obstrucția orificiilor Monro uni- sau bilateral. În localizările lobare pe primul plan vor sta crizele epileptice, deficitul neurologic apărând mai târziu în evoluție.

Aspectul ***imagistic*** al acestor tumori diferă în funcție de localizare. În timp ce la nivelul cerebelului se prezintă mai frecvent ca mase chistice cu nodul mural care se contrastează net, conținutul chistului având intensitate diferită față de cea a LCR, la nivelul trunchiului cerebral apar ca tumori focale localizate preponderent la nivelul mezencefalului sau la nivel bulbar, cu aspect inomogen, uneori exofitice spre planșeul ventriculului IV (fig. 4.44).

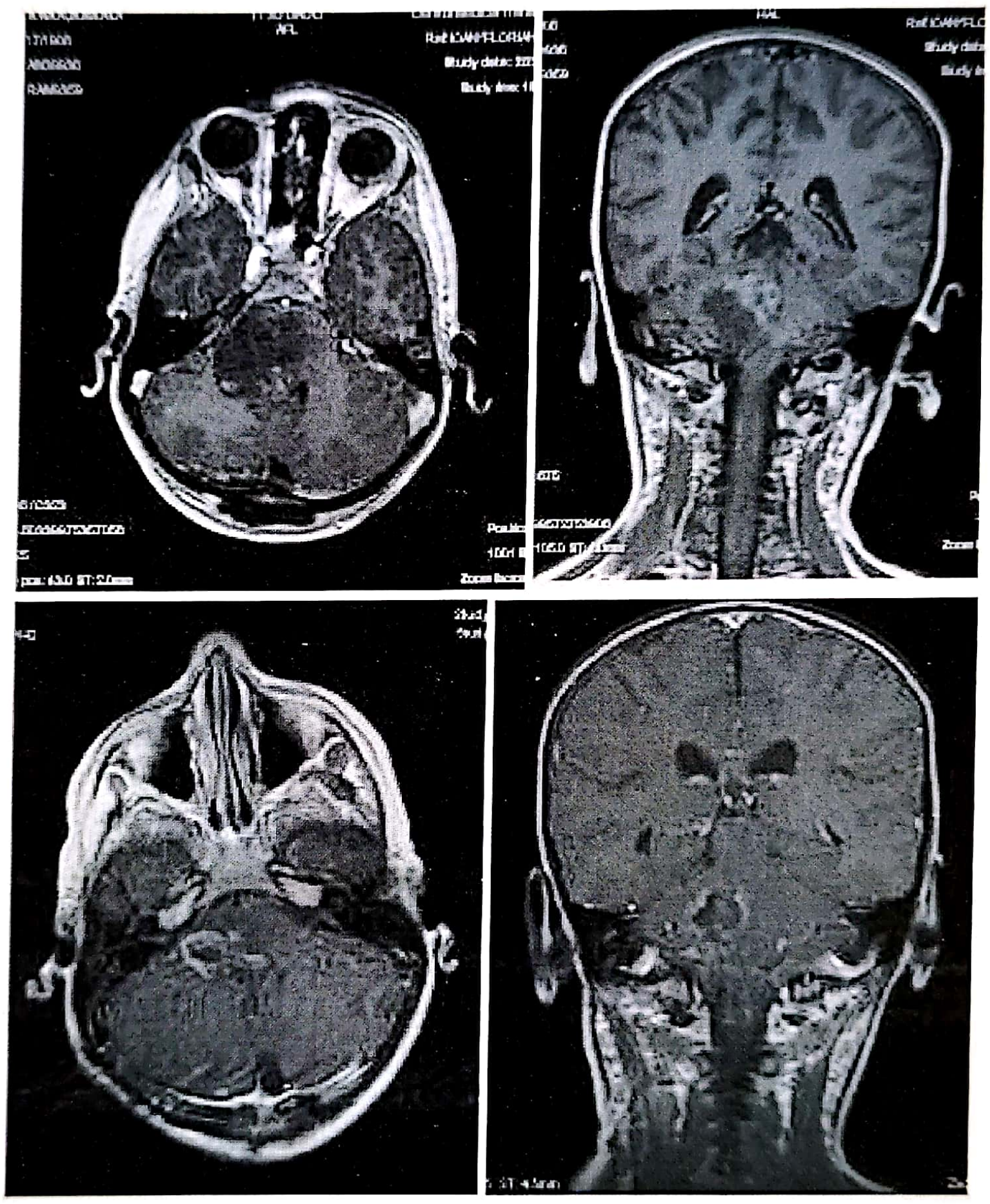

Figura 4.44. Aspect imagistic pre- și postoperator al unui astrocitom pilocitic localizat la nivelul trunchiului cerebral.

Supratentorial aspectul diferă în sensul că apar mai frecvent ca tumori solide, hipointense sau inomogene, hipocaptare sau captare inomogenă, astfel încât de cele mai multe ori diagnosticul prezumtiv de astrocitom pilocitic, bazat pe examinările RMN este hazardant.

La nivel supratentorial localizarea predilectă este la nivelul liniei mediane, chiasmei optice, hipotalamusului (fig. 4.45).

Localizarea lobară este mai rară, aspectul fiind de obicei de tumori hipovasculare cu localizare lobară, mai frecvent frontală și temporal (fig. 4.46).

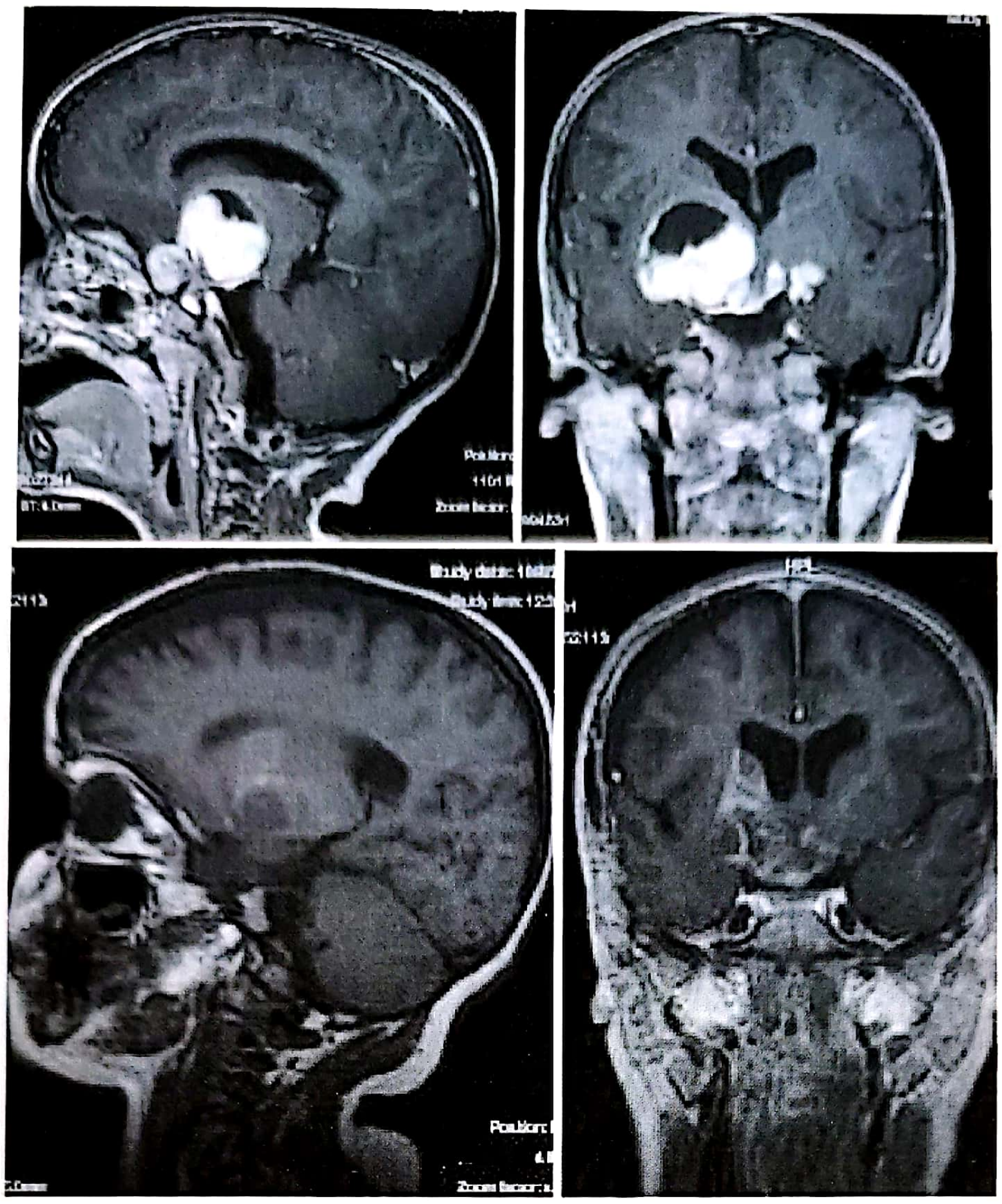

Figura 4.45. Aspect RMN pre- şi postoperator într-un caz de astrocitom pilocitic de opto-diencefalic ablat subtotal.

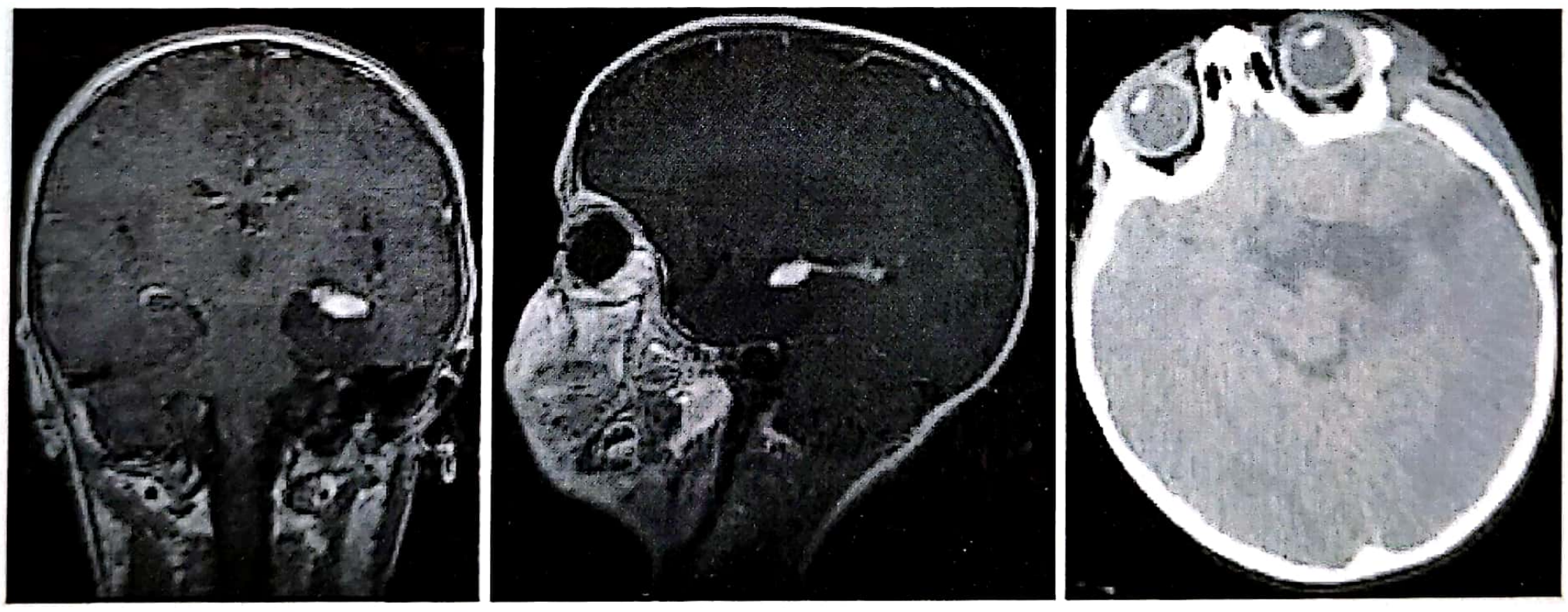

Figura 4.46. Examinare RMN preoperator şi CT-scan imediat postoperator la un caz de astrocitom pilocitic temporo-medial stâng ablat macroscopic cvasitotal.

Tratamentul este prin excelenţă chirurgical în localizările cerebeloase, cele focale la nivelul trunchiului cerebral, sau lobare. Obiectivul major este ablaţia completă a tumorii care duce la vindecarea cazurilor în 80–90% din cazuri. Ablaţia subtotală este urmată de regulă de recreşterea tumorii, deşi există cazuri de tumori reziduale stabile mulţi ani sau chiar şi regresii tumorale. Radioterapia adjuvantă nu este indicată, aceasta putând duce la transformarea malignă a cazurilor.

În ce priveşte localizarea la nivelul chiasmei optice, decizia chirurgicală este mai dificilă. Aşa cum am arătat anterior, indicaţia chirurgicală este rezervată cazurilor cu componentă chistică importantă, exofitice, cu afectarea vederii şi cazurilor care determină hidrocefalie obstructivă. În toate aceste cazuri ne vom rezuma la a decomprima tumora, ablația totală în această regiune nefiind indicată deoarece complicațiile oftalmologice, cele metabolice precum și tulburările hidroelectrolitice putând duce la pierderea pacientului. Ca terapie adjuvantă este indicată chimioterapia multidrog, care duce în cel mai fericit caz la stabilizarea leziunii. Radioterapia poate produce sechele importante (tulburări de intelect și endocrine) și uneori determină degenerarea malignă. La copiii mici postradioterapie se poate dezvolta boala moyamoya.

Astrocitomul subependimal cu celule gigante

Se dezvoltă în stratul subependimal al peretelui ventriculului lateral și sunt relativ benigne. Apar la adulți înainte 25 de ani. Se asociază frecvent cu prezența sclerozei tuberoase, când prezintă noduli subependimali „în ceară de lumânare" de-a lungul peretelui ventriculului lateral. Locul de origine este sub ependimul periventricular, în apropierea capului nucleului caudat, de unde pătrund masiv intraventricular la nivelul cornului frontal.

Incidență: Sunt tumori întâlnite destul de rar neavând o incidență mare, sub 8% din totalul astrocitoamelor.

Patologie: Aspectul macroscopic este de tumoră bine delimitată, acoperită de un strat de ependim. Microscopic apar caracteristic celule astrocitare gigante, cu prelungiri scurte și groase, cu citoplasmă bogată, omogenă, eozinofilică, traversată de filamente gliale. Modificările anaplazice și mitozele se întâlnesc rar. Aspectul celulelor amintesc de gemistocite, dar sunt mai mari. Calcificările, ca de altfel spațiile vasculare iregulate sunt des întâlnite, dând aspectul macroscopic de zone rozacee moi alternând cu zone ferme cenușii.

Tabloul clinic: debutul este de regulă brusc datorită fenomenelor produse de hidrocefalia bi- sau mono-ventriculară obstructivă pe care o produc. Uneori sunt prezente crize epileptice și retard mental.

Diagnostic imagistic: la investigațiile imagistice se observă o formațiune hipodensă cu zone hiperdense date de calcificări. La examenul RMN în T1 apar ca formațiuni iso- sau hipointense, iar in T2 hiperintense, care captează substanța de contrast. Față de ependimom care invadează întreg ventriculul, astrocitomul subependimar cu celule mari invadează planșeul ventricular și împinge structurile în sus.

Tratamentul chirurgical cu tendință de rezecție totală a tumorii având în vedere caracterul benign al tumorii. Dacă postoperator hidrocefalia persistă se recurge la drenaj ventriculo-peritoneal. Sunt relativ radiorezistente, radioterapia se efectuează în cazul recidivelor tumorale sau în cazul degenerării maligne.

Xantoastrocitomul pleomorfic

Sunt tumori rare, ce apar la adultul tânăr, superficial la nivelul emisferelor cerebrale. Au o evoluție lentă cu un prognostic foarte bun. Simptomatologia de debut este dominată de prezența crizelor comițiale.

Histopatologic au o formă compactă care conține multă reticulină ce formează o rețea, infiltrate cu celule inflamatorii cronice perivascular și cu un conținut lipidic variabil. Celulele prezintă un pleomorfism accentuat, cu prezența unor celule gigante multinucleate.

La examenul ***imagistic*** apar ca formațiuni ce captează intens substanța de contrast. Frecvent prezintă chiste intratumorale. La nivelul cortexului cerebral (cel mai frecvent la nivelul lobului temporal) au o localizare superficială și se pot răspândi prin diseminare leptomeningeală. La examenul CT sau RMN cu substanță de contrast se observă prezența unei formațiuni tumorale situate la nivelul cortexului superficial, bine delimitată, de cele mai multe ori prezentând un chist ce infiltrează parenchimul cerebral, cu un nodul tumoral superficial care captează substanța de contrast, iar porțiunea de țesut cerebral adiacentă tumorii este infiltrată cu celule tumorale (locul de plecare a recidivelor). Opțiunea terapeutică este rezecția tumorală totală. Recidivele apar de obicei local, iar uneori sunt descrise și degenerări maligne în forme anaplazice sau GM.

OLIGODENDROGLIOMUL

Are originea din oligodendrocite. Sunt tumori infiltrative gliale cu două forme mai agresive: oligodendrogliomul anaplazic sau malign și cel polimorf care vor fi prezentate la capitolul „Glioame Maligne". Genetic se observă o lipsă a heterogenicității cromozomului 19q și uneori 17p [2]. Au o evoluție lentă, fiind considerate benigne (oligodendrogliomul de grad II), dar cu posibile diseminări spinale.

Incidență: Reprezintă 3% din totalul glioamelor. Sunt frecvente la adult între 30–50 ani şi mai rare la copii, predominând uşor la bărbaţi. Majoritatea sunt supratentoriale (cu precădere lobul frontal). Au tendinţa de a invada structurile mediane profunde (septum pelucid, comisura sau peretele ventricular).

Histopatologic: Macroscopic, oligodendrogliomul este o tumoră de consistenţă moderată, de culoare gri-brună, cu zone ferme, dure, calcificate şi altele moi, chistice date de necroză. Aceste tumori apar de obicei la nivelul substanţei albe cerebrale de unde se extind fie spre spaţiu subarahnoidian, fie în profunzime intraventricular, greu de diferenţiat de ţesutul cerebral normal. În cazul oligodendroglioamelor cu extensie intraventriculară apar metastazări pe calea LCR până la nivelul măduvei spinării. Microscopic au un aspect destul de asemănător cu cel al astrocitoamelor fibrilare. Se evidenţiază celule mici, rotunde cu procese celulare puţine, nuclei mici, hipercromi şi rotunzi, cromatină fină difuză şi uneori sunt prezente mitoze. Citoplasma este omogenă şi fibrilară. Perinuclear se află un halou citoplasmatic dând imaginea celulei de „ouă prăjite", iar straturile celulare dau aspectul de „fagure de miere". Calcificări apar în 75% din cazuri, localizate în citoplasma hialinizată şi în pereţii vaselor tumorale. La majoritatea oligodendroglioamelor se observă prezenţa proteinei acide pozitivă pentru celula glială fibrilară.

Evoluţie clinică: OGD de grad mic au o evoluţie lentă, cu o rată de creştere lentă, cu o evoluţie îndelungată între apariţia primelor simptome şi diagnostic. Ca prim simptom se întâlneşte în peste 50% din cazuri crizele epileptice, ele apărând pe parcursul evoluţiei în 90% din oligodendroglioame. Alte simptome ce apar sunt date de creşterea presiunii intracraniene şi semnele neurologice de focar. Evoluţia cu agravare bruscă este rar întâlnită.

Diagnostic imagistic: La examenul RMN apare o formaţiune hipointensă în T1 şi hiperintensă în T2, care captează bine substanţa de contrast, cu evidenţierea clară a zonelor de calcifiere. La examenul CT apare ca o formaţiune cu o porţiune izo- sau hipodensă şi o porţiune hiperdensă dată de calcificări aflată la periferia tumorii. Edemul peritumoral este de obicei moderat spre minim (fig. 4.47), realizabil de cele mai multe ori. În cazul unei ablări totale radioterapia nu este utilizată, doar în cazul în care apar recidive cu creştere rapidă sau în cazul în care histologic s-au evidenţiat elemente de malignitate. Chimioterapia se utilizează postoperator în cazul oligodendroglioamelor anaplazice sau în cazul celor care sunt clinic sau imagistic agresive. Majoritatea oligodendroglioamelor răspund la chimioterapie. În ultimii ani s-au făcut studii privitoare la efectul temodalului, iar rezultatele par a fi încurajatoare.

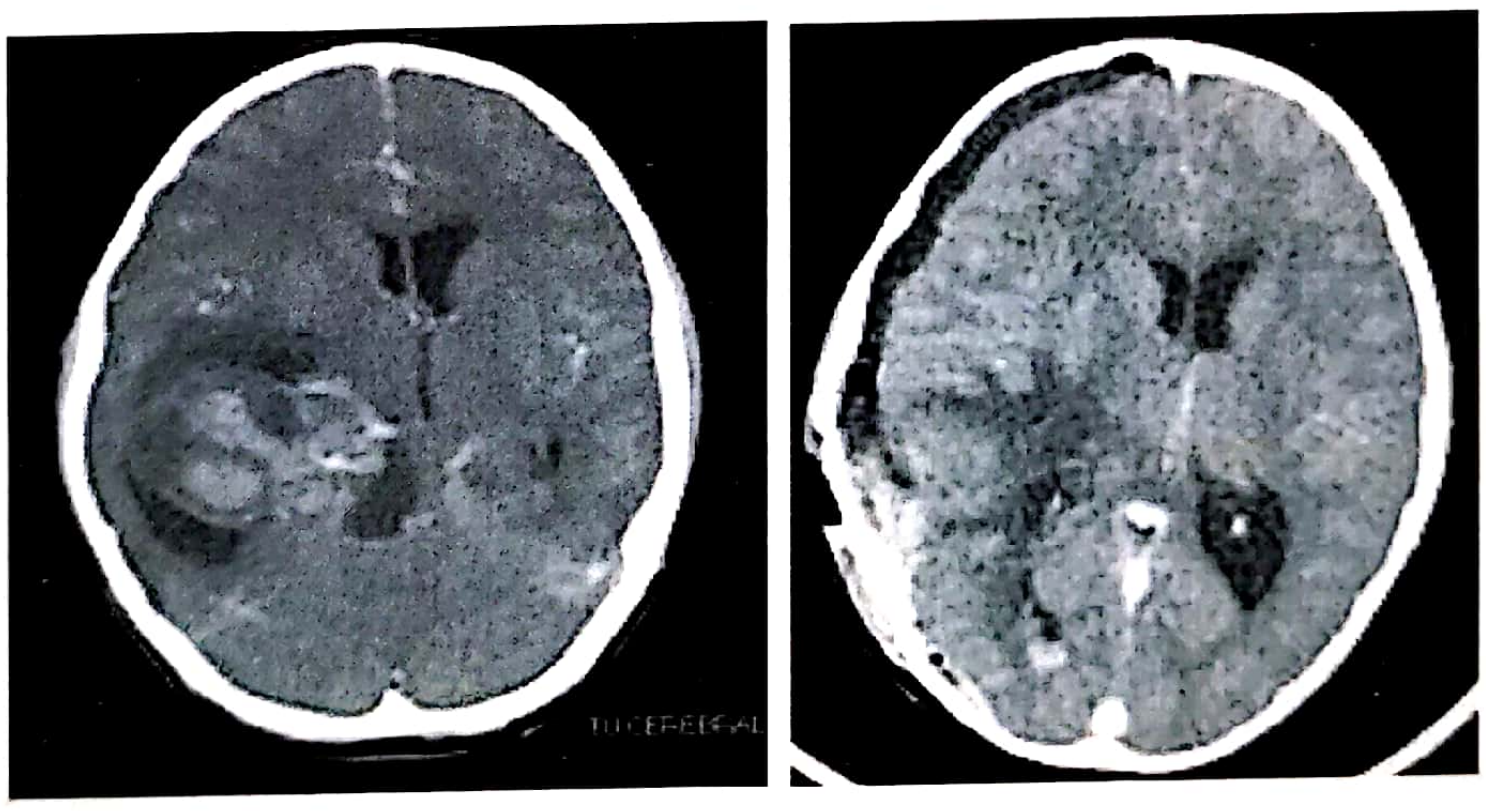

Figura 4.47. Examen CT scan la un caz de oligodendrogliom: în stânga aspect preoperator, în dreapta imagine imediat postoperator după rezecţia completă a tumorii.

Prognostic

O rezecţie totală a oligodendrogliomului asigură o supravieţuire mai bună decât în cazul unei rezecţii subtotale urmate de radio-terapie. Crizele epileptice se menţin postoperator în peste 80% din cazuri chiar dacă s-a practicat o rezecţie totală tumorală. În cazul recidivelor, care apar destul de frecvent, se practică reintervenţia chirurgicală cu ablarea cât mai completă a tumorii, iar în cazul apariţiei elementelor anaplazice se continuă cu chimioterapie postoperatorie. În cazul majorităţii recidivelor se observă prezenţa elementelor de degenerare anaplazică (20% din recidive au elemente de GM).

EPENDIMOMUL

Incidență: reprezintă 5–6% din totalul tumorilor intracraniene şi 9% din tumorile la copil. 69% din ele se întâlnesc la copii[1]. Reprezintă 60% din glioamele situate la nivel medular, majoritatea acestora întâlnindu-se la adult. Distribuția pe sexe este aproximativ egală cu o mică diferență în favoarea sexului masculin. La copil sunt localizate frecvent la nivel subtentorial (70%) şi mai puțin supratentorial (30%)[2]. Localizarea spinală reprezintă sub 2% din totalul tumorilor sistemului nervos central. Majoritatea acestora sunt situate la nivel lombosacrat (subtipul mixopapilar apare exclusiv la nivelul cozii de cal şi filum terminale) [6]. De obicei, se dezvoltă la nivelul planşeului ventriculului IV (25% din tumorile de ventricul IV) având tendința de a creşte caudal spre foramen magnum, iar lateral spre foramen Lushka până la nivelul unghiului ponto-cerebelos.

Histopatologie. Macroscopic apar ca formațiuni voluminoase, lobulate, de culoare cenuşiu-roşiatică, friabilă, de consistență moale, aspirabilă, bine vascularizate. Localizările supratentoriale au o culoare mai cenuşie, prezentând mai des chiste intratumorale. Uneori se pot observa calcificări intratumorale sau necroze. Microscopic ependimoamele de grad mic apar clasic sub aspectul de „piele de leopard", fiind sugestive pentru diagnostic. Rozetele ependimare, care sunt patognomonice, sunt date de dispunerea unor celule poliogonale formând un canal sau lumen central. Rozetele sunt de dimensiuni mai mici decât pseudorozetelor şi nu conțin vase sanguine central.

Când ependimoamele sunt localizate la nivelul ventriculului IV au tendința de a se extinde prin foramen magnum sau orificiul Lushka la nivelul unghiului ponto-cerebelos (fig. 4.48).

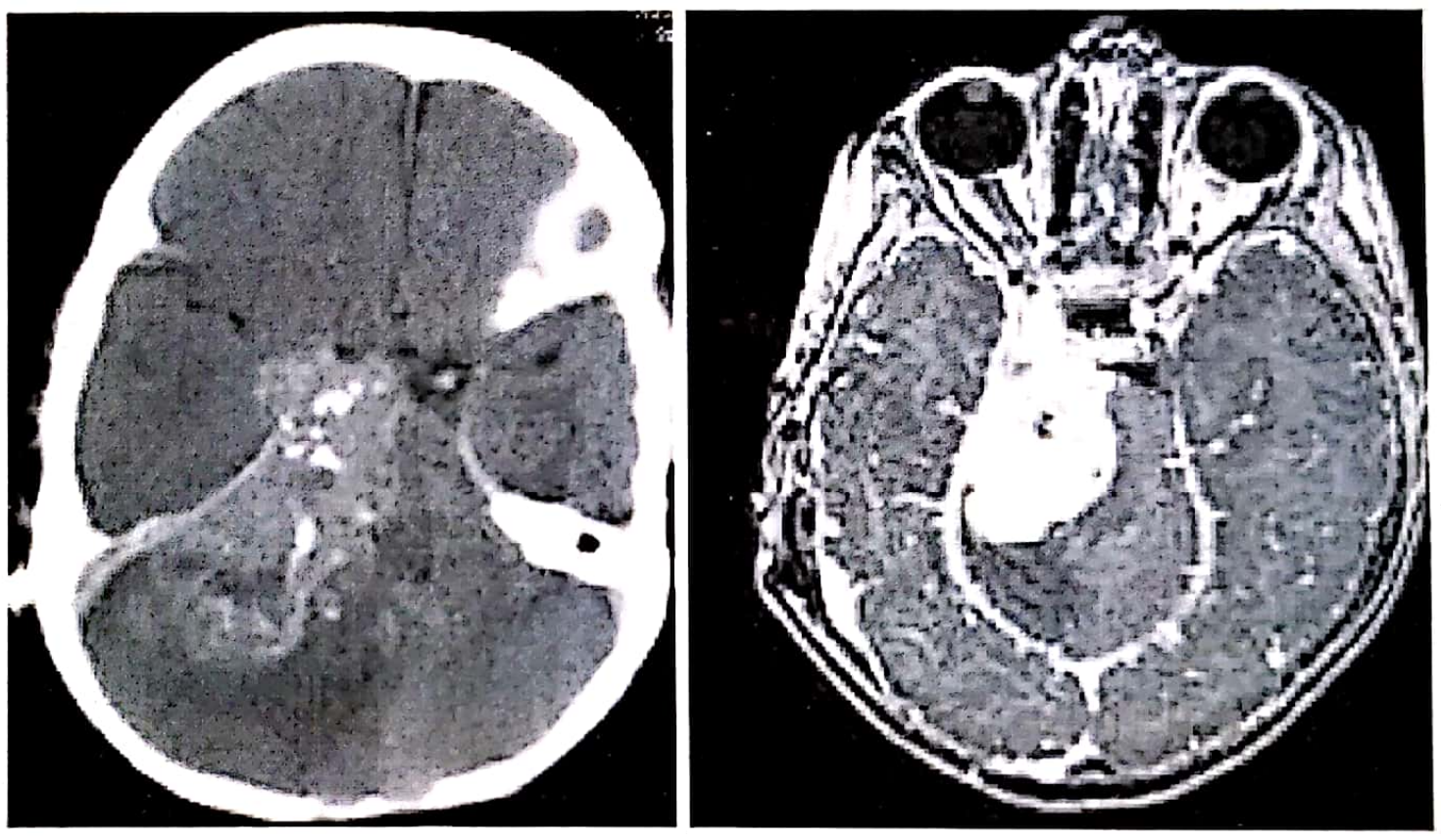

Figura 4.48. Ependimom situat în unghiul ponto-cereblos cu extensie cranială până la nivelul clinoidei anterioare (examinare CT în stânga, respectiv RMN în T1 cu contrast, în dreapta).

Tabloul clinic: simptomatologia este dominată de semnele creşterii presiunii intracraniene, produsă fie prin efectul de masă, fie prin apariția hidrocefaliei prin obstrucție la nivelul căilor de curgere a LCR. La pacienții sub 2 ani tabloul clinic de debut este dominat de iritabilitate, scăderea apetitului, letargie, macrocefalie, bombarea fontanelei anterioare, redoarea cefei, absența achizițiilor neuropsihice corespunzătoare vârstei. La copiii peste 2 ani şi adulți debutul este cu cefalee, crize comițiale, afectarea nervilor cranieni, nistagmus.

Diagnostic imagistic: La examinarea CT scan ependimoamele supratentoriale apar ca formațiuni hiperdense cu semnale diferite date de componentele chistice şi solide sau de calcificările intratumorale. La cele subtentoriale aceste semnale mixte nu se întâlnesc aşa de des, componenta chistică fiind destul de rar întâlnită. După administrarea substanței de contrast captează de la moderat la intens, atât cele supra- cât şi cele subtentoriale.

La examenul RMN se observă o formațiune hipointensă sau izointensă în secvențele T1 şi hiperintensă în secvențele T2 [9], hipersemnale intratumorale date de calcificări, hemoragii, necroză sau hipervascularizație. Leziunea apare de obicei bine delimitată (mai ales în secvențele T2) şi captează moderat substanța de contrast. Toate ependimoamele situate subtentorial au o porțiune situată intraventricular, 50% din acestea au o extensie prin orificiul Luschka spre unghiul pontocerebelos sau prin orificiul Magendie spre foramen magnum sau regiunea cervicală superioară (fig. 4.49).

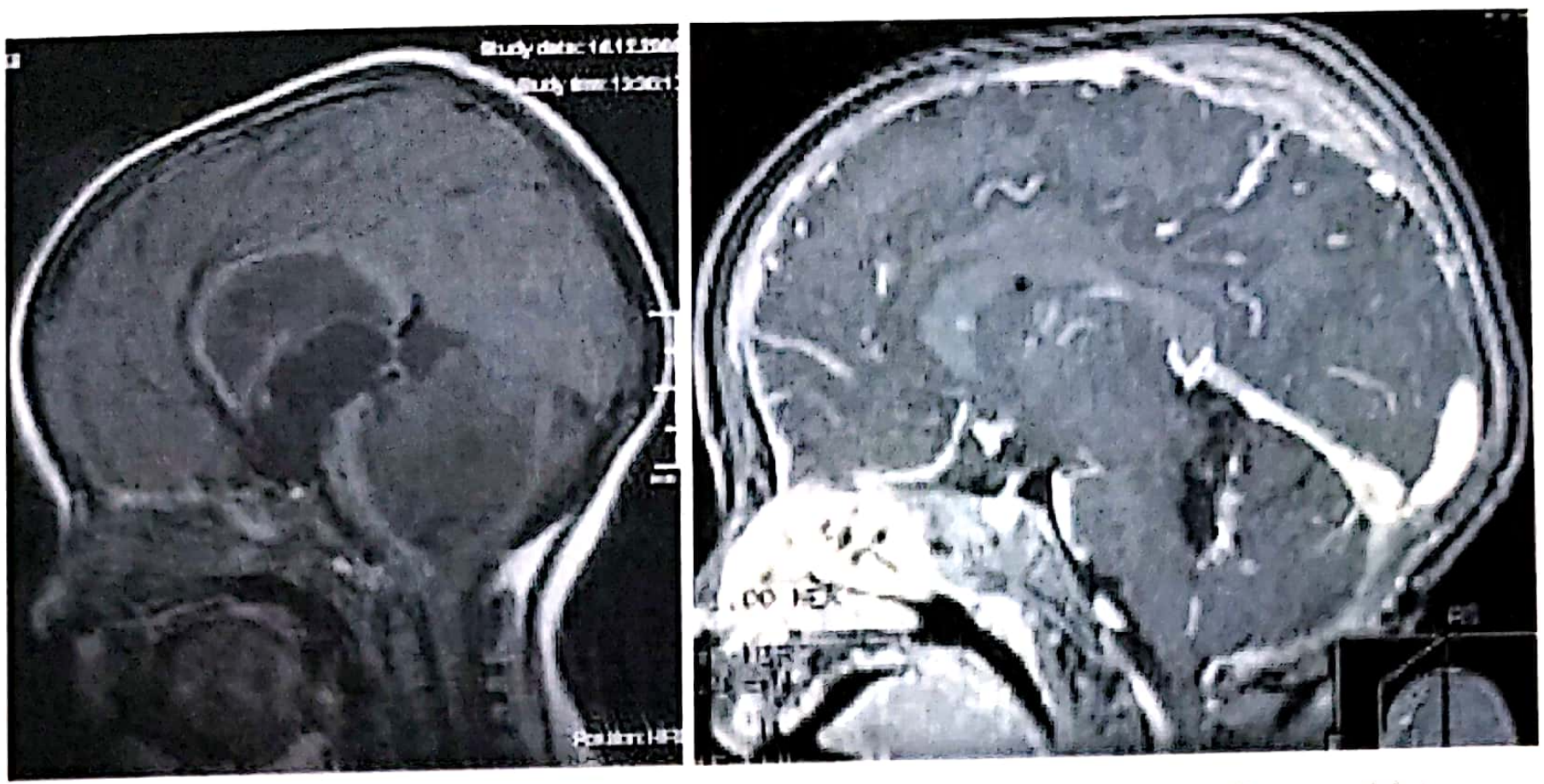

Figura 4.49. Examen RMN în secțiune sagitală pre- și postoperator la un caz de ependimom ablat macroscopic total.

Tratament: prima opțiune este intervenția chirurgicală cu scopul ablației complete, singura care poate oferi șansa unei vindecări. Tumoră friabilă, ușor aspirabilă de cele mai multe ori, prezentând mai frecvent o singură zonă mai aderentă și infiltrativă la nivelul zonei de inserție, ependimomul este relativ facil de rezecat în pofida dimensiunilor adeseori impresionante și a vascularizației importante (fig. 4.50). Atunci când inserția este la nivelul planșeului ventriculului IV este de preferat să se evită ablația completă cu pătrunderea în interiorul trunchiului cerebral, această manoperă fiind urmată de cele mai multe ori de importante sechele neurologice legate în special de deglutiție, tulburări de ritm cardiac, tulburări respiratorii.

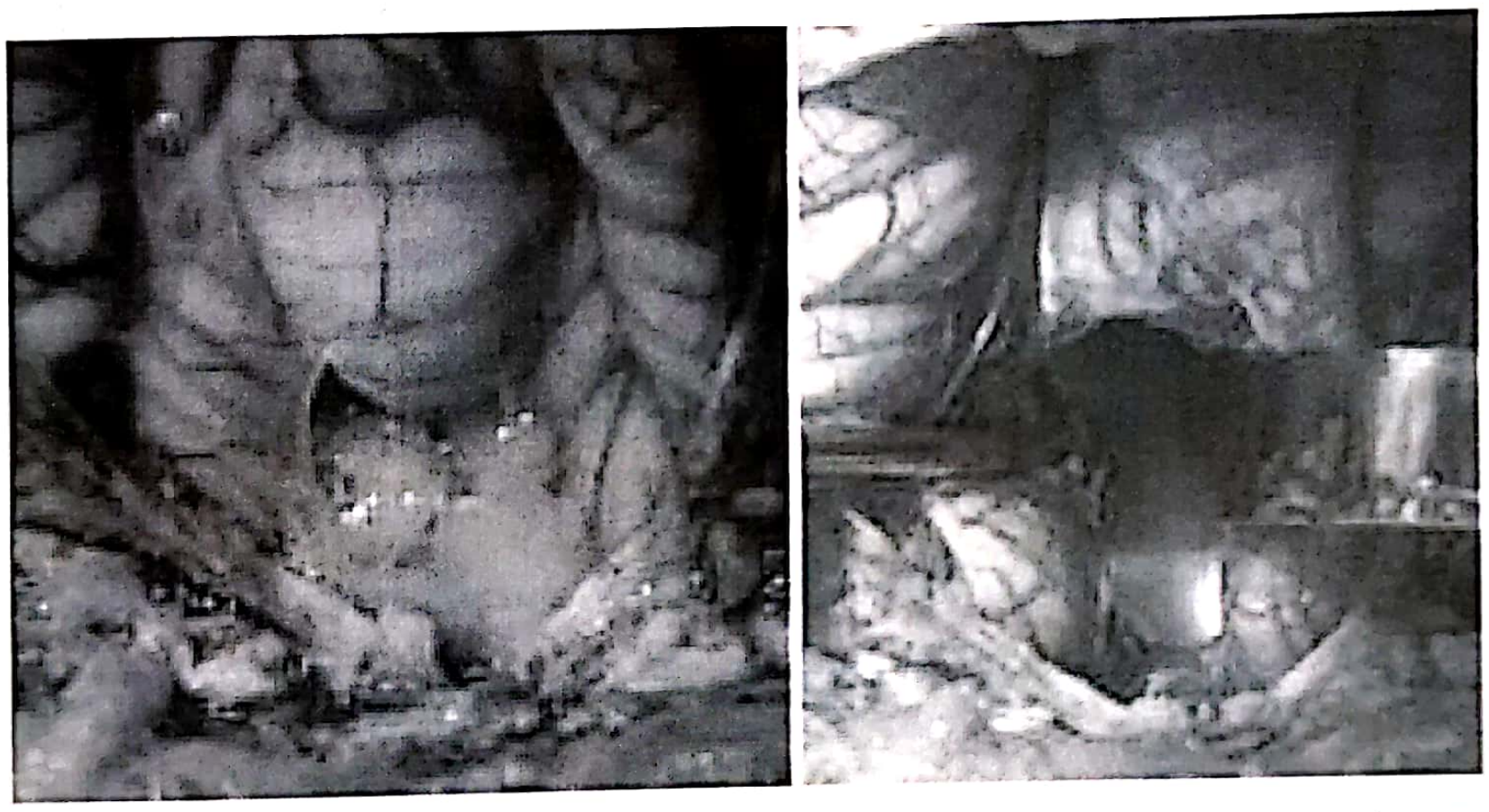

Figura 4.50. Aspect introperator al unui ependimom de fosă posterioară exteriorizat la nivelul cisternei magna; ablația completă permite vizualizarea planșeului ventriculului IV.

În localizările de la nivelul ventriculului III sau ventriculilor laterali, rezecția completă pe calea de abord adecvată localizării este de regulă posibilă. Pentru a preîntâmpina eventuala hidrocefalie postoperatorie datorită cheagurilor sau detritusurilor, obișnuit lăsăm un drenaj extern care este menținut până la 5 zile postoperator sub protecție antibiotică. Persistența hidrocefaliei simptomatice peste acest interval poate impune un drenaj ventriculo-peritoneal definitiv, opțiunea noastră în toate cazurile de craniu deschis fiind de drenaj uni-shunt.

Terapia adjuvantă nu este indicată al cazurile de ependimoame de grad I ablate complet. Fiind tumori radiosensibile, radioterapia este aplicată la cazurile cu ablație subtotală, iar un regim de iradiere cranio-spinală este recomandabil, cunoscută fiind propensitatea acestor tumori de a disemnia pe cale lichidiană.

În cazul recidivelor este recomandabilă reintervenția chirurgicală urmată obligatoriu de radioterapie adjuvantă, în aceste cazuri fiind de cele mai multe ori vorba de o degenerare malignă.

Chimioterapia nu este recomandată în ependimoamele de grad I, ablate subtotal nici la copii mici de sub trei ani, fiind de preferat urmărirea clinico-imagistică, reintervenția în caz de recidivă și apoi chimio sau radioterapia dacă vârsta copilului o permite.

Prognostic: Cel mai important factor de prognostic rămâne gradul de rezecție tumorală. O rezecție totală are un prognostic net mai bun ca una parțială. Acest lucru justifică decizia unei reintervenții operatorii în cazul în care s-au observat reminiscențe tumorale la RMN-ul de control. Caracteristicile histologice care determină un prognostic prost este hipervascularizația, prezența mitozelor, proliferarea endotelială, calcificările și celulele cu densitate scăzută. Elementele asociate cu un prognostic bun sunt prezența focarelor astrocitare, forma neregulată a nucleilor și celulele cu densitate crescută. Ependimoamele de grad mic au o rată de supraviețuire mult mai bună ca cele de grad mare.

SUBEPENDIMOMUL

Sunt tumori extrem de rare având o incidență de 0,2% din totalul tumorilor intracraniene. Sunt mai frecvente la sexul masculin (70%) și subtentorial (67%). Au o localizare intraventriculară, sunt de obicei multiple, bine delimitate, au o rată de creștere lentă, fiind considerate benigne. Se pot întâlni la nivelul septului pelucid, apeductului Sylvius sau în porțiunea superioară cervicală. Originea lor nu este determinată cu exactitate, dar se presupune că provin din celulele subependimare. Apariția lor în cadrul aceleiași familii sau la gemeni presupune o implicare genetică în apariția lor. Frecvent au o formă pedunculară cu o porțiune vasculară atașată de trunchiul cerebral sau peretele ventricular [14]. Conțin o matrice fibrilară densă și fibre gliale, celulele având un nucleu cu o cromatină punctiformă, fină și puține mitoze.

La ***investigațiile radiologice*** CT apar ca niște formațiuni hipodense intraventriculare ce nu captează substanța de contrast. La examenul RMN apare ca o formațiune hipointensă în secvențele T1 și hiperintensă în secvențele T2. Aspectul heterogen dat de transformările chistice apare în 50% din cazuri. Uneori se descrie o captare intensă a substanței de contrast.

Tabloul clinic este dat de cefalee, vărsături, grețuri, ataxie, tulburări de vedere, nistagmus, tulburări de memorie, pareze de nervi cranieni, vertij. Majoritatea cazurilor se prezintă cu hidrocefalie (90%).

Tratamentul acestor tumori constă în ablarea totală, facilitată de localizarea intraventriculară, tendința redusă de a infiltra țesuturile adiacente și demarcarea netă. Localizarea la nivelul ventriculului IV nu se pretează la o ablare totală, dar și o ablare parțială determină o evoluție favorabilă. Radioterapia și chimioterapia nu sunt folosite în tratamentul postoperator decât rar. Recidivele sunt extrem de rare, iar metastazarea spinală nu se produce.

BIBLIOGRAFIE

1. Greenberg M.S.: Handbook of Neurosurgery, the fourth edition, Thieme New York, cap. 14: 386–495, 1997.
2. Youmans J.R.: Neurological surgery, the Fourth Edition, vol. IV, cap. 113–147.
3. Florian I.Șt.: Neurochirurgie, Edit. Medicala universitară Iuliu Hațieganu Cluj-Napoca, cap. 5: 90–145, 2003.
4. Constantinovici A., Ciurea A.V.: Ghid practic de neurochirurgie, Edit. Medicala, cp. 9: 193-260, 1998.
5. Dohrman G., Farwell J., Flannery J.: Ependymomas and ependymoblastomas in children, J. Neurosurg., 45:273–283, 1976.
6. Russell D., Rubinstein L.: Tumours of central neuro-epithelial origin. In Russell D.S., Rubinstein L.J., eds.: Pathology of Tumours of the Central Nervous System, Baltimore, Williams & Wilkins, pp. 192–206, 1989.
7. Newton H.B., Henson J., Walker R.W.: Extraneural metastases in ependymoma, J. Neurooncol., 14:135–142, 1992.
8. Lyons M.K., Kelly P.J.: Posterior fossa ependymomas: Report of 30 cases and review of the literature, Neurosurgery, 28:659–665, 1991.
9. Spoto G.P., Press G.A., Hesselink J.R.: Intracranial ependymoma and subependymoma: MR manifestations. A.J.N.R., 11:83–91, 1990, and A.J.R., 154:837–845, 1990.
10. Palma L., Celli P., Cantore G.: Supratentorial ependymomas of the first two decades of life: Long-term follow-up of 20 cases (including two subependymomas), Neurosurgery, 32:169–175, 1993.
11. Ikezaki K., Matsushima T., Inoue T.: Correlation of microanatomical localization with postoperative survival in posterior fossa ependymomas, Neurosurgery, 32:38–44, 1993.
12. Rousseau P., Habrand J.L., Sarrazin D.: Treatment of intracranial ependymomas of children: Review of a 15-year experience, Int. J. Radiat. Oncol. Biol. Phys., 28:381–386, 1994.
13. Kovalic J.J., Flaris N., Grigsby P.W.: Intracranial ependymoma long-term outcome, patterns of failure, J. Neurooncol., 15:125–131, 1993.
14. Ryken T., Robinson R., VanGilder J.: Familial occurrence of subependymoma, J. Neurosurg., 80:1108–1111, 1994.

GLIOAMELE DE GRAD ÎNALT

IOAN ŞTEFAN FLORIAN,
ADRIANA BARIŢCHII

Primul caz de gliom a fost operat de Rickman Godlee în 1884. După mai bine de un secol prognosticul acestor pacienţi rămâne extrem de rezervat, progresele înregistrate în special după anii 1970 fiind însă marginale. După 2005, odată cu apariţia studiului multicentric publicat de Stupp şi colaboratorii privitor la rolul radioterapiei concomitente cu chimioterapia cu Temosolamidă, rolul chirurgiei, în special în tratamentul glioblastomului multiform a pierdut considerabil din interes. În ultimii ani tot mai multe publicaţii din diferite centre neurochirurgicale dovedesc rolul ablaţiei complete în prelungirea duratei medii de supravieţuire. Experienţa noastră demonstrează o creştere semnificativă a duratei medii de supravieţuire la ablaţia totală comparativ cu ablaţia subtotală [1].

ASTROCITOMUL ANAPLAZIC

Astrocitomul anaplazic are o evoluţie mai scurtă faţă de astrocitoamele bine diferenţiate. Aproape 90% din astrocitoamele invazive prezintă elemente de anaplazie. Astrocitomul anaplazic prezintă mutaţii la nivelul genei p53 dar şi o lipsă a heterozigoţiei la cromozomul 19q. În transformarea unui astrocitom de grad mic într-unul anaplazic intervin şi mutaţii la nivelul genei retinoblastomului de pe cromozomul 13q şi gena MTS1 de pe cromozomul 19p. Progresia astrocitomului anaplazic spre glioblastom multiform se realizează în decurs de 2 ani [2].

Factori de prognostic favorabil sunt consideraţi: vârsta sub 50 ani, scor Karnofsky peste 70, rata de proliferare (Ki-67) 5%, absenţa contrastului pe CT, prezenţa componentei oligodendrogliale.

Epidemiologie. Reprezintă 10–25% din tumorile gliale. Vârsta medie de apariţie a astrocitomului anaplazic este 41 ani [2]. Sexul masculin este preponderent diagnosticat cu această patologie. Factori demografici şi sociologici precum populaţia, vârsta, etnia, atitudinea faţă de boală şi accesul la asistenţa medicală au fost raportaţi în influenţarea distribuţiei acestei patologii. Media supravieţuirii este între 2,5–3 ani.

În Clinica de Neurochirurgie Cluj-Napoca din totalul de 540 de glioame de grad înalt operate în intervalul 01.01.2000 – 31.12.2011 astrocitomul anaplazic reprezintă 26% (140 cazuri). Sexul masculin a fost mai frecvent afectat iar decada de vârstă predominant interesată a fost a 5-a.

Anatomopatologie. Localizarea predilectă este la nivelul lobului frontal (40%), apoi temporal (35%) şi parietal (17%). Apar ca formaţiuni imprecis delimitate, de consistenţă moale, culoare cenuşie care se diferenţiază de ţesutul cerebral normal adiacent, arii hipodense ce captează substanţa de contrast (nu toate astrocitoamele anaplazice captează substanţa de contrast). Diferenţierea faţă de glioblastomul multiform este dificilă macroscopic, ea făcându-se pe criterii histopatologice, unde prezenţa necrozei este determinantă pentru diagnosticul de glioblastom multiform.

Microscopic se observă o creştere a celularităţii, cu un număr mai mare de mitoze, dispuse radiar de-a lungul a numeroase vase sanguine. Vasele tumorale formează o reţea densă, au pereţii îngroşaţi. Nucleii au o citoplasmă eozinofilă bogată în proteina acidă pozitivă pentru celula glială fibrilară, prezintă hipercromatism. Au un pleomorfism mai accentuat, dar nu sunt prezente necroze [2]. Uneori sunt prezente componente de ţesuturi fibroase proeminente („gliofibrom anaplazic”).

Tabloul clinic. Deşi extrem de variabil, un interval între 1,5 şi 2 ani între debutul simptomelor şi diagnostic este frecvent raportat [3]. Comparativ cu leziunile de grad mic crizele convulsive sunt mai puţin frecvente în rândul pacienţilor cu astrocitoame anaplazice. Cele mai frecvente simptome de debut sunt cefaleea, alterarea statusului neurologic precum şi deficitele neurologice focale. Evoluţia este spre agravare lentă sau în trepte, cu deteriorare bruscă după o evoluţie lentă; rar debutul poate fi cu agravare bruscă.

Localizarea astrocitomului anaplazic la nivelul diencefalului se întâlneşte cu o frecvenţă de 1% din totalul glioamelor [4]. Invadează şi comprimă ventriculul III, astfel că simptomatologia dată de creşterea presiunii intracraniene apare precoce în evoluţie. Tabloul clinic mai cuprinde tulburări de vedere, hemipareză, alterarea stării de conştienţă, tulburări de memorie, astenie, tulburări endocrine şi crize comiţiale. Localizarea la nivelul căilor optice anterioare sunt rare, predomină la adult şi sunt extrem de agresive. Tabloul clinic este completat de cefalee, febră, diabet insipid. Decesul survine în decurs de 2–3 ani de la apariţia simptomelor [2].

Diagnosticul imagistic. Examenul CT si RMN sunt utile în diagnosticarea astrocitomului anaplazic. La examenul CT acest tip de tumoră apare ca o leziune hipodensă sau inomogenă, cu arii de hipo- şi hiperdensitate în cadrul aceleaşi leziuni. Spre deosebire de astocitoamele de grad mic, priza parţială de contrast este frecvent întâlnită. La examinarea RMN apare ca o tumoră cu creştere inflitrativ-difuză, cu structură heterogenă, semnal mixt izo şi hT1şi heterogen HT2, captează contrast intens, neomogen-difuz, uneori doar periferic. Edemul vasogenic peritumoral este constant şi extins, cu efect de masă important (fig. 4.51).

Tratamentul astocitomului anaplazic este multimodal cuprinzând chirurgie, radioterapie şi chimioterapie adjuvantă cu temozolomidă. Datorită caracterului agresiv al acestor astrocitoame se preferă practicarea ablării tumorale. Ablaţia tumorală totală creşte supravieţuirea medie a pacienţilor comparativ cu rezecţia subtotală. Postoperator la majoritatea pacienţilor se constată o îmbunătăţire a performanţelor neurologice şi a simptomatologiei.

Aceste tumori răspund mai bine la tratamentul chimioterapic comparativ cu glioblastomul multiform [5,6]. Pentru astrocitoamele anaplazice recurente tratate anterior cu nitrozuree, temozlomida a determinat o rată de răspuns de 35%, şi, comparativ cu terapiile cu rată de răspuns mai scăzută, temozolomida a crescut rata de supravieţuire la 6 luni (46% comparativ cu 31%) [7,8]. Unele beneficii mai modeste în ceea ce priveşte supravieţuirea au fost demonstrate prin folosirea BCNU ca tratament adjuvant [9].

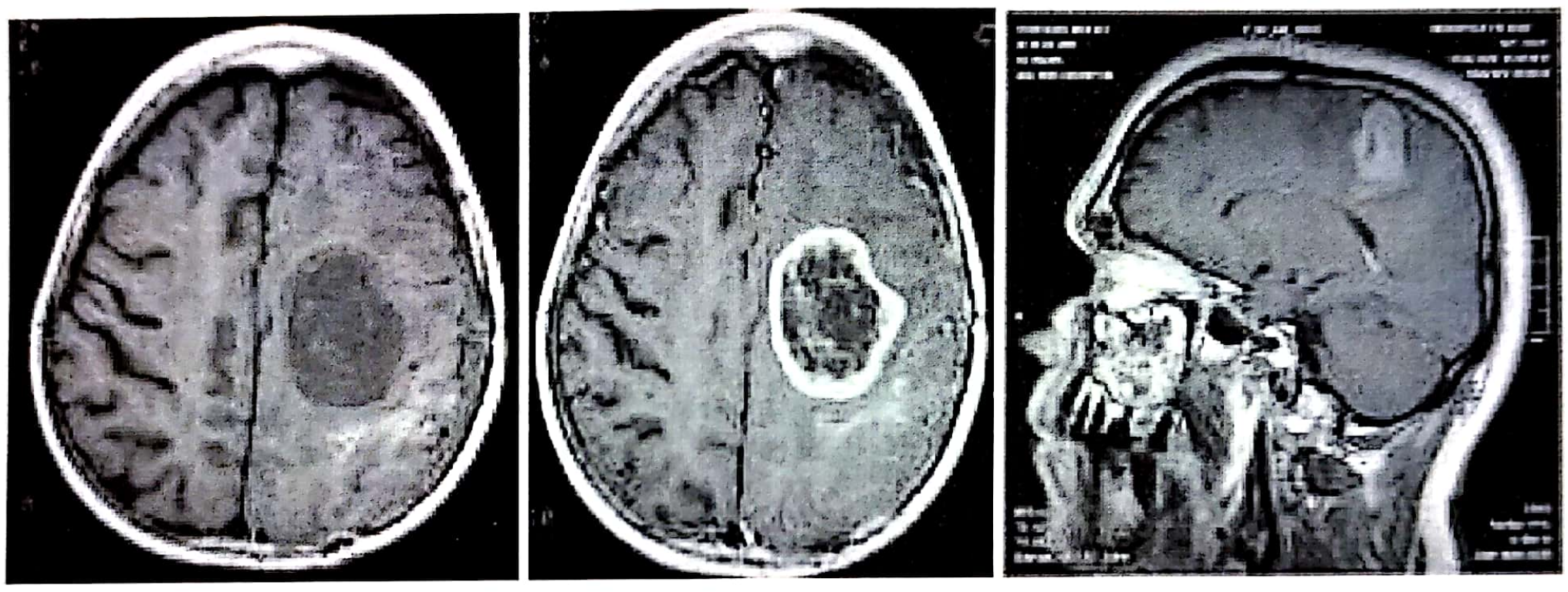

Figura 4.51. Aspectul RMN al unui astocitom anaplazic parietal stâng. Examinarea în T1 cu contrast pune în evidenţă o captarea inomogenă în interiorul tumorii şi o captare intensă la periferie („Ring enhancement") aspect imposibil de diferenţiat de glioblastomul multiform.

GLIOBLASTOMUL MULTIFORM

Glioblastomul multiform este de departe cea mai frecventă şi mai agresivă dintre tumorile gliale. Tumora prezintă o rată crescută de proliferare şi infiltrează difuz ţesutul cerebral adiacent. Glioblastoamele infiltrează rapid şi distrug arhitectura tisulară normală, făcând rezecţia chirurgicală totală imposibilă. Deseori este localizat lobar, la nivelul corpului calos cu extensie în ambele emisfere, dând aspectul caracteristic de glioblastom „în fluture". Pot apărea ca tumori primare sau prin transformare malignă a astrocitoamelor anaplazice, glioamelor mixte, oligodendroglioamelor sau ependimoamelor. Interesează substanţa albă cerebrală de unde se extinde în structurile adiacente.

Tratamentul glioblastomului multiform nu a înregistrat progrese semnificative în ultimii 25 ani. Deşi rămân paleative, terapiile curente cresc calitatea vieţii pacientului. Fără tratament, glioblastomul mutiform duce la deces în aproximativ 3 luni. Pacienţii la care se aplică tratamentul multimodal (chirurgie, radioterapie, chimioterapie) au o supravieţuire medie de aproximativ 12 luni, mai puţin de 25% supravieţuind până la 2 ani respectiv 10% la 5 ani. Rămâne un subiect controversat dacă prognosticul pacienţilor cu glioblastom secundar este mai bun sau similar cu cel al pacienţilor cu glioblastom primar.

Fiziopatologie. Glioblastoamele pot fi clasificate ca primare sau secundare. Cele primare se întâlnesc în majoritatea cazurilor (60%). Chiar dacă aceste subtipuri tumorale nu pot fi diferenţiate din punct de vedere histopatologic, există numeroase elemente genetice care le deosebesc. Tot mai multe studii au început să evalueze prognosticul asociat cu diferitele mutaţii [10,11]. Unele dintre cele mai des întâlnite anomalii genetice sunt următoarele:

- Pierderea heterozigoţiei la nivelul cromozomului 10q este modificarea genetica cel mai des întâlnită în glioblastoamele primare şi secundare. Se găseşte în 60–90% din cazuri.
- Mutaţiile la nivelul genei tumorale supresoare p53 au fost printre primele modificări genetice identificate în tumorile cerebrale astrocitare. Deleţii sau alterari ale acestei gene se întâlnesc în 25–40% din cazuri, mai frecvent în glioblastoamele secundare [12–16].
- Gena EGFR este implicată în controlul proliferarii celulare. Supraexpresia sau activarea mutaţiilor la nivelul acestei gene se întâlnesc mai frecvent în glioblastoamele primare, fiind prezente în 40–50% dintre tumori [17–23].
- Supraexpresia MDM2 este a doua mutaţie genetică ca frecvenţă observată în glioblastoamele multiforme, fiind întâlnită la 10–15% dintre pacienţi. Unele studii au dovedit că această mutaţie este asociată cu un prognostic slab [13].
- Amplificarea sau supraexpresia PDGFR este întâlnită în glioblastoamele secundare.
- Mutaţille PTEN au fost întâlnite în 30% dintre glioblastoame, mai frecvent în formele primare [24,25].
- Glioblastoamele secundare sunt caracterizate prin pierderea heterozigoţiei la nivelul cromozomului 19q (50%), alterari ale proteinei retinoblastomului (25%), mutaţii PTEN (5%), deleţii la nivelul genei carcinomului colorectal şi pierderea heterozigoţiei la nivelul genei 10q.

Epidemiologie. Glioblastomul multiform este cea mai frecventă tumoră cerebrală primară reprezentând 12–15% din totalul tumorilor maligne cerebrale şi 50–60% din totalul tumorilor gliale. În majoritatea ţărilor europene şi nord americane incidenţa este de 2–3 cazuri la 100000 locuitori anual. Sexul masculin este mai frecvent afectat (3:2). Poate sa apară la orice vârstă dar afectează preferenţial adulţii între 45–70 ani [26].

În experienţa autorului principal în cadrul Clinicii de Neurochirurgie din Cluj-Napoca glioblastoamele reprezintă 66% (358 cazuri) din totalul gliomelor de grad înalt operate în intervalul 01.01.2000 – 31.12.2011 respectiv 14,7% din totalul tumorilor cerebrale operate (2430 cazuri).

Histopatologie. Macroscopic glioblastomul multiform este imprecis delimitat, bine vascularizat, neomogen, heterogen, de culoare gri-rozacee, cu zone chistice galben-brune date de necroze şi hemoragiile intratumorale (aceste chiste nu au pereţi proprii ci sunt delimitaţi de tumoră) dar şi zone solide. În localizările superficiale are o dispoziţie girală, fapt ce permite o disecţie relativ facilă. Chistele tumorale conţin un lichid tulbure ce reprezintă lichefierea ţesutului necrotic tumoral. Fragilitatea crescută a vaselor tumorale duce la formarea de hemoragii intratumorale uneori fiind extrem de masive putând ascunde imagistic prezenţa tumorii (fig. 4.52).

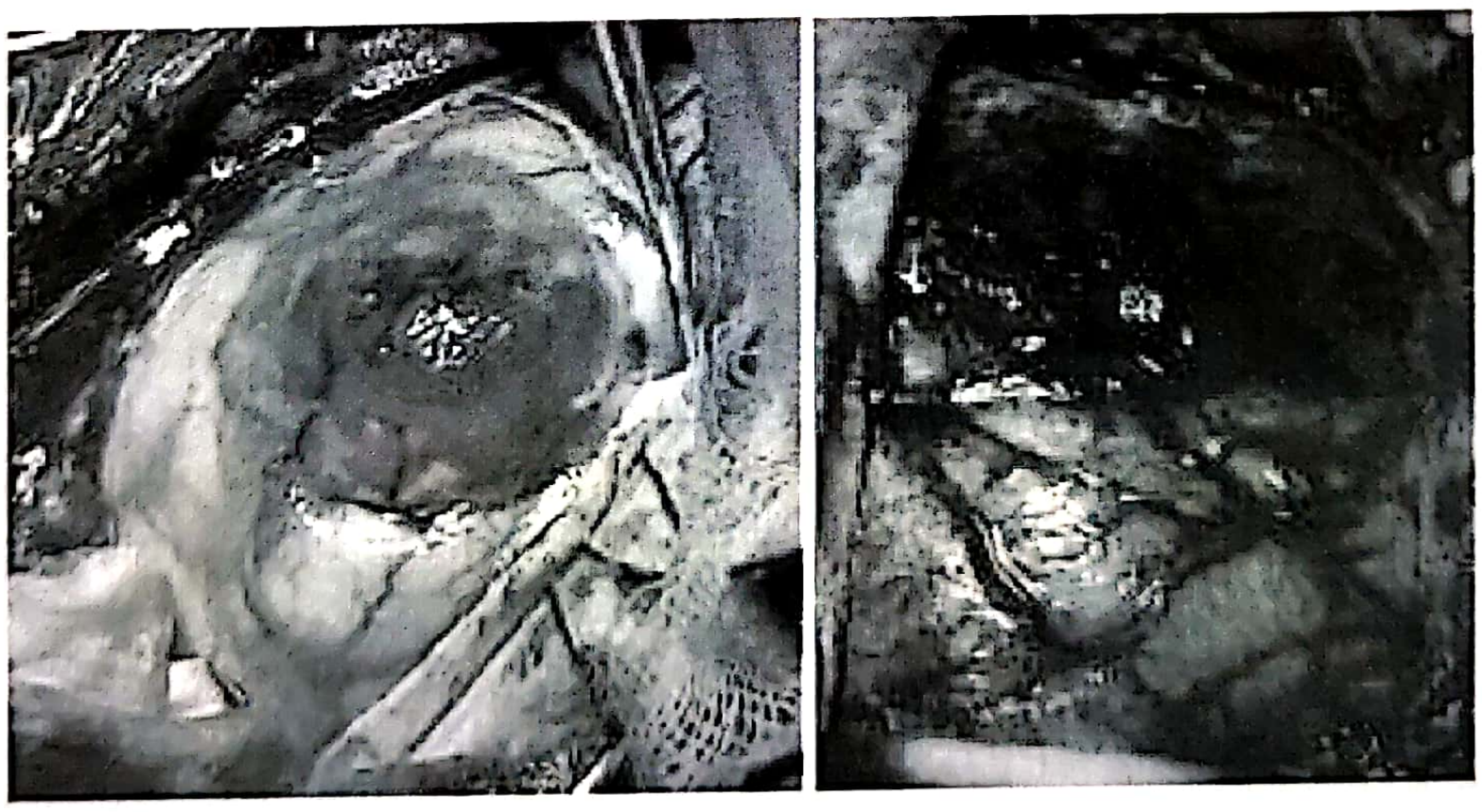

Figura 4.52. Aspect introperator în două cazuri de glioblastom multiform:
în stânga se remarcă delimitarea girală a tumorii roşietice datorită vascularizaţiei de neoformaţie;
în dreapta hemoragia intratumorală determină modificarea aspectului cromatic al tumorii.

Microscopic se observă un polimorfism nuclear şi o heterogenicitate celulară, cu hipercelularitate, prezenţa de celule tumorale gigante, celule cu un grad de diferenţiere mare până la celule slab diferenţiate, necroze, mitoze frecvente, hipervascularizaţie neoplazică şi hemoragii. Celulele vasculare tumorale sunt dispuse asemănător cu imaginea de „glomeruli renali”. Celulele sunt dispuse în jurul vaselor tumorale şi necrozelor de coagulare, având o distribuţie în palisadă, radiar. Zonele de necroză confluează formând o regiune necrotică mare situată central, în această zonă de obicei nu se găsesc celule, iar cele care apar nu prezintă elemente de proliferare, în schimb celulele ce înconjoară zona necrotică sunt extrem de active, proliferând rapid. Hemoragiile intratumorale sunt date de vasele fragile ce traversează zonele de necroză, de vasele anormale care se află în zona periferică proliferativă sau de vasele infiltrate tumoral. Majoritatea celulelor tumorale conţin proteina acidă pozitivă pentru celula glială fibrilară. Studile imunohistochimice au arătat că unele celule prezintă factorul von Willebrand indicând originea endotelială a celulelor proliferative, iar celulele ce nu conţin factorul von Willebrand conţine actina musculară alfa ce indică o origine din pericitele musculare. Pot produce diseminare leptomeningeală (10–30%), care este accentuată de intervenţia chirurgicală [27].

Glioblastomul multiform se extinde atât prin creşterea volumului tumoral dar şi prin infiltrarea ţesuturilor adiacente. Creşterea tumorală distruge arhitectonica ţesutului cerebral, nefiind oprită nici de structurile piale, dura mater sau ependimare pe care le invadează. Chiar dacă macroscopic poate lua forme relativ bine delimitate, întodeauna va exista o zonă de tranziţie, între glioblastom şi ţesutul cerebral normal. Extensia prin infiltrate este destul de frecventă ducând la apariţia aspectului de tumoră multifocală [28].

Metastazarea glioblastomului multiform poate fi atât la nivelul sistemului nervos central dar şi în afara lui. Metastazele extracraniene apar datorită diseminărilor intraoperatorii. Ca sedii frecvente în diseminarea extracraniană sunt plămânul, nodulii limfatici sau osul.

Tabloul clinic. Evoluţia este de scurtă durată, glioblastomul multiform având o rată de creştere rapidă şi determinând degradare neurologică precoce şi severă comparativ cu celelalte astrocitoame. Durata între apariţia primelor simptome şi diagnostic este scurtă (sub 6 luni) (fig. 4.53). În cazul în care glioblastomul multiform apare prin degenerarea unui gliom de grad mai mic, acest interval este mai mare, uneori chiar de ani [28]. Simptomele sunt date atât de creşterea presiunii intracraniene cât şi de deficitele neurologice focale.

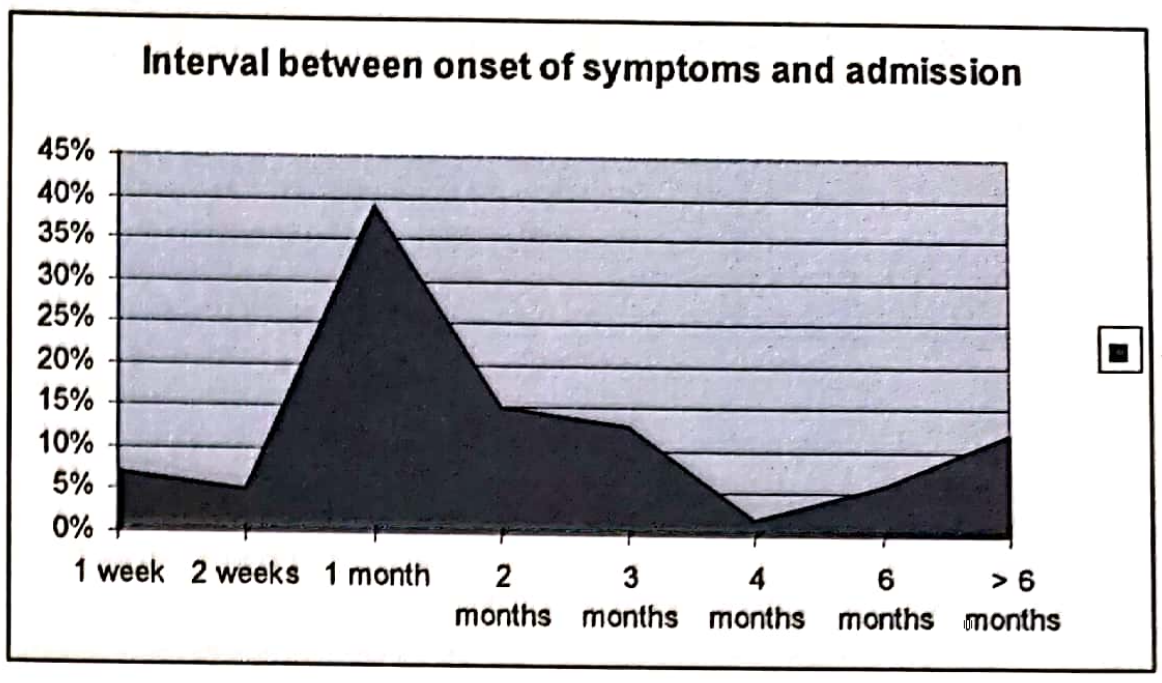

Figura 4.53. Intervalul dintre apariţia simptomelor clinice şi internarea în secţia de neurochirurgie în experienţa autorului principal [1]: majoritatea cazurilor sunt admise la un interval de o lună de la apariţia primelor semne clinice.

Diagnosticul imagistic. La ***examenul CT*** scan cerebral se constată o formaţiune tumorală relativ bine delimitată, neregulată, hipervascularizată, inomogenă, cu necroze, hemoragii şi chiste intratumorale, edem peritumoral accentuat şi un efect de masă marcat. Captează substanţa de contrast dând aspectul caracteristic de captare „în inel” dată de hipervascularizaţia periferică, cu o zonă centrală hipodensă dată de necroză, iar periferic o zonă de hipodensitate dată de edemul peritumoral. Zona peritumorală conţine şi celule tumorale ce se presupune că se extind pe o distanţă de 2 cm de la zona ce captează substanţa de contrast, în această zonă apărând cel mai frecvent recidiva tumorală [30].

RMN are o rată de detecţie a glioamelor mai mare decât CT-ul şi poate fi folosit în investigaţiile stereotaxice. Evidenţierea limitelor tumorale este şi ea mai bună, precum şi evidenţierea detaliilor după administrarea substanţei de contrast.

În cazul glioblastomului multiform RMN-ul este investigaţia de elecţie care oferă cele mai importante informaţii despre caracteristicile, compoziţia variată, afectarea structurilor cerebrale adiacente şi localizarea lui. Apare ca o formaţiune neregulată, imprecis delimitată, cu o zonă centrală hipodensă dată de necroză şi una periferică hiperdensă. Zona periferică captează intens substanţa de contrast. În secvenţele T2 întreaga zonă tumorală este hiperdensă (fig. 4.54).

Spectroscopia prin rezonanţa magnetică (MRS) reprezintă standardul curent pentru investigarea pacienţilor cu *high-grade gliomas* (HGG). Ea aduce informaţii despre statusul metabolic al tumorii şi al creierului (fig. 4.55). Metaboliţii studiaţi pentru HGG sunt:

– **N-acetyl aspartate (NAA)**: indicator pentru integritatea neuronală, este scăzut în glioame comparativ cu țesutul cerebral normal.

– **Colina (Cho)**: indicator pentru creşterea *turn-over*-ului membranar, este crescut în regiunile cu hipercelularitate şi turnover membranar crescut.

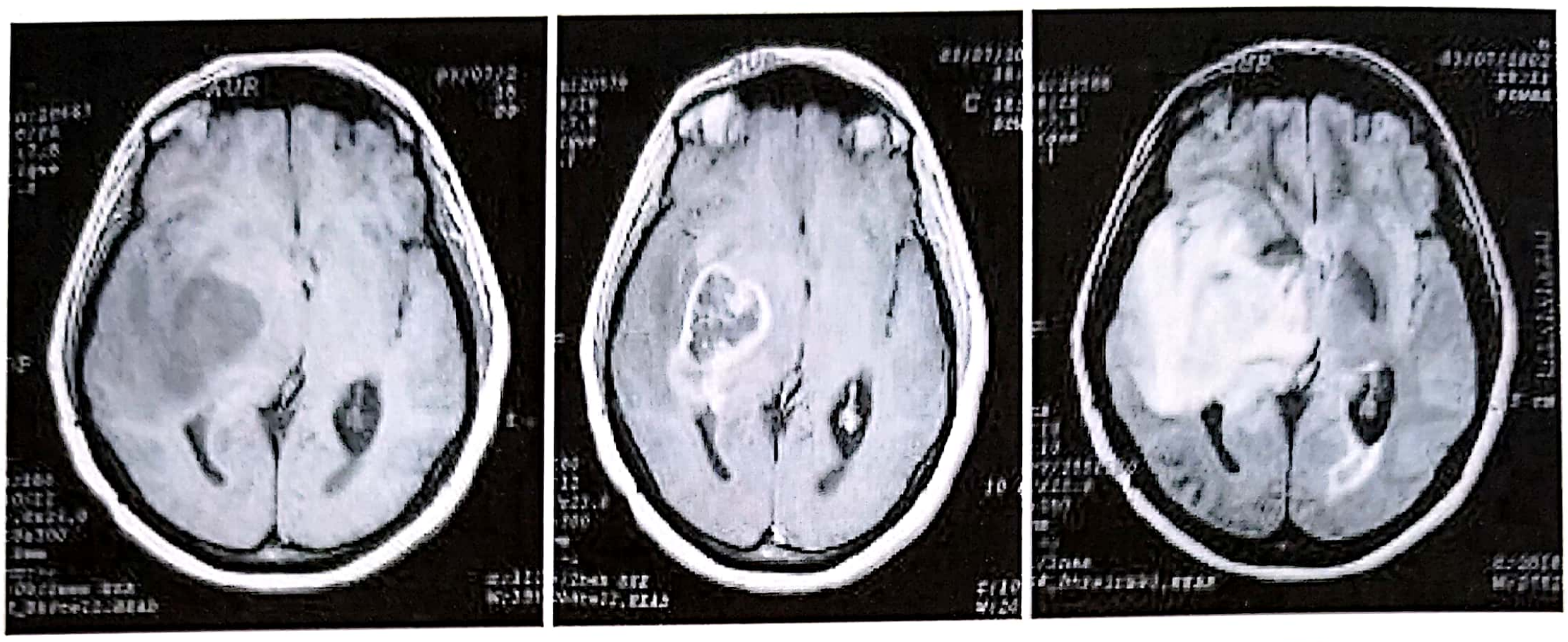

Figura 4.54. Glioblastom multiform temporo-insular drept (T1, T1+contrast, T2).

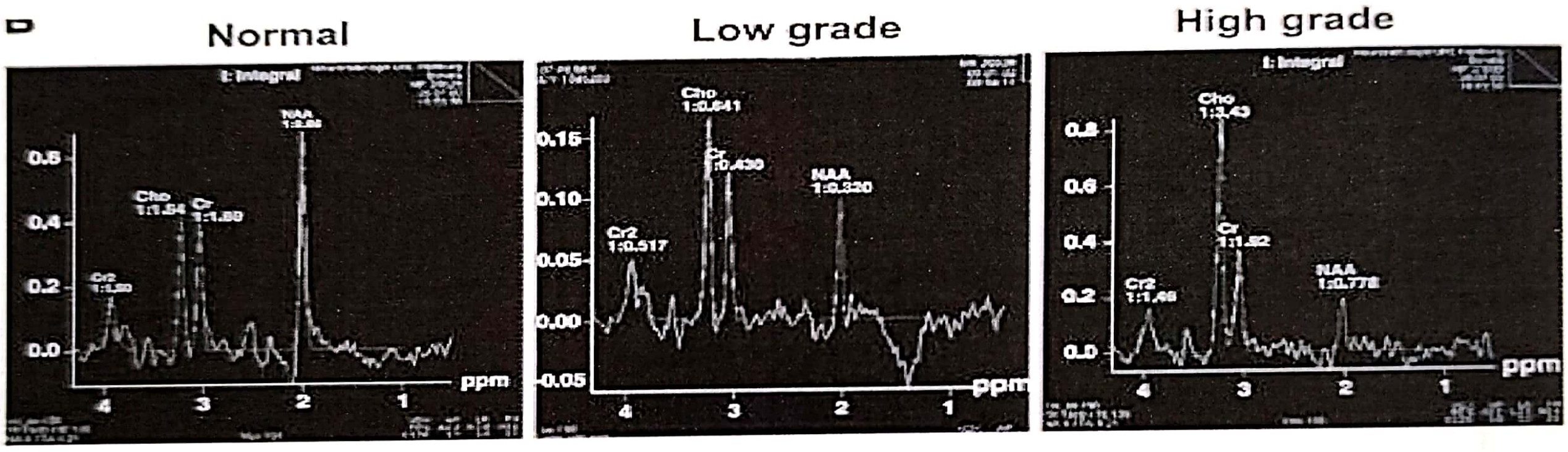

Figura 4.55. Aspectul MRS normal comparativ cu aspectul din glioamele de grad mic, respectiv glioblastom multiform.

Diagnosticul diferențial trebuie făcut cu: gliomul de grad mic, cavernomul cerebral, limfomul, metastaza cerebrală, abcesul cerebral, toxoplasmoza, necroza de iradiere.

Tratament. Tratamentul glioblastomului multiform poate cuprinde o gamă largă de metode: biopsierea tumorală pentru examenul histopatologic, ablarea tumorală, radioterapia şi chimioterapia. În perioada preoperatorie tratamentul se îndreaptă către combaterea hipertensiunii intracraniene, a hiponatremiei, a crizelor epileptice şi corticoterapia preoperatorie. O rezecție largă a glioblastomului asigură o îmbunătățire a calității, duratei supraviețuirii şi o îmbunătățire din punct de vedere neurologic, dar oricât de agresivă este intervenția operatorie, chiar şi în cazul hemiemisferectomiei, nu se obține o vindecare [31].

Tratamentul chirurgical al glioblastmului multiform urmăreşte:

– stabilirea diagnosticului histopatologic;

– scăderea presiunii intracraniene prin reducerea masei tumorale;

– scăderea efectului compresiv asupra parenchimului cerebral şi diminuarea edemului cerebral;

– aplicarea de medicamente intratumoral (gliadel);

– obținerea unui diagnostic molecular şi genetic, cu precizarea statusului MGMT şi prezența de deleții la nivelul cromozomilor 1p şi 19q;

– realizarea de culturi celulare tumorale ce permit aprecierea sensibilității specifice față de tratamentul chimioterapic.

În prezent, intervențiile chirurgicale beneficiază de importante avantaje tehnologice care au contribuit la scăderea complicațiilor postoperatorii: rezonanță magnetică în secvență de difuzie preoperatorie pentru a evidenția modificarea tracturilor corticospinale de către tumoră, stimularea electrică directă corticală şi subcorticală, ultrasonografia intraoperatorie (fig. 4.56), microneurochirurgia, neuronavigație, stereotaxie etc.

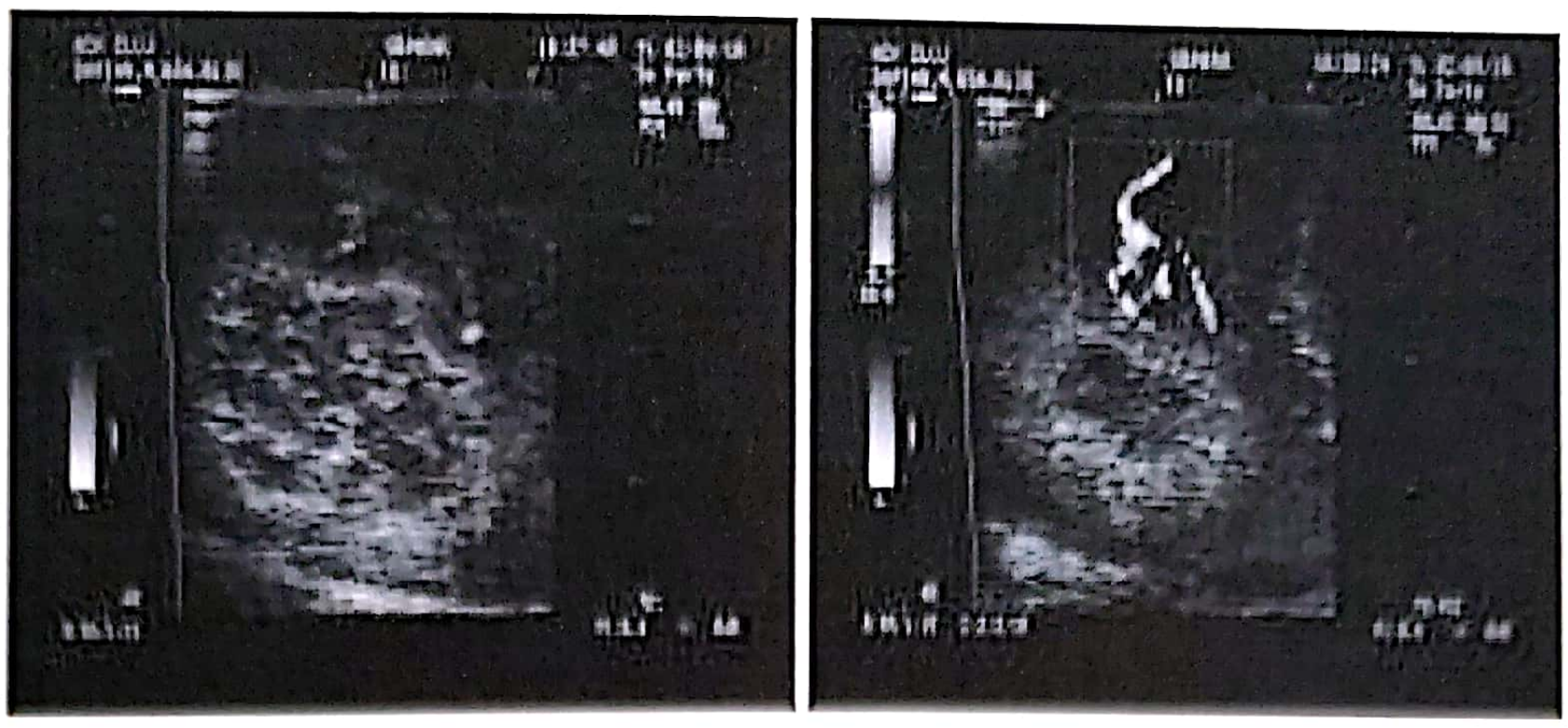

Figura 4.56. Aspect ecografic intraoperator al unei tumori gliale maligne localizate subcortical; efectuarea echo-doppler permite evidențierea vaselor tumorale principale.

Deficitul neurologic postoperator se întâlneşte la aproximativ 8% din tumorile operate. Cu excepția pacienților aflați în stadiile terminale a bolii, pentru restul bolnavilor cu glioblastom multiform este indicat continuarea postoperatorie cu radioterapie.

Radioterapia este folosită pentru efectul ei citotoxic prin afectarea enzimelor celulare şi a materialului genetic. Radiosensibilitatea este maximă în timpul fazelor tardive -G1- şi precoce -S- a ciclului celular. Chirurgia citoreductivă potențează efectele radioterapiei prin sensibilizarea celulelor tumorale şi înlăturarea celulelor radiorezistente. Studiile din literatură demonstrează creşterea netă a supravieţuirii la pacienții la care s-a efectuat radioterapie postoperatorie comparativ cu cei la care s-a efectuat doar intervenție chirurgicală sau doar radioterapie. Postradioterapie poate apare o agravare a stării neurologice datorate edemului cerebral în primele 2 săptămâni de la tratament, demielinizarea subacută ce apare după 6–12 săptămâni de la tratament sau necrozele cerebrale ce apar după 4–40 luni de la tratament [31]. Pentru a reduce edemul cerebral se utilizează corticoterapia sau la nevoie întreruperea radioterapiei, iar demielinizarea are un caracter autolimitant. Pentru a limita extinderea radionecrozelor se efectuează o limitare a radioterapiei la masa tumorală sau multifracționarea dozelor zilnice.

Chimioterapia cu temozolomidă a demonstrat o creştere a supravieţuirii şi a intrat în terapia standard a pacienților diagnosticați cu glioblastom multiform. Temozolomida se administrează oral şi se absoarbe rapid şi complet. Studiile clinice şi de laborator demonstrează capacitatea de a traversa bariera hematoencefalică. O cantitate semnificativă (peste 30%) intră rapid în LCR, dar are un timp de înjumătățire scurt ceea ce impune administrarea frecventă [33].

Simptomatologia clinică în cazul recidivelor este dominată de creşterea presiunii intracraniene şi mai puțin a deficitului neurologic. Recidivele tumorale se produc de obicei local şi sunt mult mai agresive decât tumora inițială.

O bună calitate a supravieţuirii celor cu glioblastom multiform depinde de: vârsta (sub 45 ani), durata între debutul simptomatologiei şi operație (mai mare de 6 luni), debutul cu crize comițiale şi nu cu alterarea stării de conştiență, localizarea frontală a tumorii şi un status neurologic bun preoperator [31]. Pentru un prognostic bun este nevoie şi de o rezecție tumorală largă, dacă se poate totală. La pacienții la care s-a practicat ablarea totală supravieţuirea este mai bună comparativ cu cei la care s-a practicat ablare subtotal [1].

OLIGODENDROGLIOMUL ANAPLAZIC

Oligodendroglioamele anaplazice sunt tumori cerebrale primare cu prognostic mai bun comparativ cu restul tumorilor gliale datorită comportamentului biologic mai puțin agresiv precum şi răspunsului favorabil la tratamentul chimioterapic. Se întâlnesc la nivelul emisferelor cerebrale interesând cu predilecție lobul frontal.

Din punct de vedere ***anatomopatologic*** prezintă o celularitate mai mare, cu pleomorfism nuclear, activitate mitotică, proliferări vasculare şi arii de necroza. Caracteristic se întâlneşte proliferarea unor celule cu aspect de „ou prăjit" sau „ouă ochiuri" dispuse în plaje. Imunohistochimic sunt pozitive la proteina acidă glială fibrilară [35].

Oligodendrogliomul anaplazic poate să apară la orice vârstă dar se întâlneşte preferențial la adulții tineri şi de vârstă medie. La copii oligodendroglioamele întrunesc 6% din totalul glioamelor.

Sexul masculin este mai frecvent afectat. Supravieţuirea medie este de aproximativ 3–4 ani din momentul diagnosticului. În Clinica de Neurochirurgie din Cluj-Napoca oligodendroglioamele anaplazice au reprezentat 5% din totalul glioamelor de grad înalt operate în ultimii 12 ani.

Tabloul clinic este dominat cel mai frecvent de crizele convulsive, prezente la jumătate dintre pacienţi. În funcţie de localizarea tumorii aceste crize pot fi parţiale–simple sau complexe sau generalizate. Ocazional pacienţii diagnosticaţi cu oligodendroglioame pot prezenta cefalee, semne ale creşterii presiunii intracraniene, semne neurologie de focar.

Nu sunt cunoscute cauzele sau factorii de risc pentru apariţia acestei tumori. Unele agregări familiale sunt întâlnite, deşi modul de moştenire este necunoscut. Pacienţii care prezintă pierderea heterozigoţiei la nivelul cromozomilor 1p şi 19q supravieţuiesc substanţial mai mult (10 ani) comparativ cu pacienţii la care lipsesc aceste modificări genetice (în medie 2 ani).

Diagnosticul imagistic. Examenul RMN este preferat pentru diagnosticul oligodendrogliomului malign. Imaginile T1 pun în evidenţă o masă hipointensă sau inomogenă, cu zone de hipo- şi hiperintensitate. În T2 tumora apare hiperintensă, cu sau fără edem perilezional. După administrarea de gadolinium se observă o captare inomogenă a substanţei de contrast. Aceste tumori prezintă tendinţă la calcificare. Infiltrarea sau diseminarea prin spaţiul subarahnoidian este caracteristică dar nu specifică, apar chiste (16%) sau hemoragie intratumorală (20%) (fig. 4.57).

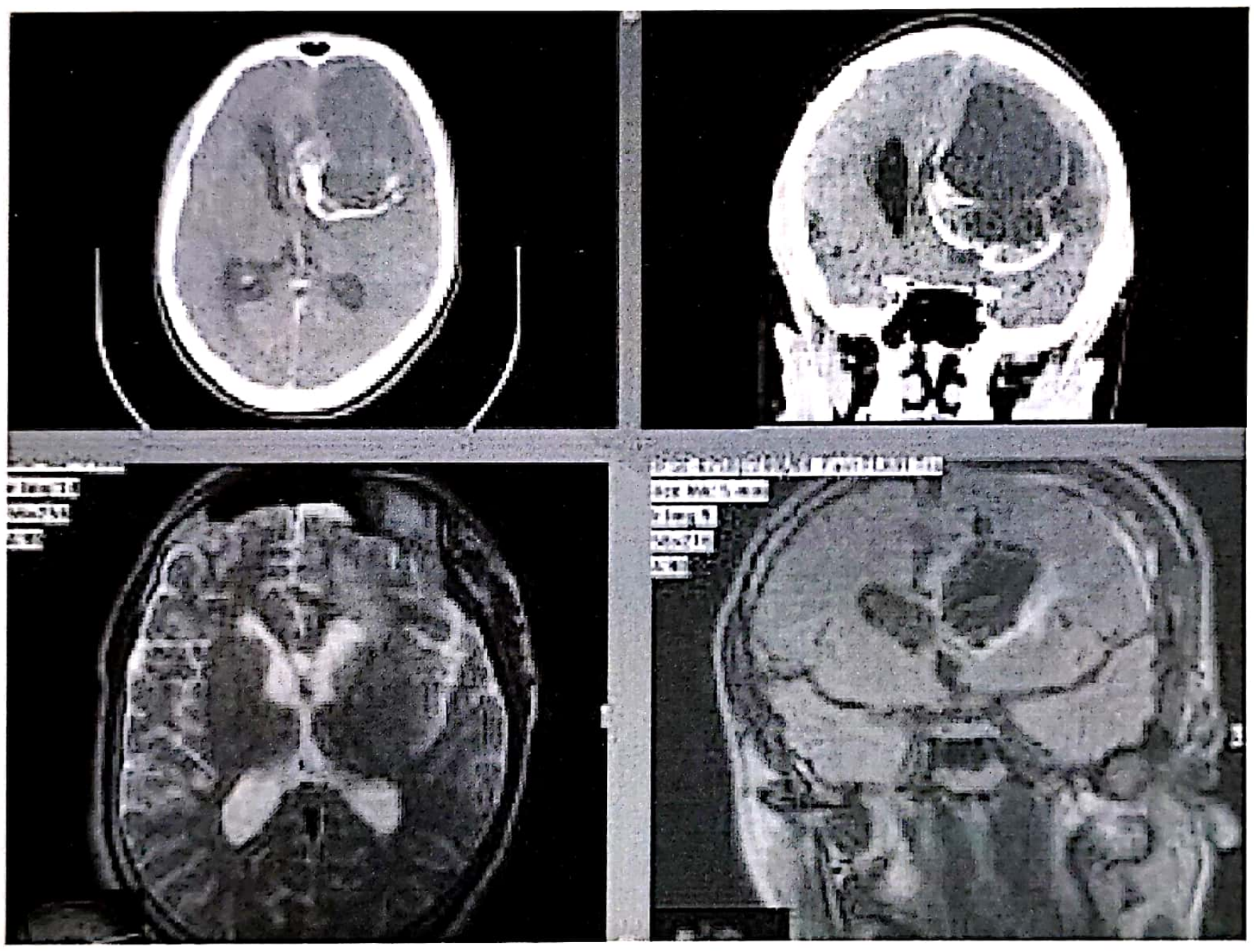

Figura 4.57. Aspect pre- şi postoperator al unui oligodendrogliom anaplazic cu o importantă componentă chistică ablat macroscopic total.

Tratamentul multimodal cuprinde chirurgie, radioterapie şi chemoterapie. Având în vedere frecvenţa crescută a crizelor convulsive, terapia anticonvulsivantă este recomandată imediat ce pacientul este diagnosticat cu această patologie. Rezecţia chirurgicală este primul şi cel mai important tratament al oligodendrogliomelor maligne. Gradul rezecţiei tumorale depinde de localizarea tumorii şi apropierea ei de zonele elocvente ale creierului. Rolul chimioterapiei în tratamentul oligodendroglioamelor a fost stabilit de mai multe studii [36,37]. Se utilizează o combinaţie de procarbazină, lomustină (CCNU) şi vincristină (PCV) [37]. Studiile asupra temozolomidei folosită ca a doua linie de chimioterapie în cazul oligodendrogliomului recurent au arătat o rată de răspuns de 25%. Studiile EORTC care au evaluat temozolomida ca prima linie de chimioterapic la pacienţii cu tumori oligodendrogliale recurente au evidenţiat o rată de răspuns de 54%, 39% dintre pacienţi prezentând interval liber de boală la 12 luni [38].

EPENDIMOMUL ANAPLAZIC

Este o tumoră malignă cu creştere rapidă şi prognostic nefavorabil. Apare predominant la copii. Este considerat ca făcând parte din clasa WHO grad III. Transformarea anaplazică este mai frecvent întâlnită în tumorile cerebrale comparativ cu cele spinale.

Distribuţia pe sexe este aproximativ egală cu o mică diferenţă în favoarea sexului masculin. La copil sunt localizate frecvent la nivel subtentorial (70%) şi mai puţin supratentorial (30%) [1]. În Clinica de Neurochirurgie din Cluj-Napoca ependimoamele anaplazice au reprezentat 3% din totalul glioamelor de grad înalt operate în ultimii 12 ani.

Histopatologic. Macroscopic apar ca formaţiuni dure, solide, voluminoase, lobulate, de culoare cenuşiu-roşiatică, friabilă, de consistenţă moale, aspirabilă, bine vascularizate. Localizările supratentoriale au o culoare mai cenuşie, prezentând mai des chiste intratumorale. Uneori se pot observa calcificări intratumorale sau necroze. Microscopic se caracterizează prin celularitate crescută, dispariţia arhitecturii normale, atipie nucleară, activitate mitotică marcată şi proliferare endotelială. Stroma este distrusă, pot fi prezente necroze, cu prezenţa celulelor anaplazice. Aceste celule se pot răspândi pe cale LCR.

Unele ependimoame au tendinţa de a metastaza în spaţiul subarahnoidian sau extraaxial. Cea mai frecventă cale de metastazare este pe calea LCR, 10–15% din ependimoame metastazând pe această cale. 10% din metastazele produse de ependimoame sunt localizate în afara axului neural (90% din aceste ependimoame sunt localizate supratentorial) [39]. Cele mai comune localizări extracraniene sunt la nivelul plămânului, craniului, scalpului, durei mater, noduli limfatici, rinichi, piele, inimă. Drenajul ventriculo-peritoneal poate creşte metastazarea la nivelul peritoneului.

Tabloul clinic. Nu diferă de cel al ependimoamelor de grad mic.

La pacienţii sub 2 ani tabloul clinic de debut este dominat de iritabilitate, scăderea apetitului, letargie, macrocefalie, bombarea fontanelei anterioare, redoarea cefei, absenţa achiziţiilor neuropsihice corespunzătoare vârstei.

Diagnosticul imagistic nu permite diferenţierea faţă de ependimomul de grad II. Aspectul RMN este de masă intraventriculară solidă, neregulata şi net delimitată. Structură heterogenă: hT2 şi hT1 discret, inomogena, cu calcificări (hT2) şi microchiste (hT1lichidian). Umple ventriculul IV şi se poate extinde în recesurile acestuia. Zone de necroză tumorală care pot invada parenchimul periventricular.

Tratamentul chirurgical are ca scop rezecţia tumorală cât mai completă, fără a determina apariţia unor noi deficite neurologice datorate actului chirurgical. În cazul în care invazia planşeului ventriculului IV este extinsă, ablarea totală nu este posibilă.

TUMORI GLIALE MIXTE DE GRAD ÎNALT

Oligoastocitoamele anaplazice sunt glioame de grad înalt rar întâlnite. Conţin o componentă mixtă, oligodendroglială şi astrocitară. Predominanţa oligodendrocitelor se asociază cu un prognostic mai favorabil. Se întâlnesc mai frecvent la adulţii tineri, având un vârf de incidenţă în decadele 3–5 de viaţă. Incidenţa este mai mare la sexul masculin. Nu se cunosc factori de risc asociaţi cu apariţia bolii.

Oligoastocitoamele sunt tumori infiltrative şi adesea infiltrează parenchimul cerebral fără să modifice funcţia acestuia. De aceea, aceste tumori ating dimensiuni mari înainte de a deveni simptomatice. Asemenea altor procese expansive intracraniene, simptomele includ cefaleea, greţuri, vărsături, tulburări de vedere şi semne neurologice de focar.

Oligoastocitoamele apar tipic în substanţa albă. Oligodendrocitele se întâlnesc predominant în regiunea fronto-temporală ceea ce face ca aceste tumori să apară la acest nivel.

Macroscopic se pot observa: arii de necroză, hemoragie intratumorală, chiste degenerate, calcificări. Histopatologic apar: atipii nucleare, pleomorfism celular, celularitate crescută, activitate mitotică crescută. Suplimentar se poate întâlni proliferare microvasculară şi necroză. Semnele de malignitate pot fi întâlnite în componenta oligodendroglială, astroglială sau amândouă.

La examenul CT oligoastrocitoamele apar ca nişte formaţiuni hipodense, edemul prilezional fiind redus sau chiar absent. Datorită creşterii lente, efectul de masa al acestor tumori este mai redus comparativ cu alte leziuni de grad înalt. Examenul RMN evidenţiază o leziune hipointensă în T1 şi hiperintensă în T2. Priza de contrast este prezentă în aproximativ jumătate dintre cazuri [41].

Tratamentul acestor tumori este multimodal. Oligoastocitoamele, în comparaţie cu oligdendrogliomele răspund mai puţin favorabil la tratamentul chimioterapic, probabil datorită componentei astrocitare [42].

BIBLIOGRAFIE

1. Abrudan C, Cocis A., Cernea D., Suciu B., Cheptea M., Florian I.Şt., Surgery of high grade gliomas – pros in favor of maximal cytoreductive surgery; Romanian Neurosurgery, vol. XVIII, No. 1, 2011.
2. Richard Winn H, Youmans Neurological surgery. 5th ed. Philadelphia: Elsevier; 2004.
3. Davis RL, Kleihues P, Burger PC. Anaplastic Astrocytoma. In: Kleihues P, Cavenee WK, eds. Pathology and Genetics: Tumours of the Nervous System. Lyon, France: International Agency for Cancer Research; 1997:14–15.
4. Arseni C.: Tumors of the basal ganglia: Their surgical treatment, Arch. Neurol. Psychiatry, 80:18–24, 1958.
5. Butowski NA, Sneed PK, Chang SM. Diagnosis and treatment of recurrent high-grade astrocytoma. J Clin Oncol. Mar 10, 2006; 24(8):1273–80.
6. Yung WK, Prados MD, Yaya-Tur R, Rosenfeld SS, Brada M, Friedman HS, *et al.* Multicenter phase II trial of temozolomide in patients with anaplastic astrocytoma or anaplastic oligoastrocytoma at first relapse. Temodal Brain Tumor Group. J Clin Oncol. Sep 1999; 17(9): 2762–71.
7. Wong ET, Hess KR, Gleason MJ, Jaeckle KA, Kyritsis AP, Prados MD, *et al.* Outcomes and prognostic factors in recurrent glioma patients enrolled onto phase II clinical trials. J Clin Oncol. Aug 1999; 17(8):2572–8.
8. Walker MD. Adjuvant therapy for brain tumor. Int Adv Surg Oncol. 1980; 3:351–69.
9. Walker MD. Adjuvant therapy for brain tumor. Int Adv Surg Oncol. 1980; 3:351–69.
10. Rich JN, Hans C, Jones B, *et al.* Gene expression profiling and genetic markers in glioblastoma survival. Cancer Res. May 15, 2005; 65(10):4051–8.
11. Kleihues P, Burger PC, Cavenee WK. Glioblastoma. In: WHO Classification: Pathology and genetics of tumors of the nervous system. ed. Lyon, France: International Agency for Research on Cancers; 1997:16–24.
12. Watanabe K, Sato K, Biernat W, *et al.* Incidence and timing of p53 mutations during astrocytoma progression in patients with multiple biopsies. Clin Cancer Res. Apr 1997; 3(4):523–30.
13. Korkolopoulou P, Christodoulou P, Kouzelis K, Hadjiyannakis M, Priftis A, Stamoulis G, *et al.* MDM2 and p53 expression in gliomas: a multivariate survival analysis including proliferation markers and epidermal growth factor receptor. Br J Cancer. 1997; 75(9):1269–78.
14. Nigro JM, Baker SJ, Preisinger AC, *et al.* Mutations in the p53 gene occur in diverse human tumour types. Nature. Dec 7, 1989; 342(6250):705–8.
15. Watanabe K, Tachibana O, Sata K, *et al.* Overexpression of the EGF receptor and p53 mutations are mutually exclusive in the evolution of primary and secondary glioblastomas. Brain Pathol. Jul 1996; 6(3):217–23; discussion 23–4.
16. Zauberman A, Flusberg D, Haupt Y, Barak Y, Oren M. A functional p53-responsive intronic promoter is contained within the human mdm2 gene. Nucleic Acids Res. Jul 25, 1995; 23(14):2584–92.
17. Ekstrand AJ, Sugawa N, James CD, Collins VP. Amplified and rearranged epidermal growth factor receptor genes in human glioblastomas reveal deletions of sequences encoding portions of the N- and/or C-terminal tails. Proc Natl Acad Sci USA. May 15, 1992; 89(10):4309–13.
18. Sathornsumetee S, Reardon DA, Desjardins A, Quinn JA, Vredenburgh JJ, Rich JN. Molecularly targeted therapy for malignant glioma. Cancer. Jul 1, 2007; 110(1):13–24.
19. Pelloski CE, Ballman KV, Furth AF, Zhang L, Lin E, Sulman EP, *et al.* Epidermal growth factor receptor variant III status defines clinically distinct subtypes of glioblastoma. J Clin Oncol. Jun 1, 2007; 25(16):2288–94.
20. Furnari FB, Fenton T, Bachoo RM, Mukasa A, Stommel JM, Stegh A, *et al.* Malignant astrocytic glioma: genetics, biology, and paths to treatment. Genes Dev. Nov 1, 2007; 21(21):2683–710.
21. Libermann TA, Nusbaum HR, Razon N, *et al.* Amplification, enhanced expression and possible rearrangement of EGF receptor gene in primary human brain tumours of glial origin. Nature. Jan 10–18, 1985; 313(5998):144–7.
22. von Deimling A, Louis DN, von Ammon K, *et al.* Association of epidermal growth factor receptor gene amplification with loss of chromosome 10 in human glioblastoma multiforme. J Neurosurg. Aug 1992;77(2): 295-301.
23. Wong AJ, Ruppert JM, Bigner SH, Grzeschik CH, Humphrey PA, Bigner DS, *et al.* Structural alterations of the epidermal growth factor receptor gene in human gliomas. Proc Natl Acad Sci U S A. Apr 1, 1992; 89(7):2965–9.
24. Duerr EM, Rollbrocker B, Hayashi Y, *et al.* PTEN mutations in gliomas and glioneuronal tumors. Oncogene. Apr 30, 1998; 16(17):2259–64.
25. Ohgaki H, Kleihues P. Genetic pathways to primary and secondary glioblastoma. Am J Pathol. May 2007; 170(5):1445–53.
26. Ohgaki H, Kleihues P. Population-based studies on incidence, survival rates, and genetic alterations in astrocytic and oligodendroglial gliomas. J Neuropathol Exp Neurol. Jun 2005.
27. Arita N., Taneda M., Hayakawa T.: Leptomeningeal dissemination of malignant gliomas. Incidence. Diagnosis and outcome, Acta Nuerochirurgica, Wien, 126: 84–92, 1994.
28. Russell D.S., Rubinstein L.J.: Pathology of Tumors of the Central Nervous System. 5th ed. Baltimore, Williams & Wilkins, p. 1012, 1989.
29. McKeran R.O., Thomas D.G.T.: The clinical study of gliomas. In Thomas D. G. T., Graham D. I.: Brain Tumors: Scientific Basis, Clinical Investigation and Current Therapy, Boston, Butterworth, pp. 194–230, 1980.
30. Hochberg F.H., Pruitt A.: Assumptions in the radiotherapy of glioblastoma, Neurology, 30:907–911, 1980.
31. Simpson J.R., Horton J., Scott C.: Influence of location and extent of surgical resection on survival of patients with glioblastoma multiforme: Results of three consecutive Radiation Therapy Oncology Group (RTOG) clinical trials, Int. J. Radiat. Oncol. Biol. Phys., 26:239–244, 1993.
32. Sheline G.E., Wara W.M., Smith V.: Therapeutic irradiation and brain injury, Int. J. Radiat. Oncol. Biol. Phys., 6:1215–1228, 1980.

33. Nagane M, Kobayashi K, Ohnishi A, Shimizu S, Shiokawa Y. Prognostic significance of O6-methylguanine-DNA methyltransferase protein expression in patients with recurrent glioblastoma treated with temozolomide. Jpn J Clin Oncol. 2007 Dec; 37(12):897–906.
34. Burger PC, Rawlings CE, Cox EB, *et al.* Clinicopathologic correlations in the oligodendroglioma. Cancer. Apr 1, 1987; 59(7):1345-52.
35. van den Bent MJ. Advances in the biology and treatment of oligodendrogliomas. Curr Opin Neurol. Dec 2004; 17(6):675–80.
36. van den Bent MJ, Carpentier AF, Brandes AA, Sanson M, Taphoorn MJ, Bernsen HJ, *et al.* Adjuvant procarbazine, lomustine, and vincristine improves progression-free survival but not overall survival in newly diagnosed anaplastic oligodendrogliomas and oligoastrocytomas: a randomized European Organisation for Research and Treatment of Cancer phase III trial. J Clin Oncol. Jun 20, 2006; 24(18):2715–22.
37. van den Bent MJ, Taphoorn MJ, Brandes AA, *et al.* Phase II study of first-line chemotherapy with temozolomide in recurrent oligodendroglial tumors: the European Organization for Research and Treatment of Cancer Brain Tumor Group Study 26971. J Clin Oncol. Jul 1, 2003; 21(13):2525–8. http://reference.medscape.com/medline/abstract/12829671.
38. Newton H.B., Henson J., Walker R.W.: Extraneural metastases in ependymoma, J. Neurooncol., 14:135–142, 1992.
39. Lyons M.K., Kelly P.J.: Posterior fossa ependymomas: Report of 30 cases and review of the literature, Neurosurgery, 28:659–665, 1991.
40. Ricci PE, Dungan DH. Imaging of low- and intermediate-grade gliomas. Semin Radiat Oncol 2001; 11: 103–112.
41. Shaw EG, Scheithauer BW, O'Fallon JR, Davis DH. Mixed oligoastrocytomas: a survival and prognostic factor analysis. Neurosurgery 1994; 34:577–582.
42. Fortin D, Cairncross GJ, Hammond RR. Oligodendroglioma: an appraisal of recent data pertaining to diagnosis and treatment. Neurosurgery 1999; 45:1279–1291.

TUMORILE DE PLEX COROID

IOAN ŞTEFAN FLORIAN, HORAŢIU IOANI

Majoritatea tumorilor de plex coroid sunt histologic benigne (papiloame de plex coroid, WHO I) dar, în cazuri rare pot fi de grad intermediar (papilom atipic de plex coroid, WHO II) sau maligne (carcinom de plex coroid, WHO III).

PAPILOMUL DE PLEX COROID

Papilomul de plex coroid (PPC) este un neoplasm cu originea în epiteliul plexului coroid. Este localizat cel mai frecvent în ventriculii laterali şi IV, mai rar în ventriculul III.

Etiologia. Studii recente subliniază rolul proteinei receptor transmembranare Notch 3 care este exprimată în celulele progenitoare din zona ventriculară a creierului fetal, iar când este activată poate acţiona ca oncogenă [1]. Virusurile polioma SV40, JC, şi BK au fost, de asemenea, testate în condiţii experimentale, fiind capabile să inducă papiloame la şoareci transgenici, fiind în curs cercetările pentru a stabili rolul lor în dezvoltarea papilomului de plex coroid [2].

Epidemiologia. Este o tumoră foarte rară (0,4–0,6% din tumorile intracraniene), mai frecventă la pacienţi de vârstă pediatrică unde reprezintă 2–5% din tumorile intracraniene, iar ca subgrup, la copii sub un an, unde reprezintă 10–20% din tumorile intracraniene [2,3].

Histopatologie. În general, sunt tumori bine delimitate, lobulate, localizate intraventricular. Atât papiloamele cât şi carcinoamele pot să invadeze parenchimul cerebral (fig. 4.58). Dacă invazia este masivă se presupune că tumora este un carcinom. De asemenea, ambele tipuri histologice pot avea extensie subarahnoidiană [4].

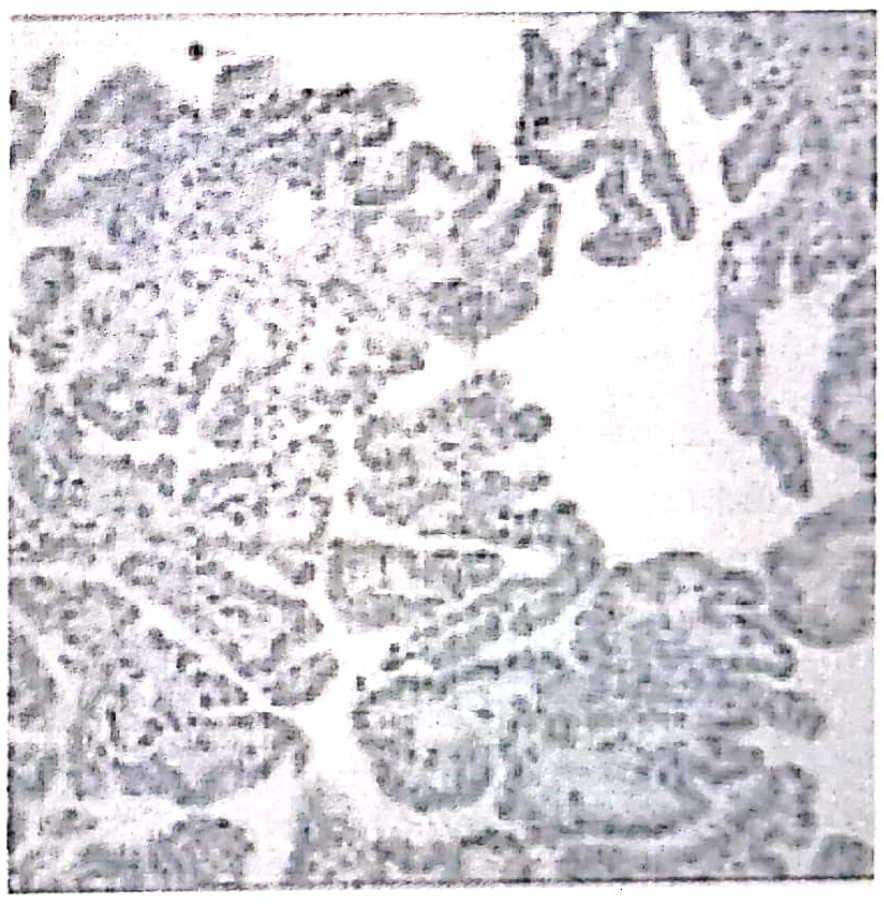

Figura 4.58. Examen histopatologic al unui papilom de plex coroid: în coloraţia hematoxilină eozină se remarcă un ţesut conectiv fibro-vascular acoperit cu un epiteliu cuboidal.

Papilomul de plex coroid reprezintă singura entitate în care hidrocefalia apare ca urmare a hipersecreţiei de LCR. Mecanismul producerii hidrocefaliei este însă mai complex, alături de hipersecreţie poate apărea şi obstrucţia căilor de drenaj de către tumoră sau hidrocefalie malresorbtivă datorată hemoragiilor produse de tumora hipervascularizată (fig. 4.59). Acest din urmă mecanism explică şi persistenţa hidrocefaliei după îndepărtarea tumorii, făcând necesară aplicarea unui drenaj ventriculo-peritoneal [4,5].

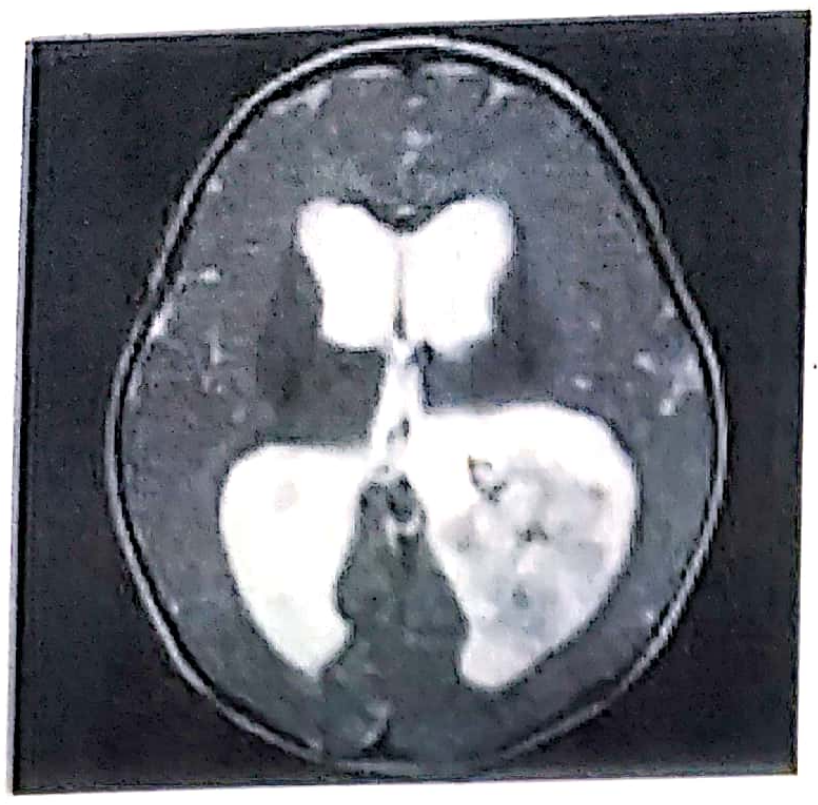

Figura 4.59. Examinare RMN T2 nativ evidențiază o formațiune polilobată situată în ventriculul lateral dreapta a cărei inomogenitate este dată și de sângerările intratumorale.

Prezentare clinică. Pacienții se prezintă cu simptome de HIC datorate hidrocefaliei secundare hiperproducției de LCR și obstrucției: cefalee, grețuri și vărsături, alterarea stării de conștiență, tulburări de motilitate a globilor oculari, edem papilar, tulburări de vedere și în cele din urmă orbire.

Copiii, mai ales cei cu tumori în ventriculul III se prezintă cu hidrocefalie și/sau macrocefalie. S-a observat că varianta chistică este mai predispusă să obstrueze căile de drenaj ale LCR datorită consistenței mai laxe.

Diagnostic imagistic. Papiloamele de plex coroid sunt tumori solide, intens vascularizate, lobulate, localizate intraventricular, care captează intens substanța de contrast. Există și varianta chistică dar incidența lor este mai rară. Majoritatea (70%) sunt localizate în atriumul ventricolului lateral, iar aproximativ 20% se găsesc în ventriculul IV, în special la adulți (fig. 4.60). Au fost descrise și localizări la nivelul unghiului pontocerebelos, prin migrarea tumorii la nivelul foramenului Lushka [6].

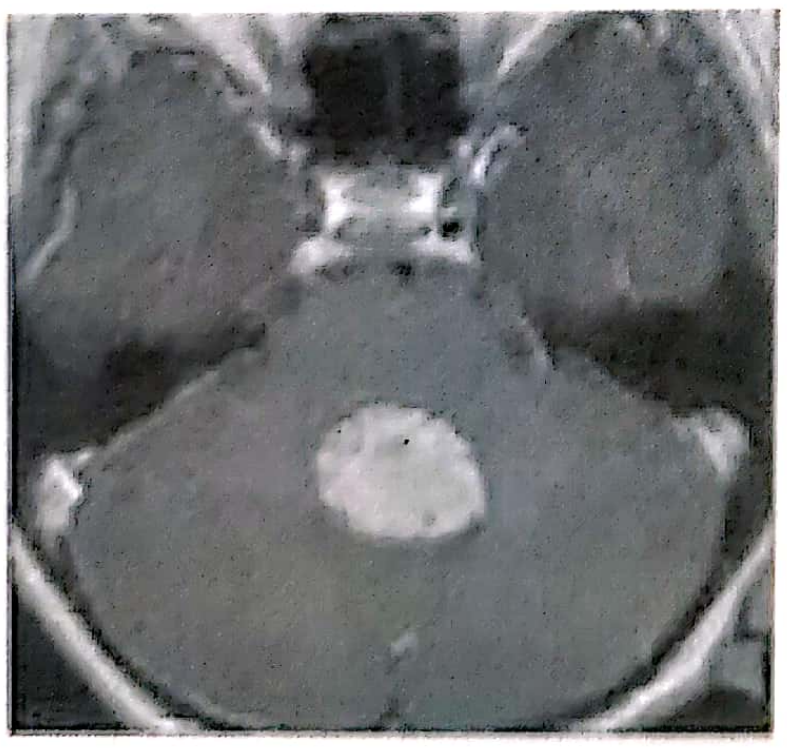

Figura 4.60. Examinare RMN în T1 cu contrast pune în evidență o tumoră ce umple ventriculul IV.

Pe examinarea CT nativă se observă o masă lobulată, intraventriculară, izo- sau hiperintense, în aproximativ 25% fiind vizibile microcalcificări intratumorale (fig. 4.61). Pe examinarea CT cu contrast se observă o masă omogenă hiperintensă. O captare heterogenă a contrastului sugerează degenerescența carcinomatoasă.

Pe examinarea RMN, în T1 găsim o masă lobulată, bine delimitată, izo- sau hipointensă. La adăugarea de contrast în T1 tumora captează contrast. În T2, masa este izo- sau hiperintensă. În T2 se observă și zone de flux vascular În secvențele FLAIR, se observă edemul transependimar (fig. 4.62). Se recomandă examinarea întregului SNC datorită riscului de metastazare („drop mets") la aceste tumori [7].

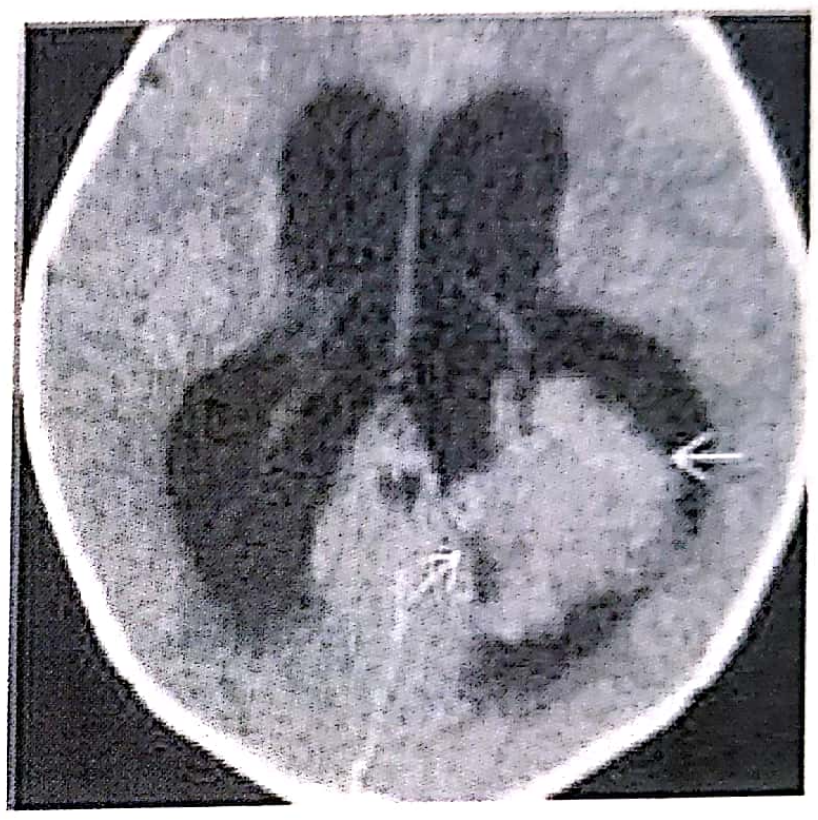

Figura 4.61. Examinare CT nativ care evidențiază o voluminoasă masă izodensă la nivelul ventriculului lateral stâng precum și o importantă dilatare a sistemului ventricular.

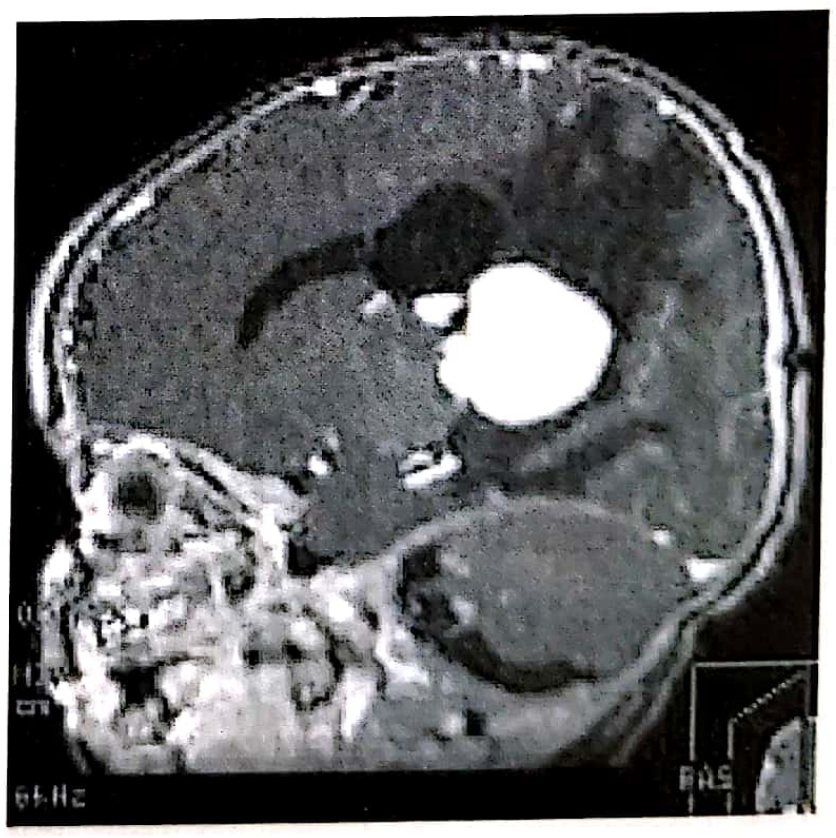

Figura 4.62. Secțiune sagitală RMN în T1 cu contrast care pune în evidență o tumoră intraventriculară intens captantă cu edem periventricular și interstițial accentuat.

Diagnosticul diferențial trebuie făcut cu toate tumorile care se dezvoltă intraventricular. În localizările supratentoriale trebuie diferențiat față de ependimom (localizare predilectă la nivelul ventriculului III, produce hidrocefalie obstructive), meningiomul intraventricular (apare aproape exclusivă adulţi), astrocitomul subependimar (localizare mediană, aspect inomogen, hidrocefalie obstructivă), astrocitomul subependimar (localizat parţial intraparenchimatos, nu are conexiune cu plexul coroid, hidrocefalie obstructivă). În localizările de la nivelul ventriculului IV de multe ori diagnosticul definitiv este cel histopatologic, existând numeroase similitudini imagistice cu ependimomul, meduloblastomul.

Tratamentul papilomului de plex coroid implică două aspecte: abordul chirurgical direct al tumorii şi tratamentul hidrocefaliei.

Rezecţia chirurgicală completă a papilomului de plex coroid reprezintă opţiunea terapeutică cea mai recomandabilă, cu atât mai mult cu cât fiind o tumoră intens vasculară, rezecţia subtotală este nerecomandabilă şi uneori imposibilă datorită hemoragiei din restul tumoral.

În localizările de la nivelul ventriculului lateral recomandarea noastră este abordul transcortical parietal, cu coagularea progresivă a periferiei tumorale şi mobilizarea intraventriculară a tumorii până este identificat pediculul vascular care trebuie coagulat şi secţionat. Reducerea progresivă a tumorii este posibilă doar din acest moment, sângerările nefiind semnificative după secţionarea pediculului vascular. Obişnuit lăsăm intraventricular un cateter pentru drenaj extern care va fi menţinut maxim 5 zile.

Tumorile de la nivelul ventriculului IV vor fi abordate suboccipital median şi în acest caz fiind necesară identificarea pediculului vascular care de obicei provine din artera cerebeloasă postero-inferioară, după secţionarea căruia se trece la tehnica obişnuită de reducere progresivă a tumorii până la ablaţia ei completă.

În ceea ce priveşte tratamentul hidrocefaliei, opinia noastră este de a practica drenaj ventriculo-peritoneal numai după rezecţia completă a tumorii şi persistenţa hidrocefaliei simptomatice. O dilataţie a sistemului ventricular va persista toată viaţa însă dacă aceasta este tolerată fără nici un semn neurologic nu trebuie tratată (fig. 4.63). În cazurile de hidrocefalie acut instalată, înainte de rezecţia tumorală, suntem pentru plasarea unui cateter ventricular extern în ventriculul indem tumoral, ablaţia completă a tumorii şi plasarea unui drenaj ventriculo-peritoneal definitiv doar în caz de persistenţă a hidrocefaliei active clinic şi imagistic.

Tratamentul neuroendoscopic nu a câştigat încă suficienţi adepţi, deşi există cazuri de hiperplazie a plexului coroid la care coagularea endoscopică a plexului coroid a dus la reducerea hidrocefaliei fără a fi necesară plasarea unui şunt ventriculo-peritoneal [8].

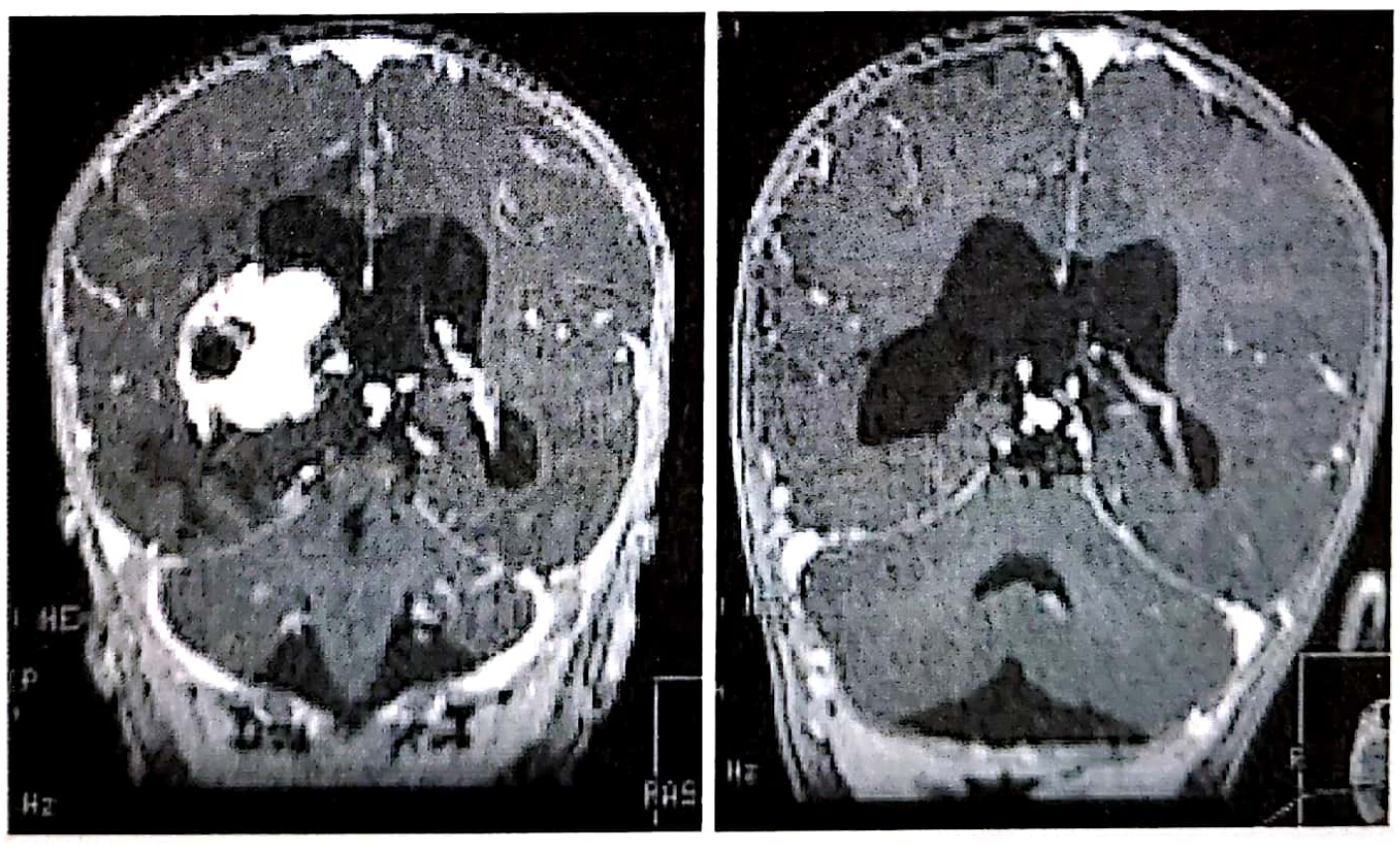

Figura 4.63. Examinare RMN pre- şi postoperatorie la un an de zile după ablaţia completă a unui papilom de plex coroid la un copil în vârstă de 4 luni se remarcă persistenţa unei dilataţii a sistemului ventricular, neînsoţită de edem periventricular, copilul fiind clinic asimptomatic la data controlului.

CARCINOMUL DE PLEX COROID

Carcinomul de plex coroid este o tumoră chiar mai rară decât papilomul şi apare mai frecvent la copii sub 5 ani. Apare ca o masă intraventriculară cu invazie ependimară şi care captează inomogen substanţa de contrast.

Diagnosticul ***histopatologic*** este cel care stabileşte diagnosticul definitiv aspectul fiind de pleomorfism nuclear şi hipercromazie, accentuarea activității mitotice, apariția de celule tumorale gigante și necroze. Invazia clară a parenchimului cerebral este de asemenea descrisă, dar aceasta nu poate constitui un criteriu de cert de malignitate [9].

Prezentarea clinică nu este diferită față de papilomul cu aceeași localizare, semnele clinice dominante fiind cele de hipertensiune intracraniană.

Imagistic nu se poate face o diferențiere clară de papilom, pentru suspiciunea de carcinom pledând inomogenitatea contrastării, prezența chistelor, edemul și invazia parenchimatoasă mai accentuată (fig. 4.64).

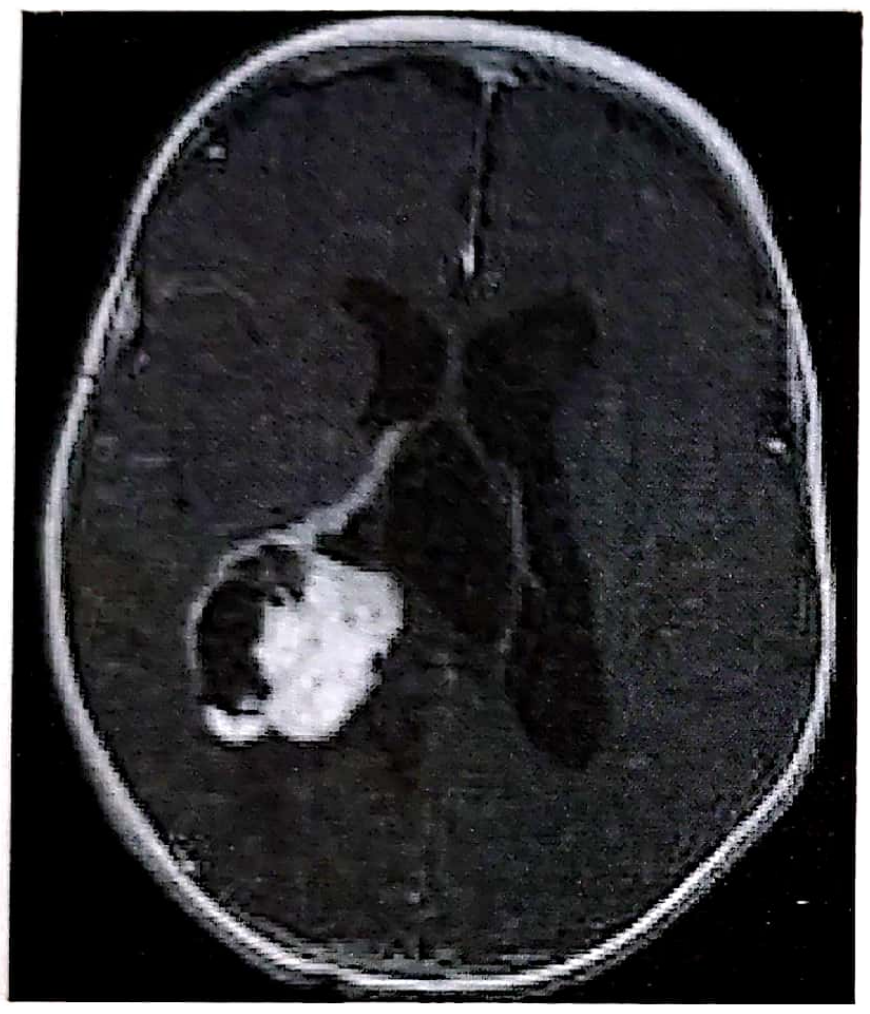

Figura 4.64. Examinare RMN axială T1 cu contrast la un pacient cu o tumoră intraventriculară; de remarcat aspectul inomogen al contrastării, prezența chistului și a ecrozei, precum și edemul peritumoral accentuat, aspecte care pledează imagistic pentru un carcinom de plex coroid.

Tratamentul acestor tumori este multimodal. Și în acest caz chirurgia cu caracter de radicalitate este opțiunea principală, îmbunătățind semnificativ supraviețuirea [10].

Chimioterapia adjuvantă utilizând regimul cu ifosfamide, carboplatin, și etoposid (ICE) s-a dovedit utilă în aceste cazuri, inclusiv la cazurile cu recurență, înainte de reintervenția chirurgicală [11].

Radioterpia nu este aplicabilă copiilor sub trei ani, fiind utilizată doar la copii mai mari și adulți. Radiochirurgia cu Gamma Knife poate fi utilizată la pacienții cu reintervenții la care nu s-a reușit ablația completă a tumorii.

Prognosticul. Dacă în marea majoritate a cazurilor de papilom de plex rezecția chirurgicală completă asigura vindecarea, în cazul carcinomului prognosticul este mult mai rezervat. Rezecția totală este urmată de o rată de supraviețuire la 2 ani de 84%, spre deosebire de doar 18% în rezecțiile subtotale [13], cu toată terapia adjuvantă.

BIBLIOGRAFIE

1. Dang L, Fan X, Chaudhry A, Wang M, Gaiano N, Eberhart CG. Notch3 signaling initiates choroid plexus tumor formation. Oncogene. Jan 19, 2006; 25(3):487–91.
2. Zhen HN, Zhang X, Bu XY, Zhang ZW, Huang WJ, Zhang P, *et al.* Expression of the simian virus 40 large tumor antigen (Tag) and formation of Tag-p53 and Tag-pRb complexes in human brain tumors. Cancer. Nov 15, 1999; 86(10):2124–32.
3. Barreto AS *et al.*: Papillomas and carcinomas of the choroid plexus: histological and immunohistochemical studies and comparison with normal fetal choroid plexus. Arq Neuropsiquiatr. 62(3A):600–7, 2004.
4. Strojan P *et al.*: Choroid plexus tumors: a review of 28-year experience. Neoplasma. 51(4):306–12, 2004.
5. Gupta N: Choroid plexus tumors in children. Neurosurg Clin N Am. 14(4):621–31,2003.
6. Casar Borota O, Jacobsen EA, Scheie D. Bilateral atypical choroid plexus papillomas in cerebellopontine angles mimicking neurofibromatosis 2. Acta Neuropathol. May 2006; 111(5):500–2.
7. Barkovich AJ. Pediatric Neuroradiology –Ventricular System, Ed. Amirsys, 2007.
8. Hallaert GG, Vanhauwaert DJ, Logghe K, *et al.* Endoscopic coagulation of choroid plexus hyperplasia. J Neurosurg Pediatr. Feb 2012;9(2):169-77.
9. Meyers SP *et al.*: Choroid plexus carcinomas in children: MRI features and patient outcomes. Neuroradiology. 46(9):770–80, 2004.
10. Wrede B, Liu P, Ater J. Second surgery and the prognosis of choroid plexus carcinoma-results of a meta-analysis of individual cases. Anticancer Res. Nov–Dec 2005; 25(6C):4429–33.
11. Lafay-Cousin L, Mabbott DJ, Halliday W, *et al.* Use of ifosfamide, carboplatin, and etoposide chemotherapy in choroid plexus carcinoma. J Neurosurg Pediatr. Jun 2010; 5(6):615–21.
12. Kim IY, Niranjan A, Kondziolka D, Flickinger JC, Lunsford LD. Gamma knife radiosurgery for treatment resistant choroid plexus papillomas. J Neurooncol. Oct 2008; 90(1):105–10.
13. Fitzpatrick LK, Aronson LJ, Cohen KJ. Is there a requirement for adjuvant therapy for choroid plexus carcinoma that has been completely resected? J Neurooncol. Apr 2002; 57(2):123–6.

TUMORI ALE MENINGELUI

MENINGIOAMELE INTRACRANIENE

IOAN ŞTEFAN FLORIAN,
ANDREEA MOGYOROS

DATE ISTORICE

Meningioamele „fascinează" lumea chirurgicală datorită complexităţii lor biologice şi terapeutice şi prin incidenţa lor tot mai mare în rândul patologiei tumorale cerebrale [1].

Primele dovezi ale existenţei unor tumori cu amprentă la nivelul calotei craniene prin modificarile hiperostotice aferente au fost descoperite în cursul explorărilor arheologice ale civilizaţiilor precolumbiene. Elveţianul Felix Plater a fost, probabil, primul care a descris un caz de meningiom intracranian descoperit în 1536 la autopsia unui nobil (Caspar Bonecurtius) [2,3], iar primul studiu dedicat exclusiv meningioamelor aparţine chirurgului francez Antoine Louis care, în 1774, publică în *Memoires de l'Academie rozale de Chirurgie,* un articol asupra unor tumori durale denumite de Louis *tumeurs fongueuses de la duremere* [4].

În 1915, Cushing şi Weed au confirmat că aceste tumori epiteliale se dezvoltă din vilozităţile arahnoidiene [5], Cushing fiind cel care a introdus denumirea consacrată de meningiom în 1922 pentru a descrie un neoplasm benign al menigelui [6].

Prima rezecţie chirurgicală a unui meningiom a avut loc în Germania (Heister in Helmstead) în 1743 fiind complicată de infecţie postoperatorie şi decesul pacientului [7], iar prima ablare chirurgicală cu succes a unui meningiom a fost realizată de către Zanobi Peccholi din Italia în 1847 [8].

Contribuţiile lui Harvey Cushing (1869–1939) la îmbunătăţirea tehnicii chirurgicale în meningioame este de neegalat. În 1938, împreună cu Eisenhardt a publicat clasicul monograf „*Meningiomas: Their Classification, Regional Behavior, Life History, and Surgical End Results*" în care sunt descrise cele 313 cazuri de meningioame diagnosticate şi tratate chirurgical între anii 1902 şi 1932 [7].

ORIGINEA MENINGIOAMELOR

Cu toate că teoria originii la nivelul vilozităţilor arahnoidiene este general acceptată, paleta lor histologică variată, cu numeroase subtipuri (meningotelial, fibroblastic etc.) ce se „potrivesc" cu diferitele tipuri celulare din structura anatomică a granulaţiilor a dus inevitabil la întrebarea critică privind originea meningioamelor: există o celulă stem pluripotentă ce dă naştere meningioamelor sau fiecare subtip histologic derivă din diferitele subseturi de celule ce formează granulaţiile arahnoidiene?[6].

Conceptul recent introdus de „meningioma stem cell" vine în sprijinul datelor clasice care atestă originea meningioamelor la nivelul granulaţiilor arahnoidiene dar care nu indică exact tipul celulei arahnoidiene ce iniţiază tumorigeneza. Celula stem canceroasă se referă la celule tumorale având caracteristici asemănătoare celulelor stem şi care sunt responsabile cu iniţierea tumorii, „înnoirea" tumorii şi rezistenţa la medicamente antineoplazice. În acest sens, în studii experimentale pe culturi de celule meningoteliale s-a evidenţiat că „meningioma stem cell" exprimă ca şi markeri de suprafaţa celulară glicoproteinele transmembranare CD24–, CD44+, CD133+ şi CD 166– (secvenţă asemănătoare cu cea a celulei stem canceroase din neoplaziile mamare CD133+, CD44+, CD24–) [6].

CLASIFICAREA OMS

În 2007, OMS propune încadrarea meningioamelor în clasa tumorilor meningeale şi le împarte în trei grupe (fiecare cuprinzând mai multe tipuri histologice), în funcţie de recurenţă, ritm de creştere şi evoluţie clinică [9].

Grad I OMS (creştere lentă, risc scăzut de recurenţă):

1. Meningiom meningotelial (sinciţial, endoteliomatos)
2. Meningiom fibroblastic (fibros)
3. Meningiom tranziţional (mixt)
4. Meningiom psamomatos

5. Meningiom angiomatos
6. Meningiom microchistic
7. Meningiom secretor
8. Meningiom bogat in limfoplasmocite
9. Meningiom metaplazic

Grad II OMS (frecvenţă mai mare a recidivelor şi evoluţie nefavorabilă):

1. Meningiom atipic
2. Menigiom cordoid
3. Meningiom cu celule clare (intracranian)

Grad III OMS (risc înalt de recurenţă şi evoluţie agresivă):

1. Meningiom anaplazic/ malign
2. Meningiom papilar
3. Meningiom rabdoid.

Trebuie subliniat că această recentă clasificare a meningioamelor se bazează pe caracteristicile histologice ale ţesuturilor tumorale în combinaţie cu un set de parametri corelaţi cu agresivitatea tumorală, şi anume: invazia corticală (punţi de celule tumorale ce străbat piamater şi infiltrează parenchimul cerebral), rata mitozelor (OMS grad II când există 4–20 mitoze/10 câmpuri mari microscopice 40X şi OMS grad III când există > 20 mitoze/10 câmpuri mari microscopice 40X), pierderea aspectului lobulat (înlocuirea lui cu o creştere celulară anarhică, difuză), prezenţa de nucleoli mari, proeminenţi, celularitate crescută, prezenţa ariilor de necroză. Se mai descrie şi posibilitatea creşterii gradului de malignitate în cazul recidivelor [6].

Histopatologie. *Macroscopic* meningioamele sunt tumori de obicei bine delimitate, pseudoîncapsulate, rotunde sau ovalare, frecvent multilobulate, cu bază largă de implantare la nivelul durei mater pe care o invadează secundar, comprimă parenchimul cerebral şi împinge leptomeningele creând astfel un plan de clivaj (oarecare excepţie o reprezintă formele chistice care sunt intim ataşate la piamater cerebrală şi meningioamele atipice/ maligne care pot prezenta invazie corticală). Culoarea şi consistenţa tumorii depind de gradul de vascularizaţie şi de prezenţa sau absenţa calcifierilor. De regulă înglobează vasele sanguine, nu le invadează (exceptie sinusurile venoase durale), şi pot prezenta arii de necroză şi hemoragie (meningioamele cu malignitate crescută). Peritumoral se poate decela edem cerebral (stază venoasă şi/sau ischemie, glioză reacţională sau chiste peritumorale [10].

De asemenea se mai descriu meningioamele „en-plaque” cu aspect plat fiind rezultatul unei proliferari meningoteliale difuze pe o zona limitată a meningelor, de obicei în regiunea aripii de sfenoid, generând reacţie osoasa adiacentă (endo/exostoza) [11].

Microscopic. Variantele histologice incluse in gradul I OMS sunt cel mai frecvent întâlnite şi dintre acestea trei tipuri sunt considerate „clasice”: ***tipul meningotelial*** format din celule poligonale cu pseudoincluziuni intranucleare ce dispersează cromatina spre periferie („Orphan Annie's eye nucleus”) aşezate în lobuli separaţi de septe colagene, fără membrane celulare vizibile, care uneori se dispun în vârtejuri sau acumulează calciu formând corpii psamomatoşi (fig. 4.65); ***tipul fibroblastic***, în care celulele sunt alungite, aşezate în mănunchiuri şi separate de o matrice conjunctivă de reticulină şi colagen, rar prezintă vârtejuri sau corpi psamomatoşi; ***tipul tranziţional*** este o variantă intermediară între cel meningotelial şi cel fibros, întâlnindu-se frecvent vârtejuri celulare şi corpi psamomatoşi.

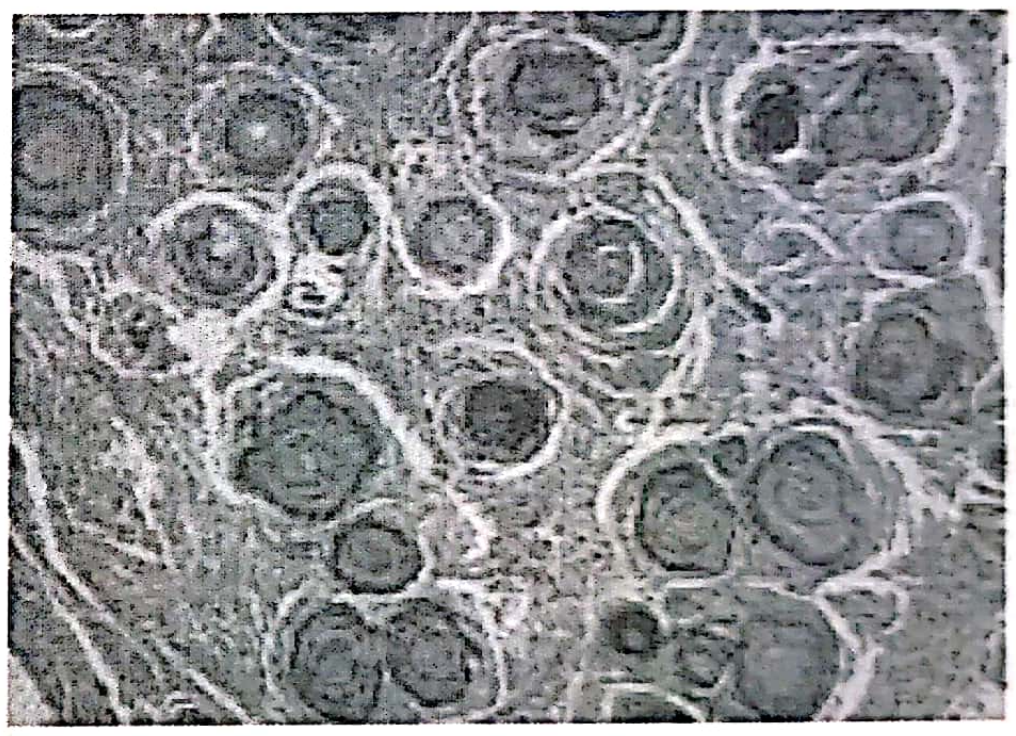

Figura 4.65. Aspect microscopic al unui meningiom psamomatos în coloraţie hematoxilină-eozină.

Meningioamele atipice (grad II OMS) sunt caracterizate de o activitate mitotică ridicată (4–20 mitoze/0,16 mm^2) sau de coexistenţa a cel puţin trei din următoarele caracteristici histologice: celule mici, macronuclei, pattern difuz şi arii de necroza. Se citează un risc de 8 ori mai mare de recidivă tumorală, chiar şi în cazul rezecţiei chirugicale totale [12].

Meningioamele anaplazice (grad III OMS) prezintă caractere maligne clare (invazia corticală, metastazarea, arii de necroză extinse), fie un indice de proliferare de peste 20 mitoze/0,16 mm^2 sau celule tumorale asemănătoare cu cele din carcinoame, melanoame sau sarcoame [13].

Indicele de colorabilitate a MIB-1 şi supraexpresia p53 sunt corelate cu gradul de malignitate al tumorii meningeale, astfel că 10% din meningioamele benigne, 25% din cele atipice şi 79% din cele anaplazice prezintă o rată crescută a supraexpresiei p53 şi un indice MIB-1 crescut ce denotă de regulă o histologie malignă [10].

CARACTERISTICI TUMORALE

Localizarea cea mai frecventă este la nivel cerebral (90%), 9% fiind localizate la nivel spinal iar 1% sunt meningioamele ectopice dezvoltându-se intraosos la nivelul calotei (meningiom intraosos primar) sau exclusiv în ţesutul subcutan fără contact cu tăblia osoasă externă sau oriunde în corp unde există resturi de origine embrionară asemănătoare, mixtă, ecto-mezodermală (pulmon, piele, oase, cavitate nazală şi sinusuri paranazale, orbite, mediastin şi suprarenale) [14].

Dintre meningioamele cu localizare cerebrală cele mai frecvente sunt cele parasagitale şi de falx (20–25%), apoi urmează cele convexitale (19–35%), de aripă de sfenoid (17–20%), intraventriculare (5%), tuberculum sellae (3–10%), infratentoriale (4%) şi cu alte localizări (fig. 4.66). Apariţia la copii este extrem de rară, localizarea predilectă fiind la nivelul fosei posterioare şi intraventricular, având un comportament mai agresiv comparativ cu adulţii. De obicei meningioamele convexitale şi în special cele parasagitale tind să fie mai agresive decât cele de bază de craniu [10].

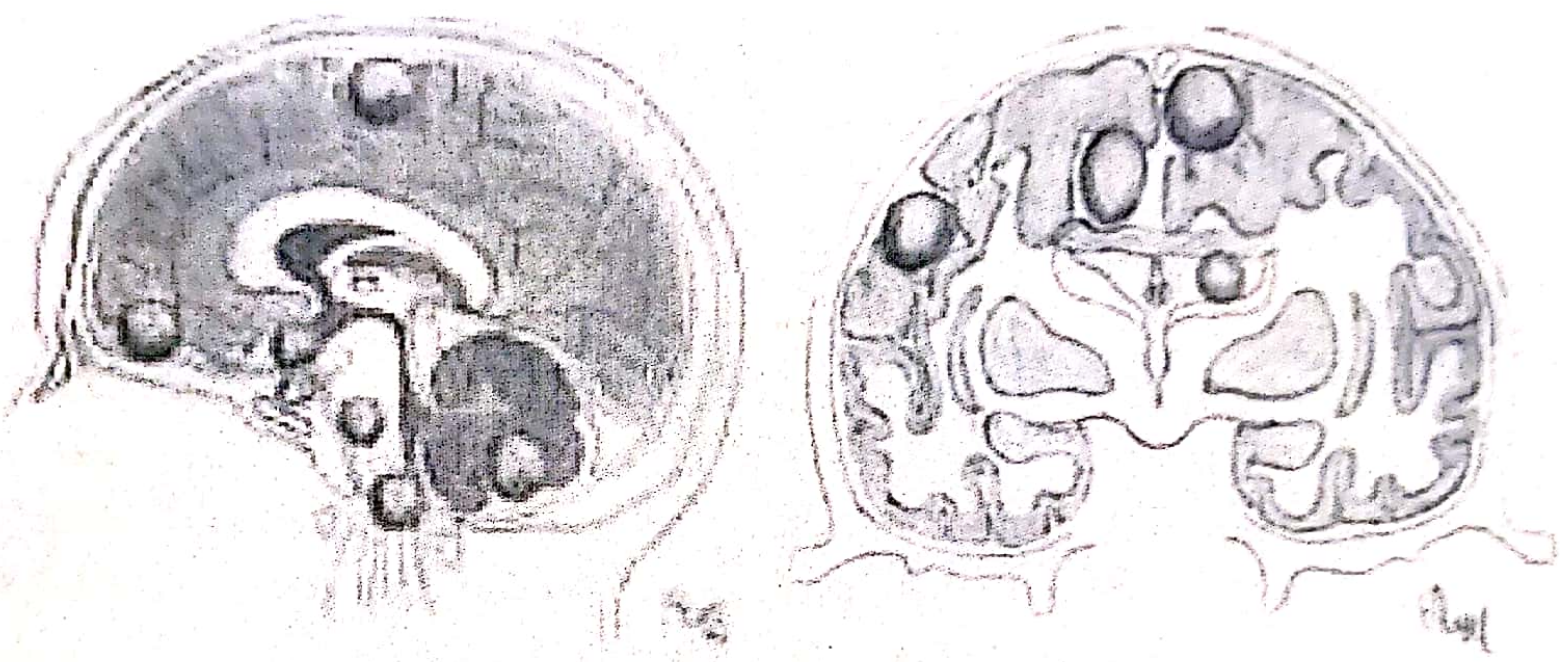

Figura 4.66. Localizările cele mai frecvente ale meningioamelor intracraniene (desen realizat de Florian A.I.).

Meningioamele, aflându-se în vecinătatea cutiei craniene, pot infiltra sau penetra oasele calotei (fig. 4.67) determinând o hiperostoză (rar osteoliză) extensivă de tip endostoză sau exostoză (în aproximativ o treime din cazuri) sau se pot extinde şi dezvolta în continuare în compartimentele extracraniene adiacente (orbită, sinus frontal, ureche medie) sau la nivelul muşchilor şi ţesuturilor moi ale scalpului.

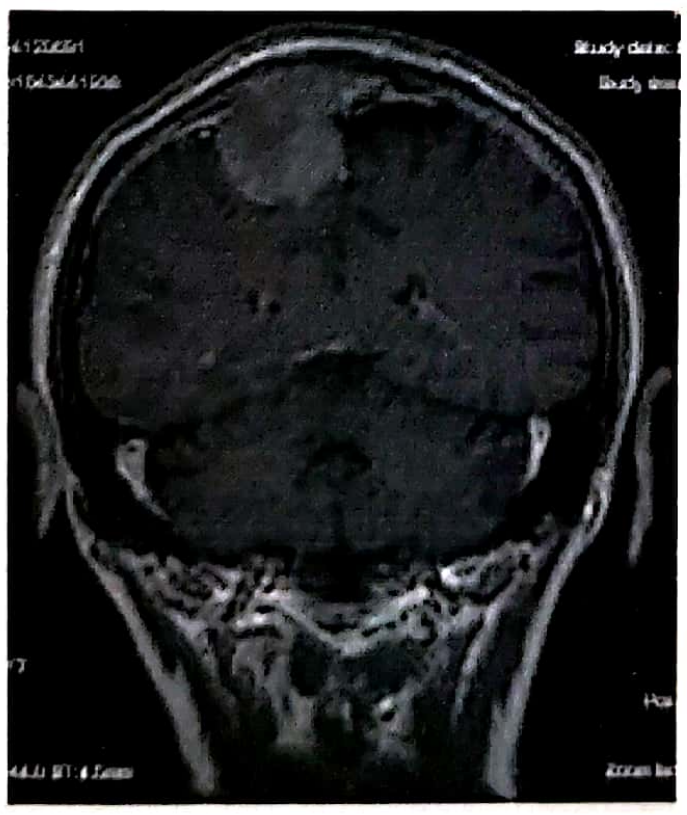

Figura 4.67. Examinare RMN în T1 cu contrast care evidenţiază invazia osoasă şi a sinusului sagital superior.

Rata medie anuală de creştere a meningioamelor depinde de tipul histopatologic si este între sub 1 cmc şi 5,3 cmc [10]. În ceea ce priveşte indiciile imagistice asupra comportamentului tumoral s-a observat că prezenţa calcifierilor şi aspectul hipointens în T2 se asociază cu un risc scăzut de creştere a formaţiunii.

Progresia tumorală, definită ca şi creşterea ireversibilă a gradului de malignitate al meningioamelor a prezentat de asemenea interes, constatându-se că meningioamele benigne pot prezenta în evoluţia lor o creştere a agresivităţii lor. S-a mai observat că menigioamele *de novo* atipice/anaplazice au un comportament mai puţin agresiv decât cele benigne ce s-au transformat malign. Anomaliile cromozomiale 1q (detectate în 70% din meningioamele atipice şi în toate cele anaplazice) au fost corelate cu progresia tumorală, recidiva tumorală şi, alături de alte aberaţii cromozomiale (1p, 6q, 10q, 14q şi 18q) cu un potenţial crescut de anaplazie [6].

Metastazarea în cazul meningioamelor este rară, cu o incidenţă estimată la 0,15–1% (în jur de 100 de cazuri raportate în literatura de specialitate)

[15]. În apariţia meningioamelor extracraniene se descriu patru mecanisme: extensia extracraniană de la un meningiom primar intracranian, metastazarea la distanţă a unei leziuni primare intracraniene, meningiogeneza din celulele arahnoidiene ale tecilor nervoase sau din resturile embrionare ale celulelor arahnoidiene din organele periferice. Metastazarea la distanţă a unui meningiom intracranian se poate realiza pe cale hematogenă (mai probabil prin invazia sinusurilor venoase durale), limfatică (66%), la nivel pulmonar (plămân şi pleura), dar şi în ficat, inimă, noduli limfatici, vertebre şi oase, prin diseminarea celulelor tumorale pe calea LCR (30%, de obicei în cazul meningioamelor intraventriculare), sau prin implantarea (accidentală) iatrogenă în cursul rezecţiei chirurgicale (11%) a acestora [6,15].

Meningioamele se pot asocia şi cu alte tumori, de cele mai multe ori fiind o coincidenţă; semnificativă este doar asocierea cu neoplasmul mamar. Se descriu două forme de asociere: tumori concomitente şi „collision tumors” (tumori de origine diferită ce se dezvoltă în aceeaşi zonă). Asocierea meningioamelor cu glioblastoamele multiforme poate fi concomitentă sau de tip collision. În cadrul NF se pot regăsi aşa-numitele „collision tumors”, leziuni mixte cu caractere tumorale de meningiom şi de schwannom la nivelul unghiului pontocerebelos [6].

ETIOLOGIA

La fel ca în majoritatea tumorilor cerebrale, etiologia menigioamelor este încă în curs de elucidare.

Deşi încă din 1888 Keen sugerează că traumatismele craniene pot determina apariţia ulterioară a meningioamelor, aspect reiterat de Cushing şi Eisenhardt, actualmente există puţine dovezi prospective că traumatismele craniene ar juca un rol în etiologia meningioamelor[6]. Totuşi, în literatură se citează cazuri în care tumori ale meningelui s-au dezvoltat subiacent focarului de fractura în relaţie cu zona durală lezată sau cu prezenţa unui corp străin posttraumatic.

Radiaţia ionizantă reprezintă un factor de risc stabilit în etiologia tumorilor meningeale. În literatura de specialitate există un consens în ceea ce priveşte relaţia liniară doză-răspuns, existând dovezi că nivele joase de expunere, de ordinul a 1 Gy pot creşte riscul de dezvoltare al meningioamelor. O doza de radiaţii de doar 1–2 Gy a condus la o creştere a incidenţei de 9,5 ori [6].

Menigioamele au fost printre primele tumori solide analizate pentru anomalii genetice. Începând cu 1962 s-a evidenţiat că celulele meningeale tumorale pierd (parţial sau total) adesea cromozomul grupei G-22 (50% din meningioamele sporadice grad I OMS prezintă monosomia cromozomului 22) şi cromozomul Y la pacienţii de sex masculin [16–19]. În 1993, odată cu identificarea genei NF2 (localizată pe 22q12.1 şi care codifică merlina) ca genă supresoare tumorală în meningioame, au fost detectate mutaţii (inserţii, deleţii sau mutaţii nonsens) ale acestei gene în 60% din meningioamele sporadice, procent ce variază în funcţie de tipul histologic (>50% din meningioamele fibroblastice şi tranziţionale şi 18–25% din cele meningoteliale) [20–23]. Deoarece aproximativ 30% din meningioame, în special cele de tip meningotelial nu prezintă nici una dintre alterările cromozomiale mai sus menţionate s-a impus investigarea altor gene asociate cu transformarea tumorală a celulelor meningeale. Studierea clonalităţii meningioamelor prin analiza markerilor cromozomului X şi cu ajutorul reacţiei de polimerizare în lanţ, a sugerat că majoritatea meningioamelor au origine monoclonală prezentând o singură mutaţie a genei NF2. În meningioamele multiple (fig. 4.68), există cazuri în care tumorile au origine monoclonală, susţinând teoria diseminării celulelor tumorale în spaţiul subarahnoidian, dar şi cazuri în care se decelează mutaţii diferite ale genei NF2 susţinând teoria tumorigenezei independente şi a originii policlonale [6,24].

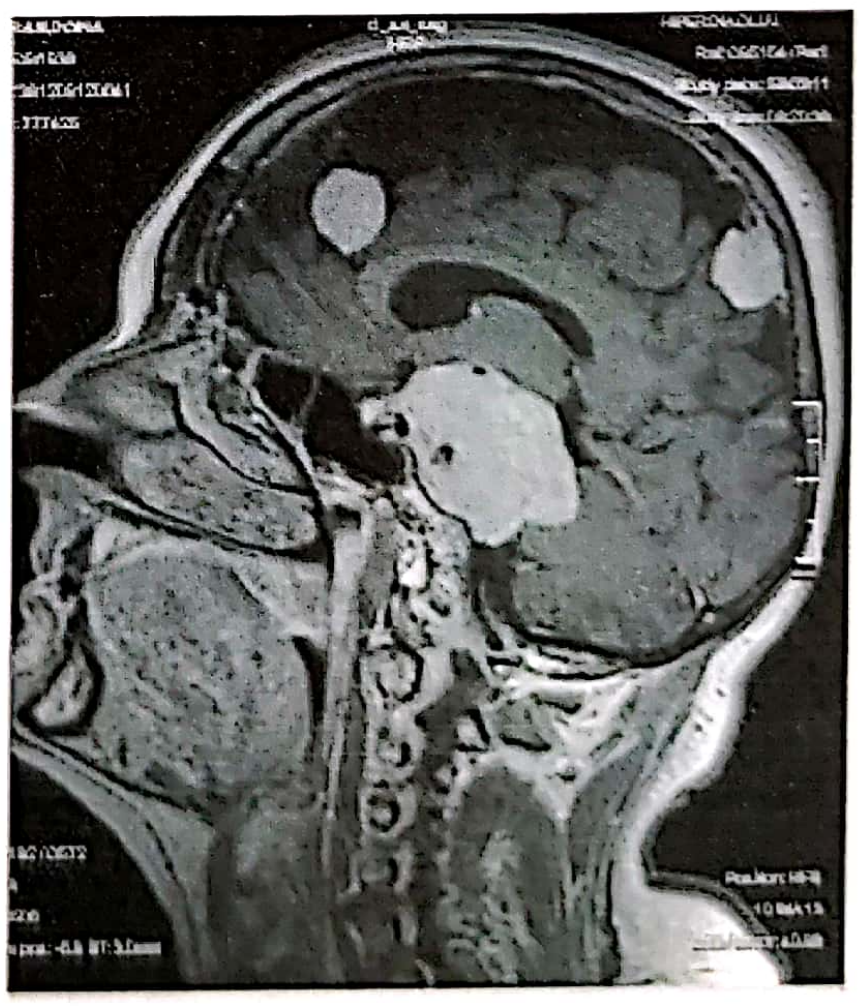

Figura 4.68. Secţiune sagitală RMN în T1 cu contrast la un pacient cu meningioame multiple.

Factorii hormonali (receptorii proteici citozilici pentru estrogeni şi în special progesteron), factorii de creştere (plachetar, epidermal, insulin-like, vascular de creştere şi proteina 4 morfogenetică osoasă) au fost studiaţi şi s-a demonstrat rolul lor în patogeneza meningioamelor. Studiile moleculare au stabilit că prezenţa receptorilor pentru androgeni, somatostatină, dopamina, interleukinele 1 şi 6, ITN-alfa şi oncostatina M ar avea un rol în progresia, tratamentul şi prognosticul meningioamelor [6].

În neurofibromatoza tip 2 este bine cunoscut faptul că schwanoamele de acustic bilaterale pot asocia şi meningioame cerebrale (de obicei de tip meningotelial şi cu apariţie la vârste mai tinere) dar, pe lângă aceasta, se mai citează şi alte sindroame familiale ereditare cu o incidenţă crescută a tumorilor meningeale, dintre acestea amintim: Gorlin, Cowden, Werner, MEN 1, Li-Fraumeni, Turner şi Hunter-MacDonald [6]. De asemenea, pacienţii cu NF1 au tendinţa de a dezvolta meningioame la vârste tinere (19–24% din adolescenţii cu meningioame prezintă neurofibromatoza tip 1) [25].

DIAGNOSTICUL IMAGISTIC

Rezonanţa Magnetică (RMN) cu contrast reprezintă metoda de elecţie în diagnosticul meningioamelor având o acurateţe de 95% (fig. 4.69) [26]. În secvenţele T1 native majoritatea sunt isointense (65%), (fig. 4.70), restul de 35% fiind hipointense, iar în secvenţele T2 47% sunt isointense, 35% hiperintense şi 18% apar hipointense comparativ cu ţesutul cerebral. După administrarea substanţei de contrast se observă o captare omogenă şi difuză a meningioamelor, „dura-tail” (fig. 4.71) devenind vizibilă în totalitate şi utilă în stabilirea marginilor rezecţiei. Această captare de contrast la nivelul pahimeningelui („dura-tail”-ul) apare în 52–72% din meningioame şi este nespecifică, întâlnindu-se şi în alte patologii (limfoame, sarcoidoză, schwanoame, metastaze, leziuni sifilitice şi hemangiopericitoame) [27]. Edemul vasogenic al substanţei albe este de aspect digitiform hipointens în T1 şi hiperintens în secvenţele T2 şi FLAIR (fig. 4.72). Angio-RMN-ul a înlocuit în mare parte angiografia arterială (fig. 4.73).

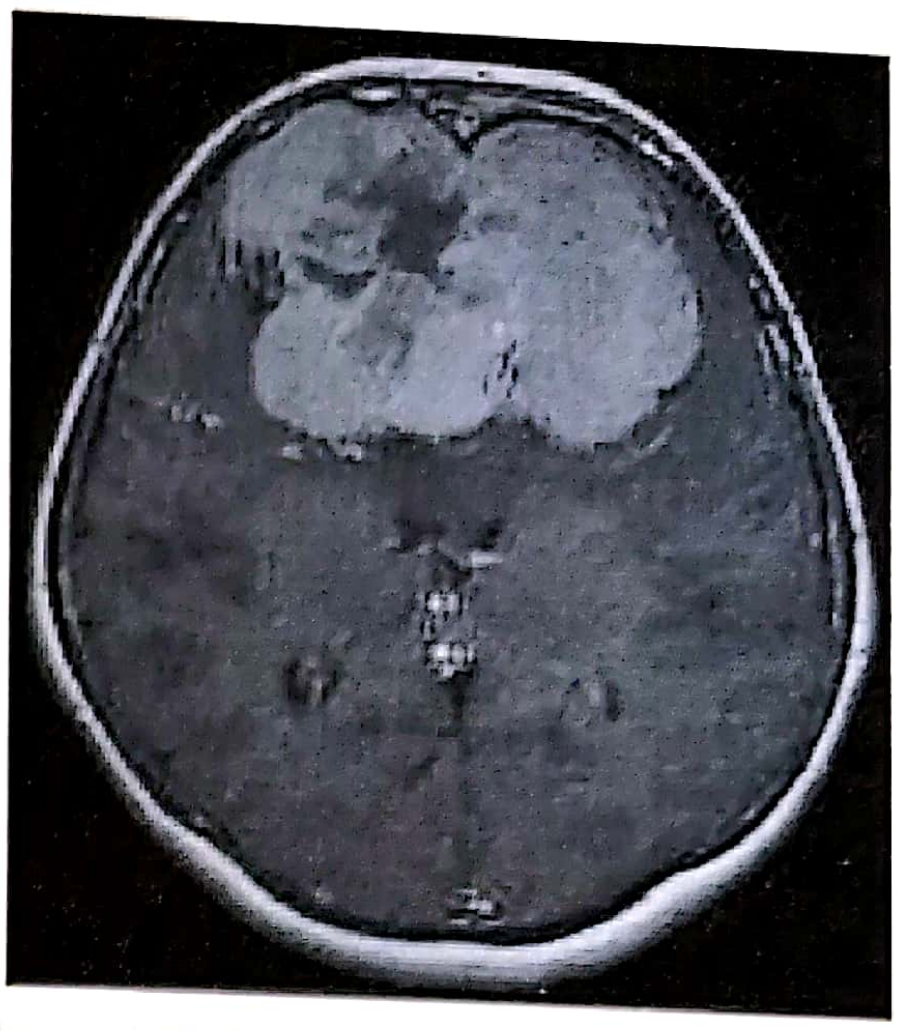

Figura 4.69. Secvență T1 cu substanță de contrast la un caz de meningiom de șanț olfactiv.

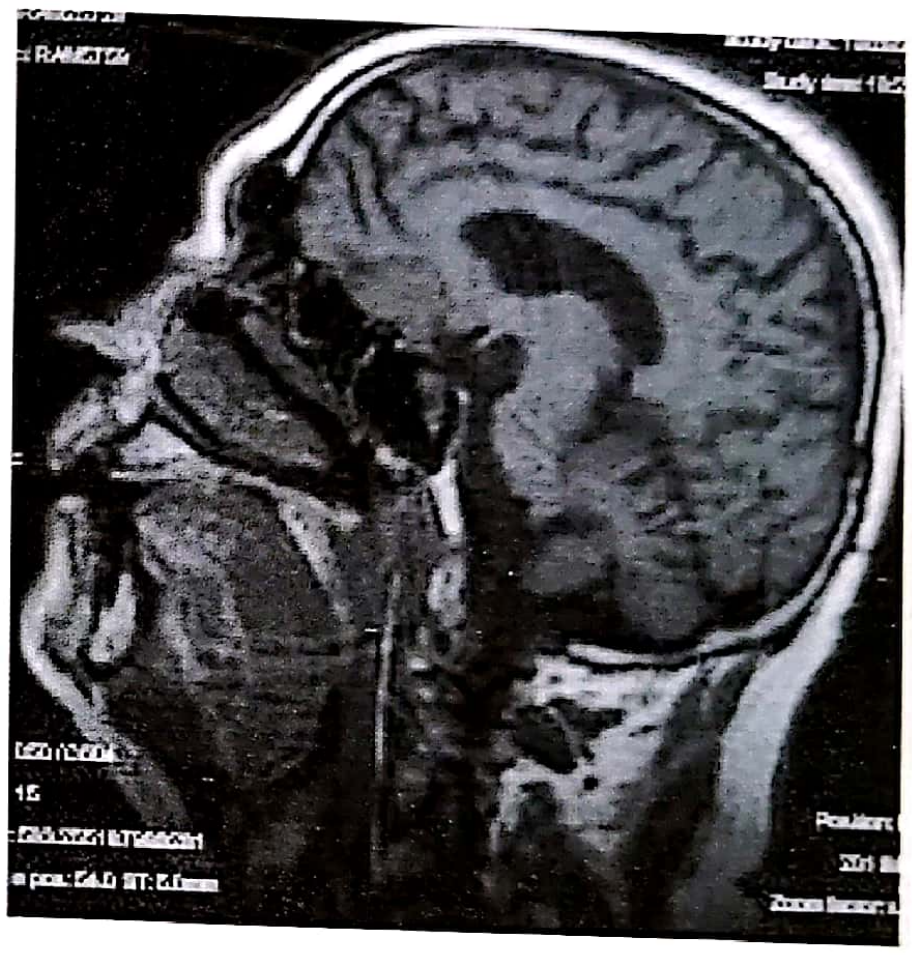

Figura 4.70. Secvență T1 nativ la un caz de meningiom de planum sfenoidale.

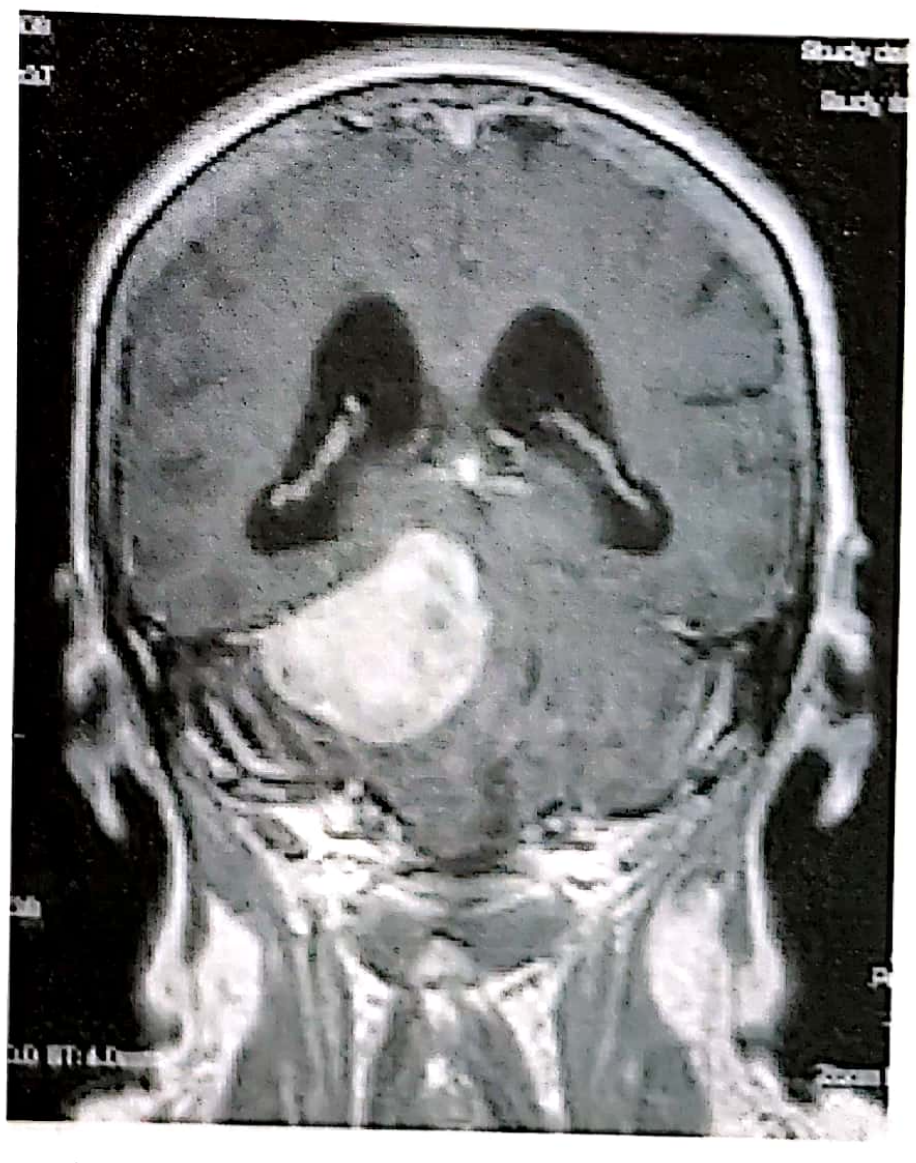

Figura 4.71. „Dura-tail” vizibil în secțiune coronară T1 cu contrast la un caz de meningiom de tentoriu.

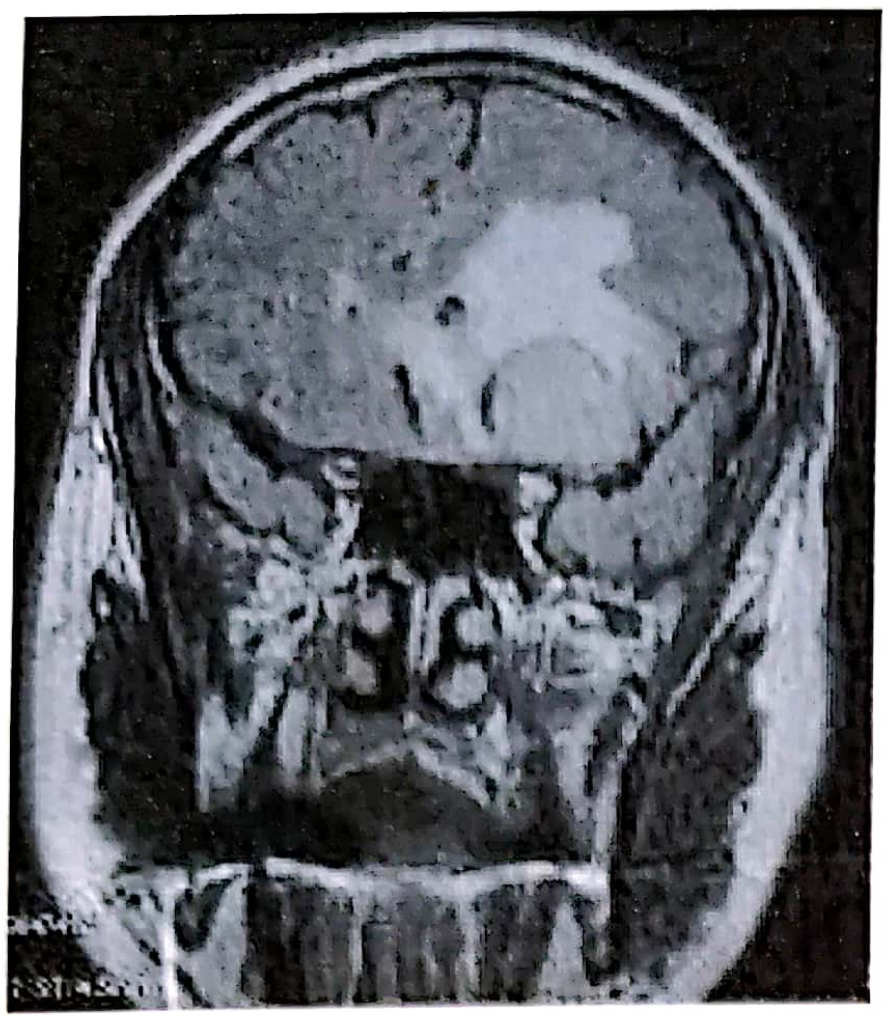

Figura 4.72. Secvența T2 FLAIR care pune în evidență edemul digitiform perilezional la un caz de meningiom clinoidian.

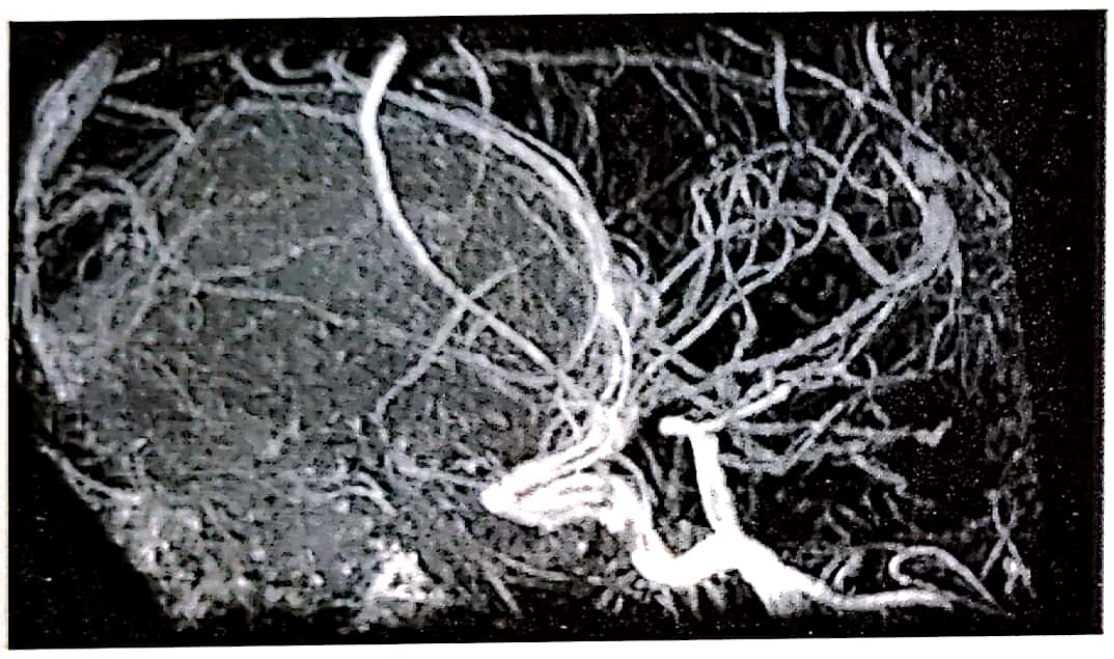

Figura 4.73. Angio-RMN într-un meningiom de şanţ olfactiv.

Postoperator, imagistica prin rezonanţă magnetică nucleară detectează relicvatele tumorale stabilind conduita terapeutică ulterioară (reintervenţie sau tratament adjuvant). Recidivele tumorale, mai ales dacă s-a efectuat şi radioterapie, datorită structurii lor fibroase capteaza mai slab substanța de contrast.

Tomografia computerizată fără contrast prezintă o acuratețe de 85%, cu substanță contrastantă, 95% (fig. 4.74) poate detecta majoritatea meningioamelor (excepție fac cele de dimensiuni mici) şi este deosebit de utilă în documentarea invaziei osoase. Aspectul tomografic variază de la o leziune hipodensă până la una uşor hiperdensă. Calcificările (fig. 4.75), observate în 20–30% din meningioamele benigne, pot fi prezente sub forma unor zone punctiforme sau sub forma corpilor psamomatoşi. Invazia osoasă poate lua aspect de hiperostoză, osteoliză sau o combinație a acestora. Edemul peritumoral se evidențiază îndeosebi în meningioamele maligne sau în cele cu localizare convexitală, parasagitală sau în cele de şanţ olfactiv. De menționat că 50% din meningioamele intraventriculare determină edem extraventricular.

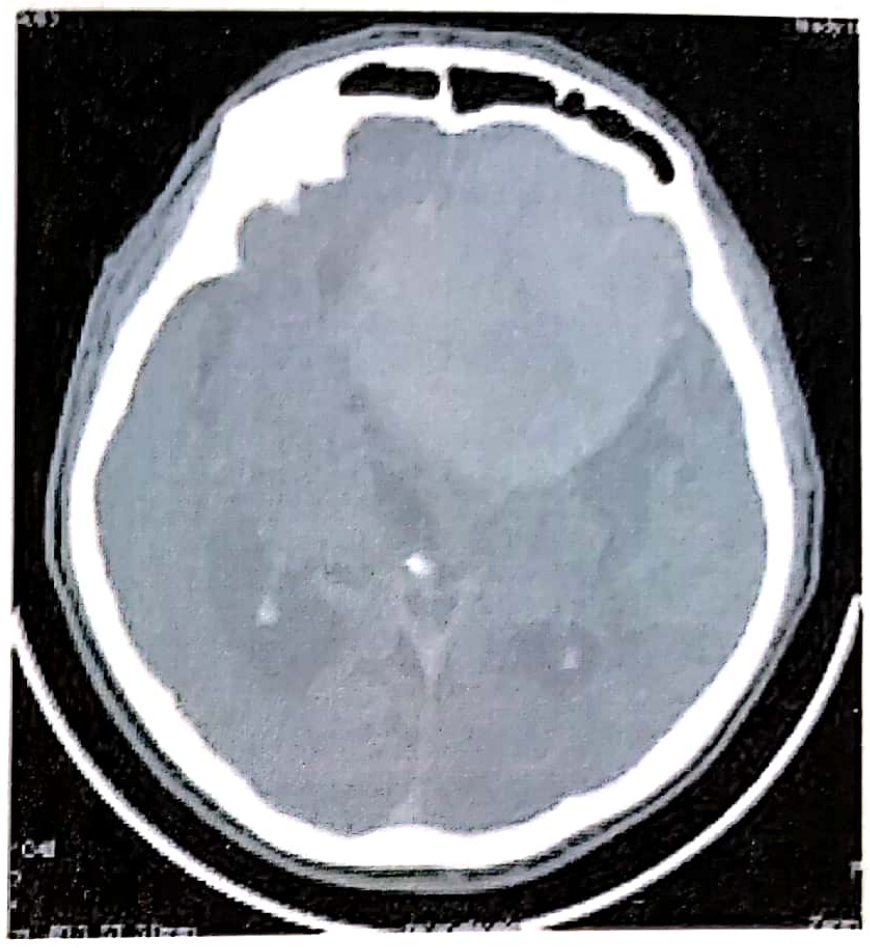

Figura 4.74. CT cu substanță de contrast (meningiom clinoidian).

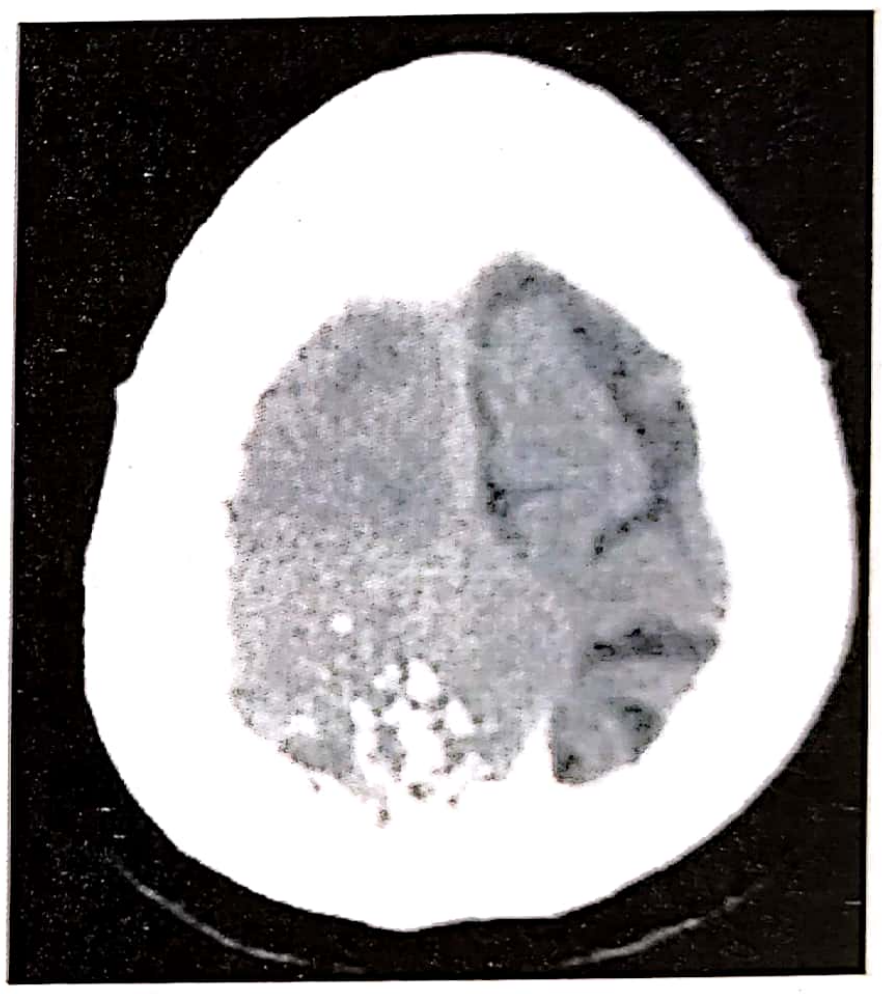

Figura 4.75. Calcificări punctiforme intratumorale evidențiate pe CT-ul nativ la un meningiom parasagital.

Angiografia (computerizată 3D sau clasică) furnizează informații cu privire la vascularizația nutritivă a meningioamelor, anatomia vasculară locală şi invazia/patența sinusurilor venoase durale. Aspectul angiografic al meningiomului este cel al unei tumori cu *blush* arterial prelungit [6].

ATITUDINEA TERAPEUTICĂ

Terapia chirurgicală

Meningioamele asimptomatice reprezintă o categorie aparte datorită provocărilor ce le impune în privința atitudinii terapeutice, fiind necesară o deosebită atenţie în calcularea riscurilor şi a beneficiilor rezecţiei chirurgicale. Pacienţii la care s-a descoperit incidental un meningiom, dacă acesta nu este simptomatic şi nu exercită efect compresiv asupra creierului va fi urmărit clinico-imagistic la interval de 3–6–12 luni. În cazul în care survine o modificare în volumul sau comportamentul tumoral(creşterea în volum sau accentuarea edemului peritumoral) este recomandabilă intervenţia chirurgicală. În cazul în care nu se constată nici o modificare la un an de zile şi bolnavul rămâne asimptomatic, intervalele de urmărire imagistică se răresc la un an.

Principalele obiective ale tratamentului chirurgical sunt reprezentate de ameliorarea simptomatologiei şi evitarea unei progresii/creşteri tumorale naturale cu efecte nocive asupra ţesutului cerebral. De aceea, prezenţa efectului de masa de orice grad pe examinările imagistice, chiar şi în absenţa simptomatolgiei, impune exereza chirurgicală a tumorii meningoteliale [6].

Principiile tratamentului chirurgical în meningioame au fost prezentate în pricipiile generale ale tratamentului chirurgical. În general, cu cât o rezecţie este mai completă, cu atât riscul de recidivă este mai scăzut. Calitatea exerezei este cuantificată prin clasificarea Simpson în 5 grade [28]:

– Gradul I: exereză macroscopică completă, interesând şi baza durală de inserţie şi eventual zona de invazie osoasă;

– Gradul II: exereză macroscopică completă şi coagularea inserţiei durale;

– Gradul III: exereză macroscopică completă fără coagularea durei mater şi fără rezecţia osului invadat;

– Gradul IV: exereza incompletă;

– Gradul V: simpla biopsie.

Pe lângă acestea se mai descrie şi rezecţia Simpson 0 care include şi un fragment de dură aparent indemnă (aproximativ 2 cm) situată la distanţă de masa tumorală propriu-zisă.

În mod evident abordul chirurgical va fi adecvat localizării tumorale, principalele tipuri de abord fiind prezentate la capitolul „Principii generale”. Pentru a sintetiza însă cele anterior prezentate vom face o scurtă trecere în revistă a principalelor elemente ale tratamentului chirurgical în funcţie de localizarea tumorii:

Meningioamele convexitale (fig. 4.76):

– Craniotomie largă ce depăşeşte cu 1,5–2 cm limitele tumorii;

– Rezecţia durală cu margine de siguranţă;

– Disecţia peritumorală circumferenţială în planul arahnoidian;

– Reducerea internă a volumului tumoral;

– Coagularea şi divizarea progresivă a vaselor nutritive razant la tumoră;

– Ridicarea progresivă a tumorii din patul tumoral;

– Hemostaza riguroasă

– Plastie durală.

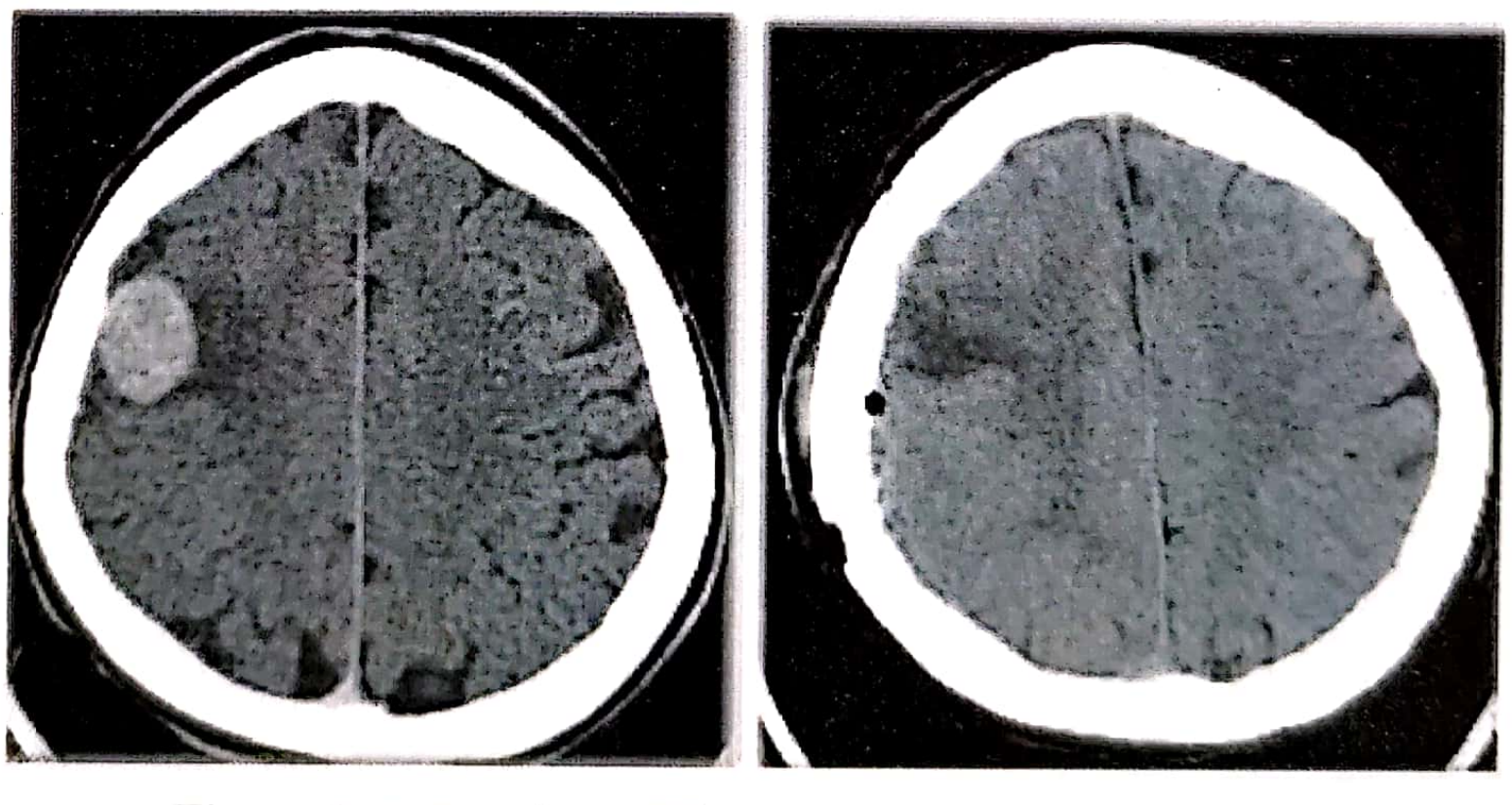

Figura 4.76. Examinare CT pre- şi postoperator la un pacient cu meningiom convexital frontal drept.

Meningioamele etajului anterior:

– Volet fronto-temporal sau fronto-lateral (planum, tubercul, diafragm selar, clinoidă, treime internă de aripă de sfenoid, alare);

– Volet bifrontal (fig. 4.77) (meningioame gigante de şanţ olfactiv), toate celelalte localizări tumorale pot fi complet rezecate pe un volet fronto temporal sau fronto-lateral;

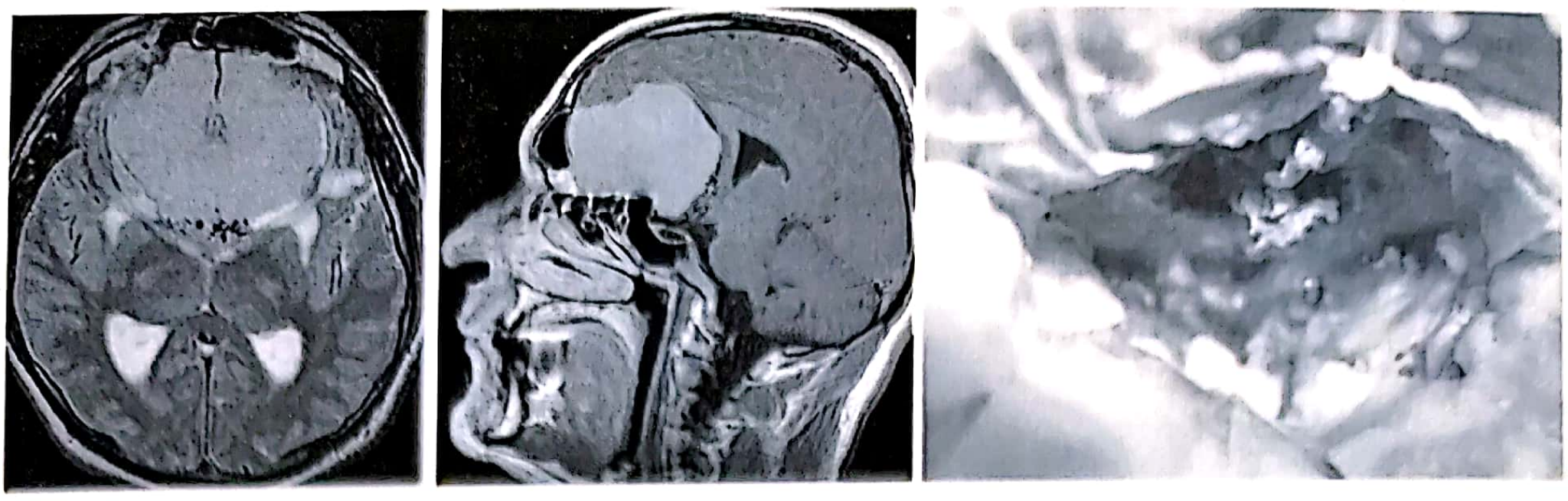

Figura 4.77. Meningiom gigant de şanţ olfactiv pe examinarea RMN în T1 cu contrast şi intraoperator după rezecţia completă a tumorii şi a bazei de implantare prin abord bifrontal.

– Devascularizarea extradurală prin coagulare bipolară;

– Rezecţia exostozelor sau hiperostozelor;

– Devascularizarea intradurală a bazei de implantare prin coagulare bipolară;

– Identificarea şi izolarea carotidei, nervilor optici, chiasmei;

– Reducerea progresivă a volumului tumoral;

– Coagularea şi dividerea circumferenţială a vaselor la nivelul pseudocapsulei;

– Hemostaza definitivă;

– Închidere cu plastie durală.

Meningioamele de etaj mijlociu

– Volet „half-and-half" sau fronto-orbito-zigomatic (meningioame sfeno-cavernoase);

– Volet subtemporal;

– Acces cât mai bazal (fig. 4.78);

– Devascularizare extradurală;

– Reducerea progresivă a volumului tumoral (aspirator ultrasonic) prin breşa creată de tumoră (meningioamele sfeno-cavernoase sunt situate de obicei într-o dedublare durală);

– Prezervarea elementelor vasculo-nervoase intracavernoase;

– Ablaţia totală nu este recomandabilă cu orice preţ (radio-chirurgie adjuvantă);

– Hemostaza în sinusul cavernos cu surgicel.

Meningioamele parasagitale şi de sinus sagital

– Volet ce trebuie să treacă peste sinusul sagital (fig. 4.79);

– Dimensiunile voletului să depăşească limită inserţeie durale;

– Deschiderea durei cu prezervarea venelor de drenaj;

– Invadarea sinusului:

- Sinus permeabil – excizia peretelui sinusal invadat şi plastie cu periost,
- Sinus complet oclus – ligatura sinusului cu excizia porţiunii invadate şi a coasei adiacente (reconstrucţia sinusului nu aduce beneficii dar poate duce la pierderi mari de sânge);

– Izolarea şi prezervarea marilor vene de drenaj;

– Izoarea şi prezervarea vaselor arteriale normale (deseori înglobate în tumoră!);

– Reducerea progresivă a volumului tumoral;

– Hemostaza riguroasă (sursele din sinusul sagital se opresc de obicei cu *patch*-uri de surgicel);

– Plastia durală cu periost sau substitut dural.

Meningioamele de coasă (falcine)

– Deschiderea osoasă de preferat cu sinusul sagital la vedere;

– Incizia durei cu prezervarea venelor mari de drenaj;

– Pătrunderea în spaţiul parasagital prin disecţia şi lărgirea progresivă a spaţiului cu prezervarea venelor de drenaj;

– Devascularizarea tumorală prin coagularea bazei de implantare pe coasă;

– Reducerea progresivă a volumului tumoral;

– Atenţie la identificarea, izolarea şi prezervarea arterelor pericaloasă şi a vaselor emergente normale;

– Rezecţia porţiunii de coasă infiltrate tumoral (fig. 4.80);

– Sinusul sagital inferior uneori bine reprezentat poate ridica probleme de hemostază;

– Hemostaza riguroasă;

– Închiderea durei se poate face adeseori fără a fi necesară plastia durală.

Meningioamele de fosă posterioară

Meningioamele scuamei occipitale

– Craniectomie unilaterală ce depăşeşte limitele tumorii (fig. 4.81);

– Incizia circumferenţială a durei mater;

– Reducerea progresivă a tumorii;

– Hemostaza riguroasă;

– Plastie durală.

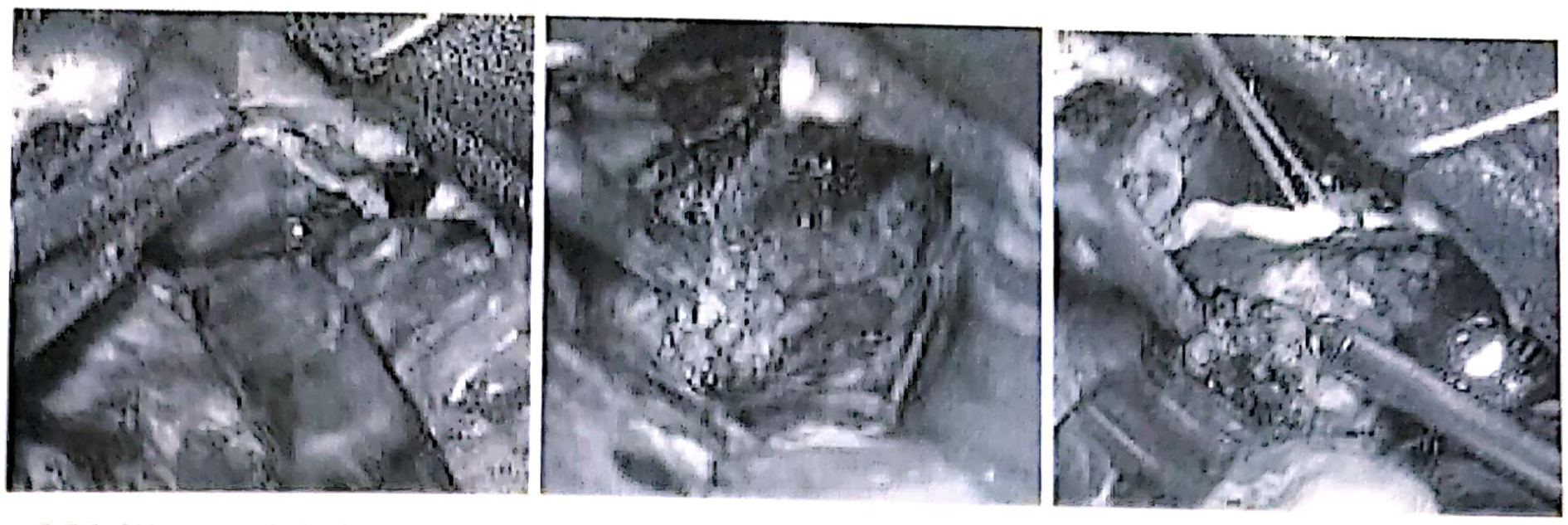

Figura 4.78. Elevarea lobului temporal de pe bază (imaginea din stânga) permite accesul subtemporal (mijloc) pentru ablaţia meingiomului de etaj mijlociu (dreapta).

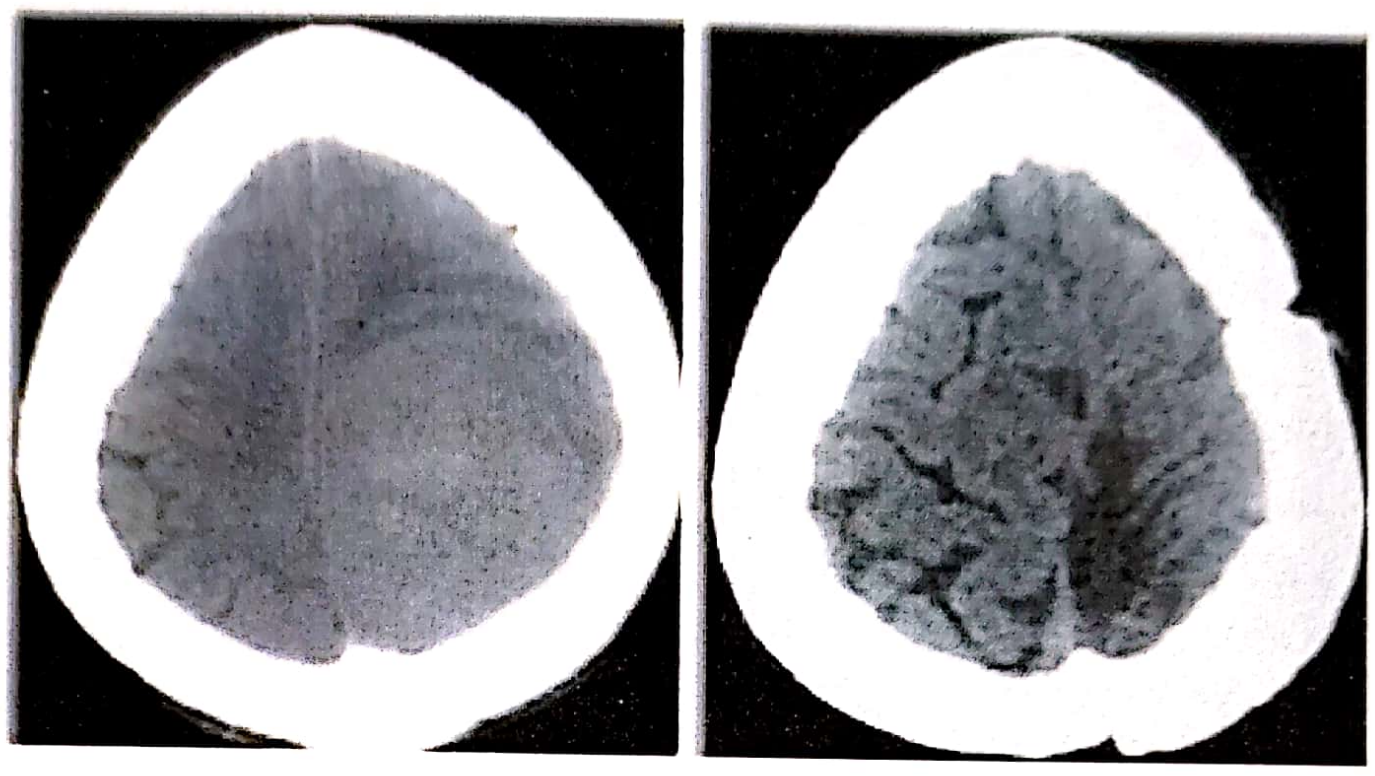

Figura 4.79. Meningiom parasagital parietal stg ablat complet: examen CT pre- şi postoperator.

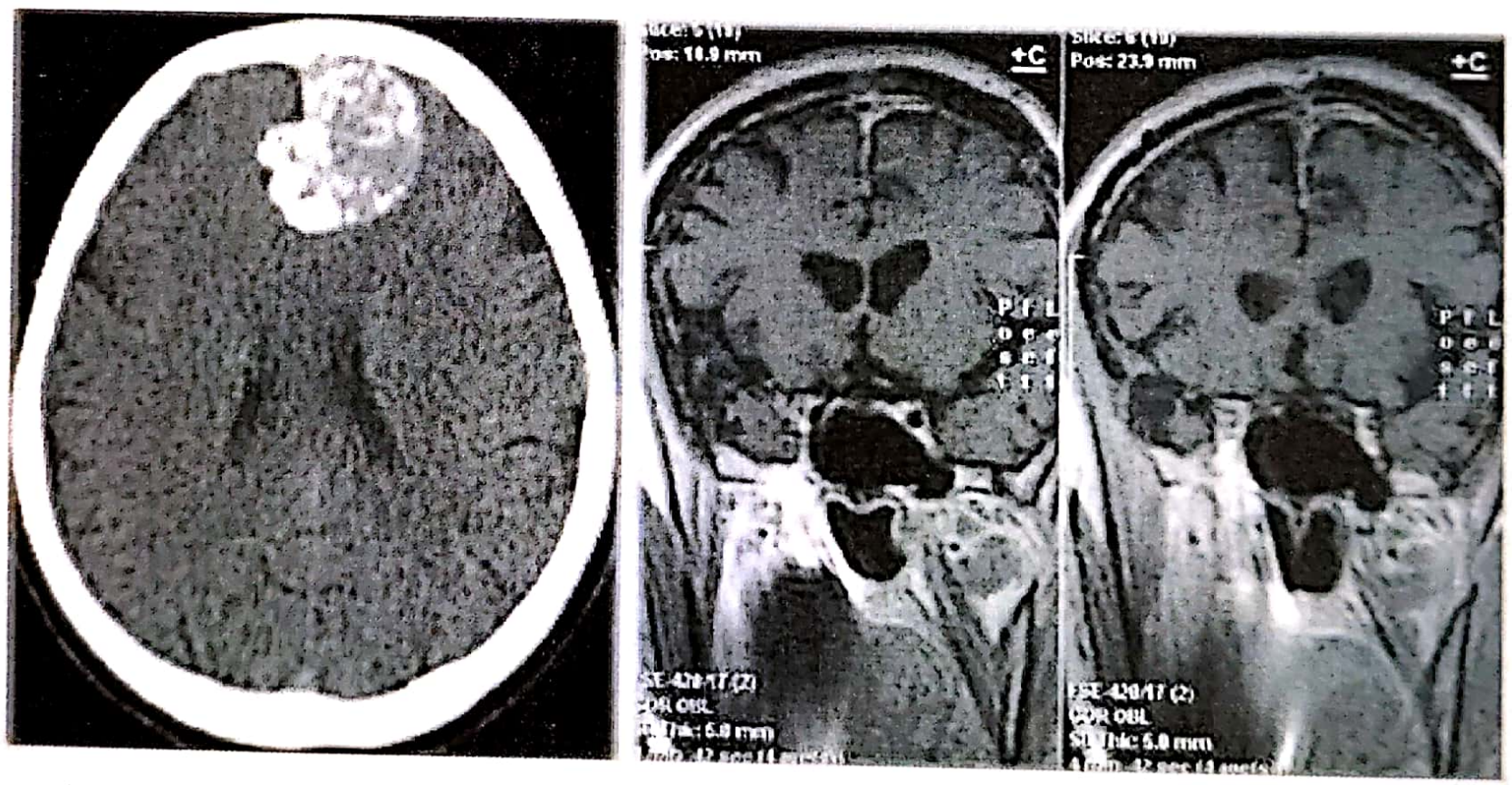

Figura 4.80. Examen CT preoperator şi RMN postoperator la un meningiom falcin frontal stâng cu rezecţia porţiunii inferioare a coasei creierului.

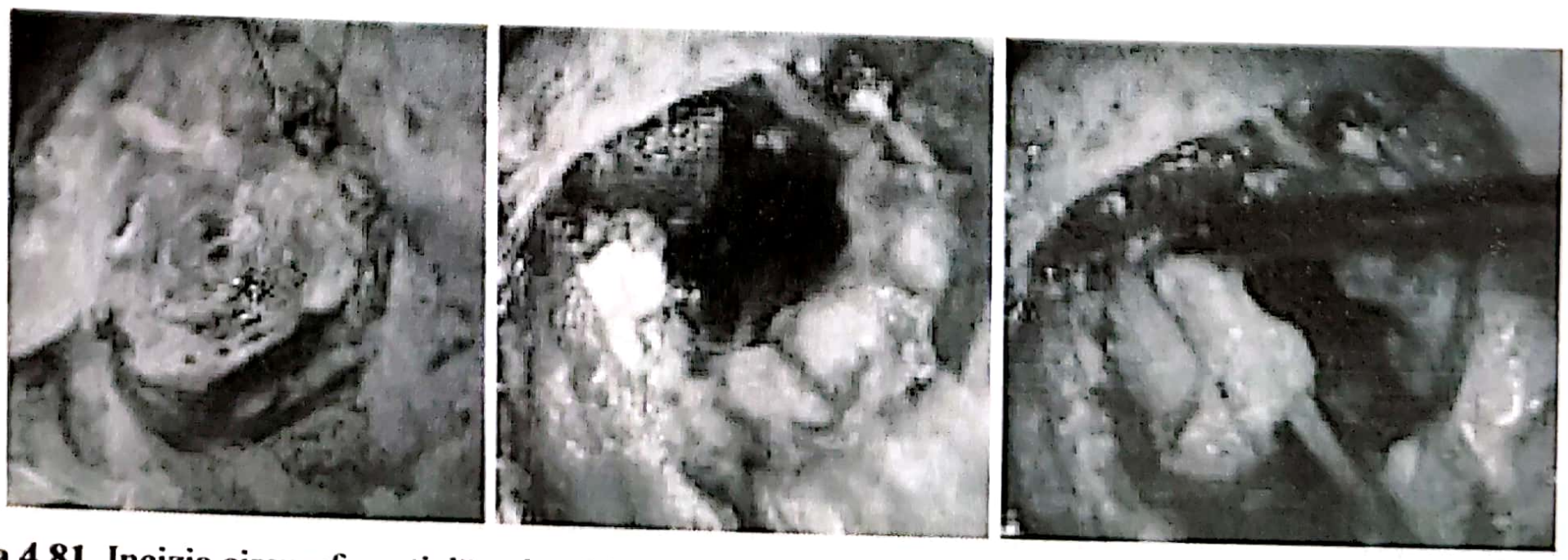

Figura 4.81. Incizia circumferenţială a durei in afara zonei de implantare durală; „debulking" intern; coagularea, dividerea vaselor nutritive la nivelul pseudocapsulei tumorale.

Meningioamele de unghi ponto-cerebelos

Medial de meatul acustic

– Abord retrosigmoidian (fig. 4.82)

- Identificarea și izolarea nervilor situați posterior sau postero-inferior de tumoră
- Devascularizarea intradurală a bazei de implantare
- Reducerea progresivă a tumorii
- Identificarea și prezervarea arterei cerebeloase antero-inferioare deseori înglobată pe o porțiune variabilă în tumoră
- Decolarea progresivă de pe trunchiul cerebral și anterior de pe nervul trigemen
- Porțiunea supratentorială poate fi ușor tracționată în jos după decolarea nervului trohlear
- Incizia tentoriului doar în extensii supratentoriale voluminoase
- Hemostaza riguroasă.

– Abord subtemporal cu rezecția vârfului stâncii (Kawase) (fig. 4.83)

- Permite devascularizarea extradurală
- Rezecția extensivă cu *drill*-ul a vârfului stâncii creează un spațiu de lucru suficient
- Retracția lobului temporal este minimă
- Porținea supratentorială este rezecată facil iar spațiul creat permite progresia spre fosa posterioară
- Identificarea elementelor vasculo-nervoase este mai facilă
- Necesită acomodare
- Nu este recomandabil la tumori cu extensie latero-inferior de meat
- Reducerea progresivă a tumorii cu aspiratorul ultrasonic
- Folosirea planului arahnoidian pentru decolarea pseudocapsulei
- Închiderea etanșă a durei mater cu plastie și preparate de fibrină (tissucol) pentru a preveni fistula cranio-aurală.

Lateral de meatul acustic

– Abord retrosigmoidian

- Nervii V, VII–VIII sunt situați anterior de tumoră
- Nervii IX, X, XI coafează polul inferior al tumorii
- Arterele cerebeloase antero-inferioară și postero-inferioară vin în contact intim cu tumora
- Devascularizarea intradurală (atenție la folosirea excesivă a coagulării în vecinătatea meatului!)
- Reducerea progresivă a tumorii
- Identificarea și prezervarea tuturor elementelor vasculo-nervoase normale în contact cu tumora
- Închiderea etanșă a durei mater.

Meningioamele de tentoriu

– Abord unilateral supracerebelos;

– Coagularea venelor supracerebeloase pentru un acces facil asupra tumorii;

– Devascularizarea tumorală razant cu tentoriul;

– Reducerea progresivă a tumorii.

Meningioamele de „Tentorial Notch" (fig. 4.84)

– Abord median supra și infratentorial;

– În poziție șezândă accesul supracerebelos este facilitat de gravitație;

– Coagularea pseudocapsulei și reducerea progresivă a tumorii permite mobilizarea și identificarea elementelor vasculo-nervoase. Incizia tentoriului la un cm lateral de sinusul drept permite rezecția porțiunii supratentoriale;

– Pentru extensii supratentoriale voluminoase este necesar accesul supracerebelos uneori bilateral.

Meningioamele petro-clivale

– Poate cele mai dificile de abordat chirurgical;

– În cele mai multe cazuri necesită aborduri combinate:

- Abord transpietros (rezecția completă a stâncii – fig. 4.85)
- Abord pre- și retrosigmoidian cu ligatura sinusului
- Abord postero-lateral
- Abord „far lateral"
- Abord extrem lateral (vezi descrierea lor la subcapitolul principii și tehnici de bază)
- Abord transoral transpalatal endoscopic:
  – câștigă tot mai mult teren în experiența neurochirurgicală
  – limitele abordului direct asupra clivusului: 25 mm de-o parte și alta a liniei mediane
  – folosirea endoscoapelor cu vedere la 30° și 70° permite lărgirea spațiului de lucru (fig. 4.86)
  – avantaje:
    - abordul se realizează dinspre baza de inserție a tumorii
    - devascularizare precoce
    - „debulking" facil
    - păstrarea barierei arahnoidiene permite disecția tumorii de pe elementele neuro-vasculare
  – dezavantaje:
    - curbă de învățare mai lungă

- management dificil al leziunilor vasculare
- refacerea planurilor anatomice dificilă
- risc crescut de fistulă LCR
- disfuncție velo-palatină

– Deschiderea durală trebuie să asigure accesul multidirecțional;

– Intradural se creează multiple spații de lucru prin reducerea progresivă a tumorii;

– Manipularea fragmentelor tumorale cu maximă precauție pentru a nu leza elementele vasculare adiacente tumorii;

– Rezecția completă nu este posibilă întotdeauna;

– În localizările mediane cu extensie bilaterală se poate planifica o rezecție în 2 timpi;

– Închiderea etanșă a durei cu grăsime și plastie fascio-musculară pentru a preveni apariția fistulei.

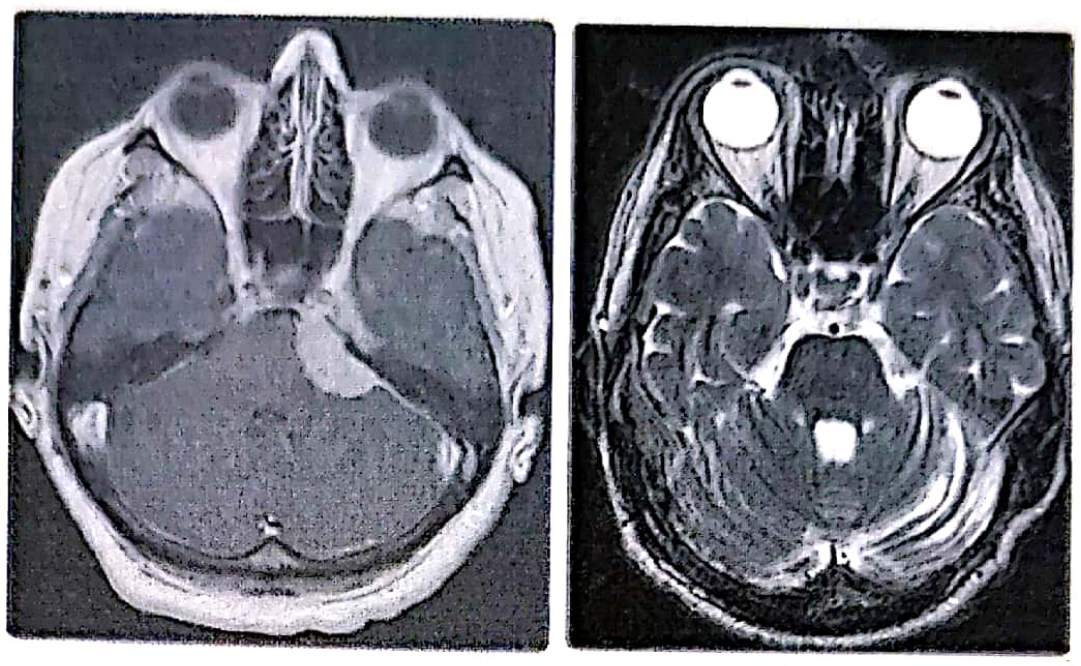

Figura 4.82. Examinare RMN pre și postoperator la un meningiom situat medial de meatul acustic ablat macroscopic total (imaginea din stânga).

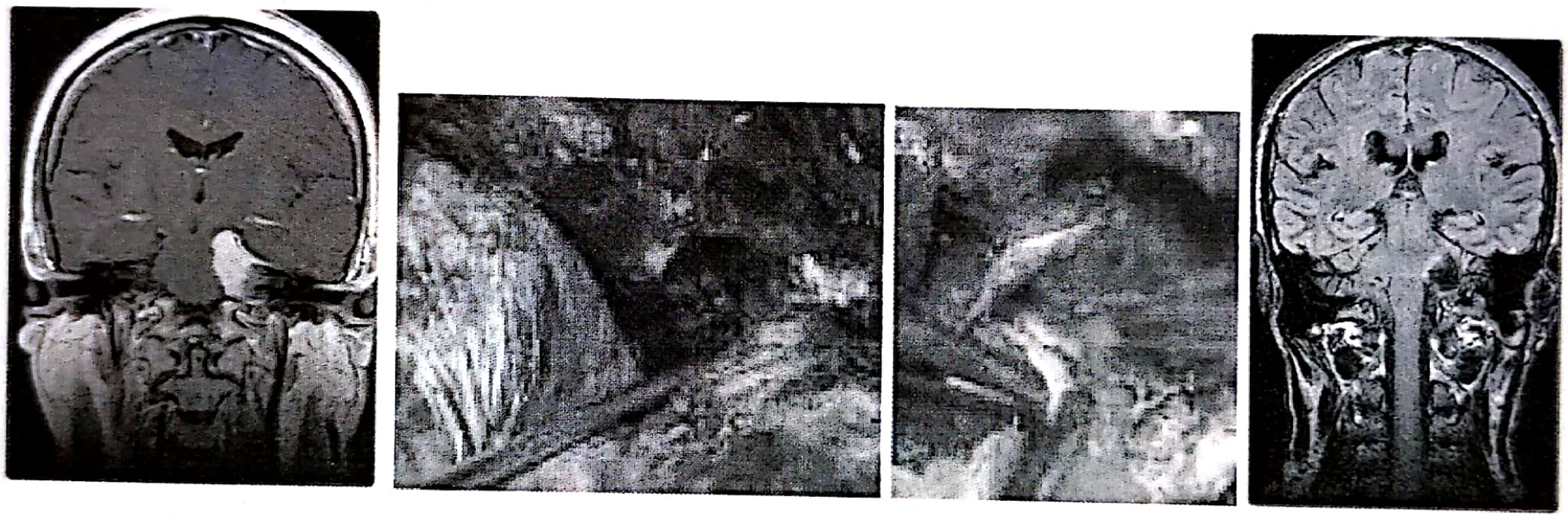

Figura 4.83. Meningiom cu importantă componentă supratentorială ablat pe un abord subtemporal cu rezecția extradurală a vârfului stâncii.

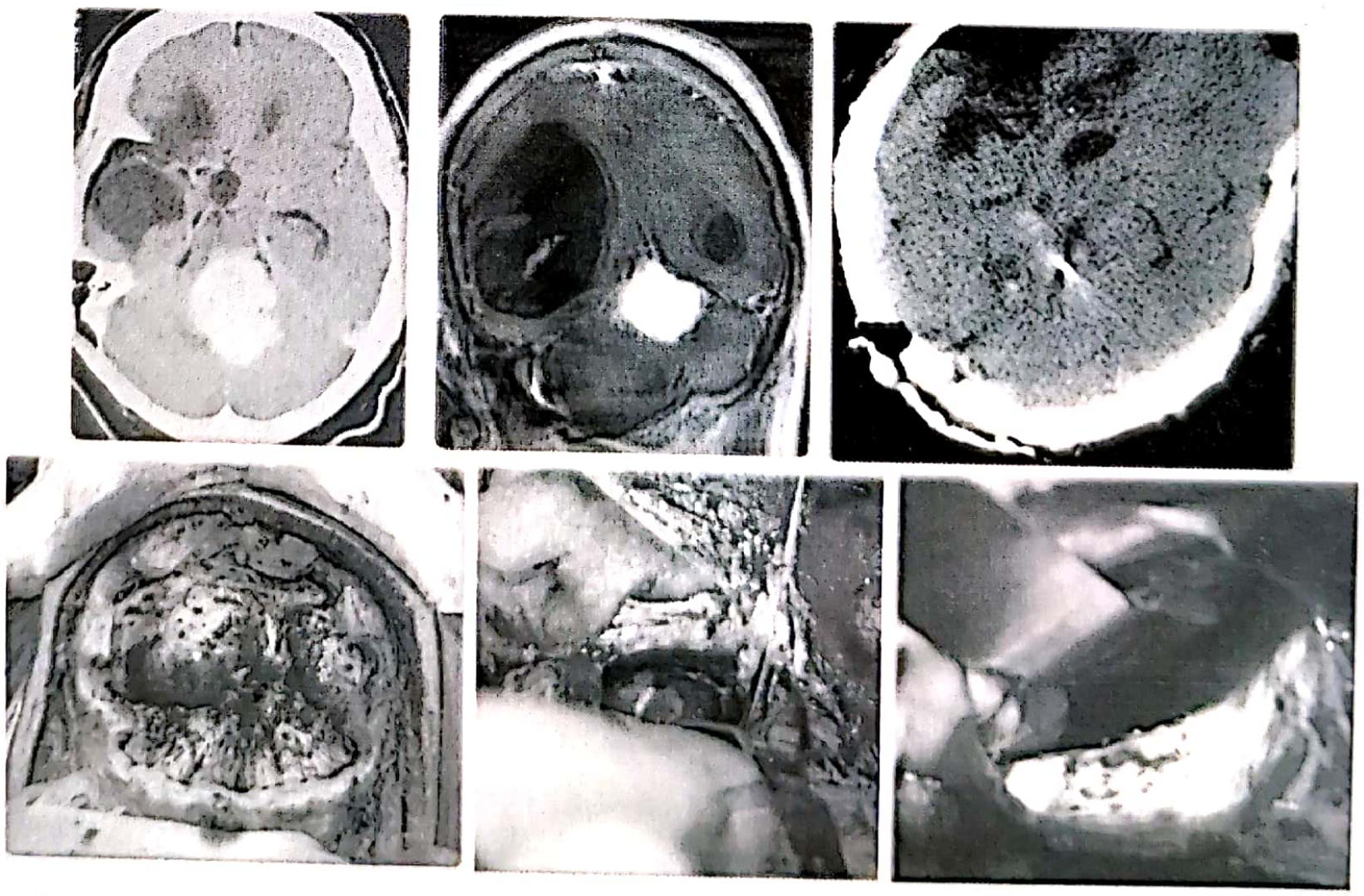

Figura 4.84. Aspecte imagistice și intraoperatorii la un meningiom de tentoriu cu extensie supratentorială ablat total prin abord median combinat supra- și infratentorial.

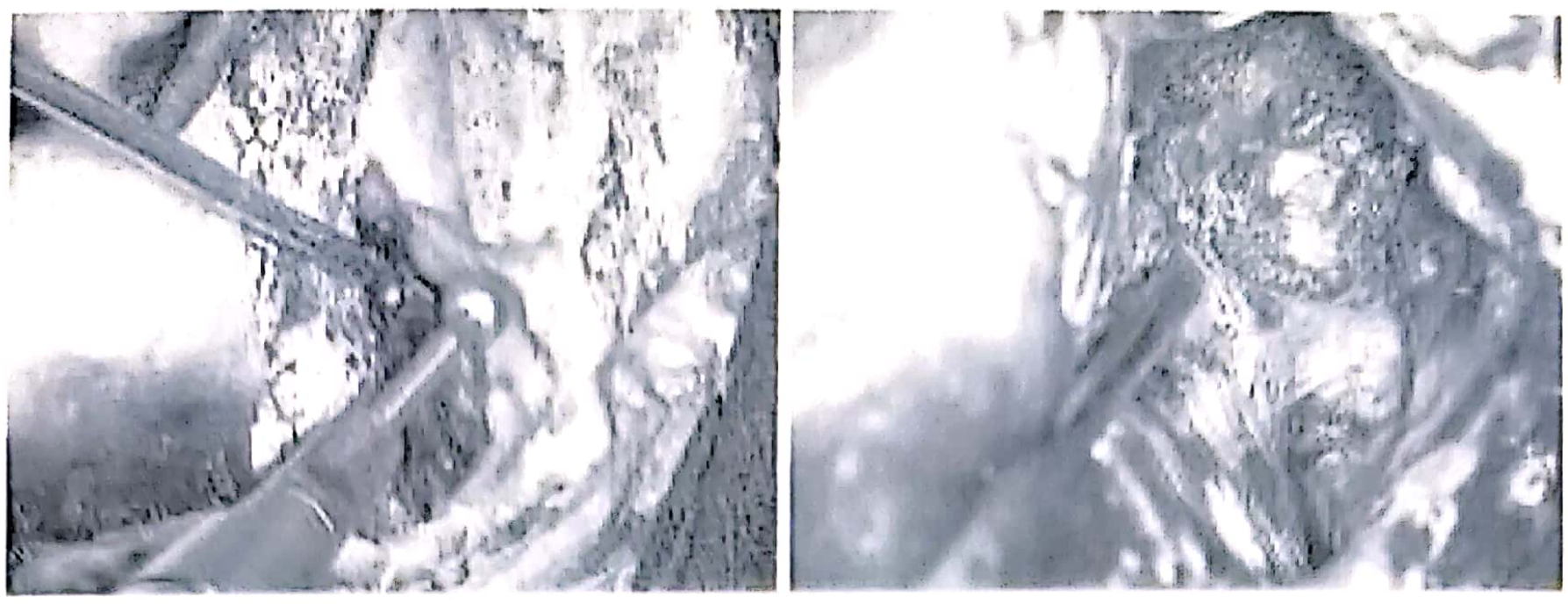

Figura 4.85. Abord transpietros combinat într-un meningiomă petroclival.

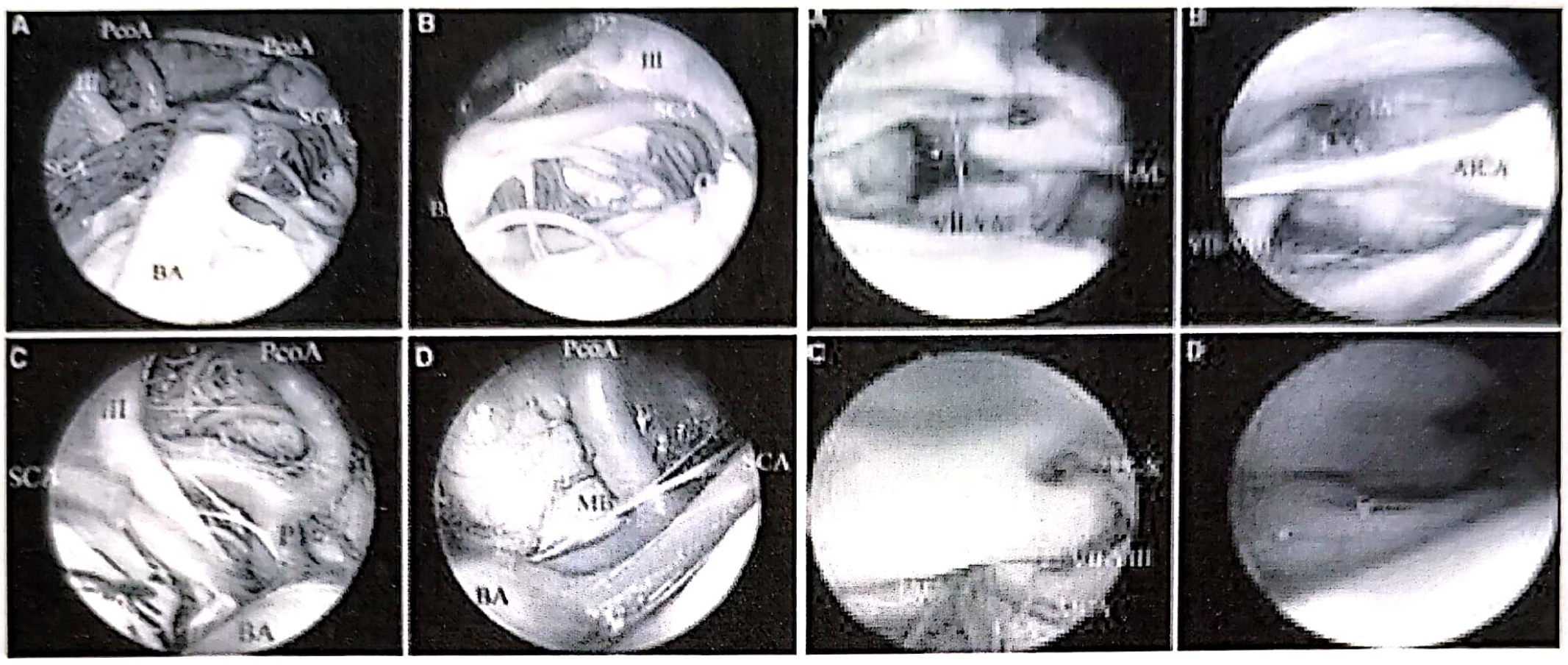

Figura 4.86. Utilizarea camerelor cu vedere laterală permite vizualizarea de o parte şi de alta a liniei mediane până la nivelul meatului acustic intern (reprodus după [29]).

Meningioamele de foramen magnum

– Localizarea posterioară şi postero-laterală

- abord median suboccipital
- cel mai familial neurochirurgilor
- rezecţia arcului posterior cu C1 este deseori necesară
- permite accesul a 120° din circumferinţa joncţiunii cranio-spinale
- nu permite accesul asupra tumorilor situate anterior sau antero-medial
- în tumorile mici rezecţie extrem de facilă, uneori posibilă în bloc
- deschiderea durei mater în Y cu ligatura sinusului occipital median
- închiderea etanşă a durei mater cu plastie durală este obligatorie (risc crescut de pseudomeningocel) (fig. 4.87).

– Localizare antero-laterală

- abord „far lateral"
- permite accesul asupra tumorilor intradurale situate lateral şi antero-lateral
- rezecţia progresivă a tumorii creează un culoar de lucru suficient pentru ablaţia tumorii fără o rezecţie ososasă mai largă (fig. 4.88)
- rezecţia hemiarcului C1 şi C2 permite ablaţia extensiilor inferioare până la acest nivel (poate fi necesară transpoziţia arterei vertebrale)
- obişnuit nu este necesară o fixare posterioară (doar dacă se impune rezecţia hemicondilului occipital)

– Localizarea anterioară

Cele mai multe tumori pot fi efectiv ablate pe un abord „far lateral" sau extrem lateral (în acest caz este necesară fixarea occipito-cervicală).

Abordul endoscopic transoral (vezi mai sus) permite accesul până la nivelul marginii inferioare a clivusului.

Tratamentul endoscopic al tumorilor intradurale este încă un subiect de dezbatere.

Finalitatea tratamentului chirurgical o constituie rezecţia totală a tumorii cu îmbunătăţirea sau păstrarea funcţiei neurologice. Atunci când sunt implicate structuri nervoase sau vasculare importante uneori este dificil de obţinut o ablare totală cu prezervarea integrităţii anatomice şi funcţionale a acestora. O atitudine mai înţeleaptă este ablaţia subtotală cu aplicarea unei radioterapii adjuvante postoperatorii pe restul tumoral.

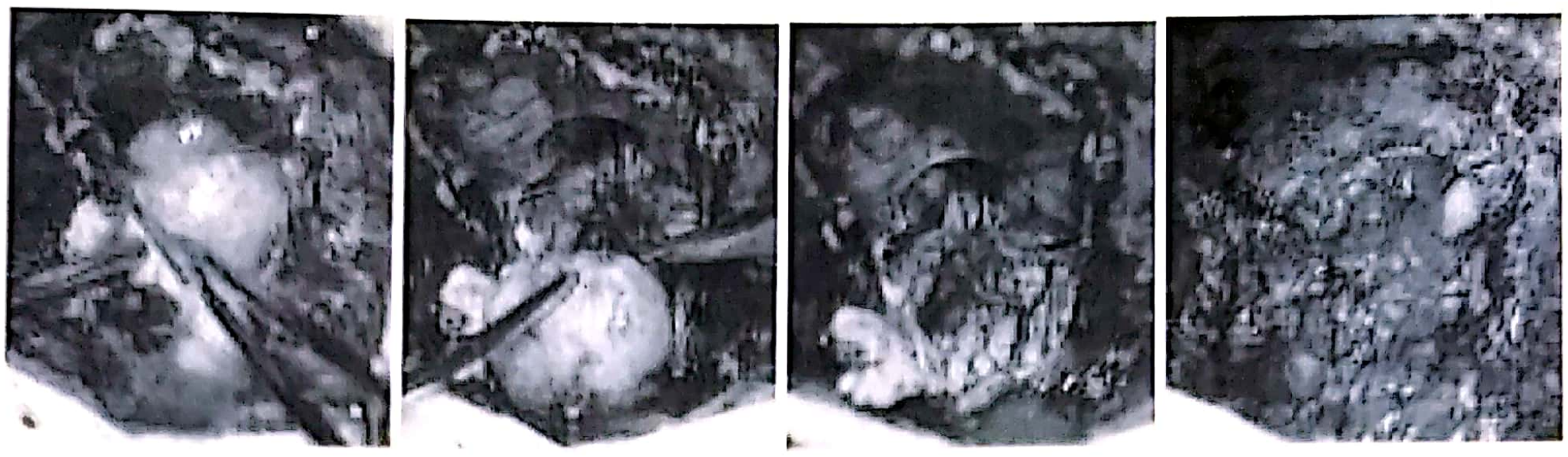

Figura 4.87. Ablația unui meningiom de foramen magnum cu localizare posterioară prin abord suboccipital median.

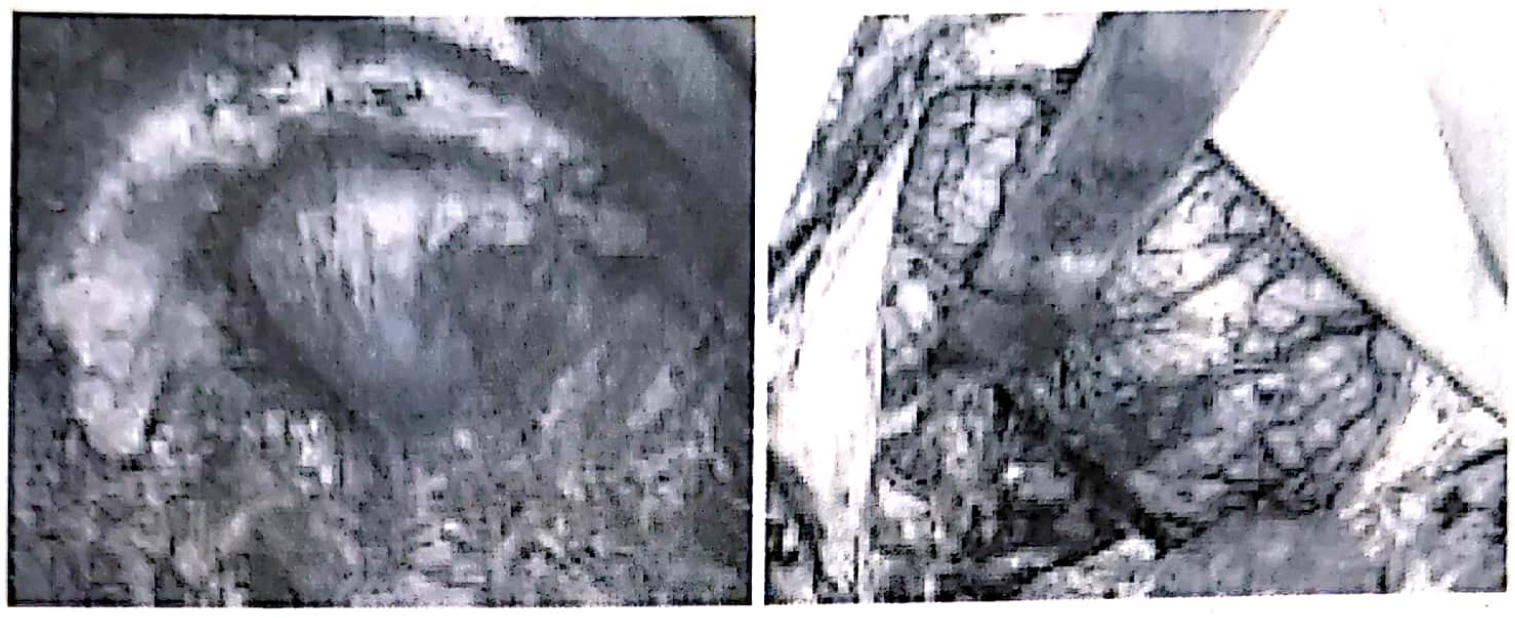

Figura 4.88. Abord „far lateral" într-un meningiom de foramen magnum localizat antero-lateral dreapta.

Terapia adjuvantă

Radioterapia externă (1,6–2,0 Gy/zi, 5 zile pe săptămână, 5–7 săptămâni consecutiv) este utilă în cazul ablației tumorale subtotale, în cazul histologiei maligne sau pentru controlul progresiei tumorale în tumorile inaccesibile chirurgical.

Radiochirurgia stereotactică (Gamma-Knife, LINAC, Cyberknife) se folosește în principal ca adjuvant în cazul recidivelor meningioamelor agresive, atipice și maligne, sau pentru controlul resturilor tumorale în meningioamele de bază de craniu (cu localizare perioptică) și parasagitale (cu invazia sinusului sagital superior). Dozele folosite variază între 10 Gy (când sunt implicați nervii optici), 15 Gy pentru meningioamele benigne și peste 20 Gy pentru cele cu malignitate crescută [25].

Chimioterapia (ciclofosfamida, doxorubicina, vincristina și temozolamida cu rezultate neconcludente, și somatostatina, încă în studiu, ca posibilă opțiune terapeutică) este folosită în meningioamele maligne și în cazurile cu multiple recurențe refractare tratamentului chirurgical și radioterapiei [6].

Terapia hormonală [tamoxifenul și antiprogestativul RU-486 (Mifepristone)] – cu rezultate variabile în controlul tumoral, unele cazuri prezentând hiperplazie endometrială ca efect advers – și imunoterapia (inhibitori ai factorului de creștere epitelială-*Erlotinib*, ai angiogenezei-*Bevazucimab*, ai ciclului celular-*Lopinavir* și ITF-ul alfa-2b) fac de asemenea parte din arsenalul terapiei adjuvante [6,30].

PROGNOSTICUL

Meningioamele sunt predispuse în mod natural la recidivă. Totuși aceasta se produce de obicei după intervale lungi, cu atât mai mari cu cât gradul de malignitate al tumorii este mai mic și rezecția chirurgicală este mai completă. Rezecțiile extinse asigură un prognostic favorabil chiar și în meningioamele agresive. În meningioamele OMS grad III rata de recurență este cuprinsă între 50 și 95%, cu o supraviețuire medie sub 2 ani, în cele OMS grad I între 5–25%, iar în cele atipice între 30 și 50%. Printre factorii de prognostic negativ se numeră prezența unui număr mic de receptori pentru progesteron și indicele mitotic crescut [6].

BIBLIOGRAFIE

1. MacCarty CS. The Surgical Treatment of Intracranial Meningiomas. Springfield, IL: Charles C Thomas; 1961.
2. Netsky MG. The first account of a meningioma. Bull Hist Med 1956; 30:465–8.
3. Plater F. Observationum in hominis affectibus plerisque, corpori et animo, functionum laesione, dolore, aliave molestia et vitio incommodantibus, libri tres. Basileae: Impensis Ludovici Konig; 1614.

4. Louis A. Mémoire sur les Tumeuers Fongueuses de la Dure-mère. Mem Acad R Chir Paris 1774; 5:1–59.
5. Cushing H, Weed LH. Studies on the cerebrospinal fluid and its pathway. IX. Calcarious and osseous deposits in the arachnoidea. Johns Hopkins Hosp Bull 1915; 26: 367–72.
6. Necmettin P.M., Black P.M., Fahlbusch R. Meningiomas: A comprehensiv Text. Philadelphia: Saunders Elsevier, 2010; 1: 3–9.
7. Cushing H, Eisenhardt L. Meningiomas: Their Classification, Regional Behaviour, Life History and Surgical End Results. Springfield, IL: Charles C Thomas; 1938.
8. Giuffre R. Successful radical removal of an intracranial meningioma in 1835 by Professor Pecchioli of Siena. J Neurosurg 1984; 60:47–51.
9. Julea E.I. Aspecte morfopatologice în țesuturile peritumorale în meningioamele cerebrale. Teză de doctorat. Cond. șt. prof.univ.dr. Florin Halalau. București, 2007.
10. Kaye A, Laws E. Brain Tumors: An Encyclopedic Approach. 3rd Ed. Saunders Elsevier, 2011; 31: 600–628.
11. Dănăilă L., Arsene D., Carp N. Clinica și morfopatologia proceselor expansive ale sistemului nervos central. București: Edit. Universitară „Carol Davila”, 2005; p. 303–309.
12. Moradi A, Semnani V, Djam H, Tajodini A, Zali AR, Ghaemi K, Nikzad N, Madani-Civi M. Pathodiagnostic parameters for meningioma grading. Journal of Clinical Neuroscience (Impact Factor: 1.25). 10/2008; 15(12): 1370–5.
13. Sameh Ahmed Sakr, Mostafa Salem. Atypical meningioma: Clinicopathological analysis of a new WHO classification. Pan Arab Journal of Neurosurgery, vol. 15, no. 1, April 2011.
14. Citow S.J., Macdonald L.R., Refai D. Comprehensive Neurosurgery Board Review, 2nd ed. New York, 2009; 3: 245–250.
15. Enam SA, Abdulrauf S, Mehta B, *et al.* Metastasis in meningioma. Acta Neurochir (Wien) 1996; 138:1172–7; discussion 1177–8.
16. Dumanski JP, Rouleau GA, Nordenskjold M, *et al.* Molecular genetic analysis of chromosome 22 in 81 cases of meningioma. Cancer Res 1990; 50:5863.
17. Sayagués JM, Tabernero MD, Maillo A, Díaz P, Rasillo A, Bortoluci A, Gomez-Moreta J, Santos-Briz A, Morales F, Orfao A. Incidence of numerical chromosome aberrations in meningioma tumors as revealed by fluorescence in situ hybridization using 10 chromosome-specific probes. Cytometry. 2002 Jun, 15; 50(3):153–9.
18. Gareth D, Evans R. Neurofibromatosis type 2 (NF2): A clinical and molecular review. Orphanet Journal of Rare Diseases 2009, 4:16.
19. Logan JA, Seizinger BR, Atkins L, Martuza RL. Loss of the Y chromosome in meningiomas. A molecular genetic approach. Cancer Genet Cytogenet. 1990 Mar; 45(1):41–7.
20. Hansson CM, Buckley PG, Grigelioniene G, *et al.* Comprehensive genetic and epigenetic analysis of sporadic meningioma for macro-mutations on 22q and micro-mutations within the NF2 locus. BMC Genomics 2007; 8:16.
21. Ruttledge MH, Sarrazin J, Rangaratnam S, *et al.* Evidence for the complete inactivation of the NF2 gene in the majority of sporadic meningiomas. Nat Genet 1994; 6:180.
22. Lekanne Deprez RH, Bianchi AB, Groen NA, *et al.* Frequent NF2 gene transcript mutations in sporadic meningiomas and vestibular schwannomas. Am J Hum Genet 1994; 54:1022.
23. Evans JJ, Jeun SS, Lee JH, *et al.* Molecular alterations in the neurofibromatosis type 2 gene and its protein rarely occurring in meningothelial meningiomas. J Neurosurg 2001; 94:111.
24. Stangl AP, Wellenreuther R, Lenartz D, *et al.* Clonality of multiple meningiomas. J Neurosurg 1997; 86:853–8.
25. Greenberg MS. Handbook of neurosurgery, 7th ed. New York: Thieme, 2010; 21:613–620.
26. Zimmerman RD. MRI of intracranial meningiomas. In: Al-Mefty O, editor. Meningiomas. New York: Raven Press; 1991. p. 209–23.
27. Goldsher D, Litt AW, Pinto RS. Dural „tail” associated with meningiomas on Gd-DTPA- enhanced MR images: characteristics, differential diagnostic value, and possible implications for treatment.Radiology 1990; 176:447–50.
28. Konstantinos Violaris, Vasileios Katsarides, Pavlos Sakellariou. The Recurrence Rate in Meningiomas: Analysis of Tumor Location, Histological Grading, and Extent of Resection. Open Journal of Modern Neurosurgery, 2012, 2, 6–10.
29. De Divitiis E, Cappabianca P: Endoscopic endonasal transsphenoidal surgery; in Pickard JD (ed) Advances and technical standards in Neurosurgery, New York, Springer Verlag, 2002, vol 27, pp. 137–177.
30. Johnson MD, O'Connell M, Pilcher W. Lopinavir inhibits meningioma cell proliferation by Akt independent mechanism. J Neurooncol 2011 Feb; 101(3):441–8.

TUMORI MEZENCHIMALE NONMENINGOTELIALE

LINDA IORDACHE, LIVIU DURA

Grupul tumorilor meningeale nonmeningoteliale cuprinde o mixtură de tumori benigne și maligne localizate la nivelul meningelui sau mai rar în parenchimul cerebral sau plexurile coroide. În clasificarea WHO în această categorie sunt cuprinse diferite tipuri de tumori lipomatoase, fibroase, miogenice, osteocartilaginoase și vasculare.

TUMORILE OSTEOCARTILAGINOASE

Osteoamele

Osteomul osteoid și osteoblastomul sunt tumori osoase benigne frecvent întâlnite la nivelul scheletului axial [1]. Osteoamele ca tumori primare ale calvariei afectează aproximativ 0,4% din populație având o frecvență de trei ori mai mare la femei și incidență maximă în decada a 6-a a vieții [2]. Aceste leziuni apar cel mai frecvent în periostul sinusurilor frontal şi etmoidal, mandibulă şi rar sunt localizate în tăblia externă sau internă a craniului, la nivelul durei mater sau subdural intracranian fără relaţie cu ţesutul osos [3,4].

Osteoamele sunt tipic neoplazii care cresc încet şi din această cauză majoritatea sunt asimptomatice. Leziunile care ajung la dimensiuni mari pot cauza simptome legate de compresiune şi deplasarea parenchimului cerebral subiacent [3].

La examinare tomografică osteoamele apar ca noduli hiperdenşi omogeni care nu captează substanţa de contrast. Examenul RMN evidenţiază o leziune tipic hipointensă în secvenţele T1, în timp ce în secvenţele T2 şi FLAIR tumora poate avea semnal de intensitate variabilă (fig. 4.89, fig. 4.90) [2].

Excizia chirurgicală este tratamentul de elecţie în cazurile simptomatice.

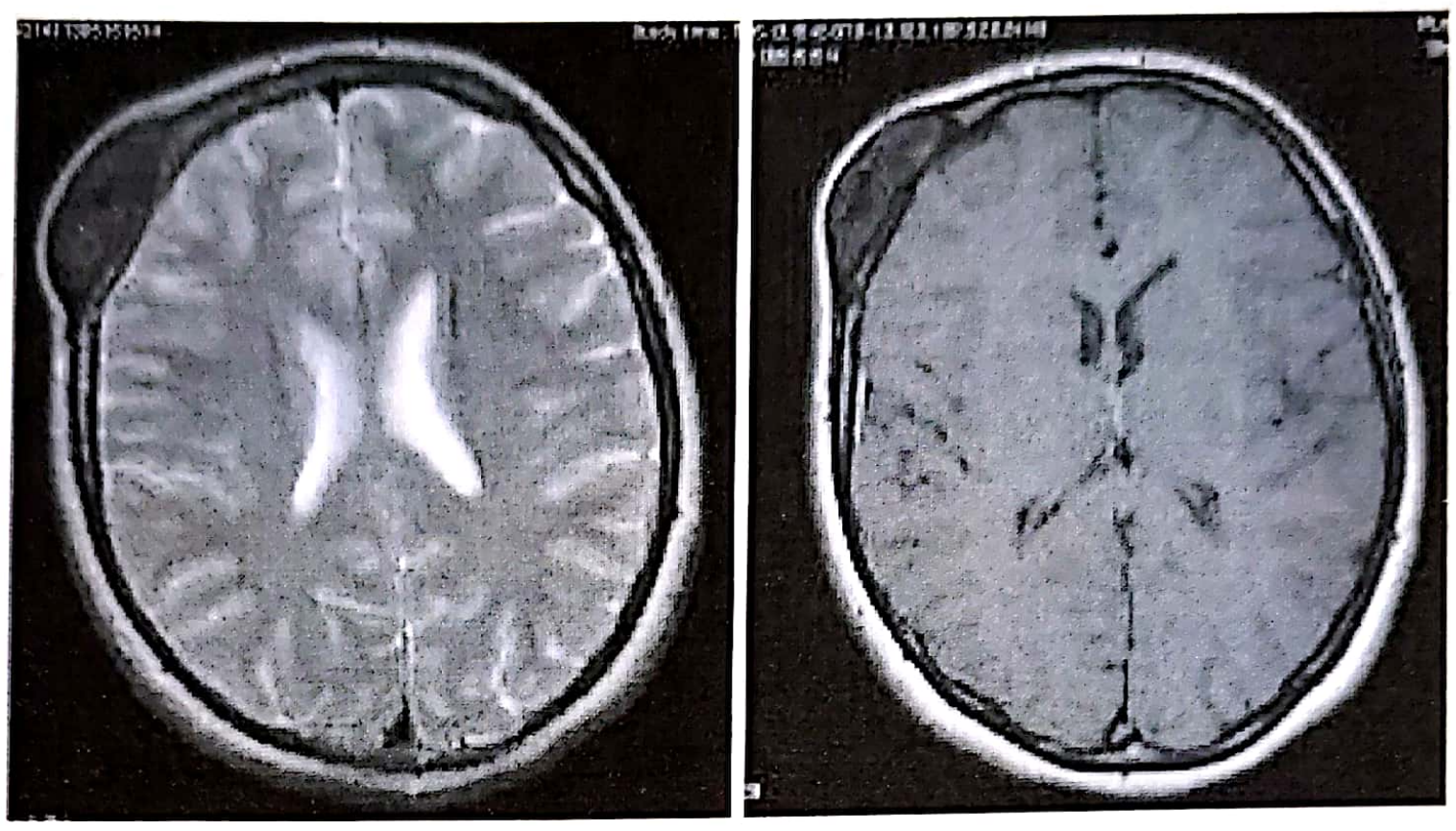

Figura 4.89. Aspect RMN în T2 şi T1 a unui osteom frontal drept.

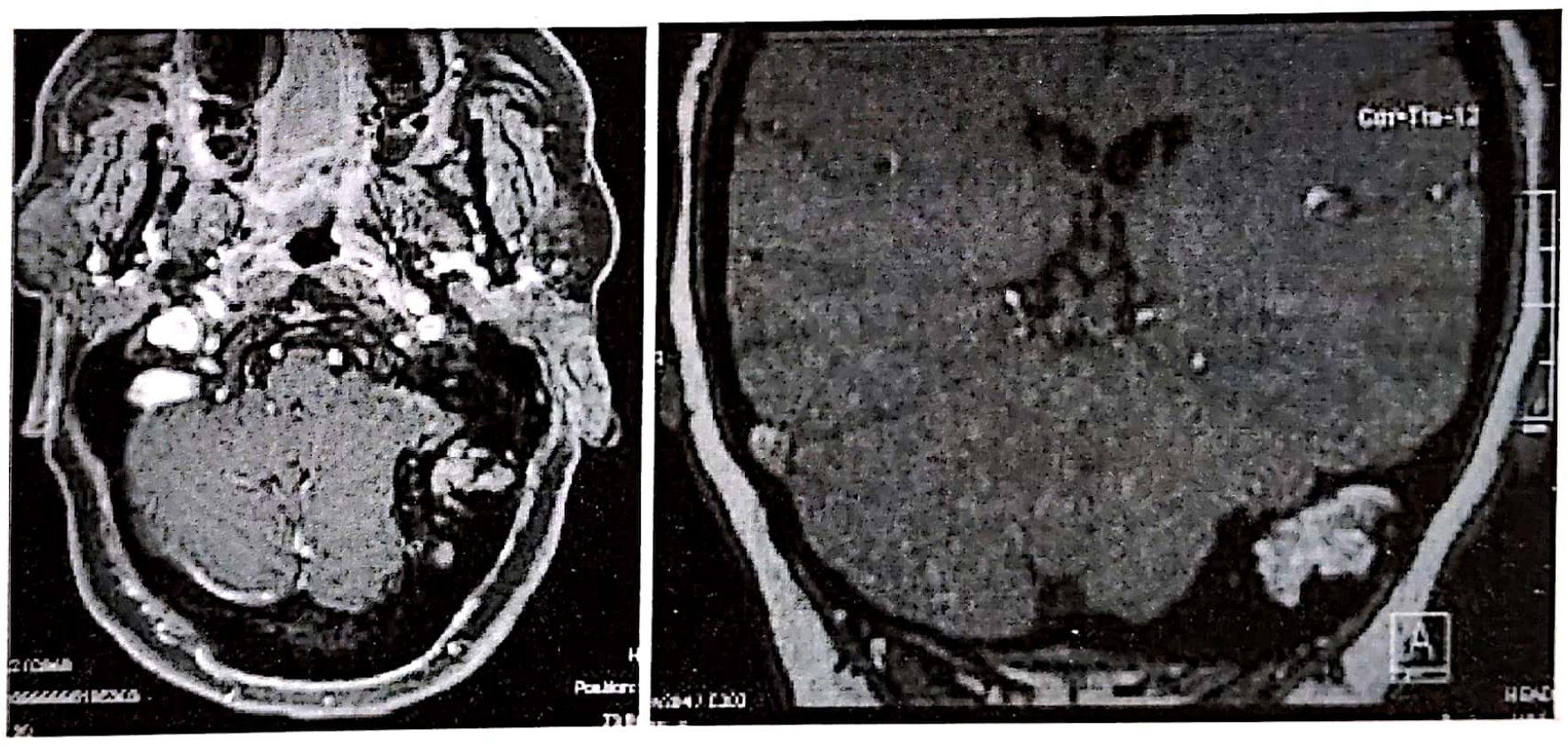

Figura 4.90. Osteom unghi ponto-cerebelos stâng.

Osteosarcoamele

Osteosarcomul este o neoplazie malignă cu localizare tipică în oasele lungi, ocazional originea ei aflându-se în ţesuturile moi (osteosarcoame extrascheletale) [1].

Localizarea craniană este rară, iar osteoamele meningeale primare sunt excepţionale. Aceste tumori apar fie spontan sau sunt urmare a unor factori predispozanţi de tipul radioterapiei locale, displaziei fibroase, osteomielitei etc.

Localizarea meningeală poate fi primară, metastatică sau urmare a extensiei unui osteosarcom de la nivelul oaselor craniene [5].

Pe radiografia simplă osteosarcoamele pot fi osteolitice sau osteoblastice. Osteosarcoamele primare craniene frecvent apar ca leziuni multichistice cu captare intensă atât pe CT cât şi pe RMN [1]. Imaginile RMN evidenţiază o tumora extraaxială hipointensă în T1, hiperintensă în T2 înconjurată de edem care captează neomogen substanţa de contrast putând avea şi o captare durală sub formă de „dural tail" [1,5].

Datele radiologice clasice includ distrucţia osului, mineralizarea matricei tumorale, reacţia periostală şi extensia în ţesuturile moi [5].

Tratamentul osteosarcoamelor este multimodal, combinaţia între rezecţie chirurgicală maximală şi chimioterapie oferind o supravieţuire mai bună [1,5].

Osteocondroamele

Osteocondroamele sunt tumori benigne întâlnite frecvent la nivelul oaselor lungi. Localizarea intracraniană este rară şi reprezintă doar 0,1–0,2% din totalul tumorilor intracraniene. Majoritatea lor apar la nivelul bazei craniului, localizările supratentoriale cu baza la nivelul coasei fiind rare. Cele mai multe osteocondroame intracraniene apar solitar dar pot apare şi ca parte din neoplazii mezenchimale generalizate ca în boala Maffuci sau Ollier.

Osteocondroamele apar cu predilecţie la persoane tinere, cresc încet şi de aceea ating dimensiuni mari fără a produce simptome o perioadă lungă de timp.

Leziunea are densitate mixtă cu calcifieri la examinarea CT, în timp ce la examinarea RMN osteocondroamele apar ca leziuni heterogene cu focare mici hipointense.

Rezecţia chirurgicală completă este curativă, în timp ce cazurile cu rezecţie incompletă pot prezenta recidive [6].

Condroamele

Condroamele intracraniene sunt tumori cartilaginoase benigne, care apar cu predilecţie la nivelul bazei în regiunea sfeno-etmoidă şi rar sunt întâlnite la nivelul durei mater, falx, plexuri coroide [7,8]. Ele reprezintă aproximativ 0,15–0,3% din tumorile intracraniene [8].

Majoritatea cazurilor raportate în literatură au vârste cuprinse între 15 luni şi 60 ani şi un maxim al incidenţei în decada a treia de viaţă, fără a exista o predilecţie pentru sex [7].

Histologic condroamele craniene au aceleaşi caracteristici ca cele cu localizare în alte părţi ale corpului, fiind formate din ţesut cartilaginos hialin şi matur, cu celularitate scăzută dispus în trabecule sau lobuli. Macroscopic apar ferme şi lobulate.

Aceste tumori cresc lent şi produc simptome tardiv, manifestările clinice fiind dependente de localizare şi de efectul de masă pe care îl produc asupra parenchimului cerebral [7,8].

Aspectul imagistic al condroamelor nu este caracteristic, acestea putând fi uşor confundate cu meningeoamele. În general, la RMN tumora apare hipointensă în T1 şi izo-hiperintensă în T2 iar după administrare de contrast captarea este moderată şi apare relativ tardiv fapt ce le diferenţiază de meningeoame care prezintă captare precoce [8].

Pe CT apar ca mase inomogene, calcificate, bine circumscrise, cu captare tardivă. Angiografic aceste tumori sunt slab vascularizate.

Rezecţia chirurgicală a tumorii împreună cu meningele adiacent reprezintă tratamentul de elecţie. Deşi unii autori au propus radioterapia în tumorile rezecate incomplet, majoritatea consideră că radioterapia nu este indicată în tratamentul acestor afecţiuni, existând riscul transformării maligne [7,8].

Prognosticul pe termen lung este favorabil [7].

Meningosarcomul

Sarcoamele meningeale sunt tumori rare ale leptomeningelui, constituind aproximativ 1% din totalitatea tumorilor sistemului nervos central. În general, tumorile sunt bine delimitate de parenchimul cerebral adiacent deşi pot exista arii de invazie cerebrală însoţite de reacţie neuroglială.

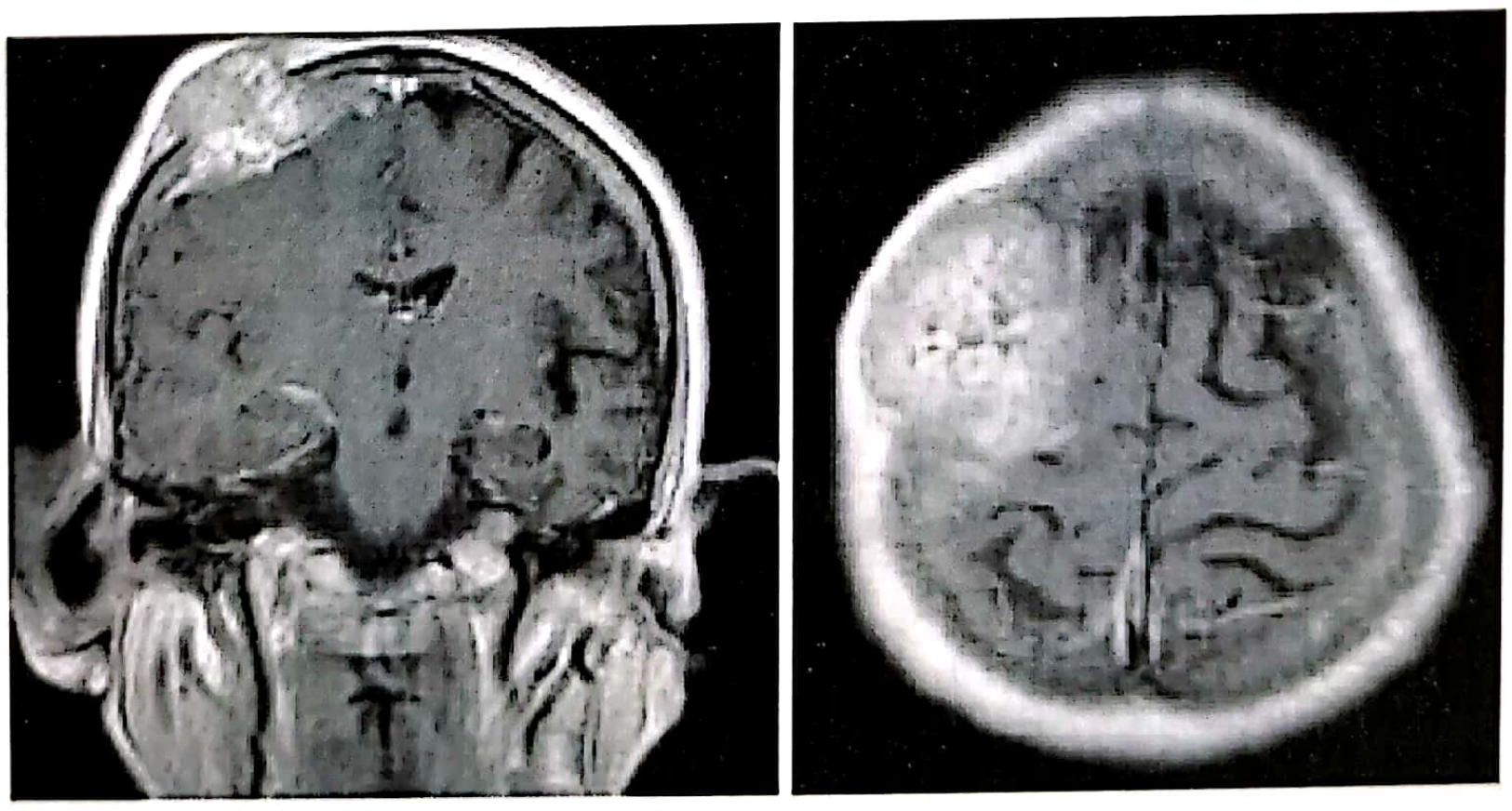

Figura 4.91. Examinare RMN cu contrast la un pacient cu meningosarcom frontal drept.

Histologic sarcoamele meningeale sunt tumori maligne, compuse din celule fusiforme dispuse într-o reţea bogată de fibre reticulinice, existând variante pleiomorfe, de o mare malignitate, în care se observă absenţa reţelei reticulinice şi prezenţa unor straturi de celule poligonale.

Radioterapia efectuată în tratamentul meduloblastoamelor, ependimoamelor, astrocitoamelor şi adenoamelor hipofizare poate induce formarea sarcoamelor meningeale.

Deşi în marea lor majoritate sunt supratentoriale prezentând bază de inserţie durală, s-au descris şi forme intraparenchimatoase pure. Celulele tumorale migrează frecvent subarahnoidian, arareori înregistrându-se metastazare sistemică.

Tratamentul constă în rezecţia chirurgicală a tumorii urmată de radioterapie.

Sarcomatoza meningeală primară este o variantă în care nu se evidenţiază o masă tumorală propriu-zisă ci infiltrarea leptomeningeală difuză, cu o prezentare clinică semănătoare meningoencefalitei. Sarcomul meningeal primar este mai frecvent întâlnit la copii în prima decadă de viaţă şi nu prezintă predilecţie în funcţie de sex. Diseminarea leptomeningeală nu beneficiază în prezent de sancţiuni terapeutice eficiente.

LIPOMUL

Lipoamele intracraniene sunt tumori benigne care reprezintă aproximativ 0,34% din tumorile intracraniene [9,10].

Localizare şi manifestări clinice. Majoritatea lipoamelor intracraniene sunt localizate supratentorial pe linia mediană, în regiunea corpului calos şi mai rar au alte localizări cum ar fi cisterna ambientală, cisterna chiasmatică, fosa interpedunculară, fisura sylviană, cisterna pontină, tela choroidea, emisferele cerebrale, măduva lombo-sacrată [1,5,9–11,13].

Lipoamele sunt rar simptomatice. În cazurile simptomatice cel mai adesea apar crize comiţiale (peste 50% din cazurile simptomatice) sau hidrocefalie (leziunile de unghi ponto-cerebelos şi cele de plexuri coroide) [1,11,13].

Unele se asociază cu alte malformaţii ale SNC cum ar fi displazia şi agenezia de corp calos în cazurile lipoamelor de linie mediană, dar şi cu encefalocel, displazie fronto-nazală, agenezie de vermis, microgirie, spina bifida [1,10,11].

Anatomie patologică – macroscopic, sunt tumori de culoare galbenă, lobulate. Lipoamele sunt formate din ţesut adipos matur, iar unele conţin vase anormale de sânge, ţesut cartilaginos, os sau muşchi [1,13].

Investigaţiile paraclinice. Lipoamele pot fi recunoscute facil radiologic în special pe RMN fiind tipic leziuni omogene hiperintense în T1 care devin hipointense cu supresie de grăsime, în timp ce în secvenţele T2 leziunile sunt hiperintense (fig. 4.92). Lipoamele nu captează substanţă de contrast [1,11,12].

Examenul CT cranian relevă o leziune cu hipodensitate marcată (densitate între –50 UH şi –100 UH). Calcifierile perilezionale sunt frecvent întâlnite; în leziunile de corp calos calcifierile sunt caracteristic arcuate [5,10,12].

Tratament şi prognostic. Rezecţia chirurgicală uzual este contraindicată deoarece aceste leziuni nu prezintă efect de masă pe parenchimul cerebral şi au tendinţă să adere dens la ţesutul neural adiacent şi nervi făcând rezecţia dificilă tehnic şi hazardantă, iar probabilitatea de ameliorare a crizelor după rezecţie este redusă.

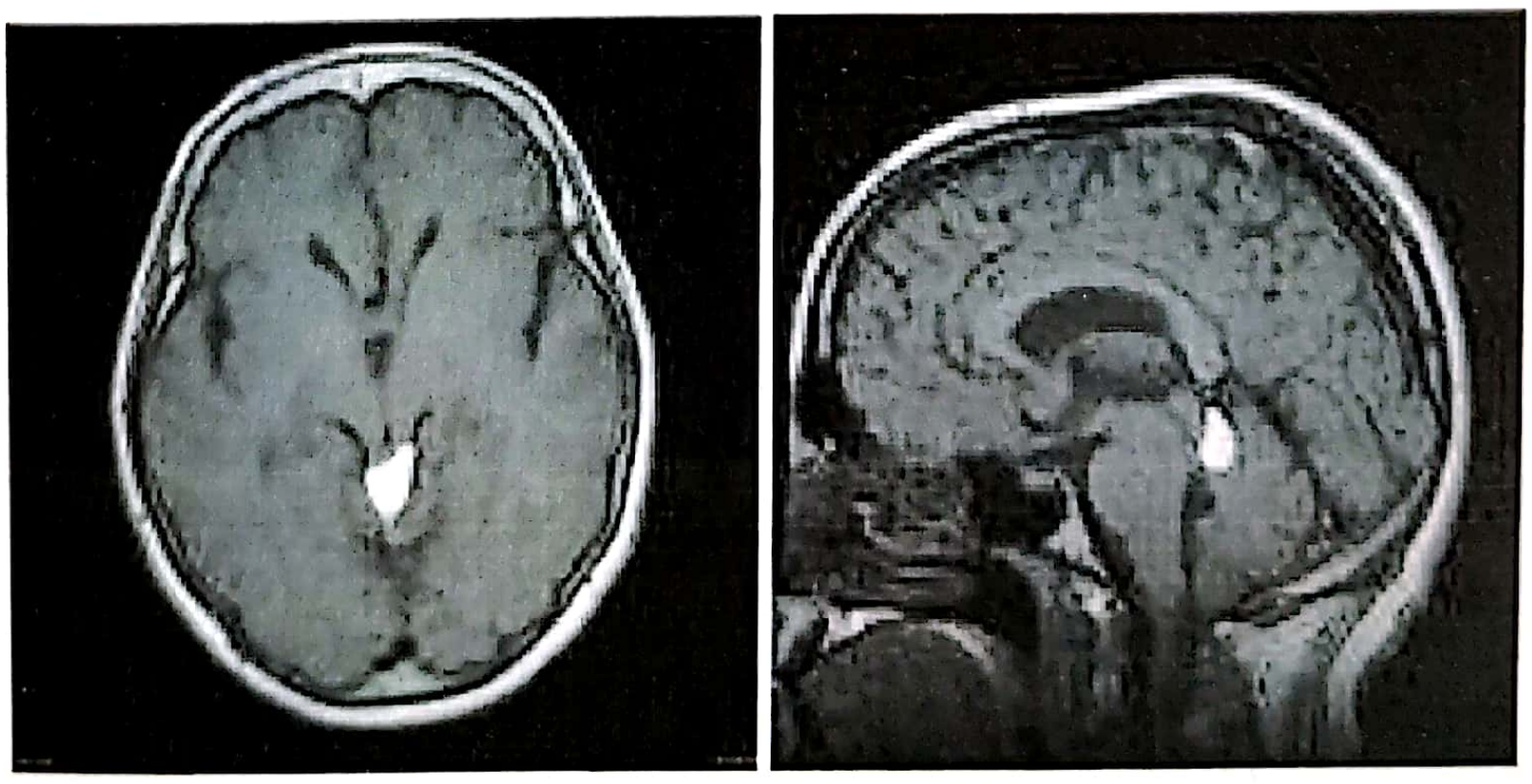

Figura 4.92. Examinare RMN în T1 care evidenţiază un lipom de regiune pineală.

Majoritatea lipoamelor descoperite incidental nu necesită tratament. Lipoamele intracraniene devenite manifeste clinic se pot sancţiona chirurgical. Hidrocefalia ca şi complicaţie posibilă a lipoamelor trebuie sancţionată chirurgical fie prin rezecţie tumorală fie prin drenaj ventriculo-peritoneal [5,10,12,13].

Liposarcoamele sunt leziuni maligne, extrem de rare în SNC, majoritatea cazurilor de liposarcoame care interesează meningele fiind reprezentate de metastaze ale leziunilor primare din ţesuturile moi. Recunoaşterea imagistică a liposarcoamelor este mai dificilă, adesea fiind nespecifică şi depinde de gradul de diferenţiere al acestora.

Tratamentul liposarcoamelor SNC este complex şi necesită o abordare multimodală [1].

HISTIOCITOMUL FIBROS

Histiocitoamele fibroase sunt leziuni mai frecvent întâlnite în ţesuturile moi şi oase, localizarea intracraniană fiind extrem de rară. Histiocitoamele fibroase intracraniene apar fie la nivelul durei, fie intaparenchimatos. Leziunile benigne cel mai adesea au baza de implantare durală în timp ce variantele maligne se găsesc în proporţie egală atât la nivel meningeal cât şi intraparenchimatos [18].

Histiocitomul fibros benign (HFB) nu are trăsaturi imagistice caracteristice, aceste tumori fiind hipointense în T1 şi hiperintense în T2 cu captare heterogenă. Semnul cozii durale poate fi uneori prezent creând confuzia cu meningeoamele.

Rezecţia chirurgicală în totalitate trebuie să fie obiectivul atât la adulţi cât şi la copii deoarece este important în controlul de lunga durată al evoluţiei tumorale. HFB la adulţi se asociază cu o frecvenţă mare a recurenţelor şi capacitate de transformare malignă de aceea la pacienţii vârstnici trebuie luată în considerare terapia adjuvantă [18].

Histiocitomul fibros malign (HFM) deşi este cel mai comun sarcom al ţesuturilor moi la adult, localizările primare intracraniene sunt rare [17]. Cu excepţia subtipului angiomatos care predomină în primele două decade de viaţă, celelalte subtipuri apar după vârsta de 40 de ani cu incidenţă maximă în decada cinci-sapte de viaţă [14].

Localizare şi manifestare clinică: HFM se localizează fie la nivel meningeal sau la nivelul oasele craniene cu extensie în spaţiul subdural [15]. Deşi în mod obişnuit este o tumoră primară, în unele cazuri au fost descrise după radioterapie sau chimioterapie [5,18]. Manifestarea clinică a HFM intracraniene e variabilă şi depinde de localizarea tumorală [16]. Frecvenţa metastazării depinde de subtipul histologic şi variază de la 20% în formele angiomatoase la 50% în tipul storiform-pleiomorfic. Metastazele HFM pot afecta orice organ al corpului, frecvenţa metastazărilor depinzând de tipul histologic şi variază de la 20% în formele angiomatoase la 50% în tipul storiform-pleiomorfic [14].

Anatomie patologică: histopatologic se descriu cinci subtipuri histologice: storiform-pleomorfic, myxoid, cu celule gigante, inflamator şi angiomatos [17]. Histologic sunt formate din celule fusiforme cu histiocite, celule xantomatoase şi celule gigante multinucleate. Nici un marker imunohistochimic nu este specific histiocitomului fibros malign [5].

Investigaţii paraclinice: Examenul CT a HFM meningeale relevă leziuni extra-axiale de dimensiuni mari în contact cu meningele care au centru hipodens (necroza centrală) şi edem perilezional scăzut; postcontrast leziunile captează periferic şi se evidenţiază interesarea meningelui. HFM intracerebrale pot fi leziuni dense, de mici dimensiuni, care captează într-o oarecare măsură sau leziuni de dimensiuni mari care captează inelar substanţa de contrast.

MRI evidenţiază o masă extraaxială cu margini neregulate care captează. Zona centrală cu semnal crescut în T2 este reprezentată de zona de necroză de lichefiere în timp ce tumora viabilă periferică, care are semnal scăzut în T2, captează intens substanţa de contrast. Marginile slab definite ale tumorii sunt sugestive pentru invazia creierului [14,15]. Prognosticul este foarte rezervat cu multiple recidive şi metastazare la distanţă [5,17].

CONDROSARCOMUL

Condrosarcomul este o neoplazie malignă care produce cartilaj şi poate avea grade variate de diferenţiere [19,20,23].

Localizare şi manifestare clinică. Majoritatea condrosarcoamelor intracraniene sunt localizate la nivelul bazei fiind primare şi reprezintă mai puţin de 0,16% din neoplaziile intracraniene. Mai rar tumorile condroide sunt localizate la nivelul meningelui, de-a lungul falxului, tentoriului, convexităţii cerebrale, bazei craniului sau parenchimului cerebral [19,20,22,23]. Condrosarcoamele produc frecvent semne de afectare a nervilor cranieni cum ar fi diplopie, hipoacuzie, vertij, dar şi semne datorate efectului de masă [1].

Anatomie patologică: histologic se descriu trei variante: 62% sunt de tip clasic în timp ce varianta mezenchimală şi mixoidă reprezintă 30% respectiv 8% [23].

Condrosarcoamele convenţionale apar frecvent la nivelul bazei craniului, sunt tumori cu creştere lentă şi se manifestă cu precădere în decada a 4–6 de viaţă [20,23]. Majoritatea acestor neoplasme sunt de grad mic deşi sunt descrise şi tumori de grad înalt.

Condrosarcoamele mezenchimale sunt condrosarcoame de grad înalt, extrem de rare care cel mai adesea apar la nivelul scheletului osos. Cea mai frecventă localizare extrascheletală este la nivelul meningelui [1,20,23]. Localizarea intraparenchimatoasă fără ataşament dural este foarte rară. Acestea se manifestă cu precădere în decada 2–3 de viaţă şi au prevalenţă uşoară la femei [20,21,23]. Condrosarcoamele mezenchimale sunt extrem de agresive având tendinţă de a recidiva local dar şi potenţial de metastazare în special la nivel pulmonar, dar au fost descrise diseminări şi la nivel spinal şi cerebel [21,24].

Condrosarcoamele parafalcine, deşi nu sunt o variantă histologică sunt de remarcat prin faptul că, în general, sunt leziuni de grad mic care apar la pacienţi tineri şi au prognostic mult mai bun după rezecţie chirurgicală în totalitate [1].

Investigaţii paraclinice – condrosarcoamele pe radiografia simplă apar ca leziuni agresive, focal calcificate [1]. Tomografia computerizată evidenţiază leziuni uşor hiperdense sau izodense cu captare heterogenă şi variate grade de calcifieri [1,20].

Aceste leziuni sunt hipointense în T1 şi hiperintense în T2 cu edem peritumoral limitat şi arii de lipsă de semnal datorită calcifierior. Adesea produc distrucţie osoasă ce determină caracteristic aspectul de fagure de miere după administrare de contrast (fig. 4.93) [1,19,20]. În leziunile localizate meningeal sau intraparenchimatos poate apare edem perilezional minim sau moderat. Angiografic vascularizaţia acestor leziuni este foarte variabilă şi are relaţie cu gradul de diferenţiere histologică a tumorilor. Majoritatea tumorilor de tip mezenchimal sunt descrise ca tumori extrem de vascularizate comparativ cu variantele clasică şi mixoidă, care sunt în mod obişnuit avasculare [19,20].

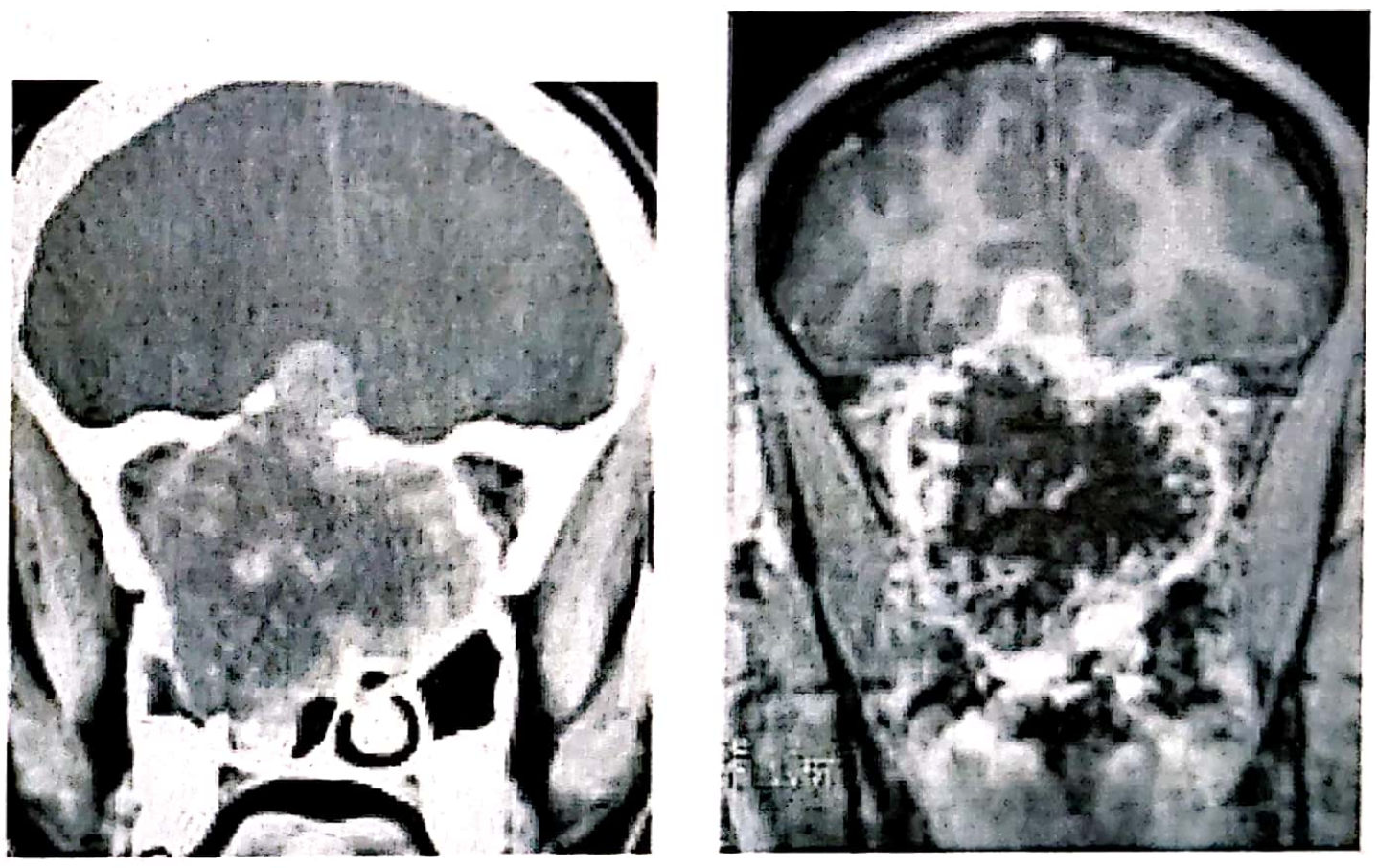

Figura 4.93. Examinare CT şi RMN cu contrast într-un condrosarcom fronto-etmoidal.

Tratament şi prognostic: rezecţia chirurgicală în totalitate este tratamentul de elecţie şi poate rămâne singura variantă de terapie în condrosarcoamele clasice de grad mic. Radioterapia şi chimioterapia intră în discuţie în cazul condrosarcoamelor de grad înalt care au o rată crescută de recidivă locală şi potenţial de metastazare [19,20, 21,24].

Prognosticul este influenţat de gradul histologic al tumorii, localizarea tumorii şi gradul rezecţiei tumorale [1,19].

HEMANGIOPERICITOMUL

Hemangipericitoamele sunt tumori mezenchimale localizate cel mai frecvent în sistemul musculoscheletal şi piele, localizarea intracraniană fiind rară. Ele reprezintă 2–4% din tumorile meningeale şi 1% din totalul tumorile intracraniene, apar în decada 4–6 de vârstă şi predomină la bărbaţi. Hemangiopericitoamele sunt de 50 de ori mai puţin frecvente faţă de meningeoame şi apar la vârste mai tinere faţă de acestea [25–27,29]. Dacă clasificarea WHO din 1979 includea hemangiopericitomul în grupul meningeoamelor sub numele de meningeom hemangiopericitic (grd II), clasificarea din 1993 îl distinge ca entitate în grupul tumorilor mezenchimale nonmeningotheliale [25,27].

Localizare şi manifestare clinică. HPC au localizare preferenţială supratentorială predominat pe convexitate şi parafalcin. Majoritatea HPCs au implantare durală deşi s-au raportat tumori cu localizare pineală, selară, paraselar şi excepţional localizări pur intraparenchimatoase, ventricul lateral, orbită, ventricul trei [25,28].

HPC este o neoplazie mezenchimală cu creştere rapidă, vascularizaţie bogată, capacitate de a invada structurile adiacente, tendinţă la recidivă locală dupa rezecţie şi potenţial de metastazare. Majoritatea recurenţelor au loc la nivelul tumorii iniţiale, acestea aparând in general tardiv, perioada medie a recurenţei fiind de 84 luni [25].

Hemangiopericitoamele intracraniene pot da metastaze extracraniane multiple în os, plămân, rinichi, pancreas, suprarenale, ficat [27]. Acestea apar tardiv după un interval liber între 84–99 luni de la tratament (cu variaţii de la 1 la 22 ani) [25,26]. Unele HPC pot fi acompaniate de sindroame paraneoplazice cum ar fi hipoglicemia.

Simptomele şi semnele reflectă localizarea tumorală şi nu sunt specifice tipului histologic [25].

Anatomie patologică: majoritatea HPC sunt solitare ataşate sau adiacente de dura mater craniană, bine demarcate, ferme. Deşi au existat multe controverse în ceea ce priveşte originea tumorii astăzi este acceptat că aceste tumori provin din pericitele pericapilare, aşa-zisele pericite Zimmerman şi se pot localiza oriunde există capilare [25,26,29]. Morfologic sunt tumori cu celularitate crescută formate din celule relativ uniforme, mici, elongate sau poligonale, ţesut tumoral bogat vascularizat şi conţin sinusoide vasculare. Comportamentul biologic al acestor tumori este variabil, indexul mitotic fiind predictorul histologic cel mai bun în prezicerea ratei recurenţei şi potenţialului de metastazare. Termenul de HPC anaplazic este utilizat doar pentru acele tumori care prezintă necroze, atipii nucleare, celularitate crescută şi numeroase mitoze. Rata recurenţelor şi a metastazelor este semnificativ mai mare la cei cu tumori anaplazice.

Investigaţii paraclinice. Tomografia computerizată evidenţiază o tumoră asemănătoare meningeomului, foarte vascularizată şi cu creştere rapidă. Hemangiopericitoamele sunt în general leziuni cu dimensiuni mari (peste 4 cm), lobulate, extraaxiale, hiperdense, captează substanţa de contrast fără a avea calcifieri. Frecvent au bază largă de implantare durală dar pot avea şi bază de implantare îngustă. Invazia parenchimului, eroziunea osoasă şi captarea heterogenă sunt câteva caracteristici specifice HPCs care le demonstrează agresivitatea. Nu prezintă calcifieri şi edemul cerebral uzual este minim spre moderat fapt ce le diferenţiază de meningeoame [25].

Majoritatea HPC atât în T1 cât şi în T2 apar isointense faţă de substanţa cenuşie, omogene sau heterogene, captează heterogen şi pot asocia îngroşarea durei mater; canale vasculare dilatate pot fi văzute în secvenţele tardive (fig. 4.94).

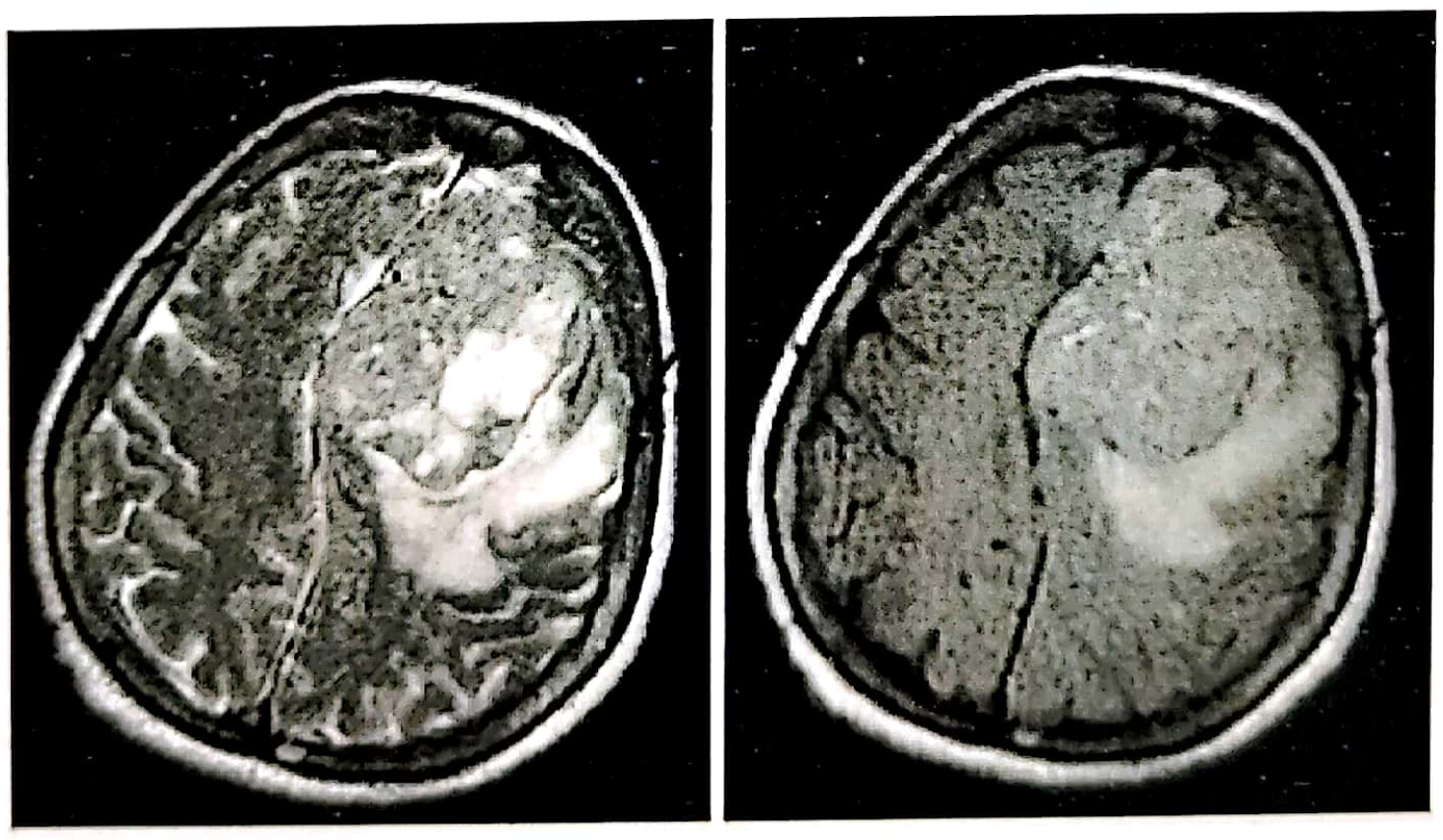

Figura 4.94. Hemangiopericitom frontal stâng (T1, T2 fără contrast).

Angiografic hemaniopericitoamele sunt hipervascularizate cu multipli „corkscrew feeders” proveniţi atât din ICA cât şi din ECA şi drenaj venos precoce, ceea ce le diferenţiază de meningeoame care au drenaj venos tardiv şi în general vascularizaţie provenită din ECA [28].

Tratament şi prognostic. Rezecţia chirurgicală este tratamentul ideal şi trebuie să fie pe cât posibil cât mai radicală. Rezecţia completă este posibilă doar în 50–67% din cazuri datorită sângerărilor cauzate de hipervascularizaţia tumorală. Din aceste motive uni autori recomandă embolizarea preoperatorie pentru a reduce riscul sângerărilor [25,26].

Probabilitatea recurenţelor locale variază între 45 până la 90% şi au loc în special la nivelul tumorii iniţiale. Deoarece recurenţele sunt un eveniment tardiv în istoria naturală a bolii urmărirea imagistică permanentă este obligatorie. Excizia completă afectează favorabil supravieţuirea şi recurenţa comparativ cu excizia incompletă.

Radioterapia profilactică postoperatorie oferă un control local mai bun (57–88%) decât chirurgia singură (12–28%) reducând rata recurenţelor locale şi intervalul liber fără boală precum şi supravieţuirea. Radiochirurgia stereotactică este un tratament eficient pentru recurenţele locale cu diametru sub 30 mm [25,27].

Rolul chimioterapiei în tratamentul bolii metastatice este controversat fiind indicate în recurenţe şi în diseminări sistemice dar cu rezultate minimale [26].

HPC sunt tumori cu creştere lentă şi sunt asociate cu durată medie de supravieţuire de 7 ani [25].

RABDOMIOSARCOMUL

Dacă rabdomioamele sunt virtual inexistente în SNC şi referinţele despre aceste leziuni sunt slab documentate, rabdomiosarcoamele sunt entităţi recunoscute la nivel cerebral [1].

Localizare şi clinică. Rabdomiosarcoamele sunt cele mai comune sarcoame de ţesuturi moi întâlnite în populaţia pediatrică, având predilecţie pentru cap, gât, organe genito-urinare şi extremităţi. Rabdomiosarcoamele primare cerebrale sunt tumori maligne rare, extrem de agresive, cu prognostic rezervat, care afectează predominant copii (70%) şi rar adulţii [30–32]. În populaţia pediatrică sunt localizate preferenţial în compartimentul infratentorial, în timp ce la adulţi există tendinţa de localizare supratentorială [33]. Majoritatea sunt diagnosticate în prima decadă de viaţă şi au o evoluţie rapid progresivă [1].

Anatomie patologică. Histologic RMS primare cerebrale sunt tumori mezenchimale formate din celule musculare de tip embrionar şi celule musculare mature striate şi nu prezintă elemente neuroblastice [17,31,32]. Sunt descrise mai multe tipuri: embrional, botrioid, alveolar şi mixt embrional-alveolar.

Diagnosticul diferenţial include glioamele de grad înalt, limfoamele, metastazele şi PNET [32].

Investigaţii paraclinice. Rabdomiosarcoamele sunt frecvent leziuni extraaxiale de dimensiuni mari, distructive, care se pot extinde în orbită, paranazal sau compartimentele intracraniene. Eroziunea şi remodelarea osului este frecventă [1]. Tomografia cerebrală relevă o leziune inomogenă care captează intens şi inomogen.

MRI evidenţiază tipic o leziune izo-hipointensă în secvenţele T1 şi hiperintensă în secvenţele T2, cel mai adesea cu margini slab definite şi care după administrarea substanţei de contrast captează intens heterogen [30]. Uneori aceste leziuni pot avea o componentă chistică sau/şi componenta hemoragică [32].

Vizualizarea întregului ax cranio-spinal este esenţială pentru identificarea diseminărilor multifocale sistemice sau leptomeningeale, cu implicaţie în stabilirea strategiei terapeutice [30].

Tratament şi prognostic: tratamentul acestor leziuni nu este încă standardizat. Excizia chirurgicală maximală în condiţii de siguranţă urmată de radioterapie (doza totală de 60 Gy fracţionată în 1,8–2 Gy/zi) este pe larg acceptată, în timp ce rolul chemoterapiei este încă discutat [30,32].

În ciuda tratamentului multimodal RMS primare cerebrale sunt asociate cu un prognostic foarte scăzut, durata medie de supravieţuire fiind mai mică de un an (aproximativ 9,1 luni) [17,30–32].

BIBLIOGRAFIE

1. Arie Perry, Daniel J. Brat, Practical Surgical Neuropathology: A Diagnostic Approach, 2010, 228–229, 219–220, 230–232, 226–227.
2. Pendse NA, Chowdhary P, Chaudhury RR, Vohra S., Benign nonmeningothelial neoplasm, Indian J Radiol Imaging 2006; 16:173–4.
3. Tae-Young Jung, Shin Jung, Shu-Guang Jin, Yong-Hao Jin, In-Young Kim, Sam-Suk Kang-Solitary intracranial subdural osteoma: Intraoperative findings and primary anastomosis of an involved cortical vein, Case reports Journal of Clinical Neuroscience 14, 2007, 468–470.
4. Barajas Jr RF, *et al.* Intracranial subdural osteoma: A rare benign tumor that can be differentiated from other calcified intracranial lesions utilizing MR imaging, J Neuroradiol, 2011.

5. Danil Adam, Tumori meningeale, 2004, 295–296.
6. Venkata RI, Kakarala SV, Garikaparthi S, Duttaluru SS, Parvatala A, Chinnam A, Giant intracranial osteochondroma: A case report and review of the literature Surg Neurol Int. 2011; 2:118.
7. Seyda Erdogan, Suzan Zorludemir, Tahsin Erman, Erol Akgul, Melek Ergin, Faruk Ildan,Huseyin Bagdatoglu, Clinical-patient studies. Chondromas of the falx cerebri and dural convexity: report of two cases and reviewof the literature. Journal of Neuro-Oncology (2006) 80:21–25.
8. M. Laghmari, P. Metellus, S. Fuentes, T. Adetchessi, H. Dufour, C. Bouvier, F. Grisoli, Cranial vault chondroma: A case report and literature review, Neurochirurgie 53, 2007, 491–494.
9. Britt P.M., Bindal A.K., Balko M.G. and Yeh H.-Sh. Lipoma of the Cerebral Cortex: Case Report Acta Neurochir (Wien), 1993, 121:88–92.
10. Akiyoshi Kakita, Chikanori Inenaga Shigeki Kameyama, Hiroshi Masuda,Takehiko Ueno Junpei Honma, Mitsuteru Shimohata Hitoshi Takahashi, Cerebral lipoma and the underlying cortex of the temporal lobe: pathological features associated with the malformation. Acta Neuropathol (2005) 109: 339–345.
11. Andreas Hansch, Hans-J. Mentzel, Joachim Boettcher, Werner A. Kaiser, Intracranial Lipoma A Rare Congenital Malformation, Clin Neuroradiol 2007; 17:52–4.
12. Geraldine Jabot, Souraya Stoquart-Elsankari, Guillaume Saliou, Patrick Toussaint, Hervé Deramond, Pierre Lehmann, Intracranial lipomas: clinical appearances on neuroimaging and clinical significance J Neurol (2009) 256:851–855.
13. Carmel P.W., Brain tumors of disordered embryogenesis, chapter 126, Youmans fourth Edition, vol. IV, 2778–2779.
14. Berchtenbreiter C.H.G., Stehling M.K., Scheidler J., Bise K., Waidhauser E., Reiser M., CT and MRI findings with pathological correlation of anintracerebral malignant fibrous histiocytoma (MFH): a case report. Eur. Radiol. 6, 910–912 (1996)
15. Ogin A., Ochi M., Hayashi K., Hirata K., Hayashi T., Yasunaga A., Shibata S., MRI of intracranial meningeal malignant fibrous histiocytoma Neuroradiology (1996) 38: 785–787.
16. Amir Hossein Sarrami, Mehrdad Setareh, Noushin Afshar-Moghaddam,Masoud Izadinejad, Mohammad Saadatnia J, A case of intracranial malignant fibrous histiocytoma Res Med Sci 2011; 16(7): 968–973.
17. McDermott M.W., Wilson C.B., Meningeomas, in H. Richard Winn, Youmans Neurological Surgery, fourth Edition, vol. IV, chapter 127, 2793.
18. Jennifer A. Moliterno, Shreya Sood, Eduardo Zambrano, Jung H. Kim, Joseph M. Piepmeier, Joachim M. Baehring- Intracranial benign fibrous histiocytomas: a case report and review J Neurooncol (2009) 92:203–209.
19. Kathiravel Y., Finnis N.D.M., Primary falcine chondrosarcoma. Case Reports, Journal of Clinical Neuroscience 15, 2008, 1406–1409.
20. Hakan Oruckaptan H., Mustafa Berker, Figen Soylemezoglu, Osman Ekin Ozcan, Parafalcine chondrosarcoma: an unusual localization for a classical variant: Case report and review of the literature, Surgical Neurology, vol. 55, issue 3, 2001, p. 174–179.
21. La Spina M., Dollo C., Giangaspero F., Bertolini P., Russo G., Childs Nerv Syst, 2003, 19:680–682.
22. Tosaka M., Fukasawa Y., Takahashi A., Sasaki A., Saito N., Case Report Incidentally detected parafalcine chondrosarcoma. Acta Neurochir (Wien), 2005, 147: 795–799.
23. James P. Chandler, Parham Yashar, William B. Laskin and Eric J. Russell, Intracranial chondrosarcoma: a case report and review of the literature Journal of Neuro-Oncology 68: 33–39, 2004.
24. Rishi N. Sheth, Sherry M. Thompson, Jacques J. Morcos, Drop metastasis from primary intracranial mesenchimalchondrosarcoma: case report, Annals of Neurosurgery, 2009; 9(7): 1–9.
25. AleÂn1 J.F., Lobato1 R.D., P.A. GoÂmez1, Boto1 G.R., Lagares1 A., Ramos2 A., Ricoy3 J.R., Intracranial Hemangiopericytoma: Study of 12 Cases. Acta Neurochir (Wien) (2001) 143: 575±586.
26. Fountas K.N., Kapsalaki E., Kassam M., Feltes C.H., Dimopoulos V.G., Management of intracranial meningeal hemangiopericytomas: outcome and experience. Neurosurg Rev (2006) 29: 145–153.
27. Jeong Hoon Kim, Hee-Won Jung, Yong-Su Kim, Chang Jin Kim, Sung-Kyun Hwang, Sun Ha Paek, Dong Gyu Kim, Byung Duk Kwun, Meningeal Hemangiopericytomas: Long-Term Outcome and Biological Behavior Surg Neurol Kim *et al.* 2003; 59:47–54.
28. Berger M.S., Kros J.M., Sarcoplasm and neoplasms of blood vessels, chapter in H. Richard Winn, Youmans Neurological Surgery, fourth Edition, Philadelphia, Saunders, vol. IV, 1996, 2700–2703.
29. Jorg-Christian Tonn, Manfred Westphal, James T Rutka, Oncology of CNS tumors, 2009, p. 5–6, 45–46.
30. Manisha Palta, Richard F. Riedel, James J. Vredenburgh, Thomas J. Cummings, Scott Green,1 Zheng Chang, John P. Kirkpatrick, Case Report PrimaryMeningeal Rhabdomyosarcoma. Sarcoma, vol. 2011, article ID 312802, 4 p.
31. Paolo Celli, Luigi Cervoni, Cosimo Maraglino, Primary rhabdomyosarcoma of the brain:observations on a case with clinical and radiological evidence of cure Journal of Neuro-Oncology 36: 259–267, 1998.
32. Vania Pirillo, Paolo Cipriano Cecchi, Massimo Tripodi, Klaus Maier, Paolo Rizzo, Andreas Schwarz, Primary cerebral alveolar rhabdomyosarcoma in adult Rare Tumors. 2011, April 4; 3(2): e26.

TUMORILE MELANOCITARE PRIMARE

IOAN ŞTEFAN FLORIAN,
MIHAI ROBERT DĂNCIUŢ

Deşi apariţia unei tumori intracraniene de culoare neagră orientează în primul rând spre o metastază de melanom malign, extrem de rar, aproximativ la 1 din 10^7 persoane aceasta va consta într-o tumoră melanocitică primară a creierului [1,2].

La nivelul sistemului nervos central melanina se întâlneşte în două forme: prima, constând în neuromelanină, este localizată la nivelul ganglionilor bazali şi nucleilor pigmentaţi ai trunchiului cerebral, iar a doua, constând în melanina de tip cutanat, este sintetizată de melanozomii prezenţi în interiorul melanocitelor – celule cu origine în creasta neurală şi localizate în pia mater din regiunea inferioară a bulbului rahidian, feţele anterioară şi laterale ale măduvei spinării, porţiunea rostrală a trunchiului şi de la baza creierului [3].

Leziunile pigmentare ale meningelui se prezintă ca trei condiţii patologice constând în melanoza neurocutanată (melanocitoza difuză), melanocitomul şi melanomul leptomeningeal primar [4].

MELANOCITOZA DIFUZĂ

Neuromelanoza cutanată este o leziune transmisă autosomal dominantă, mult mai frecventa la copii decât la adulţi diagnosticul bazându-se pe prezenţa unor arii de hiperpigmentare cutanată nonmaligne întâlnite pe tegumentul gâtului şi capului, dar şi al trunchiului (fig. 4.95) Uneori poate să apară ca şi manifestare oculară, nevul lui Ota care constă în pigmentarea sclerei (fig. 4.96) şi a tegumentului adiacent globului ocular, asociate cu melanoză profuză a leptomeningelui, în contextul absenţei menaloamelor maligne propriu-zise.

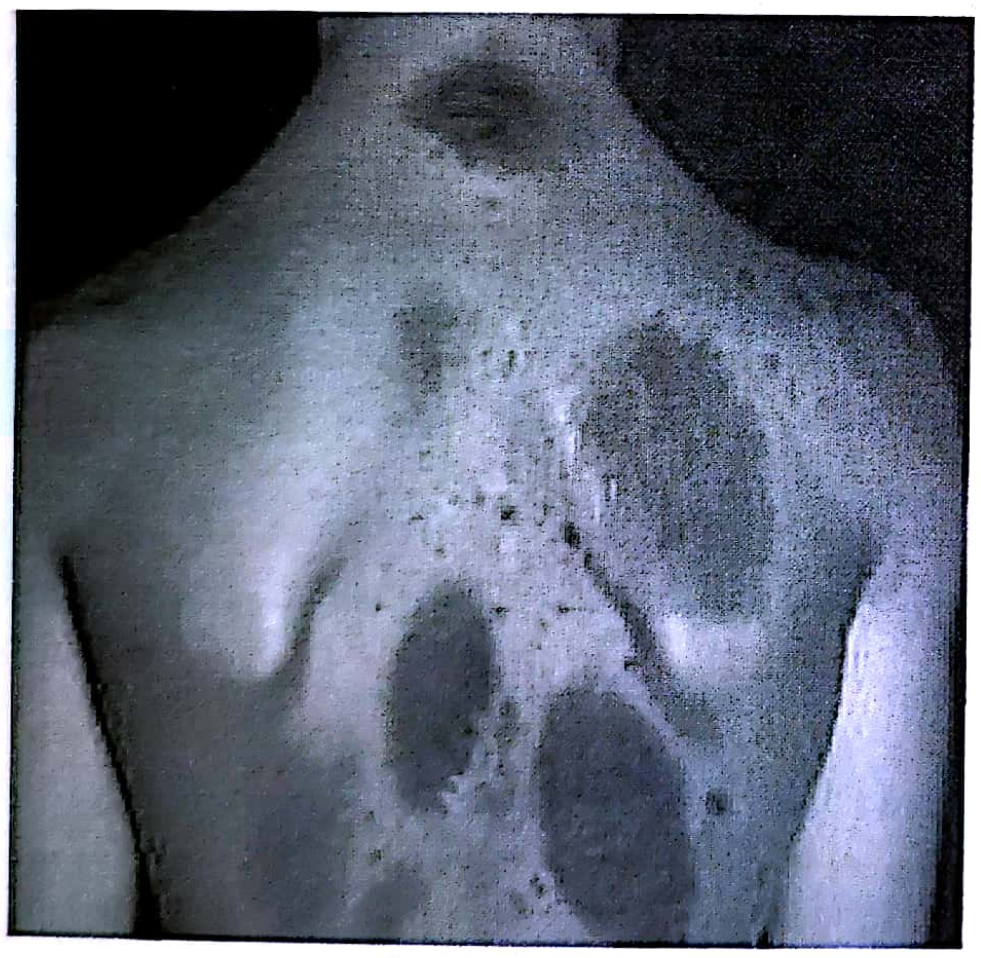

Figura 4.95. Melanocitoză cutanată difuză.

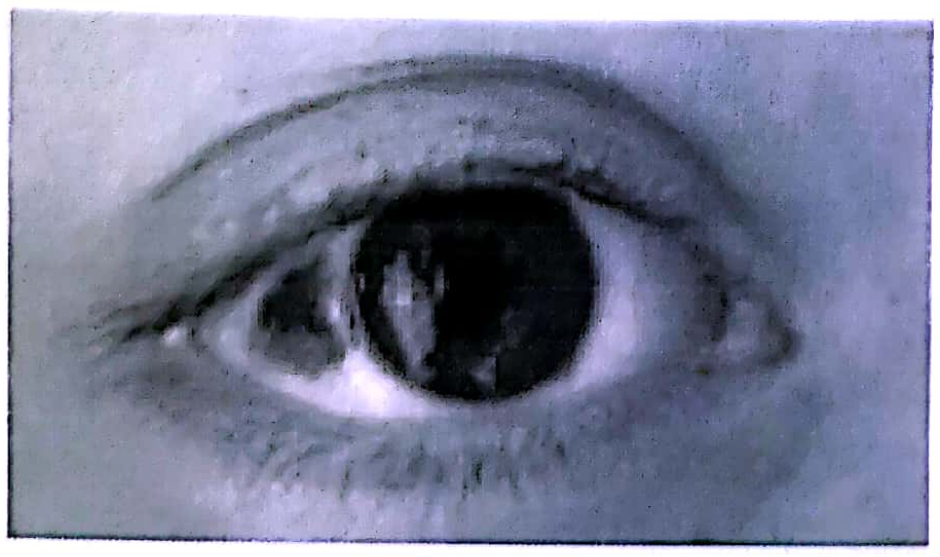

Figura 4.96. Nevul lui Ota: hiperpigmentaţia sclerei.

Explicaţia este apariţia unei proliferări difuze a celulelor melanocitare din grosimea leptomeningelui. Adeseori celulele tumorale se răspândesc de la suprafaţa creierului spre profunzime, de-a lungul vaselor de sânge care sunt învelite într-un strat subţire de piamater formând îngustele cisterne perivasculare – spaţiile Virchow Robin.

Poate cel mai important fapt care trebuie reţinut este acela că melanocitoza difuză este un proces benign (activitatea mitotică a celulelor este redusă) însă, deşi este rară, proliferarea malignă nu este exclusă [5].

Melanoza afectează de obicei cisternele bazale (fapt care cauzează hidrocefalie), pigmentarea fiind prezentă şi la nivelul encefalului şi cerebelului adiacent. O dată simptomatologia instalată, evoluţia bolii tinde spre agravare rapidă, impunându-se tratamentul simptomatic al hidrocefaliei prin drenaj ventriculo-peritoneal şi asocierea chimioterapiei cu iradiere cranio-spinală [6].

Este mult mai frecventă la adulţi decât la copii şi constă în apariţia unor formaţiuni tumorale de obicei izolate şi bine delimitate, ataşate de duramater (melanocitom). De obicei, melanocitomul se dezvoltă în teritoriile unde leptomeningele are în mod normal o densitate mai mare a celulelor melanocitare iar acestea sunt reprezentate de zonele din endobază craniului (fosa mijlocie şi fosa posterioară dar şi la nivelul meningelui care îmbracă măduva cervicală superioară) (fig. 4.97).

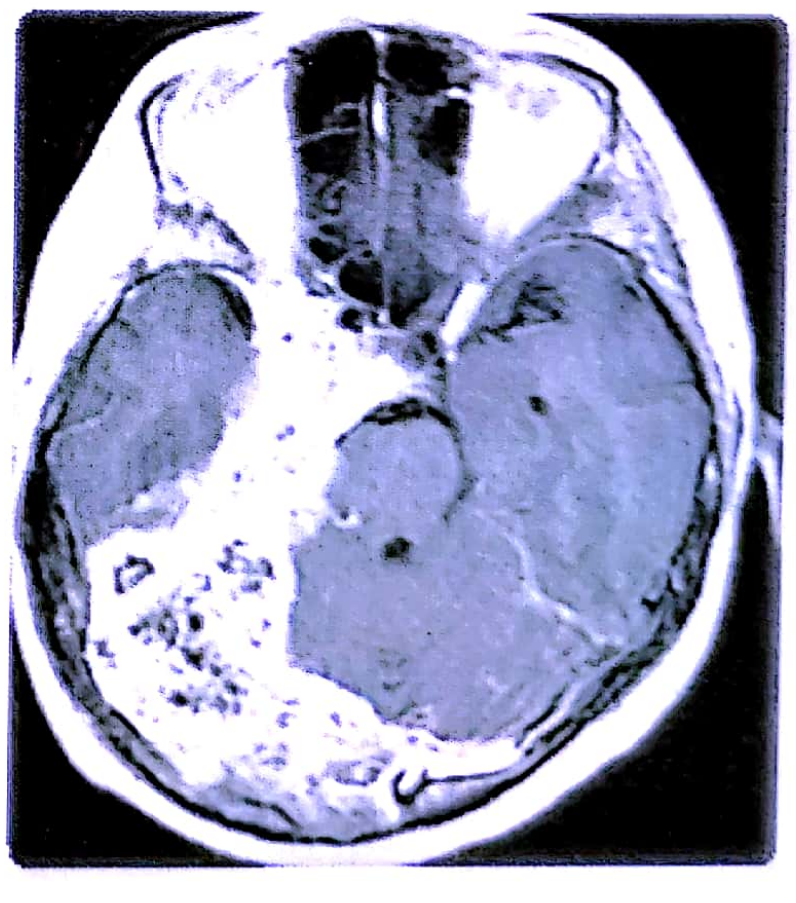

Figura 4.97. Examinare RMN secvenţă T1 cu contrast într-un caz de melanocitoză bazală extinsă de la nivelul clinoidei anterioare până la nivelul clivusului şi fosei posterioare.

Spre deosebire de melanocitoza difuză, in acest caz celulele tumorale formează aglomerări, rezultând tumori de aspect variabil ca mărime şi culoare (uneori intens pigmentate cu melanina, alteori zonele pigmentate alternând cu zone nepigmentate care apar decolorate) [7].

Din punct de vedere histologic se evidențiază prin grupuri de celule poligonale uniforme, fără caractere maligne, despărțite de septuri fibroase. Activitatea mitotică a celulelor este redusa (deci sunt tumori benigne), însă la un moment dat poate să apară progresia spre melanom malign [4].

Caracteristicile imagistice depind de cantitatea de melanină prezentă intratumoral şi de existența hemoragiei, astfel încât o tumoră amelanocitică non-hemoragică se aseamănă în principiu cu un meningeom pe rezonanța magnetică nucleară. Aspectul tipic în secvențele T1 fără administrare de substanță de contrast este de hipersemnal, iar în T2 de hiposemnal omogen, datorită radicalilor liberi stabili cu proprietăți paramagnetice din citoplasma melanocitelor.

Tratamentul este chirurgical fiind indicat în formele clinic simptomatice. În tumorile de mici dimensiuni descoperite incidental, observarea clinico-imagistică la interval de 6–12 luni este suficientă.

Tratamentul chirurgical va respecta principiile de radicalitate aplicate meningioamelor, cu scopul prevenirii recidivelor. În formele extinse la nivelul bazei nu se va tenta radicalitatea, decompresiunea cât mai largă fiind de regulă suficientă, urmată de o urmărire clinico-imagistică apropiată.

În formele fără atipii celulare şi mitoze nu este recomandabil tratamentul adjuvant.

Din numărul cazurilor raportate în literatură nu se pot face recomandări foarte stricte legate de atitudinea terapeutică în caz de recidivă şi mai ales cu privire la tratamentul adjuvant aplicabil după reintervenția chirurgicală, prognosticul fiind în aceste cazuri infaust [8].

MELANOMUL MALIGN CEREBRAL PRIMAR

Tumoră extrem de rară, reprezentând mai puțin de 0,1% din tumorile sistemului nervos central, se prezintă ca un melanom de o malignitate ridicată, fără implicare sistemică. Proliferarea se desfăşoară la nivelul meningelor, de o manieră difuză, cu mase nodulare distribuite aleator, malignitatea fiind demonstrată de invazia neurală, pleiomorfismul celular, numărul mare de mitoze şi prezența unor forme particulare de celule gigante multinucleate. Creşterea tumorală are loc uzual la nivelul convexității cerebrale, invazia parenchimului determinând apariția de depozite intranevraxiale. De asemenea, pot să apară arii de necroză intratumorală şi arii de hemoragie intratumorală (tumora este bine vascularizată).

Ca şi structura ***histopatologică*** este identic cu melanomul malign primar din alte țesuturi, testele histologice şi imunohistochimice neputând face distincție între melanomul malign primar şi metastazele cerebrale ale melanomului malign cu punct de plecare în alte țesuturi.

Pacienții prezentând melanom meningeal primar sunt de obicei tineri, boala apărând cel mai frecvent în decada a patra de viață, spre deosebire de bolnavii suferinzi de melanomul malign cutanat şi implicare meningeală secundară. Deşi în peste 70% dintre cazuri nu se evidențiază leziuni cutanate semnificative, în restul situațiilor se pot asocia nevi pigmentari giganți (nevul lui Ota).

Diagnosticul imagistic Investigațiile imagistice care pot identifica tumorile melanocitare sunt reprezentate de CT (apar ca mase hiperdense) dar mai ales RMN unde în T1W apar ca zone de hipersemnal (datorita prezentei melaninei) iar în T2W ca zone de hiposemnal înconjurate de hipersemnal (edem). Melanoamele sunt tumori care au priză de contrast (fig. 4.98).

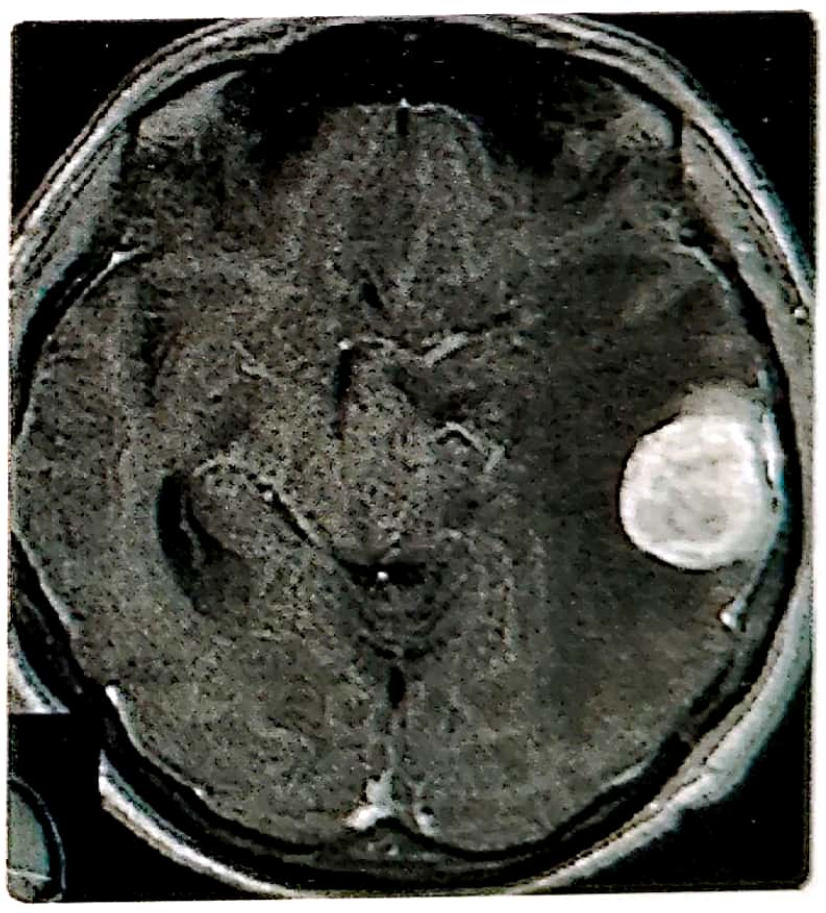

Figura 4.98. Examinare RMN T1 cu contrast într-un caz de melanom malign temporal stâng. De notat edemul perilezional semnificativ precum şi extinderea infiltrării pahimeningeale, aspecte care-l diferențiază de meningiomul convexital.

Tratament. Atunci când este posibil, rezecția chirurgicală totală este cel mai bun tratament. Atunci când rezecția este subtotală, tratamentul este asociat cu radioterapie (se pare că cel mai eficient este folosirea dozelor înalte în mod fracționat). Totuşi, de reținut este faptul că melanomul este considerat tumora radiorezistentă şi cu prognostic prost. Chimioterapia are, de asemenea, eficacitate redusă [10].

Deşi evoluţia bolii este cu deznodământ fatal, perioade mai lungi de supravieţuire s-au observat la bolnavi trataţi cu CCNU-interferon, cisplatin, dacarbazină şi iradiere craniospinală [11].

BIBLIOGRAFIE

1. Tonn J.C., Vestphal M., Rutka, J.T Grossman S.A.: Neuro-Oncology of CNS Tumors Springer 2006.
2. Piercecchi-Marti M.D., Mohamed H., Liprandi A., *et al.*: Intracranial meningeal melanocytoma associated with ipsilateral nevus of Ota. Case report. J. Neurosurg. 2002; 96:619–623.
3. Zulch KJ: Tumor of Meningeal and Related Tissue, in Zulch KJ (ed): Brain Tumors, Berilin: Springer-Verlag, 1986, pp. 375–393.
4. Gonzales M, Classification and pathogenesis of brain tumors, in Kaye HA, Laws Jr ER (eds) Brain Tumor an Encyclopedic Approach, third edition, Elsevier 2012.
5. Bydon A., Guitierrez J.A., Mahmood A.: Meningeal melanocytoma: an aggressive course for a benign tumor. J. Neurooncol. 2003; 64:259–263.
6. Leaney B, Rowe P, Klug G. Neurocutaneous melanosis with hydrocephalus and syringomyelia. J Neurosurg 1985; 62:148–52.
7. Vanzieleghem BD, Lemmerling MM, Van Coster RN. Neurocutaneous melanosis presenting with intracranial amelanotic melanoma. AJNR Am J Neuroradiol 1999; 20:457–60.
8. Uozumi Y *et al.*: Malignant transformation of meningeal melanocytoma: a case report. Brain Tumor Pathol. 2003; 20(1):21–5.
9. Shinsato Y *et al.*: Primary malignant melanoma in the pineal region treated without chemotherapy; Surg Neurol Int. 2012; 3: 123.
10. Greenberg MS, Handbook of Neurosurgery Thieme Medical Publishers, New York 2010.
11. Ōnal *et al.*: Primary intracranial solitary melanoma: A rare case with long survival; Turkish Journal of Cancer, vol. 36, no. 4, 2006.

TUMORI MEZENCHIMALE DE ORIGINE INCERTĂ. HEMANGIOBLASTOMUL

IOAN ŞTEFAN FLORIAN

Conform clasificării OMS, hemangioblastomul este încadrat la tumori mezenchimale de origine incertă [1]. Poate apare sporadic sau în cadrul bolii von Hippel-Lindau (20% din cazuri) sau poate fi asociat cu eritrocitoză (policitemie). Deşi denumirea sugerează un grad de malignitate, ea este întotdeauna benignă [2].

Epidemiologie. În 85% din cazuri se dezvoltă la nivel cerebelos (cea mai frecventă tumoră intraaxială primară de fosă posterioară la adult, aproximativ 8–12% din tumorile de fosă posterioară) [3]. În contextul bolii Von Hippel-Lindau, apariţia de noduli multipli nu este o raritate. Localizarea în vecinătatea trunchiului cerebral sau chiar în trunchi are prognosticul cel mai nefavorabil. Într-un studiu efectuat pe 320 de cazuri de tumori de fosă posterioară, hemangioblastomul reprezintă 4,3% din cazuri, nefiind cea mai frecventă tumoră intraaxială. Deşi descrisă ca apărând aproape exclusiv la adult, în decadele 3–4, în cazuistica noastră am întâlnit şi un caz la vârstă pediatrică, fără să fie în contextul bolii von Hippel-Lindau.

Deşi etiologia tumorii este obscură, apariţia în contextul unor facomatoze sugerează un anumit determinism genetic, markerul genetic al hemangioblastomului fiind pierderea funcţiei proteinei supresoare tumorale von Hippel Lindau [4].

Histopatologie. *Macroscopic* 70% din leziunile cerebeloase sunt chistice cu un nodul mural foarte vascular, roşietic, localizat subpial şi cu un conţinut lichidian xantocrom proteinaceu. Celelalte 30% sunt reprezentate de tumori solide, intens vascularizate, cu aspect spongios, fără elemente contractile, care fac coagularea intratumorală imposibilă. Microscopic se disting două componente celulare diferite care pot fi prezente în proporţii variabile: prima categorie este reprezentată de celule endoteliale perivasculare ce conţin nuclei intunecaţi şi puţină citoplasmă, cealaltă categorie fiind reprezentată de celule cu numeroase vacuole şi o citoplasmă eozinofilă bogată în lipide, celule stromale, a căror origine este incertă dar posibil mezenchimală [5].

Tabloul clinic neurologic este determinat de localizarea ei la nivelul emisferelor cerebeloase, putând determina ataxie, tulburări de echilibru, fenomene de hipertensiune intracranian ce pot fi determinate şi de hidrocefalie. Rareori poate determina fenomene de AVC hemoragic [6]. Localizarea la nivelul retinei poate determina dezlipirea de retină prin hemoragie. Eritrocitoza este determinată de secreţia de eritropoietină de către tumoră.

Diagnosticul neuroimagistic. Examenul RMN (fig. 4.99) este de preferat examenului CT-scan (fig. 4.100). Imaginea tipică este de tumoră chistică cu un nodul hipercaptant periferic, localizată la nivelul emisferului cerebelos. În localizările de la nivelul trunchiului cerebral şi al măduvei spinării componenta chistică este nesemnificativă sau lipseşte, tumora apărând ca un nodul hipercaptant omogen, uneori evidenţiindu-se pediculul vascular.

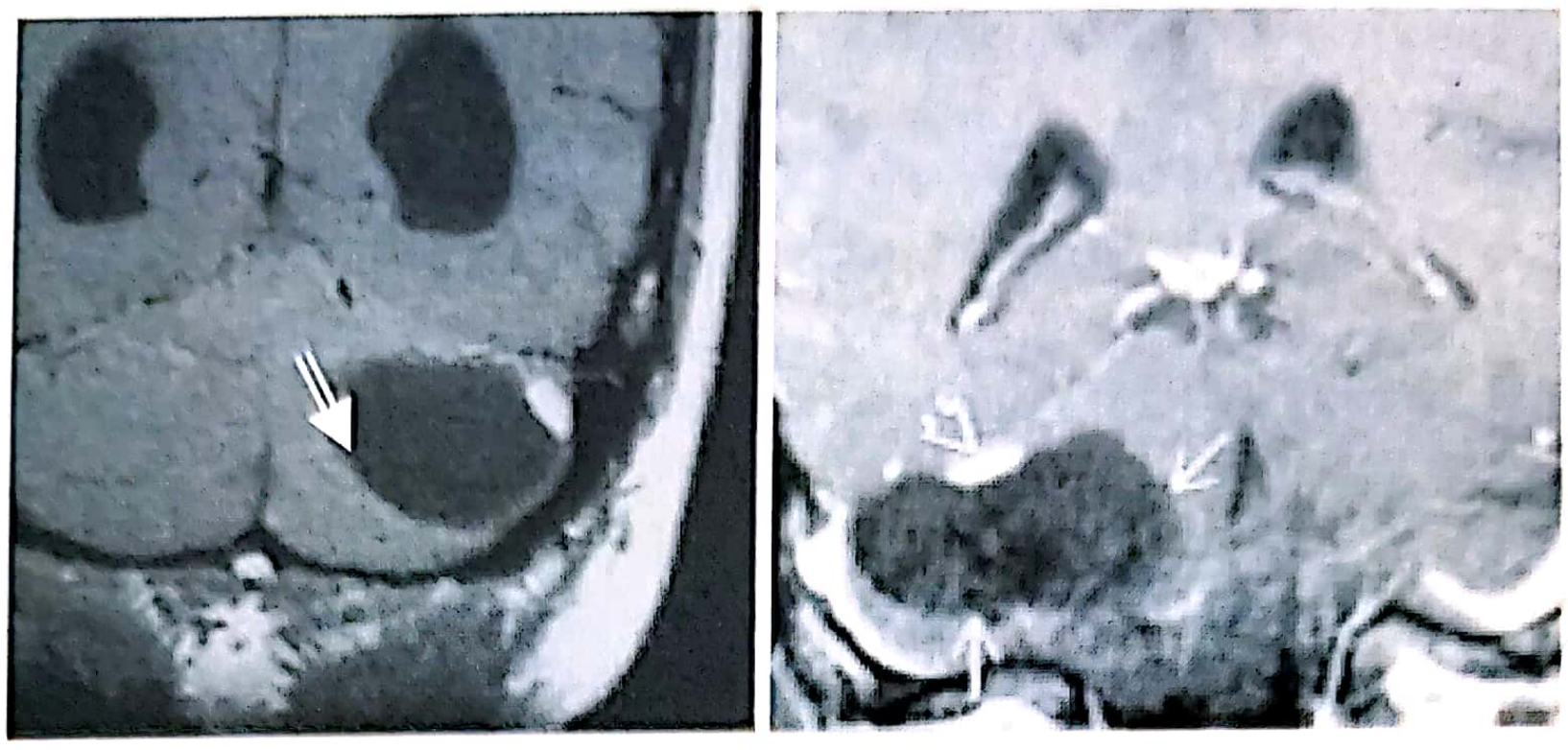

Figura 4.99. Examinări RMN la două cazuri cu hemangioblastom chistic de emisfer cerebelos.

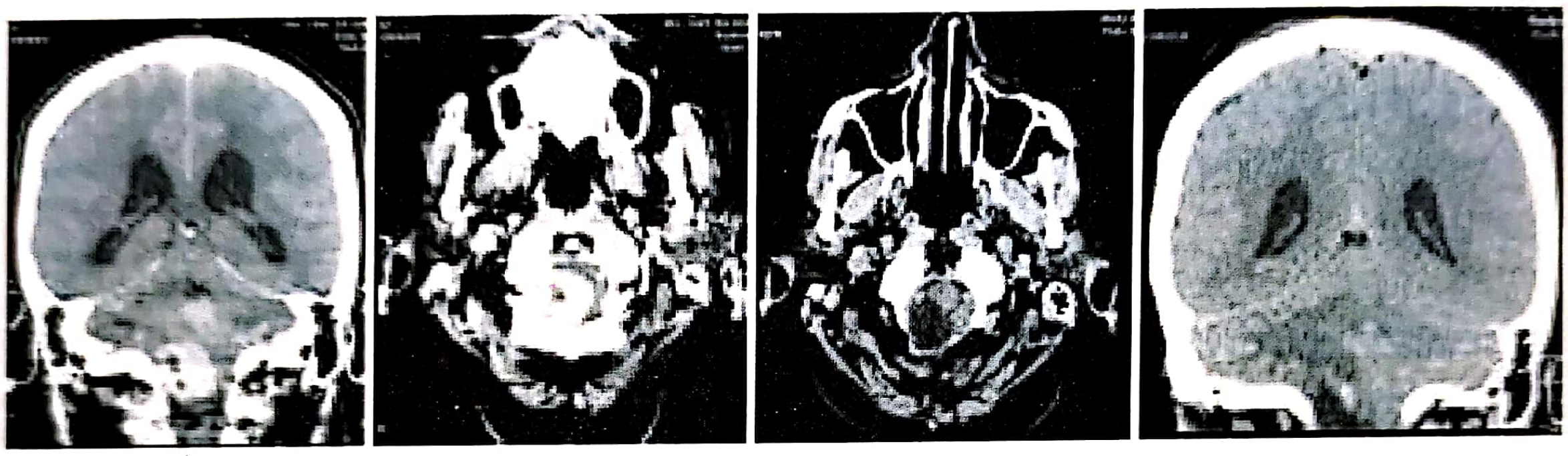

Figura 4.100. Examen CT cu contrast pre- şi postoperator într-un hemangiom amigdalian ablat macroscopic total (zona hiperdensă reziduală reprezintă o mică sângerare în patul tumoral).

Angiografia vertebrală este indicată atunci când nodulul mural nu poate fi vizualizat prin examen RMN sau CT, precum şi atunci când se preconizează embolizarea preoperatorie a unei tumori solide (fig. 4.101).

Examenele de laborator sunt indicate pentru evidenţierea policitemiei precum şi pentru determinarea catecolaminelor (excluderea unui feocromocitom).

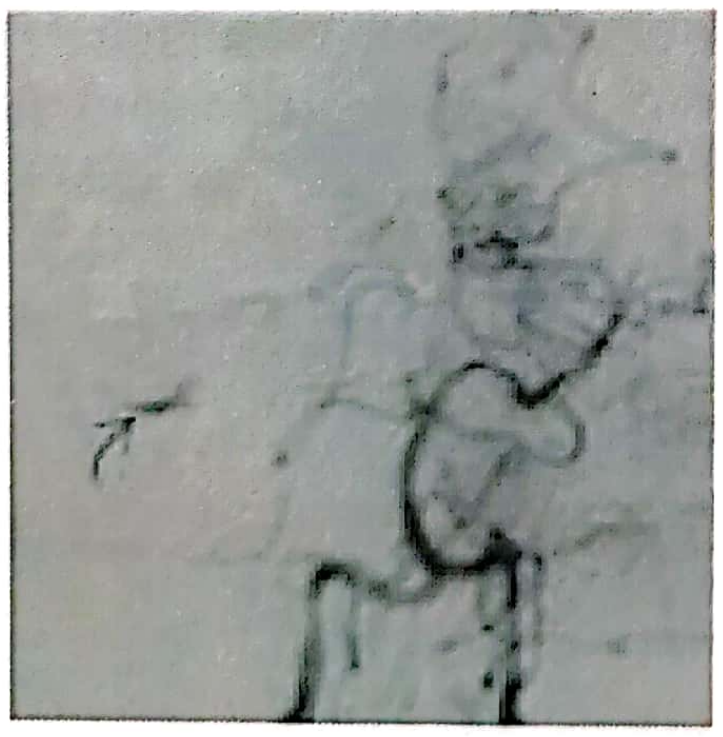

Figura 4.101. Angiografie vertebrală care pune în evidenţă nidusul tumoral.

Atitudinea terapeutică

Tratamentul chirurgical poate fi curativ pentru formele sporadice, leziunile chistice necesitând ablarea în totalitate a nodulului mural; formele solide sunt mai dificil de ablat având în vedere hipervascularizaţia acestora (asemănătoare malformaţiilor arterio-venoase).

În cazul unei tensiuni marcate a durei mater, se practică o puncţie a chistului sub control ecografic. Atunci când nodulul este vizibil la suprafaţa cerebelului este recomandabilă izolarea lui prin electrocoagularea bipolară, circumferenţial în parenchimul adiacent nodulului, scopul fiind de a întrerupe artera sau arterele nutritive. O dată izolat nodulul, acesta se ablează în bloc. Chistul tumoral se evacuează spontan după extragerea nodulului, iar peretele, care este format din ţesut glial comprimat poate fi lăsat pe loc. În cazurile în care nidusul tumoral nu este vizibil la suprafaţă, după efectuarea inciziei corticale se pătrunde în chist care este evacuat. Pereţii chistului sunt atent inspectaţi pentru a repera nidusul care nu este întotdeauna aparent în interiorul chistului. În cazul tumorilor solide, vascularizația abundentă și caracterul spongios al tumorii, lipsită de elemente musculare, riscul ridicat al hemoragiilor intraoperatorii au determinat unii autori să recomande embolizarea preoperatorie [7]. Tentativa de a rezeca nodulul prin reducere progresivă se soldează cu hemoragii abundente, care pot compromite actul operator. Şi în aceste cazuri tumora este izolată circumferențial, coagulând toate eferențele și aferențele vasculare peritumorale (fig. 4.102) [2].

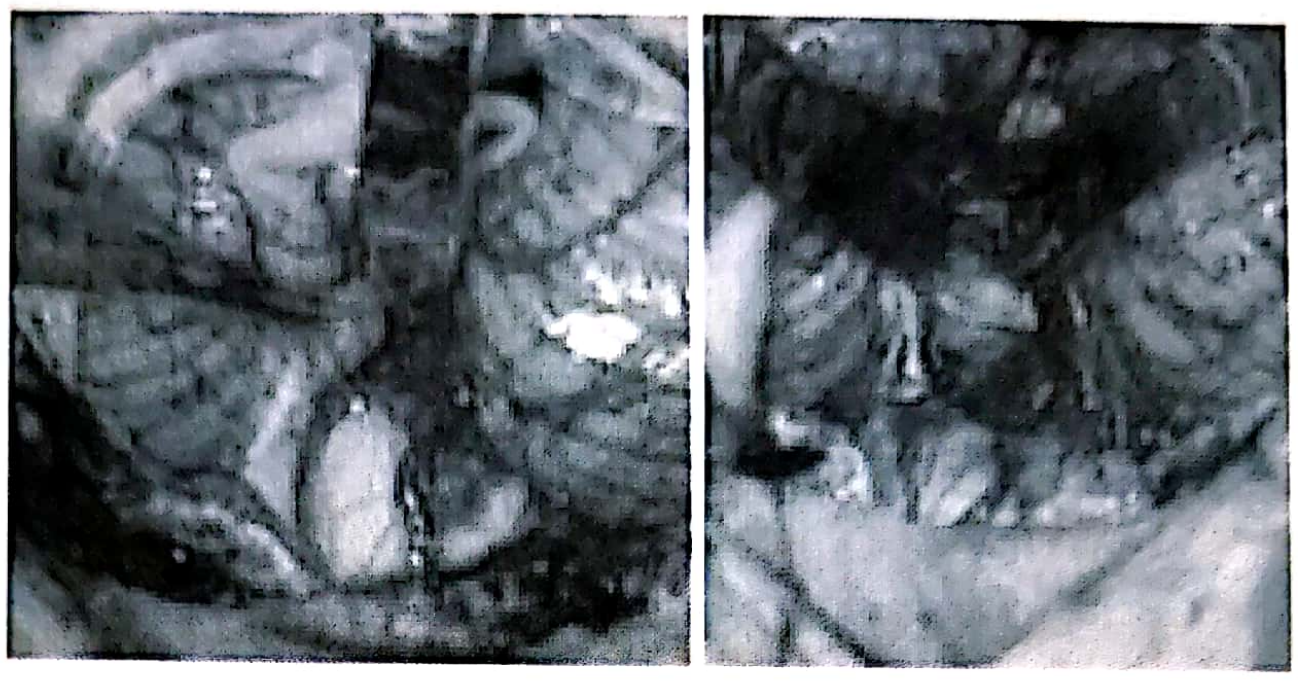

Figura 4.102. Aspect intraoperator al unui hemangioblastom bulbar ablat macroscopic total.

În ceea ce privește leziunile multiple, tratamentul chirurgical se va adresa tumorii celei mai voluminoase, sau celei chistice, restul leziunilor, dacă sunt situate la distanță, fiind urmărite clinico-imagistic și eventual operate în cazul în care devin simptomatice.

Eficacitatea *radioterapiei* este discutabilă. O serie de studii evoca rolul favorabil al radiochirurgiei cu LINAC sau Gamma Knife în reducerea dimensiunilor sau întârzierea creșterii tumorii, pentru leziunile mici, multiple, localizate profund sau la nivelul trunchiului cerebral, pentru pacienții care nu sunt candidați pentru tratament chirurgical; nu previne recidiva în cazul ablării subtotale [9–11].

Privitor la *chimioterapie* în ultimii ani este studiat rolul terapiei antiangiogenetice în tratamentul formelor recurente [12].

Prognosticul hemangioblastomului în cazul ablației complete este favorabil. Rata de recidivă este de sub 25%, fiind diferențiate două subtipuri histologice cu un comportament diferit pe termen lung: tipul reticular, cu o rată de recidivă de sub 8%, respectiv tipul celular la care rata de recidivă este mai mare, dar sub 25% [13].

BIBLIOGRAFIE

1. Gonzales M, Classification and pathogenesis of brain tumors, in Kaye HA, Laws Jr ER (eds) Brain Tumor an Encyclopedic Approach, third edition, Elsevier 2012.
2. Florian I.Şt, Oşlobanu A, Andraşoni Z, Oşlobanu S: Tumorile de fosă posterioară la adult, în Tratat de Neurochirurgie sub coordonarea Prof.Dr.MSc Alexandru Vlad Ciurea, vol. I, Edit. Medicală 2010, p. 493–564.
3. Rengachary S.S., Suskind D.L.: Hemangioblastomas in Brain Surgery Complication avoidance and management, edited by M.L: Apuzzo, vol. 1., Churchill Livingstone, p. 1825–1833, 1993.
4. Bradley S, Dumas N, Ludman M, Wood L. Hereditary renal cell carcinoma associated with von Hippel-Lindau disease: a description of a Nova Scotia cohort. Can Urol Assoc J. Feb 2009; 3(1):32–6.
5. Lach B, Gregor A, Rippstein P, Omulecka A. Angiogenic histogenesis of stromal cells in hemangioblastoma: ultrastructural and immunohistochemical study. Ultrastruct Pathol. Sep–Oct 1999; 23(5):299–310.
6. Gläsker S, Van Velthoven V. Risk of hemorrhage in hemangioblastomas of the central nervous system. Neurosurgery. Jul 2005; 57(1):71–6; discussion 71–6.
7. Eskridge JM, McAuliffe W, Harris B, Kim DK, Scott J, Winn HR. Preoperative endovascular embolization of craniospinal hemangioblastomas. AJNR Am J Neuroradiol. Mar 1996; 17(3):525–31.
8. Takeuchi S, Tanaka R, Fujii Y, Abe H, Ito Y. Surgical treatment of hemangioblastomas with presurgical endovascular embolization. Neurol Med Chir (Tokyo). May 2001; 41(5):246–51; discussion 251–2.
9. Niemela M, Lim YJ, Soderman M, Jaaskelainen J, Lindquist C. Gamma knife radiosurgery in 11 hemangioblastomas. J Neurosurg. Oct 1996; 85(4):591–6.
10. Patrice SJ, Sneed PK, Flickinger JC, *et al.* Radiosurgery for hemangioblastoma: results of a multiinstitutional experience. Int J Radiat Oncol Biol Phys. Jun 1 1996; 35(3):493–9.
11. Pan L, Wang EM, Wang BJ, *et al.* Gamma knife radiosurgery for hemangioblastomas. Stereotact Funct Neurosurg. Oct 1998; 70 Suppl 1:179–86.
12. Schuch G, de Wit M, Holtje J, *et al.* Case 2. Hemangioblastomas: diagnosis of von Hippel-Lindau disease and

antiangiogenic treatment with SU5416. J Clin Oncol. May 20 2005; 23(15):3624–6.
13. Hasselblatt M, Jeibmann A, Gerss J, *et al.* Cellular and reticular variants of haemangioblastoma revisited: a clinicopathologic study of 88 cases. Neuropathol Appl Neurobiol. Dec 2005; 31(6):618–22.

LIMFOAME ŞI TUMORI HEMATOPOETICE. LIMFOMUL CEREBRAL PRIMAR

IOAN ŞTEFAN FLORIAN

Cuprinde o categorie de limfoame non-Hodkin care interesează parenchimul cerebral, meningele şi ochiul, fiind reprezentate în proporţie de 90% de limfoame cu celule B CD 20+, restul de 10% fiind reprezentate de limfoame Burkitt şi Burkitt-like, limfoame cu celule B limfoblastice şi limfoame cu celule T [1]. În linii generale se disting limfoamele apărute la persoane imunocompetente de cele apărute la persoane imunodeprimate (infecţii HIV/SIDA şi tratament imunosupresor), la aceştia din urmă limfoamele fiind relaţionate cu o infecţie latentă cu virusul Epstein-Barr [2]. Limfomul cerebral primar este o tumoră agresivă, însă aplicarea unor regimuri chimioterapice adecvate şi a radioterapiei a crescut durata medie de viaţă de la sub 12 luni la 50–60 luni [3].

Epidemiologie. De-a lungul ultimelor 4 decenii incidenţa acestor tumori a cunoscut o fluctuaţie neobişnuită, de la mai puţin de 1% în anii '70 la 7% în anii '90, cu un vârf de incidenţă în decada 8, creşterea fiind legată de epidemia cu virusul HIV. Odată cu apariţia terapiei antiretro-virale eficiente, incidenţa a scăzut dramatic [4]. În ceea ce priveşte distribuţia pe sexe, dacă la persoanele imunocompetente există o discretă preponderenţă a sexului feminin, la persoanele imunodeprimate incidenţa este de 17:1 în favoarea sexului masculin [1].

Histopatologie. De cele mai multe ori întâlnim o tumoră unică localizată supratentorial (peste 51% din cazuri), dar o proporţie semnificativă (33,5%) se prezintă cu tumori multiple, localizarea predilectă fiind la nivel lobar [5]. *Macroscopic* se prezintă ca o tumoră cu consistenţă scăzută ce infiltrează ţesutul cerebral adiacent, limitele tumorale nefiind întotdeauna bine definite. *Microscopia* demonstrează o infiltrare tumorală mult dincolo de limitele macroscopice ale tumorii, cu un angio-tropism marcat (fig. 4.103), fără însă a produce proliferare endotelială în tumoră sau creierul adiacent, astfel vascularizaţia de neoformaţie fiind slab reprezentată [1].

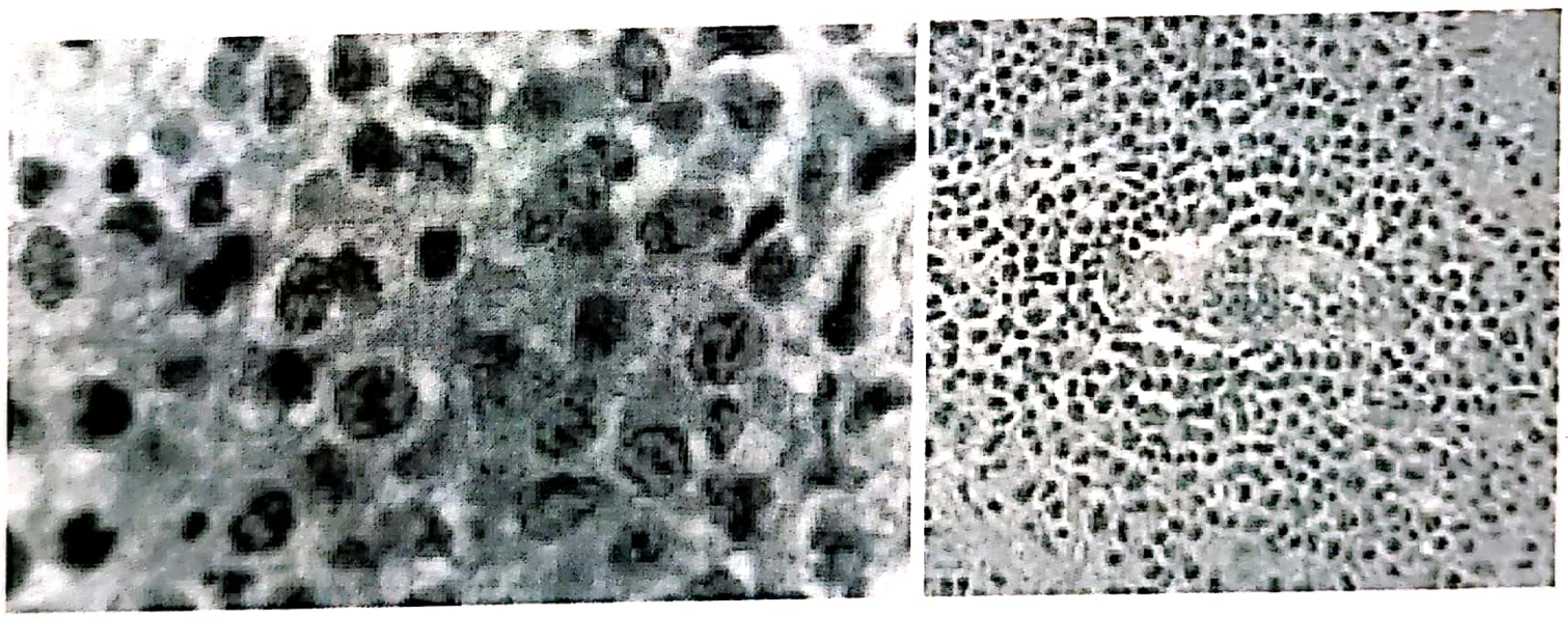

Figura 4.103. Aspectul microscopic al limfomului primar cerebral: celule mari având un pronunţat tropism vascular (imaginea din dreapta).

Tabloul clinic nu este caracteristic, majoritatea cazurilor prezentând semne neurologice deficitare, o mare parte fiind reprezentate de tulburări neuropsihice datorită localizării predilecte în lobul frontal. Semnele de hipertensiune intracraniană sunt raportate la o treime din cazuri în timp ce doar 10–15% se prezintă cu crize [6]. Durata medie de instalare a simptomatologiei este relativ scurta, de 2–3 luni, existând cazuri cu o durata mai mare de pana la 2 ani [7].

Diagnostic neuroimagistic. Examinarea princeps în diagnosticul limfoamelor este RMN-ul. Aspectul clasic este de tumoră izo- sau hipointensă în secvenţele T1 fără contrast, în timp ce în T2 apar ca leziuni izo- hiperintense. După administrarea de contrast au tendinţa de a se contrasta intens şi difuz (fig. 4.104). La pacienţii cu imunodeficienţă poate apare o contrastare periferică inelară (fig. 4.105). Diagnosticul diferenţial faţă de glioamele maligne poate fi realizat prin utilizarea secvenţelor

„diffusion-weghted imaging" (DWI) şi spectroscopiei RMN [8]. De notat că edemul periezional este discret sau absent. La examinarea CT limfomul apare de asemenea izo sau hipodens, captând uniform şi mai discret substanţa de contrast (fig. 4.106).

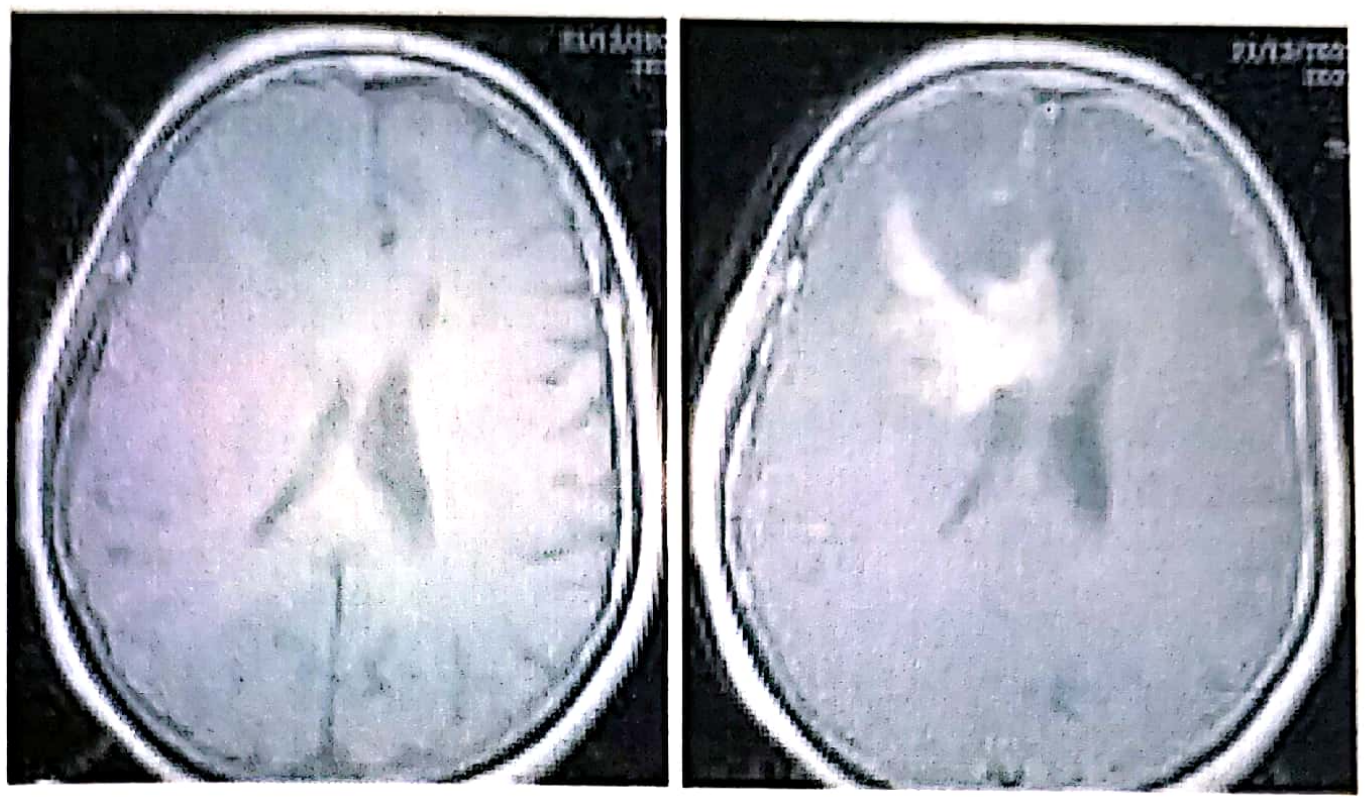

Figura 4.104. Examinare RMN nativă şi cu contrast la un caz de limfom primar cerebral; de notat captarea difuză, imprecis demarcată şi absenţa edemului perilezional.

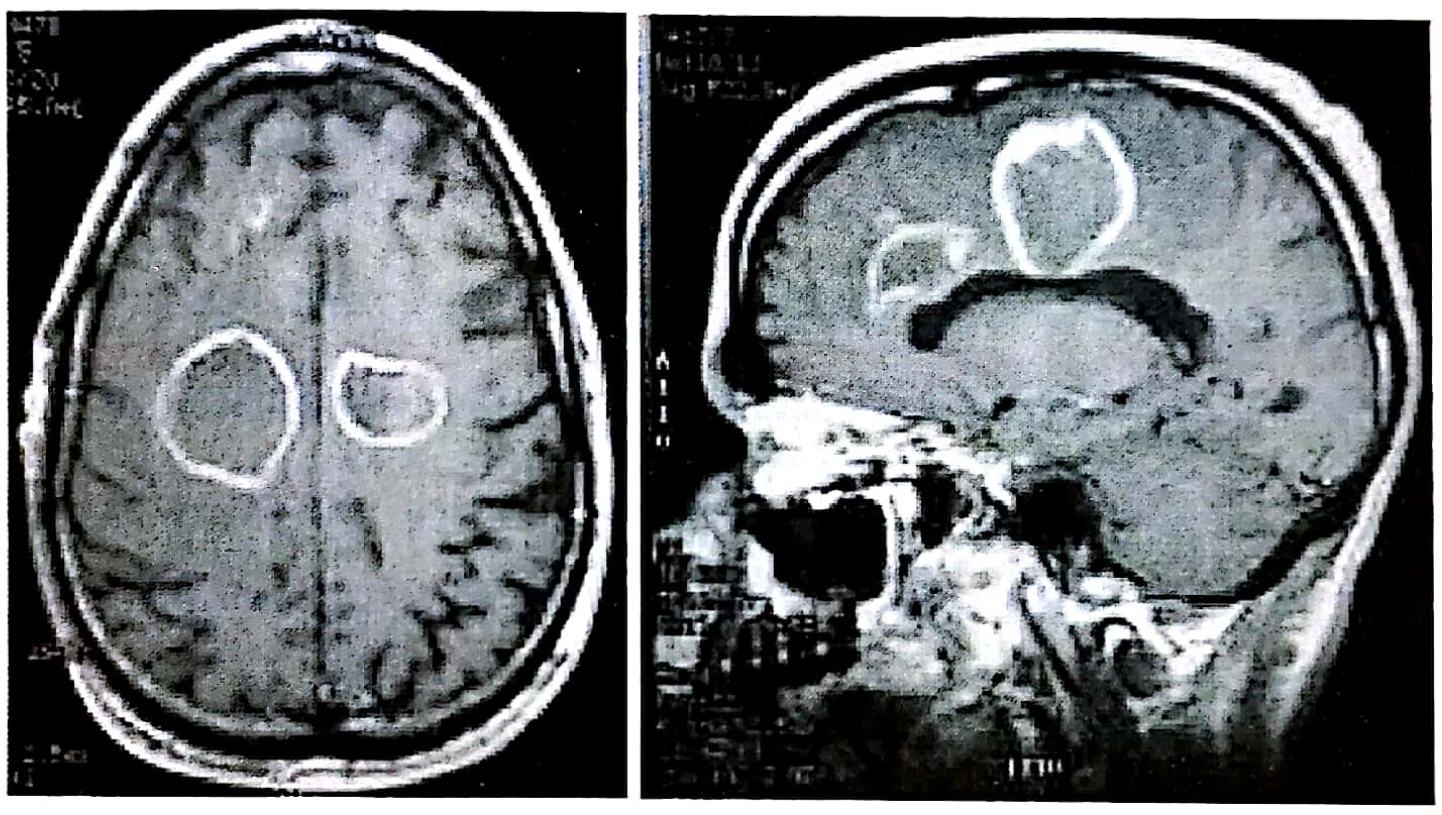

Figura 4.105. Examinare RMN T1 cu contrast evidenţiază leziuni multiple bilaterale, cu o captare inelară dar fără edem perilezional semnificativ (limfoame multiple la un pacient cu imunodepresie.

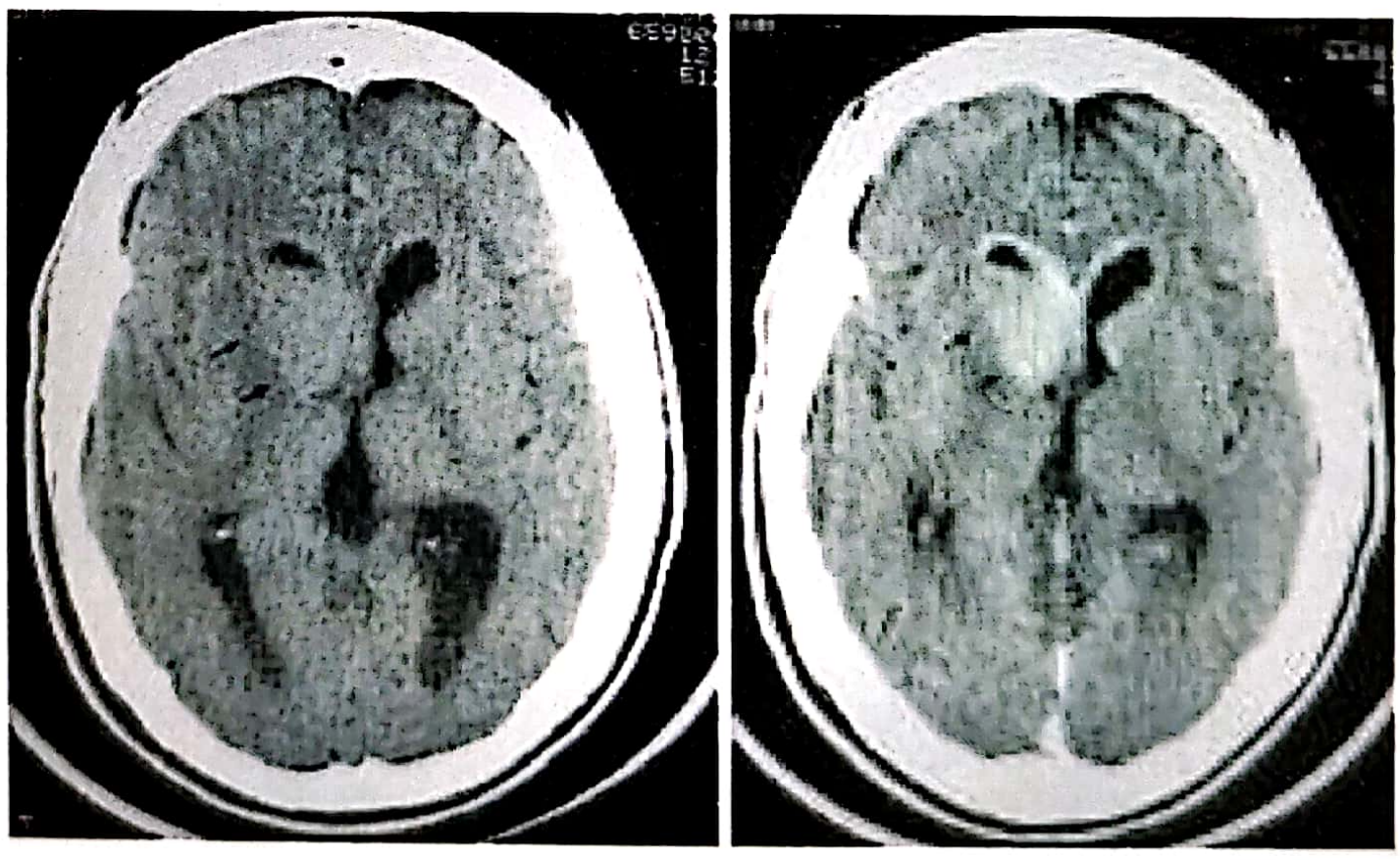

Figura 4.106. Examinare CT nativă şi cu contrast care pune în evidenţă o leziune nodulară izodensă situată la nivelul ganglionilor bazali şi care captează difuz substanţa de contrast.

În afara examinărilor neuroimagistice menţionate, diagnosticul poate fi facilitat şi de analiza LCR prin „flow cytometry" [9].

Atitudinea terapeutică. Principalele probleme sunt legate de stabilirea diagnosticului histopatologic ferm, a localizării exclusiv la nivelul creierului (nu ca suferință secundară a unui limfom non-Hodkin), identificarea condițiilor patologice predispozante (imunodeficiență indusă sau virală) și plicarea tratamentului definitiv. Odată efectuată examinarea imagistică trebuie efectuată o biopsie a tumorii. În completare, odată stabilit diagnosticul de limfom primar al creierului, trebuie efectuată o puncție lombară (dacă nu este contraindicată) și examinarea corpului vitros, precum și testarea HIV/SIDA[7].

Terapia medicală. Dacă pe baza examinărilor RMN se ridică suspiciunea unui limfom, terapia cortizonică trebuie amânată până la stabilirea diagnosticului de certitudine. Administrarea corticosteriozilor duce la dispariția imagistică a tumorii care nu este identică cu dispariția tumorii, biopsia stereotactică fiind în aceste condiții greu de efectuat sau fals negativă. Odată stabilit diagnosticul de certitudine terapia inițială cu cortizon poate fi începută cu Dexametasona 16–24 mg/zi [7].

Tratamentul chirurgical are ca scop obținerea de material bioptic cu minimum de morbiditate, chirurgia cu caracter de radicalitate neaducând beneficii semnificative față de biopsie și tratament adjuvant [5].

Radioterapia. Limfomul primar este o tumoră radiosensibilă cu o rată de răspuns la radioterapie de 80%, aplicarea radioterapiei crescând rata de supraviețuire de la 3,3 luni fără tratament sau 4,6 luni doar cu tratament chirurgical, la 15,2 luni [10,11]. În general majoritatea centrelor aplică o radioterapie pe întreg creierul (*Whole Brain Radiotherapy* – WBRT) în doză maximă de până la 45 Gy.

Chimioterapia. Terapia cu metotrexat reprezintă actualmente cel mai efectiv regim de chimioterapie. Cele mai semnificative rezultate sunt în prezent obținute prin tratamentul chimio-radioterapic combinat, cu doze de iradiere mai reduse, și ca o consecință, complicații postradioterapeutice mai reduse. În ultimii ani Rituximab a fost introdus în unele protocoale terapeutice cu rezultate încurajatoare [5,12].

Prognosticul. Pe termen lung marea majoritate a limfoamelor recidivează, 90% la nivelul creierului, dar recurențe pot apărea și la nivel spinal (4%), sistemic (7%) sau ocular [13]. Factori care influențează pozitiv prognosticul sunt vârsta sub 60 de ani, scor Karnofski peste 70, tumoră unică, radioterapie de până la 40 Gy asociată cu chimioterapie. În cele mai multe din studiile recente supraviețuirea medie este de 42 de luni și o supraviețuire la 5 ani de 22,3%.

BIBLIOGRAFIE

1. Gonzales M, Classification and pathogenesis of brain tumors, in Kaye HA, Laws Jr ER (eds) Brain Tumor an Encyclopedic Approach, third edition, Elsevier 2012.
2. Forsyth, DeAngelis, 1996. Forsyth P.A., DeAngelis L.M.: Biology and management of AIDS-associated primary CNS lymphoma. Hematol.Oncol.Clin.North Am. 1996; 10:1125–1134.
3. Pels *et al.*, 2003. Pels H., Schmidt-Wolf I.G., Glasmacher A., *et al.*: Primary central nervous system lymphoma: results of a pilot and phase II study of systemic and intraventricular chemotherapy with deferred radiotherapy. J. Clin. Oncol. 2003; 21:4489–4495.
4. Sacktor *et al.*, 2001. Sacktor N., Lyles R.H., Skolasky R., *et al.*: HIV-associated neurological disease incidence changes: Multicenter AIDS Cohort Study 1990–1998. Neurology. 2001; 56:257–260.
5. Murray, Kun, Cox, 1986. Murray K., Kun L., Cox J.: Primary malignant lymphoma of the central nervous system. Results of treatment of 11 cases and review of the literature. J. Neurosurg. 1986; 65:600–607.
6. Bataille, B., Delwail, V., Menet, E., *et al.*, 2000. Primary intracerebral malignant lymphoma: a report of 248 patients. J. Neurosurg. 92, 261–266.
7. Rosenthal MA.: Primary central nervous system lymphoma, in Kaye HA, Laws Jr ER (eds) Brain Tumor an Encyclopedic Approach, third edition, Elsevier 2012
8. Zacharia, T.T., Law, M., Nadich, T.P., *et al.*, 2008. Central nervous system lymphoma characterized by diffusion-weighted imaging and MR spectroscopy. J. Neuroimaging 18, 411–417
9. Bromberg, J.E., Breems, D.A., Kraan, J., *et al.*, 2007. CSF flow cytometry greatly improves diagnostic accuracy in CNS hematologic malignancies. Neurology 68, 1674–1679.
10. Henry, J.M., Heffner, R.R., Dillard, S.H., *et al.*, 1974. Primary malignant lymphomas of the central nervous system. Cancer 34, 1293–1302.
11. Shah, G.D., Yahalom, J., Correa, D.D., *et al.*, 2007. Combined immunohistochemistry with reduced whole brain radiotherapy for newly diagnosed primary CNS lymphoma. J. Clin. Oncol. 25, 4730–4735.
12. Nelson, D.F., Martz, K.L., Bonner, H., *et al.*, 1992. Non-Hodgkin lymphoma of the brain: Can high dose, large volume radiation therapy improve survival? Report on a prospective trial by the Radiation Oncology Group (RTOG): RTOG 8315. Int. J. Radiat. Oncol. Biol. Phys. 23, 9–17.
13. Pollack, I.F., Lunsford, L.D., Flickinger, J.C., *et al.*, 1989. Prognostic factors in the diagnosis and treatment of primary central nervous system lymphoma. Cancer 63, 939–947.

TUMORILE DE TEACĂ NERVOASĂ

NEURINOMUL DE ACUSTIC UNIC (SCHWANNOMUL VESTIBULAR)

IOAN ŞTEFAN FLORIAN,
IOANA SOFIA NISTOR

Neurinomul de acustic este o tumoră benignă, cu creştere lentă, de obicei încapsulată, cu originea la nivelul celulelor Schwann. Acest tip de tumoră se dezvoltă de la nivelul componentei vestibulare a nervului acustico-vestibular aproape de meatul acustic intern, în zona de tranziţie a celulelor oligodendrogliale în celule Schwann (zona Obersteiner-Redlich, cam la 8–12 mm distal de trunchiul cerebral, aproape de porul acustic, iar din punct de vedere histopatologic este un schwanom (neurilemom), gradul WHO: I [1,2].

Epidemiologie. Incidenţa neurinoamelor în categoria tumorilor cerebrale este de 8–10% şi de 75% din tumorile de unghi pontocerebelos, fiind cea mai comuna leziune diagnosticată la pacienţii cu surditate unilaterala [2]. În experienţa autorului principal, atât din datele publicate cât şi din cele încă nepublicate, neurinomul de acustic reprezintă cea mai frecventă tumoră de fosă posterioară la adult (24%) [1].

Neurinoamele de acustic apar la două categorii de pacienţi: neurinoamele unilaterale – care apar sporadic (95% din cazuri), [3] – şi neurinoamele bilaterale, care se întâlnesc la pacienţii cu neurofibromatoză tip 2. Unii dintre pacienţii cu neurofibromatoză tip 2 pot prezenta şi alte tumori cerebrale şi/sau spinale. Apar ca urmare a deletării genei supresoare tumorale de pe braţul lung al cromozomului 22.

Din punct de vedere al ritmului de creştere, 40% dintre neurinoamele diagnosticate imagistic nu prezintă semne de creştere, în timp ce la restul se constată o creştere cu un ritm mediu anual de sub 2 mm la 78% din cazuri restul de cazuri având un ritm de creştere de 2–4 mm/an în special la tineri, transformarea malignă fiind excepţională [3,4].

Deşi neurinoamele de acustic pot să apară la orice vârstă cel mai frecvent se întâlnesc în decadele 4–6. Cu excepţia cazurilor de neurofibromatoza tip 2, aceasta patologie este foarte rara la copii, incidenta fiind mai mare la sexul feminin (57%) [2].

Histopatologie. Neurinomul de acustic este o tumoră lobulată, încapsulată, bine delimitată de structurile învecinate, fermă. Tumorile mari pot să prezinte zone chistice sau hemoragice. Microscopic sunt constituite din fibre Antoni A (celule bipolare elongate), fibre Antoni B (celule mai laxe separate de o matrice eozinofilă) şi corpi Verocay (zone acelulare eozinofile înconjurate de celule schwan în vârtej (fig. 4.107) [2,5,6].



Figura 4.107. Aspectul microscopic al fibrelor Antoni A (în stânga), fibrelor Antoni B (în mijloc) şi susceptibilitatea ţesutului tumoral de coloraţia cu S-100 (în dreapta) – reprodus după [2].

Anatomie relevantă. Tumorile mici (2–10 mm) de obicei apar de la nivelul meatului acustic intern şi ocupă porul acustic intern, iar cele mai mari (peste 15 mm) ocupa unghiul ponto-cerebelos. Pe măsură ce tumora creşte, nervul acusticovestibular va fi distrus şi poziţia nervilor cranieni adiacenţi tumorii va fi modificată. De obicei, nervul facial este plasat pe faţa anterioară a tumorii, nervul trigemen este deplasat postero-superior de către polul superior al tumorii, nervul abducens este situat antero-medial față de masa tumorală, iar nervii cranieni inferiori sunt plasați în jurul polului inferior al tumorii. Pe măsură ce tumora crește spre medial va comprima și va deplasa cerebelul și trunchiul cerebral. Tumorile voluminoase vor determina hidrocefalie prin obstrucția ventriculului 4 [4,6].

Prezentare clinică. Simptomatologia clinică depinde de mărimea tumorii în momentul diagnosticului. Simptomele inițiale cele mai frecvent întâlnite constituie triada hipoacuzie unilaterală (98%), tinitus (70%) și vertij (67%) [5]. Dat fiind faptul că în cazuistica noastră tumorile sunt diagnosticate tardiv, prezentarea clinică în experiența noastră este dominată de cefalee (tabelul 4.2).

Debutul clinic este insidios, prin apariția unei hipoacuzii de conducere, unilaterală, lent progresivă, însoțită de tinitus și tulburări de echilibru. Extinderea medială a tumorii la nivelul fosei cerebrale posterioare determină simptomatologie prin afectarea nervilor cranieni de la nivelul unghiului pontocerebelos, precum și simptome de compresiune pe trunchiul cerebral: pareză facială de tip periferic, neuropatie trigeminală (diminuarea reflexului cornean, tulburări de masticație), tulburări de mers și ortostatism, dismetrie, hidrocefalie, edem papilar, nistagmus [1]. Arseni și colaboratorii stadializează simptomatologia clinică în funcție de dimensiunile tumorii în *faza otologică, faza otoneurologică, faza neurologică, faza de hipertensiune intracraniană* (apare hidrocefalia) și în final *faza de compresiune a trunchiului cerebral*, suferință gravă a axului bulbopontin, când apar tulburări respiratorii și circulatorii de tip bulbar, decesul survenind prin fenomene de angajare a amigdalelor cerebeloase [7].

Tabelul 4.2
Frecvența simptomelor clinice la internare
în experiența Clinicii de Neurochirurgie Cluj-Napoca

Simptome	Frecvență
cefalee	76%
hipoacuzie	65%
tulburări de echilibru	65%
neuropatie trigeminală	26,9%
pareză facială	23%
hemipareză	19,2%
tulburări de deglutiție	15,3%
crize	11,5%

Diagnostic. Deoarece debutul este în general prin tulburări de auz, audiograma va releva o hipoacuzie de tip senzorial, cu pierderea discriminării tonurilor înalte, mai rar pierderea discriminării tonurilor joase sau medii. Gradarea se face pe scala Gardener/Robertson (5 grade) (tabelul 4.3) [5]. Înregistrarea acestora preoperator ne permite compararea cu rezultatele postoperatorii.

Tabelul 4.3
Clasificarea auzului după scala Gardener-Robertson (adaptat după [5])

Grad	Descriere	Audiograma (dB)	Discriminarea verbală
I	foarte bun-excelent	0–30	70–100%
II	folositor	31–50	50–69%
III	nefolositor	51–90	5–49%
IV	slab	91– max	1–4%
V	absent	netestabil	0

Diagnosticul imagistic. Investigația cea mai utilă în diagnosticul neurinomului de acustic este examinarea RMN nativ și cu contrast, sau în secvențele FIESTA (folosește LCR ca mediu de contrast). Acestea pun în evidență o formațiune tumorală rotundă/ovalară care se întinde de la nivelul canalului auditiv intern la unghiul pontocerebelos, lărgirea meatului acustic intern (diametrul normal: 5–8 mm); putem întâlni aspectul de „con de înghețată" (fig. 4.108). Tumora este hipointensă în T1 nativ și ușor hiperintensă în T2. Uneori se evidențiază un aspect inomogen cu arii neregulate hipodense în interiorul tumorii, unul sau mai multe chiste intratumorale,de obicei în cadrul tumorilor voluminoase. Aspectul este relativ heterogen după administrarea de contrast (prezența chistelor), priza de contrast fiind intensă. Această investigație evidențiază chiar și tumorile intracanaliculare cu dimensiuni de 2–3 mm [1,2,5].

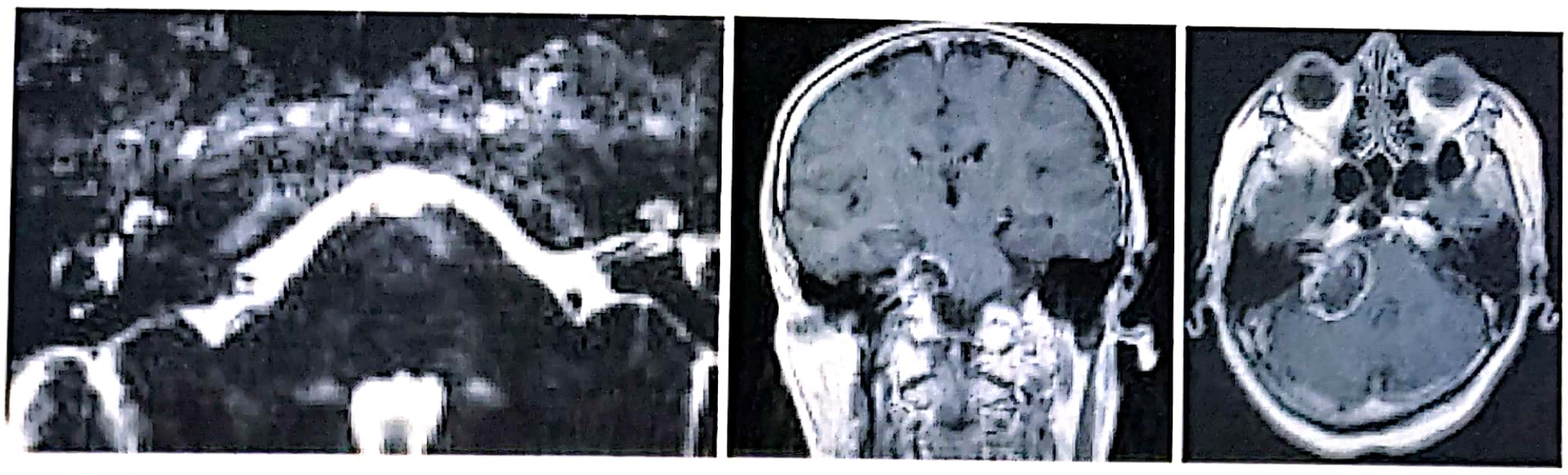

Figura 4.108. Examen RMN al unui neurinom de acustic drept: în stânga secvența FIESTA pune în evidență un neurinom intracanalar drept; în mijloc și în dreapta secvențe T1 cu contrast, secțiunile coronare și axiale pun în evidență un neurinom de mari dimensiuni care comprimă și deplasează cerebelul și trunchiul cerebral.

În cazul tumorilor mari cu extensie extracanalară, examenul **CT scan cu contrast** este util în diagnostic. De asemenea, fereastra osoasă poate fi folosită pentru a obține informații referitoare la pneumatizarea porțiunii pietroase a osului temporal sau privitoare la relația dintre canalele semicirculare și canalul auditiv intern, lungimea și grosimea acestuia, ceea ce ne va ajuta în stabilirea limitei de rezecție osoasă (fig. 4.109) [8]. Aspectul neurinoamelor în cadrul CT-ului nativ este al unei formațiuni izodense, rar prezentând calcificări. 90% din schwanoame se prezintă hiperdense după administrarea substanței de contrast. Clasificarea imagistică a neurinoamelor de acustic se face conform scalei lui Koos (tabelul 4.4).

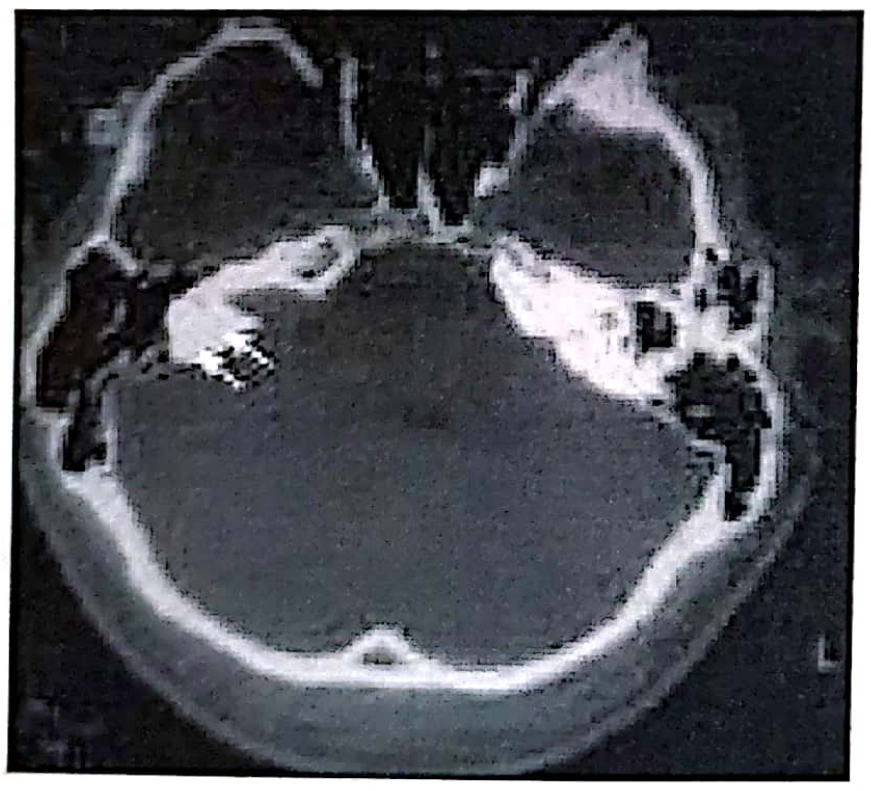

Figura 4.109. Examinare CT în fereastră de os pune în evidență lărgirea marcată a meatului acustic intern.

Tabelul 4.4

Scala Koos de clasificare imagistică a neurinoamelor acustice

Grad	Dimensiunea tumorii
1	0–10 mm, intracanalicular
2	10–20 mm total, 0–10 mm extrameatal
3	< 30 mm total
4	> 30mm, deformarea trunchiului cerebral

Diagnosticul diferențial. Deși aspectul imagistic este caracteristic, se impune diagnosticul diferențial cu alte formațiuni localizate în unghiul pontocerebelos:

– **meningiomul** – caracteristicile imagistice sunt de formațiune tumorală omogenă, atașată de dură, hiperdensă spontan, priza de contrast omogena, cu minim edem perilezional, prezentand hiperostoză, calcifieri intratumorale, eroziuni ale canalului auditiv și extensie spre suprafața posterioară a apexului stâncii temporale;

– **tumorile metastatice** – de obicei se contrastează net și inomogen la examinarea RMN, fiind însoțite de edem peritumoral disproporționat cu dimensiunea leziunii;

– **glioamele exofitice de trunchi** – au ca vârstă de apariție 10–12 ani, sunt leziuni imprecis delimitate, localizate excentric (la nivelul substanței albe); la examinarea RMN în T1 nativ sunt hipointense și captează parcelar substanța de contrast

– **lipomul** – foarte rar localizate în unghiul pontocerebelor examinarea RMN relevând hipersemnal în T1 nativ și izo-/hiposemnal în T2;

– **tumori epidermoide** – hipointense în T1, de o densitate diferită de a LCR, hiperintense în T2 sunt bine puse în evidență de secvența FIESTA (fig. 4.110);

– **ependimoamele** – rareori localizate în unghiul ponto-cerebelos, aspect inomogen, captarea inomogenă de contrast (chiste, calcificări intratumorale), nu modifică meatul acustic intern;

– **colesteatomul congenital** – determină precoce distrucția tavanului conductului auditiv extern, în 90% din cazuri sunt vizibile la otoscopie, antrul mastoidian este lărgit și sclerozat ca urmare a infecțiilor cronice, iar la examinarea RMN este hipointens în T1 nativ și hiperintens în T2;

– **cordomul** – leziune solidă, cu priză de substanță de contrast, ce determină eroziunea apexului stâncii și a osului sfenoidal;

– **anevrisme** (PICA, AICA, AV), cisticercoza, chist arahnoidian.

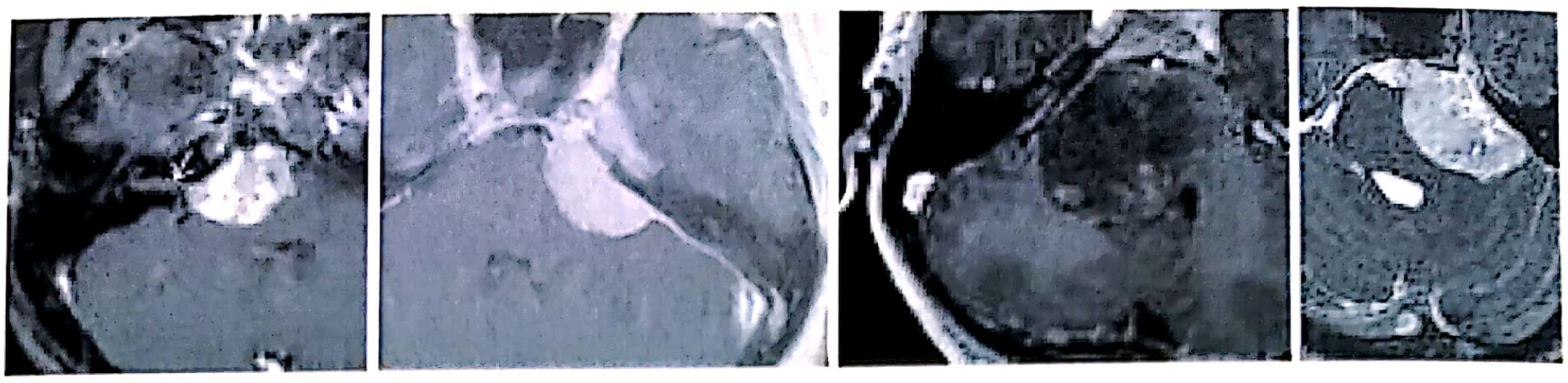

Figura 4.110. Aspect RMN al unei metastaze (stânga), al unui meningiom cu aceeaşi localizare (imaginea din mijloc stânga), respectiv al unui gliom exofitic de trunchi (mijloc dreapta) şi al unui chist epidermoid în secvenţa FIESTA (dreapta).

Atitudinea terapeutică trebuie adaptată fiecărui caz pentru a realiza cura totală a acestor leziuni. Scopul principal este de a exclude formaţiunea tumorală şi de a restabili funcţiile cerebrale normale.

Tratamentul conservator presupune control periodic clinic şi imagistic (RMN). Neurinoamele de acustic în general au o dezvoltare lentă, existând şi cazuri de regresie spontană (aprox. 6%), iar un procent important (40%) rămân stabile timp îndelungat. În plus un recent studiu atestă faptul că deşi pe o perioadă de urmărire de până la 5 ani poate apare o deteriorare semnificativă a auzului, aceasta nu influenţează calitatea vieţii pacientului, motiv pentru care mulţi pacienţi optează pentru tratamentul conservativ. Acelaşi studiu atestă faptul că în acelaşi interval de timp simptomele legate de tinitus şi tulburările de echilibru nu se modifică semnificativ la majoritatea pacienţilor în schimb o proporţie semnificativă prezintă o scădere a acuzelor legate de vertij. Accentuarea tinitusului şi vertijului sunt cel mai semnificativ legate de creşterea tumorii, necesitând tratament microchirurgical sau radiochirurgie [9]. Aceste elemente justifică o atitudine conservatoare la:

1. pacienţi peste 70 ani cu anacuzie ipsilaterală, fără semne de compresiune a trunchiului cerebral sau hidrocefalie activă;
2. descoperirea accidentală a tumorii cu ocazia unei investigaţii imagistice de rutină;
3. opţiunea pacientului după ce i s-au prezentat toate variantele de tratament.

Radiochirurgia (Gamma Knife, LINAC). Nu reprezintă alternative ale tratamentului chirurgical când acesta este posibil, deoarece nu se pot folosi doze curative fără afectarea structurilor adiacente tumorii (în special a nervilor cranieni), astfel încât, postiradiere complicaţiile neurologice cuprind rate similare cu ale microchirugiei. Perfecţionarea aparatelor de radiochirurgie, aplicarea unor doze mai reduse de iradire, configurarea mai exactă a volumului ţintă a dus în ultimii ani la un control tumoral de 89–100% din cazuri cu o rată a complicaţiilor mult mai scăzută, complicaţii care pot cuprinde: parestezii/hipoestezie facială, pareză facială periferică (3%), surditate (aproximativ 3%), iar prezervarea auzului este posibila în 50–80% din cazuri [10]. Creşterea tumorală după radiochirurgie este prezentă la o treime din pacienţi [11], iar transformarea malignă a tumorii, deşi extrem de rară, este descrisă [12].

Indicaţiile radioterapiei/radiochirurgiei sunt:

– creşterea tumorii la pacienţi vârstnici cu tumori mici/medii (< 3 cm) şi simptomatologie redusă aflaţi sub observaţie;

– reziduu tumoral după rezecţie subtotală;

– riscul operator crescut datorită patologiei asociate;

– decizia pacientului după ce i s-au prezentat variantele terapeutice.

Tratamentul chirurgical. Indicaţiile tratamentului microchirurgical sunt:

1. vârsta sub 70 ani, indiferent de dimensiunea tumorii (morbiditatea şi mortalitatea postoperatorii sunt foarte reduse);
2. apariţia *de novo* a simptomatologiei sau agravarea celei preexistente (cu excepţia pacienţilor vârstnici cu simptomatologie redusă);
3. creşterea tumorii la pacienţi aflaţi sub observaţie (excepţie fac pacienţii vârstnici cu tumori mici şi medii);
4. reziduu important sau evolutiv după rezecţie subtotală la pacienţii tineri;
5. creşterea unei tumori radiotratate, chiar dacă iniţial şi-a redus dimensiunile sub radioterapie;
6. decizia pacientului după ce i s-au prezentat variantele de tratament.

Scopurile tratamentului chirurgical sunt: ablarea în totalitate a tumorii cu prezervarea funcţiei structurilor adiacente *când este posibil* (în special a funcţiei nervului facial şi prezervarea auzului), precizarea diagnosticului histopatologic, decomprimarea structurilor adiacente, refacerea circuitului LCR.

Nu întotdeauna principiul ablației totale a tumorii se poate realiza din cauza dificultăților tehnice operatorii, situație în care se urmărește ablarea parțială cu evitarea apariției unor noi deficite. Dacă pacientul prezintă o tumoră mare care cauzează hidrocefalie și sindrom de hipertensiune intracraniană, este recomandat să se înceapă cu un drenaj ventricular extern sau drenaj ventriculo-peritoneal. În aceste cazuri este recomandată și corticoterapia preoperatorie pentru efectele antiedematoase peritumorale.

Se recurge la monitorizarea intraoperatorie electromiografică a funcției nervului facial. Activitatea motorie a nervului trigemen este monitorizată cu ajutorul unui electrod la nivelul mușchilor maseter și temporal. Monitorizarea funcției auditive este posibilă prin electrocohleografie, înregistrarea potențialelor auditive evocate de trunchi sau o combinație a acestor înregistrări [5].

Unghiul pontocerebelos poate fi abordat în trei moduri: prin craniectomie retrosigmoidiană, abord translabirintic sau prin fosa mijlocie (subtemporal extradural) [8]. Există avantaje și dezavantaje clare legate de fiecare procedură. Calea de abord depinde de dimensiunea tumorii, gradul de hipoacuzie, acuitatea auditivă contralaterală, preferința și experiența operatorului.

Craniectomia retrosigmoidiană conferă o cale de acces foarte bună asupra unghiului pontocerebelos și este calea preferată de majoritatea neurochirurgilor (fig. 4.111, fig. 4.112), experiențele cele mai largi fiind obținute pe acest abord [13,14]. Poziția preferată de majoritatea neurochirurgilor cu o largă experiență este poziția șezândă, o altă variantă fiind poziția *park-bench*. Experiența acumulată de-a lungul anilor, precum și noile achiziții tehnologice și de tehnică chirurgicală [15], fac ca această tehnică să fie urmată de cele mai puține complicații, având și avantajul posibilității salvării unui auz utilizabil în aproape toate cazurile de tumori de mici dimensiuni și în o mare parte din cele de dimensiuni medii. Pareza facială reprezintă o complicație frecventă a acestui abord, dar atât timp cât integritatea anatomică a nervului este păstrată, este posibilă recuperarea, doar 7–10% prezentând pareze definitive [16].

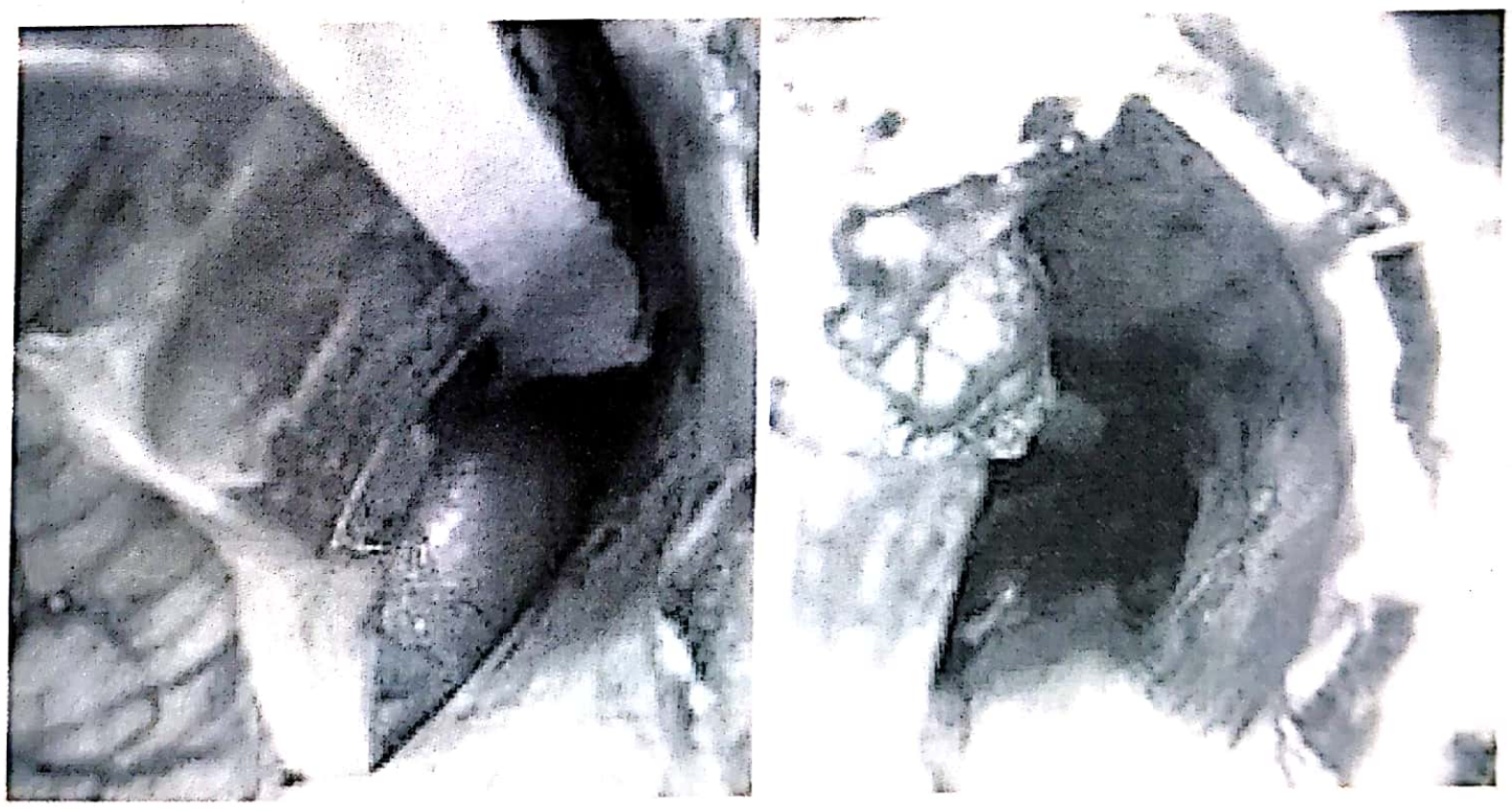

Figura 4.111. Aspect intraoperator al unui neurinom acustic abordat retrosigmoidian; ablat complet cu prezervarea nervului facial.

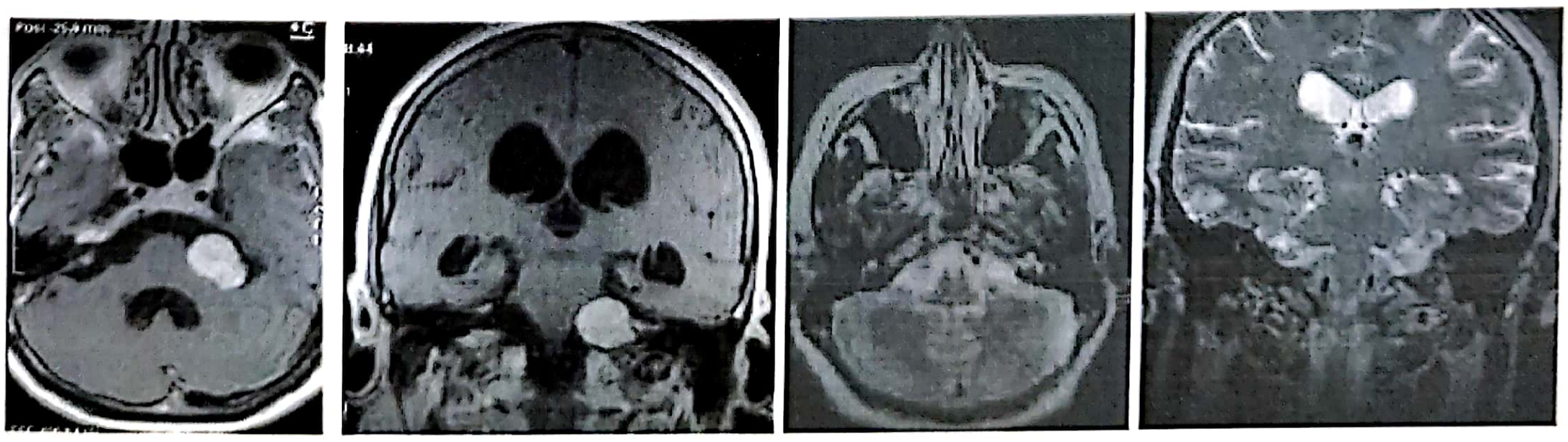

Figura 4.112. Examinare RMN pre- și postoperator într-un caz de neurinom acustic stâng, ablat macroscopic total pe abord retrosigmoidian.

Abordul translabirintic este preferat în tumorile mici, intracanaliculare şi foarte puţin extinse spre unghiul ponto-cerebelos, pentru pacienţii a căror funcţie auditivă este complet compromisă. Avantajul teoretic al acestei tehnici este prezervarea funcţiei nervului facial (60% din cazuri) care va fi identificat lateral de tumoră încă de la începutul disecţiei structurilor, rezultatele cele mai bune fiind obţinute dacă dimensiunile tumorii sunt mai mici de 2 cm. În plus, acest abord permite o retracţie minimă asupra cerebelului, riscul de edem postoperator este redus, fistula LCR în proporţie mai redusă decât în abordul retrosigmoidian [8,17, 18]. Marele dezavantaj al abordului translabirintic este distrugerea ireversibilă a auzului de partea intervenţiei

Abordul prin fosa mijlocie (extradural subtemporal) este utilizat în special când tumora este intracanalară sau cu o mică extensie în unghiul pontocerebelos [19]. S-a demonstrat că abordul este sigur, cu o rată de morbiditate şi mortalitate foarte scăzute. Prezervarea auzului este foarte bună după această intervenţie, funcţia nervului facial este de asemenea conservată (excepţie cazurile când se lezează ganglionul geniculat), dar această cale nu permite un acces facil asupra unghiului pontocerebelos, fiind, deci, rezervată leziunilor de dimensiuni mici [20].

Evaluarea funcţională postoperatorie a nervului facial se face cu ajutorul sistemului de cuantificare House-Brackmann (tabelul 4.5).

Tabelul 4.5
Sistemul de cuantificare a funcţiei nervului facial House-Brackmann (reprodus după [5])

Grad	Funcţie	Descriere
1	normală	funcţie normală în toate regiunile
2	disfuncţie uşoară	funcţie uşor diminuată la examinarea atentă
3	disfuncţie moderată	evident diminuată dar fără asimetrie facială
4	disfuncţie moderată/severă	asimetrie facială
5	disfuncţie severă	motilitate slab perceptibilă
6	paralizie completă	motilitate nula

Tratamentul recurenţelor după intervenţia chirurgicală este de primă intenţie tot chirurgical [1,2, 5,10], la care se poate asocia radiochirurgia simplă sau fracţionată (Gamma Knife, Accelereator Linear, Cyclotron).

NEURINOMUL DE ACUSTIC BILATERAL

Neurinoamele bilaterale apar în neurofibromatoza tip 2 (forma centrală a neurofibromatozei, cu transmitere autosomal dominantă şi în care există un istoric familial pentru această boală). Chiar dacă iniţial tabloul clinic nu este complet, prezenţa unui singur neurinom de acustic la copil, însoţit de semnele cutanate, pune diagnosticul de neurofibromatoză tip 2, care se va manifesta mai târziu complet. De obicei se asociază cu alte tumori intracraniene (neurinomul plexiform al trigemenului), tumori spinale (neurinoame toracice – în „clepsidră", tumorile cozii de cal), mai rar coexistă cu siringomielia [4]. Dacă se bănuieşte acest diagnostic, este necesară monitorizarea potenţialelor evocate auditive de trunchi şi efectuarea unei examinări RMN cu contrast.

Diagnosticul precoce permite un tratament bun cu o morbiditate redusă. Spre deosebire de pacienţii cu neurinom unilateral, atitudinea terapeutică în cazul pacienţii cu neurinoame bilaterale este mult mai dificilă. Şansa de prezervare a auzului este mai bună atunci când tumorile sunt mici. Ca prim pas se ablează una dintre tumori, iar dacă acuitatea auditivă în acea ureche este acceptabilă, atunci se poate tenta îndepărtarea celei de-a doua tumori. Dacă nu, atunci ce-a de-a doua tumoră va fi ţinută sub observaţie, urmând ca în momentul în care există risc de surditate să se intervină pentru ablarea subtotală a acesteia [5].

BIBLIOGRAFIE

1. Kaye AH, Briggs RJS, Morokoff AP:Acoustic neurinoma (vestibular schwannoma) in Kaye HA, Laws Jr ER (eds) Brain Tumor an Encyclopedic Approach, third edition, Elsevier 2012.
2. Florian I.Şt., Oşlobanu A., Andraşoni Z., Oşlobanu S.: Tumorile de fosă posterioară la adult, in Tratat de Neurochirurgie sub coordonarea Prof.Dr.MSc Alexandru Vlad Ciurea, vol. I, Edit. Medicală 2010, p. 493–564.
3. Kaye A.H.: Essential Neurosurgery, second ed., Churchil Livingstone, 1997.
4. Youmans J. R.: Neurological Surgery, W.B. Saunders Company, 4th ed., vol. IV, 1997.
5. Greenberg M.: Handbook of Neurosurgery, Greenberg Graphics Inc., Lakeland, Florida, Seven Edition, 2010.
6. Arseni C., Carp N.: Anatomia patologică a tumorilor sistemului nervos, EDP, Bucureşti, 1978.
7. Constantinovici A., Ciurea V.A.: Ghid practic de neurochirurgie, Edit. Medicală, Bucureşti, 1998.
8. Schmideck. H.H, Sweet W.H.: Operative Neurosurgical Tecniques, Grune and Straton 4th ed., New York, 1997.

9. Breivik CA *et al.*: Conservative Management of Vestibular Schwannoma – A Prospective Cohort Study: Treatment, Symptoms, and Quality of Life; Neurosurgery 70:1072–1080, 2012.
10. Arthurs BJ *et al.*: Gamma Knife radiosurgery for vestibular schwannoma: case report and review of the literature; World Journal of Surgical Oncology 2009, 7:100.
11. Samandouras G.: The Neurosurgeons Handbook, Oxford University Press, New York, 2010.
12. Schmitt WR *et al.*: Radiation-Induced Sarcoma in a Large Vestibular Schwannoma Following Stereotactic Radiosurgery: Case Report; Neurosurgery 68: E840–E846, 2011.
13. Samii, M., Matthies, C., 1997. Management of 1000 vestibular schwannomas (acoustic neuromas): Surgical management and results with an emphasis on complications and how to avoid them. Neurosurgery 40, 11–21.
14. Camins B.M., Oppenheim S.J.: Accoustic neuromas: Surgical of the Suboccipital Approach in Neurosurgical Operative Atlas, vol. III, 1991.
15. Kohno *et al.*: Is an Acoustic Neuroma an Epiarachnoid or Subarachnoid Tumor? Neurosurgery 68:1006–1017, 2011.
16. Nonaka H *et al.*: Contemporary Surgical Management of Vestibular Schwannomas: Analysis of Complications and Lessons Learned Over the Past Decade; Neurosurgery, Published Ahead of Print, doi: 10.1227 /NEU. 0b013e3182752b05 December 2012.
17. Feghali J.G., Kantrowitz A.B.: The Transcranial Translabyrinthic Approach to Accoustic Neuromas in Skull Base Surgery, vol. IV, no. 3, 1994.
18. Ammar MB *et al.*: Surgical Results and Technical Refinements in Translabyrinthine Excision of Vestibular Schwannomas: The Gruppo Otologico Experience; Neurosurgery 70:1481–1491, 2012.
19. Brackmann D.E.: Excision of Accoustic Neuromas by the Middle Fossa Approach in Neurosurgical Operative Atlas, vol. I, 1991.
20. Kutz JW *et al.*: Hearing Preservation Using the Middle Fossa Approach for the Treatment of Vestibular Schwannoma; Neurosurgery 70:334–341, 2012.

ALTE NEURINOAME (SCHWANOAME) INTRACRANIENE

IOAN ŞTEFAN FLORIAN

SCHWANOMUL TRIGEMINAL

Epidemiologie. Schwanomul trigeminal, al doilea ca frecvenţă între neurinoamele intracraniene, este totuşi o tumora foarte rară, reprezentând doar 0,8–8% dintre neurinoamele intracraniene. La fel ca şi în cazul neurinoamelor de acustic prezintă un vârf de incidenţă în decadele 4 şi 5, fiind moderat predominente la sexul feminin [1,2].

Rădăcina posedă o teaca Schwan pe o lungime de aproximativ 0,5–3,57 mm de la nivelul trunchiului cerebral, fiind a doua ca lungime după ce a nervului acustico-vestibular, fiind însoţită de un manşon arahnoidian şi dural până la nivelul fosei mijlocii, traiect ce explică dezvoltarea şi extensia schwanomului de la nivelul fosei mijlocii până în fosa posterioară [3]. Cel mai frecvent neurinomul trigeminal se dezvoltă de la nivelul ganglionului Gasser, dar se poate dezvolta şi mai proximal la nivelul rădăcinii dar şi distal la nivelul ramurilor, ramura oftalmică fiind mai frecvent interesată: aproximativ 50% sunt situate în fosa mijlocie, 30% se localizează în fosa posterioară, iar 20% sunt tumori în „halteră" cu extensie in ambele fose [1].

Prezentarea clinică. Dispoziţia neurinomului va determina şi particularităţile simptomatologiei clinice precum şi abordul chirurgical. Cel mai frecvent simptom este hipoestezia la nivelul feţei, descrisă ca o amorţeală dar care poate fi însoţită de parestezii şi durere [4]. Spre deosebire de durerea din nevralgia trigeminală, în neurinoame crizele au o durată de ore şi lipsesc „trigger zone". Tabloul clinic descris este specific pentru localizarea în fosa mijlocie, dar extensia tumorii poate determina compresiune asupra nervilor adiacenţi din sinusul cavernos determinând diplopie, uneori pierderea vederii sau exoftalmie. În localizările din fosa posterioară pot apărea hipoacuzie, tulburări de echilibru, iar tumorile în „halteră"vor determina o combinaţie a acestor tablouri clinice [5].

Diagnostic imagistic. RMN este investigaţia cea mai utilă în diagnosticul pozitiv al acestor tumori. Pe secvenţele fără contrast tumora apare hipointensă în T1 şi hiperintensă în T2, iar administrarea de gadolinium produce o contrastare uniformă şi intensă [4]. Secvenţele de „dynamic spin-echo" permit diferenţierea faţă de meningioame, care au o dinamică crescută comparativ cu neurinoamele [6].

CT-Scan este util, cu menţiunea că în imaginile native tumora este izodensă putând scăpa examinatorului, pe când la administrarea de contrast se contrastează uniform, prezenţa inomogenităţilor nefiind însă neobişnuită

Diagnosticul diferenţial trebuie făcut cu alte tumori de bază primare sau metastatice, meningioame, chiste epidermoide, iar pentru localizările din fosa posterioară cu neurinomul de acustic, în principal. Diferenţierea nu este întotdeauna posibilă pe baza informaţiilor oferite de examinările imagistice, dar există unele indicii ce pot sugera tipul tumoral. Tumorile osoase cum sunt cordomul, condromul sau metastazele osoase produc distrucţii importante la nivelul bazei craniene, pe când meningioamele induc cel mai frecvent hiperostoza, aspect neîntâlnit în neurinoame acustice care in schimb produc lărgirea meatului acustic intern, iar tulburările de sensibilitate la nivelul feţei apar tardiv, mult după instalarea hipoacuziei.

Atitudinea terapeutică. Opţiunile terapeutice sunt în principal două: tratamentul chirurgical respectiv radiochirurgia.

Tratamentul chirurgical. În mod evident abordul chirurgical va fi determinat de localizarea şi extinderea tumorii. Gradul de rezecabilitate este dependent de invadarea sinusului cavernos, aceasta limitând mult, în unele cazuri, ablaţia completă a tumorii. Literatura de specialitate recentă indică un grad de rezecabilitate de 80% în tumorile care sunt situate extracavernos, şi doar 40% în cele care invadează sinusul cavernos [7].

Dezvoltarea tehnicilor pentru baza de craniu a crescut mult posibilitatea de ablaţie completă a tumorilor din fosa mijlocie, scăzând în acelaşi timp morbiditatea legată de actul operator.

În mod clasic tumorile situate la nivelul ganglionului Gasser pot fi ablate printr-un abord subtemporal. Day şi Fukushima [8] propun un abord temporopolar extradural, pe când în tumorile de dimensiuni mai mari este recomandat abordul fronto-orbito-zigomatic, în mod special dedicat leziunilor cu invazie in sinusul cavernos (fig. 4.113).

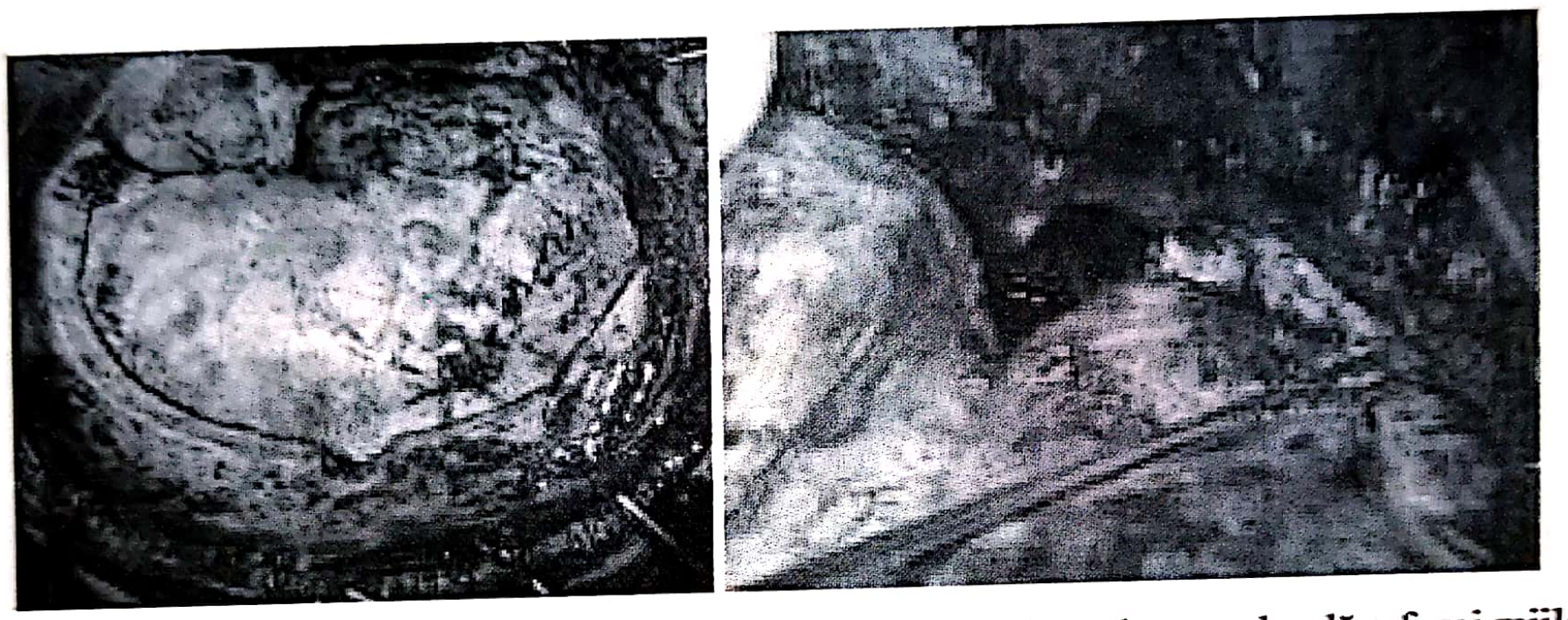

Figura 4.113. Volet Fronto-orbito-zigomatic (dreapta) permite disecţia extradurală a fosei mijlocii.

În tumorile situate predominant în fosa mijlocie dar cu extensie în fosa posterioară, („în halteră") incizia marginii libere a tentoriului permite de regula ablaţia extensiilor care nu depăşesc meatul acustic intern.

Pentru tumorile situate la nivelul fosei posterioare abordul este cel retrosigmoidian similar cu cel din neurinomul acustic, extensiile de mici dimensiuni spre fosa mijlocie putând fi rezecate printr-o incizie a marginii libere a tentoriului.

O problemă deosebită o ridică tumorile care prezintă extensii aproximativ egale în cele două fose, pentru acestea putând fi realizat un abord combinat, sau un abord pietros.

Principiile rezecţiei chirurgicale sunt aceleaşi, în speţă reducerea intracapsulară progresivă, disecţia elementelor vasculo-nervoase adiacente, mobilizarea progresivă a capsulei (fig. 4.114). În general, ablaţia completă presupune şi sacrificarea unei porţiuni a ganglionului sau ramurilor nervului trigemen, gest care poate avea drept consecinţă o hiperpatie trigeminală asupra căreia bolnavul trebuie prevenit.

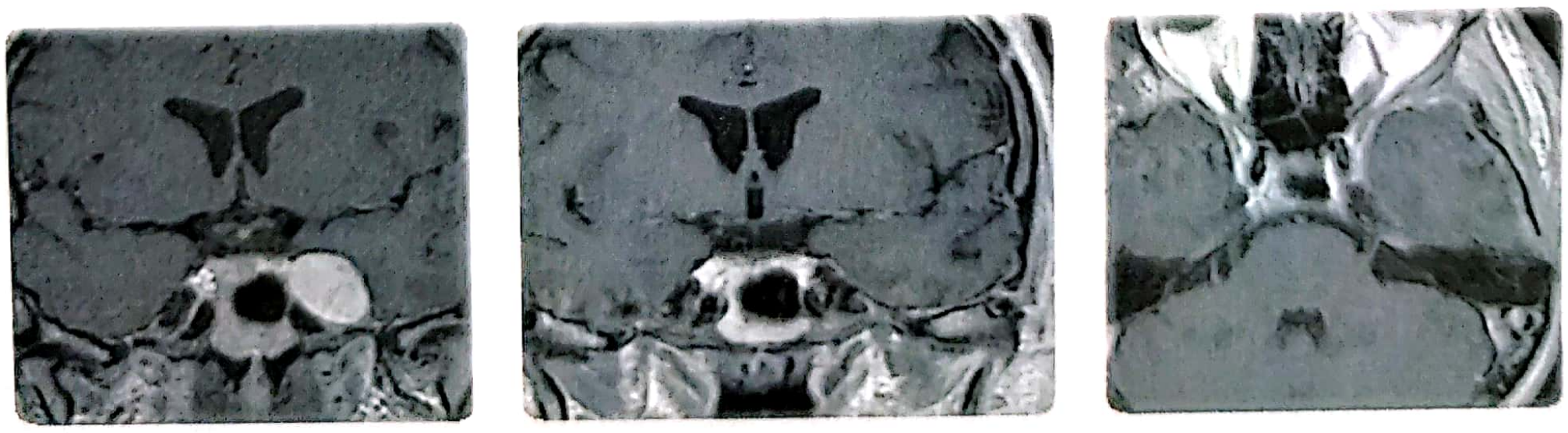

Figura 4.114. Neurinom trigeminal cu invadarea sinusului cavernos (stânga), ablat total (mijloc, dreapta).

Rezecţia subtotală este o soluţie, dar trebuie ţinut cont de faptul ca riscul de recidivă ce apare de obicei in primii 3 ani, este destul de ridicat [5].

Complicaţiile tratamentului chirurgical. Cea mai frecventă postoperator este hiperpatia trigeminală, anterior menţionată. Semne de afectare a altor nervi cranienei (oculomotor, abducens) se rezolvă în termen de aproximativ 3–4 luni. Fistula LCR, meningita, sunt complicaţii mai rare dar posibile, la fel ca şi hidrocefalia. Tehnicile microchirurgicale moderne, tehnicile de chirurgie a bazei craniului au redus semnificativ mortalitatea acestor cazuri, care se situează în jur de 2,2% [2,5].

Radiochirurgia poate fi aplicată atât pentru cazurile de novo, cât şi în cazurile de ablaţie subtotală. Datele recente sugerează creşterea rolului şi importanţei acestui tip de tratament. Chiar şi în tumorile de mari dimensiuni există evidenţe privitoare la rolul pozitiv al radiochirurgiei în controlul evoluţiei acestor tumori [9]. De menţionat ca există unele indicii privitoare la transformarea malignă a acestor tumori în 7,9% din cazuri [8].

SCHWANOAMELE DE NERV FACIAL

Reprezintă al treilea tip ca frecvenţă între neurinomele intracraniene, incidenţa lor fiind de sub 2%, cele mai multe cazuri fiind întâlnite în decadele patru şi cinci, cu o netă predominantă la sexul feminin. Aproximativ 15–20% din cazuri au fost raportate la persoane cu neurofibromatoză tip 2 [10].

Traiectul nervului facial de la originea sa în şanţul bulbo-pontin şi până la nivelul orificiului stilo-mastoidian este unul complex fiind descrise 5 segmente din punct de vedere anatomic şi clinic [11]. Nervul facial primeşte o teacă Schwan pe o lungime de aproximativ 2 cm după originea aparentă din trunchiul cerebral, ca atare pe toată această porţiune pot apărea schwanoame. Cu toate acestea cele mai multe tumori sunt localizate la nivelul segmentului geniculat al nervului [10].

Tabloul clinic este determinat de localizarea schwanomului, cel mai frecvent simptom de prezentare fiind pierderea auzului, tipul de hipoacuzie fiind neurosenzorial dacă tumora este situată în unghiul ponto-cerebelos, sau de conducere dacă tumora este situată în segmentul timpanic sau mastoidian [12]. Alături de hipoacuzie mai apar tinitus şi vertij. Pareza facială cu caracter progresiv sugerează originea neoplasică, spre deosebire de instalarea brutală în cea de origine inflamatorie. Cu toate acestea apariţia unei pareze recurente trebuie să ridice suspiciunea unei afecţiuni tumorale. Alte simptome includ cefalagiile, otalgia, senzaţie de corp străin în urechea medie, dureri faciale[10].

Diagnosticul imagistic. La fel ca şi în alte tumori cerebrale diagnosticul se bazează pe datele achiziţionate pe baza examinărilor RMN şi CT. LA examenul RMN tumora apare ca izointensă în T1, moderat hiperintensă în T2, iar la administrarea de gadolinium, se contrasează de obicei uniform, ca o masă ce ocupă canalul facialului pe o porţiune variabilă (fig. 4.115). Atunci când tumora este situată în unghiul ponto-cerebelos sau în segmentul meatal, este practic imposibil de diferenţiat faţă de neurinomul de acustic, tumoră mult mai frecvent întâlnită. Tumorile voluminoase se pot extinde in fosa mijlocie putând fi confundate cu neurinomul trigeminal. Unele detalii imagistice pot indica diagnosticul corect: schwanoamele faciale se extind prin portiunea mijlocie a stâncii temporale, în timp ce schwanoamele trigeminale erodează vârful stâncii iar neurinoamele de acustic se extind prin incizura tentorială. Datele privitoare la modificările osoase sunt mai sugestive în examinarea CT-Scan, de aceea în cazul existenţei unei mase tumorale în regiunea stâncii temporale este recomandată completarea examinărilor cu examen CT-scan în fereastră de os (fig. 4.116) [13].

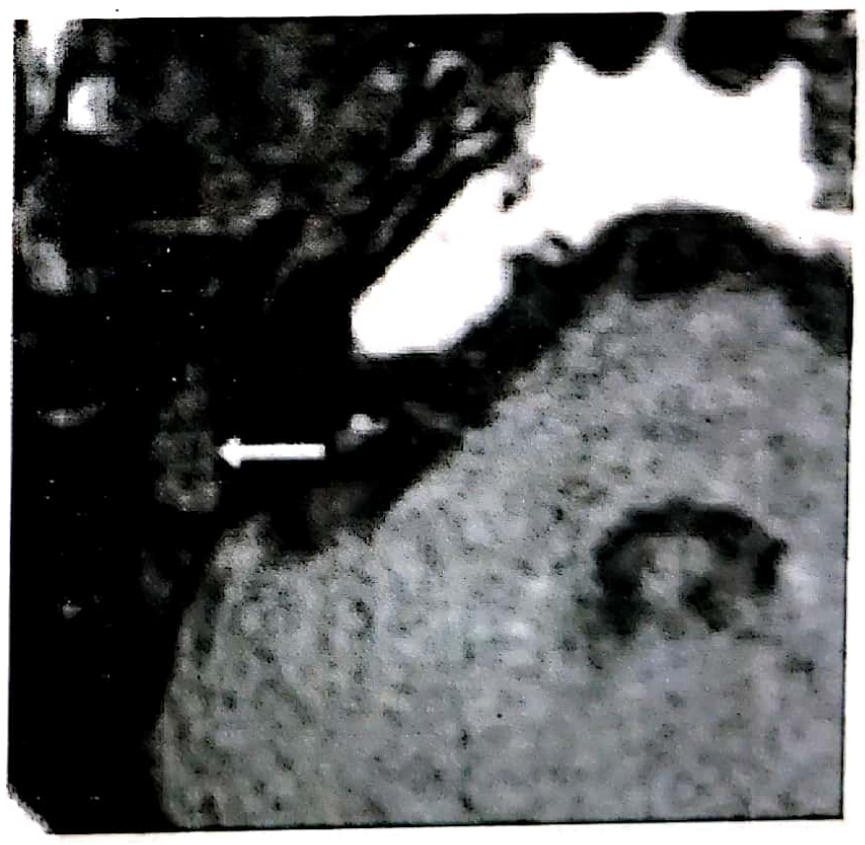

Figura 4.115. Examinare RMN nativ care relevă o masă izodensă în stânca temporală dreaptă, imagine sugestivă pentru un neurinom facial.

Diagnosticul diferenţial se face în primul rând cu alte neurinoame din regiune, aşa cum am prezentat mai sus. Alte tumori care pot afecta stânca temporalului sunt cordoamele, condroamele, colesteatoamele, afecţiuni inflamatorii ale urechii medii.

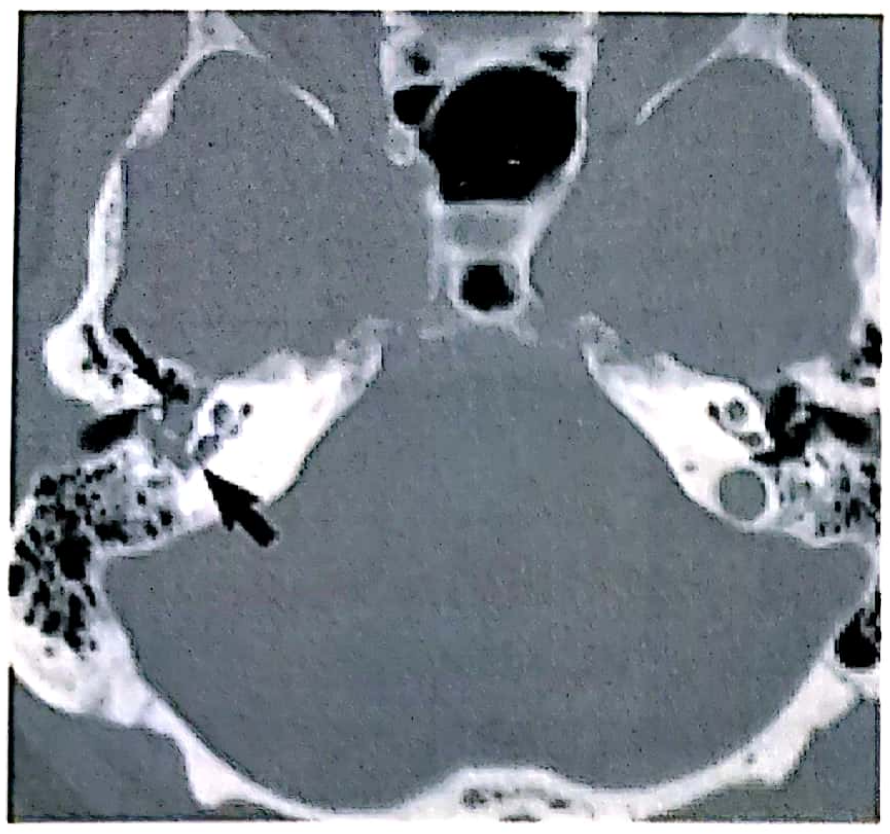

Figura 4.116. Examinare CT în fereastră de os care pune în evidență eroziunea stâncii drepte la nivelul canalului facialului, aspect sugestiv pentru neurinom de nerv facial.

Atitudinea terapeutică

Tratamentul chirurgical este individualizat pentru fiecare caz şi este dependent de: (1) localizarea masei tumorale; (2) extensia acesteia de-a lungul nervului facial şi (3) afectarea analizatorului acustic [12].

Pentru tumorile localizate la nivelul ganglionului geniculat, în cazul în care auzul este definitiv compromis, abordul translabirintic oferă nu numai identificarea şi vizualizarea nervului facial, dar permite şi mobilizarea acestuia din canal, precum şi un acces corespunzator asupra fosei mijlocii şi posterioare [14]. Atunci când se doreşte prezervarea funcției auditive reziduale, este recomandabil un abord subtemporal pentru fosa mijlocie, cu excepția cazurilor în care tumora este situată predominant în fosa posterioară, caz în care este recomandabil un abord retrosigmoidian [10]. Tumorile care sunt situate la nivelul segmentului timpanic sau mastoidian pot fi rezecate printr-o mastoidectomie.

Tehnica utilizată pentru ablația acestor tumori nu este diferită de cea a schwanoamelor cu altă localizare şi are ca principiu reducerea progresivă a tumorii intracapsular („peace meal” *debulking*), mobilizarea capsulei şi decolarea de pe structurile nervoase adiacente, rezecția mergand de la o simplă decompresiune intracapsulară până la rezecția completă cu reconstrucția nervului facial [15]. Deoarece chiar şi în cazurile în care mai mult de 50% din nerv este păstrat, rezultatele funcționale sunt foarte slabe, reconstrucția imediată a nervului facial trebuie avută în vedere. Indiferent de tehnica de microreconstrucție folosită, apoziție şi sutură termino-terminală sau cu grefă interpusă din nerv sural, rezultatele sunt similare, singurul factor determinant fiind durata preoperatorie a parezei facial [10]. La o durată a paraliziei mai mare de doi ani, reconstrucția nu este indicată. Chiar şi în cazurile cu reconstrucție imediată, rezultatul cel mai favorabil la care ne putem aştepta este o pareză de gradul III House& Brackman, rezultat care apare într-un interval de timp de 6–12 luni.

Prognostic. Rezecția completă duce la vindecare, în 33% din cazuri alături de pareza facială instalându-se si surditatea unilaterală, care rămâne permanentă în jumătate din aceste cazuri. Ca morbiditate postoperatorie au mai fost menționate fistula LCR, meningita, hidrocefalia [10].

Radiochirurgia. Experiența clinică este redusă datorită numărului redus de cazui. Într-o serie relativ recentă publicată se menționează rezultate promițătoare, nefiind remarcate alterări ale funcției faciale sau auzului la un interval mediu de 46 luni posterapeutic [16].

Alte tipuri de neurinoame intracraniene, cum sunt cele de foramen jugulare, sunt extrem de rare, fiind menționate doar sporadic în literatura de specialitate, iar prezentarea lor depăşeşte obiectivele educaționale propuse pentru acest volum.

BIBLIOGRAFIE

1. Post KD, Mayer SA: Other schwannomas of cranial nerves, in Brain Tumors an Encyclopedic Approach, Third edition, edited by Kaye AH and Laws ERJr, Saunders Elsevier, 2012, 570–590.
2. McCormick P.C., Bello J.A., Post K.D.: Trigeminal schwannoma: surgical series of 14 patients and a review of the literature. J. Neurosurg. 1988; 70:737–745.
3. Nadich T.P., Duvernoy H.M., Delman B.N., *et al.*: Duvernoy's atlas of the human brain stem and cerebellum. New York, Springer Wien, 2009.
4. Nager G.T.: Neurinomas of the trigeminal nerve. Am. J. Otolaryngol. 1984; 5:301–331.
5. Pollack I.F., Sekhar L.N., Janetta P.J., *et a.l*: Neurilemmomas of the trigeminal nerve. J. Neurosurg. 1989; 17:306–322.
6. Ikushima I., Korogi Y., Kuratsu J., *et al.*: Dynamic MRI of meningiomas and schwannomas: is differential diagnosis possible?. Neuroradiology 1997; 39:633–638.
7. Zhang L., Yang Y., Xu S., *et al.*: Trigeminal schwannomas: a report of 42 cases and review of the relevant surgical approaches. Clin. Neurol. Neurosurg. 2009; 111(3):261–269.
8. Day J.D., Fukushima T.: The surgical management of trigeminal neuromas. Neurosurgery 1998; 42:233–240.

9. Wang E.M., Pan L., Wang B.J., *et al.*: Gamma knife radiosurgery for large trigeminal schwannomas. Zhonghua Yi Xue Za Zhi 2005; 85(18):1266–1269.
10. Symon L., Cheesman A.D., Kawauchi M., *et al.*: Neuromas of the facial nerve: a report of 12 cases. Br. J. Neurosurg. 1993; 7:13–22.
11. Schuknecht H.F., Gulya A.J.: Anatomy of the temporal bone with surgical implications. Philadelphia, PA, Lea & Febiger, 1986.
12. Yamaki T., Morimoto S., Ohtaki M., *et al.*: Intracranial facial nerve neurinoma: surgical strategy of tumor removal and functional reconstruction. Surg. Neurol. 1998; 49(5):538–546.
13. Inouye Y., Tabuchi T., Hakuba A., *et al.*: Facial nerve neuromas: CT findings. J. Comp. Assist. Tomogr. 1987; 11:942–947.
14. O'Donoghue G.M., Brackmann D.E., House J.W., *et al.*: Neuromas of the facial nerve. Am. J. Otol. 1989; 10:49–54.
15. McMonagle B., Al-Sanosi A., Croxson G., *et al.*: Facial schwannoma: results of a large case series and review. J. Laryngol. Otol. 2008; 122 (11):1139–1150.
16. Madhok R., Kondziolka D., Flickinger J.C., *et al.*: Gamma knife radiosurgery for facial schwannomas. Neurosurgery, 2009; 64(6):1102–1105.

TUMORILE DE REGIUNE SELARĂ

IOAN ŞTEFAN FLORIAN

Regiunea selară este o regiune de mici dimensiuni în care există o densitate deosebită a unor structuri neuro-vasculare, regiune în care se pot dezvolta numeroase procese patologie al căror răsunet clinic este până la un punct comun, având însă şi particularităţi legate în special de modalitatea de debut, evoluţia clinică şi nu în ultimul rând de atitudine terapeutică.

ELEMENTE DE ANATOMIE A REGIUNII SELARE [1]

Sfenoidul, os median nepereche, este situat la baza craniului fiind format din corp şi două perechi de aripi (aripile mici şi aripile mari) care pornesc lateral, şi două procese pterigoidiene situate bazal (fig. 4.117 şi 4.118). Corpul conţine sinusul sfenoid care este divizat de un sept, obişnuit situat uşor paramedian. Gradul de pneumatizare al sinusului sfenoid prezintă variaţii individuale ce pot fi grupate în trei tipuri: selar, preselar şi conchal. Şaua turcească este delimitată anterior de *tuberculum sellae*, iar posterior de *dorsum sellae*, care prezintă două proeminenţe terminale – procesele clinoidiene posterioare.

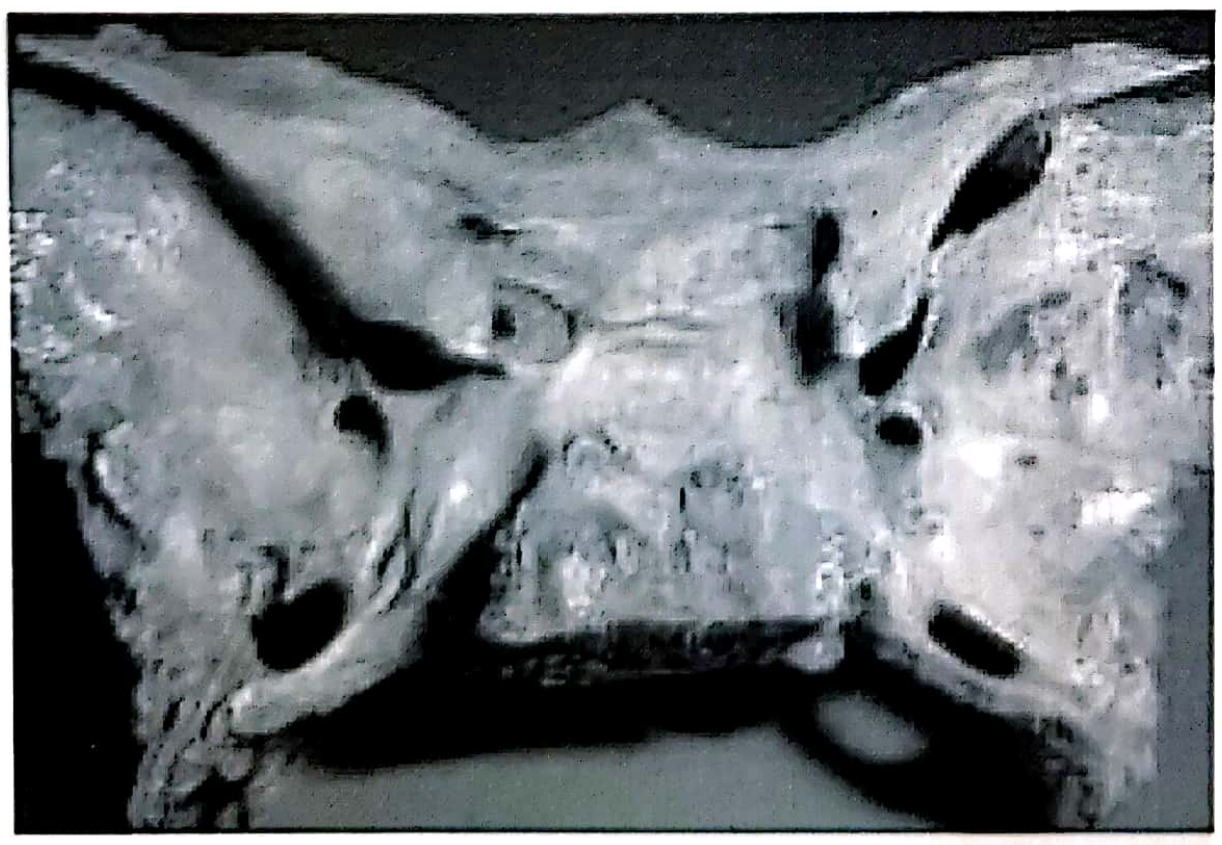

Figura 4.117. Sfenoidul faţa superioară (preparat anatomic din colecţia personală dr. I. Szabo).

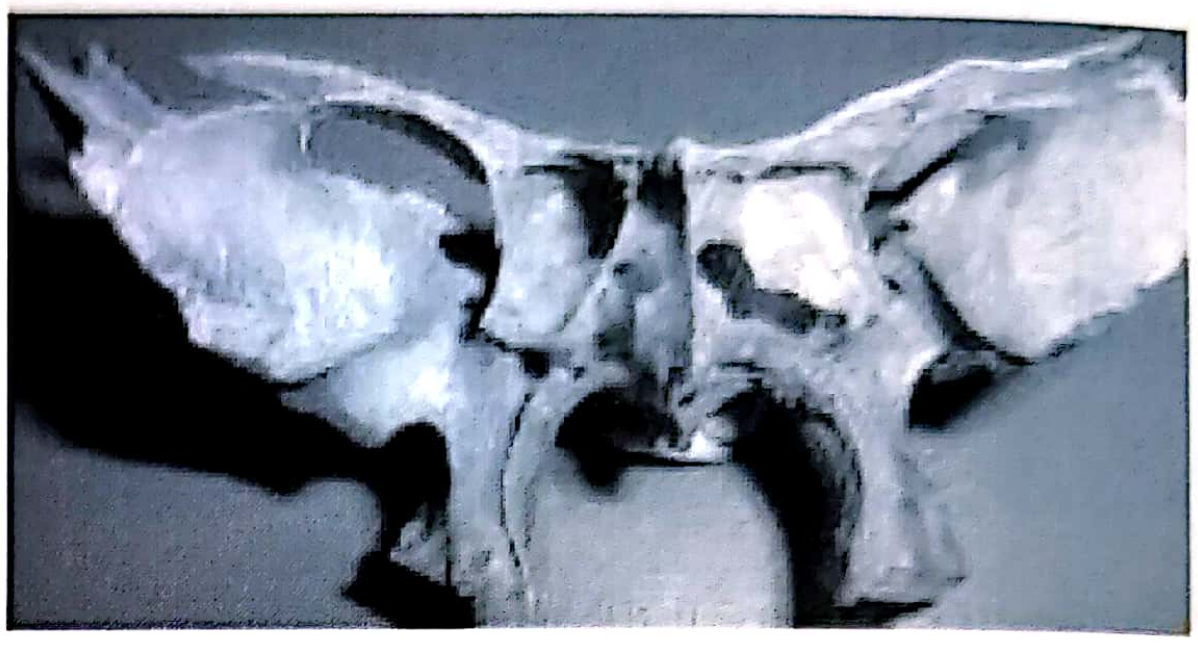

Figura 4.118. Sfenoidul faţa anterioară (preparat anatomic din colecţia personală dr. I. Szabo).

Hipofiza şi hipotalamusul. Glanda hipofizară este adăpostită în şaua turcească şi este conectată la hipotalamus prin tija hipofizară care ajunge la hipofiză după ce străbate un orificiu în diafragma selară (fig. 4.119), o extensie durală întinsă între procesele clinoidiene.

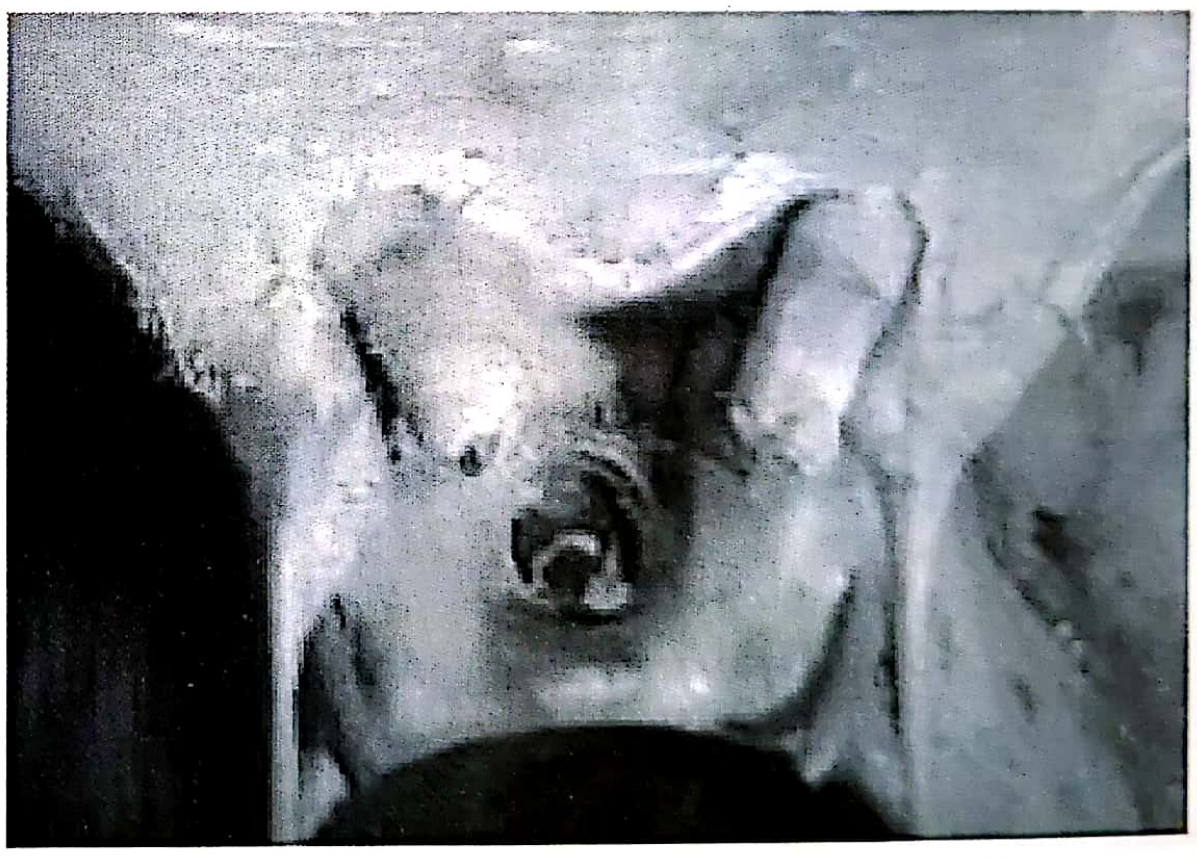

Figura 4.119. Diafragmul selar cu apertura străbătută de tija hipofizară-secţionată (preparat anatomic din colecţia personală dr. I. Szabo – reprodus cu permisiune).

Glanda hipofizară umană este formată din lobul anterior sau adenohipofiza şi lobul posterior sau neurohipofiza, ambele având origini embriologice distincte: punga lui Rathke (o evaginaţie cranială a stomodeumului embrionar) pentru adenohipofiză, respectiv o evaginaţie caudală din planşeul ventriculului III, pentru neurohipofiză. La nivelul zonei de contact dintre cele două porţiuni, din peretele posterior al pungii lui Rathke, se formează lobul intermediar care la adult devine un simplu vestigiu. O lamă subțire a adenohipofizei, pars tubelaris, înconjoară porțiunea terminală a tijei hipofizare și se extinde pe o scurtă porțiune deasupra diafragmei selare. Lobul posterior are o porțiune îngustă situată cranial, care formează tija hipofizară și o porțiune distală mai voluminoasă, ce devine neurohipofiza. Hipotalamusul și hipofiza funcționează ca o unitate constituită din două sisteme: un sistem hipotalamo-adenohipofizar și un sistem hipotalamo-neurohipofizar.

Chiasma optică este situată imediat deasupra porțiunii centrale a diafragmului selar și a hipofizei la majoritatea oamenilor (80%). În aproximativ 9% din cazuri, chiasma este situată anterior, deasupra tuberculului selar (chiasmă prefixată), iar aproximativ 11% este situată posterior deasupra proceselor clinoidiene (posfixată).

Sinusul cavernos este situat imediat lateral de hipofiză de fiecare parte și se extinde, în direcție antero-posterioară, de la fisura orbitală superioară până la vârful stâncii temporale. În sens cranoio-caudal, în interiorul sinusului, sunt situați nervii oculomotor comun (III), trochlear (IV), și ramurile oftalmică și mandibulară a nervului trigemen (V); suspendat prin fine trabecule între peretele lateral al sinusului și sfenoid este situat nervul abducens (VI) și artera carotidă internă înconjurată de plexul simpatic.

Arterele regiunii sunt reprezentate de: segmentul supraclinoid al arterei carotide interne (ACI) și ramurile sale: artera oftalmică (AOp) și arterele hipofizare (în număr de 1–3), ramuri emergente de pe fața medial, respectiv artera Comunicantă posterioară (ACoP) și artera coroidoană anterioară pe fața laterală; artera cerebrală anterioară (ACA), care reprezintă ramura medial a bifurcației carotidiene ce se unește cu congenera ei contralaterală prin artera comunicantă anterioară, situate de regulă deasupra chiasmei optice (fig. 4.120).

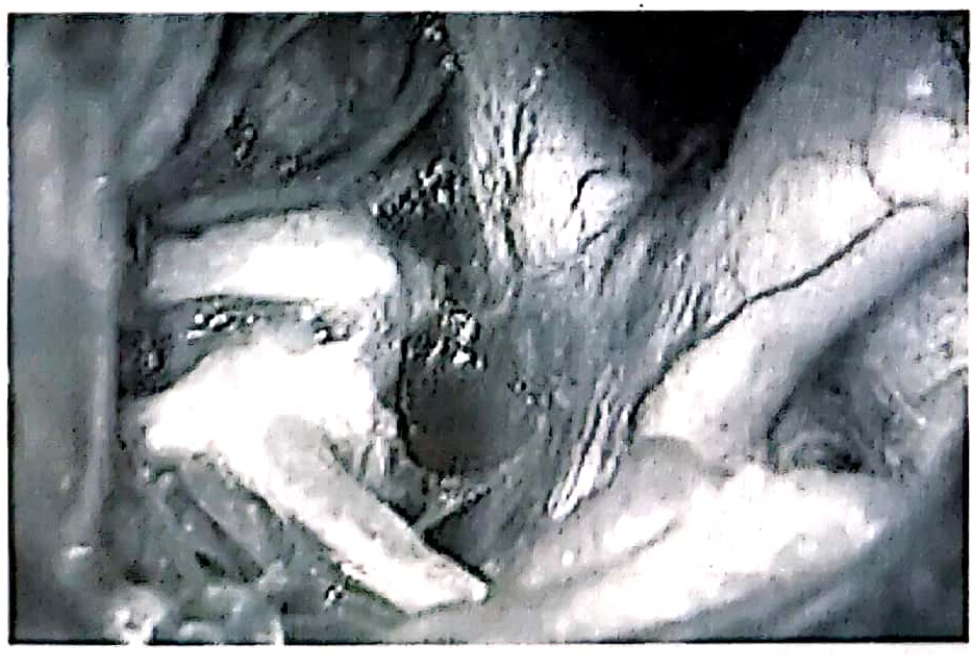

Figura 4.120. Chiasma optică și Complexul Arterial Comunicant Anterior – aspect intraoperator.

ADENOAMELE HIPOFIZARE

IOAN ȘTEFAN FLORIAN

EPIDEMIOLOGIE

Tumori benigne în imensa majoritate a cazurilor, adenoamele hipofizare apar cu o incidență greu de apreciat. Rapoarte recente asupra studiilor RMN efectuate în ultimii ani atestă existența unor imagini interpretabile ca adenom hipofizar la 10% din cazurile asimptomatice. Rezultatele noastre în ceea ce privește numărul de adenoame hipofizare raportat la numărul total de tumori cerebrale operate în același interval de timp a fost de aproximativ 4% situându-se spre limita inferioară a valorilor din literatura de specialitate care indică o incidență între 4–8%. Deși adenoamele hipofizare au o distribuție egală pe sexe, în ceea ce privește rapoartele necroptice, în majoritatea seriilor clinice publicate există o predominență a sexului feminin, indicând un raport F:M de 2:1, cea mai mare diferență existând în cazul prolactinoamelor, unde raportul este diferit prezentat între 4:1 și 20:1 în favoarea sexului feminin. În ceea ce privește experiența noastră, s-a remarcat o predominanță a sexului masculin.

Adenoamele hiopofizare pot fi întâlnite practic la orice vârstă însă cel mai frecvent ele se situează între decadele a treia și a șasea, cu mențiunea că adenoamele funcționale sunt mai frecvent întâlnite înspre decada a treia și a patra, în timp ce adenoamele nesecretante tind să fie mult mai bine reprezentate spre decadele 5 și 6. Apariția adenoamelor hipofizare la copii este excepțională [1].

ETIOPATOGENIE

În patogenia adenoamelor hipofizare au fost identificate numeroase anomalii oncogenice, unele heterotipii fiind transmise de-a lungul generațiilor așa cum a fost recent demonstrat [2]. Abateri de la normal ale G-protein, mutații ale genei *RAS*, deleții, mutții, rearanjări au fost descrise ca fiind implicate în apariția adenoamelor hipofizare. O recent descoperită oncogenă – PTTG 1 (*pituitary tumor transforming gene 1*) este superexprimată în tumorile hipofizare [3]. Adenomele nefuncționale par a fi în relație cu *p16*, în timp ce prezența *p53* denotă un comportament mai agresiv al tumorii. În prolactinoame şi adenoamele corticosecretante este exprimată gena Gal-3 (galectin-3) genă implicată în creşterea celulară şi apoptoză [4,5].

CLASIFICAREA ADENOAMELOR

Identificarea imunohistochimică precisă a hormonilor sintetizaţi de celulele tumorale şi corelarea cu aspectele electronomicroscopice (Horvath şi Kovacs) a permis o clasificare cuprinzătoare, în care clinica, biologia şi histologia îşi găsesc o expresie sintetică satisfăcătoare [5].

Clasificarea imunohistochimică cuprinde în linii generale următoarele categorii:

– **Adenoame secretante** – conţine toate adenoamele care sintetizează şi eliberează unul sau mai mulţi hormoni.

•*Adenoamele funcţionale* au fost clasificate după cum urmează:

– Adenoame cu celule secretante de **prolactină**
– Adenoame cu celule secretante de **STH**
– Adenoame cu celule mixte secretante de **PRL-STH**
– Adenoame cu celule secretante de **ACTH**
– Adenoame cu celule secretante de **FSH** şi **LH**
– Adenoame cu celule tireotrope
– Adenoame plurihormonale

– **Adenoame nesecretante**

•Adenomul sintetizează şi eliberează o moleculă lipsită de activitate biologică, sau un hormon nedetectabil prin dozaj RIA (adenoamele corticotrope „silenţioase", adenoamele gonadotrope cu gonadotrofine serice normale) sau adenomul nu sintetizează hormoni identificabili („null cell adenomas")

Clasificarea neuroradiologică

Din punct de vedere neuroimagistic avem deci două criterii principale de clasificare:

– criteriul *volumului tumoral*:
  • microadenoame (sub 10 mm)
  • macroadenoame (peste 10 mm).

Stadializarea Hardy [6] a adenoamelor hipofizare:

– Stadiul I sunt microadenoame (< 10 mm)

– Stadiul II sunt macroadenoame (> 10 mm) şi pot să determine expansiunea deasupra şeii

– Stadiul III sunt macroadenoame cu lărgirea şi invazia planşeului selar sau extensie supraselară

– Stadiul IV reprezintă distrugerea şeii.

TABLOUL CLINIC

Datorită faptului că adenoamle funcţionale devin evidente clinic datorită hipersecreţiei mult mai devreme, generând un tablou specific în funcţie de hormonul secretat în exces (acromegalie, boală Cushing, amenoree cu galactoree în prolactinoame) acestea ajung arareori la gradul de macroadenom de stadiu trei, determinând compresiune asupra chiasmei optice. Adenoamele nefuncţionale însă, având o evoluţie de lungă durată cu un tablou clinic oligosimptomatic, ajung deseori să fie descoperite de medicul oftalmolog datorită sindromului oftalmologic generat de macroadenomul ajuns în stadiul III sau IV.

Clinica microadenoamelor secretante

Sindromul acromegalic este generat de excesul de STH. Apariţia lui înainte de închiderea cartilagiilor de creştere determină gigantism. Manifestarea clinică a acromegaliei variază între o discretă îngroşare a ţesuturilor moi ale feţei şi extremităţilor, artralgii, prognatism, diabet subclinic, până la osteoartită floridă, bombarea osului frontal, diabet zaharat manifest, hipertensiune arterială, insuficienţă cardiacă şi respiratorie. Există de regulă o întârziere de 7–10 ani de la instalarea primelor semne şi până la stabilirea diagnosticului. Evoluţia clinică a bolii determină apariţia unor tulburări clinice polimorfe, dintre care amintim:

– Modificările scheletale înâlnite la aproximativ 70% din pacienţi, artropatia prezentă la nivelul articulaţiilor mari şi la nivelul coloanei vertebrale, constând în îngroşări ale cartilajelor articulare, calcificări periarticulare, osteofitoză marcată, sinovită, duc în timp la modificări de statică şi dinamică segmentară la nivelul coloanei şi a membrelor.

– Splahnomegalia determină modificări structurale ale cordului, valvulopatiile fiind prezente la 60% din pacienţi [7]; edemul ţesuturilor moi, polipi nazali, macroglosia şi pneumomegalia determină „sleep apneea" obstructivă la peste 50% din pacienţi [8].

– Este demonstrat un risc de două ori mai mare pentru cancerul de colon la bolnavii cu acromegalie, examinarea colonoscopică de rutină la aceştia fiind recomandabilă [9].

Boala Cushing. Este determinată de excesul de ACTH de origine hipofizară. Semnele clinice tipice includ:

– obezitate caracteristică cu acumularea centripetă a ţesutului adipos cu preponderenţă la nivelul feţei (faciesul de „lună plină"), feţei posterioare a gâtului şi toracelui superior („buffalo hump"),

– hirsutism şi acnee, tegumentele subţiri, papiracee, cu o evidentă scădere a capacităţii de vindecare a rănilor; striurile echimotice (vergeturi violacee) care apar pe flancuri, sâni, regiunea plicii inghinale şi axilei

– tulburările sistemice cum sunt scăderea toleranţei la glucoză, hipertensiune, edeme, hipopotasemie, osteoporoză, pierdere de proteine, eritrocitoză, limfopenie şi eozinopenie

– miopatia se manifestă prin atrofii musculare în special la nivelul extremităţilor inferioare, dureri musculare, fatigabilitate tulburări mentale

– tulburări în sfera genitală mergând de la scăderea libidoului până la dismenoree sau amenoree, impotenţă

– tulburări psihice având pe primul plan reacţiile depresive, labilitate emoţională, anxietate, demenţă [10,11].

Hiperprolactinemia. Prolactinoamele reprezintă cele mai frecvente adenoame hipofizare, reprezentând aproximativ 30% din totalitatea adenoamelor hipofizare.

– La femei hipersecreţia de prolactină determină un sindrom de amenoree-galactoree asociată cu infertilitate, fapt de determină pacientele să se adreseze mult mai curând medicului specialist.

– La bărbaţi, prolactinoamele tind să fie mai voluminoase la data prezentării la controlul medical. Scăderea libidoului, care precede impotenţa, este de cele mai multe ori atribuită vârstei sau surmenajului iar, la momentul apariţiei semnelor de ginecomastie, a impotenţei, de regulă tumorile sunt de volum mai mare determinând şi semne oftalmologice [10–12].

Excesul de TSH produce un sindrom foarte apropiat ca şi tablou clinic de cel de hipertiroidism primar asociat cu guşă. Datorită rarităţii acestui sindrom (sub 2% din totalul adenoamelor hipofizare) adenomul este rareori descoperit în stadiu de microadenom.

Clinica macroadenoamelor

a. Un sindrom endocrin de ***insuficienţă antehipofizară***. Linia gonadotropă pare să fie cea mai sensibilă şi va fi prima afectată, manifestându-se clinic prin amenoree, scăderea libidoului, impotenţă. Ulterior liniile tireotropă (mixedem, intoleranţă la frig), somatotropă, corticotropă (hipotensiune ortostatică, fatigabilitate).

b. Un ***sindrom oftalmologic*** legat de compresiunea mediană asupra chiasmei

În experienţa noastră semnele oftalmologice sunt prezente în peste 60% din cazurile cu tumori selare şi paraselare [13].

Acuitatea vizuală traduce o atingere a fasciculului macular al nervului optic, fiind în general unilaterală sau bilaterală asimetrică. Debutul nu poate fi precizat exact de către bolnav iar progresia tulburărilor vizuale este lentă.

Câmpul vizual. Afectarea specifică a câmpului vizual în patologia hipofizară este reprezentată de hemianopsia heteronimă bitemporală. Ca şi tulburările de vedere, modificările câmpului vizual se produc gradat, insidios.

Legat de acest defect de câmp vizual bitemporal pot apărea o serie de simptome neobişnuite:

– „*orbirea post fixare*" apare atunci când bolnavul îşi focalizează vederea pe un obiect apropiat, obiectele aflat în afara obiectului focalizat nu mai sunt

– „*alunecarea retiniană*" este descrisă ca o tendinţă de a sări la rândul inferior, iar în plan orizontal, această lunecare poate duce la „încălecarea" cuvintelor, care pot apărea scurtate sau, dimpotrivă, prelungite.

Examenul cheie neurooftalmologic este deci *studiul câmpului vizual* şi necesită o colaborare deosebită din partea bolnavului şi meticulozitate din partea medicului. Pierderea culorii în câmpul temporal este un semn precoce de afectare chiasmatică. Progresiunea tumorii poate duce la afectarea şi a fibrelor directe, determinând orbirea.

Tulburările de oclomotricitate. Apar mai rar şi apariţia lor denotă o dezvoltare laterală spre sinusul cavernos. Nervul oculomotor comun (perechea III) este cel mai frecvent implicat. Un semn caracteristic în perioada iniţială este apariţia intermitentă a unei diplopii.

c. ***Cefalalgii.*** Tumorile hipofizare pot cauza cefalagii prin compresiune asupra diafragmului selar, care este inervat de ramura oftalmică a nervului trigemen. Ele pot apărea şi ca urmare a afectării altor structuri algo-receptoare, ca urmare a hipertensiunii intracraniene sau, în tumorile voluminoase, ca urmare a hidrocefaliei obstructive.

Complicaţii acute

Adenomul hipofizar poate uneori să se manifeste de manieră acută, ca urmare a transformărilor hemoragice, necrotice sau adenomatoase a parenchimului tumoral, denumită *apoplexia pituitară* (fig. 4.121). Apoplexia poate fi prima manifestare clinică în aproximativ 1–2% din cazurile de adenome hipofizare. Creşterea brutală de volum determină compresiune asupra structurilor durale (cefaleea), chiasmei optice (tulburările de vedere) şi asupra elementelor din sinusul cavernos (parezele de oculomotori). Hemoragia subarahnoidiană apare destul de frecvent. Apoplexia pitutitară reprezintă o complicaţie extrem de serioasă care necesită un diagnostic promt şi terapie substitutivă cu glucocorticoizi în prima instanţă, urmat de decompresiunea chirurgicală de urgenţă. Această atitudine, recomandată de majoritatea autorilor, conduce la rezultate favorabile în cele mai multe cazuri [14,15]. Alte complicaţii ce pot apare, mult mai rar însă sunt:

– *sindrom meningeal*: meningita, complicaţie a unei necroze septice a glandei;

– *fistula LCR*, antrenând o rinolicvoree (complicaţie clasică a prolactinoamelor tratate cu bromocriptină).

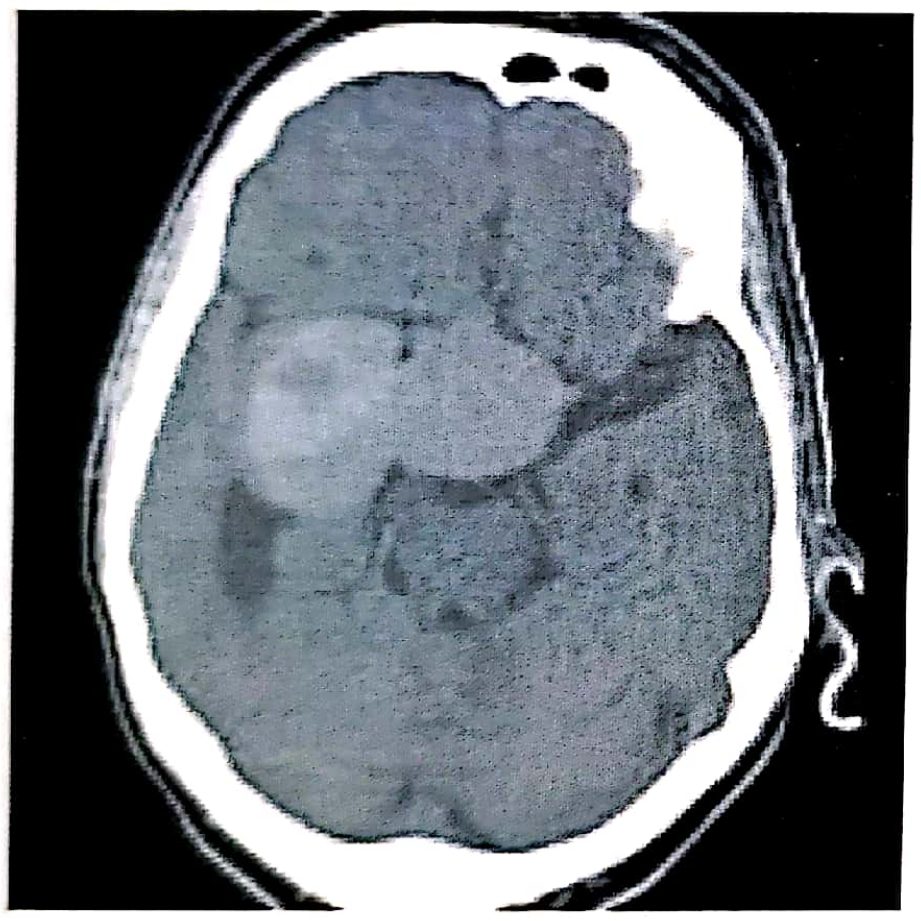

Figura 4.121. Examen CT nativ care pune în evidenţă o voluminoasă masă selară cu extensie laterală dreaptă în interiorul căreia se distinge o zonă spontan hiperdensă (hemoragie intratumorală).

DIAGNOSTICUL DE LABORATOR [1]

Pentru toţi bolnavii

Fiecare pacient trebuie să aibă un minim de două investigaţii hormonale:

– *Funcţia tiroidiană* este de importanţă diagnostică deosebită. Indiferent dacă este primar sau secundar, hipotiroidismul poate face intervenţia chirurgicală deosebit de periculoasă, dacă nu este tratată.

– *Nivelul prolactinemiei*. Creşterea prolactinemiei în absenţa tratamentului cu antagonişti ai dopaminei, hipotiroidismului sau a altor factori care să determine hiperprolactinemie secundară, constituie întotdeauna un indicator de prim ordin care impune investigaţia neuroradiologică.

Microprolactinoame

Investigaţiile necesare sunt:
– testele de funcţie tiroidiană,
– prolactinemia

Macroprolactinoame

Investigaţiile necesare:
– nivelul prolactinemiei
– testele de funcţie tiroidiană
– nivelul matinal de cortizol, când apar semne evidente de hipopitutitarism (scăderea marcată în greutate); dacă este la limită se efectuează testul la Synachten.
– examenul oftalmologic (campimetria şi acuitatea vizuală)

Acromegalia

Investigaţiile necesare sunt:
– nivelul GH (STH)
– nivelul IGF1,
– prolactinemia,
– funcţia tiroidiană

Boala Cushing

Investigaţiile absolut necesare sunt:
– cortisolul plasmatic matinal (ora 8)
– cortisolul urinar pe 24 ore.
Se întâlneşte:
– dispariţia ritmului diurn al cortisolului
– absenţa răspunsului la supresia nocturnă cu dexametazonă.

Macroadenoame nesecretante

Investigaţiile necesare sunt:
– nivelul prolactinei
– funcţia tiroidiană
– nivelul corizolului dacă apar semne de hipofuncţie hipofizară
– examen oftalmologic

DIAGNOSTICUL NEUROIMAGISTIC

Examinarea RMN

Posibilitatea de a reda imagini în secţiuni tridimensionale, în diverse secvenţe (T1, T2, Gradient-eco, DWI) apariția în ultimii ani a Spectrografiei RMN sau a tractografiei, creșterea câmpului magnetic de la 0,35 Tesla la 3 Tesla permit definirea patologiei cu o acuratețe extreme de înaltă, iar redarea anatomică a detaliilor permite o planificare a intervenței chirurgicale cu mare acuratețe. Examinarea nativă trebuie urmată de examinarea cu substanță de contrast paramagnetică.

În cazul *macroadenoamelor*, prin acuratețea imaginilor pe care le oferă, permite aprecierea exactă asupra:

– *imaginii tumorii*: permite o evaluare foarte precisă a morfologiei și taliei tumorii apreciată în diferitele sale diametre;

– *raportul* cu structurile invecinate

– *textura tumorală.* Macroadenoamele suferă modificări degenerative chistice și hemoragice astfel că se pot prezenta sub aspecte mai variate, multe fiind heterogene ca structură (fig. 4.122).

În cazul microadenomului, acesta apare ca o arie hipointensă în T1, în timp ce în T2 poate apare ca o arie hiperintensă bine definită. După administrarea de Gadolinium sinusul cavernos și infundibulul se contrastează imediat în timp ce microadenomul apare ca o *arie hipointesă*, contrastul fiind maxim în primele 2–4 minute după administrarea contrastului paramagnetic (fig. 4.123) [1].

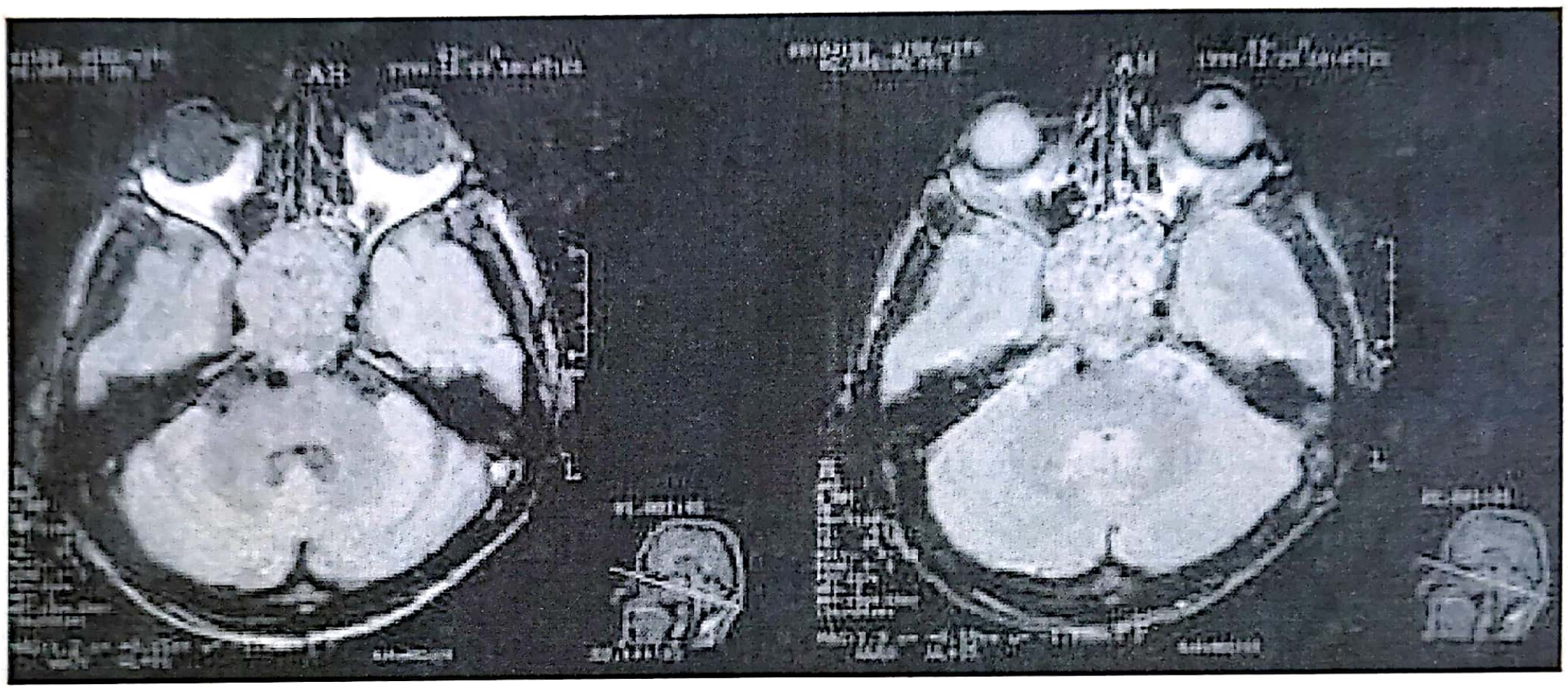

Figura 4.122. Examen RMN al unui adenom hipofizar gigant în T1 înainte și după administrarea substanței de contrast. Pot fi remarcate inomogenitățile din interiorul adenomului datorare remanierilor degenerative, necrotice.

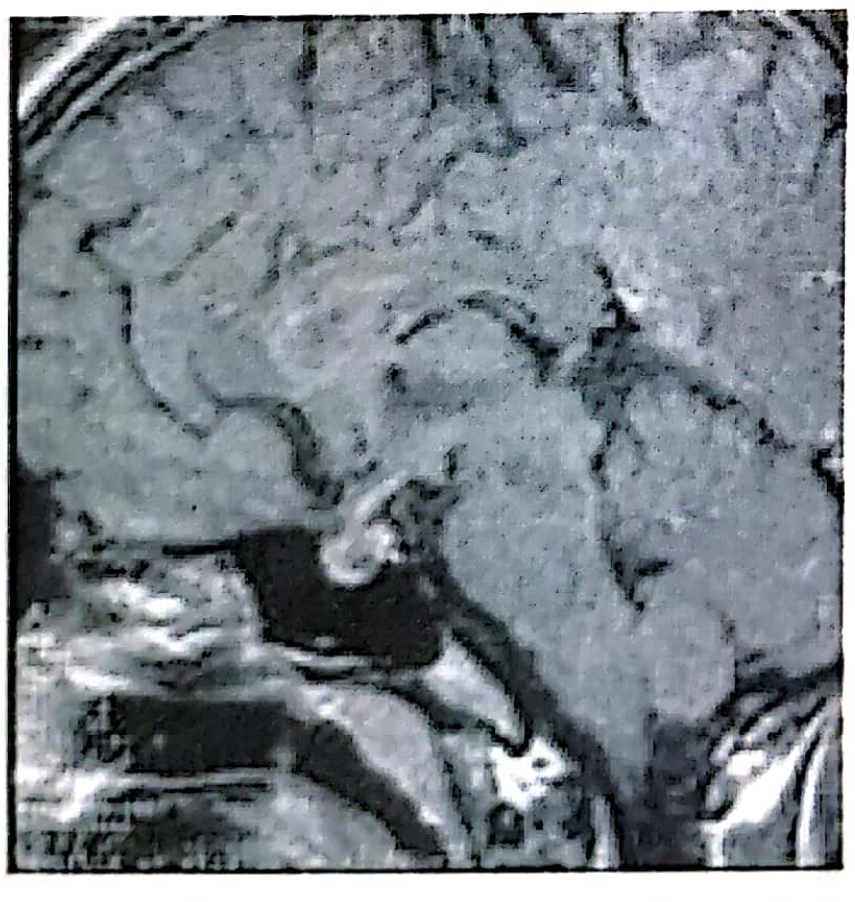

Figura 4.123. Secțiune sagitală RMN în T1, după administrarea substanței de contrast paramagnetice. Microadenomul apare ca o arie hipodensă situată central.

Tomografia computerizată (CT Scan) de înaltă rezoluție, este capabilă să ofere informații privitoare la *volumul leziunii*, gradul de invazivitate, modificările hemoragice sau necrotice (fig. 4.124) din tumoră. Informații deosebit de utile se pot obține privitor la vascularizația tumorii; spre exemplu o tumoră bine vascularizată se contrastează net după administrarea substanței de contrast. Tomografia computerizată este de asemenea recomandabilă în condițiile unei evoluții postoperatorii nefavorabile, având avantajul că se poate efectua rapid, iar în ceea ce privește leziunile hemoragice, informațiile oferite sunt suficiente și edificatoare.

Radiografia craniană și-a pierdut mult din importanță, fiind utilizată în prezent doar pentru aprecierea gradului de pneumatizare a sinusului sfenoid în vederea abordului transfenoidal.

Angiografia cu substracție digitală este utilizată extrem de rar pentru diagnosticul diferențial cu anevrismele carotidiene dezvoltate intraselar sau supraselar.

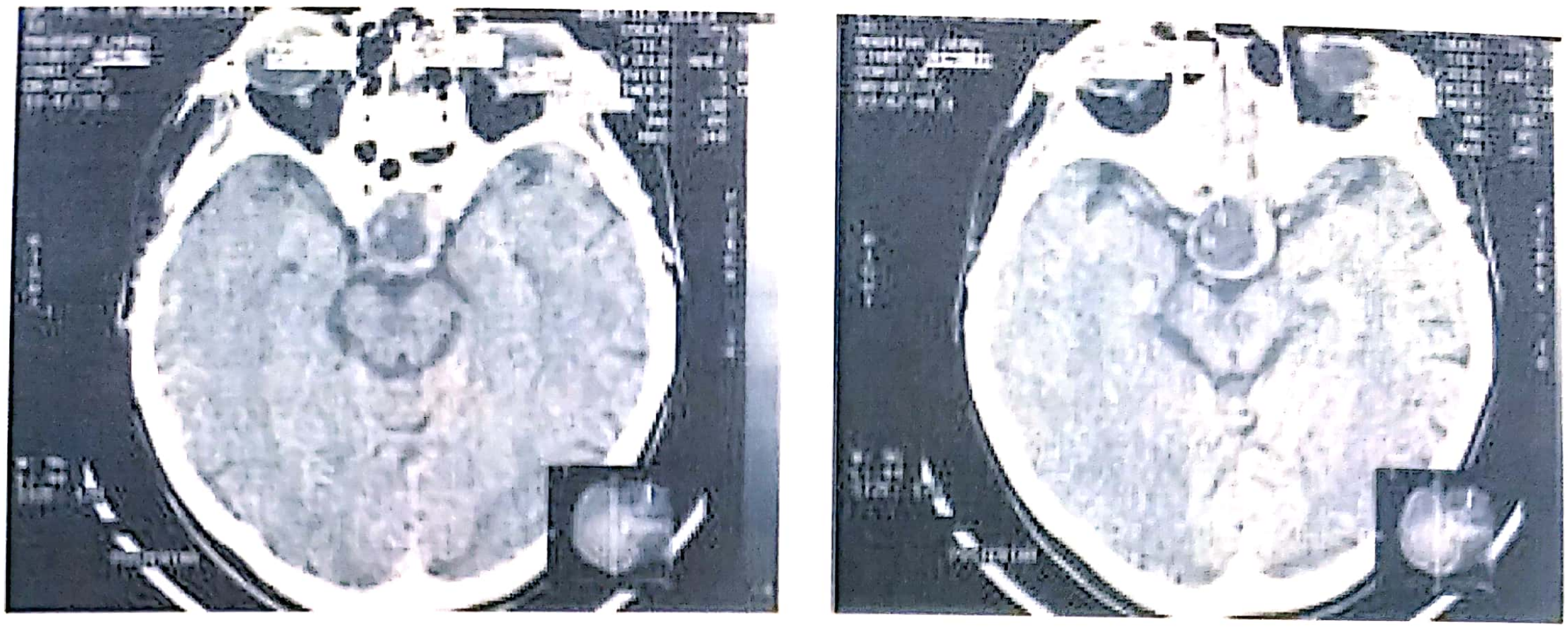

Figura 4.124. Aspectul CT al unui adenom hipofizar pe secțiuni axiale într-un caz de apoplexie hipofizară; de remarcat modificarea chistică (mai probabil necrotică) a tumorii.

ATITUDINEA TERAPEUTICĂ

Observația Clinico-imagistică

Intră în discuție doar în adenoamele intraselare descoperite incidental şi care nu au nici un fel de manifestare clinică, prima reevaluare facându-se la 3–6 de la descoperirea leziunii, următoarea la alte 6 luni iar în condițiile unei stagnări imagistice şi clinice, reevaluarea putându-se face în continuare anual.

Terapia medicamentoasă

În afară de terapia medicamentoasă specifică fiecărui tip de adenoma secretant, care va fi prezentată mai jos, terapia simptomatică se referă în special la antialgicele uzuale.

În cazul adenoamelor hipofizare la care este dovedită hipofuncția, atât în preoperator cât mai ales în postoperator, trebuie instituită o terapie substitutivă, în special pe linia cortizolului şi al hormonilor tiroidieni (Prednison, respectiv Eutyrox).

Tumorile cerebrale de mari dimensiuni care determină edem cerebral, pot beneficia de o terapie antiedematoasă reprezentată în primul rând de Dexametasona, în doze de 16–24 mg/zi la interval de 8–12 ore, asociat cu furosemid 20 mg/zi sau manitol 20% 0,5–1 g/kgcorp/zi administrat în bolusuri la 8 sau 12 ore, pe o durată nu mai mare de 3–4 zile preoperator.

În tumorile abordate intracranian este recomandată terapia anticomițială profilactică cu Depakine 500 mg la interval de 12 ore, pe o perioadă de 3–6 luni postoperator.

Terapia specifică

a) Tratamentul ***Prolactinoamelor*** trebuie început cu agonişti dopaminergici (bromocriptina, dostinex) chiar în cazul macroadenoamelor. Având nu numai acțiune frenatoare asupra hipersecreției de prolactină ci şi un puternic efect citostatic, aceşti derivați pot duce la reducerea în volum a tumorii într-un interval de 1–3 luni cu ameliorarea semnificativă a tabloului clinic şi dispariția sindromului oftalmologic. Condiția este administrarea continuă pe durata a cel puțin 2–3 ani, discontinuitatea tratamentului putând duce rapid la reapariția simptomatologiei clinice. După acest interval de administrare continuă poate fi făcută o probă terapeutică de întrerupere a tratamentului pentru una până la trei luni şi reevaluare hormonală. În cazul reapariției hipersecreției se va reintroduce terapia medicamentoasă.

Tratamentul chirurgical în cazul prolactinoamelor este rezervat cazurilor rezistente la terapia cu agonisti dopaminergici, la cei cu intoleranță la acesti produşi medicamentoşi sau în cazul tumorilor voluminoase care generează fenomene de hipertensiune intracraniană, fenomene neurologice ce pot pune în pericol viața pacientului (fig. 4.125).

b) Tratamentul ***Acromegaliei***: tratamentul de primă intenție este chirurgical (abord transphenoidal endoscopic), abordul intracranian fiind rezervat rarelor cazuri de macroadenoame cu extensie supra selară voluminoasă. *Tratamentul radioterapic* este rezervat cazurilor unde chirurgia nu a fost radicală sau a eşuat. În ceea ce priveşte tratamentul medicamentos cu somatostatină sau analogi, acesta are indicație doar la cazurile ce urmează radioterapia până la instalarea rezultatelor, iar terapia cu agonişti dopaminergici este rezervată cazurilor de adenoame mixte GH şi PRL.

c) Privitor la ***Boala Cushing*** tratamentul de elecţie este chirurgical (abord transphenoidal endoscopic), *radiochirugia* reprezentând a doua opţiune terapeutică. *Tratamentul medicamentos* (ketoconazol) poate fi administrat numai temporar până la instituirea tratamentului chirurgical, iar suprarenalectomia bilaterală reprezintă o soluţie de ultimă instanţă tot mai rar utilizată, fiind urmată de radioterapie.

d) ***Macroadenoame nesecretante*** au ca şi soluţie terapeutică tratamentul chirurgical, aceste tumori, datorită dimensiunilor mari şi extensiilor supra-, retro- şi paraselare, fiind abordate cel mai frecvent pe abord intracranian. Experinţa ultimilor ani ne-a demonstrat că un volet fronto-temporal este cale cea mai potrivită pentru ablaţia acestor tumori. Scopul intervenţiei chirurgicale este decompresiunea căilor optice, restabilirea circulaţiei lichidiente şi înlăturarea compresiunii asupra creierului. Ablaţia macroscopic totală nu este posibilă întotdeauna, persistenţa unui reziduu tumoral pe versantul ipsilateral abordului intracranian fiind o constatare relativ frecventă. Cu toate acestea de cele mai multe ori, se remarcă o stagnare a evoluţiei reziduului tumoral pe perioade lungi de timp (fig. 4.126). Această observaţie ne-a determinat ca în ultimii ani să recomandăm acestor pacienţi observaţia clinic-imagistică, *radioterapia* fiind rezervată doar acelor cazuri în care se constată o tendinţă de creştere a restului tumoral cu tendinţă de progresie rapidă. În cazul formelor agresive, cu invadarea sinusului cavernos, recomandăm abţinerea de la intervenţii eroice, restul tumoral putând fi supus radioterapiei conformaţionale hiperfracţionate (fig. 4.127).

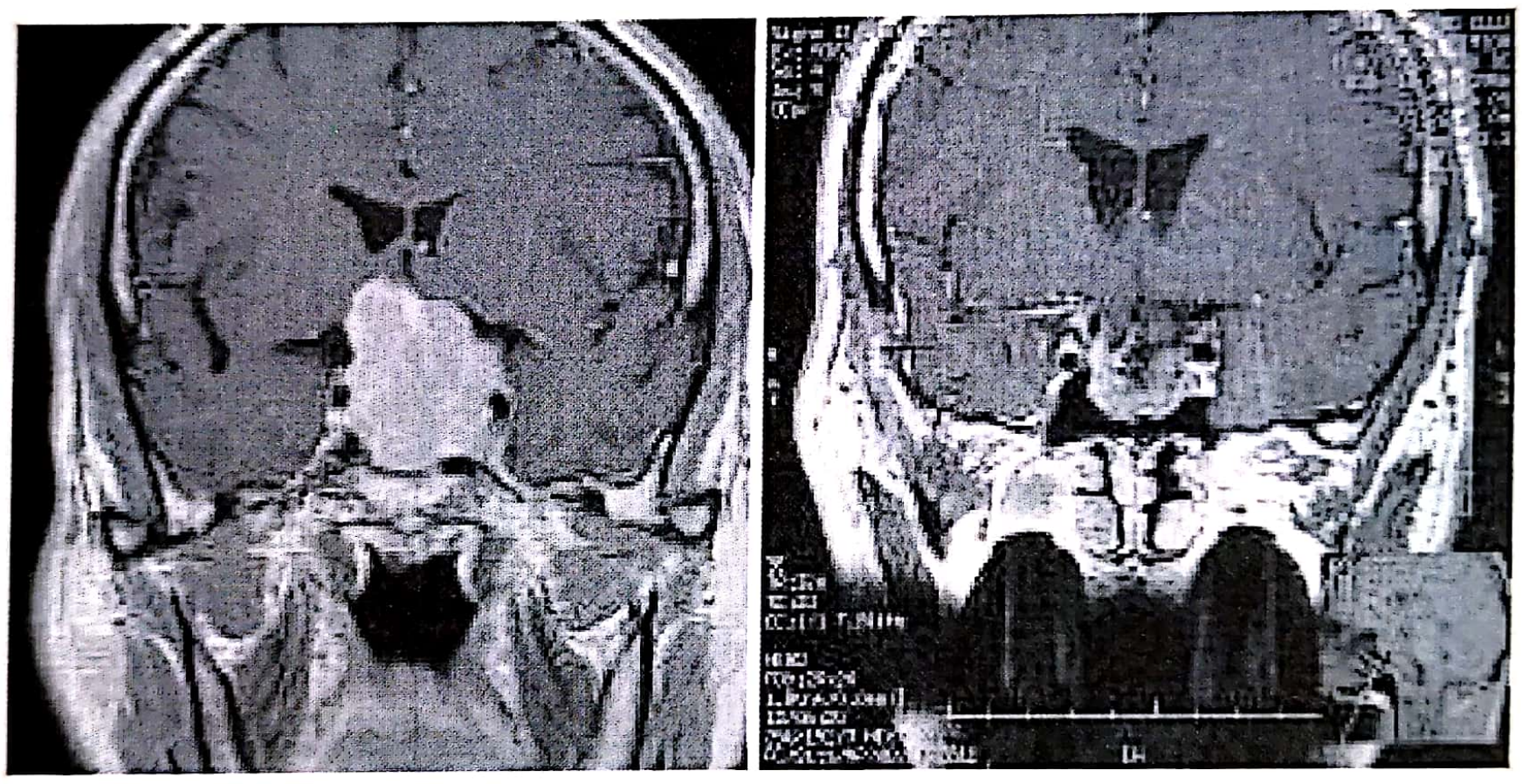

Figura 4.125. Macroprolactinom cu important efect compresiv asupra căilor optice, ablat cvasitotal; persistenţa unei lame care tapetează planşeul selar, nemodificat pe parcursul a 5 ani de observaţie imagistică.

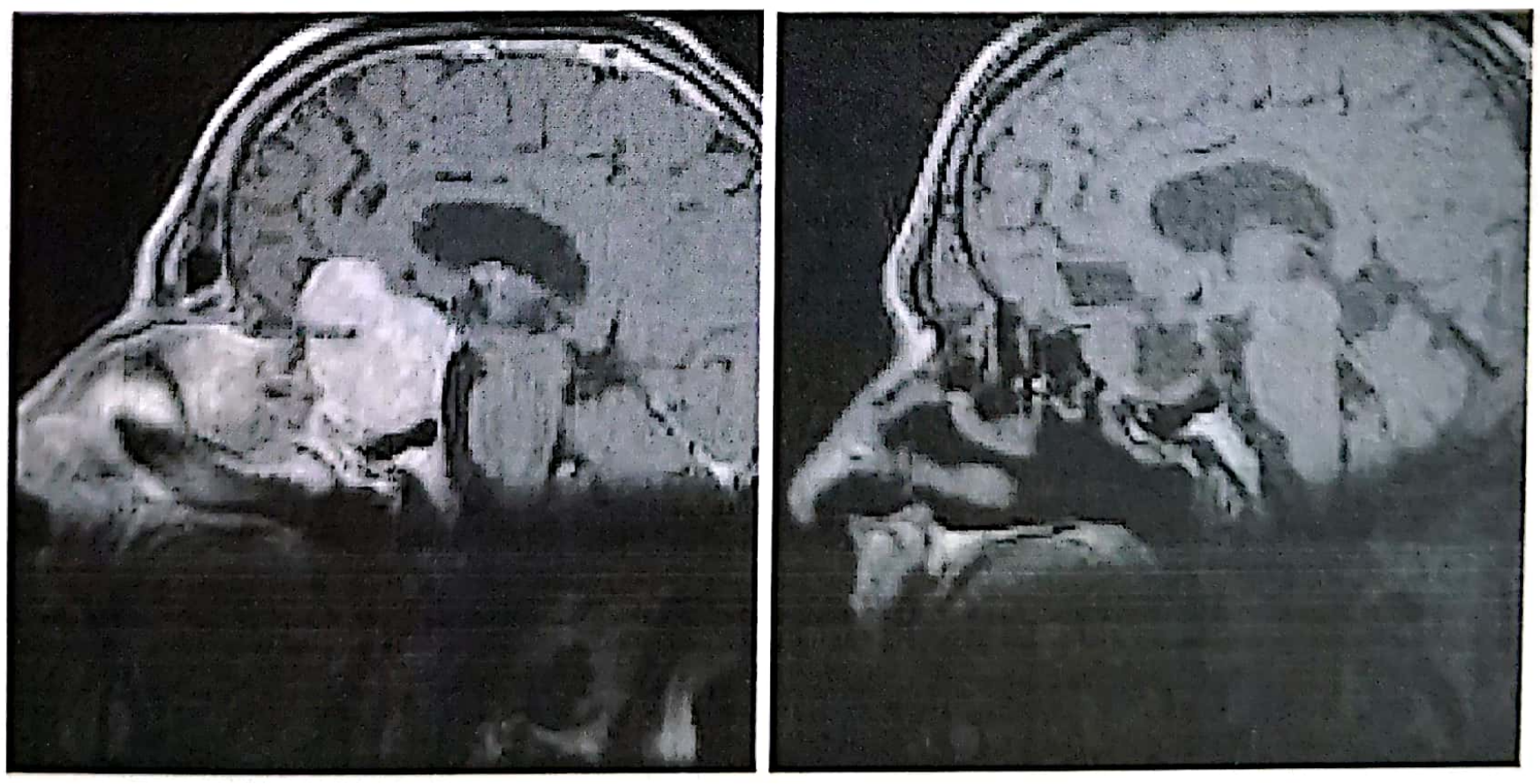

Figura 4.126. Macroadenom nesecretant cu voluminoasă extensie subfrontală şi intraselară (în stânga) ablat cvasitotal – mic rest intraselar rămas nemodificat la 3 ani postoperator.

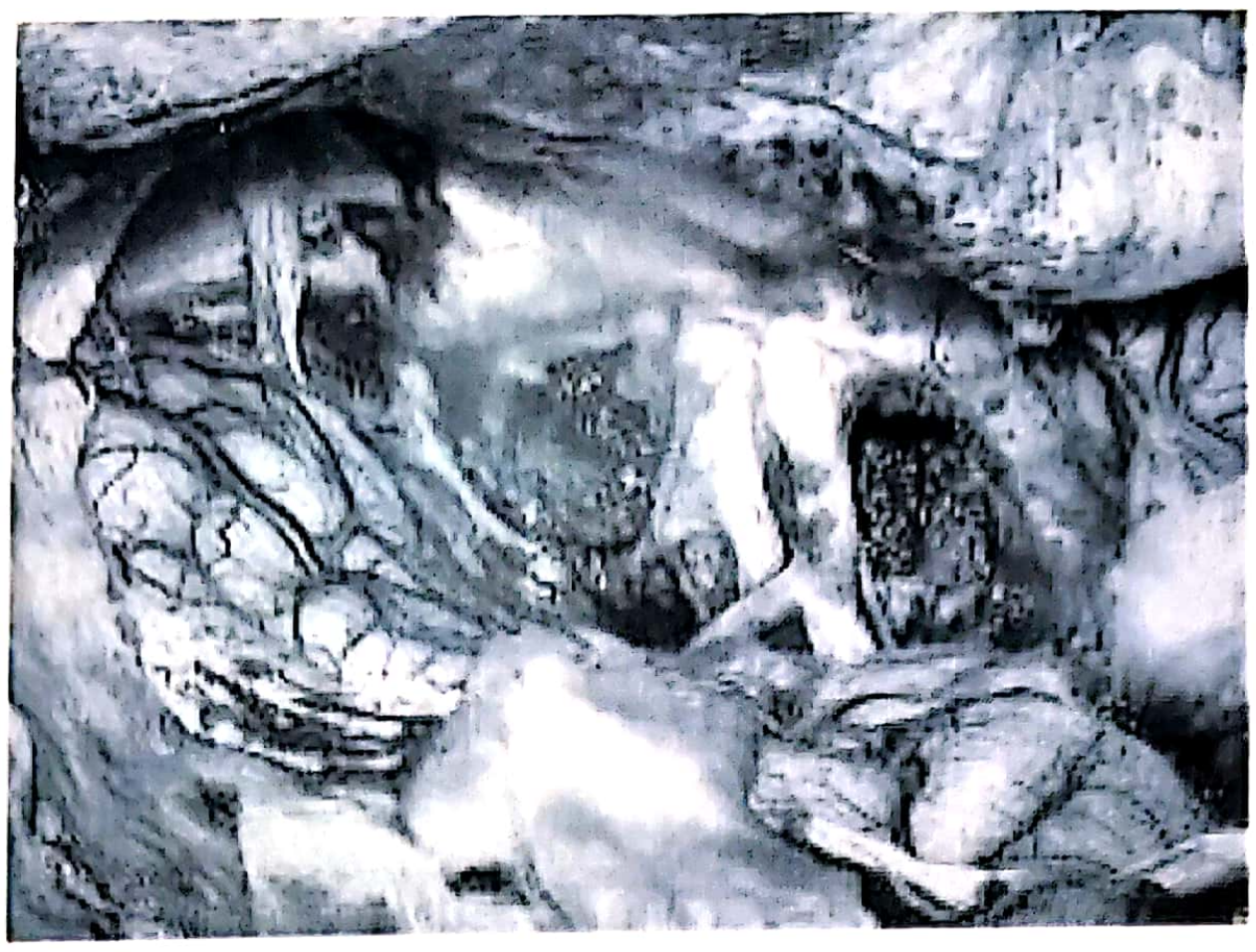

Figura 4.127. Aspect intraoperator după deschiderea văii Silviene şi ablaţia extensiei laterale. Se pot observa nervul optic drept, chiasma, nervul optic stâng, artera carotidă până deasupra bifurcaţiei. Patul tumoral a fost tapetat cu Surgicel.

e) ***Tratamentul recidivelor***. În opinia celor mai mulţi autori cu experienţă în domeniu, tratamentul recurenţelor trebuie să fie în primul rând chirurgical, abordul endonazal endoscopic fiind soluţia cea mai frecvent utilizată. În cazul unor recidive de mari dimensiuni, abordul fronto-temporal contralateral precedentei intervenţii este opţiunea noastră pentru a evita pătrunderea pe o zonă cicatricială cortico durală dificil de disecat. Reintervenţia este de obicei urmată de Radiochirurgie (*gamma knife*) sau radioterapie conformaţională hiperfracţionată în vederea stabilizării leziunii.

BIBLIOGRAFIE

1. Florian I.Şt.: Tratamentul neurochirugical al adenoamelor hipofizare; Edit. Medicală Universitară „Iuliu Haţieganu" 2007.
2. Chahal HS, Stals K, Unterländer M, *et al.* AIP mutation in pituitary adenomas in the 18th century and today. N Engl J Med. Jan 6 2011; 364(1):43–50.
3. Vlotides G, Eigler T, Melmed S. Pituitary tumor-transforming gene: physiology and implications for tumorigenesis. Endocr Rev. Apr 2007; 28(2):165–86.
4. Riss D, Jin L, Qian X, *et al.* Differential expression of galectin-3 in pituitary tumors. Cancer Res. May 1 2003; 63(9):2251–5.
5. Zhang X, Horwitz GA, Heaney AP, Nakashima M, Prezant TR, Bronstein MD, *et al.* Pituitary tumor transforming gene (PTTG) expression in pituitary adenomas. J Clin Endocrinol Metab. Feb 1999; 84(2):761–7.
6. Hardy J., Transphenoidal microsurgery of the normal and pathological pituitary. Clin.Neurosurg., 1969, 16, p. 185–217.
7. Pereira AM, *et al.* Increased Prevalence Of Regurgitant Valvular Heart Disease In Acromegaly. J Clin Endocrinol Metab; 89:71–75. 2004.
8. Rosenow F, Reuter S, Deuss U, *et al.* Sleep Apnoea in Treated Acromegaly: Relative Frequency and Predisposing Factors. Clin Endocrinol (Oxf); 45:563–569. 1996.
9. Renehan AG, Shalet SM. Acromegaly and Colorectal Cancer: Risk Assessment Should Be Based on Population-Based Studies. J Clin Endocrinol Metab; 87:1909–1909, 2002.
10. Greenberg MS: Hanbook of Neurosurgery, fifth edition, pp 419-436, Thieme, 2001.
11. Levy A: Pituitary disease: presentation, diagnosis and management; J Neurol Neurosurg Psychiatry 75 (suppl 3) 47–52, 2004.
12. Taphar K, Laws ER: Pituitary tumors: functioning and nonfunctioning. In Youmans Neurological Surgery, Fifth Edition, pp. 1169–1206, 2004.
13. Stănilă A, Florian I.Şt. *et al.*: Ghid de Neurooftalmologie; Edit. Universităţii „Lucian Blaga" Sibiu 2007.
14. Laws E.R: Surgical management of pituitary apoplexy. In Welch K, Cplan L, Reis D, et al(eds): Primer in cerebrovascular Diseases. New Zork Academic Press, pp. 508–510, 1997.
15. Lubina *et al.*: Management of pituitary apoplexy: clinical experience with 40 patients. Acta Neurochir (Wien) 147(2): 151–7, 2005.
16. Lightman S, Powell M: The approach to the „pituitary" pacient: an overview. In The management of pituitary tumors. Churchill Livingstone, 31–37, 1997.

CRANIOFARINGIOMUL

BIANCA PINTEA, IOAN ŞTEFAN FLORIAN

Craniofaringioamele sunt tumori epiteliale benigne, cu dezvoltare lentă, încapsulate, cu consistenţă variabilă (solide şi/sau chistice, cu sau fără calcificări intratumorale) care se dezvoltă primar la nivelul regiunii selare, din resturile epiteliale ale pungii Rathke [1].

Din punct de vedere histologic, preponderent pe linia originii lor odontogene există mari diferențe între chistele pungii Rathke şi craniofaringioame (tabelul 4.6) [2,3].

EPIDEMIOLOGIE

Craniofaringioamele constituie 2,5–4% din totalitatea tumorilor cerebrale şi 6–7% din tumorile cerebrale la copii. Pot fi observate la toate grupele de vârstă, mai frecvent la copii şi adulții tineri. Distribuția pe grupe de vârstă este bimodală, cu vârfuri între 5 şi 15 ani, şi peste vârsta de 50 ani. La copii reprezintă 60% din tumorile regiunii selare. Aceste tumori pot deveni simptomatice la orice vârstă; craniofaringiomul de tip papilar apare, aproape exclusiv, la adulți. Nu s-a observat o preponderență pentru un anumit sex [1–3].

CLASIFICARE, TOPOGRAFIE

Clasificarea uzuală a craniofaringioamelor în 5 grade de severitate (tabelul 4.7), propusă de Samii M, se bazează pe studiul mai multor parametri, printre care: tendința de creştere, preponderent în ax vertical a craniofaringioamelor dar şi capacitatea lor de extensie la nivelul fosei cerebrale anterioare, mijlocii, posterioare precum şi la nivelul sistemului ventricular şi a sinusului sfenoidal [1,4].

Tabelul 4.6

Criteriile de diferențiere a craniofaringiomului de chistul pungii lui Rathke

Caracteristici	Craniofaringiom	Chist Rathke
origine	porțiunea antero-superioară a glandei pituitare	porțiunea intermediară a glandei pituitare
celularitate	epiteliu scuamos stratificat	epiteliu cilindric unistratificat
conținut chistic	cristale de colesterol	asemenea „lichidului de motor”
trat. chirurgical	rezecție chirurgicală totală	rezecție parțială şi drenaj

Tabelul 4.7

Clasificarea Samii M şi Samii A a craniofaringioamelor

Grd. I	Grd. II	Grd. III	Grd. IV	Grd. V
intraselară strict sau în regiunea infradiafragmatică	intracisternală +/– componentă intraselară	intracisternală + extensie în 1/2 inferioară a ventric. III	intracisternală +extensie în 1/2 superioară a ventric. III	intracisternală + extensie la septum pellucidum sau în ventric. laterali

În ceea ce priveşte tendința de creştere a cranio-faringioamelor în plan orizontal, prin extensia laterală şi sagitală, se disting următoarele subtipuri: ***infraselar*** (extensie spre sinusul sfenoidal), ***extensie laterală*** (invazia etajului mijlociu al bazei craniului cu afectarea lobului temporal), ***extensie sagitală*** (fie spre posterior, cu comprimarea trunchiului cerebral şi a cerebelului, fie spre anterior, prin fisura interemisferică, cu afectarea lobului frontal). S-au descris şi forme atipice de craniofaringioame, la nivelul nazofaringelui sau chiar al glandei pineale [1,4].

ANATOMIE PATOLOGICĂ

Craniofaringioamele sunt tumori epiteliale solide cu componentă chistică, variabilă, uneori predominantă. Se pot prezenta sub formă chistică, solidă sau mixtă. Chisturile au un conținut lichidian de culoarea şi consistența uleiului de motor: maro închis, turbid şi destul de gros. Uneori, lichidul poate fi galben iar consistența asemănătoare LCR-ului. Au fost de asemenea studiate enzimele şi izoenzimele LDH din conținutul chistic: enzima LDH în valori crescute, dovadă a activității lichidului intrachistic, iar izoenzima LDH crescută fiind expresie a glicolizei anaerobe. Valorile ridicate ale acestor enzime sunt dovada malignității tumorii [3].

Capsula craniofaringioamelor este o membrană subțire, transparentă sau mai groasă, gri-albicioasă, parțial calcificată uneori şi care aderă ferm de structurile neurovasculare adiacente.

Sunt descrise două variante histologice de craniofaringiom: tipul adamantin clasic şi tipul papilar (papilar scuamos şi adamantinomatos) [1,3,5]:

- *tipul adamantin*: întâlnit în special la copii, dar poate apărea la orice vârstă. Tumora este heterogenă, cu componentă chistică şi solidă. Calcificarile pot fi nodulare intratumorale sau periferice capsulare, dând aspectul de „coajă de ou". Existenţa lor duce la creşterea ratei de recurenţă tumorală chiar şi după o rezecţie chirurgiaclă radicală, sugerând un prognostic rezervat.
- *tipul papilar scuamos*: se regăseşte preponderent la persoanele adulte. Sunt îndeosebi solide, chistele intratumorale având peretele subţire, plin de vegetaţii. Acest tip tumoral nu prezintă noduli keratoizi şi nici calcificări sau cristale de colesterol, prin urmare tendinţa la recidivă după rezecţia chirurgicală radicală a tumorii este semnificativ redusă, ducând la un prognostic mai bun decât tipul adamantin.

PREZENTAREA CLINICĂ

Tabloul clinic al craniofaringioamelor este expresie atât a localizării tumorii, cât şi a dimensiunilor acesteia şi a vârstei pacientului.

Întrucât craniofaringioamele sunt tumori extra-axiale cu evoluţie lentă, ele pot ajunge la dimensiuni impresionante în momentul diagnosticului, cu precădere în cazul copiilor. Ei se prezintă de obicei cu semne ale creşterii presiunii intracraniene, fie prin hidrocefalia datorată obstrucţiei circulaţiei LCR-ului, fie prin compresiunea exercitată de chistul tumoral. Copii deseori tolerează mai bine diferitele grade de scădere a acuităţii vizuale, care pot merge uneori până la cecitate şi atrofie optică [2,5,6].

În momentul diagnosticului, semnele afectării axului hipotalamo-hipofizar sunt reprezentate de: întârzierea sau oprirea creşterii, obezitate, sindrom poliuro-polidipsic în contextul diabetului insipid, întârzieri în dezvoltarea sexuală, tuburări în reglarea căldurii, infantilism [7]. Adeseori, tulburările hormonale endocrine pot precede simptomele neurooftalmologice, cu precădere la pacienţii cu vârsta de peste 15 ani.

Tulburările de acuitate vizuală şi deficienţele de câmp vizual (hemianopsia bitemporală) sunt întâlnite frecvent în cazul pacienţilor adulţi, dar orice combinaţie de simptome vizuale poate fi prezentă, funcţie de zona de compresiune exercitată de tumoră asupra aparatului vizual anterior. Atrofia optică, în schimb, se regăseşte la ambele grupe de vârstă şi este datorată, fie compresiunii exercitate de tumoră, fie sindromului de HIC.

Simptomele psihiatrice sunt reprezentate de tulburări de personalitate, tulburări accentuate de memorie, confuzie, depresie, hiperfagie, interpretate în contextul hidrocefaliei obstructive şi a disfuncţiilor hipotalamice.

Într-o proporţie crescută, de până la 85% pacienţii pot prezenta disfuncţii endocrine, precum: neregularităţi menstruale, scăderea libidoului, impotenţă, galactoree, diabet insipid, hipotiroidism, hipoadrenalism dar şi obezitate. Dintre pacienţii adulţi cu craniofaringioame 30% dezvoltă diabet insipid [6,7].

DIAGNOSTIC IMAGISTIC

RMN, angio-RMN, CT, studiile endocrine, evaluare neurooftalmologică sunt elementele standard necesare stabilirii unui diagnostic cât mai corect şi instituirii unei strategii terapeutice.

Tomografia computerizată cu rezoluţie înaltă este definitorie în evaluarea modificărilor de structură osoasă de la nivelul bazei craniului, în determinarea prezenţei calcificărilor, în identificarea porţiunii chistice şi a limitei de demarcaţie de ţesutul cerebral de vecinătate, după administrarea substanţei de contrast. Calcificările apar hiperdense pe secţiunile CT şi sunt evidenţiabile la aproximativ 85% din copiii cu craniofaringioame, respectiv la aproximativ 40% din pacienţii adulţi [8,9]. Conţinutul chistic este de obicei hipodens, eventual izodens pe secţiunile CT, dar poate apărea şi ca fiind inomogen în cazul necrozelor ori ale acumulărilor de cristale de colesterol. Secţiunile coronare sunt utile în evidenţierea extensiei intraselare, a relaţiei cu ventricolul III şi a gradului de comprimare de către tumoră a parenchimului cerebral bazal (fig. 4.128) [9,10].

Rezonanţa magnetică nucleară reprezintă investigaţia neuroimagistcă de elecţie în diagnosticul pacienţilor cu craniofaringioame. Pe imaginile T2, T1 cu contrast craniofaringioamele se prezintă sub forma unei mase tumorale heterogene, supraselare cu porţiuni chistice şi calcificări. Intensitatea de semnal a conţinutului chistic în T1 variază între hiper şi hipointens, expresie a conţinutului heterogen al chistului. Peretele chistului captează substanţa de contrast la fel ca şi porţiunile solide ale tumorii (fig. 4.129). Chistele cu un conţinut scăzut în proteine nu pot fi diferenţiate de chistele de altă etiologie [2,3,10].

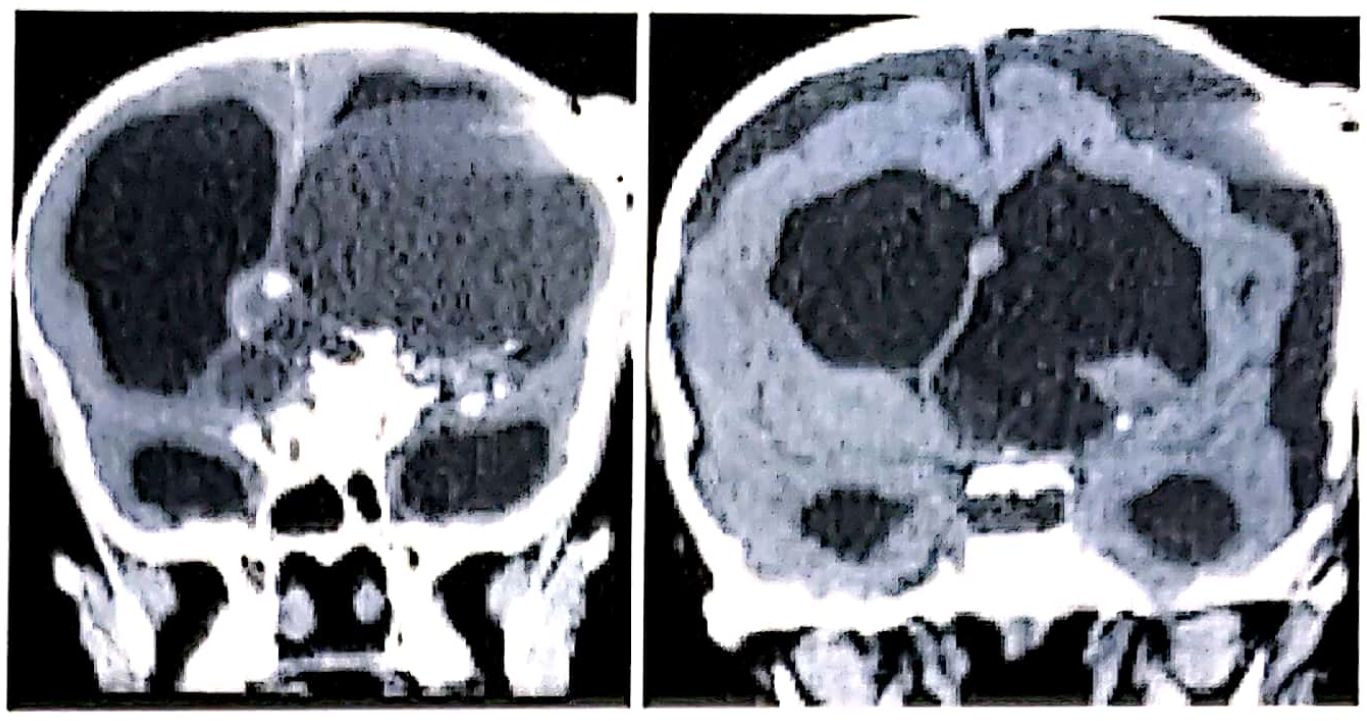

Figura 4.128. Examinare CT în secțiune coronară preoperator la un craniofaringiom gigant cu importante calcificări supraselare și o porțiune chistică gigantă ce umple aproape întreg ventriculul lateral stâng; în dreapta examinarea postoperatorie după ablația completă a tumorii, inclusiv a porțiunii calcificate.

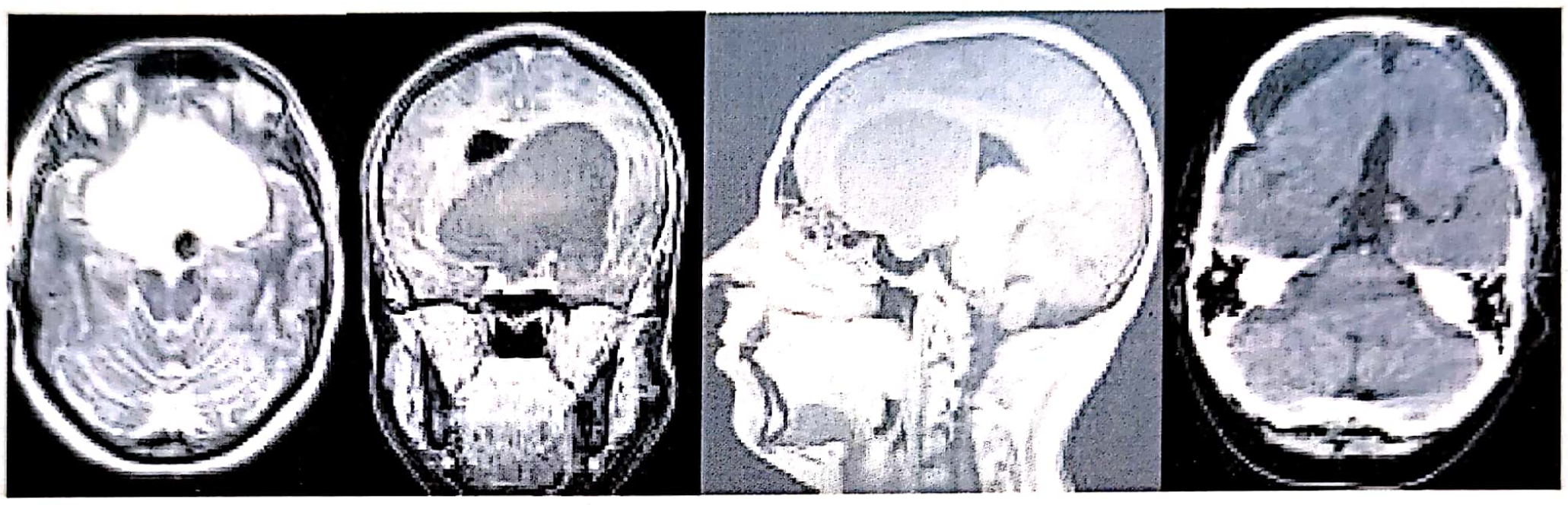

Figura 4.129. Examinare RMN nativ și cu contrast într-un craniofaringiom gigant, forma chistică; imaginea din dreapta – examen CT nativ postoperator la două săptămâni: se remarcă un mic nodul calcificat restant.

Angio-RMN-ul poate oferi detalii importante în cazul craniofaringioamele gigante care adeseori pun în tensiune sau chiar înglobează structuri vasculare importante [1,10].

DIAGNOSTIC DIFERENȚIAL

La copii, craniofaringioamele trebuie diferențiate de: glioamele optice și hipotalamice, de germinoame, hamartoame, teratoame; PNET.

În cazul pacienților adulți, diagnosticul diferențial al craniofaringioamelor trebuie făcut, în ordinea frecvenței, cu următoarele afecțiuni: adenoame hipofizare; chistele pungii Rathke, meningeoame, chiste dermoide, epidermoide, chiste coloide, cavernoame, tuberculoame, metastaze, anevrisme de arteră carotidă internă [2,6].

ATITUDINE TERAPEUTICĂ

Nu există un consens cu privire la managementul chirurgical optim al craniofaringioamelor. Strategia rezecției chirurgicale complete a tumorii într-un singur timp operator este controversată. Scopul intervenției chirurgicale, în opinia lui Chakrabarti și colab. [11] este rezecția a cât mai mult posibil din tumoră la prima intervenție, pentru tumora restantă fiind utilizată radiochirurgia.

O altă categorie de neurochirurgi propun aspirarea stereotaxică și drenajul conținutului chistic, urmate opțional, de plasarea de radioizotopi sau de agenți chimioterapici (bleomicină) în cavitatea restantă, tratament care nu și-a dovedit în mod concludent eficacitatea [12,13]. Alți autori sunt adepții radiochirurgiei sau, cel mai adesea a rezecției chirurgicale subtotale însoțită de radioterapie ca metodă adjuvantă de tratament. Lunsford sugerează că folosirea radiochirurgiei ar trebui să fie restricționată pentru tumori ce nu depășesc 20 mm în diametru, situate la mai mult de 5 mm de nervii optici [14].

În opinia lui Fahlbusch [15], rezecția chirurgicală totală este demnă de luat în considerare; cu toate acestea, dacă intraoperator se decelează semne care indică un risc crescut de lezare a structurilor neurovasculare vitale, se tentează o rezecție subtotală a tumorii, în condiții de siguranță.

În opinia noastră ablarea microchirurgicala radicală a craniofaringioamelor trebuie încercată ori de câte ori este posibil, aceasta reprezentând singura variantă care asigură vindecarea celor mai multe cazuri. Structurile neurovasculare din regiune sunt de regulă interesate de tumoră iar pentru prezervarea lor trebuiesc depuse toate eforturile. Tratamentul chirurgical al craniofaringioamelor este o provocare pentru orice neurochirurg, necesitând o echipă operatorie experimentată, familiarizată cu detaliile acestei regiuni anatomice.

Abordul chirurgical ales trebuie să asigure cea mai scurtă cale de acces spre leziune, o vizualizare adecvată a acesteia, control asupra structurilor neurovasculare vitale și o minimă retracție cerebrală [15]. Toate aceste deziderate sunt întrunite în opinia noastră de abordul *fronto-temporal* sau variantele acestuia (fronto-lateral, subfrontal lateral) (fig. 4.130).

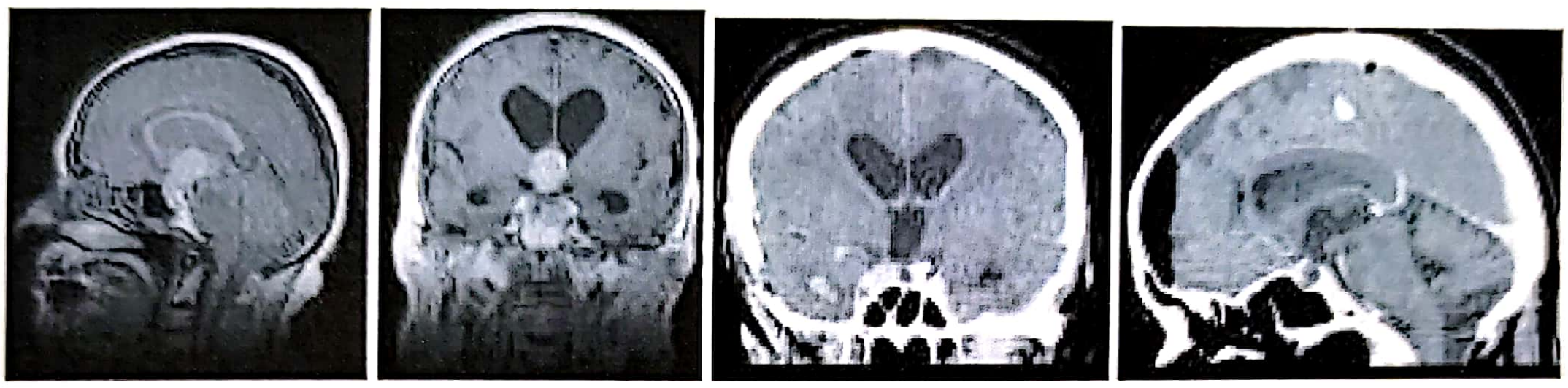

Figura 4.130. Examinare RMN și CT imediat postoperator la un craniofaringiom ablat radical pe un abord fronto-temporal.

În situații particulare însă neurochirurgul poate opta pentru a asigura accesul cât mai aproape de tumoră și la alte tipuri de abord cum sunt:

– Abordul transsfenoidal: tumori care conțin un chist mare sau la care majoritatea porțiunii solide a tumorii se află intraselar.

– Abordul transcalos (fig. 4.131).

– Abordul intraventricular transcortical: tumori localizate strict intraventricular.

– Abordul subtemporal: tumori mici, retrochiasmatice.

– Abordul transpietros- transtentorial: tumori gigante retrochiasmatice cu extensie spre clivus.

– Abordul subfrontal uni-/ bilateral.

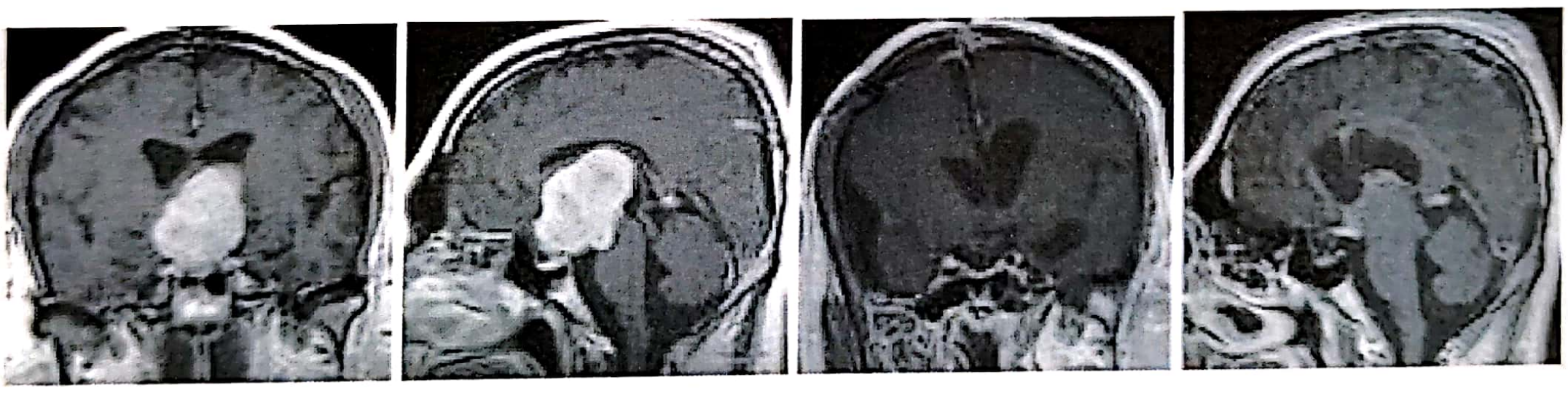

Figura 4.131. Craniofaringiom ablat macroscopic total pe abord transcalos.

În cazul unei chiasme prefixate și a unei tumori localizate retroselar, cu extensie în cisternele interpedunculopontine și la nivelul ventricolului III, abordul translamina terminalis oferă accesul asupra porțiunii anterioare a ventricolului III (fig. 4.132).

Pentru tumorile gigante cu multiple extensii laterale, posterioare sau anterioare poate fi stabilită o strategie în mai mulți timpi operatori (fig. 4.133) [16–18].

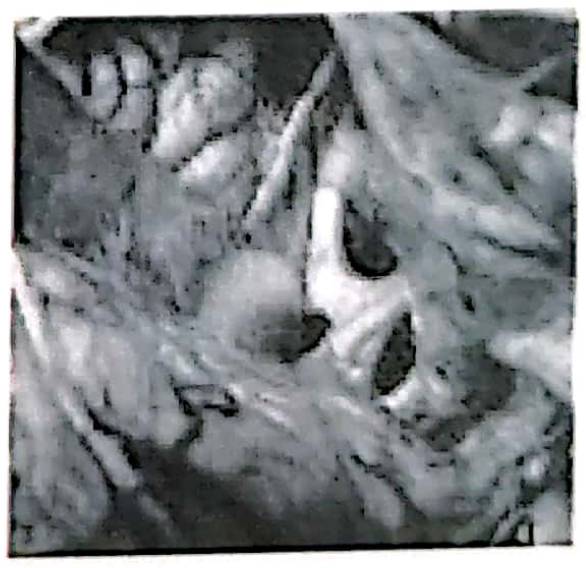

Figura 4.132. Aspect intraoperator într-un craniofaringiom ablat macroscopic total pe abord froto-temporal translamina terminalis.

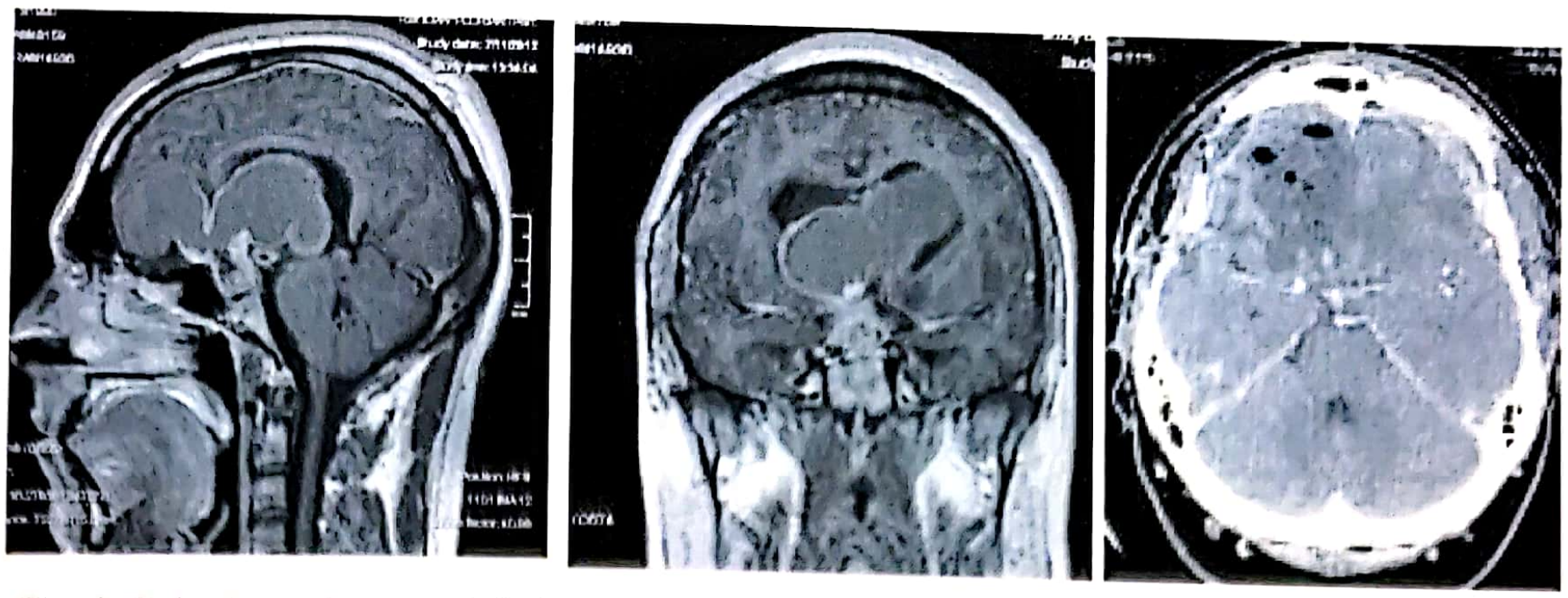

Figura 4.133. Craniofaringiom gigant multilobat ablat în trei timpi: abord transcalos, abord fronto-temporal stâng şi drept. Examenul CT de control după ultima intervenţie confirmă ablaţia tumorii şi evidenţiază craniotomiile fronto-temporale bilaterale.

COMPLICAŢII

Chirurgia craniofaringioamelor prezintă o multitudine de riscuri pentru pacienţi. Aceştia pot suferi dereglări endocrine severe, în special după abordurile transcraniene, diabetul insipid şi sindromul secreţiei inadecvate de hormon antidiuretic (SIADH) ocupând un loc primordial; lor li se alătură hipopituitarismul, hiperprolactinemia, hipocortizolemia. Alterări ale statusului neurologic sunt de asemenea regăsite în studiile din literatură. Infecţiile pot apărea atât în perioada chirurgicală cât şi tardiv.

Aproximativ jumătate din pacienţi dezvoltă obezitate morbidă postoperator ca urmare a lezării nucleilor hipotalamici şi/sau nucleilor paraventriculari.

Tulburările vizuale au fost adeseori raportate dupa chirurgia craniofaringioamelor. În cazul abordurilor transcraniene incidenţa apariţiei tulburărilor vizuale a trecut de 35%, deşi în numeroase studii ea e apreciată la 10–20% [19,20].

Se descriu tulburări de somn ca urmare a dereglării alternanţei între somn şi veghe, care pot să meargă până la narcolepsie, tratamentul cu melatonină putând uneori ajuta [19]. O complicaţie redutabilă este afectarea centrului ce controlează senzaţia de sete şi aportul de lichide. În cazul în care este asociată unui DI poate pune în pericol viaţa pacientului.

Prezenţa hidrocefaliei preoperator are un impact negativ asupra prognosticului şi implicit a ratei de supravieţuire. Dereglările neuropsihice (tulburări de memorie, tulburări intelectuale, imaturitatea afectivă) dar şi hiperfagia sunt adeseori întâlnite şi au un impact semnificativ asupra calităţii vieţii pacienţilor postoperator.

Fistula LCR reprezintă adeseori o complicaţie a chirurgiei transsfenoidale. Meningita reprezintă de asemenea o complicaţie de temut.

Infarctul cerebral instalat la distanţă de locul intervenţiei chirurgicale a fost raportat de diverşi autori; acesta s-ar datora trombozelor vasculare extinse dezvoltate ca urmare a manoperelor chirurgicale. Injuriile vasculare sunt răspunzătoare şi de apariţia postoperatorie a hemoragiilor intra-cerebrale, iar manipularea excesivă a vaselor mari poate duce la apariţia anevrismelor [19,20].

Mortalitatea postoperatorie a fost influenţată de două progrese tehnologice: folosirea de rutină a glucocorticoizilor începând cu anul 1950 şi introducerea din 1969 a microscopului operator în practica curentă chirurgicală. Mortalitatea postoperatorie are valori mai mari în cazul intervenţiei chirurgicale pentru recidive tumorale; aceasta s-ar datora aderenţelor strânse la structurile neurovasculare, mult mai exprimate în cazul recurenţelor. Radioterapia poate determina la rândul său, sporirea numărului de cicatrici şi adeziuni corticale [2,20].

BIBLIOGRAFIE

1. Karavitaki N, Cudlip S, *et al.*: Craniopharyngiomas. Endocr Rev 27. 371–397, 2006.
2. Garnett MR, Puget S, Grill J, Sainte-Rose C: Craniopharyngioma. Orphanet J Rare Dis 2:18, 2007.
3. Greenberg M.S.: Handbook of Neurosurgery, Greenberg Graphics, Inc., Lakeland, Florida, Seven Edition: 663–664, 2010.
4. Samii M, Tatagiba M. Surgical management of craniopharyngiomas: a review. Neurol Med Chir. 1997; 37:141–149. doi: 10.2176/nmc.37.141.
5. Jay Jaganathan, Aaron S. Dumont: Pediatric sellar tumors: diagnostic, procedures and management. Neurosurg Focus 18(6a): E6, 2005.
6. Adamson TE, Wiestler OD, Kleihues P, Yasargil MG. Correlation of clinical and pathological features in

surgically treated craniopharyngioma. J Neurosurg 1990; 73:12–17.

7. Van Effenterre R, Boch AL: Craniopharyngioma in adults and children; a study of 122 surgical cases. J Neurosurg 97:3–11, 2002.
8. Miller DC. Pathology of craniopharyngiomas: clinical import of pathological findings. Pediatr Neurosurg. 1994;21:11–17.
9. Tsuda M, Takahashi S, Higano S, Kurihara N, Ikeda H, Sakamoto K. CT and MR imaging of craniopharyngioma. Eur Radiol 1997; 7(4):464–9.
10. Curran JG, O'Connor E. Imaging of craniopharyngioma. Childs Nerv Syst 2005 Aug; 21(8):635–9.
11. Chakrabarti I, Amar A, Couldwell W, *et al.*: Long term neurological, visual and endocrine outcomes following transnasal resection of craniopharingioma. J Neurosurg 102: 650–657, 2005.
12. Liu W *et al.*: Intracystic Bleomycin for Cystic Craniopharyngiomas in Children (Abridged Republication of Cochrane Systematic Review); Neurosurgery 71: 909–915, 2012.
13. Hukin J, Steinbok P, Lafay-Cousin L *et al.*: Intracystic bleomycin therapy for craniopharyngioma in children. Cancer 109: 2124–2131, 2007.
14. Albright AL, Hadjipanayis CG, Lunsford LD, Kondziolka D, Pollack IF, Adelson PD (2005). Individualized treatment of pediatric craniopharyngiomas. Childs Nerv Syst 21:649–654.
15. Fahlbusch R., Hanegger J., Paulus W., *et al.*: Surgical tratament of craniopharingiomas: experience with 168 patients. J. Neurosurg 90: 237–250, 1999.
16. Liu JK, Cole CD *et al.*: Cranial base strategies for resection of craniopharyngioma in children. Neurosurg Focus 18(6a): E9, 2005.
17. Yasargil MG. Craniopharyngiomas. Microneurosurgery, vol. IVB (Microneurosurgery of CNS Tumors). Theime Medical Publisher, Inc.New York; 1996: 205–223.
18. Florian I.Şt.: Principii şi tehnici de bază în tratamentul tumorilor cerebrale în Tratat de neurochirurgie, vol. 1. Sub coordonarea Prof.Dr.MSc. A.V. Ciurea, Edit. Medicală 2010, p.463–492.
19. Fernandez-Miranda JC, Gardner PA, Snyderman CH, *et al.* Craniopharyngioma: a pathologic, clinical, and surgical review. Head and Neck 2012;34(7):1036–1044.
20. Mortini P, Losa M, Pozzobon G, *et al.* Neurosurgical treatment of craniopharyngioma in adults and children: early and long-term results in a large case series. Journal of Neurosurgery. 2011;114:1350–1359.

TUMORILE GERMINALE

ALIN ŞTEFAN LUCIAN BLAGA, NICOLAE IANOVICI

Tumorile germinale reprezintă un grup relativ heterogen de tumori pediatrice care se formează din resturi ale celulelor germinale primordiale. Deşi în majoritatea seriilor (nord-americane) reprezintă aproximativ 4% din totalitatea tumorilor cerebrale, unele serii din Asia arată o frecvenţă ceva mai crescută. Incidenţa maximă a acestor tumori este în decadele I şi a II-a de viaţă [1,2].

Având în vedere heterogenitatea histologică a acestor tumori (cu răspunsuri foarte diferite la tratament) şi tendinţa lor de a se dezvolta pe linia mediană în zone profunde (implicând dificultăţi de tehnică chirurgicală), tratamentul complex al acestor tumori este încă o sursă de controverse.

Clasificarea acestor tumori se face în funcţie de:

– ***histologia***: clasifică aceste tumori în 6 subtipuri (OMS) [3]:

- •germinoame,
- •carcinoame embrionare,
- •tumori de sac Yolk,
- •choriocarcinoame,
- •teratoame
  - – mature
  - – imature
  - – teratoame cu transformări maligne,
- •tumori germinale cu celule mixte;

– din punct de vedere *terapeutic* se clasifică în **tumori germinomatoase**, tumori cu celule germinale **non-germinomatoase** (se includ aici carcinomul embrionar, coriocarcinomul, tumora de sac Yolk şi tumorile mixte) şi **teratoamele**. Dintre aceste tumori, germinoamele pure reprezintă ceva mai mult de 50% (între 40 şi 65%), tumorile mixte şi teratoamele fiecare între 10–20% iar fiecare din grupurile de tumori non-germinomatoase care rămân reprezintă câte 5–10% [4]. Această clasificare este legată de prognosticul acestor tumori, componenta non-germinomatoasă (cu excepţia teratomului matur) fiind legată de un prognostic mai puţin bun pentru aceşti pacienţi.

Localizarea tumorilor germinale în mare majoritate este supraselar sau în regiunea pineală (într-o proporţie de 2:1); această distribuţie este influenţată de vârsta si sexul pacientului, cele de regiune pineală fiind mult mai frecvente la pacienţi de sex masculin. Leziunile localizate supraselar sunt mai frecvente la femei, apar la vârste mai mici şi conţin mai frecvent elemente non-germinomatoase, deci au un prognostic mai puţin bun [5]. Până la 10% dintre pacienţi se prezintă la momentul diagnosticului cu tumori în ambele localizări, nefiind clar dacă acestea sunt tumori cu debut simultan în ambele localizări sau reprezintă metastaze; totuşi prezenţa frecventă de metastaze detectate endoscopic în ventriculul III la pacienţi cu germinoame de regiune pineală operaţi pentru hidrocefalie, înclină balanţa în favoarea determinărilor secundare [6].

Deoarece tumorile cu celule germinale pot disemina pe calea LCR, stadializarea lor în funcţie de prezenţa sau absenţa acestor diseminări este de asememea importantă. Această stadializare se face imagistic (RMN al întregului neuraxis) şi din citologia LCR. Lăsând la o parte tumorile bifocale (supraselare şi de regiune pineală), la momentul diagnosticului, în diversele serii, diseminarea pe cale LCR apare la cel puţin 10% dintre pacienţi, cu determinări secundare la nivel spinal sau ventricular [4].

O altă abordare considerată multă vreme o „dogmă” în neurochirurgie şi la care s-a renunţat este doza –„test” de radiaţii: pentru o tumoră de regiune pineală cu toate caracteristicile imagistice şi clinice pledând in favoarea unui germinom se aplica o doză de radiaţii de 5 Gy, urmărindu-se evoluţia tumorii. Dacă aceasta scădea în dimensiuni era clar ca avem de-a face cu un germinom şi radioterapia era în continuare aplicată, dacă nu se trecea la chirurgie şi/sau chimioterapie. Având în vedere efectele negative ale radioterapiei asupra dezvoltării copilului, precum şi faptul că aproximativ 50% din tipurile histologice de tumori ale regiunii pineale sunt radio-rezistente, acest tip de abordare nu își mai găsește locul în tendințele terapeutice actuale [8].

GERMINOMUL

Este cel mai frecvent tip tumoral întâlnit în regiunea pineală la vârsta pediatrică, reprezentând 27–30% dintre tumorile acestei regiuni [8].

Germinoamele reprezintă echivalentul tumoral la nivelul SNC al seminoamelor testiculare de la pacienții de sex masculin sau al disgerminoamelor ovariene de la femei. Există două teorii referitor la apariția acestor tumori (teoria celulelor germinale și teoria celulelor embrionare), niciuna neprezentând însă suficiente argumente pentru geneza tumorală [9,10]. Din punct de vedere al diferențierii celulare, aceste tumori sunt considerate cel mai puțin diferențiate dintre tumorile cu celule germinale ale SNC, această lipsă de diferențiere implică un prognostic mai bun al acestor tumori cu o rată de răspuns mai bun la tratament pentru germinoamele pure față de cele care includ și componente non-germinomatoase [1,4].

Epidemiologie, etiopatogenie. Aceste tumori apar cel mai frecvent în perioada pubertății, 26% între 10 și 12 ani, 65% între 10 și 21 de ani și 95% înainte de vârsta de 27 de ani [11]. Doar 11% apar înainte de vârsta de 9 ani (un singur caz raportat în literatură de germinom la un copil de 16 luni) [12]. La copii, anomaliile citogenetice cel mai frecvent observate sunt deleția 1p și 6q, anomalii ale cromozomilor X și modificări ale 12p [13–15]. Cea mai frecvent întâlnită anomalie genotipică este XXY, similară celei din sindromul Klinefelter. Într-adevăr, pacienții cu sindrom Klinefelter sunt mai predispuși a dezvolta tumori cu celule germinale la nivelul SNC, la fel cei cu sindrom Down sau neurofibromatoză tip I [16].

Histopatologic sunt încadrate în gradul III WHO și sunt constituite din două populații celulare distincte: celule maligne foarte mari, poligonale, asemănătoare celulelor germinale primitive și celule mai mici, limfocite. În unele cazuri, un răspuns inflamator exagerat poate „umbri" componenta tumorală. Celulele germinomatoase manifestă o puternică reacție imunohistochimică pentru c-kit și OCT-4, fiind uneori pozitive și pentru fosfataza alcalină placentară. În unele cazuri, reacția imunohistochimică la β-hCG poate evidenția prezența izolată a celulelor sincițiotrofoblastice [11].

Prezentarea clinică depinde atât de localizarea lor cât și de vârsta pacientului. Astfel, tumorile localizate în regiunea pineală produc tipic simptome legate de creșterea presiunii intracraniene datorată hidrocefaliei obstructive: cefalee, grețuri și vărsături. Pacienții se pot prezenta și cu simptomatologie datorată compresiunii pe tectumul mezencefalic, un sindrom Parinaud cu paralizie de verticalitate și tulburarea acomodării la lumină fiind relativ frecvent întâlnit. Ataxia este relativ frecvent întâlnită [4].

Tumorile localizate în regiunea supraselară produc tipic simptome legate de disfuncția axului hipotalamo-hipofizare, în principal diabetul insipid, fenomene de panhipopituitarism (hipotiroidism, tulburări de creștere, pubertate întârziată sau precoce – prin deficiența de secreție a gonadotrofinei sau, dimpotrivă, prin secreția de către tumoră de β-hCG). Pot apare și tulburări ale câmpului și acuității vizuale. Diabetul insipid poate apare și cu tumori localizate la nivelul regiunii pineale, probabil prin extensia microscopică a tumorii la nivelul treimii anterioare a planșeului ventriculului III.

Germinoamele apărute la copii mici pun probleme mai aparte de diagnostic, de multe ori singurele manifestări fiind cele legate de creșterea presiunii intracraniene: macrocefalie, suturi dehiscente sau fontanele în tensiune. În unele cazuri, simptomatologia poate fi și mai nespecifică cu întârzierea în achiziții (dar și/sau în greutate), astfel de tumori atingând dimensiuni considerabile până la momentul diagnosticului.

Diagnosticul acestor tumori se face atât prin teste de laborator cât mai ales imagistic. Pentru diagnosticul corect și complet al acestor tumori este necesară si analiza markerilor tumorali din sânge și LCR (dacă acesta poate fi recoltat în condiții de siguranță pentru pacient): α-fetoproteina (AFP), β-hCG și fosfataza alcalină placentară (PLAP – crescută în cazul unor germinoame, dar acest marker nu și-a dovedit utilitatea). Valori mult crescute fie ale AFP, fie ale β-hCG sunt diagnostice pentru tumorile cu celule germinale non-germinomatoase (iar fosfataza alcalină în cazul germinoamelor), confirmarea histologică nemaifiind necesară. Valori ceva mai scăzute ale β-hCG (sub 50–100 mIU/mL) pot apare în germinoamele cu celule sincițiotrofoblastice, unii autori tratând acești pacienți relativ empiric ca și cum ar fi vorba de un germinom, deși această abordare rămâne controversată [4]. Pentru tumorile la care nu se pun în evidența creșteri ale acestor markeri, diagnosticul histopatologic devine o necesitate.

Evaluarea endocrinologică privind prezența sau absența disfuncției axului hipotalamo-hipofizar al pacientului, în cazul tumorilor localizate la nivel supraselar face parte din protocolul de diagnostic.

Evaluarea oftalmologică este necesară pentru pacienții cu tumori supraselare (câmp și acuitate vizuală).

Diagnosticul imagistic se face prin examinare RMN unde germinoamele apar fie ușor hipo- fie isointense pe secvențele T1 și ușor hiperintense pe secvențele T2. Arii chistice pot fi uneori observate. Germinoamele se încarcă tipic intens și omogen cu substanță de contrast (fig. 4.134 și 4.135). Este recomandabilă efectuarea stadiului tumoral prin examinarea RMN nativ al întregului neuroaxis, în vederea evidențierii eventualelor metastaze la nivel spinal sau intraventricular.

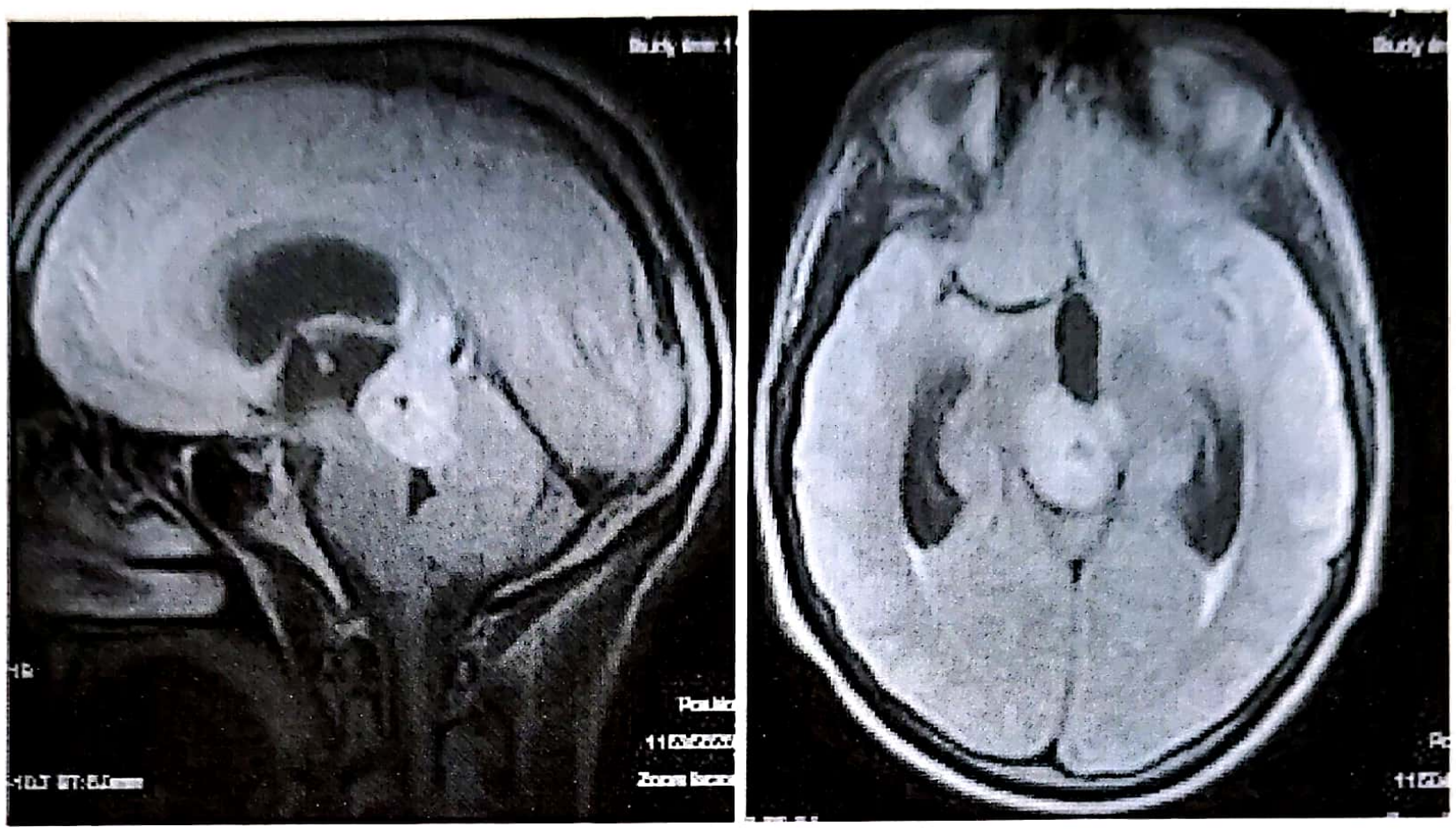

Figura 4.134. Examinare RMN cu contrast care pune în evidență o tumoră de regiune selară moderat hiperintensă cu o mică arie hipointensă centrală (calcifiere); importantă dilatare a sistemului ventricular – aspect sugestiv pentru un germinom.

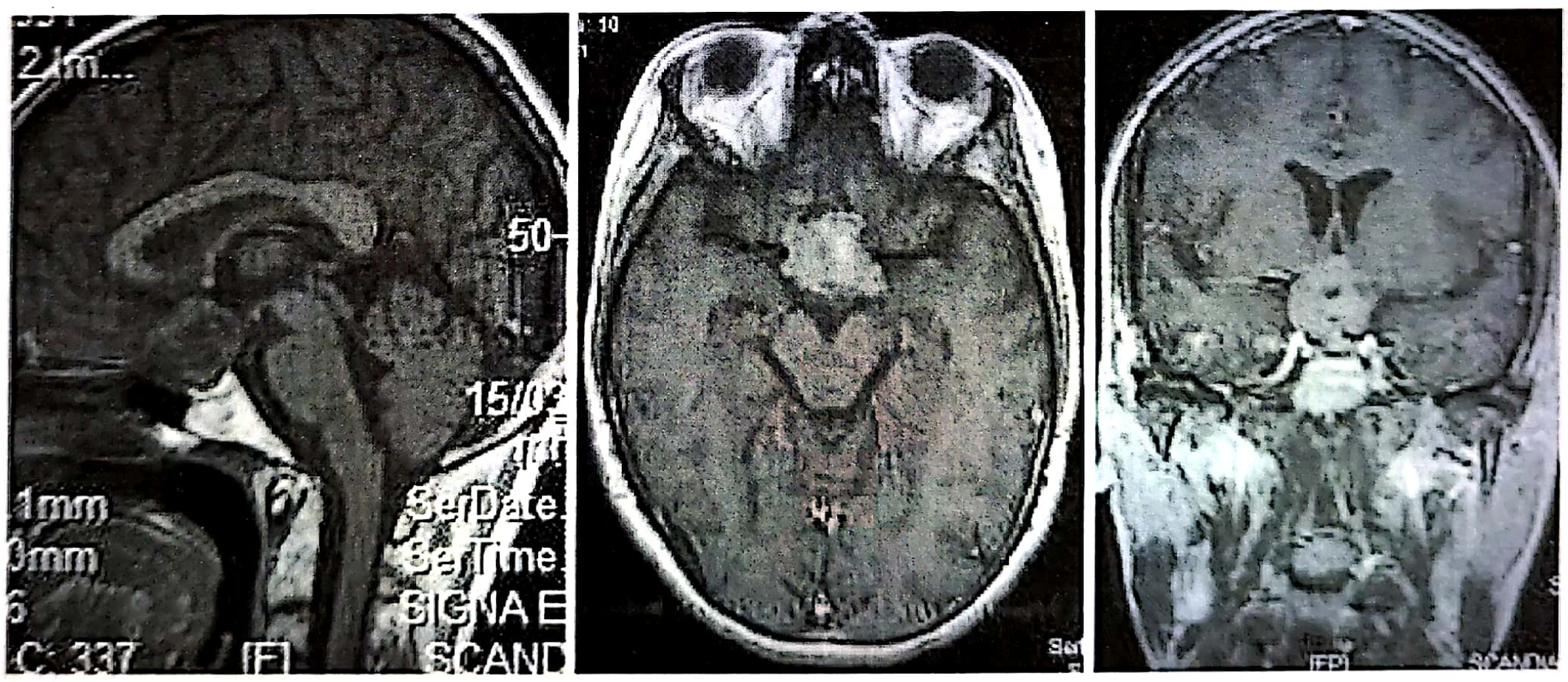

Figura 4.135. Tumoră supraselară izo-hipointensă în secvențele T1 care se contrastează relativ uniform prezentând hipodensitate centrală (calcificare) la o tânără de 20 de ani – aspect sugestiv pentru un germinom.

Examenul CT cerebral în cazul germinoamelor evidențiază de obicei formațiuni tumorale omogene, fie iso fie ușor hiperdense față de substanța cerebrală și care se încarcă moderat până la marcat cu substanță de contrast, dar în general omogen. Calcificări pot apare în ambele localizări principale ale germinoamelor, tumora având tendința de a înconjura și încastra calcificarea (fig. 4.136).

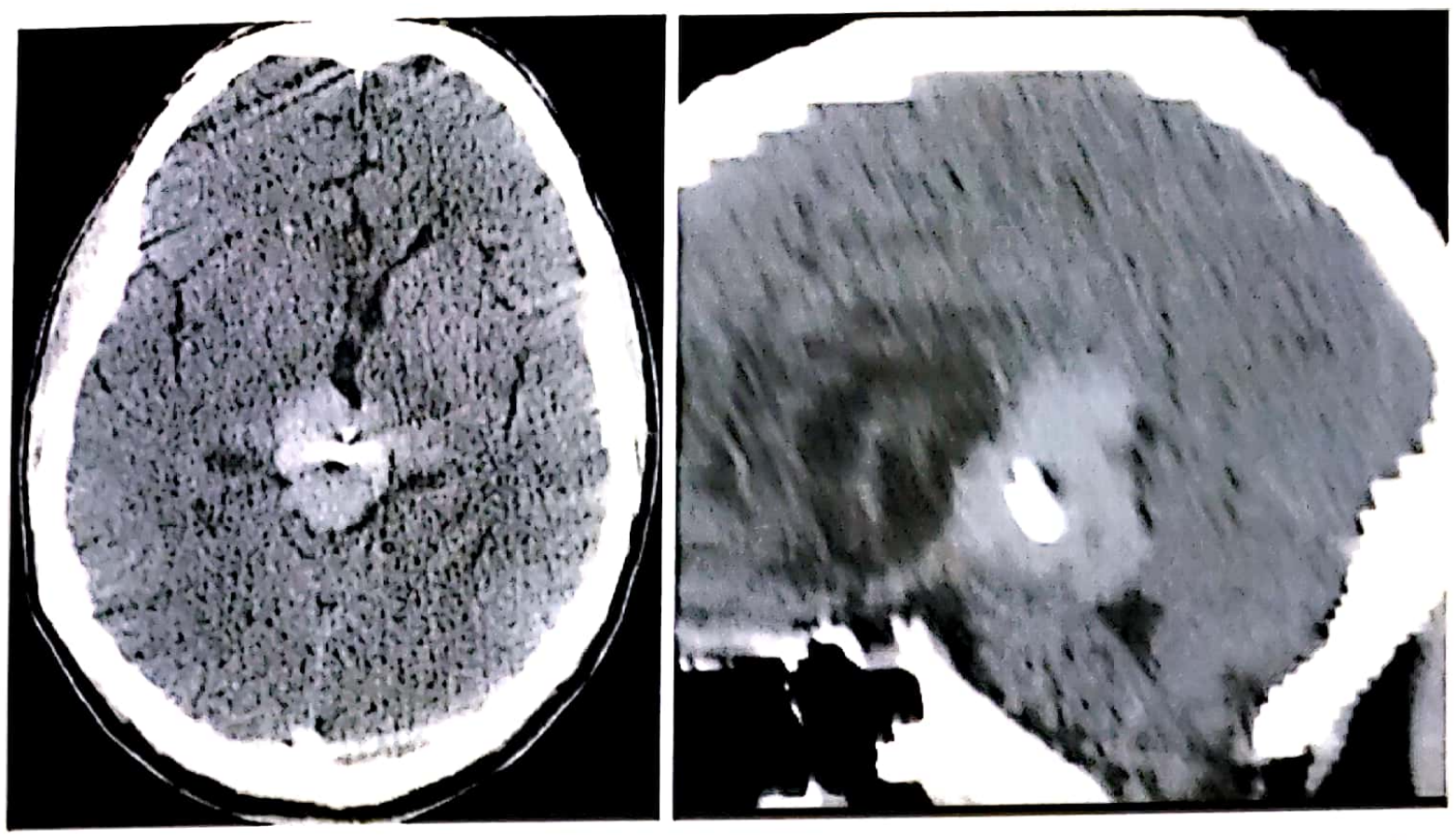

Figura 4.136. Examinare CT cu contrast ce evidențiază o tumoră de regiune pineală, contrastată uniform și cu o calcificare intratumorală.

Atitudinea terapeutică. Tratamentul germinoamelor are două componente importante: tratamentul chirurgical și terapia adjuvantă (chimio- și radioterapia).

Rolul **terapiei chirurgicale** în tratamentul germinoamelor constituie încă sursă de controverse. În primul rând, mulți dintre acești pacienți (în special cei cu tumori în regiunea pineală) se prezintă cu fenomene legate de hidrocefalie, astfel încât rezolvarea chirurgicală a acesteia constituie primul pas de tratament. În principiu, există trei posibilități terapeutice pentru rezolvarea hidrocefaliei: drenajul ventriculo-peritoneal, care are dezavantajul că transforma pacientul în „shunt dependent" și poartă un risc scăzut de diseminare intraperitoneală [17]; ventriculocisternostomia endoscopică a ventriculului III s-a impus tot mai mult în ultimii ani ca primă măsură terapeutică, mai ales că pe lângă procedura de șuntare a LCR permite uneori și obținerea de material pentru examenul histopatologic din tumoră și citologic de la nivelul LCR; rezerve există la pacienții la care există metastaze și la nivelul planșeului ventriculului III (mai ales pentru cei cu tumori de regiune supraselară), la care drenajul ventriculo-peritoneal rămâne cea mai bună opțiune. Drenajul ventricular extern este preferabil de introdus ca prim timp în abordul direct al tumorilor de regiune piuneală urmând ca în cazul reluării circulației LCR la nivelul apeductului acesta să fie exclus, în caz contrar putând fi aplicat un drenaj ventriculo-peritoneal definitiv.

Locul rezecției chirurgicale și extensia acesteia este încă discutabil în tratamentul germinoamelor, având în vedere răspunsul rapid la radio și chimioterapie. Necesitatea existenței unui diagnostic histopatologic este însă în afara oricărei discuții. Modalitatea de obținere a acestui diagnostic poate fi biopsia stereotactică (de preferat la un pacient cu status biologic precar sau cu boli sistemice ce duc la creșterea riscului anestezic), cea endoscopică sau deschisă (asociată sau nu cu rezecția tumorală). Căile de abord chirurgical sunt influențate de localizarea și extensia tumorală (evidențiate imagistic). Pentru leziunile de regiune pineală cel mai frecvent sunt folosite abordurile supracerebelos infratentorial în poziție semișezândă, suboccipital transtentorial sau interemisferic transventricular, în funcție de extensia leziunii deasupra sau dedesubtul venei Galen și extensia ei în porțiunea posterioară a ventriculului III. Pentru leziunile supraselare, tot determinate de extensia tumorală pot fi utilizate diferite căi de abord: pterional, subfrontal, interemisferic anterior sau transventricular. Aspectul intraoperator al germinoamelor este cel al unor tumori de consistență relativ scăzută, gri-rozacee, în general mai slab delimitate (mai ales tumorile mai mari), putând infiltra elementele învecinate. Pot apare și zone hemoragice sau chistice intra-tumorale.

Radioterapia reprezintă cea mai importantă componentă a tratamentului germinoamelor, acestea fiind tumori extrem de radiosensibile. Studiul multicentric prospectiv MAKEI a arătat supraviețuiri superioare de 90% fără recidivă tumorală cu doze utilizate de 30 Gy la nivelul tumorii și 15 Gy pe întregul neuraxis, astfel încât studiile ulterioare s-au concentrat pe aceste doze mai scăzute [18]. Având în vedere efectele adverse pe care le au radiațiile asupra SNC al copiilor (tulburări de dezvoltare și endocrine) și riscurile de apariție a ale unor tumori radioinduse, unele tehnici s-au concentrat pe definirea unor câmpuri de iradiere doar a ventriculilor, reducând astfel dozele de iradiere la nivelul cortexului (un loc puţin obişnuit pentru apariţia de metastaze ale germinoamelor) [4].

Chimioterapia şi-a dovedit utilitatea doar asociată radioterapiei în controlul bolii, scăzând necesitatea dozelor crescute de radiaţii. Sunt utilizaţi ca şi agenţi chimioterapici activi în germinoame: cisplatinul, carboplatinul, etoposidul, ciclofosfamida şi bleomicina (la fel ca şi pentru corespondentele tumorale din afara SNC). În general, aceşti agenţi sunt folosiţi înainte de iradierea tumorii pentru a reduce necesarul de radiaţii.

Managementul recurenţelor tumorale se face în principiu individualizat. Posibilele opţiuni terapeutice sunt radiochirurgia (în special pentru recurenţele tumorale locale), chimioterapia sau radioterapia convenţională (dacă nu s-a administrat deja doza maximă), chirurgia fiind rezervată pacienţilor cu speranţă de viaţă crescută [4].

Prognosticul pacienţilor cu germinoame intracraniene este în general bun, ratele de supravieţuire fără recurenţa tumorală fiind de peste 90% la 3 ani (până la 96,4% [19]), între 80–90% la 5 ani [11], scăzând în jur de 80% la 8 ani [4], după tratamente în care pe prim-plan se află combinaţiile între chimio- şi radioterapie.

CARCINOMUL EMBRIONAR

Carcinomul embrionar întâlnit la nivelul SNC reprezintă echivalentul tumorii de la nivel testicular sau ovarian, făcând parte din grupul tumorilor cu celule germinale non-germinomatoase.

Epidemiologie. Frecvenţa acestui tip histologic este între 5–10% din totalul acestor tumori, rareori fiind întâlnit ca tip histopatologic pur, cel mai frecvent ca făcând parte din tumorile mixte. Au un vârf al incidenţei în adolescenţă (14–16 ani), cu predilecţie pentru pacienţii de sex masculin.

Histopatologie. Localizarea, ca şi pentru întregul grup al tumorilor non-germinomatoase, este cel mai frecvent tot pe linia mediană, dar cu o tendinţă ceva mai pronunţată pentru alte localizări decât cea supraselară sau de regiune pineală. Din punct de vedere histopatologic, aceste tumori sunt compuse din celule epiteliale primitive slab diferenţiate aranjate fie în straturi, fie fără o arhitectură specifică, cu citoplasmă care se poate pozitiva pentru alfa-fetoproteină. Celule multinucleate mari sincitiotrofoblastice pot apare de asemenea, acestea fiind pozitive la β-hCG. Uneori, carcinoamele embrionare pot sa nu se pozitiveze nici la AFP nici la β-hCG. La fel de heterogen este şi aspectul macroscopic al tumorii care depinde de gradul de diversitate al celulelor componente.

Diagnosticul acestor tumori se face atât clinic cât şi imagistic şi pe date de laborator (AFP, β-hCG). Aspectul imagistic nu este tipic, cu heterogenitate atât pe CT cât şi pe RMN, contrastarea făcându-se de asemenea heterogen, neregulat sau cu „ring-enhancement". Caracteristic este însă slaba delimitare a acestor tumori cu componentă malignă, ele infiltrând elementele de vecinătate (fig. 4.137).

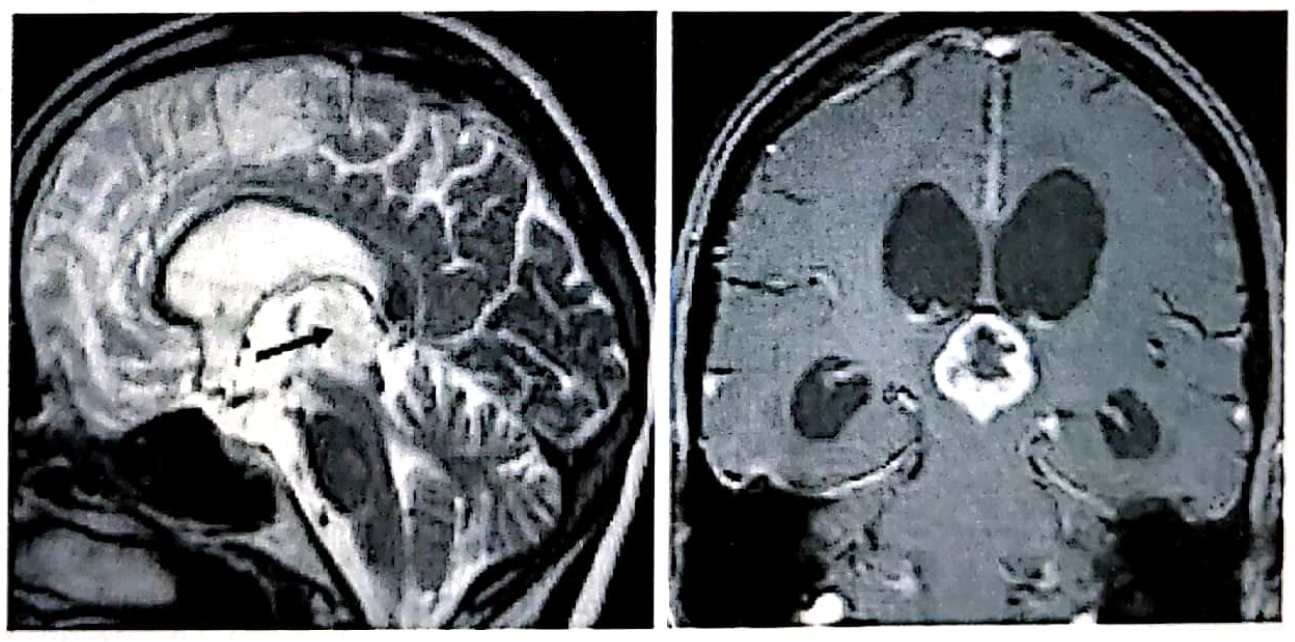

Figura 4.137. Tumoră de regiune pineală hipointensă în T2, cu o încărcare inomogenă perigerică în T1 – diagnosticul histopatologic: carcinom embrionar.

În privinţa ***tratamentului***, aşa cum am amintit anterior, carcinoamele embrionare fac parte din grupul în care rezecţia chirurgicală joacă un rol important, alături de chimio- şi radioterapie.

Prognosticul tumorilor din acest grup este mult mai scăzut faţă de germinoame, puţini copii supravieţuind peste doi ani. Cu cât componenta de celule germinomatoase a acestor tumori în general cu linii celulare mixte este mai importantă, cu atât şansele de supravieţuire sunt mai crescute [11].

TUMORA DE SAC YOLK

Denumite şi tumori de sinus endodermal, aceste tumori apar mai frecvent în adolescenţa, 65% între 10 şi 15 ani, 95% între 4 şi 21 de ani şi doar 12% sub vârsta de 9 ani [11].

Aspectul ***histopatologic*** al acestor tumori este dat de celule mai mici ca dimensiuni, organizate clasic în corpi embrioizi şi structuri mai complexe de tip glandular, formate dintr-un ax central vascular înconjurat de celule germinale, aşa numiţii corpi „Schiller-Duval". Aceste tumori frecvent au zone de diferenţiere asemănătoare carcinoamelor hepatocelulare şi, ca şi acestea, cel mai frecvent se colorează pozitiv la AFP (alfa-fetoproteină). Ocazional, după chimioterapie, aceste tumori pot suferi transformări metaplazice în adenocarcinoame adevărate care seamănă ca şi structură cu adenocarcinomul colonic [20].

Imagistic se evidenţaiză ca tumori inomogene atât pe examinarea RMN cât şi CT, cu predilecţie pentru linia mediană (fig. 4.138).

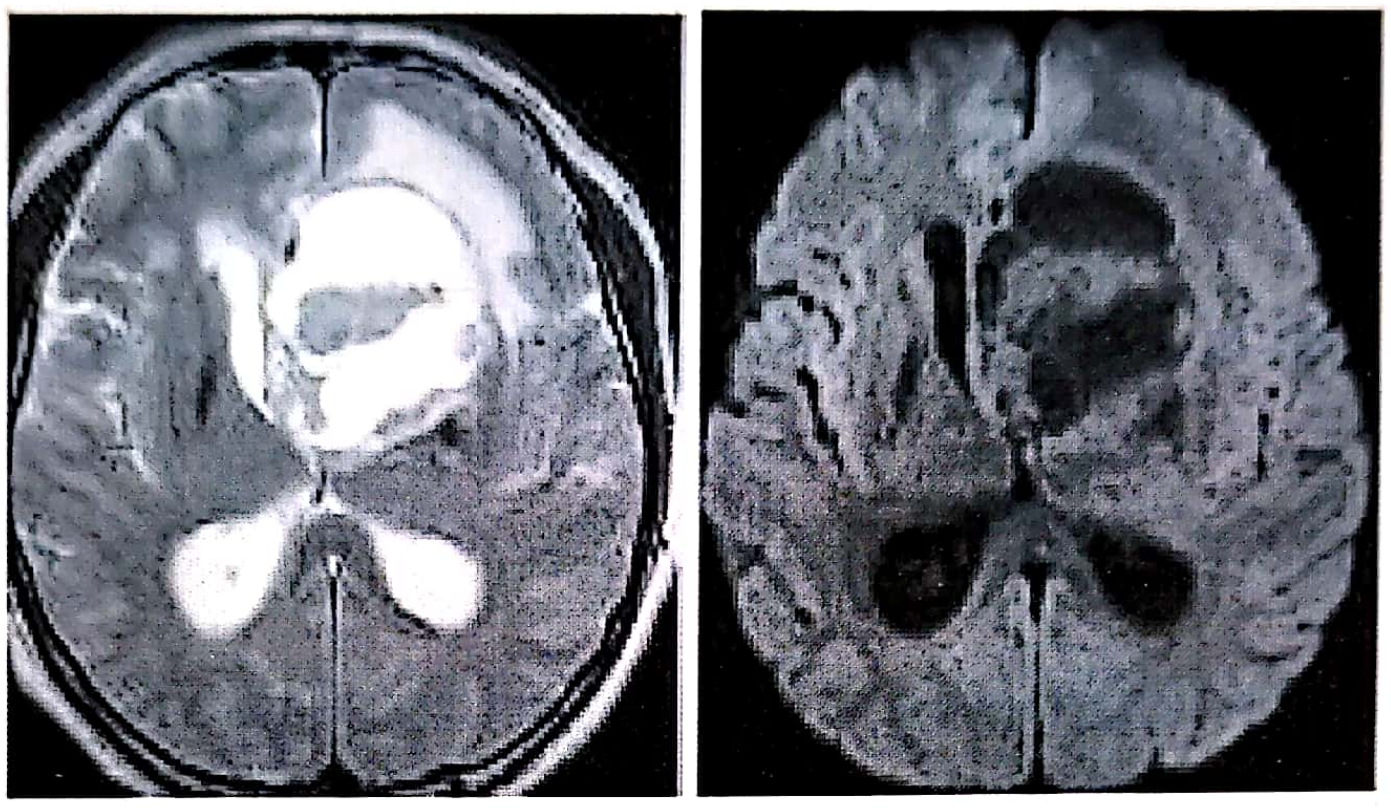

Figura 4.138. Tumoră de mari dimensiuni inomogenă cu numeroase porţiuni chistice ce aparent ocupă cornul frontal al ventriculului stâng – histopatologic: tumoră de sac Yolk.

Tratamentul acestor tumori include atât chirurgia cât şi terapia adjuvantă, radio- şi chimioterapia, prognosticul fiind însă rezervat, ca şi pentru întregul grup de tumori non-germinomatoase.

CHORIOCARCINOMUL

Acest tip tumoral, fie pur fie făcând parte din tumorile mixte este cel mai rar întâlnit. Au o predilecţie pentru vârstele mai tinere, 35% înainte de 9 ani, 25% între 7 şi 9 ani, 70% între 7 şi 15 ani şi 95% între 1 şi 21 de ani [11].

Carcinoamele primare ale SNC, în opoziţie faţă de cele sistemice, sunt extrem de bine vascularizate, iar rata de hemoragii (catastrofale la nivelul SNC) este crescută (spre deosebire de metastazele la nivelul SNC ale bolii sistemice, care nu dau sângerări). Tipic pentru acest tip de tumoră este aşezarea bilaminară a straturilor de celule citotrofoblastice şi sinciţiotrofoblastice, asemănătoare unor sinusuri.

Fiind printre tumorile cu celule germinale agresive (la care se adaugă rata crescută a hemoragiilor intratumorale), choriocarcinoamele au tendinţa unui debut rapid (şi de multe ori catastrofal) al simptomatologiei.

Tratamentul acestor tumori este de asemenea complex, accentul punându-se pe rezecţia chirurgicală, asociată radio- şi chimioterapiei.

TERATOMUL

Teratoamele reprezintă ultimul grup de tumori cu celule germinale, cu caracteristicile cele mai benigne. Şi în cadrul acestui grup există două subgrupuri, în funcţie de diferenţierea celulelor componente: teratoamele mature, benigne şi cele imature, cu componentă celulară mai slab diferenţiată şi comportament mai agresiv. Unele linii celulare din aceste tumori pot suferi şi transformări maligne.

Aceste tumori au două vârfuri de incidență: între 0 şi 9 ani (cele mai multe) şi între 16 şi 18 ani (20% dintre tumori), cu 95% apărând înaintea vârstei de 36 de ani [11].

Histopatologic. Macroscopic, intra-operator, aceste tumori apar ca mase bine delimitate cu suprafața lobulată, bine delimitate, putând conține păr, cartilaj, os sau chiar dinți. Pot exista şi componente chistice care conțin resturi celulare de natură dermică. Teratoamele imature diferă prin caracterul mai invaziv şi probabilitatea mai mare de hemoragii intratumorale. Microscopic teratoamele conțin celule ale tuturor celor trei straturi germinale: ectoderm, mesoderm şi endoderm. Teratoamele imature conțin celule mai puțin diferențiate, mai frecvent doar ale unuia dintre cele trei straturi germinale, frecvent aceste celule fiind pozitive pentru CEA (antigen carcinoembrionic) sau alfa-fetoproteină [11].

Imagistica reflectă heterogenitatea histopatologică a teratoamelor, acestea având semnale diferite datorită conținutului diferit în lipide, componente de țesut moale, calcificări şi elemente chistice. Teratoamele maligne au caracteristici similare, dar cu invazia structurilor de vecinătate. Pe examinarea CT acestea apar ca mase în general bine circumscrise (pot fi şi multiloculare), conținând arii hipodense datorită componentei lipidice. Contrastarea se face (atât pe RMN cât şi pe CT) neregulat, heterogen.

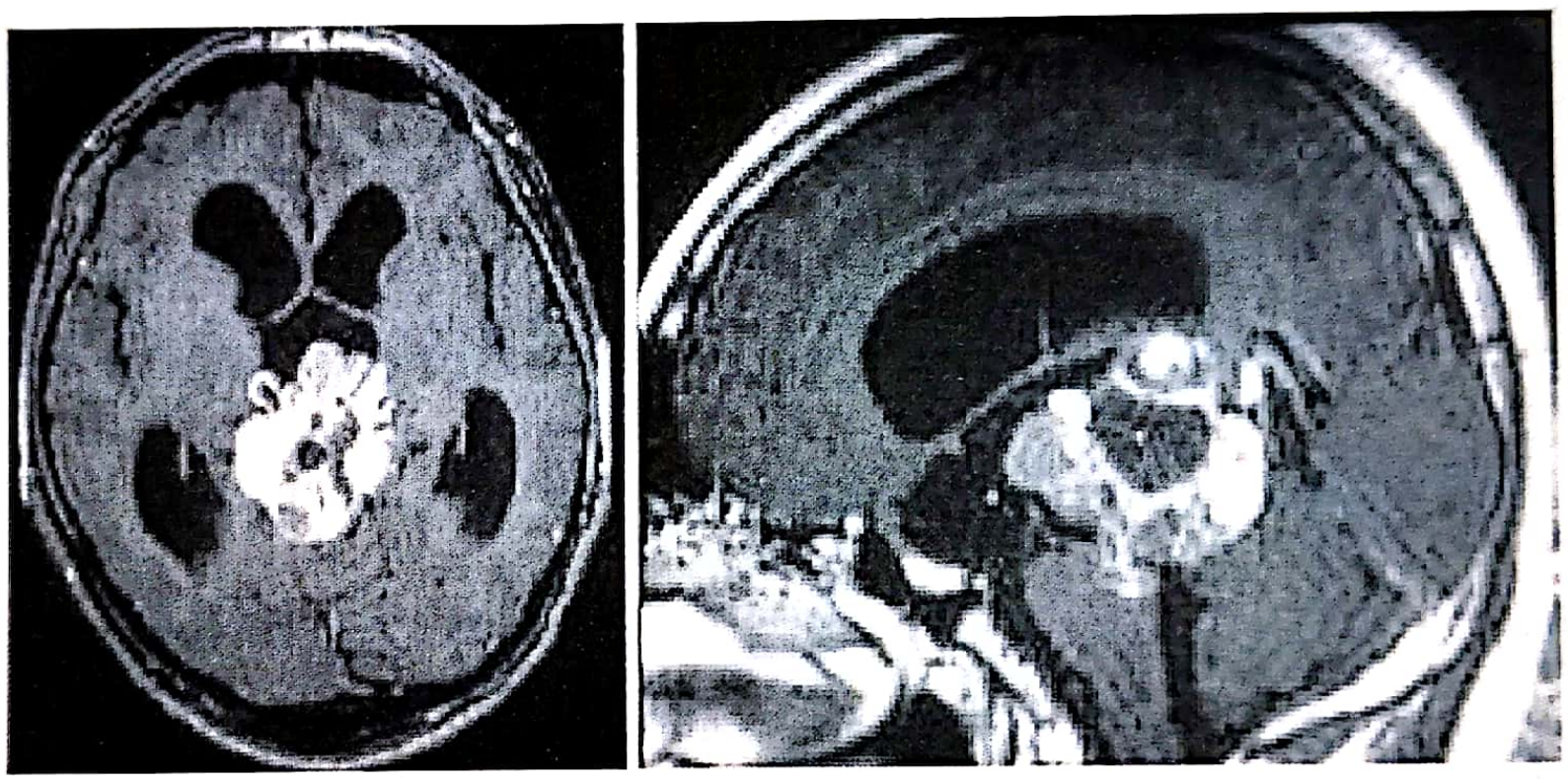

Figura 4.139. Examinare RMN la un teratom matur - de notat inomogenitatea leziunii, aspectul ei anfractuos precum şi lipsa edemului perilezional în pofida dimensiunilor şi inomogenității.

Tratamentul acestui tip tumoral este în principal chirurgical, rezecția chirurgicală completă a teratoamelor mature fiind considerată curativă. Pentru cele imature chimioterapia şi radioterapia sunt componente ale tratamentului multimodal [21].

Prognosticul acestor tumori depinde evident de histologia lor, cele mature, benigne având în general rate de supraviețuire de 100% la 5 şi 10 ani după cura chirurgicală [22,23]. Cele imature au un prognostic mai rezervat, supraviețuirea fiind la 5 ani de doar 25%. Totuşi, acest prognostic este cu ceva mai bun decât al celorlalte tumori non-germinomatoase. Cele cu componentă malignă au prognosticul general al tumorilor non-germinomatoase, deci nefavorabil, în ciuda complexității tratamentului. Factorii corelați cu supraviețuirea la aceste tumori sunt extensia rezecției chirurgicale, radioterapia cu doze crescute şi chimioterapia adjuvantă [4,11,24].

TUMORI DE ORIGINE NEURONALĂ

ALIN ŞTEFAN LUCIAN BLAGA, NICOLAE IANOVICI

Tumorile de origine neuronală (şi mixtă, neuro-glială) reprezintă un grup tumoral care, cu câteva excepţii au un comportament relativ benign, ele fiind încadrate în clasificarea WHO la gradul I (sau II pentru neurocitomul central, cel extraventricular sau liponeurocitomul cerebelos). Excepţiile sunt gangliogliomul anaplazic (grad III WHO) şi o minoritate a neurocitoamelor [25].

GANGLIOGLIOMUL

Gangliogliomul reprezintă o tumoră bine circumscrisă, cu comportament benign (WHO I). A fost descrisă la începutul secolului trecut de Perkins şi Courville [25,26]. Este o tumoră cu componente mixte, atât astrocitară cât şi neuronală.

Epidemiologie. Este relativ rară, reprezentând 0,4–0,9% din totalul tumorilor cerebrale, 1–4% din tumorile cerebrale infantile şi aproximativ 1% din tumorile medulare [27] cu un vârf al incidenţei în decada a doua de viaţă. Gangliogliomul anaplazic, o tumoră şi mai rară este încadrată în gradul III WHO.

Localizare, histopatologie. Pot apare oriunde la nivelul SNC dar cel mai frecvent au fost descrise la nivelul lobului temporal (până la 85%), fiind cea mai frecvent descrisă tumoră la pacienţii tineri cu episoade de epilepsie temporală. Au mai fost descrise şi la nivel medular, trunchi cerebral sau cerebel. În structura lor intră celule neuronale ganglionare şi gliale neoplazice, celularitatea este moderată, rar apare pleiomorfism celular sau mitoze. Macroscopic apar ca tumori ferme, bine delimitate, de culoare gri ce pot avea componente chistice.

Prezentarea clinică. Cel mai frecvent apar episoadele comiţiale (pentru tumorile supratentoriale) – 40% din cazurile de epilepsie de lob temporal sunt date de această leziune [26]; poate apare cefalea, vertijul sau ataxia (pentru leziunile de fosă posterioară) sau paraplegia/pareza pentru leziunile medulare. Simptomatologia, în funcţie de localizarea tumorii, poate evolua luni de zile dar pot fi diagnosticate astfel de tumori şi după decade de evoluţie.

Diagnostic imagistic. În general, ele sunt hipopână la isointense în T1 pe RMN, hiperintense şi heterogene pe secvenţele T2, cu componente chistice, calcificate sau solide. Edemul vasogenic apare rar (spre deosebire de glioame, cu care aceste tumori sunt frecvent confundate preoperator şi la care edemul apare mai frecvent), efectul de masă este redus (cu excepţia celor situate la nivelul fosei posterioare), priza de contrast este moderată. Varianta anaplazică are tendinţa de a se încărca mai puternic cu contrast şi produce mai mult edem peritumoral.

Tratamentul acestor leziuni are la bază rezecţia chirurgicală, aceasta fiind „gold standard". Controlul episoadelor comiţiale după chirurgie poate ajunge până la 80%. Ratele de supravieţuire post-operator pe termen lung nu diferă semnificativ în funcţie de gradul WHO (84% la 10 ani pentru WHO I şi 83% pentru WHO II sau III), în schimb procentul de pacienţi care supravieţuiesc fără evenimente adverse scade de la 57% pentru WHO I la doar 15% la WHO III [28]. Ca şi terapie adjuvantă, chimioterapia este limitată la câteva studii iar radioterapia, datorită posibilităţii de transformare anaplazică a acestor tumori trebuie folosită cu precauţie, în principiu doar pentru tumorile a căror localizare face imposibilă rezecţia chirurgicală completă.

GANGLIOCITOMUL

Gangliocitomul este o tumoră încadrată în clasificarea WHO la gradul I, formată (spre deosebire de gangliogliom) doar din celule neuronale ganglionare neoplazice, mature [29]. Este, de asemenea, o tumoră rară, reprezentând 0,1–0,5%

din tumorile SNC şi afectează în pricipal copii şi adulţii tineri. Este de asemenea frecventă la nivelul lobului temporal, putând însă să apară şi frontal, parietal, la nivelul planşeului ventriculului III, regiunea selară sau în fosa posterioară [29]. Izolate la nivelul cerebelului, aceste leziuni pun diagnosticul bolii Lhermitte-Duclose [30]. Sub 10% din gangliocitoame pot apărea la nivel medular.

Histopatologic, conţin doar celule mature ganglionare. Markerul celular CD34 este pozitiv la aceste tumori (ca şi în cazul displaziei corticale, sugerând existenţa unei legaturi patofiziologice între aceste entităţi epileptogene) [31].

Prezentarea clinică gangliocitoamelor depinde de localizarea lor. Cel mai frecvent aceşti pacienţi se prezintă cu episoade comiţiale dar pot apărea şi tulburări endocrine (tumori selare), cefalee, deficite neurologice sau simptome date de creşterea presiunii intracraniene [26].

Imagistic nu există caracteristici tipice acestor tumori, pe examinarea CT cranian ele putând apărea ca leziuni hipodense cu calcificări intratumorale, cu priză a substanţei de contrast, cu edem peritumoral şi efect de masă. Pe secvenţele RMN ele apar hipointense în T1, hiperintense în T2 şi cu priză omogenă a substanţei paramagnetice [32]. Există însă şi varianta unor leziuni hiperdense pe CT, fără priză a substanţei de contrast şi cu minim efect de masă, caz în care pe RMN apar leziuni cu intensităţi mixte în T1 şi hipointense în T2 [33], eventual şi cu componentă chistică.

Tratamentul acestor leziuni este exclusiv chirurgical, postoperator obţinându-se un control bun al episoadelor comiţiale şi rezultate bune privind supravieţuirea de lungă durată. Există puţine date despre terapia adjuvantă în cazul acestor tumori [31].

NEUROCITOMUL CENTRAL

Este o tumoră rară ce reprezintă aproximativ jumătate din tumorile intraventriculare la adult dar reprezintă doar 0,25–0,5% din tumorile cerebrale. Sunt de regulă localizate în ventriculul lateral, în vecinătatea foramenului Monro, dar au fost raportate şi neuocitoame extraventriculare [25].

Histopatologia. *Macroscopic* intraoperator apare ca o tumoră friabilă, spongioasă de consistenţă scăzută, hipovasculară, uneori cu zone de hemoragie de diferite vârste, uşor aspirabilă, cu vascularizaţie mai bine reprezentată la nivelul zonei de inserţie din vecinătatea foramenului Monroe. *Microscopic* este formată din celule izomorfe rotunde sau ovalare alternând cu zone de matrice cu aspect fibrilar, nucleii celulelor fiind amitotic cu un halou perinuclear ce aminteşte de oligodendrogliom [25,34]. Activitatea mitotică este foarte scăzută, indicele MIB 1 este de asemenea scăzut. Identitatea neuronală a acestor celule componente este confirmată de imunoreactivitatea la synaptofizină şi alte proteine neuronale, incluzând NeuN [35].

Prezentarea clinică. Tabloul clinic caracteristic la adult este cu fenomene de hipertensiune intracraniană cu evoluţie de lungă durată, uneori cu agravare brutală (hemoragie intratumorală). Tulburările psihice, inatenţia gatismul, tulburările de mers apar în contextul hidrocefaliei obstructive.

Diagnosticul imagistic. La cazurile cu debut brusc la care se efectuează **CT scan** de urgenţă se poate evidenţia o masă izo-hipodensă intraventriculară, cu arii de hemoragie recentă, şi dilatarea asimetrică a sistemului ventricular [36].

Examinarea **RMN** este examinarea standard care evidenţiază o tumoră inomogenă izo-hipointensă în T1, de aspect reticulat, cu captare slabă dar uniformă de contrast ce ocupă o mare parte din ventriculul lateral determinând o hidrocefalie asimetrică (fig. 4.140) [37].

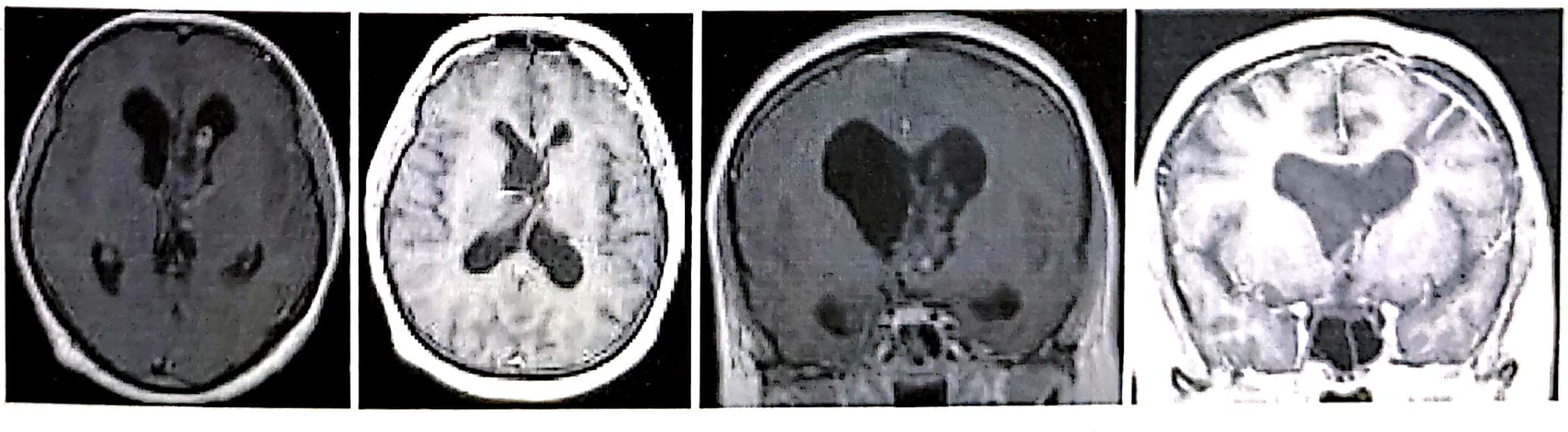

Figura 4.140. Examinare pre- şi postoperator la un pacient cu neurocitom central ablat macroscopic total prin abord transcortical transulcal.

Tratamentul este **chirurgical** iar scopul este rezecția totală a tumorii care este de regulă curativă. Pentru tumorile situate în ventriculul lateral abordul este unul trancortical transulcal. In rarele cazuri în care tumora este situată strict în ventriculul III abordul potrivit este cel transcalos. Fiind o tumoră hipovasculară şi uşor aspirabilă reducerea volumului prin aspirare nu este o problemă, partea cea mai delicată o reprezintă zona de inserție de la nivelul foramenului Monroe unde trebuie evitată lezarea fornixului sau a venei talamo-striate. În cazurile operate de noi, am reuşit ablația totală în toate cazurile, nefiind necesară tratarea ulterioară a hidrocefaliei (fig. 4.141).

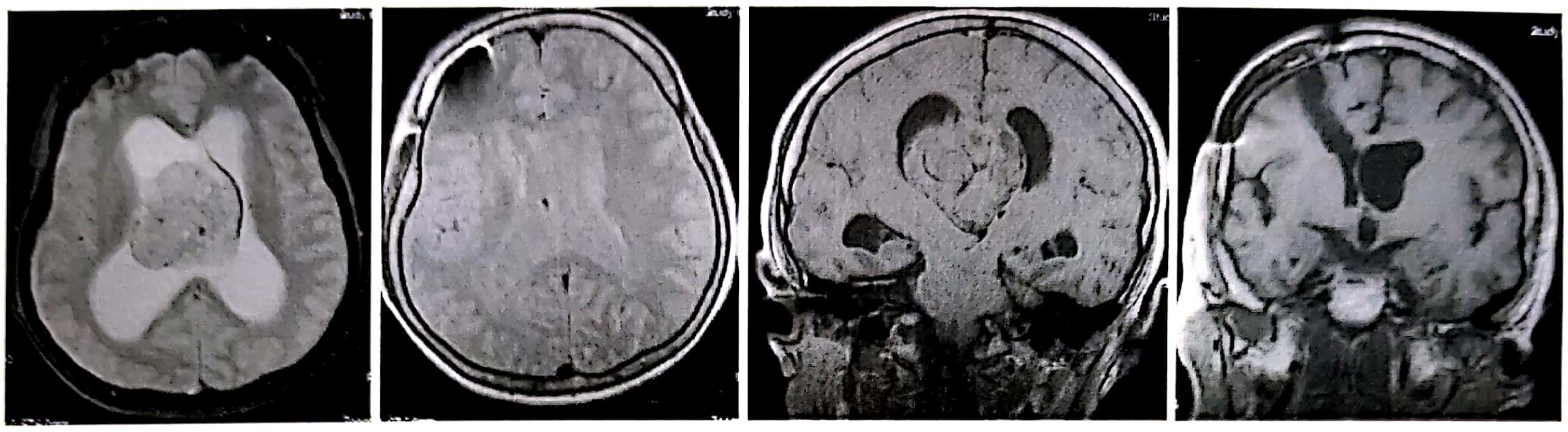

Figura 4.141. Examinare RMN pre-şi postoperatorie la un pacient cu un neurocitom central ablat macroscopic total prin abord transcortical.

Radioterapia poate fi luată în discuție pentru cazurile cu ablație subtotală, în doze de 50 Gy hiperfracționat. Chimioterapia a fost utilizată în câteva rapoarte nefiind introdus un protocol standard.

Prognosticul este favorabil cu absența recurențelor la pacienții cu rezecție totală a tumorii. Cele 5 cazuri operate de noi au fost urmărite între 3 şi 11 ani nefiind constatate recurențe. Chiar şi în cazurile cu reziduu tumoral sau recurențe se obțin remisii cu radioterapie şi chimioterpie asociată [38].

ESTESIONEUROBLASTOMUL

Estesioneuroblastomul este o tumoră foarte rară cu originea în celulele epiteliului olfactiv situate înalt la nivelul mucoasei foselor nazale, putând pătrunde intracranian prin lama cribriformă.

Epidemiologie. Deşi în anumite serii reprezintă până la 3% din tumorile intranazale, în literatură sunt raportate până în prezent doar mai puțin de 400 de cazuri [39]. Originea acestor tumori pare sa fie creasta neurală de la nivelul foselor nazale. Vârful de incidență al acestor tumori este în decadele a II-a şi a V-a de viață.

Histopatologic, aceste tumori au o structură lobulară, fiind formate din straturi de celule într-o masă de neurofibrile. Aceste celule au nuclei rotunzi sau ovalari şi citoplasmă slab definită. Ocazional pot fi prezente şi rozete olfactive sau pseudorozete. Majoritatea estesioneuroblastoamelor sunt pozitive pentru enolaza specific neuronală, synaptofisină şi cromogranină. S-a încercat şi un sistem prognostic de gradare al acestor tumori bazat de elemente de histopatologie (clasificarea Hyams), cu rezultate variabile însă [39].

Prezentarea clinică a acestor pacienți (de obicei evaluați inițial de un medic ORL sau oftalmolog) include epistaxis recurent şi obstrucție nazală însoțite de hiposmie, simptomatologie ce poate evolua chiar de 10 ani. Alte simptome ce pot apărea, mai rar însă, sunt date de invazia intracraniană a tumorii: cefalee, tulburări vizuale sau rinoree. La examinarea foselor nazale se evidențiază o masă tumorală cărnoasă, roşietică, friabilă. La momentul diagnosticului tumora este deja metastazată la 17–48% dintre pacienți, cele mai frecvente metastaze fiind la nivelul ganglionilor limfatici cervicali, dar şi plămâni sau oase (mai rar ficat, mediastin, SNC sau la nivel spinal) [40,41].

Evaluarea imagistică a acestor tumori se face cu ajutorul **examenului CT**, care poate pune în evidență eroziunea lamei ciuruite sau a pereților orbitei. Chiar dacă eroziunea osoasă nu este importantă, extensia intracraniană a tumorii poate fi importantă, lucru ce poate fi apreciat corect doar cu ajutorul **RMN cerebral**, încărcarea cu gadolinium a acestei tumori facându-se omogen. În urma explorărilor imagistice, tumora poate fi încadrată în scala de prognostic Kadish. Explorări suplimentare (PET/CT abdominal, pelvian, toracic, scintigrafie osoasă) sunt necesare la pacienții la care se suspectează existența metastazelor tumorale [40].

În tratamentul acestor tumori, rezecția chirurgicală îmbunătățește categoric speranțele de supraviețuire pe termen lung. Accentul în ultimul timp se pune pe tehnicile endoscopice sau asistate endoscopic de rezecție a acestor tumori de bază de craniu, însoțite de radioterapie (radiochirurgie sau radioterapie stereotactică). Chimioterapia a fost de asemenea încercată dar cu rezultate contradictorii.

Prognosticul pacienților la care a fost aplicat un tratament multimodal agresiv este cuprins între 58–83% supraviețuire la 5 ani fără recidiva tumorală [39].

TUMORI EMBRIONALE

Conform clasificării WHO 2007 a tumorilor cerebrale, tumorile embrionale cuprind pe de o parte meduloblastomul (cu variantele sale, prezentat în Capitolul Tumori cerebrale la vârstă pediatrică) și tumorile primitive neuroectodermale ale sistemului nervos central (PNET sau cPNET, asta pentru a le deosebi de tumorile neuroectodermale primitive periferice sau pPNET: sarcomul Ewing): neuroblastomul, ganglioneuroblastomul, meduloepiteliomul și ependimoblastomul. Alături de acestea se mai află și tumora atipică teratoidă/tumora rhabdoidă. Toate aceste tumori sunt încadrate în clasa WHO IV din punctul de vedere al agresivității [42,43].

PNET

Reprezintă un grup complex de tumori embrionale, asemănătoare histologic meduloblastomului dar care apar în compartimentul supratentorial; sunt compuse din celule asemănătoare neuroectodermului primitiv al SNC în dezvoltare. Resturi ale acestor celule apar în creierul nou-născutului la nivelul matricii germinative periventriculare [43].

Epidemiologie. Afectează aproape exclusiv copii, doar câteva cazuri de PNET fiind descrise la persoane adulte [44]. Din punct de vedere al epidemiologiei, există o preponderență masculină pentru aceste tumori (1,4:4,8), incidența fiind de asemenea cu 42% mai crescută la copii albi decât la cei negri [45]. Factori protectivi materni (suplimente vitaminice, folați) par să influențeze frecvența acestor tumori.

Clinica acestui grup heterogen de tumori este variată, depinzând de localizarea lor, un lucru însă fiind specific vârstei pediatrice: luând în considerare elasticitatea craniului acestor copii cu vârste mici, aceste tumori pot ajunge la dimensiuni mari până la expresia clinică.

Imagistica acestor tumori este comună pentru întregul grup, ele apărând pe examenul CT nativ ca fiind mase hiperdense ce iau relativ omogen contrast, putând avea și regiuni chistice. Mici arii calcificate pot apare, calcificările mari sunt rare. Pe secvențele RMN, aceste tumori sunt de obicei izo sau hipointense în T1 și hiperintense în T2, încărcându-se puternic cu substanță de contrast (fig. 4.142). Pe aceste imagini pot fi confundate cu glioamele, dar delimitarea PNET față de substanța cerebrală este mai netă decât în cazul glioamelor [42].

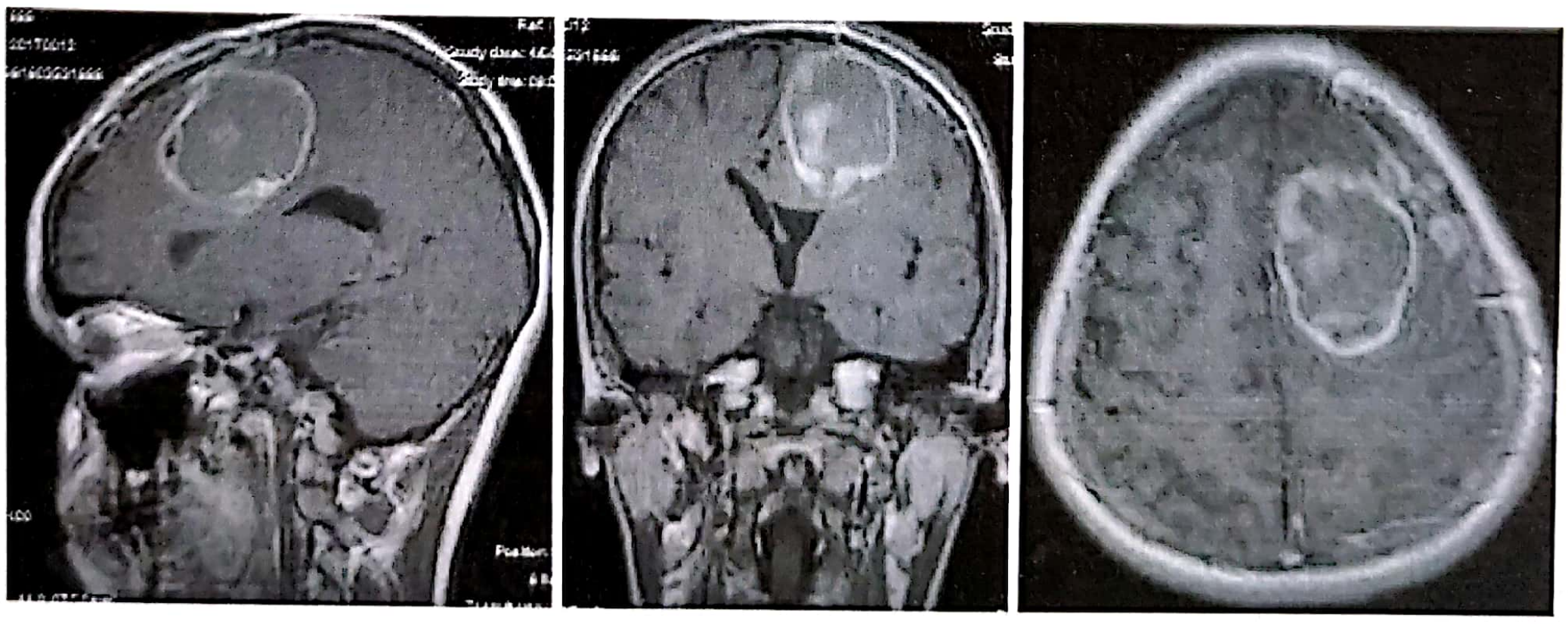

Figura 4.142. Examinare RMN T1 cu contrast la un copil cu PNET frontal stâng operat recidivat.

Tratamentul PNET este multimodal, incluzând rezecția chirurgicală, radioterapia și chimioterapia. Locul rezecției chirurgicale cât mai radicale este primordial, arătându-se rate de supraviețuire de până la 40% la 4 ani după rezecții în care relicvatul tumoral a fost mai mic de 1,5 cm^2, față de 13% la cei care nu au îndeplinit acest criteriu. Radioterapia este de asemenea parte importantă a tratamentului, studiile germane efectuate în anii 2000 arătând că radioterapia postoperatorie este singurul factor (alături de extensia rezecției) care influențează supraviețuirea acestor pacienți. Având în vedere posibilitatea ca aceste tumori să disemineze de-a lungul neuraxisului, iradierea lui preventivă este recomandată. În privința chimioterapiei, deși nu există studii care să determine efectul acesteia asupra acestor tumori, ea a intrat în protocolul tuturor centrelor de oncologie pediatrică în ultimii 20 de ani (prin analogie cu regimurile terapeutice pentru glioame), agenții folosiți cel mai frecvent fiind ifosfamida, vincristin, metotrexat, cisplatin sau lomustin. În ciuda acestor tratamente complexe, prognosticul nu este deosebit de bun, după rezecție radicală urmată de chimio- și radioterapie, supraviețuirea fără recidiva tumorală fiind de doar 49,3% [42].

NEUROBLASTOMUL

Neuroblastoamele sunt tumori rare ale SNC, ce afectează de obicei copii mici, apărând de regulă în regiunea fronto-temporală, dar putând apărea de-a lungul întregului neuraxis, incluzând trunchiul cerebral sau măduva.

Histopatologic sunt tumori cu celularitate crescută, cu celule mici cu citoplasmă slab diferențiată, cu nuclei rotunzi sau ovoidali, hipercromi, cu diferite stadii de diferențiere neuronală vizibilă. Varianta în care aceste celule suferă o diferențiere ganglionară, fie ca celule izolate, fie în grupuri, în proporții variate, este denumită neuroganglioblastom. Celulele tind să aibă o arhitectură monotonă, în straturi. Tipic pentru structura acestor tumori sunt rozetele neuroblastice Homer Wright [43].

MEDULOEPITELIOMUL

Este cea mai rară dintre tumorile embrionale, afectează copii sub 5 ani (vârsta medie la diagnostic 29 de luni), fără predilecție pentru sex [46]. Majoritatea sunt localizate la nivelul emisferelor cerebrale, dar pot apărea și în regiunea selară sau supraselară sau la nivelul măduvei spinării. Majoritatea pacienților nu supraviețuiesc mai mult de un an de la momentul diagnosticului, cu toate că supraviețuiri de lungă durată au fost observate [47].

Caracteristic acestei tumori din punctul de vedere al histopatologiei este formarea unui epiteliu primitiv asemănător tubului embrionic neural, constând dintr-un epiteliu stratificat, sub formă de coloane, mitotic deosebit de activ, frecvent aranjat în formă de tubuli sau papile [43].

RETINOBLASTOMUL

Retinoblastomul, cea mai frecventă tumoră intra-orbitală la vârsta pediatrică, este singura tumora embrională a cărei geneză neoplazică este bine înțeleasă: transformarea neoplazică debutează în momentul în care ambele gene alele supresoare *Rb* sunt inactivate într-o singură celulă la nivelul retinei imature a copilului [48]. În rarele cazuri de sindrom Li-Fraumeni, inhibiția acestei gene poate duce și la apariția altor glioame cerebrale.

Histopatologic, aceste tumori sunt formate din câmpuri de celule celule mici, slab diferențiate, cu citoplasmă slab definită, asociată cu tipicele rozete ce manifestă fie o diferențiere primitivă neuroblastică, fie neurosenzorială.

EPENDIMOBLASTOMUL

Tot o varietate rară de tumori embrionale, ependimoblastoamele tind să afecteze copii mici, sub vârsta de 2 ani. Aproape toate cazurile raportate până în prezent sunt ale unor tumori mari supratentoriale, la care infiltrarea microscopică a parenchimului cerebral înconjurător este evidentă [43].

Microscopic ele sunt formate din celule mici, nediferențiate, aranjate în straturi fără o arhitectură organizată, dar cu tipice rozete și tubuli ependimoblastici.

Detalii privitoare la terapia multimodală a acestor tumori puteți consulta la capitolul „Tumori cerebrale la vârsta pediatrică”.

BIBLIOGRAFIE

1. Echevarría ME, Fangusaro J, Goldman S. Pediatric central nervous system germ cell tumors: a review. Oncologist. Jun 2008; 13(6):690–9.
2. Keene D, Johnston D, Strother D, Fryer C, Carret AS, Crooks B. Epidemiological survey of central nervous system germ cell tumors in Canadian children. J Neurooncol. May 2007; 82(3):289–95.
3. Rosenblum MK. CNS germ cell tumors: WHO Classification of Tumors of Central Nervous System ed 4.4.
4. Pollack, Jan F., Jakacki, Regina I., „Intracranial Germ Cell Tumours" in Youmans Neurological Surgery, W.H. Richard, Ed., 6th edition, 2011; 204:2121–2127.
5. Sano K: Pathogenesis of intracranial germ cell tumors reconsidered. J Neurosurg 1999; 90:258–264.
6. Wellons 3rd JC, Reddy AT, Tubbs RS, *et al.*: Neuroendoscopic findings in patients with intracranial germinomas correlating with diabetes insipidus. J Neurosurg Pediatr 2004; 100:430–436.
7. Shibamoto Y, Takahashi M, Sasai K: Prognosis of intracranial germinoma with syncytiotrophoblastic giant cells treated with radiation therapy. Int J Radiat Oncol Biol Phys 1997; 37:505–510.
8. Greenberg, M.S., Hanbook of Neurosurgery, 7th Ed. New York: Thieme, 2010; 21: 691–695.
9. Packer RJ, Cohen BH, Cooney K. Intracranial germ cell tumors. Oncologist. 2000; 5(4):312–20.
10. Telum G *et al.* Special tumors of the ovary and testis and related extragonadal lesions. Philadelphia PA: JB Lippincott; 1976:466–469.
11. Bruce, Jeffrey N., Connolly, Sander E., Sonabend Adam M., Pineal cell and germ cell tumors in Brain Tumors, An Encyclopedic Approach, 3rd Ed., Andrew H. Kaye, Edward R. Laws Jr., 2012; 34:646–671.
12. Ammar, A., Al-Majid, H., Kutty, M., 1991. Germinoma in a 16-month old baby: A case report and brief review of the literature. Acta. Neurochir. (Wien) 110, 189–192.
13. Rickert CH, Simon R, Bergmann M, Dockhorn-Dworniczak B, Paulus W. Comparative genomic hybridization in pineal germ cell tumors. J Neuropathol Exp Neurol. Sep 2000; 59(9):815–21.
14. Schneider DT, Zahn S, Sievers S. Molecular genetic analysis of central nervous system germ cell tumors with comparative genomic hybridization. Mod Pathol. Jun 2006; 19(6):864–73.
15. Palmer RD, Foster NA, Vowler SL, Roberts I, Thornton CM, Hale JP. Malignant germ cell tumours of childhood: new associations of genomic imbalance. Br J Cancer. Feb 26 2007; 96(4):667–76.
16. Sato K, Takeuchi H, Kubota T. Pathology of intracranial germ cell tumors. Prog Neurol Surg. 2009; 23:59–75.
17. Rickert CH: Abdominal metastases of pediatric brain tumors via ventriculoperitoneal shunts. Childs Nerv Syst 1998; 14:10–14.
18. Bamberg M, Kortman RD, Calaminus G, *et al.*: Radiatin therapy for intracranial germinoma: results of the German cooperative prospective trials MAKEI 83/86/89. J Clin Oncol 1999; 17:2585–2592.
19. Bouffet E, Baranzelli MC, Patte C, *et al.*: Combined treatment modality for intracranial germinomas: results of a multicentre SFOP experience. Br J Cancer 1999; 79:1199–1204.
20. Miller C. Douglas, „Surgical Neuropathology" in Tumors of the Pediatric Central Nervous System, Thieme 2001; 5: 44–102.
21. Phi JH, Kim SK, Park SH, Hong SH, Wang KC, Cho BK., Immature teratomas of the central nervous system: is adjuvant therapy mandatory?, J Neurosurg. 2005 Dec; 103(6 Suppl):524–30.
22. Bjornsson, J., Scheithauer, B., Okazaki, H., *et al.*, 1985. Intracranial germ cell tumors: Pathobiological and immunohistochemical aspects of 70 cases. J. Neuropathol. Exp. Neurol. 44, 32–46.
23. Stein, B.M., Bruce, J.N., 1992. Surgical management of pineal region tumors (honored guest lecture). Clin. Neurosurg. 39, 509–532.
24. Schild, S.E., Scheithauer, B.W., Schomberg, P.J., *et al.*, 1993. Pineal parenchymal tumors. Clinical, pathologic, and therapeutic aspects. Cancer 72, 870–880.
25. Chen C.T., Elder B.J., Gonzalez-Gomez I., McComb J.G., „Uncommon glial tumors" in Brain Tumors, An Encyclopedic Approach, 3rd Ed., Andrew H. Kaye, Edward R. Laws Jr., 2012; 26:462–502.
26. Diluna L.M., Baehring J.M., Huttner Anita, Piepmeier J.M., „Unusual Gliomas" in Neurological Surgery, W.H. Richard, Ed., 6th edition, 2011; 204:2121–2127.
27. Zhang, D., Henning, T.D., Zou, L.G., *et al.*, 2008. Intracranial ganglioglioma: clinicopathological and MRI findings in 16 patients. Clin. Radiol. 63, 80–91.
28. Lang FF, Epstein FJ, Ransohoff J, *et al.*: Central nervous system gangliogliomas. Part 2: Clinical outcome. J Neurosurg 1993; 79:867-873.
29. Serri, O., Berthelet, F., Belair, M., *et al.*, 2008. An unusual association of a sellar gangliocytoma with a prolactinoma. Pituitary 11, 85–87.
30. Murata, J., Tada, M., Sawamura, Y., *et al.*, 1999. Dysplastic gangliocytoma (Lhermitte-Duclos disease) associated with Cowden disease: report of a case and review of the literature for the genetic relationship between the two diseases. J. Neurooncol. 41, 129–136.
31. Tureyen, K., Senol, N., Sav, A., 2008. Gangliocytoma associated with focal cortical dysplasia in a young-adult: a case report. Turk. Neurosurg. 18, 259–263.
32. Kim, H.S., Lee, H.K., Jeong, A.K., *et al.*, 2001. Supratentorial gangliocytoma mimicking extra-axial tumor: a report of two cases. Korean J. Radiol. 2, 108–112.
33. Altman, N.R., 1988. MR and CT characteristics of gangliocytoma: a rare cause of epilepsy in children. AJNR Am. J. Neuroradiol. 9, 917–921.
34. Bertalanffy H., Krayenbühl N., Wess C., Bozinov O., „Ventricular Tumors" in Youmans Neurological Surgery, W. H. Richard, Ed., 6th edition, 2011; 138:1534–1568.
35. Figarella-Branger, D., Söylemezogly, F., Burger, P.C., 2007. Central neurocytoma and extraventricular neurocytoma. In: Louis, D.N., Ohgaki, H., Wiestler, O.D., *et al.* (Eds.), WHO classification of tumours of the central nervous system. IARC, Lyon, pp. 106–109.
36. Hanel, R.A., Montano, J.C., Gasparetto, E., *et al.*, 2001. Uncommon presentation of central neurocytoma causing intraventricular hemorrhage: case report. Arq. Neuropsiquiatr. 59, 628–632.
37. Zhang D, Wen L, Henning TD, *et al.*: Central neurocytoma: clinical, pathological and neuroradiological findings. Clin Radiol 2006; 61:348–357.

38. Kim IY, Kondziolka D, Niranjan A, *et al.*: Gamma knife radiosurgery for intraventricular meningiomas. Acta Neurochir (Wien) 2009; 151:447–452.
39. Sheehan M.J., Jane Sr. J., „Esthesioneuroblastoma" in Youmans Neurological Surgery, W.H. Richard, Ed., 6th edition, 2011; 143:1624–1632.
40. Fogelson L.J., Link M.J., Olsen K.D., *et al.*: „Esthesioneuroblastoma: Management and outcome" in Brain Tumors, An Encyclopedic Approach, 3rd Ed., Andrew H. Kaye, Edward R. Laws Jr., 2012; 40:766–788.
41. Morita A, Ebersold MJ, Olsen KD, *et al.*: Esthesioneuroblastoma: prognosis and management. Neurosurgery 1993; 32:706–715.
42. Muraszko Karin, Hervey-Jumper S.L., Primitive Neuroectodermal Tumors in Youmans Neurological Surgery, W.H. Richard, Ed., 6th edition, 2011; 124:1351–1358.
43. De Marchi R., Ellis M., Hawkins Cynthia *et al.*, „Medulloblastoma and primitive neuroectodermal tumors" in Brain Tumors, An Encyclopedic Approach, 3rd ed., Andrew H. Kaye, Edward R. Laws Jr., 2012; 27:503–517.
44. Ohba, S., Yoshida, K., Hirose, Y., *et al.*, 2008. A supratentorial primitive neuroectodermal tumor in an adult: a case report and review of the literature. J. Neuroncol. 86, 217–224.
45. McNeil DE, Cote TR, Clegg L, *et al.*: Incidence and trends in pediatric malignancies medulloblastoma/ primitive neuroectodermal tumor: a SEER update. Surveillance Epidemiology and End Results. Med Pediatr Oncol 2002; 39:190–194.
46. McLendon, R.E., Judkins, A.R., Eberhart, C.G., *et al.*, 2007a. Central nervous system primitive neuroectodermal tumors. In: Louis, D.N., Ohgaki, H., Wiestler, O.D., *et al.* (Eds.), WHO classification of tumours of the central nervous system. IARC, Lyon, pp. 141–146.
47. Norris, L.S., Snodgrass, S., Miller, D.C., *et al.*, 2005. Recurrent central nervous system medulloepithelioma. J. Pediatr. Hematol. Oncol. 27, 264–266.
48. Petrisch Claudia, Vandenberg S.R., „Stem cell and progenitors cell lineages as target for neoplastic transformation in the central nervous system" in Brain Tumors, An Encyclopedic Approach, 3rd Ed., Andrew H. Kaye, Edward R. Laws Jr., 2012; 21:5–35

EXTENSII ALE UNOR TUMORI DE VECINĂTATE

AUREL OŞLOBANU

CORDOMUL ŞI CONDROSARCOMUL

Cordomul a fost descris pentru prima dată de către Luschka în 1856 fiind una dintre tumorile rare intracraniale de aproximativ 0,2% din 6000 de tumori, dar şi una dintre cele mai dificile tumori de tratat. Condrosarcomul se poate dezvolta oriunde în organism, localizarea intracraniană fiind cu predilecţie în regiunea sfenopetroclivală. Cele două tumori prezintă aspecte similare din punct de vedere al comportamentului biologic, aspectele radiologice, tratamentului chirurgical şi adeseori chiar şi aspectul histologic [1,2]. Actual există studii pentru diferenţierea celor două forme de tumori la nivel de markeri genetici, dar rezultatele încă nu au fost suficient de concludente şi convingătoare în acest sens [3]. Tratamentul acestor două forme de tumori rămâne încă unul controversat. Fiind tumori rare este dificil, de asemenea, de condus un studiu randomizat privitor la eficienţa diferitelor variante de tratament oncologic [2].

EPIDEMIOLOGIE

Se pot dezvolta oriunde de-a lungul nevraxului unde există rămăşiţe de notocord, dar au tendinţa de a se localiza cu predilecţie la cele două extremităţi ale notocordului primitiv: 35% la nivel cranial – în regiunea sfeno-occipitală (clivus) şi 53% la nivel spinal – în regiunea sacro-coccigiană [4]. Mai puţin frecvent cele localizate vertebral se pot dezvolta şi în regiunea superioară regiunii sacrate. Rata metastazelor este redusă (5–20%), dar au o rată crescută de recidivă locală postoperatorie de 85%, cu indicaţia de efectuarea radioterapiei postoperatorii [5].

HISTOPATOLOGIE

Cordomul se dezvoltă din rămăşiţe ale notocordului. Aceste rămăşiţe notocordale pot fi găsite la nivelul discului intervertebral în porţiunea lui pulpoasă dar şi la nivelul măduvei hematogene de la nivelul porţiunii clivale a osului occipital. Cordoamele dezvoltate la nivelul bazei craniului sunt localizate în principal extradural, dar uneori chiar şi intradural [6]. Cele localizate extradural în faze tardive invadează dura mater, în special în formele extrem de agresive ale tumorii. Sunt considerate tumori de linie mediană dar se pot dezvolta, în rare cazuri, şi în regiunile laterale [7]. Cordoamele sunt recunoscute pentru caracterul lor invaziv local dar, extrem de rar metastazează.

Metastazele sunt prezente la 10% din tumorile cu localizare la nivel sacrat, de obicei tardiv în cursul evoluţiei şi după rezecţii multiple, cele mai frecvente fiind la nivel pulmonar, hepatic sau osoase. Transformarea malignă în fibrosarcom sau histiocitom fibros malign este rară.

Macroscopic cordoamele sunt tumori moi, gelatinoase cu o suprafaţă netedă, lobulară şi de culoare gri. Pe secţiune au un aspect omogen, iar uneori prezintă calcifieri sau chiar hemoragii. La nivel intracranian ele apar încapsulate dar la nivel osos nu există o demarcare evidentă a tumorii de ţesutul adiacent pe care-l invadează.

Microscopic au un aspect uniform cu celule mici, ovale sau rotunde cu nucleul localizat excentric. Aspectul vacuolar, cu vacuole de diferite dimensiuni, este oarecum caracteristic (fig. 4.143). Celulele fisaliforme sunt distincte cu aspect vacuolar, probabil datorită prezenţei mucusului la nivel intracelular [8]. Microscopic nu sunt încapsulate, iar trame de ţesut fibros penetrează profunzimea tumorii creând un aspect lobular cu o citoarhitectonică variabilă de la o regiune la alta. O altă caracteristică este abundenţa ţesutului mucoid extracelular, iar necrozele sunt neobişnuite. Datorită unor aspecte imunohistochimice similare cu condrosarcoamele unii patologi le consideră ca făcând parte din cadrul condrosarcoamelor de grad mic [9].

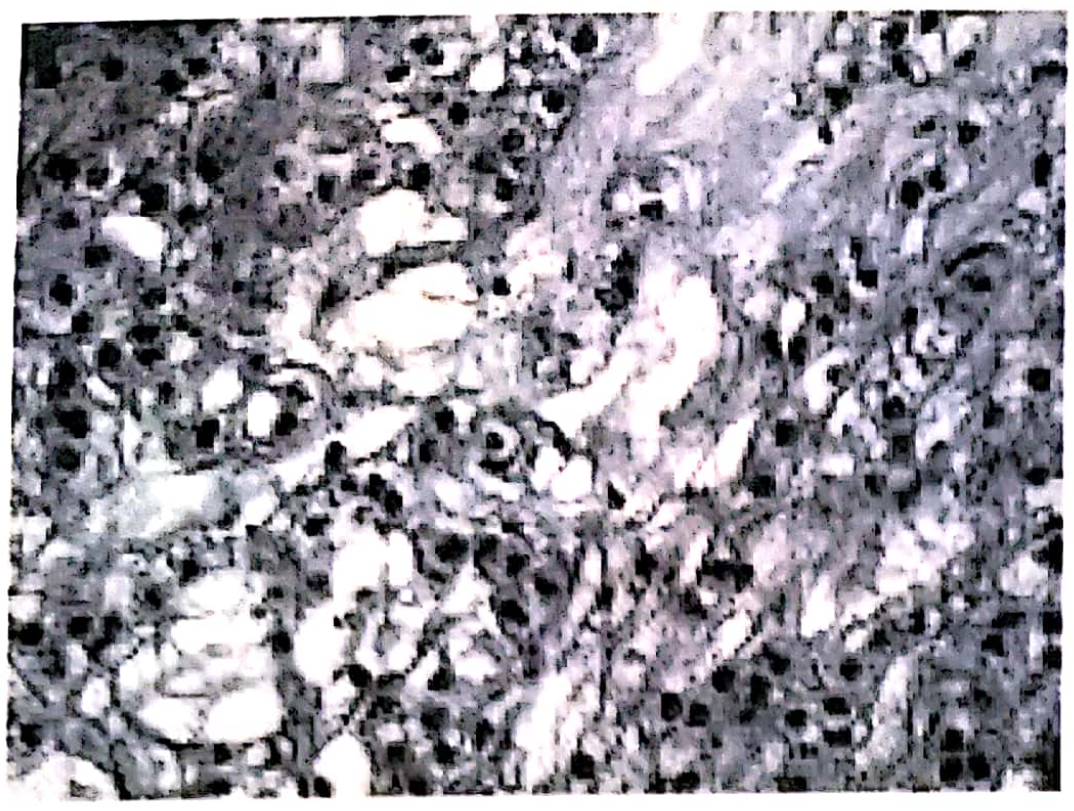

Figura 4.143. Examen microscopic: colorație Hematoxilină-Eozină la un caz de cordom; se remarcă celule mici, ovale sau rotunde, cu nucleul localizat excentric; aspectul vacuolar, cu vacuole de diferite dimensiuni, este oarecum caracteristic.

Condrosarcomul

Există trei variante histologice de condrosarcom: clasic, mezenchimal şi nediferențiat. Cele mai multe condrosarcoame cu localizare la nivelul bazei craniului sunt de grad inferior [10].

Comparativ cu condroamele ele apar în regiunea paramediană, dezvoltându-se în principal de la nivelul oaselor bazei craniului, dar şi de la nivelul durei mater bazale sau rareori din structurile intradurale, originea cea mai frecventă fiind la nivelul joncțiunii petrosfenoclivale [11,12].

Condrosarcomul clasic este caracterizat de prezența celulelor mari (uni- sau multinucleate) şi o matrice cartilaginoasă din abundență. În funcție de rata mitotică, raportul nucleo-citoplasmatic şi abundența matricei cartilaginoase au fost descrise trei categorii de la gradul I la III. Cu cât gradul este mai mare cu atât şi agresivitatea tumorală este mai mare [13,14].

PREZENTAREA CLINICĂ

Aceste tumori, deşi sunt considerate maligne, au un ritm de creştere lent. Având în vedere acest aspect precum şi localizarea lor, pacienții prezintă simptome minore la momentul consultului, chiar dacă tumora este de dimensiuni impresionante. Stabilirea diagnosticului de tip histopatologic preoperator este dificil datorită similitudinii dintre condrom şi condrosarcom histopatologic, ca şi localizare şi inclusiv ca şi aspect clinic.

Vârsta medie a pacienților la momentul consultului este similară, cu o durată medie de prezență a simptomatologiei de la 16 la 41 de luni pentru cordoame şi de la 23 la 26 de luni pentru condrosarcoame. Cei mai mulți pacienți prezintă cefalee, diplopie (55–60%). Diplopia are caracter intermitent fiind determinată de paralizia de nerv VI. Alte simptome mai puțin prezente sunt determinate de paraliziile de alți nervi cranieni sau de compresiunea la nivelul cerebelului sau trunchiului cerebral: tinitus, vertij, hipoacuzie-anacuzie, disfagie, disartrie, parestezii faciale, dismetrie, ataxie, deficite motorii, tulburări de memorie [15–17].

Extensia locală a acestor tumori în regiunea retrofaringiană sau cavitatea nazală determină apariția disfagiei, obstrucției nazale sau epistaxis. Extensia la nivelul condililor occipitali determină dureri intense cervicale sau cefalee suboccipitală prin instabilitatea atlanto-occipitală. În cazul condrosarcoamelor evoluția de la cefaleea inițială la parezele de nervi cranieni este mult mai rapidă, iar parezele multiple de nervi cranieni sunt mult mai frecvente în aceste cazuri comparativ cu condroamele [15].

DIAGNOSTIC IMAGISTIC

Radiografia simplă de craniu este rareori indicată şi poate demonstra prezența unor zone de osteoliză combinate cu zone de calcifieri anormale, prezente în special în regiunea clivusului sau a vârfului stâncii temporalului [2]. Rareori poate avea aspect de osteoscleroză (vertebra de fildeş – *ivory vertebra*) [18].

Examenul CT-scan fără substanță de contrast evidențiază prezența unor leziuni uşor hiperdense, uneori aceste leziuni putând fi izodense sau chiar uşor hipodense, iar la administrarea substanței de contrast, acestea se contrastează variabil. Examinarea cu fereastră de os este utilă pentru evidențierea leziunilor de osteoliză sau prezența calcifierilor (fig. 4.144), în special în regiunea clivală sau a stâncii temporalului [13,19,20].

Examinarea prin *Rezonanță Magnetică Nucleară* (RMN) este utilă pentru delimitarea extensiei tumorii şi a marginilor acesteia, modificărilor la nivelul țesuturilor nervoase învecinate, relațiile tumorii cu țesuturile nervoase învecinate (de exemplu trunchiul cerebral, sinus cavernos, chiasma optică), deplasarea sau chiar înglobarea unor artere importante (de exemplu, artera carotidă internă, artera bazilară sau ramurile acestora), dar şi aprecierea extensiei locale (fig. 4.145). În secvențele T1 aceste tumori apar lobulare, bine delimitate în principal izointense (sau ocazional hipointense) în comparaţie cu substanţa cenuşie cerebrală. În secvenţele T2 ele apar hiperintense cu aspect heterogen în 50% din cazuri, iar la administrarea substanţei paramagnetice ele se contrastează heterogen [13,21]. Examenul RMN fără substanţă paramagnetică este util în delimitarea implicării vaselor în cadrul procesului tumoral, în special pentru vasele mari ca artera carotidă internă sau artera bazilară şi mai puţin în cazul ramurilor acestora. Având în vedere acest aspect se impune examinarea prin angiografie cerebrală care este utilă şi pentru evaluarea circulaţiei colaterale atunci când este cazul. Testul ocluziei arteriale cu balon se impune atunci când se planifică şi excizia arterei carotide interne în cadrul exciziei chirurgicale în totalitate a tumorii [13].

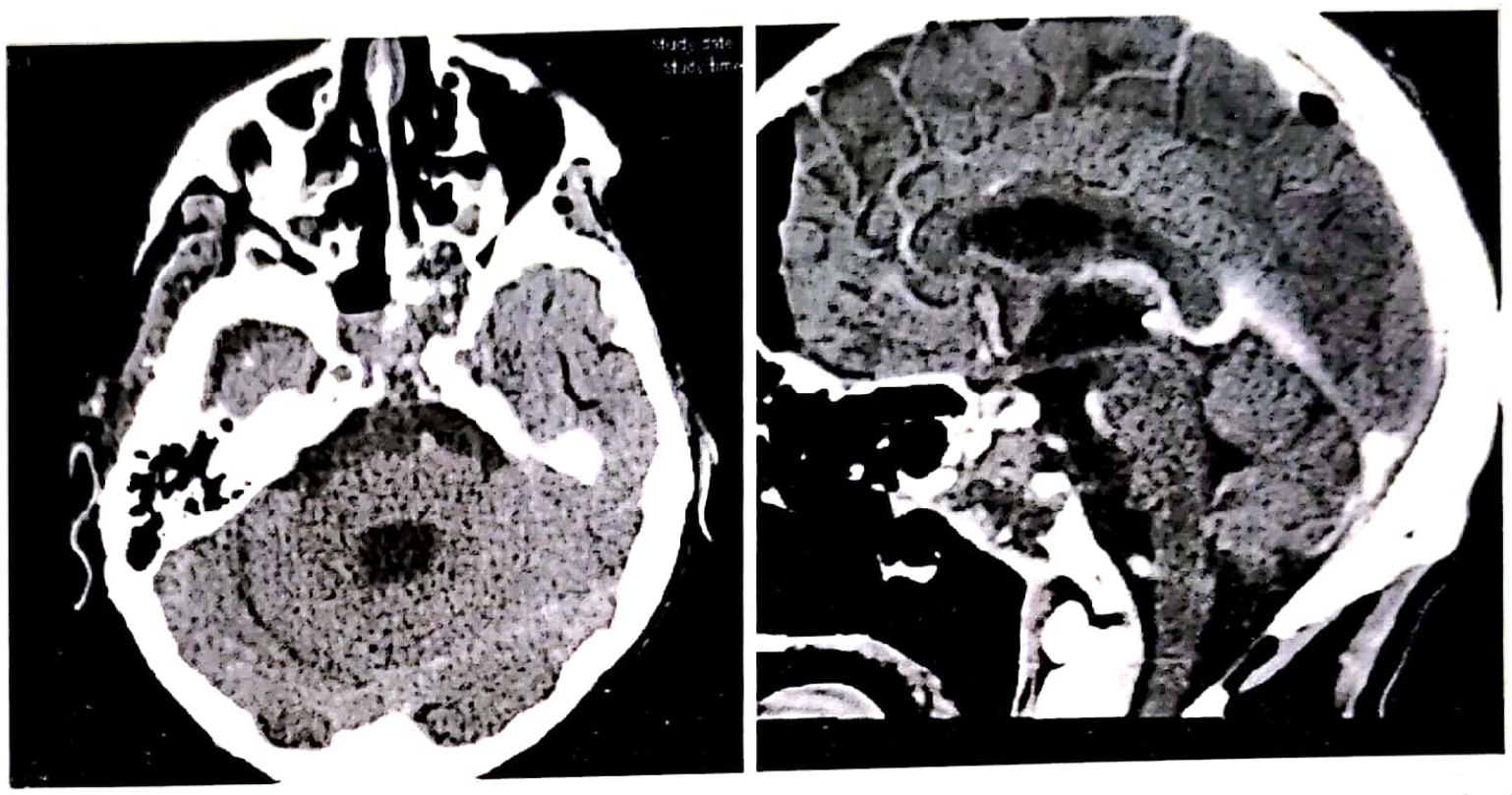

Figura 4.144. Examinare CT scan nativă în secţiune axială şi reconstrucţie sagitală ce evidenţiază un cordom ce invadează clivusul pe toată lungime lui.

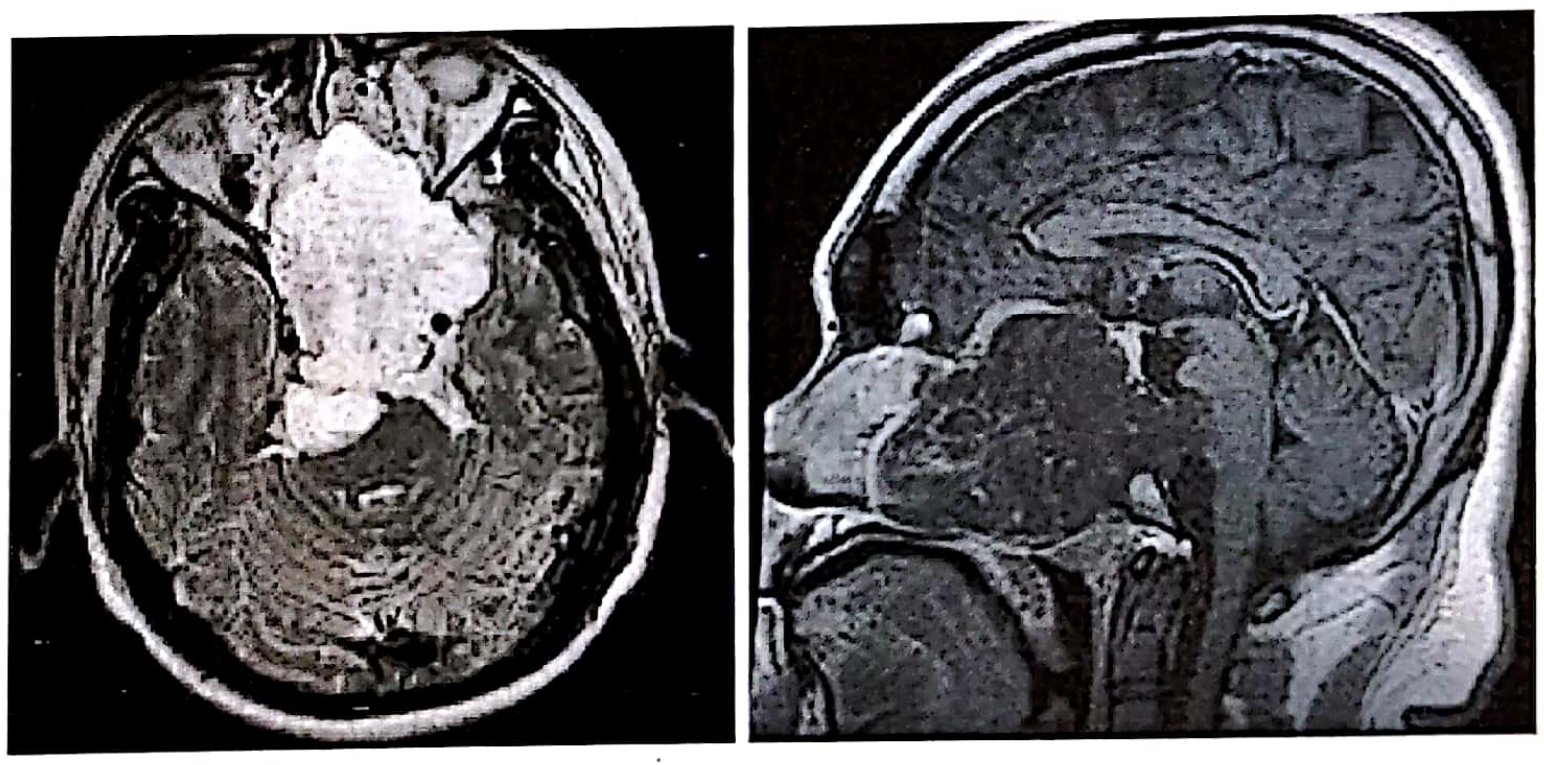

Figura 4.145. Examinare RMN T2 şi T1 cu contrast într-un caz de cordom al bazei craniului.

Din punct de vedere radiologic nu este posibil diagnosticul diferenţial între cele două tipuri de tumori, exceptând doar localizarea: cordoamele au preferinţă pentru localizarea pe linia mediană comparativ cu condrosarcoamele care au tendinţa de localizare paramediană. Diagnosticul diferenţial se impune şi cu alte leziuni cum ar fi: schwannomul, adenomul hipofizar, meningiomul, metastazele, tumorile de nazofaringe cu extensie posterioară, carcinomul adenoid-chistic sau condromixomul [2].

Biopsia tumorală directă sau prin ghidare CT poate confirma diagnosticul, dar biopsia transrectală trebuie evitată pe cât posibil pentru evitarea diseminării rectale [22].

ATITUDINEA TERAPEUTICĂ

Stabilirea unui tratament ideal pentru condroame-condrosarcoame este dificil şi controversat şi depinde în special de experienţa chirurgului. Obiectivul principal este obţinerea unei perioade de timp cât mai lungi până la apariţia recidivei tumorale. Opţiunile de tratament sunt: chirurgia, chirurgia urmată de radioterapie sau biopsie cu radioterapie. Cei mai mulţi pacienţi necesită o abordare multimodală [2].

Pacienţii la care s-a reuşit rezecţia în totalitate a cordomului au avut un prognostic mult mai favorabil comparativ cu cei cu rezecţii doar parţiale, respectiv pentru un interval de 5 ani s-a înregistrat o rată de supravieţuire de 78,4%, comparativ cu cei cu rezecţii parţiale pentru care riscul de recidivă a fost de 3,83 ori mai mare şi un risc de deces de 5,85 ori mai mare [23].

Tratamentul chirurgical. Datorită faptului că aceste tumori sunt localizate în principal la nivelul bazei craniului, iar recurenţele locale sunt cele mai frecvente, tratamentul chirurgical agresiv de rezecţie tumorală este de preferat [24–26]. Dezvoltarea în ultimii ani a tehnicilor de chirurgia bazei craniului permit o atitudine chirurgicală agresivă în cazul acestor tumori cu obţinerea unor perioade de interval liber foarte lungi [27,28]. Au fost descrise o serie de aborduri chirurgicale pentru aceste tipuri de tumori, fiecare dintre acestea fiind adaptate fiecărui caz în parte. Fiind tumori localizate cu predominenţă extradural, în ultimii ani tot mai mult câştigă teren abordul endonazal endoscopic extins. Fiind tumori friabile, aspirabile, deducerea volumului lor nu este o problemă, dificultatea majoră apare în cazurile în care tumora înglobează carotidele, caz în care ablaţia totală nu este întotdeauna posibilă. În tumorile ce depăşesc dura mater se pot aplica abordurile bazei craniului (vezi capitolul „Principiile generale ale tratamentului chirurgical”). În două din cazurile operate de noi am utilizat şi abordul pterional prin care am reuşit ablaţia radicală a tumorii, într-unul din cazuri constatându-se absenţa recidivei la 6 ani postoperator (fig. 4.146).

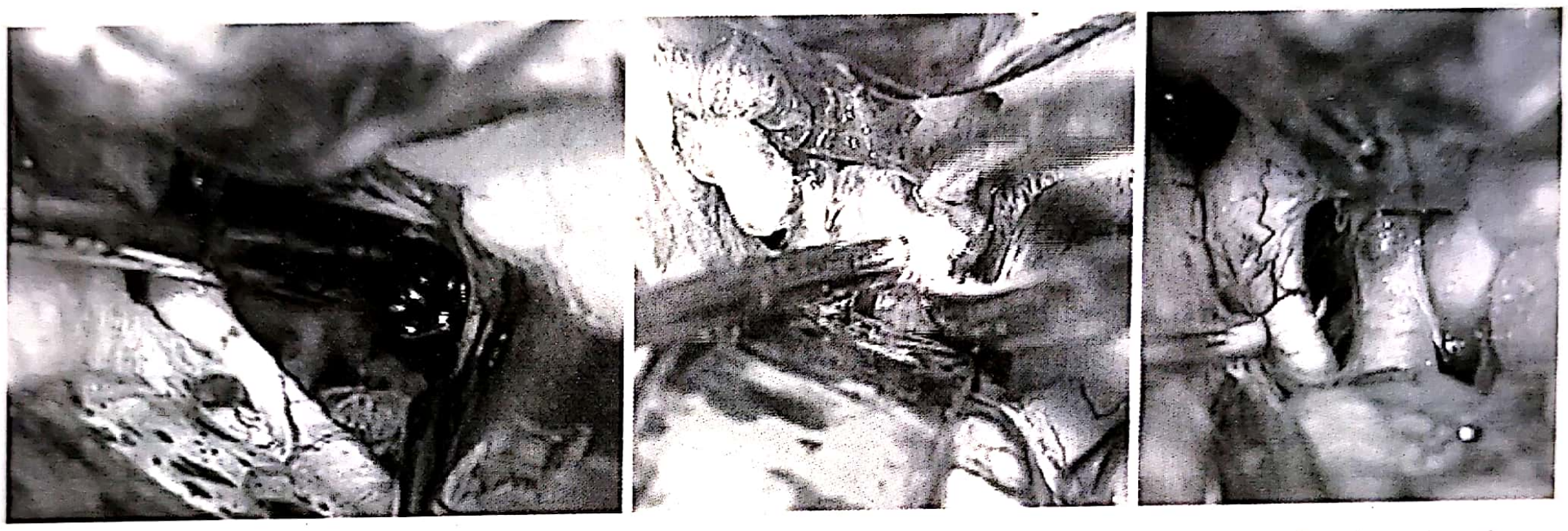

Figura 4.146. Aspect intraoperator la un caz de cordom ablat macroscopic total prin abord pterional.

Radioterapia este indicată având în vedere imposibilitatea rezecţiilor în totalitate a tumorii pentru cele mai multe cazuri. Totuşi, eficienţa radioterapiei externe fracţionate este discutabilă deoarece aceste tumori sunt considerate radiorezistente la dozele standard de mai puţin de 70 Gy [29]. Ele sunt considerate radiosensibile la doze mari de radiaţii de 70–80 Gy, dar riscul de leziuni cerebrale induse de radiaţii este extrem de mare. Doze mai mari pot fi administrate sub alte forme de radioterapie de tipul radioterapiei cu particule încărcate sau radiochirurgia [2].

Brahiterapia, cu administrarea locală a unor doze de radiaţii, poate fi combinată cu radioterapia externă, dar datorită faptului că poate induce leziuni neurale sau vasculare şi a faptului că este o metodă invazivă ea nu este foarte populară [30].

Cu toate progresele în domeniul chirurgiei bazei craniului şi a diferitelor metode de radioterapie prognosticul în cazul acestor tipuri de tumori rămâne unul destul de rezervat şi nesatisfăcător [31].

Chimioterapia. Până în prezent se consideră că nu există un tratament medical cu eficienţă pentru cordoame. Totuşi, într-un studiu efectuat cu imatinib mesilat s-a demonstrat eficienţa activităţii antitumorale, mai probabil prin inactivarea *platelet-derived growth factor receptor-beta* (PDGFRB) [32].

BIBLIOGRAFIE

1. Russell DS, Rubistein JL: In (eds): Pathology of Tumors of the Nervous System. London, Edward Arnold, 1989, pp. 664–765.
2. Sekhar LN, Chanda A, Chandrasekar K, Wright D: Chordoma and Chondrosarcoma. In Winn HR: Youmans Neurological Surgery, vol 1, 5th ed. Philadelphia, WB Saunders, 2004, pp. 1283.
3. Oakley GJ, Fuhrer K, Seethala RR. Brachyury, SOX-9, and podoplanin, new markers in the skull base chordoma *vs* chondrosarcoma differential: a tissue microarray-based comparative analysis. Mod Pathol. Dec 2008; 21(12):1461–9.

4. O'Neill P, Bell BA, Miller JD, *et al.*: Fifty years of experience with chordomas in southeast Scotland. Neurosurgery 16:166–70, 1985.
5. Hug EB, Loredo LN, Slater JD, *et al.*: Proton radiation therapy for chordomas and chondrosarcomas of the skull base. J Neurosurg 91:432–439, 1999.
6. Nishigaya K, Kaneko M, Ohashi Y, *et al.*: Intradural petroclival chordoma without bone involvement: No tumor regrowth 5 years after operation. Case report. J Neurosurg 8:764–768, 1998.
7. Kaufman BA, Francel PC, Roberts RL, *et al.*: Chondroid chordoma of the lateral skull base. Pediatr Neurosurg 23:159–165, 1995.
8. Heffelfinger MJ, Dahlin DC, MacCarty CS, *et al.*: Chordomas and cartilaginous tumors at the skull base. Cancer 32:410–20, 1973.
9. Heffelfinger MJ, Dahlin DC, MacCarty CS, *et al.*: Chordomas and cartilaginous tumors at the skull base. Cancer 32:410–420, 1973.
10. Dahlin DC, Unni KK: Bone tumors: General aspects and data on 8542 cases. Springfield, Ill, Charles C Thomas, 1986, pp. 244–267.
11. Malik SN, Farmer PM, Hajdu SI, *et al.*: Mesenchymal chondrosarcoma of the cerebellum. Ann Clin Lab Sci 26:496–500, 1996.
12. Gerszten PC, Pollack IF, Hamilton RL: Primary parafalcine chondrosarcoma in a child. Acta Neuropathol (Berl) 95:111–114, 1998.
13. Bourgouin PM, Tampieri D, Robitaille Y, *et al.*: Low grade myxoid chondrosarcoma of the base of the skull: CT, MR, and histopathology. J Comput Assist Tomogr 16:268–273, 1992.
14. Evans HL, Ayala AG, Romsdahl MM: Prognostic factors in chondrosarcoma of bone: A clinicopathological analysis with emphasis on histologic grading. Cancer 40:818–831, 1977.
15. Hassounah M, Al-Mefty O, Akhtar M, *et al.*: Primary cranial and intracranial chondrosarcoma: A survey. Acta Neurochir (Wien) 78:123–132, 1985.
16. Dahlin DC, MacCarty CS: Chordoma. A study of fifty-nine cases. Cancer 5:1170–1178, 1999.
17. Volpe NJ, Liebsch NJ, Munzenrider JE, *et al.*: Neuro-ophtalmologic findings in chorndroma and chondrosarcoma of the skull base. Am J Ophtalmol 115:97–104, 1993.
18. Scwarz SS, Fisher WS, Pulliam MW, *et al.*: Thoracic chordoma in a patient with paraparesis and ivory vertebral body. Neurosurgery 16:100–2, 1985.
19. Kamrin RP, Potanos JN, Pool JL: An evaluation of the diagnosis and treatment of chordoma. J Neurol Neurosurg Psychiatryb27:157–165, 1964.
20. Meyer JE, Oot RF, Lindfors KK: CT appearance of clival chordomas. J Comput Assist Tomogr 10:34–38, 1986.
21. Oot RF, Melville GE, New PF, *et al.*: The role of MR and CT in evaluating clival chordomas and chondrosarcomas. AJR Am J Roentgenol 151:567–575, 1988.
22. Mindell ER: Current concepts review. Chordoma. J Bone Joint Surg 63A:501–5, 1981.
23. Di Maio S, Temkin N, Ramanathan D, Sekhar LN. Current comprehensive management of cranial base chordomas: 10-year meta-analysis of observational studies. J Neurosurg. Dec 2011;115(6):1094–105.
24. Brooks JJ, LiVolsi VA, Trojanowski JQ: Does chondroid chordoma exist? Acta Neuropathol (Berl) 72:229–235, 1987.
25. Sen CN,, Sekhar LN, Schramm VL, *et al.*: Chordoma and chondrosarcoma of the cranial base: An 8-year experience. Neruosurgery 25:931–941, 1989.
26. Arnold H, Herrman HD: Skull base chordoma with cavernous sinus involvement: Partial or radical tumor-removal? Acta Neurochirur (Wien) 83:31–37, 1986.
27. Kveton JF, Brackmann DE, Glasscock ME, *et al.*: Chodrosarcoma of the skull base. Otolaryngol Head Neck Surg 94:23–32, 1986.
28. Gay E, Sekhar LN, Rubinstein E, *et al.*: Chordomas and chondrosarcomas of the cranial base: Results and follow-up of 60 patients. Neurosurgery 36:887–897, 1995.
29. Krayenbuhl H, Yasargi MG: Cranial chordomas. Prog Neurol Surg 6:380–434, 1975.
30. Orecchia R, Leonardi MC, Krengli M, *et al.*: External radiotherapy plus intracavitary brachytherapy for recurrent chordoma of the nasopharynx. Acta Oncol 37:301–304, 1998.
31. Ammirati M, Bernardo A: Management of skull base chordoma. Crit Rev Neurosurg 9:63–69, 1999.
32. Casali PG, Messina A, Stacchiotti S, Tamborini E, Crippa F, Gronchi A, *et al.*: Imatinib mesylate in chordoma. Cancer. Nov 1 2004; 101(9):2086–97.

TUMORILE SINUSURILOR PARANAZALE

EPIDEMIOLOGIE

Tumorile de sinusuri paranazale sunt tumori rare reprezentând 0,2–0,8% din totalul tumorilor şi 2–3% din tumorile cu localizare la nivelul regiunii cranio-cervicale [1,2]. Ele sunt extrem rare în copilărie incidenţa crescând odată cu vârsta începând cu decada a IV-a, vârsta medie fiind de 62 de ani pentru bărbaţi şi de 72 de ani pentru femei [3].

Cei mai mulţi pacienţi sunt diagnosticaţi într-un stadiu avansat al tumorii şi cu un prognostic nefavorabil, mai ales având în vedere şi relaţia de proximitate cu regiunea orbitală, creier sau nervii cranieni.

În cadrul chirurgiei bazei craniului unul din avantajele majore în favoarea chirurgiei este posibilitatea rezecţiei ce poate depăşi marginile anatomice ca şi parte integrantă în cadrul tratamentului multimodal oncologic al acestor tumori.

ETIOPATOGENIE

Studiile epidemiologice au demonstrat corelaţia dintre diverşi factori de mediu şi dezvoltarea tumorilor de sinusuri paranazale; unul din factorii de risc majori demonstrat în numeroase studii de caz este fumatul, în special fumatul excesiv şi de lungă durată, dar mai ales corelaţia cu reducerea extrem de semnificativă a acestui risc pentru cei care au renunţat la fumat [4,5].

Alţi factori de risc implicaţi sunt consumul de alcool, consumul de alimente sărate sau foarte condimentate, precum şi aportul redus de vegetale. Dintre factorii ocupaţionali studiaţi sunt cei din industria nichelului (risc de 100 de ori mai mare decât în populaţia generală), expunerea la praful de lemn de esenţă tare din industria mobilei (risc de 1000 de ori mai mare). Studiile efectuate în Japonia au demonstrat incidenţa redusă pentru acest tip de tumori în industria lemnului ca urmare a utilizării lemnului de esenţă moale comparativ cu industria mobilei din ţările occidentale. Alţi agenţi implicaţi în dezvoltarea acestor tumori studiaţi sunt compuşii de crom, radiu, industria pielăriei, dicloretil sulfidele, uleiurile izopropilice, hidrocarburile poliaromatice, praful de făină, azbestul [6]. O asociere importantă s-a dovedit a fi cu virusul Epstein-Barr [7].

HISTOPATOLOGIE

Cele mai multe tumori cu această localizare au punctul de plecare de la nivelul mucoasei sinusurilor paranazale, care este de două tipuri: de tip epiteliu respirator şi de tip epiteliu olfactiv.

Mucoasa respiratorie este punctul de plecare pentru două tipuri de tumori: cele dezvoltate prin metaplazia celulelor epiteliale şi cele cu dezvoltare de la nivelul glandelor mucoasei epiteliale.

Epiteliul olfactiv este localizat în porţiunea superioară a cavităţilor nazale cu posibilitatea dezvoltării de la acest nivel a tumorilor de tipul neuroblastomului sau a carcinomului neuroendocrin. Tumorile de tip epitelial includ: carcinomul cu celule scuamoase, carcinomul tranziţional şi papilomul schneiderian.

Carcinomul cu celule scuamoase reprezintă mai mult de jumătate din numărul tumorilor de la acest nivel [3].

Tumorile glandulare includ *adenocarcinomul* şi *carcinomul adenoid-chistic*; adenocarcinomul cel mai frecvent se dezvoltă la nivelul porţiunii superioare a cavităţilor nazale sau sinusului etmoidal; carcinomul adenoid-chistic este o tumoare mult mai puţin frecventă şi care se dezvoltă de la nivelul glandelor salivare minore ale mucoasei [8].

Tumorile dezvoltate de la nivelul epiteliului olfactiv sunt rare, dezvoltate în porţiunea superioară a cavităţilor nazale cu diverse denumiri: neurocitom olfactiv, neuroepiteliom olfactiv, carcinom neuroendocrin, estezioneuroepiteliom, estezioneurocitom, neuroblastom, estezioneuroblastom [9].

PREZENTAREA CLINICĂ

Aspectele clinice în tumorile de sinus maxilar pot fi grupate, din considerente de regiune anatomică, în mai multe grupe: semne şi simptome nazale, orale, oculare, faciale şi neurologice [10]. Cel mai frecvent simptom este cel de obstrucţie a căilor respiratorii superioare, cel mai frecvent unilateral, urmate de secreţii nazale sau epistaxis. Extensia tumorii la nivelul cavităţilor nazale poate fi observată la rinoscopia anterioară [11].

Semnele şi simptomele orale sunt reprezentate de dureri neexplicate dentare prin afectarea nervului alveolar posterior şi superior. De asemenea, mai pot apare pierderea dinţilor, malocluzia şi trismusul. Tumorile cu extensie la nivelul cavităţii orale se pot vizualiza direct la inspecţia cavităţii.

Semnele şi simptomele oculare determinate de extensia superioară a unei tumori de sinus maxilar sunt reprezentate de hipersecreţie lacrimală unilaterală, diplopie, exoftalmie, epiforă şi modificări la nivelul pleoapelor.

Semnele faciale sunt determinate de extensia facială a tumorii cu asimetrie facială prin edem genian, iar în cazuri avansate apariţia de ulceraţii sau fistule la nivel facial. Paresteziile, amorţelile sau durerile faciale sunt determinate de interesarea nervului infraorbital sau în cazuri avansate de extensia posterioară a tumorii la nivelul fosei pterigopalatine cu implicarea ramurii maxilare a nervului trigemen [12].

Tumorile porţiunii superioare a cavităţilor nazale şi a regiunii etmoidale se extind prin lama ciuruită a etmoidului la nivelul etajului anterior al bazei craniului cu anosmie şi cefalee. Carcinoamele de sinus frontal se pot prezenta cu aspect de sinuzită acută frontală cu durere, edemul părţilor moi supraiacente sinusului frontal şi semne destul de timpurii de osteoliză. Tumorile cu localizare la nivelul sinusului sfenoidal cel mai frecvent determină cefalee, diplopie şi pareze de nervi cranieni [13].

Adenopatiile sau metastazele sanguine apar la mai puţin de 10% din cazuri în momentul diagnosticului cu creşterea incidenţei metastazelor odată cu evoluţia locală a tumorii [11].

Prognosticul este cu atât mai rezervat cu cât tumora este într-un stadiu mai avansat. Din păcate, cele mai multe tumori sunt diagnosticate într-o fază avansată a bolii, mai ales că de cele mai multe ori iniţial tumora se manifestă ca orice altă patologie benignă a sinusurilor nazale sau paranazale cu întârzierea diagnosticului [14].

Examenul clinic trebuie să cuprindă un examen atent al capului şi gâtului, inclusiv examenul endoscopic al regiunii sinonazale. De asemenea, examenul trebuie să includă şi examinarea nervilor cranieni, precum şi o evaluare neuro-oftalmologică.

DIAGNOSTICUL IMAGISTIC

Examenul CT-scan şi examenul RMN reprezintă avantajele moderne ale diagnosticului în fazele incipiente ale tumorilor cu această localizare [15]. *Examenul CT*-scan aduce informaţii extrem de utile în ce priveşte anatomia osoasă şi prezenţa sau absenţa eroziunilor osoase de la nivelul etajului anterior al bazei craniului, regiunea orbitală, regiunea cribriformă sau corpul sfenoidului, în special în secţiunile coronale. Extensia tumorii, în schimb, este mai bine vizualizată prin *examinarea RMN* şi care de cele mai multe ori oferă chiar şi un diagnostic diferenţial [16]. Examenul angiografic este indicat atunci când există şi o implicare vasculară importantă prin înglobarea în procesul tumoral al vaselor mari regionale şi în special a arterei carotide interne [17].

Cheia diagnosticului pozitiv şi diferenţial, dar şi al atitudinii terapeutice, o reprezintă **biopsia tumorală**. Abordul endoscopic al sinusurilor paranazale permite biopsierea facilă a acestor tumori, iar în cazul unor tumori localizate profund şi care nu pot fi abordate endoscopic, puncţia biopsie ghidată tomografic reprezintă o alternativă de mare valoare [17].

CLASIFICARE ŞI STADIALIZARE

Nu există o clasificare acceptată în totalitate, iar stadializarea se bazează în principal pe extensia locală a tumorii şi mai puţin pe adenopatia regională sau metastazele sanguine la distanţă care apar tardiv în decursul evoluţiei tumorii.

Clasificarea prezentată de *American Joint Committee on Cancer* pentru tumorile de sinus maxilar şi etmoidal:

Tumorile de sinus maxilar

T1: tumora localizată la nivelul mucoasei antrale fără eroziuni osoase
T2: prezenţa leziunilor osoase, exceptând peretele posterior al sinusului, incluzând extensia la nivelul palatului dur şi/sau la nivelul meatului nazal mijlociu
T3: tumora invadează una dintre formaţiunile: peretele posterior al sinusului maxilar, ţesutul subcutanat, planşeul sau peretele medial al orbitei, fosa infratemporală, osul pterigoid, sinusul etmoidal
T4: tumoră invazivă la nivelul regiunii orbitale, inclusiv la nivelul apexului orbital, lama ciuruită a etmoidului, baza craniului, nazofaringe, sfenoid, sinusului frontal.

Tumorile de sinus etmoidal

T1: tumora localizată la nivelul etmoidului, cu/fără eroziuni osoase
T2: tumora extinsă la nivelul cavităţii nazale
T3: tumora extinsă la nivelul orbitei şi/sau sinus maxilar
T4: tumora cu extensie intracranială, extensie orbitală până la nivelul apexului orbital, cu invadarea sinusului sfenoid şi/sau frontal şi/sau invadarea tegumentului regiunii nazale.

ATITUDINEA TERAPEUTICĂ

Abordarea cât mai complexă a tumorilor de sinusuri paranazale se bazează pe mai multe criterii: tipul histopatologic al tumorii şi extensia locală, posibilităţile de tratament adjuvant şi rata de succes în asemenea situaţie, aspectele tulburărilor funcţionale şi estetice ale prezenţei tumorii. Tratamentul chirurgical şi radioterapia rămân modalităţile de bază de tratament pentru aceste tumori la care pot fi asociate şi alte posibilităţi terapeutice cum ar fi chimioterapia sau radiochirurgia. La stabilirea schemelor terapeutice trebuie să participe o echipă multidisciplinară formată din neurochirurg, chirurg ORL, chirurgul plastician, oftalmolog, chirurgie maxilo-facială, radiolog, morfopatolog, oncolog, radioterapeut.

Pentru stabilirea planului terapeutic pot fi luaţi în considerare 3 factori majori:

a. Tipul morfopatologic al tumorii
b. Gradul rezecţiei chirurgicale tumorale
c. Posibilităţile de tratament adjuvant [17].

De exemplu, pentru adenocarcinom sau carcinomul adenoid-chistic se preferă rezecţia chirurgicală cât mai completă urmată de radioterapie externă. Dacă pacientul a fost iradiat iniţial atunci se iniţiază chimioterapia urmată de rezecţia chirurgicală şi continuarea chimioterapiei în perioada imediat postoperatorie. Pentru carcinoamele cu celule scuamoase se iniţiază chimioterapia urmată de rezecţia chirurgicală şi continuarea chimioterapiei [18].

Atitudinea agresivă de abordare terapeutică a acestor tumori de sinusuri paranazale nu modifică semnificativ prognosticul lor, care în ansamblu rămâne unul departe de ideal. O analiză a rezultatelor diferitelor scheme terapeutice este dificil de realizat având în vedere varietatea formelor histopatologice de tumori din această regiune şi a comportamentului biologic extrem de variat. Rezecţiile cranio-faciale au crescut controlul local pe termen lung al acestor tumori cu o rată de supravieţuire la 5 ani de la 47% la 70%, iar la 10 ani de la 41% la 48% pentru cele mai multe studii care includ toate tipurile morfopatologice de tumori [19].

BIBLIOGRAFIE

1. Muir CS, Nectroux J: Descriptive epidemiology of malignant neoplasms of nose, nasal cavities, middle ear and accessory sinuses. Clin Otolaryngol 5:195–211, 1980.
2. Barnes L, Tse LLY, Hunt JL, *et al.* Tumours of the nasal cavity and paranasal sinuses: Introduction. In: Pathology and Genetics of Head and Neck Tumours, Barnes L, Eveson JW, Reichart P, Sidransky D. (Eds), IARC, Lyon 2005. p. 9.
3. Robin PE, Powell DJ, Stanbie JM: Carcinoma of the nasal cavity and paranasal sinuses: Incidence and presentation of different histological types. Clin Otolaryngol 4:431–456, 1979.
4. Feng YF, Wu QL, Zong YS. Correlation of immunophenotype of sinonasal non-Hodgkin's lymphoma to Epstein-Barr virus infection. Ai Zheng 2007; 26:1170.
5. Zheng W, McLaughlin JK, Chow WH, *et al.*: Risk factors for cancers of the nasal cavity and paranasal sinuses among white men in the United States. Am J Epidemiol 138:965–972, 1993.
6. Roush GC: Epidemiology of cancer of the nose and paranasal sinuses: Current concepts. Head Neck Surg 2:3–11, 1979.
7. Lopategui JR, Gaffey MJ, Frierson HF, *et al.*: Detection of Epstein-Barr viral RNA in sinonasal undifferentiated carcinoma from Western and Asian patients. Am J Surg Pathol 18:391–398, 1994.
8. Batsakis JG: Pathology of tumors of the nasal cavity and paranasal sinuses. In Thawley SE, Panje WR, Batsakis JG, Lindberg RD (eds): Comprehensive Management of Head and Neck Tumors, vol. 1, 2nd ed. Philadelphia, WB Saunders, 1999, pp. 522–539.
9. Silva EG, Butler JJ, Mackay B, Goepfert H: Neuroblastomas and neuroendocrine carcinomas of the nasal cavity: A proposed new classification. Cancer 50:2388–2405, 1982.
10. Choudry AP, Gorlin RJ, Mosser DG: Carcinoma of the antrum: A clinical and histopathological study. Oral Surg 13:269–281, 1960.
11. Weber AL, Stanton AC: Malignant tumors of the paranasal sinuses: Radiologic, clinical, and histopathologic evaluation of 200 cases. Head Neck Surg 6:761–776, 1984.
12. Larson LG, Martensson G: Maxillary antral cancers. JAMA 219:342–345, 1972.
13. DeMonte F, Ginsberg LE, Clayman GL: Primary malignant tumors of the sphenoid sinus. Neurosurgery 46:1084–1092, 2000.
14. Sisson GA Sr, Toriumi DM, Atiyah RA: Paranasal sinus malignancy: A comprehensive update. Laryngoscope 99:143–150, 1989.
15. Loevner LA, Sonners AI: Imaging of neoplasms of the paranasal sinuses. Neuroimaging Clin N Am 2004; 14:625.
16. Lund VJ, Howard DJ, Lloyd GAS, *et al.*: Magnetic resonance imaging of paranasal sinus tumors for craniofacial resection. Head Neck 11:279–283, 1989.
17. Fourney DR, DeMonte F: Neoplasms of the Paranasal Sinuses. In Winn HR: Youmans Neurological Surgery, vol. 1, 5th ed. Philadelphia, WB Saunders, 2004, pp. 1317–1318.
18. Licitra L, Locati LD, Cavina R, *et al.* Primary chemotherapy followed by anterior craniofacial resection and radiotherapy for paranasal cancer. Ann Oncol 2003; 14:367.
19. Cantu G, Solero CL, Mariani L, *et al.*: anterior Craniofacial resection for malignant ethmoid tumors – a series of 91 patients. Head Neck 21:185–191, 1999.

CHISTE ŞI LEZIUNI TUMOR-LIKE

BIANCA PINTEA, AUREL OŞLOBANU

CHIST DE PUNGĂ RATHKE

Chistul de pungă Rathke, chist intraselar benign, cu origine embrionară în regiunea lobului intermediar al glandei pituitare, este descris prima dată de Luscha în 1860, ca o zonă epitelială încapsulată, la nivelul lojei hipofizare, cu aspect asemănător mucoasei bucale; ulterior, în 1913, Goldzieher raportează primul chist simptomatic al pungii Rathke [1]. Se poate forma oriunde de-a lungul traiectului pungii faringiene, fiind un remanent al acesteia.

Epidemiologie

Chisturile pungii Rathke reprezintă puţin peste 1% din totalitatea tumorilor cerebrale primare, majoritatea nefiind simptomatice, datorită dimensiunilor reduse atinse (sub 2 cm în diametru); sunt descoperite cu ocazia autopsiilor (3–22%). În cele mai multe cazuri sunt intraselare, localizarea lor strict supraselară fiind excepţională. Nu se cunoaşte o predilecţie rasială. Vârsta medie, când acestea devin simptomatice, este între 40 şi 50 de ani.

Prezentarea clinică

Manifestările clinice datorate disfuncţiei adenohipofizei sau neurohipofizei, compresiunii tijei hipofizare, compresiunii chiasmei devin evidente odată cu creşterea în dimensiuni a chistului. Cefaleea frontală reprezintă un simptom frecvent întâlnit, poate avea caracter cronic sau se poate manifesta fulminant, în cazul instalării infarctului sau hemoragiei intrachistice. Copiii se prezintă cel mai adesea cu hipopituitarism, tulburări de dezvoltare staturo-ponderală şi pubertate tardivă, în timp ce adulţii manifestă simptome datorate panhipopituitarismului ori compresiei asupra tijei hipofizare, cu diabet insipid. Disfuncţia endocrină se poate corela şi cu existenţa hipofizitei, inflamaţie cronică indusă de eliberarea conţinutului iritant al chistului, prin fisurarea acestuia. Hemianopsia bitemporală sau cvadranopsia superioară se regăsesc adeseori. Alte manifestări clinice ale chistului de pungă Rathke, mai puţin frecvente sunt: apoplexia pituitară, hipofizita, chistele gigante cu extensii frontale, meningita aseptică, abcesele intrachistice, sinuzitele sfenoidale, sindromul de şa turcică goală [2].

Diagnosticul imagistic

Rezonanţa magnetică nucleară reprezintă examinarea imagistică de elecţie pentru detectarea chistului de pungă Rathke, deşi aspectul heterogen, face ca diagnosticul preoperator al acestuia să fie unul dificil. Chistul de pungă Rathke apare ca o leziune chistică selară, bine delimitată, cu un perete subţire ce poate fi hiperintens, conţinut hipo sau izointens în T1 (funcţie de conţinutul proteic), fără captare a contrastului în cele mai multe cazuri; captare a substanţei de contrast întâlnim în caz de extravazare a conţinutului chistic şi de modificări inflamatorii la nivelul capsulei (fig. 4.147). În secvenţele T2 apar a fi hiperintense. Chistele de dimensiuni mari pot avea aspectul de „dumbbell shaped”, prin extensia lor supraselară.

Tomografia computerizată este utilă pentru evidenţierea remodelării osoase asociate şi pentru evaluarea calcificării. De asemenea este utilizată pentru controlul imediat postoperator, eventualele leziuni hemoragice postoperatorii fiind bine evidenţiate pe această examinare (fig. 4.148).

Atitudine terapeutică

Pacienţii asimptomatici sau descoperiţi incidental vor fi urmăriţi din punct de vedere endocrin, oftalmologic şi neuroimagistic, tratamentul chirurgical fiind arareori necesar. Pacienţii cu chisturi de dimensiuni mari, dar relativ asimptomatici vor fi dispensarizaţi neuroimagistic seriat. Cel mai frecvent utilizat este abordul microscopic transsfenoidal endonazal, în care chistul este parţial excizat şi drenat în sinusul sfenoid [3]; abordul endoscopic transsfenoidal a cştigat în ultimul deceniu tot mai multă popularitate pentru că asigură un acces rapid, un câmp operator mai larg, cu posibilitatea vederii „după colț". În cazurile în care tumora este mai greu accesibilă, situată strict supraselar se apelează la abordul transcranian cu simplă fenestrație sau rezecția în totalitate a pereților chistului. Un aspect interesant în ce priveşte tratamentul este scăderea în dimensiuni a chistului consecutiv administrării unor doze mari de steroizi; mecanismul fiziopatologic este neclar, steroizii se presupune că ar avea efect în secreția şi absorbția conținutului chistic [3].

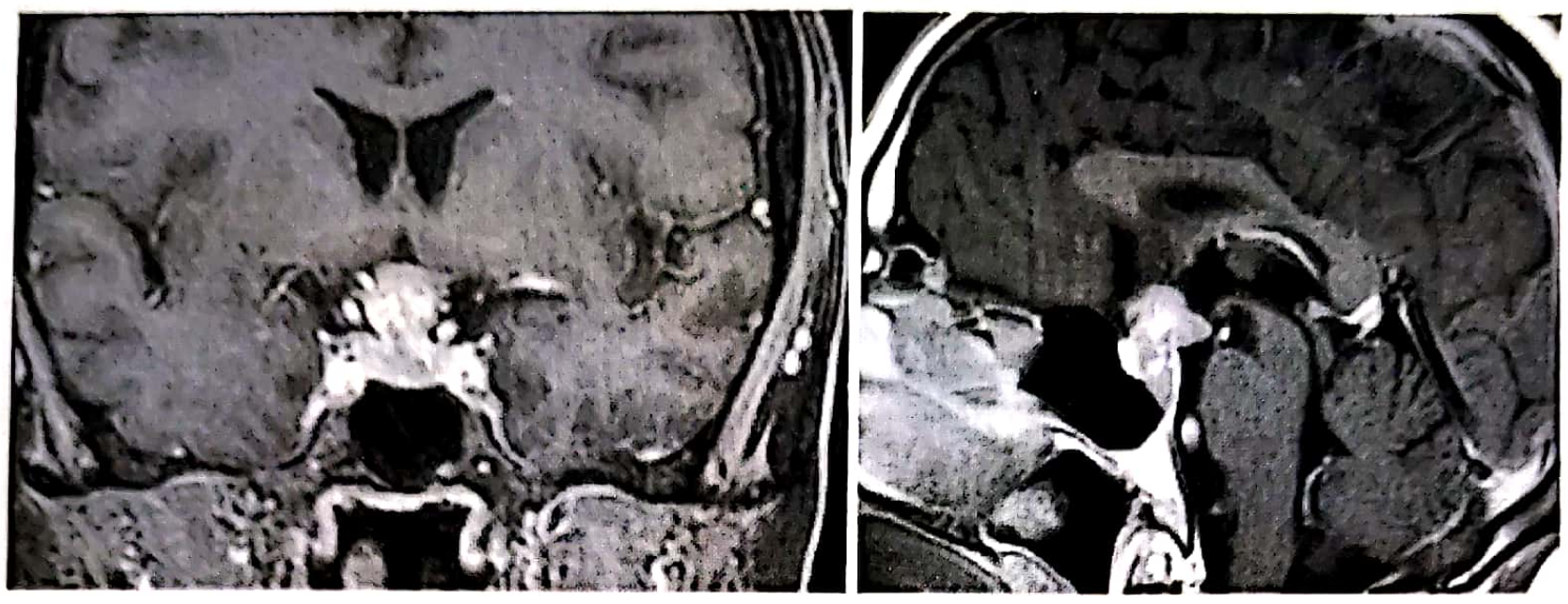

Figura 4.147. Examinare RMN T1 cu contrast pune în evidență o masă inomogenă intra şi supraselară, captantă cu extensie în cisterna premezencefalică.

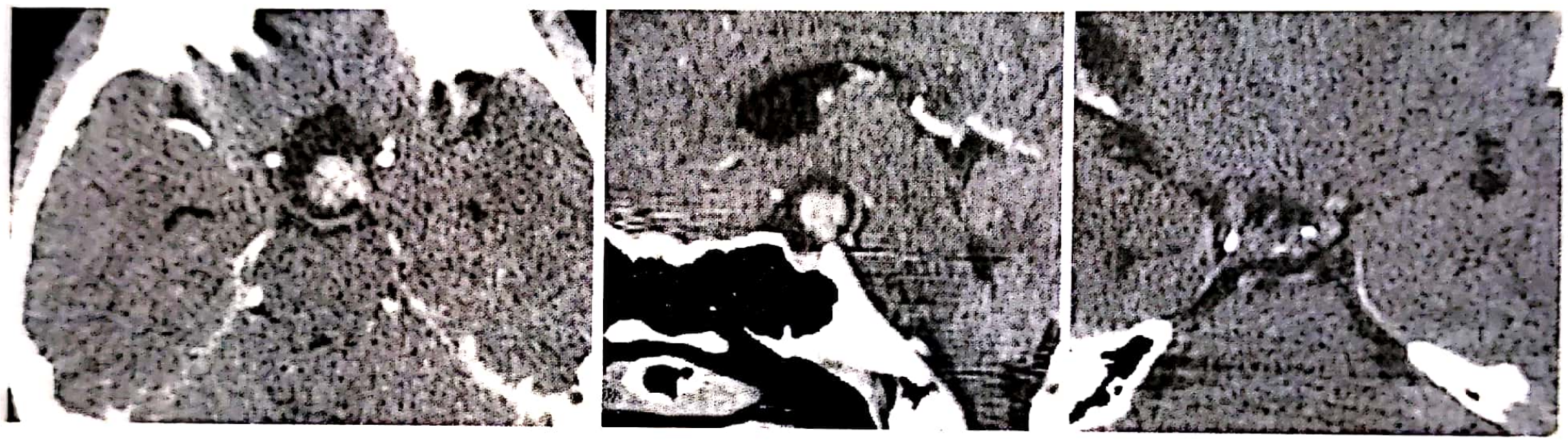

Figura 4.148. Examinare CT cu contrast în secțiune axială şi reconstrucție sagitală într-un caz de chist al pungii lui Rathke. În dreapta, examen CT imediat postoperator ce relevă ablația completă a chistului.

CHISTUL EPIDERMOID

Tumorile epidermoide sunt leziuni benigne, congenitale care se poate dezvolta la nivel spinal sau intracranial, din reminiscențe ectodermale în timpul perioadei de neuroembriogeneză fiind cunoscute in literatura ca şi tumori perlate sau colesteatoame, datorită depozitelor de colesterol intratumoral. Chisturile epidermoide şi dermoide au fost descrise pentru prima dată, de Love şi Kernohan în 1936 ca fiind tumori epiteliale congenitale. Mai recent, Dias şi Walker au explicat apariția lor prin tulburări de embriogeneză în decursul gastrulației cu modificări secundare la nivelul tubului neural în cursul săptămânilor 3–5 de viață embrionară [4]. Alte două teorii referitoare la patogenia chistelor epidermoide sunt: teoría iatrogenă, se refera în special la epidermoidele spinale şi susține ca acestea s-ar forma în urma puncțiilor lombare repetate şi teoría inflamatorie sustine ca atit resturile epiteliale congenitale cat si metaplazia infamatorie dobândită, pot duce la apariția epidermoidelor urechii medii [5,6].

Epidemiologie

Tumorile epidermoide sunt leziuni chistice mai puțin frecvente, reprezentând aproximativ 0,2–1,8% din tumorile cerebrale, respectiv 7–9% din toate tumorile unghiului pontocerebelos. Chistele epidermoide pot avea atât localizare intradurală (de obicei extra-axială) cât şi extradurală (de obicei cu localizare la nivelul oaselor convexitale, intradiploic). Localizarea predilectă este la nivelul unghiului ponto-cerebelos sau în regiunea paraselară [4,7].

Histopatologie

Tumora este de regulă polilobată, albă sidefie, cu capsulă subțire, strălucitoare, cu structură epidermoidă din epiteliul scuamos-pavimentos, de tip embrionar, care o delimitează net de structurile anatomice adiacente. Conţinutul este format dintr-o structură amorfă, avasculară cu aspect cerat. Chistul conţine o acumulare de celule epiteliale descuamate, keratină şi colesterol. Transformarea malignă a acestor tumori este rară, fiind raportate dezvoltarea de carcinoame scuamoase de la nivelul unor tumori epidermoide. De asemenea, au fost raportate 4 cazuri de metastazare leptomeningeală de la nivelul unor carcinoame scuamoase dezvoltate de la nivelul unor tumori epidermoide, cu creşterea nivelului de antigen carcinoembrionar, β-glucuronidază, β_2-microglobulină sau β-gonadotropine corionice la nivel lichidian, dar cu citologie negativă. Antigenul CA19-9, utilizat iniţial pentru diagnosticul tumorilor de colon, este pozitiv pentru chistul epidermoid intracranial [5].

Prezentarea clinică

Tumorile epidermoide pot fi manifeste din copilărie şi până în perioada adultă, fiind uneori descoperiri accidentale în cursul autopsiilor. Vârsta medie de apariţie este de 35 ani, cu preponderenţă la femei. Aceste leziuni se insinuează la nivelul spaţiilor subarahnoidiene, spinal sau cranial, cu umplerea acestora; prezintă o rată de creştere lineară, asemeni ratei de creştere a epidermului, determinând din această cauză un debut insidious al simptomelor. Leziunile cu localizare intradurală se manifestă cel mai frecvent cu cefalee, iar în cazul localizării paraselare cu tulburări de vedere şi mai puţin frecvent cu tulburări hipotalamice. Tumorile cu localizare la nivelul fosei cerebrale posterioare se dezvoltă lent fiind cel mai adesea asimptomatice, în timp ce tumorile cu localizare la nivelul unghiului ponto-cerebelos pot evolua cu ataxie sau cu pareze de nervi cranieni. Mai puţin frecvente sunt atacurile recurente de meningită aseptică datorate rupturii spontane a chistelor epidermoide cu inflamaţia leptomeningelui prin iritaţie chimică datorită expunerii sistemului imun la acţiunea keratinei [6].

Diagnostic imagistic

Rezonanţa Magnetică Nucleară reprezintă în prezent examinarea neuroimagistică de elecţie. Aspectul tipic este de tumoră inomogenă cu aspect de hiposemnal în secvenţa T1 şi de hipersemnal în secvenţele T2, asemănător cu LCR-ul. Secvenţele FIESTA care folosesc LCR ca mediu de contrast evidenţiază cel mai bine chistul epidermoid care în aceste secvenţe apare cu o densitate diferită de a LCR (fig. 4.149). În mod obişnuit nu există edem cerebral perilezional, iar hidrocefalia este rară, chiar în cazul unor tumori de dimensiuni mari cu efect de masă asupra masei cerebrale. Aspectul tipic la examenul **Computer Tomografic** este de leziune hipodensă la nivelul spaţiului subarahnoidian, leziune care nu captează substanţa de contrast. Noi utilizăm examinarea CT şi pentru controlul imediat postoperator, pentru a evalua eventualele complicaţii hemoragice (fig. 4.150).

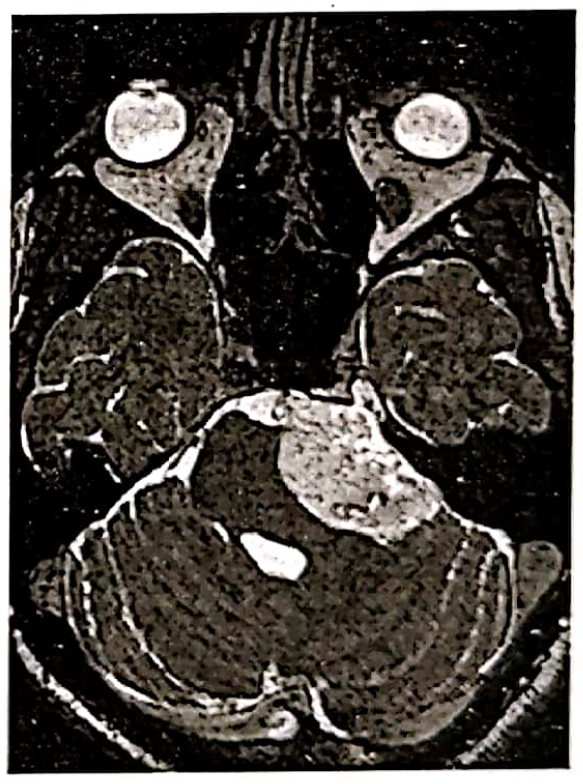

Figura 4.149. Examinare RMN în secvenţă FIESTA care evidenţiază o formaţiune chistică inomogenă cu densitate diferită de cea a LCR în unghiul ponto-cerebelos stâng – chist epidermoid.

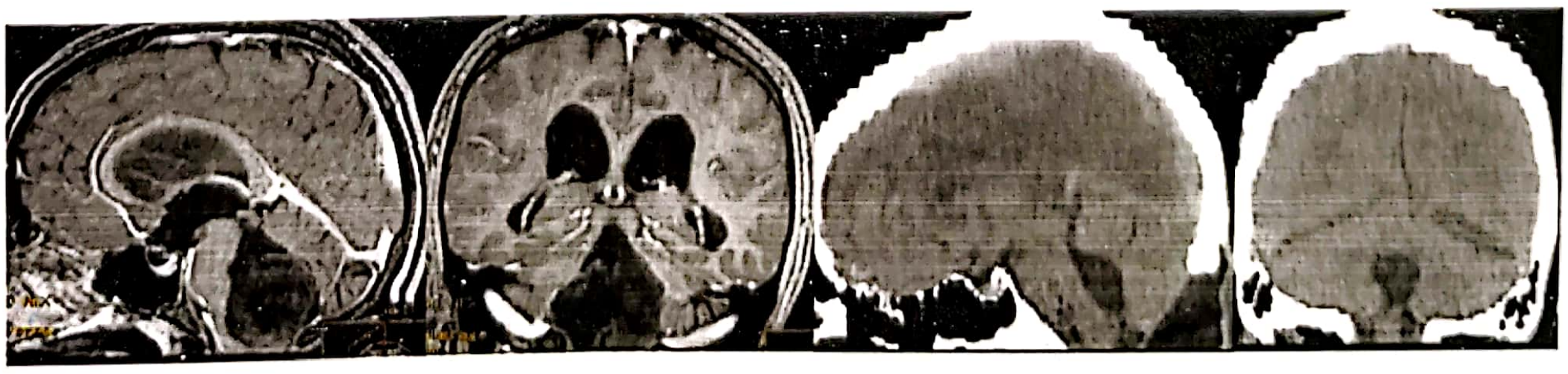

Figura 4.150. Examinare RMN cu contrast care pune în evidenţă o voluminoasă formaţiune hipointensă necaptantă ce ocupă ventriculul IV şi cisterna magna (imaginile din stânga); Examinarea CT de control imediat postoperator demonstrează ablaţia chistului şi prezenţa unui pseudomeningocel suboccipital.

Diagnosticul diferențial

Trebuie făcut cu chistul arahnoidian, chistul pungii Rathke, craniofaringiomul sau cu alte leziuni tumorale chistice. Diagnosticul diferențial cu chistul arahnoidian este relativ ușor având în vedere aspectul tomografic diferit al chistului epidermoid comparativ cu imaginea lichidiană din chistul arahnoidian și faptul că, în cazul chistului epidermoid, acesta are tendința de a se insinua de-a lungul spațiului subarahnoidian comparativ cu chistul arahnoidian care are doar un efect de masă local [7].

Atitudinea terapeutică

Tratamentul chirurgical reprezintă opțiunea terapeutică de elecție pentru cazurile simptomatice. Din punct de vedere tehnic chirurgical, inițial este necesară reducerea intracapsulară a tumorii, urmată de rezecția capsulei în totalitate, pe cât posibil, cu evitarea rezecției porțiunilor aderente la structurile nervoase-vasculare adiacente. De asemenea, capsula va trebui rezecată în cazurile cu localizare intramedulară, riscul deficitelor neurologice fiind extrem de mare [7].

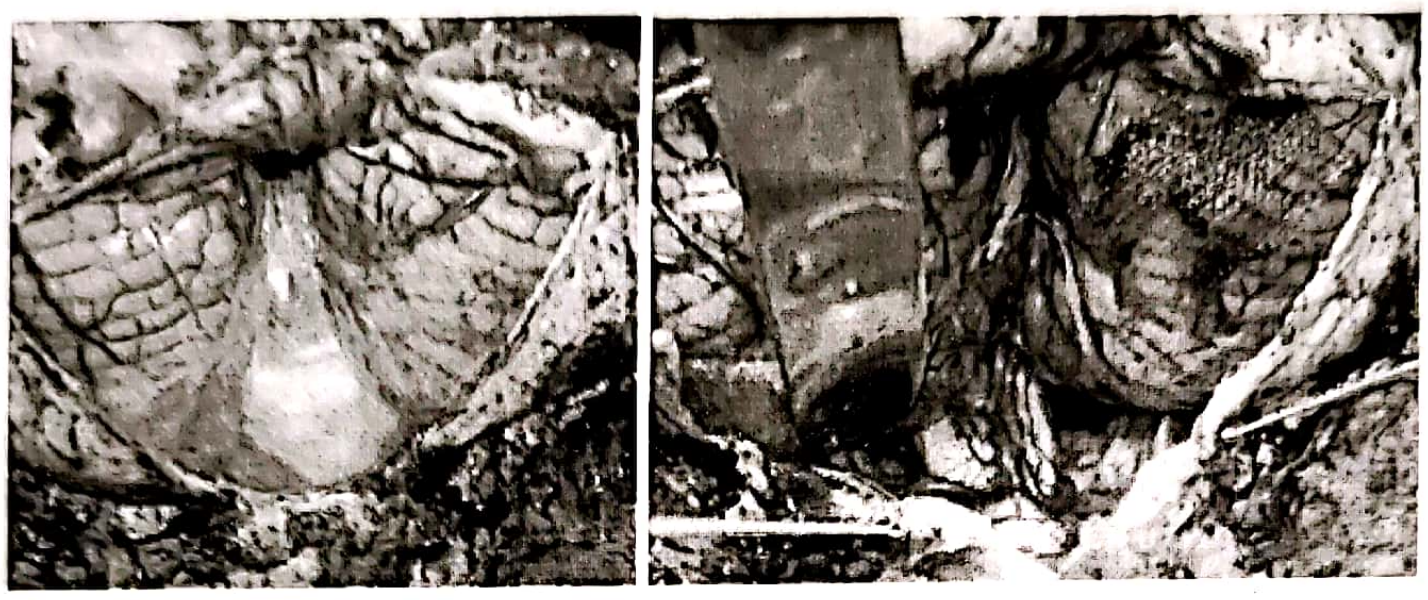

Figura 4.151. Imagini intraoperatorii la un chist epidermoid localizat la nivelul cisternei magna: în stânga, aspectul cisternei după deschiderea durei mater; în dreapta aspect la finele rezecției complete a chistului epidermoid.

În cazul meningitei chimice prin ruptura chistului în spațiul subarahnoidian preoperator sau intraoperator, corticoterapia reprezintă tratamentul de elecție, asociat irigării continue a câmpului operator cu soluții saline; totuşi se descriu frecvent cazuri de hidrocefalie care vor necesita plasarea unui sistem de derivație a LCR. Rolul radioterapiei sau chimioterapiei în cazul recurențelor sau recidivelor încă nu este încă bine stabilit [8].

CHISTUL DERMOID

Chistul dermoid este o tumoră benignă care conține elemente tisulare atât epidermice cât și dermice, bine delimitată și de dimensiuni reduse. În plus față de chistul epidermoid, chistul dermoid conține elemente caracteristice dermului: fire de păr, folicul pilos, glande apocrine, sebacee sau sudoripare (fig. 4.152).

Epidemiologie

Tumorile dermoide se regăsesc mult mai rar, într-o proporție de 0,3% din tumorile cerebrale și tind a fi plasate cel mai frecvent în fosa posterioară, în imediata vecinătate a liniei mediane, spre deosebire de tumorile epidermoide care adeseori se dezvoltă lateral, la nivelul unghiului pontocerebelos; le întâlnim de asemenea la nivel spinal dar și extraneural, pe scalp, calotă craniană, orbită, masiv facial sau chiar ovare [4]. Localizarea spinal predilectă este in regiunea toracolombară, cu tendință la afectarea conului medular sau chiar a cozii de cal: intramedular 50%, intradural extramedular 50%, extradural arareori. Dermoidele se găsesc adeseori în asociere cu alte anomalii congenitale, de genul sinusului dermal, disrafismului sau hipertricozei cu hiperpigmentare tegumentară [7,9].

Prezentarea clinică

Chistul dermoid, de obicei, se manifestă clinic la persoane mai tinere, vârsta medie de debut fiind de 10 ani, comparativ cu 35 de ani pentru chistul epidermoid. Obișnuit sunt mai frecvente la sexul feminin, clinic pacienții prezentând semne neurologice de focar, cefalee sau sindrom meningian. Poate apărea în asociere cu sindromul Klippel-Feil [9].

Diagnosticul imagistic

Aspectul RMN este oarecum asemănător cu cel al chisturilor epidermoide, cu aspect însă mai heterogen, funcție de conținutul în țesut adipos.

Mai frecvent au un aspect de hipersemnal atât în secvenţele T1 cât şi în T2 (fig. 4.153). Deoarece tumorile dermoide au consistenţă mai solidă, cu tendinţă mai mare la calcficări, comparativ cu tumorile epidermoide, acestea nu se insinuează de-a lungul structurilor neurovasculare prezentând mai frecvent un efect de masă local [10]. Edemul cerebral perilezional este redus sau absent. Ruptura chistului dermoid se întâlneşte mai rar, având în schimb prognostic rezervat datorită posibilei dezvoltări a unei meningite bacteriene prin imediata vecinătate a unui sinus dermal. Aspectul CT-scan al chisturilor dermoide este de tumoră hipodensă, avasculară şi care nu captează substanţa de contrast.

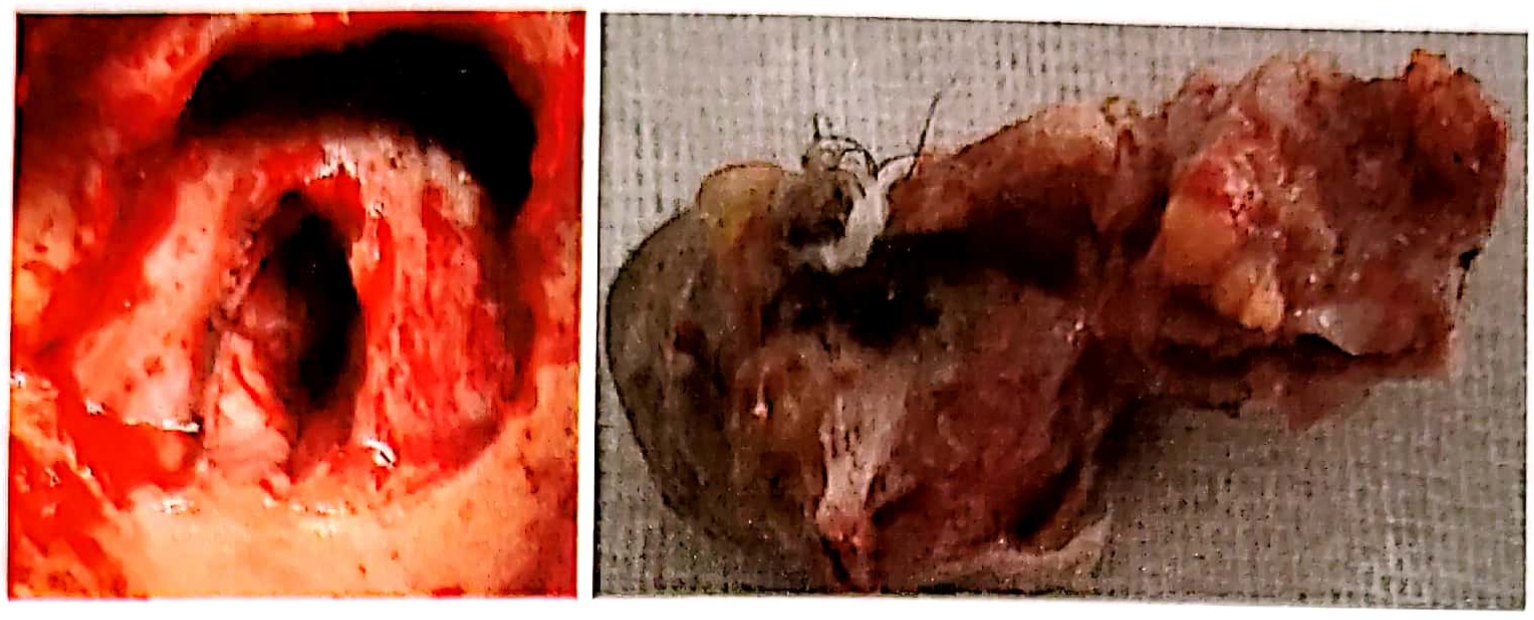

Figura 4.152. Chist dermoid de fosă posterioară ablat în totalitate; în dr. piesa anatomică recoltată în bloc ce conţine elemente de derm, foliculi piloşi, chist sebaceu, grăsime.

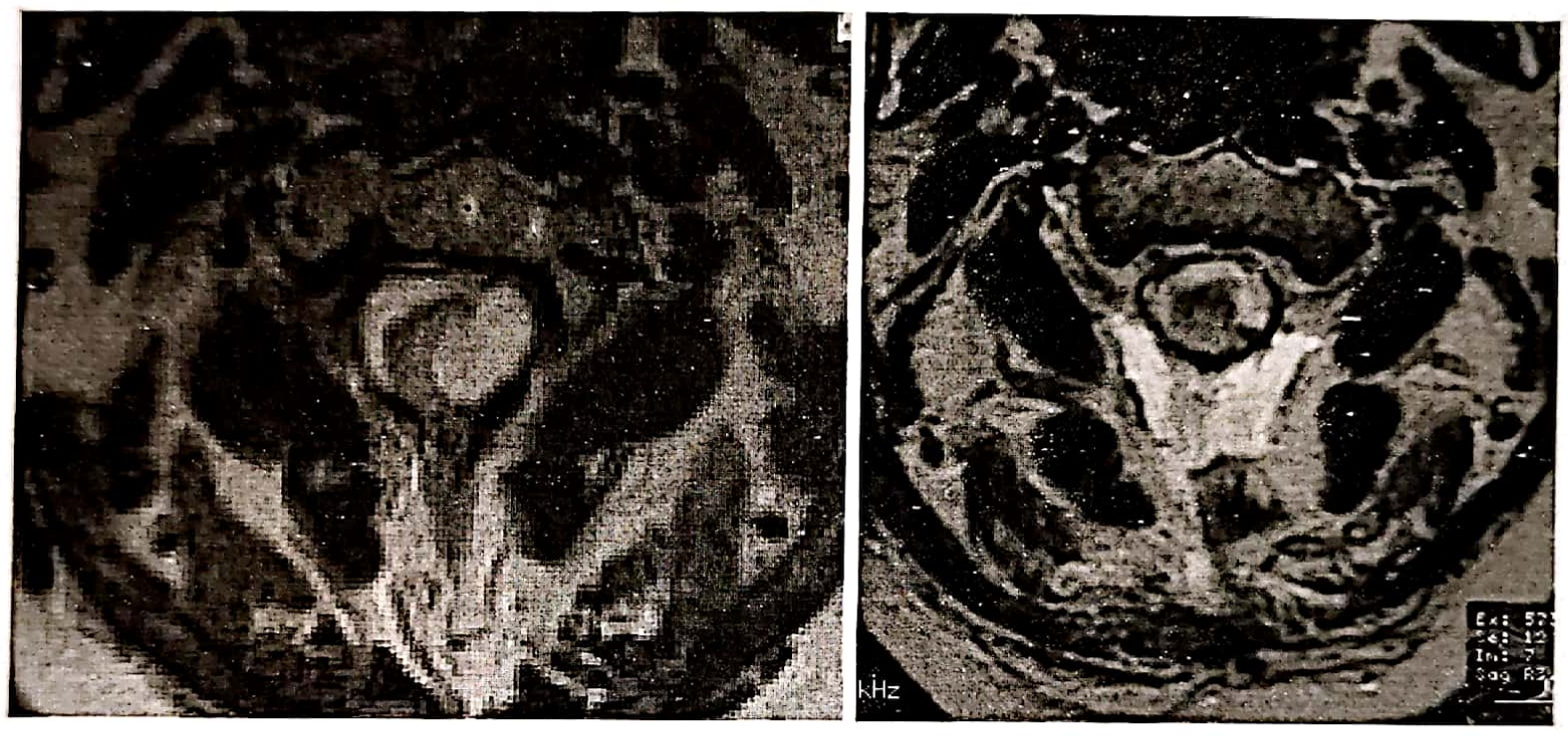

Figura 4.153. Secţiuni axiale RMN T2 pre- şi postoperator la un caz de chist dermoid localizat la nivelul joncţiunii cranio-spinale.

Atitudinea terapeutică

Tratamentul chirurgical este tratamentul optim în cazul chisturilor dermoide, fiind mai uşor de rezolvat din punct de vedere tehnic comparativ cu chisturile epidermoide datorită consistenţei mai ferme. Rezecţia totală reduce riscul meningitei chimice postoperatorii sau a recidivelor tumorale. Recidivele tumorale au fost descrise atât pentru chisturile dermoide cu localizare cranială cât şi pentru cele cu localizare spinală, necesitând reintervenţie chirurgicală. Radioterapia sau chimioterapia nu au indicaţie în prezent [7,8].

CHISTUL COLOID

Chistul coloid este o tumora benigna, de linie mediană, cu creştere lentă care se dezvoltă clasic în porţiunea anterioară a ventriculului III; blochează foramen Monro putând cauza hidrocefalie obstructivă; s-au descris chiar şi cazuri de moarte subită [11]. Pentru întâia dată a fost raportat un chist coloid în 1858, de către Wallmann, iar Dandy în 1921 a realizat cu succes prima rezecţie a unui chist coloidal de ventricul III.

Epidemiologie

Deşi sunt catalogate a fi congenitale, se întâlnesc rar în perioada copilăriei. Ele se regăsesc într-un procent de aproximativ 0,5–1% din totalitatea tumorilor cerebrale, respectiv 15–20% din toate formaţiunile de la nivelul ventriculului III; incidenţa maximă este la persoanele între 20 şi 50 de ani [11]. Corelaţii genetice nu au fost raportate până în prezent.

Etiologia acestor tumori rămâne încă o sursă de dezbateri, structurile implicate de-a lungul timpului fiind reprezentate de paraphysis – structura embrionică de linie mediană, evaginaţie la nivelul acoperişului ventriculului III, ependim diencefalic, neuroepiteliul ventriculului III.

Chistele coloide apar obişnuit în porţiunea anterioară a VIII, între fornice, şi sunt ataşate de acoperişul ventric. III şi frecvent de plexurile coroide. În mod obişnuit se situează imediat posterior de orificiul Monro; putem întâlni situaţii când chistul se dezvoltă în sepum pellucidum, ventric. IV, şaua turcică sau chiar la nivel pontomezencefalic sau în lobul frontal [12].

Histopatologie

Chistul coloid, al cărui nume provine din termenul grecesc *kollodes*, cu semnificaţie de clei, este o tumoră de mici dimensiuni (0,3–3 cm), sferică, încapsulată (strat fibros, extern si un altul intern, epitelial), cu un conţinut vâscos, gelatinos, cu proporţii variate de proteine şi colesterol, intens PAS+. Ocazional putem regăsi o reacţie granulomatoasă în pereţii chistului ca urmare a iritaţiei chimice datorate hemoragiei, granulaţiilor de colesterol sau materialului coloid.

Prezentarea clinică

Chistul coloid poate evolua adeseori asimptomatic, fiind descoperit cu total întâmplător cu ocazia necropsiilor. Tabloul clinic este unul polimorf. Cefaleea cu caracter episodic, evolutiv poate fi provocată, exacerbată sau remisă de schimbări bruşte ale poziţiei capului sau de efort; se asociază de cele mai multe ori de greţuri, vărsături, diplopie. Semnele de hipertensiune intracraniană acută sau cele datorate hidrocefaliei cronice sunt adeseori întâlnite în tumorile cu această localizare fiind datorate obstrucţiei foramenului Monro, cu acumulare consecutivă de LCR în ventriculii laterali; sunt studii care arată că hidrocefalia evolutivă ar putea fi consecinţa şi a unei hipersescreţii de LCR, datorate compresiunii venei Galien, cu stază venoasă şi congestie a plexurilor coroide [14]. Alte simptome întâlnite: atacuri de panică, labilitate psihică, tulburări afective, pierderi episodice ale stării de conştienţă, ataxie, tulburări vegetative sau în cazuri grave de obstrucţie totala a Monro, crizele ventriculare [12].

Diagnostic imagistic

La examinarea **CT scan** majoritatea chistelor coloide apar a fi uşor hiperintense (fig. 4.154) dar s-au descris şi cazuri în care sunt izointense sau chiar hipointense, funcţie de compoziţia preponderentă a chistului; sunt situate adeseori în porţiunea anterioară şi superioară a ventriculului III însoţite fiind de dilatarea compensatorie a ventriculilor laterali. Captarea inelară a substanţei de contrast la nivelul pereţilor chistului este de asemenea frecventă; s-a descris un număr infim de cazuri cu depuneri de calciu. RMN-ul ne oferă o variabilitate de forme de prezentare, funcţie de conţinutul de colesterol şi proteine: 50% apar hiperintense (fig. 4.155), restul hipo sau izointense în T1; în T2 majoritatea chisturilor sunt hiperintense. Unele dintre ele pot avea aspect omogen, pe când în altele putem întâlni „nivel de lichid” intrachistic, ca urmare a hemoragiilor. Chistele izointense sunt mai dificil de identificat pe RMN, fiind mai utilă examinarea CT [10,13].

Atitudinea terapeutică

Cea mai frecvent întâlnită indicaţie pentru intervenţia chirurgicală o reprezintă hidrocefalia asociată chistului coloid, hidrocefalie datorată obstrucţiei de către acesta a foramenului Monro. O condiţie dificilă este reprezentată de acei pacienţi cu simptomatologie săracă, fără relevanţă clinică, pe fondul unei dilatări importante a sistemului ventricular asociate unui chist coloid de mici dimensiuni. Pentru aceşti pacienţi se impune tratament conservator şi urmărire neuroimagistică seriată RMN până se consideră necesară plasarea unui sistem de derivaţie a LCR. În cazul pacienţilor cu chiste coloide de mici dimensiuni şi sistem ventricular normal reprezentat, posibilitatea decompensării neurologice e redusă iar indicaţia de intervenţie chirurgicala nu se regăseşte. La pacienţii vârstnici sau la cei ce refuză intervenţia chirurgicală se poate tenta un drenaj permanent biventriculo-peritoneal cu conector în „Y”.

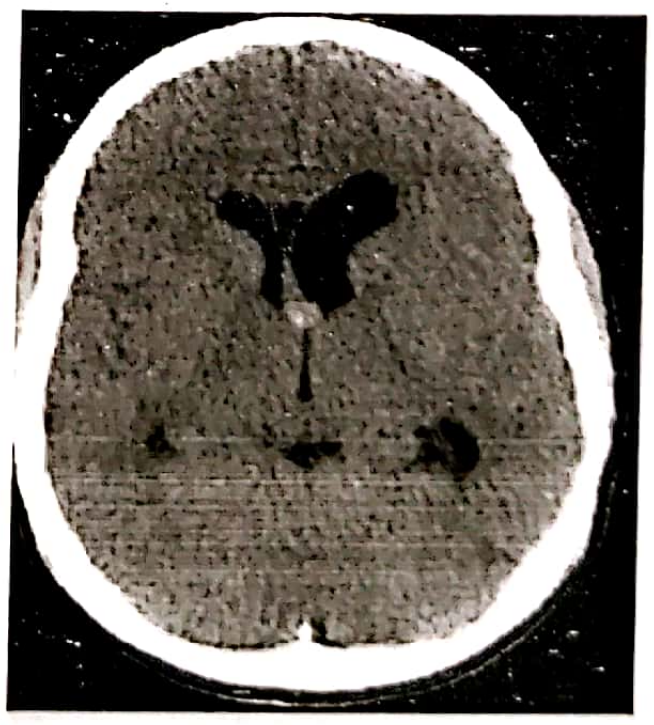

Figura 4.154. Examinare CT la un chist coloid de ventricul III care produce dilatarea unilaterală a ventriculului lateral stâng.

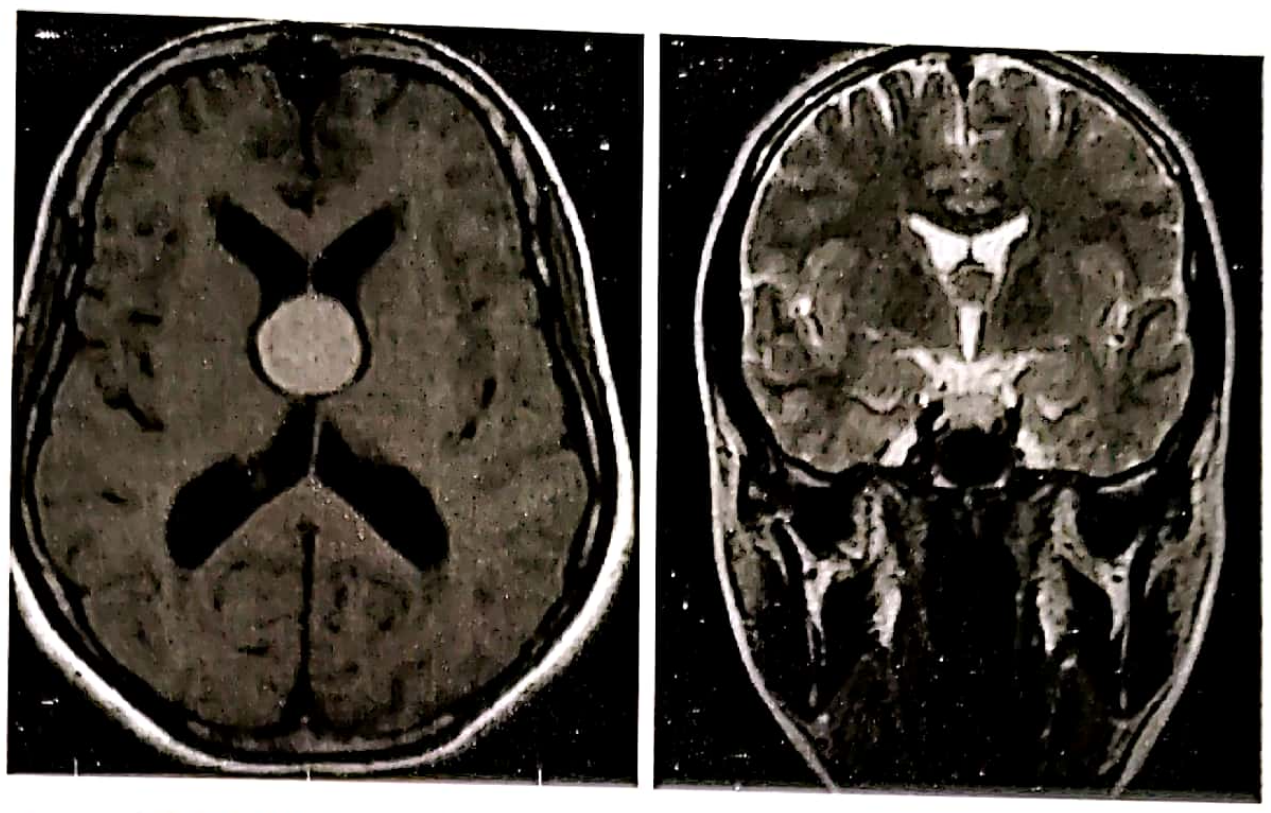

Figura 4.155. Examinare RMN T1 în secțiune axială la un caz de chist coloid de ventricul III voluminos cu dilatarea simetrică a ventriculilor laterali (imaginea din stânga); Secțiune coronară T2 care evidențiază o formațiune izointensă în ventriculul III ce nu produce dilatarea sistemului ventricular (în dreapta).

Ca variante chirurgicale în abordarea chisturilor coloide se regăsesc:

– *Abordul neuroendoscopic*, de rezecție a chistului coloidal – procedură sigură și eficientă, de prima intenție în rezecția majorității chisturilor (fig. 4.156).

– *Tehnicile microrchirurgicale stereotactice*, care au câștigat teren la ora actuală, în comparație cu tehnicile clasice de abord transcranian; aspectul hiperdens pe CT sau în RMN, sugestiv pentru o vâscozitate crescută a conținutului chistic, cât și capsula fibroasa, groasă, fac însă dicilă intervenția chirurgicală; un rol important îl mai are devierea chistului, de mici dimensiuni, din dreptul acului de puncție stereotactică [15].

– *Abordul transcalos* – se poate realiza independent de prezența hidrocefaliei; deși literatura de specialitate menționează asocierea frecventă cu infarct venos prin injuria sistemului venos profund sau cu tulburări de memorie prin lezarea columnelor fornixului [16], experiența noastră un confirmă aceasta, o tehnică microchirurgicală adecvată, crearea unei deschideri caosale de maxim 1,5 cm, și manipularea delicată a chistului la nivelul foramenului Monro fac ca această intervenție să fie de cele mai multe ori urmată de rezultate favorabile.

– *Abordul transcortical*, indicat doar în cazuri de dilatări ventriculare importante; rată crescută de apariție a crizelor postoperatorii.

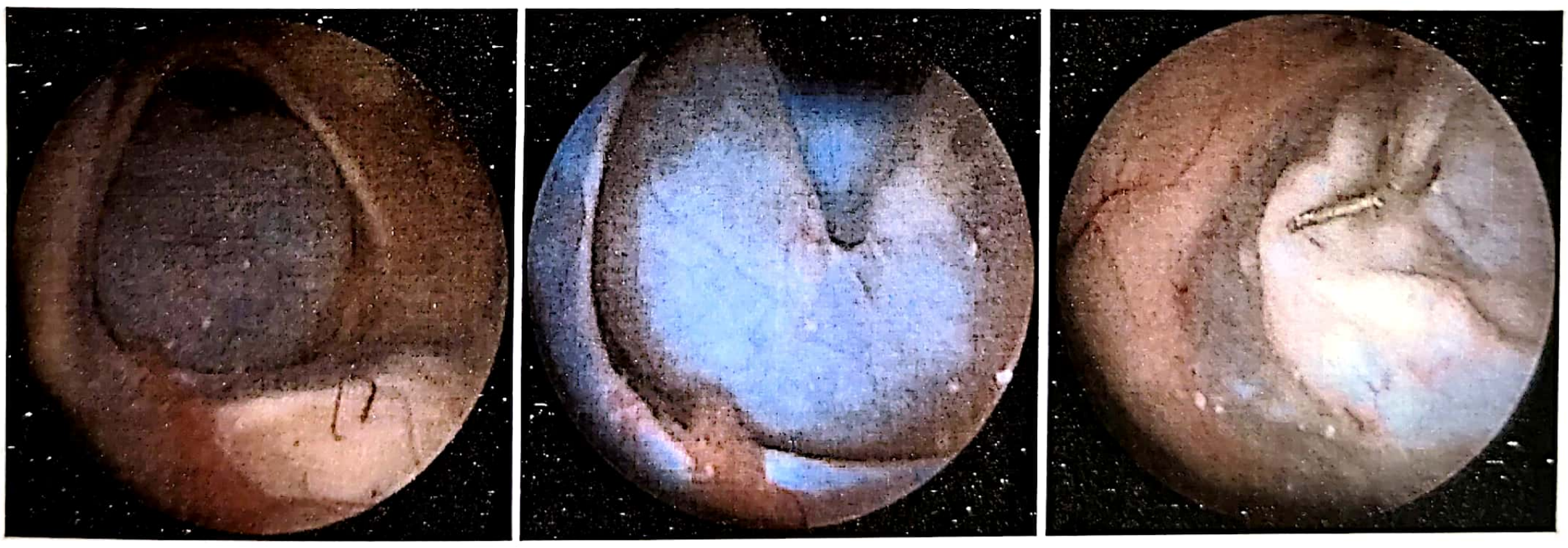

Figura 4.156. Abordul neuroendoscopic al chistului coloid: identificarea la nivelul foramenului Monroe, coagularea capsulei, aspirarea conținutului și rezecția capsulei.

CHISTUL NEURENTERIC

Chistul neurenteric, cunoscut și sub numele de chist enterogen, chist neuroepitelial sau gastrocitom, reprezintă o malformație rară cu dezvoltare intracraniană sau spinală, reprezentând doar 0,7% din tumori și doar 16% din chisturile de la nivelul SNC. Ele sunt cu localizare extra-axială dezvoltându-se la nivelul regiunii bulbo-pontine, unghiului pontocerebelos, regiunea paraselară, joncțiunea craniocervicală sau la nivel spinal; leziuni intra-axiale au fost raportate atât la nivel intracranial cât şi la nivel spinal. Aceste leziuni se dezvoltă în ziua 16–17 de dezvoltare intrauterină prin persistenţa unei comunicări între endoderm şi ectoderm [4].

Histopatologic

Chistul neurenteric este o tumoră benignă, pereţii chistului fiind format dintr-un epiteliu cuboidal, columnar sau ciliat bine diferenţiat, aspectul amintind de epiteliul respirator sau digestiv. Celulele pot fi pozitive pentru antigenul carcinoembrionar.

Prezentarea clinică

Se pot manifesta clinic din perioada prenatală până la vârsta adultă, aspectele clinice fiind diferite în funcţie de localizarea topografică a leziunii. În general, evoluţia este lentă şi insidioasă; o evoluţie progresivă se observă la copii. Atunci când există o fistulă patentă apar manifestări clinice de meningită recurentă. Au fost descrise şi aspecte clinice neobişnuite cum ar fi: pleurodinii fără mielopatie, hidrops fetal, infecţii respiratorii superioare urmate de tablou clinic de sindrom Guillain-Barre.

Diagnosticul imagistic

Examenul RMN rămâne examinarea de preferinţă atât pentru localizarea intracranială cât şi pentru localizarea spinală. Semnalul este asemănător cu semnalul LCR, dar au fost descrise şi variante cu semnal mixt sau cu modificarea semnalului în timp datorită modificărilor în concentraţia proteinelor sau prin prezenţa unor hemoragii. Obişnuit nu există captare a substanţei de contrast (fig. 4.157), deşi poate exista o oarecare captare la nivelul capsulei. Diagnosticul diferenţial trebuie făcut cu chistul epidermoid sau dermoid, chistul arahnoidian, coloid, chistul pungii Rathke sau alte tumori chistice.

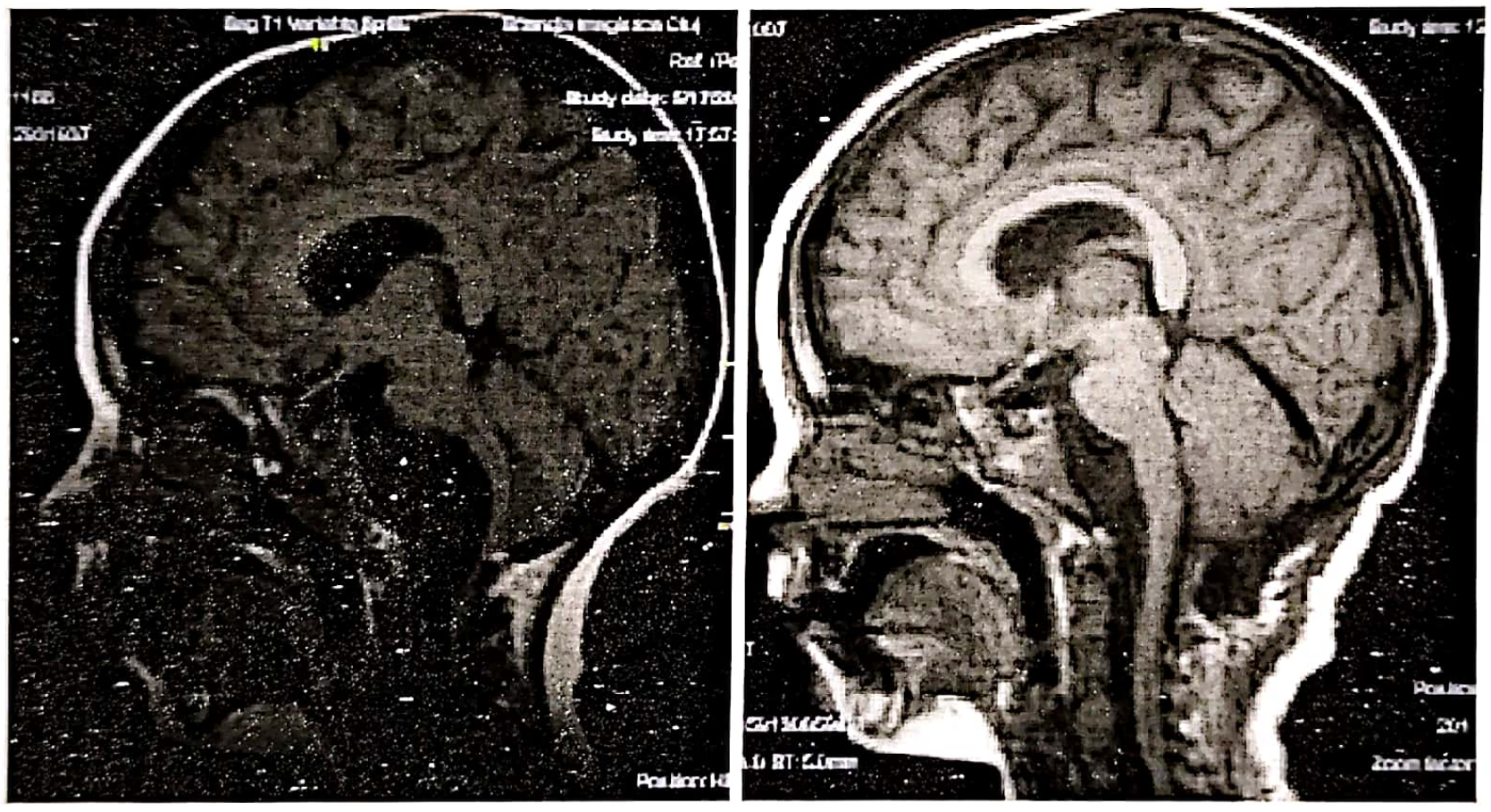

Figura 4.157. Examinare RMN T1 pre- şi postoperator în secţiune sagitale la un caz de Chist neurenteric prebulbar operat prin abord subocipital lateral.

Atitudinea terapeutică

Tratamentul este în principal chirurgical, scopul fiind rezecţia completă a chistului, deşi este destul de dificil de realizat tehnic având în vedere aderenţa realizată de pereţii chistului la structurile adiacente. Tehnic se poate realiza aspiraţia simplă a chistului, marsupializarea pereţilor chistului sau drenajul în spaţiul subarahnoidian. Au fost raportate recidive ale chistului la 4–14 ani de la rezecţia completă a acestuia. Radioterapia nu prezintă indicaţie în acest caz având în vedere caracterul benign. Chimioterapia nu a fost utilizată până în prezent [4].

BIBLIOGRAFIE

1. Laws ER, Kanter AS. Rathke cleft cyst. J Neurosurg 2004; 101:571–2.
2. Binning MJ, Liu JK, Gannon J, Osborn AG, Couldwell WT. Hemorrhagic and nonhemorrhagic Rathke cleft cysts mimicking pituitary apoplexy. J Neurosurg. Jan 2008; 108(1):3–8.
3. Frank G, Sciarretta V, Mazzatenta D, Farneti G, Modugno GC, Pasquini E. Transsphenoidal endoscopic approach in the treatment of Rathke's cleft cyst. Neurosurgery. 2005; 56(1):124–8; discussion 129.
4. Gumerlock MK. Epidermoid, Dermoid, and Neurenteric Cysts. In: Winn HR, editors. Youmans Neurologic Surgery. 5th ed. Philadelphia: Saunders; p.1223–1230. 2004.

5. Kaido T, Okazaki A, Kurokawa S, Tsukamoto M. Pathogenesis of intraparenchymal epidermoid cyst in the brain: a case report and review of the literature. Surg Neurol. 2003; 59(3):211–216.
6. Jeong IH, Lee JK, Moon KS, Kwak HJ, Joo SP, Kim TS Iatrogenic Intraspinal Epidermoid Tumor: Case Report Paediatric Neurosurgery 2006; 42:395–8.
7. Florian I.Şt., Oşlobanu A., Andraşoni Z., Oşlobanu S.: Tumorile de fosă posterioară la adult, in Tratat de Neurochirurgie sub coordonarea Prof.Dr.MSc Alexandru Vlad Ciurea, vol. I, Edit. Medicală 2010, p. 493–564.
8. Yasargil MG, Abernathey CD, Sarioglu AC. Microneurosurgical treatment of intracranial dermoid and epidermoid tumors. Neurosurgery. 1989; 24(4):561–567.
9. Caldarelli M, Massimi L, Kondageski C, Di Rocco C (2004) Intracranial midline dermoid and epidermoid cysts in children. J Neurosurg 100(5 Suppl Pediatrics): 473–480. doi:10.3171/ped. 2004.100.5.0473.
10. Osborn A.G., Preece M.T.: Intracranial cysts: radiologic-pathologic correlation and imaging approach. Radiology, 2006, 239: 650–664.
11. Demirci S. *et al.*: Sudden death due to a colloid cyst of the third ventricle: Report of three cases with a special sign at autopsy; Forensic Science International 189 (2009) e33–e36.
12. Mathiesen T, Grane P, Lindgren L, Lindquist C. Third ventricle colloid cysts: a consecutive 12-year series. J Neurosurg 1997; 86:5–12.
13. Mamourian AC, Cromwell LD, Harbaugh RE: Colloid cyst of the third ventricle: sometimes more conspicuous on CT than MR. AJNR Am J Neuroradiol 1998, 19:875–878.
14. Hamlat A, Pasqualini E, Askar B: Hypothesis about the physiopathology of acute deterioration and sudden death caused by colloid cysts of the third ventricle. Med Hypotheses 2004, 63(6):1014–1017.
15. Kondziolka D, Lunsford LD. Factors predicting successful stereotactic aspiration of colloid cysts. Stereotact Funct Neurosurg 1992; 59:135–138.
16. Horn EM, Feiz-Erfan I, Bristol RE, *et al.* Treatment options for third ventricular colloid cysts: comparison of open microsurgical *versus* endoscopic resection. Neurosurgery. Apr 2007; 60(4):613–8; discussion 618–20.

TUMORILE DE REGIUNE PINEALĂ

IOAN ŞTEFAN FLORIAN, CLAUDIU MATEI

Regiunea pineală, a suscitat întotdeauna un interes deosebit atât pe plan medical cât şi pe plan psihologic şi filozofic, încă din cele mai vechi timpuri. Glanda pineală are o activitate secretorie specifică, producând melatonină, secreţie care variază în cursul creşterii, epifiza fiind implicată şi în: procesul de mielinizare, modularea funcţiilor glandelor tiroidă şi suprarenalele, în procesul termoreglării, activităţii motorii; de asemenea, epifiza inhibă declanşarea pubertăţii (antigonadotrop), influenţează creşterea, ciclul ovarian, somnul şi intervine în funcţionarea sistemului imunitar prin influenţa melatoninei asupra timusului [1].

Regiunea pineală a fost descrisă din 1954 de Ringertz [2] ca fiind cuprinsă între spleniul corpului calos si tela coroidea dorsal, lama quadrigeminală si tectumul mezencefalic ventral, partea posterioară a ventriculului III si vermisul cerebelos caudal. Regiunea pineală reprezintă spaţiul intracranian cu cea mai complexă reţea venoasă. În această zonă sunt dispuse venele cerebrale interne, venele bazale Rosenthal precum şi alte structuri venoase, care converg formând marea venă Galen, care intră în sinusul drept la nivelul apexului tentoriului.

Epidemiologie, clasificare

Tumorile regiunii pineale reprezintă 3–8% din tumorile cerebrale la copii în timp ce la adulţi reprezintă 1%, aparent cu o incidenţă incidenţă mai crescută în Japonia. Datele statistice din ultimii ani nu confirmă această aserţiune [3]. Caracteristic pentru tumorile pineale sunt predominanţa pentru sexul masculin şi vârsta pediatrică.

Experienţa noastră indică o incidenţă de 1% din totalul tumorilor cerebrale operate, având două vârfuri de incidenţă, unul în intervalul 0–10 ani al doilea între 41–50 de ani, cu o predominanţă masculină evidentă (63%M *versus* 37%F).

În această regiune se pot dezvolta tumori provenite din ţesutul glandei (pineocitoame, pinealoblastoame), tumori cu celule germinale (cea mai frecventă localizare), dar şi o serie de alte tumori din structurile învecinate sau chiar de la distanţă (metastaze). Această diversitate de tumori a impus o sistematizare a acestora conform tabelului 4.8.

Tabelul 4.8
Clasificarea tumorilor din regiunea pineală
după [3–6] modificat

Tumorile regiunii pineale
Tumori dezvoltate din parenchimul glandei pineale (25%) – pienocitom OMS I – Tumori pineale cu diferenţiere intermediară OMS II/III – Pineoblastom OMS – Tumori papilare de regiune pineală
Tumori dezvoltate din celule germinale (70%) – germinom – carcinom embrionar – tumoră de sinus endodermal – coricarcinom – teratom (matur şi imatur) – tumori mixte
Tumori cu origine glială – astrocitom – oligodendrogliom – ependiomom
Celule arahnoidiene – meningioame – chiste arahnoidiene
Metastaze
Tumori cu originea la nivelul nerviloi simpatici – chemodectoame

Prezentarea clinică

În mod clasic simptomatologia tumorilor de regiune pineală este produsă de trei mecanisme posibile [7]:

a. *Creşterea presiunii intracraniene* ca urmare a hidrocefaliei obstructive, cefaleea fiind simptomul cel mai frecvent întâlnit. În evoluţie pot apare greţuri, vărsături, diferite grade de alterare a funcţiilor cognitive. Netratarea hidrocefaliei sau prezentarea tardivă poate evolua progresiv spre letargie, obnubilare şi coma. Alterările stărilor de conştienţă pot apare şi prin infiltrarea substanţei cenuşii periapeductale.

b. *Compresiune directă asupra trunchiului sau cerebelului.* Sindromul Parinaud, caracterizat prin paralizia mişcărilor de verticalitate se datorează leziunii coliculului superior prin compresiune sau invazie tumorală, asociat uneori cu pareză totală sau parţială de nerv oculomotor. Este considerat patognomonic pentru leziunile lamei cvadrigeminale. Pot apare, de asemenea, midriază, spasm de convergenţă, modificări pupilare, nistagmus. Compromiterea pedunculului cerebelos superior se poate manifesta prin ataxie şi dismetrie, hipotonie, tremor intenţional.

c. *Tulburările endocrine* apar mai frecvent la copii si sunt caracterizate prin diabet insipid, pubertate precoce (frecvent la băieţii cu germinom sau coricarcinom datorită efectelor LH-like ale B-hCG secretată în LCR), amenoree, retard staturo-ponderal. Tulburările endocrine pot apare consecutiv dezvoltării hidrocefaliei secundare, unor tumori pineale dezvoltate din celule germinale, unor tumori pineale cu extensie supraselară sau in condiţiile existenţei concomitente a unei tumori selare.

d. *Apoplexia pineală* reprezintă o modalitate rară de debut a tumorilor pineale fiind produsă de hemoragia intr-o tumoră intens vascularizată [8].

Diagnostic

În mod evident etapele diagnosticului tumorilor de regiune pineală depind de starea neurologică la internare. Pentru un pacient venit de urgenţă cu semne de hipertensiune intracraniană se practică examen CT sau RMN, care pot detecta o hidrocefalie activă obstructivă, care reclamă tratament de urgenţă. Ulterior pacientul va fi examinat şi stabilită o conduită terapeutică adecvată.

Pentru pacienţii cronici etapele examenului definitiv sunt următoarele:

Tabelul 4.9
Etapele diagnosticului în tumorile de regiune pineală

Evaluarea pacienţilor cu tumori pineale
Diagnostic neuroimagistic – RMN nativ şi contrast, eventual studiu angio – RM spinal (excluderea unor metastaze pe cale lichidiană) – CT nativ şi contrast (în absenţa RMN) cu reconstrucţie sagitală şi coronară, eventual angio-CT
Diagnostic de laborator – markeri tumorali – citologie LCR
Teste endocrinologice
Examen neurooftalmologic

Diagnostic neuroimagistic

Examinarea prin **rezonanţă magnetică** este testul de elecţie pentru tumorile regiunii pineale. Din cauza absenţei barierei hematoencefalice la nivelul glandei pineale aceasta poate prezenta priză de contrast. RMN aduce detalii importante cu privire la extensia leziunii şi anatomia venoasă regională, importantă pentru abordul chirurgical al tumorilor de regiune pineală. Pentru completarea investigaţiilor se poate proceda la RM cu studiu angiografic, precum şi la RM spinală pentru evaluarea eventualelor metastaze.

Deşi nu există aspecte radiologice caracteristice unui anumit tip tumoral, se poate face însă, pe baza examenului RMN, o prezumţie diagnostică. Astfel, la examinarea RMN in secvenţa T1 pineoblastoamele şi pineocitoamele sunt hipodense sau izodense, cu priză omogenă de substanţă de contrast (fig. 4.158). Pineoblastoamele sunt de obicei, tumori mari de formă neregulată (fig. 4.159). Astrocitoamele regiunii pineale sunt hipointense în T1 şi hiperintense in T2, şi cu priză variabilă de contrast (fig. 4.160). Calcificările pot fi prezente atât în cazul pineocitoamelor cât şi astrocitoamelor. Meningioamele de tentoriu, dezvoltate în această regiune, prezintă priză omogenă de contrast, pedicul dural, şi se situează de obicei dorsal de sistemul venos regional (fig. 4.161). Germinoamele sunt izointense în T1 şi uşor hiperintense în T2 şi se încarcă intens cu substanţă de contrast (fig. 4.162). Pot prezenta calcificări sau chiste intratumorale. Teratoamele sunt tumori circumscrise heterogene, cu priză periferică de contrast (fig. 4.163). Prezenţa de hemoragii intratumorale ridică suspiciunea de coriocarcinom [3].

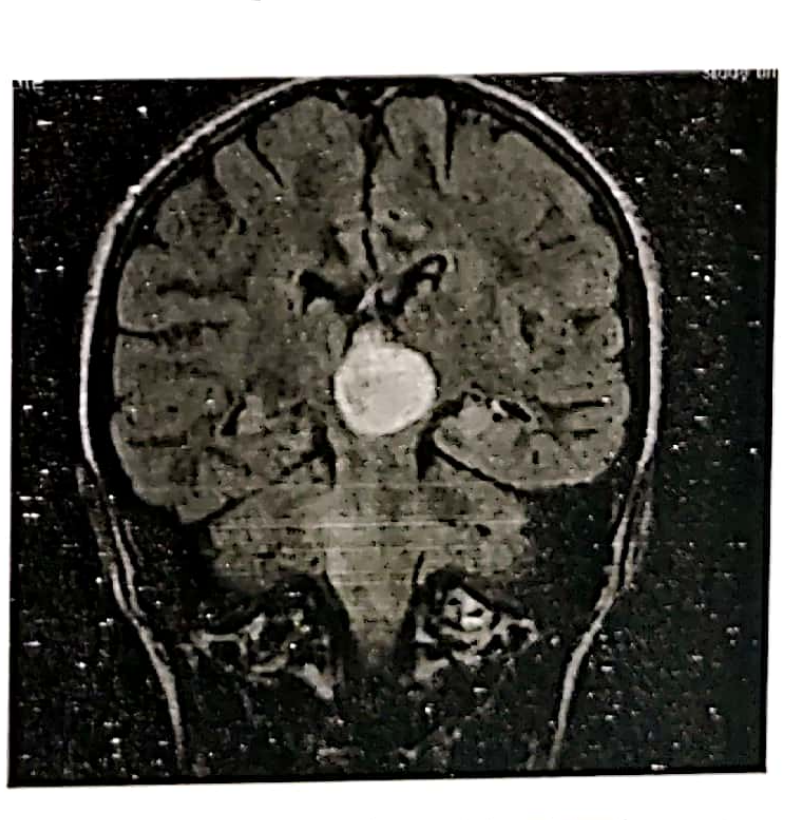

Figura 4.158. Examinare RMN T1 contrast într-un caz de pineocitom.

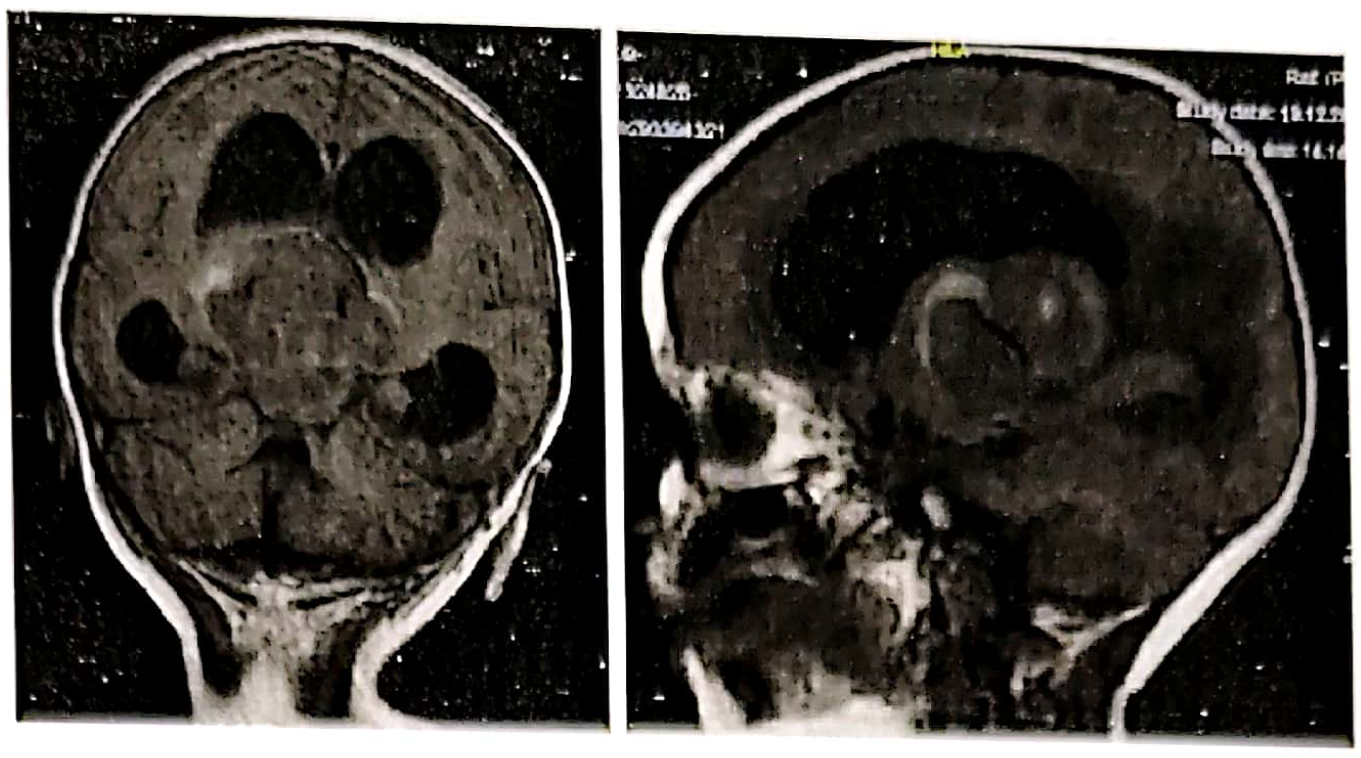

Figura 4.159. Examinare T1 nativ întrun caz de pinealoblastom.

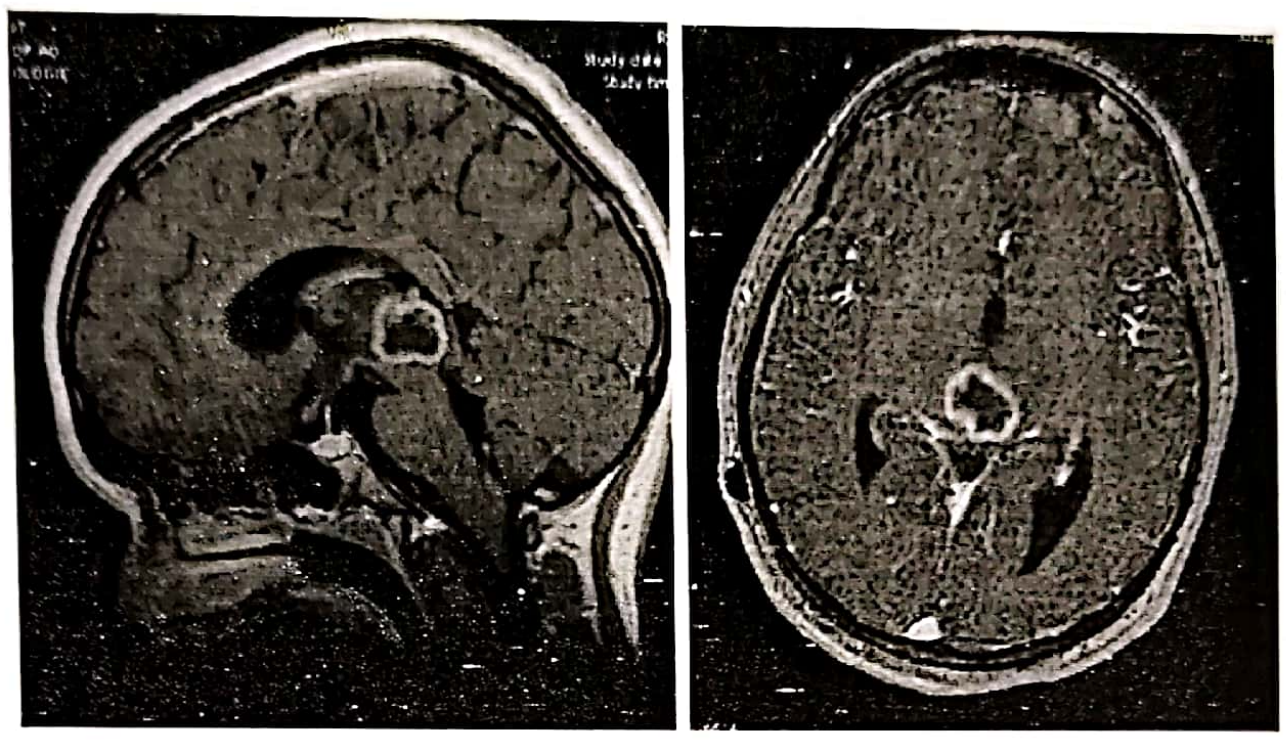

Figura 4.160. Astrocitom pilocitic de regiune pineală – examen RMN T1 contrast.

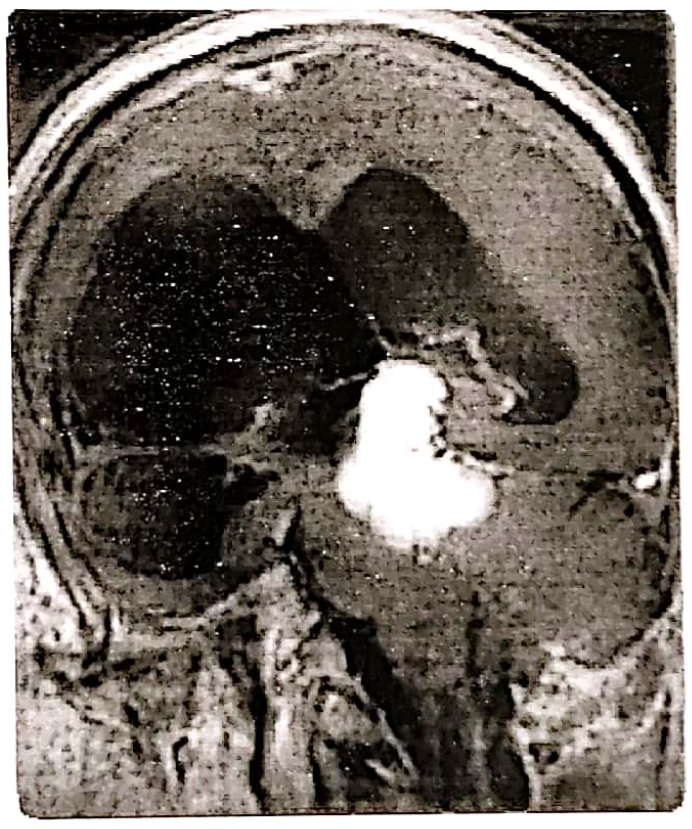

Figura 4.161. Meningiom de regiune selară – examinare RMN T1 contrast.

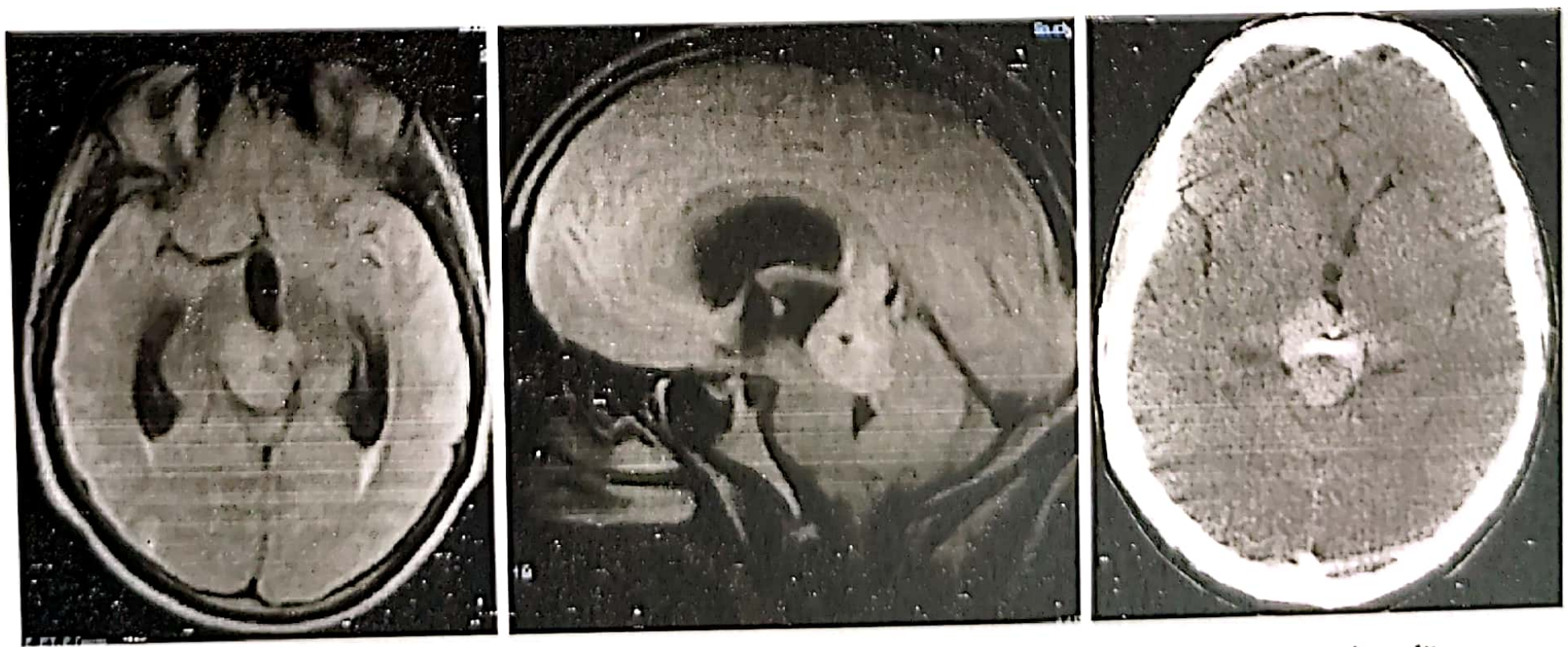

Figura 4.162. Examinare RMN T1 cu contrast într-un germinom de regiune pineală; se poate remarca prezența unei mici calcificări intratumorale confirmată și de examenul CT (imaginea din dreapta).

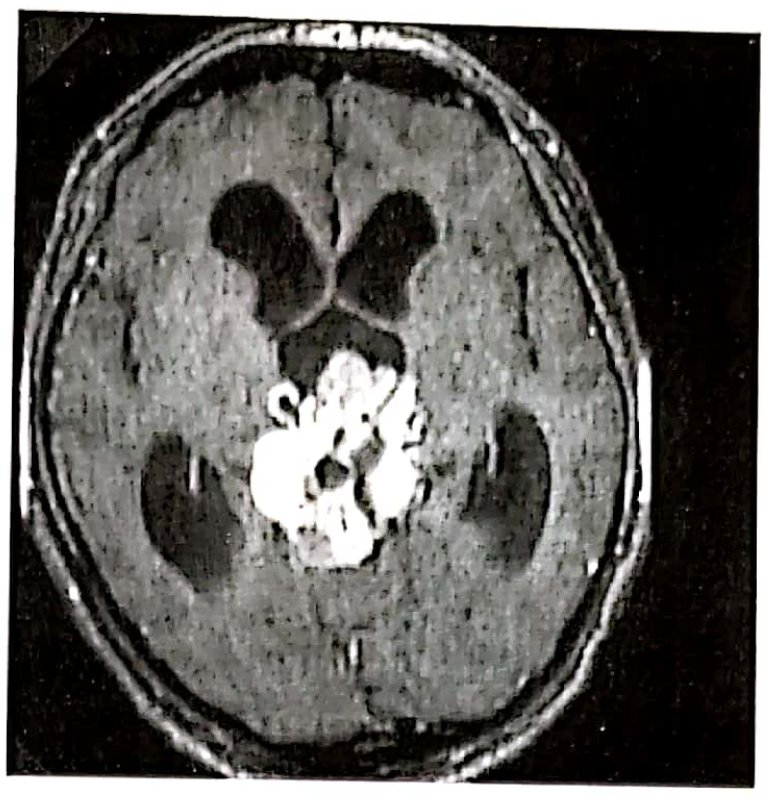

Figura 4.163. Teratom de regiune pineală – examen RMN cu contrast.

Examinarea CT craniană cu substanță de contrast relevă informații in ceea ce privește dimensiunea și poziția leziunii, prezența unor eventuale calcificări, chiste sau hemoragii, precum și prezența hidrocefaliei. Utilitatea examinării CT rezidă și în faptul că la persoanele cu stare neurologică gravă permite o examinare rapidă, fidelă, iar reconstrucțiile tridimensionale permit evaluarea cu suficientă exactitate pentru a stabili o strategie terapeutică (fig. 4.164).

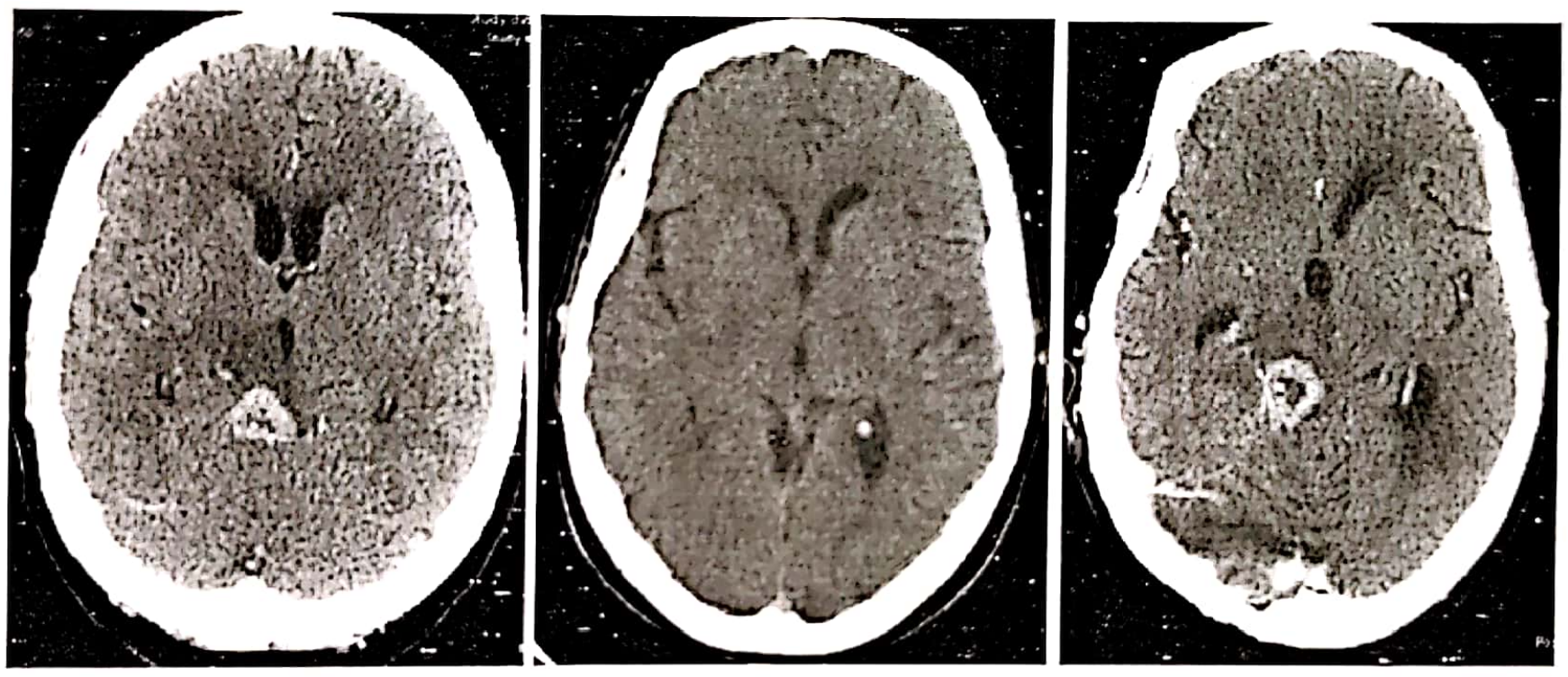

Figura 4.164. Examinare CT scan cu contrast într-un caz de metastază de regiune selară: în stânga examinarea inițială; mijloc: examen de control postoperator care relevă ablația completă a tumorii; în dreapta recidiva tumorală.

Diagnostic de laborator

Dozarea markerilor tumorali β-hCG și AFP (alfa-feto-preoteina) sunt specifice tumorilor germinale. Determinarea acestora în LCR este mult superioară celei din ser, în special ca valori de referință preoperatorii. Interpretarea acestor markeri trebuie făcută în context clinico-imagistic, dozările acestora nefiind suficiente pentru diagnostic, întru-cât numeroase formațiuni tumorale prezintă celularitate mixtă. *β-hCG* prezintă valori ridicate în coriocarcinom dar și în 10% dintre cazurile cu germinoame; fapt important pentru că germinoamele sunt cele mai frecvente tumorii ale regiunii. AFP este crescută în tumori de sinus endodermal, carcinom embrionar și uneori în teratoame. Citologia LCR este importantă în condițiile existenței tumorilor maligne care diseminează de-a lungul axului cranio-spinal (germinoame, pinealoblastoame, globlastoame). Alți markeri tumorali sunt izoenzima lactat dehidrogenaza și PLAP (*placental alkaline phosphatase*), care au însă specificitate la examinările imunohistochimice din biopsiile tumorale [3].

Teste endocrinologice. Prezența diabetului insipid în cadrul tumorilor pineale se poate datora extensiei anterioare a acestor tumori, iar pentru evidențierea sa sunt uneori necesare teste specifice. Imaturitatea sexulă care poate apare în tumorile pineale reclamă dozarea hormonilor LH, FSH, testosteron, prolactină, STH și melatonina.

Examenul neurooftalmologic este esențial în cazurile pacienților cu tumori pineale întru-cât obiectivează efectele invaziei sau compresiunii tumorale asupra mezencefalului și reprezintă pare din protocolul de urmărire postoperatorie.

Atitudinea terapeutică a tumorilor de regiune pineală este şi astăzi obiect de controversă şi presupune o abordare multidisciplinară. Arsenalul terapeutic cuprinde: radioterapia, chimioterapia, biopsia stereotactică, radiochirurgia, intervenţia chirurgicală.

Diagnosticul tipului tumoral este esenţial în atitudine terapeutică a tumorilor pineale.

În cazul *tumorilor asimptomatice* cu diametru mai mic de 2 cm se procedează la urmărire clinică şi neuroimagistică anuală. Aceeaşi recomandare de observaţie clinico-imagistică o indicăm în cazul leziunilor descoperite incidental.

O menţiune aparte subliniem în cazul leziunilor pseudo-tumorale descoperite incidental sau ca urmare a unor acuze nespecifice, cum sunt chistele arahnoidiene, lipoamele sau leziunile imagistic chistice de mici dimensiuni care sunt descrise în regiune. Subliniem faptul că datorită vascularizaţiei venoase abundente din zonă, pe anumite secţiuni, în special sagitale, nativ sau post-contrast, pot apărea imagini ce sugerează existenţa unui chist. Acestea nu reprezintă altceva decât cercuri vasculare ce delimitează regiunea pineală, fără nici o semnificaţie patologică, fiind vorba de „leziuni” imagistice.

În faţa unui pacient cu *markeri tumorali pozitivi* (creşteri semnificative ale AFP şi BHCG) care sunt patognomonici pentru tumorile germinale maligne se adoptă un tratament conservator, constând în **radioterapie.** Se administrează iniţial o doză test de 5 Gy, iar dacă răspunsul este favorabil se continuă tratamentul cu radioterapie [9].

Hidrocefalia secundară tumorilor pineale se controlează printr-un drenaj ventricular extern, drenaj ventriculo-peritoneal sau ventriculo-cisternostomie, aspecte asupra cărora vom reveni mai jos. Ventriculo-cisternostomia pare să fie tot mai agreată în ultimul timp decât alte alternative, înlăturând riscul diseminării peritoneale de-a lungul sistemului de drenaj (eveniment rar), precum şi riscurile legate de prezenţa unui şunt permanent [10].

Biopsia stereotactică este în general evitată din următoarele motive: dificultatea controlului unei eventuale hemoragii, insuficienţa materialului tisular obţinut, progresul tehnicilor neurochirurgicale şi ale neuroanesteziei [3]. Biopsia stereotactică se practică în coniţiile unei evidente diseminări tumorale şi la pacienţii cu stare generală precară, la care este contraindicată intervenţia chirurgicală [11].

Radioterapia rămâne tratamentul de elecţie pentru germinoame. Se utilizează, de asemenea, postoperator, în cazul unor tumori maligne. Utilizarea radioterapiei profilactice spinale este contraversată şi se practică doar in condiţiile unor tumori cu grad ridicat de malignitate şi markeri tumorali crescuţi. Utilizarea *radiochirurgiei* în tratamentul maladiilor sistemului nervos central este în continuă creştere. Sunt neurooncologici care folosesc radiochirurgia pentru tratamentul recidivelor [9].

Răspunsul tumorilor pineale la **chimioterapie** variază în funcţie de histologie. Astfel, tumorile germinale sunt descrise ca fiind cele mai sensibile la chimioterapie, dintre tumorile pineale [12,13]. Chimioterapia se aplică pacienţilor sub 3 ani [14].

Tratamentul chirurgical

Dată fiind dificultatea intervenţiilor chirurgicale în această regiune, există încă o serie de controverse legat de indicaţiile intervenţiei chirugicale. În linii generale, cu excepţia germinoamelor, în toate celelalte tumori de regiune selară tratamentul chirurgical cu tendinţă de radicalitate oferă cele mai mari şanse de vindecare, în cazul leziunilor benigne, sau de prelungire a duratei de supravieţuire în cazul tumorilor maligne. Problema esenţială este de a stabili cu exactitate diagnosticul de germinom, pentru că markerii tumorali din LCR nu sunt specifici, iar puncţia biopsie stereotactică are risc de morbiditate şi mortalitate aproape similară cu a intervenţei microchirurgicale directe din seriile chirurgilor cu experienţă. În opinia noastră, în condiţiile unei situaţii ambigue din punct de vedere diagnostic, intervenţia chirurgicală cu scop de radicalitate este soluţia pentru toate cazurile de tumori de regiune pineală simptomatice.

Întrucât în multe din aceste cazuri simptomatologia este determinată de prezenţa hidrocefaliei, recomandarea noastră este de a ne raporta atitudinea terapeutică la stadiul hidrocefaliei după cum urmează [15]:

– hidrocefalie acută cu alterarea stării de conştienţă:

- *drenaj ventricular extern* – manoperă relativ simplă ce prezintă avantajul de a putea fi făcută şi la patul bolnavului sau pe masa de operaţie înainte de începerea curei chirurgicale a tumorii; permite de asemenea prelevarea de

LCR în vederea determinării markerilor tumorali şi citologiei lichidiene. Are dezavantajul riscului infecţiei, iar în condiţiile persistenţei hidrocefaliei după intervenţia chirurgicală trebuie convertită în drenaj ventriculo-peritoneal definitiv (fig. 4.165);

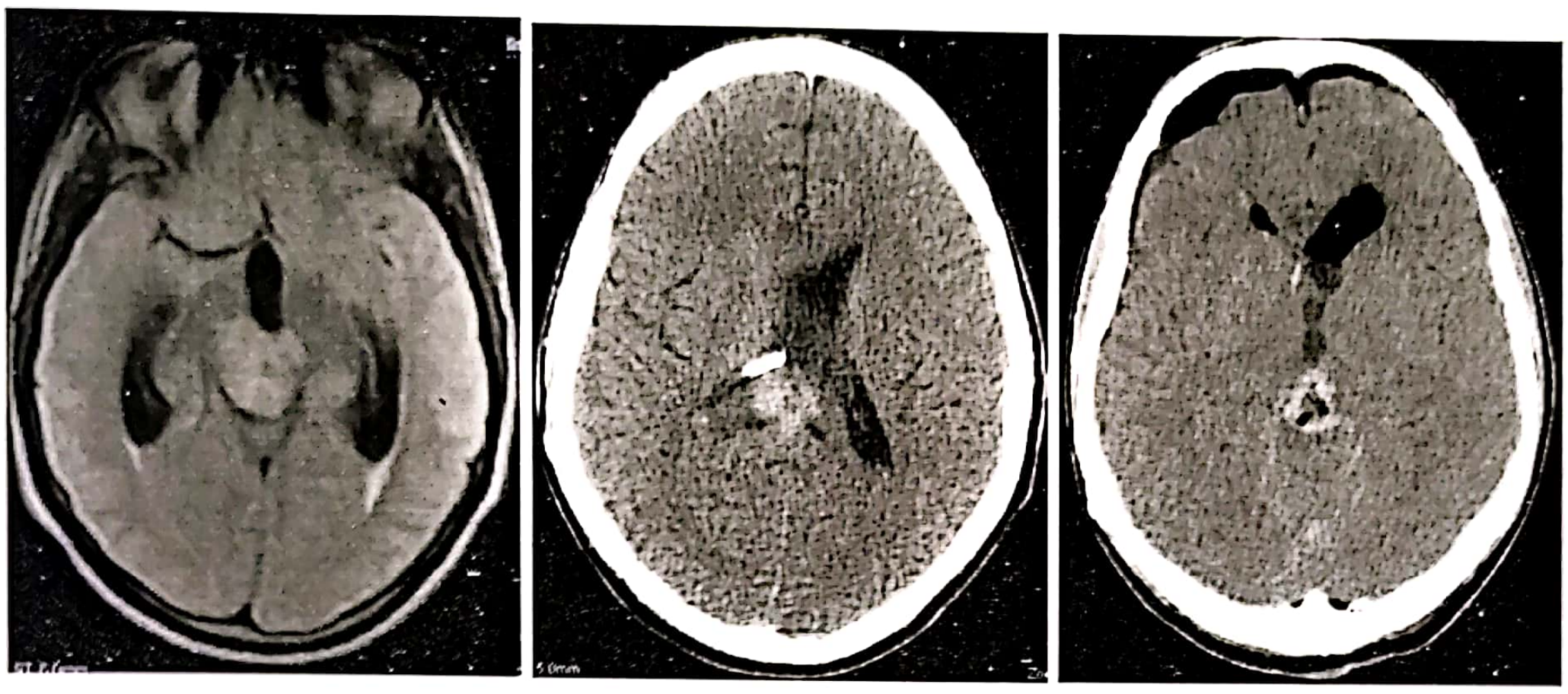

Figura 4.165. Aspect RMN preoperator (stânga); examinare CT după efectuarea drenajului extern cu reducerea hidrocefaliei (mijloc); control CT imediat postoperator după ablaţia tumorii.

• *ventriculo-cisternostomia* realizează o decompresiune rapidă să asigură o cale alternativă de curgere a LCR ce poate rămâne definitivă (fig. 4.166); deşi există autori care recomandă efectuarea ventriculo-cisternostomiei în acelaşi timp cu biopsierea stereotactică a tumorii, folosind un endoscop flexibil, avem serioase rezerve legate de manipularea intraventriculară la distanţă mare, existând riscul unor leziuni severe ale fornixului, iar hemoragia produsă de biopsie poate compromite chiar stoma creată în planşeul ventriculului III, opinie împărtăşită şi de alţi autori [16].

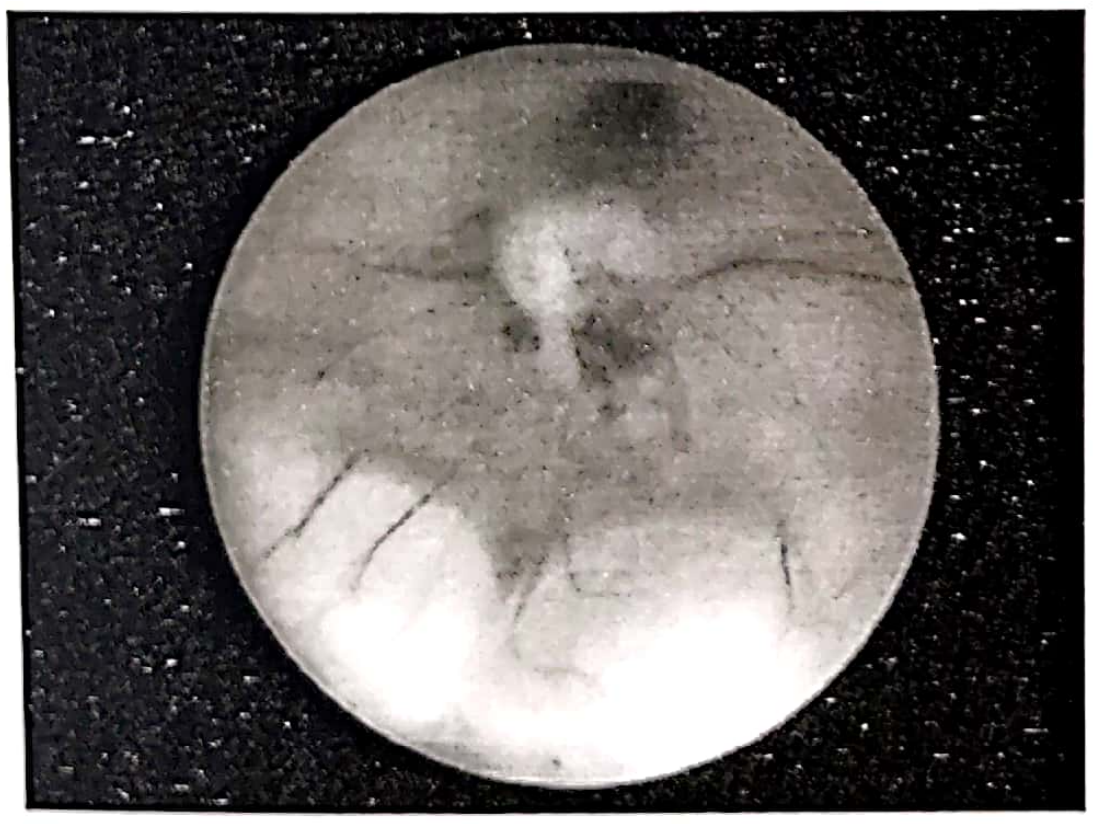

Figura 4.166. Ventriculo-cisternostomie: aspect intraoperator.

• *Drenajul ventriculo-peritoneal* reprezintă o intervenţie chirurgicală larg practicată, existând avantajul unei standardizări a procedurii. Are dezavantajul că transformă pacientul într-un „shunt dependent" şi prezintă riscul obstrucţiei cateterului ventricular cu detritusuri după cura chirurgicală a tumorii. Acestea sunt motivele pentru care recomandăm drenajul ventriculo-peritoneal doar în cazul persistenţei hidrocefaliei după ablaţia totală sau subtotală a tumorii.

Indicaţia chirurgicală directă o au toate leziunile simptomatice din regiune, scopul intervenţiei chirurgicale fiind decompresiunea, restabilirea circulaţiei lichidiene şi obţinerea de material bioptic concludent.

Tratamentul chirurgical este grevat de o mortalitate de 5–10% (una dintre cele mai ridicate din patologia tumorală intracraniană) şi de complicaţii postoperatorii (deficite de câmp vizual, colecţii sangvine intracerebral sau epidural, infecţii, ataxie cerebeloasă), motive care îndepărtează mulţi chirurgi de la strategia unei cure radicale a tumorii, opţiunea multora fiind cura subtotală, drenaj-ventriculo-peritoneal şi radioterapie/radiochirurgie adjuvantă sau chimioterapie la copii sub 3 ani.

În opinia noastră scopul trebuie să fie întotdeauna rezecţia chirurgicală completă a tumorii, dar nu ca scop în sine, factorul decisiv fiind calitatea vieţii postoperatorii. De aceea, în situaţiile în care intraoperator constatăm porţiuni de tumoră aderente de structuri neurovasculare şi care nu se disecă facil, preferăm ablaţia cvasitotală sau subtotală.

Abordurile chirurgicale ale regiunii pineale (fig. 4.167)

1. *Abordul infratentorial supracerebelos median* în *poziție semișezândă* – este abordul preferat pentru patologia regiunii pineale în clinica noastră; are avantajele de a oferi: un coridor de lucru natural, pe linia mediană, lărgit mult datorită gravitației (fig. 4.168), manipularea regiunii sub nivelul complexului venos regional (fig. 4.169) [15].

2. Variante ale acestui abord sunt abordurile laterale (*supracerebelos supratrochlear –paramedian* – și *infratentorial infratrochlear*) sunt descrise pentru abordul leziunilor situate în cisterna ambient si postero-laterale ale mezencefalului. Aceste aborduri urmează un coridor îngust care au în centru nervul trochlear. Deschiderea în acest caz se face unilateral, pe o craniotomie largă ce este delimitată superior de sinusul transvers iar lateral de sinusul sigmoidian [18]. De Oliveira utilizează același tip de abord dar în decubit ventral; în acest caz cerebelul trebuie permanent îndepărtat cu spatula pentru a menține deschis coridorul de acces [19].

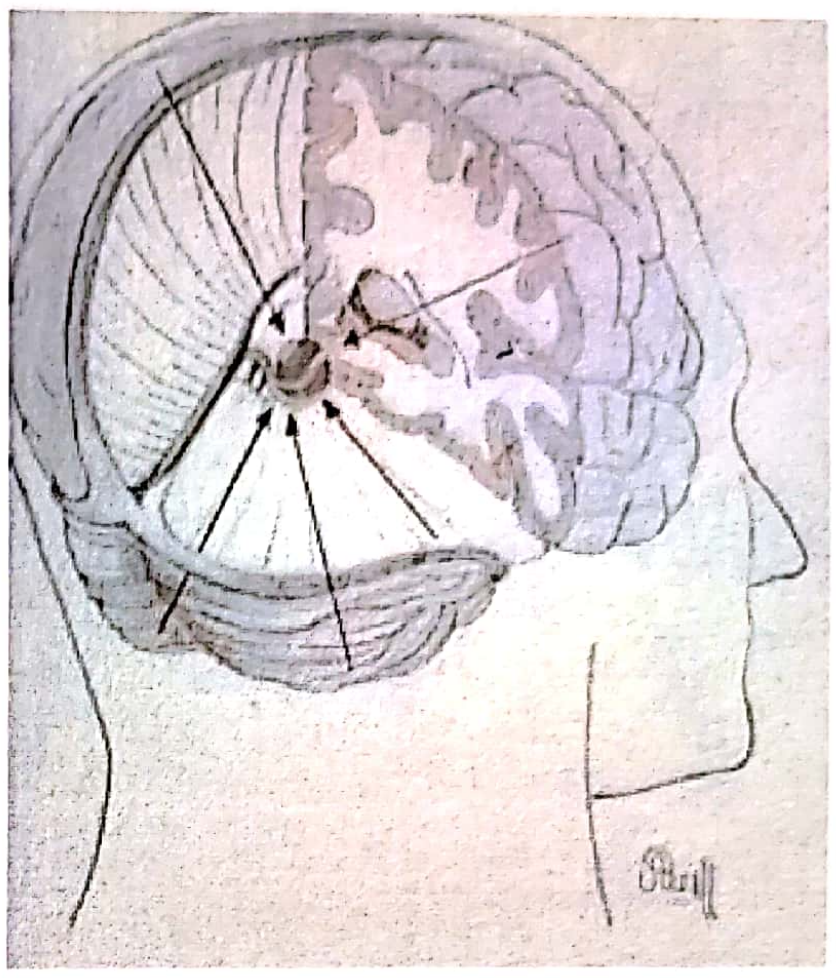

Figura 4.167. Direcțiile de abord pentru accesul în regiunea pineală (reproducere realizată de Florian I.A. după [17]).

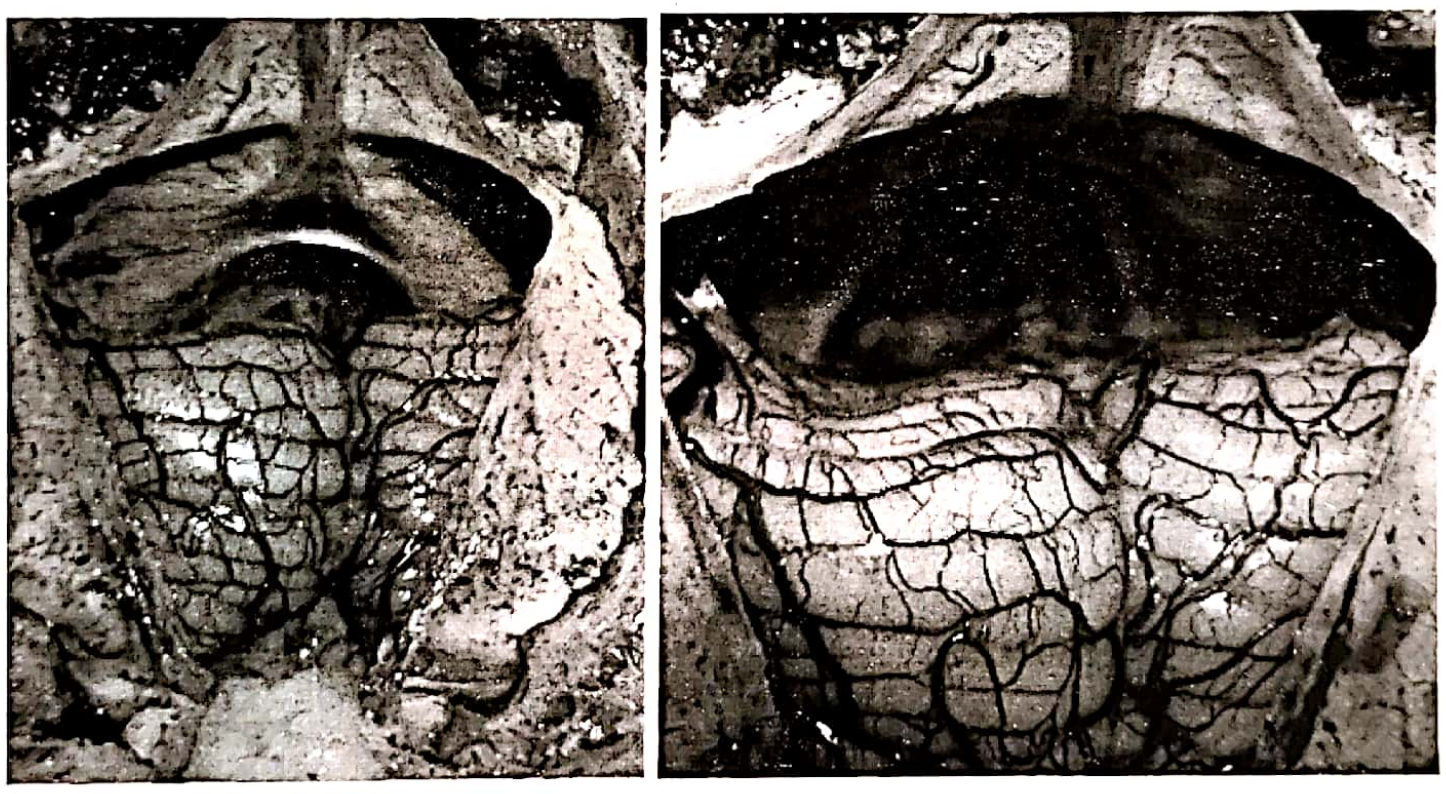

Figura 4.168. Poziția semi-șezând oferă un culoar natural larg, direct, prin simpla deschidere a cisternei magna și relaxarea cerebrală.

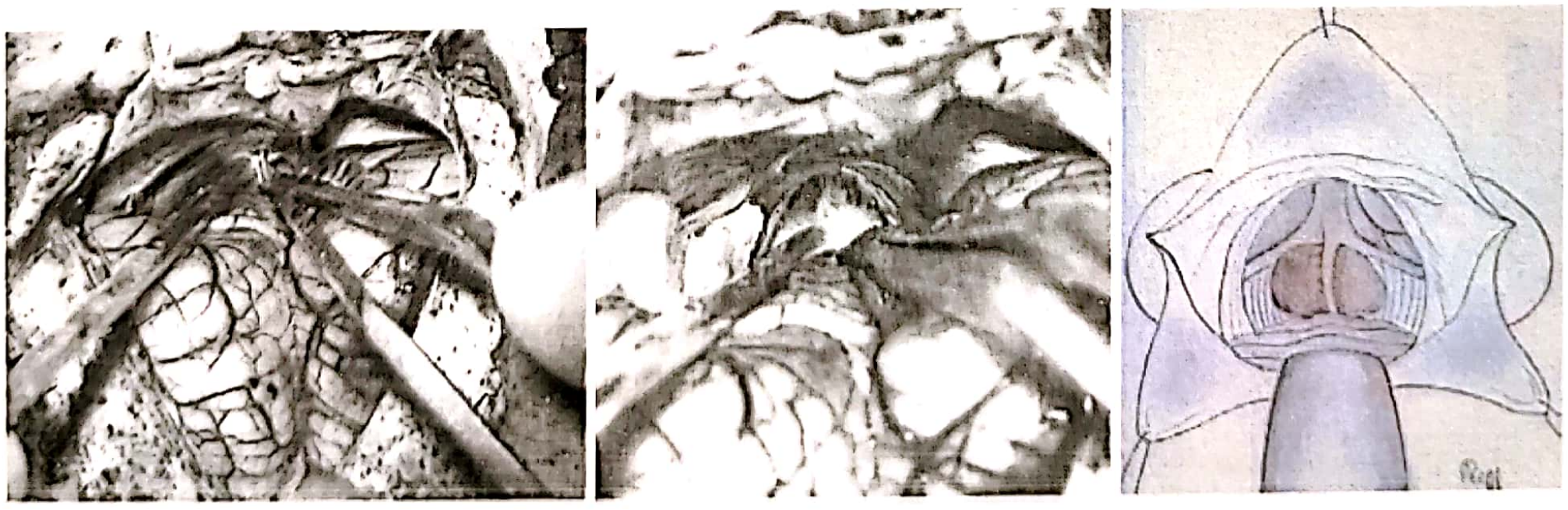

Figura 4.169. Abordul supracerebelos în poziție semi-șezând permite accesul sub complexul venos al regiunii pineale, facilitând ablația tumorii și scăzând riscul leziunilor vasculare (în dr. Schema intervenței realizată de Florian I.A. după [17]).

3. *Abordul occipital transtentorial* – abordul occipital transtentorial se realizează prin craniotomie occipitală paramediană pe partea nedominantă și pătrunzând pe partea medială a lobului occipital se practică incizia tentoriului posterior de cisterna quadrigeminală; retracția lobului occipital și/sau

prezența venelor de drenaj occipitale pot determina apariția hemianopsise iar lezarea spleniului corpului calos poate fi urmată de sindrom de disconexiune [17,20]. Pentru a evita fenomenele generate de tracțiunea excesivă asupra lobului occipital bolnavul poate fi poziționat cu parte pe care se face accesul în jos, folosind gravitația pentru lărgirea coridorului de lucru. Abordul este indicat pentru tumorile cu extensie predominent supratentorială [17].

4. *Abordul interemisferic transcalos* – se realizează printr-o craniotomie parietală dreaptă extinsă peste linia mediană; se folosește pentru tumori cu extensie superioară care invadează și corpul calos, sau care se dezvoltă spre trigonul ventricular; implică o retracție parietală importantă cu riscul lezării venelor de drenaj. Abordul a fost treptat depășit în preferințele chirurgilor de cele prezentate mai sus [17].

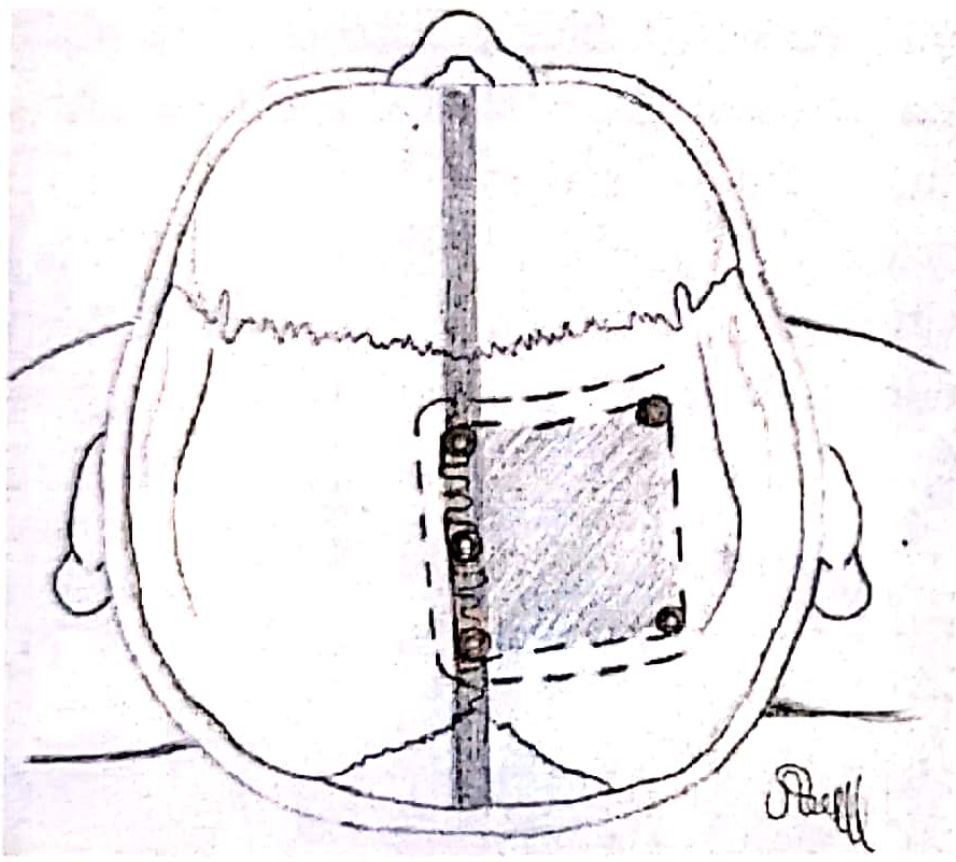

Figura 4.170. Volet parasagital pentru abord interemisferic transcalos (reproducere realizată de Florian I.A. după [17]).

5. *Neuroendoscopia* a câștigat în ultimii ani un rol din ce în ce mai important în special în controlul rezecției tumorale în regiunile situate câmpului operator oferit de microscop (așa numita vedere „după colț"). Intervențiile microchirurgicale asistate endoscopic au îmbunătățit mult gradul de rezecabilitate al tumorilor de regiune pineală, contribuind de asemenea la reducerea morbidității și mortalității.

BIBLIOGRAFIE

1. Tașcu A, Ciurea AV, Coman TC: Precesele expansive intracraniene de regiune pineală in Tratat de Neurochirurgie vol. 1, sub coord. Ciurea AV, pp. 633–682, Edit. Medicală, 2010.
2. Ringertz N, Nordenstam H, Flyger G. Tumors of the pineal region. J Neuropathol Exp Neurol. Oct 1954; 13(4):540–61.
3. Bruce JN, Connolly ES, Sonabend AM: part 5-Pineal Region Tumors, 34 Pineal cell and germ cell tumors in Kaye AH, Laws ERJr (eds) Brain Tumors An Encyclopedic approach, Elsevier 2012.
4. Gonzales M, Classification and pathogenesis of brain tumors, in Kaye HA, Laws Jr ER (eds) Brain Tumor an Encyclopedic Approach, third edition, Elsevier 2012.
5. Jouvet A., Fauchon K., Liberski P., *et al.*: Papillary tumor of the pineal region. Am. J. Surg. Pathol. 2003; 27:505–512.
6. Greenberg MS: Pineal Region Neoplasm in Handbook of Neurosurgery, Seven Edition Thieme 2010, pp. 692–695.
7. Bruce J.N., Balmaceda C. *et al.*: Pineal region tumors In: Rowland L., ed. Merritt's textbook of neurology, 10th ed. Baltimore: Williams & Wilkins; 2000:341–347.
8. Patel A.J., Fuller G.N., Wildrick D.M., *et al.*: Pineal cyst apoplexy: case report and review of the literature. Neurosurgery 2005; 57: E1066.
9. Aoyama H. Radiation therapy for intracranial germ cell tumors. Prog Neurol Surg. 2009; 23:96–105.
10. Pople IK, Athanasiou TC, Sandeman DR, Coakham HB. The role of endoscopic biopsy and third ventriculostomy in the management of pineal region tumours. Br J Neurosurg. Aug 2001; 15(4):305–11.
11. Regis J, Bouillot P, Rouby-Volot F, *et al.* Pineal region tumors and the role of stereotactic biopsy: review of the mortality, morbidity, and diagnostic rates in 370 cases. Neurosurgery. Nov 1996; 39(5):907–12; discussion 912–4.
12. Calaminus G, Bamberg M, Jürgens H, Kortmann RD, Sörensen N, Wiestler OD, *et al.* Impact of surgery, chemotherapy and irradiation on long term outcome of intracranial malignant non-germinomatous germ cell tumors: results of the German Cooperative Trial MAKEI 89. Klin Padiatr. May-Jun 2004; 216(3):141–9.
13. Gururangan S, McLaughlin C, Quinn J, Rich J, Reardon D, Halperin EC, *et al.* High-dose chemotherapy with autologous stem-cell rescue in children and adults with newly diagnosed pineoblastomas. J Clin Oncol. Jun 1 2003; 21(11):2187–91.
14. Avizonis VN, Fuller DB, Thomson JW, *et al.* Late effects following central nervous system radiation in a pediatric population. Neuropediatrics. Oct 1992; 23(5):228–34.
15. Florian I.Șt., Oșlobanu A, Andrașoni Z, Oșlobanu S: Tumorile de fosă posterioară la adult, in Tratat de Neurochirurgie sub coordonarea Prof.Dr.MSc Alexandru Vlad Ciurea, vol. I, Edit. Medicală 2010, p. 493–564.
16. Chernov MF, Kamikawa S, Yamane F, Ishihara S, Kubo O, Hori T. Neurofiberscopic biopsy of tumors of the pineal region and posterior third ventricle: indications, technique, complications, and results. Neurosurgery. Aug 2006; 59(2):267–77; discussion 267–77.
17. Matula C: Tumors of the pineal region in Rengachary SS, Ellenbogen RG (editors) Principles of Neurosurgery, Second Edition, Elsevier Mosby, 2008, 501–20.
18. Sanai N *et al.*: Supracerebellar-Supratrochlear and Infratentorial-Infratrochlear Approaches:Gravity-Dependent Variations of the Lateral Approach Over the Cerebellum; vol. 66, Operative Neurosurgery, June 2, 2010.
19. De Oliveira *et al.*: Supracerebellar Infratentorial Approach To Cavernous Malformations, Neurosurgery, vol. 66, no. 2, February 2010.
20. Konovalov AN, Pitskhelauri DI. Principles of treatment of the pineal region tumors. Surg Neurol. Apr 2003; 59(4):250–68.

RADIOCHIRURGIA STEREOTACTICĂ GAMMA-KNIFE

ALEXANDRU VLAD CIUREA, FERY STOICA

INTRODUCERE

RADIOCHIRURGIA, un termen introdus de neurochirurgul suedez Lars Leksell în 1951 [35], se referă la distrugerea unei ţinte precise din creier folosind administrarea într-o singură doză a unei mari cantităţi de energie radiantă, fără a deschide cutia craniană. Ulterior, definiţia a fost modificată în sensul de a schimba termenul de „distrugere" în „obţinerea efectului biologic dorit", deoarece paleta indicaţiilor s-a diversificat extrem de mult în timp, cazurile tratate pentru afecţiuni funcţionale reprezentând în prezent doar o minoritate. Datorită limitelor tehnologice ale anilor de început, s-a ajuns la concluzia că ciclotronul (ca sursă de particule grele accelerate) şi acceleratorii liniari (ca sursă de fotoni cu energie înaltă) erau la acel moment surse prea greoaie şi costisitoare (ciclotronul) sau imprecise (acceleratorul liniar) pentru a putea fi folosiţi în radiochirurgie. Astfel, Prof. Dr. Lars Leksell împreună cu fizicianul Dr. Borje Larsson au construit primul Gamma-Knife drept un instrument neurochirurgical dedicat administrării focalizate a unui mănunchi de radiaţii gamma cu scop radiochirurgical [36].

Unitatea Gamma-Knife („knife" = „cuţit" în engleză) nu este propriu-zis un cuţit, ci un sistem de mare precizie care foloseşte mai multe raze gamma concentrice pentru a distruge cu precizie maximă numai celulele tumorale cerebrale şi malformaţiile vasculare situate în profunzimea creierului fără a afecta semnificativ structurile normale aflate în vecinătatea acestora (fig. 4.171).

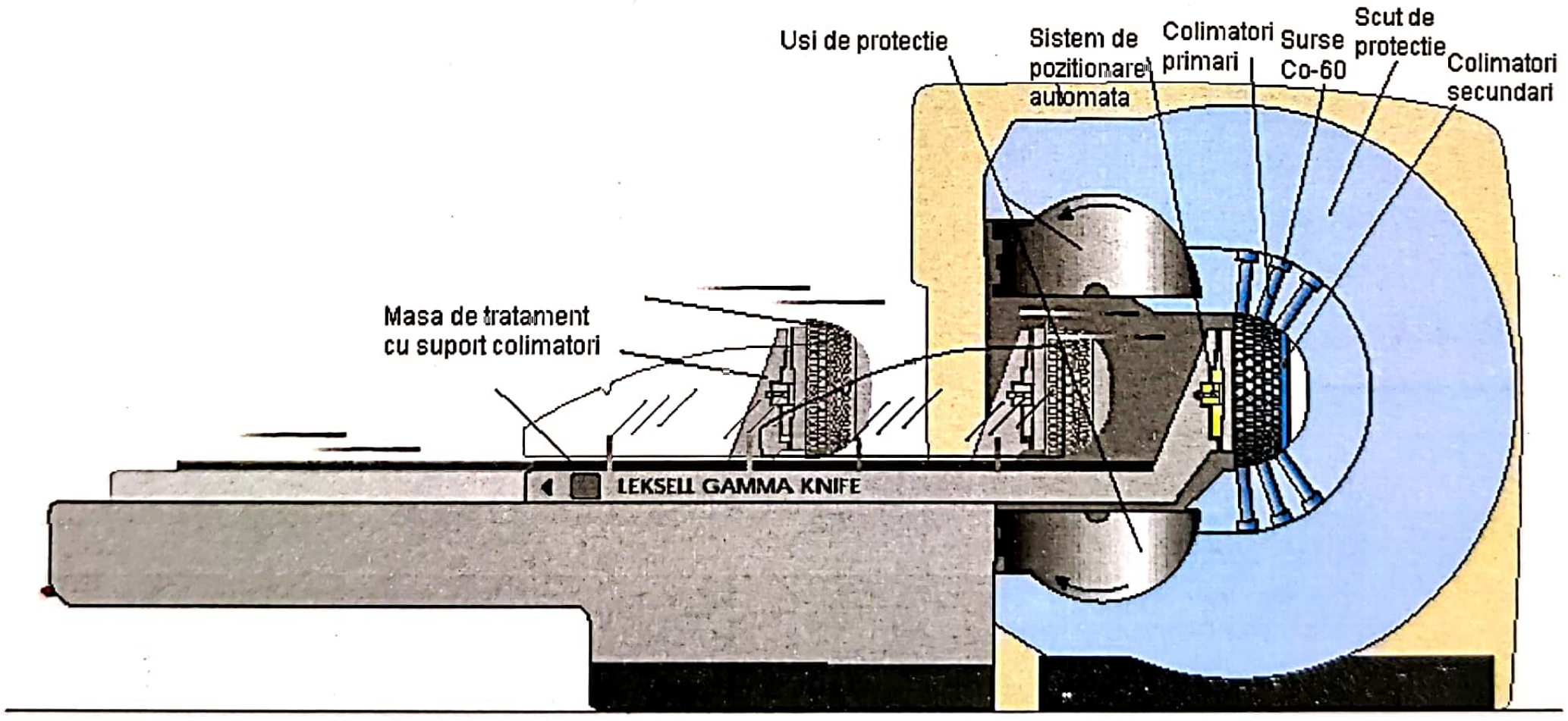

Figura 4.171. Leksell® Gamma-knife model C cu Sistem automat de poziţionare.

Dispozitivul Leksell Gamma-Knife constă dintr-un ansamblu de surse multiple de Cobalt^{60} dispuse pe suprafţa unei hemisfere ce emit radiaţii gamma într-un mod prefect predictibil şi cuantificabil. Aceşti fotoni cu energie mare sunt astfel colimaţi încât să se obţină convergenţa lor într-un volum-ţintă de mici dimensiuni cu formă şi poziţie spaţială extrem de bine definite şi predictibile. Cele 183–201 raze separate (în funcţie de modelul de Gamma-Knife folosit) permit astfel o administrare extrem de precisă a radiaţiei în volumul-ţintă, minimizând cantitatea de energie radiantă administrată ţesutului cerebral sănătos prin distribuirea uniformă a acesteia la nivelul întregului craniu (fig. 4.172). Atunci când este folosită în conjuncţie cu un cadru stereotactic, precizia radiofizică totală a administrării radiaţiei gamma este de 0,3 mm.

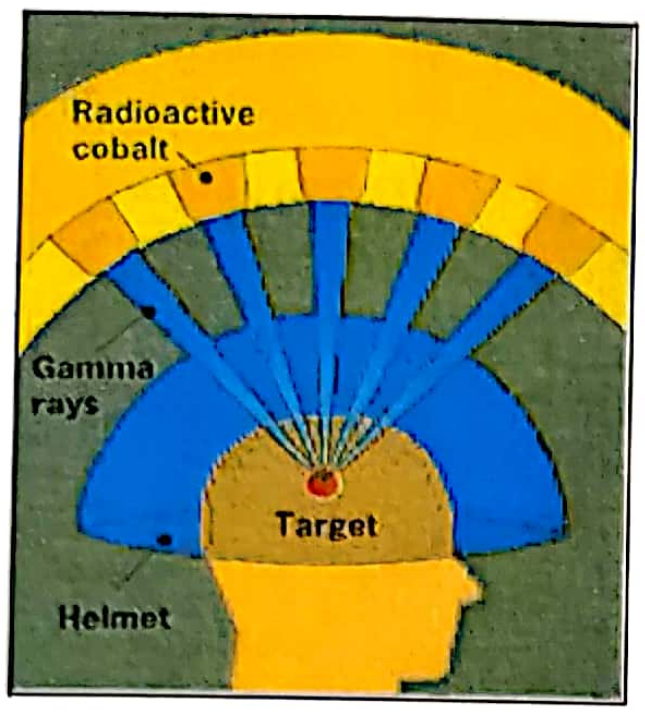

Figura 4.172. Principiu radiochirurgie.

Gamma-Knife efectuează o procedură chirurgicală fără incizie sau leziune fizică a creierului. Tratamentul este practic lipsit de orice durere şi nu necesită anestezie generală, ci doar o minimă sedare pentru comfortul bolnavului. Şi, deoarece este o procedură neinvazivă, nu produce cicatrici sau alte leziuni desfigurante şi nu prezintă risc de infecții sau complicații locale sau generale (pe care le implică orice intervenție chirurgicală uzuală).

INDICAȚII TERAPEUTICE

Indicații tratament Gamma-Knife
Date cumulative la nivel mondial – Decembrie 2011

Tumori benigne		Afecțiuni vasculare	
Schwannoame Vestibulare	63797	M.A.V.	71566
Schwannoame Trigeminale	4139	Anevrisme	348
Alte Schwannoama	2645	Angioame Cavernoase	6128
Tumori Gliale benigne	5990	Alte afecțiuni vasculare	5325
(Grad I+II)		Total	83367
Meningioame	90761		
Adenoame Pituitare	31226	Afecțiuni funcționale	
(Secretante)		Neuralgii Trigeminale	43402
Adenoame Pituitare	19575	Boala Parkinson	1715
(Non-secretante)		Durere Intractabilă	707
Tumori de Regiune Pineală	4420	Epilepsie	2731
Hemangioblastoame	2652	OCD	193
Hemangiopericitoame	1533	Alte afecțiuni funcționale	1444
Craniofaringioame	5107	Total	50192
Chordoame	2395		
Tumori Glomice	2335	Afecțiuni oculare	
Alte Tumori Benigne	6865	Melanoame Uveale	2084
Total	243440	Glaucoame	314
		Alte afecțiuni oculare	238
Tumori maligne		Total	2636
Tumori Gliale Maligne	30874		
(Grad III+IV)			
Tumori Metastatice	252372		
Chondrosarcoame	957		
Carcinoame de cavum	1770		
Alte Tumori Maligne	10400		
Total	296373		
Total Tumori	539813		
Total tratamente			676008

MALFORMAȚIILE ARTERIO-VENOASE CEREBRALE

Malformațiile arterio-venoase sunt constituite din vase de sânge anormale ce produc conexiuni patologice între arterele cerebrale și venele de drenaj (fig. 4.173). Prin aceste malformații considerate congenitale, adevărate „shunturi" între artere și vene, sângele este deviat de la parcursul său natural prin capilare, lipsind astfel țesutul cerebral de principiile nutritive și oxigenul necesar unei activități normale. Datorită structurii anormale a acestor vase sangvine, precum și a debitului relativ crescut al sângelui prin aceste malformații, există o predispoziție crescută la hemoragie cerebrală (fig. 4.174), comițialitate și deteriorare neurologică progresivă a pacientului.

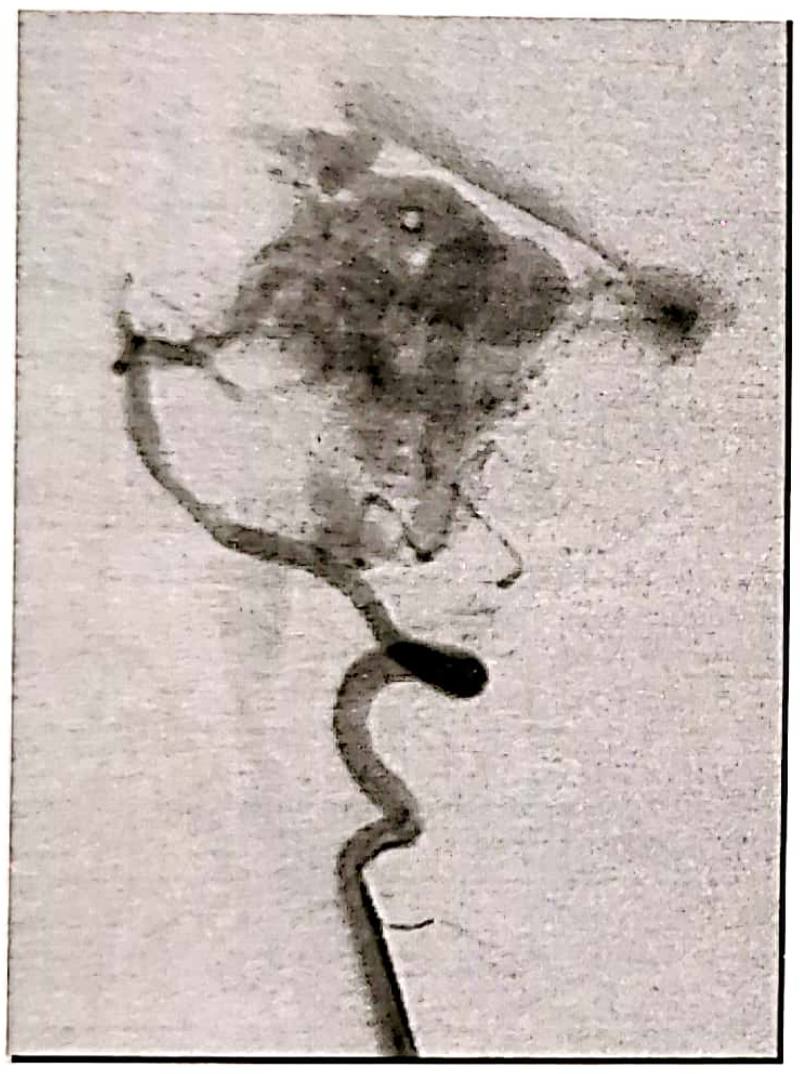

Figura 4.173. MAV evidențiată angiografic.

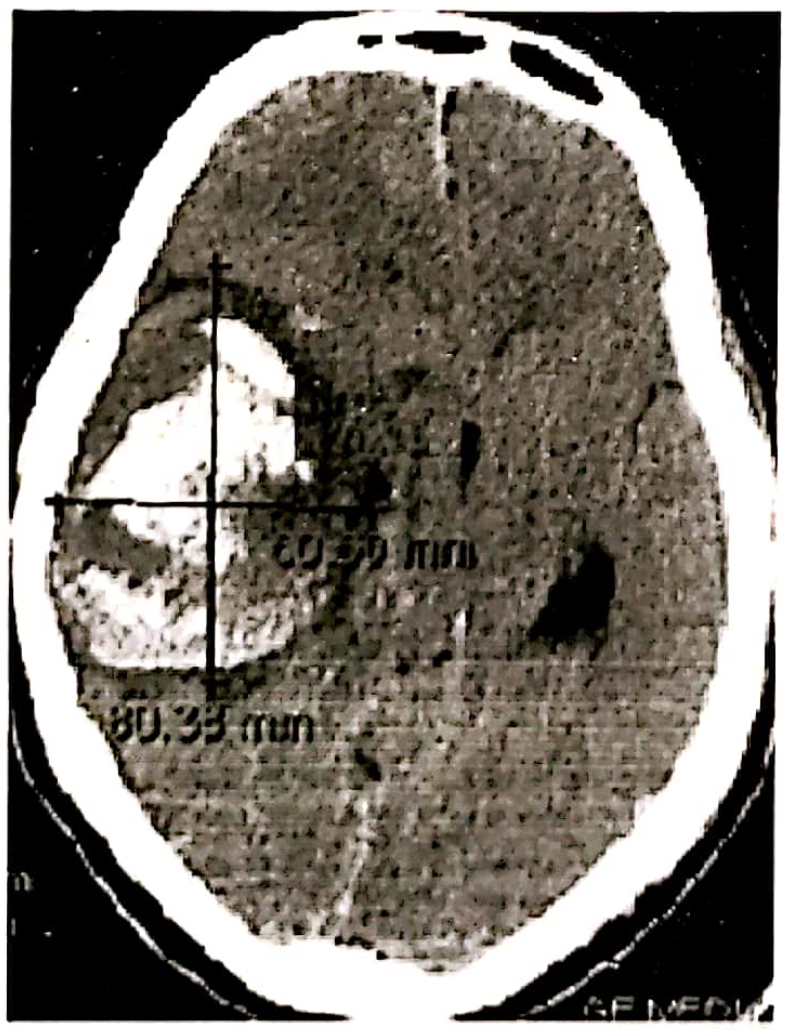

Figura 4.174. Hematom cerebral post ruptură a unei MAV.

Încă de la primele descrieri antice ale acestor malformații de către Egipteni în jurul anului 1500 î.H. [33], leziunile au fost înconjurate de controverse. Deși s-au realizat progrese remarcabile în diagnosticul și tratamentul acestor leziuni, încă nu există un consens asupra managementului malformațiilor arterio-venoase cerebrale. Evidența de arată că, lăsați să evolueze natural [50], aproximativ două treimi din pacienții cu malformații arterio-venoase cerebrale vor deveni simptomatici și cel puțin jumătate din aceștia vor suferi hemoragii cerebrale semnificative clinic. Studiile actuale indică un risc anual cumultiv de hemoragie cerebrală înte 2% și 4% [6]; pe o perioadă de 25 de ani de observație a acestor malformații congenitale mai mult de 40% din pacienți urmează să sufere o hemoragie cerebrală majoră cu risc anual de deces mai mare de 1%. Odată cu dezvoltarea tehnicilor imagistice, și în special al celor bazate pe rezonanța magnetică [51, 85], numărul malformațiilor arterio-venoase cerebrale descoperite incidental a crescut semnificativ, aducând astfel un nou subiect de dezbatere asupra oportunității atitudinii terapeutice agresive asupra acestor leziuni aflate într-un stadiu preclinic de evoluție. Astfel, deși există un consens general asupra faptului că toate malformațiile vasculare cerebrale care au sângerat necesită tratament agresiv, sunt diferențe majore de opinie în ce privește managementul malformațiilor nerupte [48].

Tratamentul microchirurgical al malformațiilor arterio-venoase constă în excizia sub microscopul operator al acestora printr-o craniotomie (deschidere a cutiei craniene). Conform literaturii, îndepărtarea completă a unei malformații arterio-venoase cerebrale poate necesita de la una la 5 intervenții microchirurgicale succesive, în funcție de localizare, dimensiuni și anatomia venelor de drenaj. Rezecția completă a fost raportată în 82% până la 100% din cazuri [58], cu o medie raportată de 94,7%. Morbiditatea variază între 1,4% și 44% (medie 11,7%) cu o mortalitate procedurală medie de 4,4% [75]. Morbiditatea și mortalitatea demonstrează de-a lungul ultimelor decade o tendință constant descrescătoare ca efect al îmbunătățirii tehnicilor microchirurgicale și a îngrijirilor postoperatorii. Aceste date trebuie însă privite și în contextul diversificării metodelor de tratament, care au redirecționat cazurile cele mai dificile, precum malformațiile arterio-venoase cerebrale profund situate sau cele din zonele elocvente (ariile motorii, aria vorbirii, ariile vizuale etc.) către metode de tratament minim invazive, cum sunt embolizarea endovasculară şi radiochirurgia stereotactică. Cele mai bune rezultate microchirurgicale sunt raportate în acest moment de către centrele de excelenţă în neurochirurgie, care cumulează atât accesul la tehnologia de înaltă performaţă, cât şi încadrarea cu echipe microchirurgicale cu vastă experienţă, dificultăţile şi riscurile inerente chirurgiei acestor malformaţii arterio-venoase cerebrale influenţând dramatic rata morbidităţilor şi a mortalităţii pacienţilor operaţi în centre cu experienţă limitată.

Radiochirurgia a fost utilizată pentru prima dată în tratamentul malformaţiilor arterio-venoase cerebrale inabordabile chirurgical în 1971 de către Ladislau Steiner, care a folosit un aparat Leksell Gamma-Knife ca instrument de administrare stereotactică a radiaţiei (fig. 4.175). Efectul terapeutic al radiochirurgiei constă în ocluzarea lent progresivă a malformaţiei. Acest mecanism este asigurat de proliferarea indusă de radiaţie a celulelor din peretele vaselor malformative, ceea ce conduce la îngustarea progresivă a lumenului vascular cu o încetinire accentuată a fluxului sangvin prin malformaţie, în ultimă instanţă producându-se tromboza vaselor ce compun malformaţia arterio-venoasă cerebrală (fig. 4.176). După o singură procedură radiochirurgicală Gamma-Knife, procesul de obliterare a malformaţiei poate dura de la 6 luni până la 3 ani, cu o rată de obliterare completă la 2 ani cuprinsă între 70% şi 91% [13] cu o medie de 78,4%. Morbiditatea asociată este cuprinsă, respectiv, între 0% şi 3,8% [9] (medie de 3,6%). Nu au fost descrise cazuri de mortalitate procedurală Gamma-Knife. Deoarece malformaţia nu este îndepărtată, iar efectul obliterant nu este instantaneu, riscul de hemoragie su complicaţii tardive, deşi scăzut, rămâne prezent până la trombozarea vaselor malformative. Riscul de resângerare a unei malformaţii arterio-venoase tratate Gamma-Knife în perioada de latenţă până la obliterare este de aproximativ 4,3%, nivel de risc anual perfect similar cu cel al evoluţiei naturale a malformaţiei netratate. Acest risc scade dramatic după primele 6–12 luni de la tratamentul Gamma-Knife, fiind complet eliminat în medie după 17 luni.

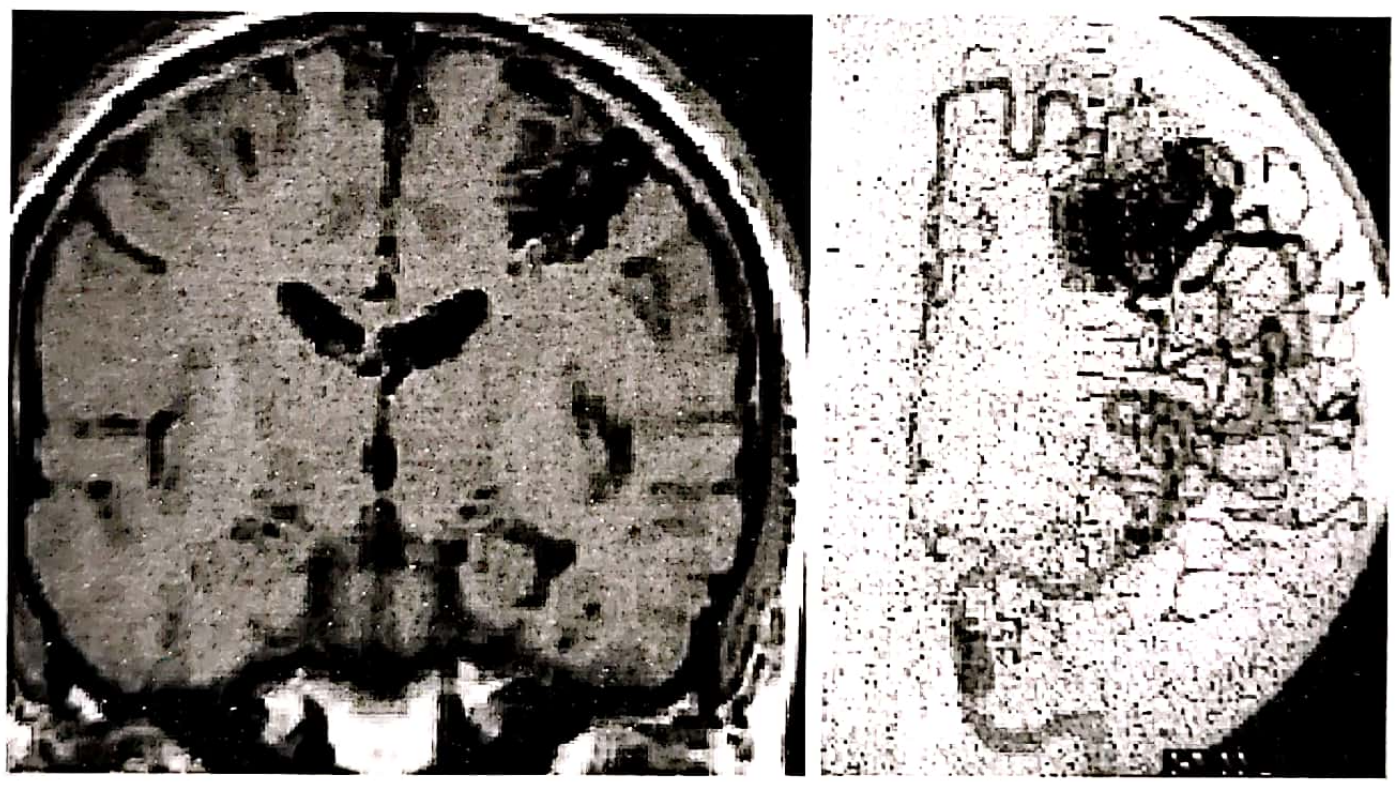

Figura 4.175. MAV tratată Gamma-Knife (MRI+DSA).

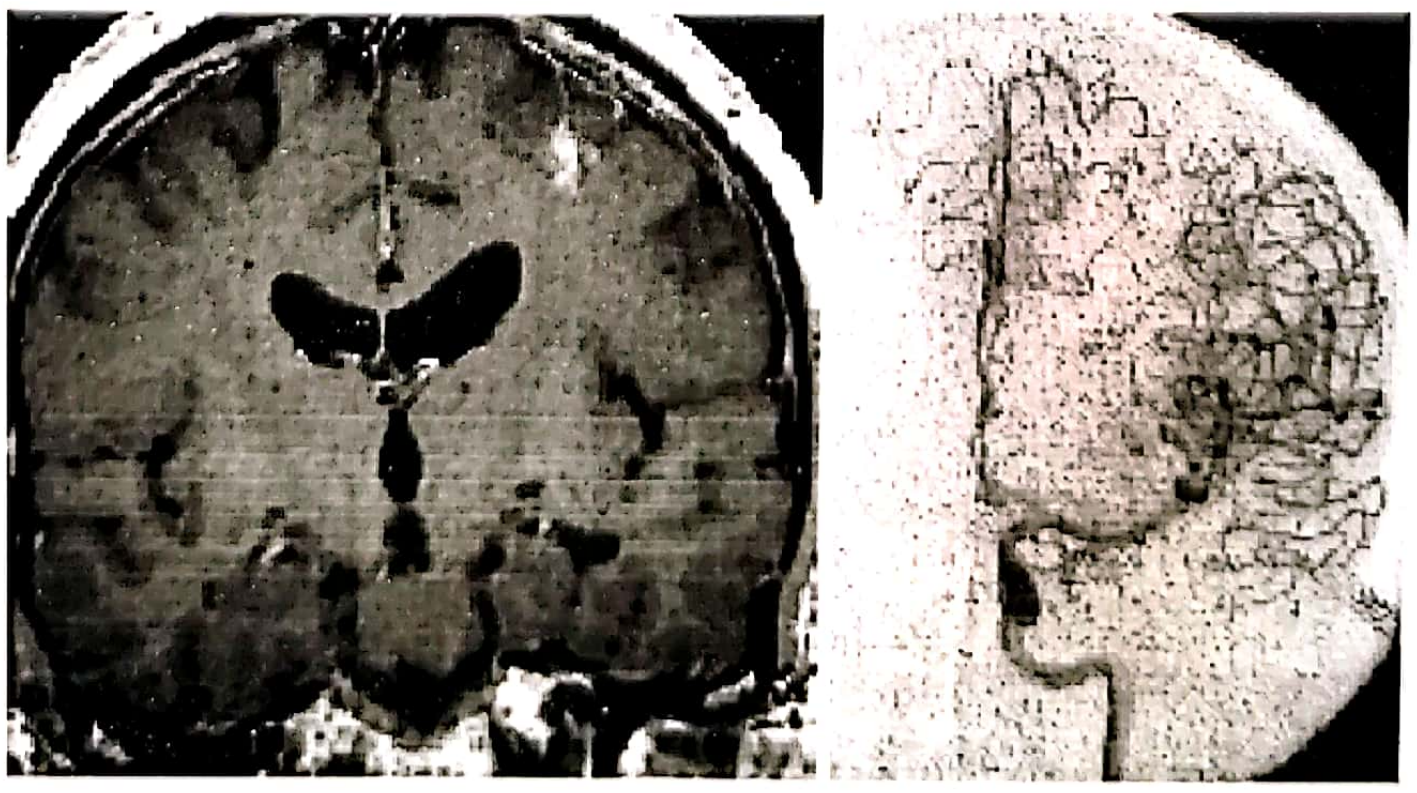

Figura 4.176. Aspect post GKS la 2 ani (MRI+DSA).

Nu exită un consens în comunitatea neurochirurgicală internaţională asupra criteriilor ce pot decide indicaţia optimă de tratament microchirurgical sau radiochirurgical al malformaţiilor arterio-venoase cerebrale: dimensiuni, localizare sau tipul de debut (hemoragic sau prin comiţialitate). Studiile din literatură arată că, deşi iniţial se considera că radiochirurgia Gamma-Knife nu poate fi utilizată în condiţii de siguranţă asupra leziunilor cu diametre peste 3 cm (risc semnificativ crescut de efecte adverse ale radiaţiei), 22–36% din malformaţiile arterio-venoase cerebrale tratate prin radiochirurgie stereotactică Gamma-Knife au diametre medii mai mari de 30 mm [75, 77]. Există de asemenea o largă dezbatere internaţională asupra utilizării excesive a radiochirurgiei Gamma-Knife în tratamentul malformaţiilor vasculare cu diametre mai mici de 3 cm (sub 10 cm^3 în volum), indiferent de localizarea acestora, studiile mai-sus menţionate relevând imposibilitatea comparării corecte a rezultatelor tratamentului microchirurgical şi respectiv radiochirurgical al acestor leziuni în ultimele două decade, datorită distribuţiei extrem de inegale a cazurilor cu localizări profunde, ce au fost tratate preponderent prin radiochirurgie Gamma-Knife. Astfel, chiar dacă situaţia este inacceptabilă pentru unii neurochirurgi, ultimele decade au consfinţit rolul de metodă de tratament de elecţie al radiochirurgiei Gamma-Knife asupra malformaţiilor arterio-venoase cerebrale cu diametre mai mici de 3 cm şi situate profund sau în arii elocvente, datorită ratei mult mai mici de morbiditate rezultate în comparaţie cu centrele de excelenţă în neurochirurgie.

Literatura ultimilor ani a început să contureze din ce în ce mai bine rolul radiochirurgie stereotactice Gamma-Knife în tratamentul malformaţiilor arterio-venoase de mari dimensiuni care nu pot fi abordate microchirurgical. Pan şi colab. [52] au raportat o rată de obliterare de 77% la 40 de luni pentru malformaţii de 10–15 cm^3 şi 56% la 50 de luni pentru malformaţiile de peste 15 cm^3 în volum, ceea ce reprezintă o reală speranţă pentru pacienţii care nu pot beneficia de tratamentul microchirurgical sau de embolizarea endovasculară.

MENINGIOAMELE CEREBRALE

Meningioamele sunt tumori benigne ce apar ca o consecinţă a proliferării celulelor constitutive ale învelişurilor creierului, aşa-numitele meninge. Rezecţia chirurgicală a acestor leziuni a reprezentat, şi reprezintă în continuare, indicaţia standard şi de primă intenţie în tratamentul radical al meningioamelor. Totuşi, aceste tumori, deşi benigne din punct de vedere anatomo-patologic, s-au dovedit adeseori dificil de vindecat doar prin abord chirurgical, în special atunci când sunt localizate pe baza craniului sau invadează marile sinusuri venoase ale creierului. Un alt aspect deloc de neglijat este asocierea frecventă a altor comorbidităţi severe, cu precădere la pacienţii vârstnici, care grevează semnificativ riscul anestezico-chirurgical şi, implicit, prognosticul vital şi funcţional în postoperator. În ultimii ani, aspectele legate de calitatea vieţii după o intervenţie chirurgicală majoră efectuată pentru cura unei leziuni benigne, adesea cu implicaţii majore de morbiditate şi recuperare socio-economică, au intervenit din ce în ce mai pregnant în ecuaţia algoritmului decizional privitor la tratamentul multimodal al meningioamelor.

Meningioamele reprezintă o adevărată provocare pentru chirurgul care încearcă exereza totală a tumorii, şi chiar în astfel de situaţii de ablaţie totală sub microscop, recidivele locale sau la distanţă sunt de notorietate. Treimea medie a aripilor osului sfenoid, ligamentul petro-clival şi sinusul cavernos sunt localizările anatomice cu cele mai mari dificultăţi de abord chirurgical al meningioamelor (fig. 4.177). Datele din literatură subliniază că rata de succes este direct legată de radicalitatea exciziei. Astfel, cazurile cu „ablaţie totală” prezintă o rată de recurenţă locală de 17% la 5 ani şi de 32% la 15 ani, în timp ce pacienţii cu „ablaţie subtotală” riscă o recidivă locală în 37% din cazuri la 5 ani şi de 91% la 15 ani [42]. Evidenţa necesităţii unei excizii cât mai radicale în vederea obţinerii unui prognostic pe termen lung cât mai bun este însă adeseori temperată de riscurile majore de morbiditate postoperatorie sau chiar de mortalitate perioperatorie, grija pentru o calitate a vieţii cât mai bună după intervenţia chirurgicală ducând adeseori la persistenţa unui volum tumoral restant, în special adiacent structurilor nervoase sau vasculare critice. Datele cumulative din literatură [86] evidenţiază că peste 90% din meningioamele convexitale sunt complet îndepărtate prin intervenţia chirurgicală, în timp ce numai 34% din meningioamele bazei craniului abordate microchirurgical au putut fi rezecate în totalitate. Deşi rezultatele generale sunt excelente (adeseori pentru seriile de pacienţi cu meningioame convexitale şi fără alte comorbidităţi raportându-se mortalitate procedurală 0% şi morbiditate post-operatorie 0%) [3], cele mai mari mortalităţi peri-operatorii (de până la 14,3%) sunt întâlnite la pacienţii în vârstă de peste 70 de ani [16], morbiditatea postoperatorie maximă (prin afectarea nervilor cranieni) fiind întâlnită la meningioamele cu localizare petroclivală (raportată între 22% şi 54%).

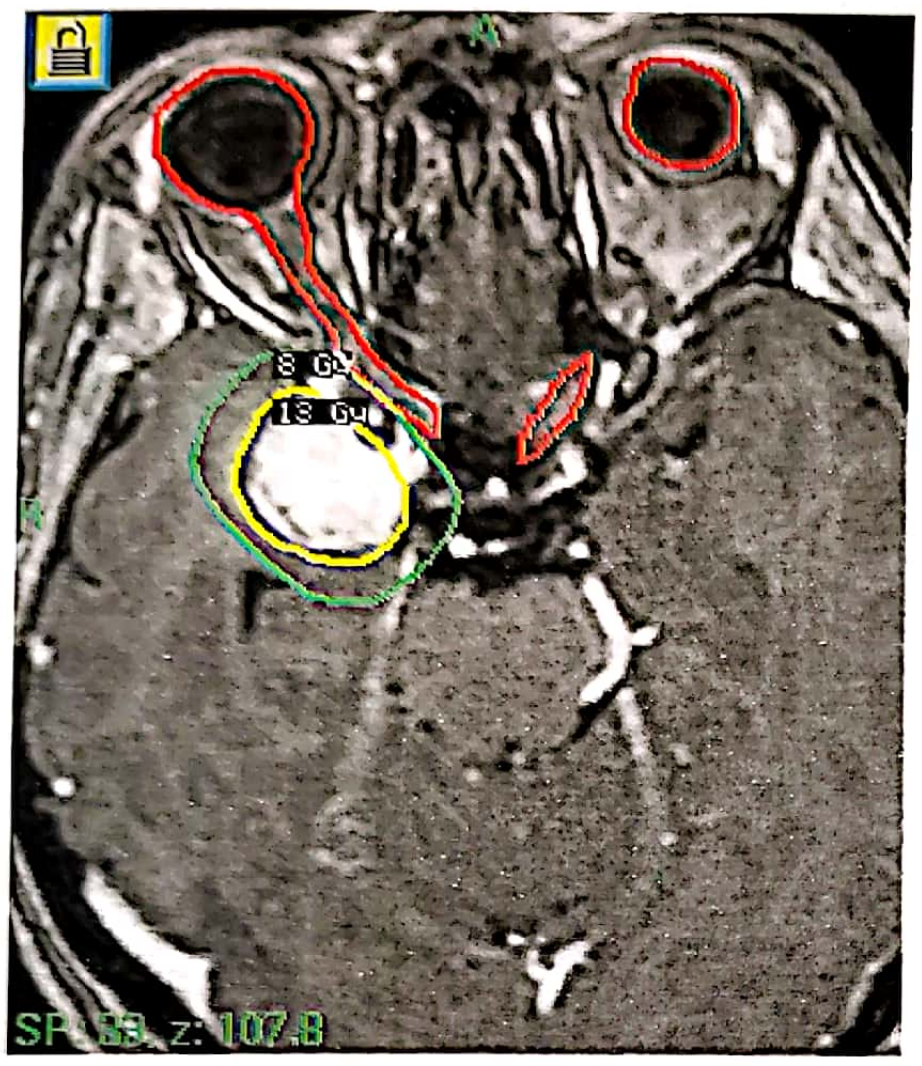

Figura 4.177. Meningiom de bază de craniu (plan operator GKS).

Radioterapia aplicată recidivelor tumorale scade semnificativ statistic rata recurenţelor locale ale meningioamelor rezecate subtotal. Barbaro şi colab. [5] au raportat o scădere a ratei de recurenţă locală a meningioamelor ablate subtotal de la 40–45% la 25% după radioterapie fracţionată, în timp ce Taylor [81] raportează o scădere de până la 18% a recidivelor tumorale după radioterapie.

Este logic, astfel, să considerăm că dacă radioterapia fracţionată are efect benefic asupra prognosticului evoluţiei meningioamelor operate, radiochirurgia stereotactică va îmbina efectele citoreductive ale radioterapiei cu avantajele înaltei conformaţionalităţi ale metodei ce protejează structurile cerebrale sănătoase din jurul tumorii de efectele nocive ale radiaţiei (fig. 4.178). Acest avantaj este cu atât mai pregnant în prezenţa unui meningiom cu o localizare greu abordabilă chirurgical, unde controlul rezecţiei tumorale este deseori dificil de obţinut. De aceea, în acest moment, radiochirurgia stereotactică este recunoscută ca fiind modalitatea optimă de utilizare a radiaţiilor ionizante în conjuncţie cu microchirurgia în tratamentul meningioamelor. De asemenea, la cazurile selectate la care microchirurgia este contraindicată din diverse motive (localizare, vârstă, comorbidităţi etc.), radiochirurgia stereotactică reprezintă modalitatea primară de tratament a meningioamelor.

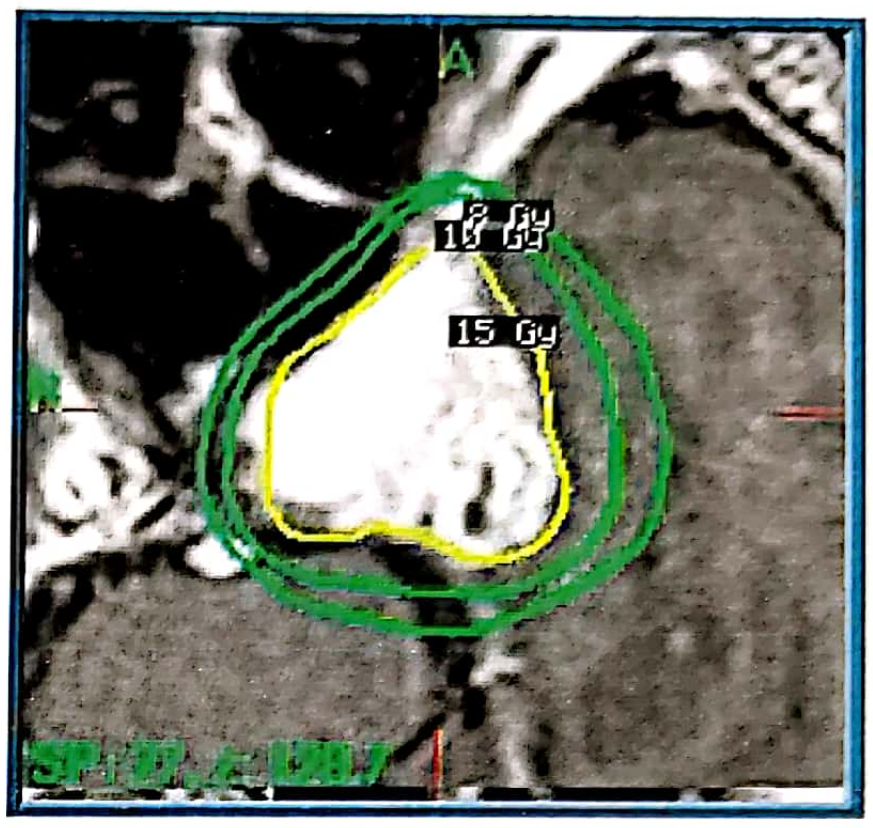

Figura 4.178. Meningiom de sinus cavernos (plan operator GKS).

Succesul unui tratament radiochirurgical este demonstrat de oprirea în evoluţie a meningiomului sau chiar de reducerea volumului acestuia. Conform rapoartelor publicate în literatură, rezultate satisfăcătoare în urma folosirii radiochirurgiei stereotactice Gamma-Knife au fost obţinute în medie la 93% din cazuri [30, 38, 78] (fig. 4.179). Nu a fost înregistrată mortalitate procedurală asociată tratamentelor Gamma-Knife, iar morbiditatea a variat în diversele rapoarte între 0% şi 13% (în medie 5,9%), constând în general în deficite neurologice tranzitorii, reversibile sub tratament cu corticosteroizi. Ratele de recurenţă înregistrate au variat între 0% şi 11%, cu o medie de 6,1% la 5 ani.

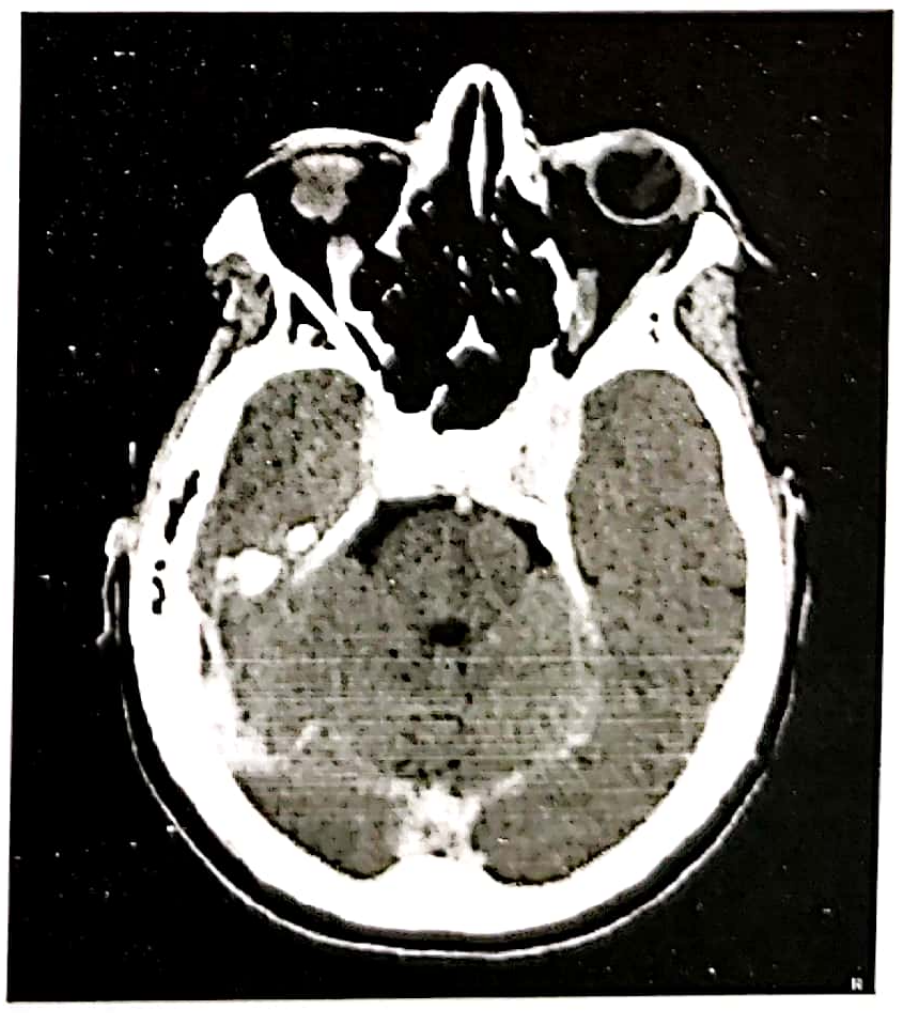

Figura 4.179. Aspect CTK post-GKS la 1 an.

În consecință, putem afirma că radiochirurgia stereotactică Gamma-Knife nu numai că previne reoperarea a mai bine de 90% dintre pacienții cu meningioame intracraniene, dar obține la majoritatea dintre ei o reducere semnificativă a volumului tumoral cu scaderea efectului de masă al recidivei sau volumului tumoral restant și păstrarea/ameliorarea calității vieții pacientului. Aceste performanțe deosebite sunt obținute fără mortalitate procedurală și cu morbidități minime și în general tranzitorii și sunt cu atât mai spectaculoase cu cât metoda se adresează cu precădere meningioamelor inabordabile chirurgical! Din punct de vedere economic, este evident că reducerea dramatică a populației de pacienți care necesită reintervenție chirurgicală pentru recidivă sau progresie a volumului tumoral restant are un impact deosebit de benefic în termeni de costuri de spitalizare, anestezico-chirurgicale, recuperare și reinserție socio-economică și familială.

SCHWANNOAMELE VESTIBULARE (NEURINOAMELE DE ACUSTIC)

Standardizarea tehnicilor microchirurgicale utilizate în abordul schwannoamelor vestibulare a fost un proces lung și adeseori dureros, fiind realizat de o serie de neurochirurgi de excepție, care sunt în acest moment în curs de retragere din activitatea chirurgicală directă, și care, prin seriile lor ce depășesc fiecare 600 de cazuri operate personal, reprezintă etalonul față de care trebuie comparate rezultatele tuturor celorlalți neurochirurgi. Majoritatea autorilor [8,41] subliniază importanța acumulării experienței chirurgicale (așa-numita „learning curve") în asigurarea calității actului microchirurgical în schwannoamele vestibulare și consideră că sunt necesare aproximativ 200 de operații asupra leziunilor din unghiul ponto-cerebelos ca un neurochirurg antrenat să obțină rezultate constant foarte bune, dar mai ales previzibile. Acest nivel superior de pregătire nu poate fi obținut decât în centre de excelență în neurochirurgie, care concentrează cazurile de pe teritorii întinse, și care necesită minim 8–10 ani de activitate microchirurgicală susținută pentru acumulare celor 200 de cazuri personale.

Elementele obiective prezentate anterior explică de ce rezultatele publicate în literatura de specialitate sunt atât de neuniforme când vorbim despre raportarea seriilor microchirurgicale și atât de monotone în cazul seriilor radiochirurgicale Gamma-Knife, orice tentativă de comparare ce nu ține cont de această stratificare a performanțelor extrem de diverse în cazul actului microchirurgical nu duce decât la rezutate lipsite de substanță. Radiochirurgia stereotactică Gamma-Knife este prin însăși natura sa o procedură intens tehnologizată și extrem de bine standardizată, fiind deocamdată singura procedură chirurgicală certificată ISO 9001. Actul radiochirurgical este rezultatul efortului unei echipe multidisciplinare, formate din neurochirurg, oncolog radioterapeut, fizician medical și personal mediu specializat, care urmăresc, etapă de etapă, întregul proces de administrare cu mare precizie a energiei ionizante doar țesutului tumoral, cu minimizarea dozelor absorbite de structurile radiosensibile (fig. 4.180). Existența unor ghiduri de practică radiochirurgicală Gamma-Knife acceptate la nivel European [46] asigură de asemeni o calitate superioară actului chirurgical încă de la primele cazuri operate, astfel încât curba de acumulare a cunoștințelor în cazul noilor centre Gamma-Knife este extrem de abruptă, rezultatele devenind comparabile cu a centrelor cu experiență după o perioadă foarte scurtă [89] (fig. 4.181).

Evident că în prezența unei tumori de mari dimensiuni, cu marcat efect de masă asupra structurilor adiacente, soluția chirurgicală de urgență este singura viabilă. Însă, în cazul tumorilor de mici dimensiuni cu simptomatologie minimă/moderată sau descoperite incidental, nu trebuie să ne așteptăm la rezultate postoperatorii excepționale din partea unui neurochirurg cu experiență operatorie limitată. De aceea, este probabil corect să afirmăm că astăzi neurinoamele de acustic de dimensiuni acceptabile pentru radiochirurgia stereotactică Gamma-Knife sunt mai bine tratate prin această metodă decât dacă ar fi operate de către un neurochirurg cu experiență limitată [47].

Studiul extensiv al literaturii de specialitate [25,49,84], arată că rezecția completă a fost obținută la 93,3% din cazuri, cu un risc mediu de afectare a nervului facial de 22,1% ca principală complicație postoperatorie, celelalte morbidități cumulate (fistule LCR, infecții etc.), afectând mai puțin de 15,6% dintre pacienți. Mortalitatea asociată procedurilor microchirurgicale asupra unghiului ponto-cerebelos efectuate în centrele specializate nu depășește 0,8%. În schimb, acolo unde prezervarea auzului reprezintă unul dintre obiectivele abordului micro-chirurgical, acest lucru nu a putut fi obținut la mai mult de 20% din cazuri [24].

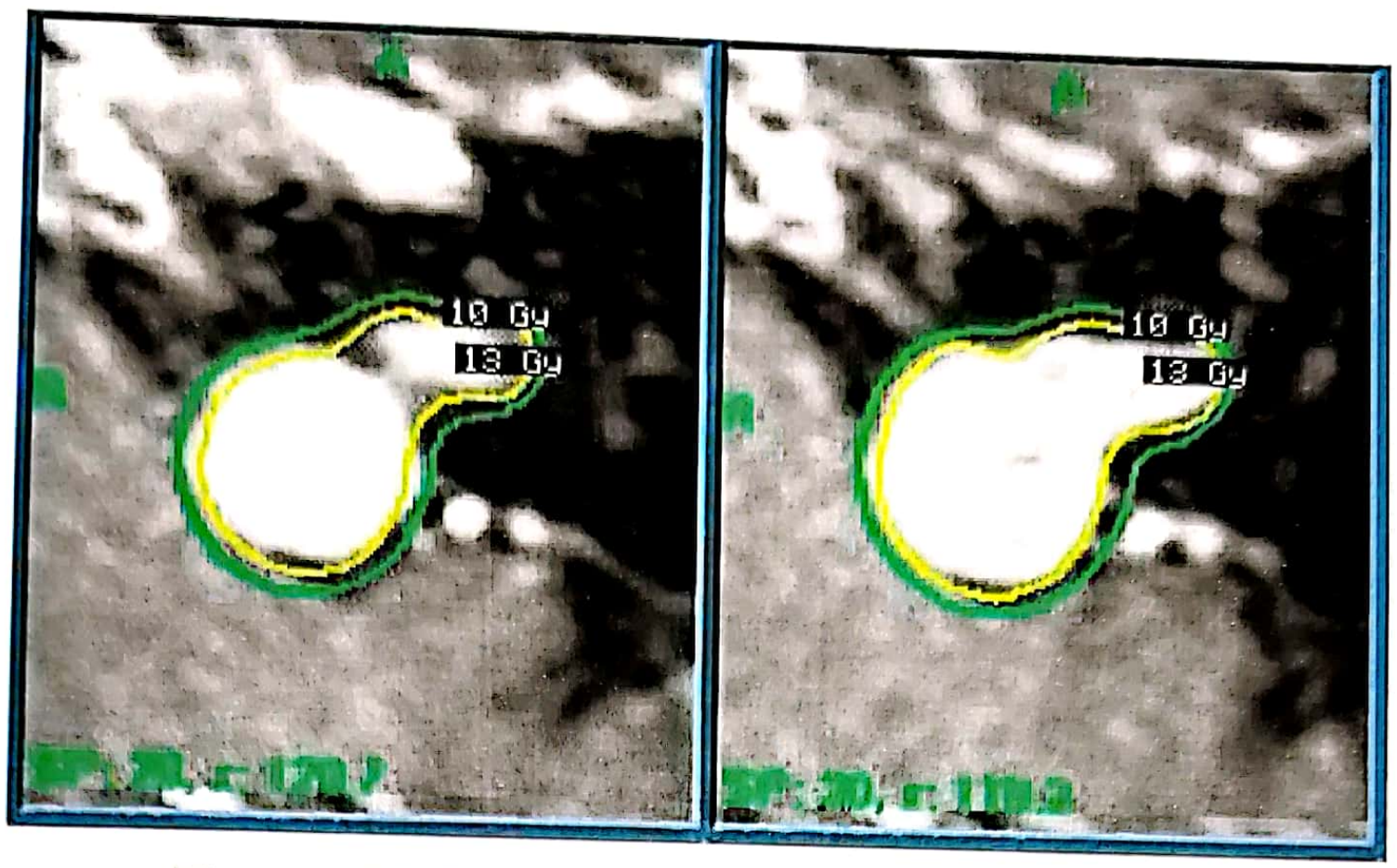

Figura 4.180. Schwannom vestibular (plan operator GKS).

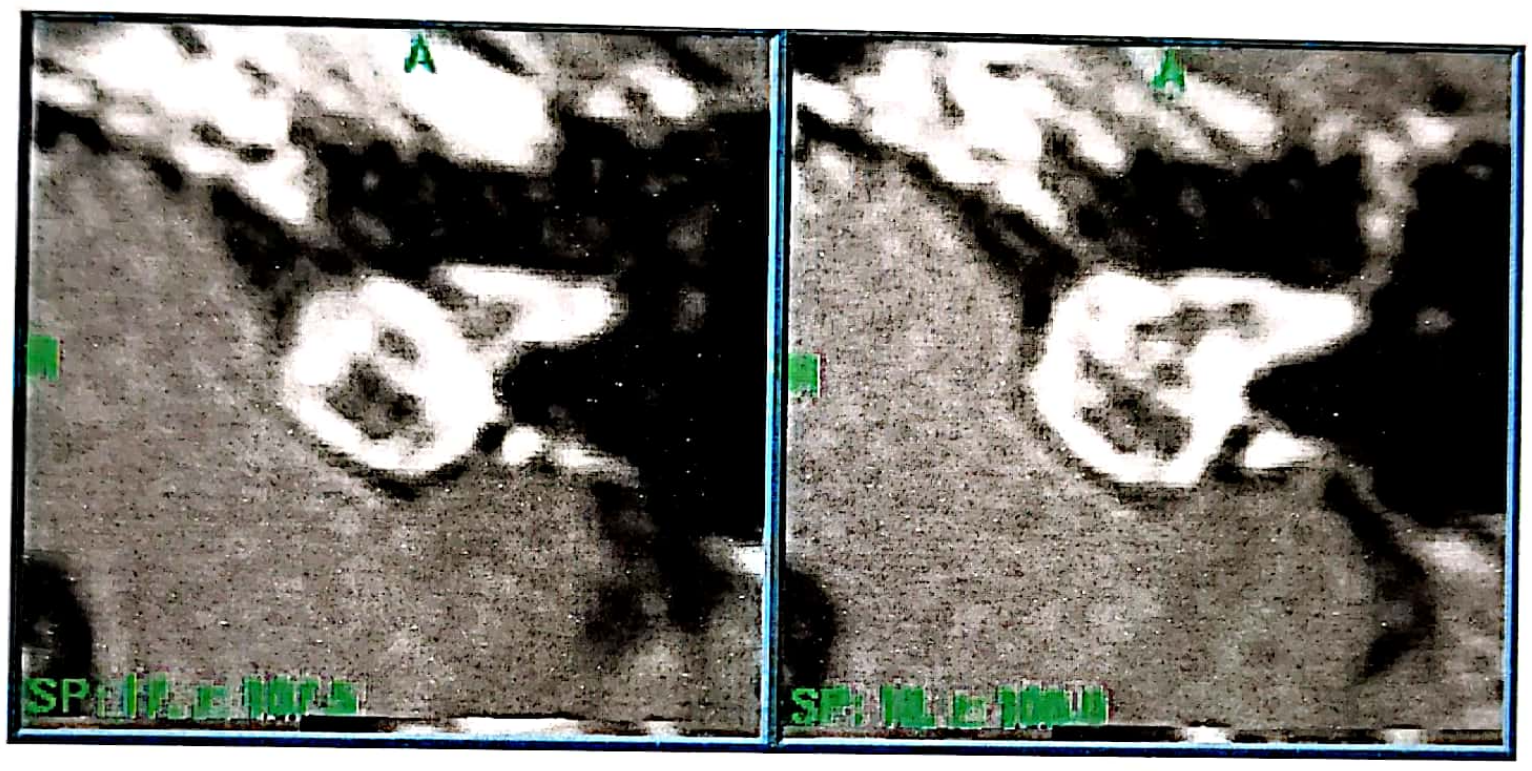

Figura 4.181. Aspect MRI post GKS la 1 an.

Perspectiva pacienților este subliniată de studiul sentinelă [88] raportat de „Acoustic Neuroma Association" în 1989, care evidenția pierderea auzului în 93% din cazuri (72% din pacienți fiind operați prin abord translabirintic), cu 5,7% meningite, 7,2% fistule LCR și 6,5% hidrocefalie internă secundară ce a necesitat montarea unui drenaj ventriculo-peritoneal. Dar, cel mai important aspect postoperator subliniat de acest studiu efectuat de pacienți, a fost afectarea nervului facial în peste 80% din cazuri, doar la 16% dintre aceştia evoluția naturală sau sub tratament medicamentos ducând la rezoluția deficitului neurologic, 32% necesitând diverse intervenții chirurgicale reconstructive [71]. Aceste date sunt reconfirmate de studii mai recente [28,68], care reiterează faptul că, din perspectiva pacienților, deşi rezultatele microchirurgicale obținute în centrele de excelență lasă puțin loc sau deloc altor opțiuni terapeutice, totuşi, în mâinile unui neurochirurg cu experiență limitată, rezultatele abordului chirurgical al unghiului ponto-cerebelos sunt asociate cu o rată considerabilă de morbiditate indusă de actul operator.

Scopul final al tratamentului radiochirurgical este demonstrarea reducerii în dimensiuni sau opririi în evoluție a tumorii pentru un interval de timp de cel puțin 5 ani. Sunt accesibile în acest moment studii detaliate care au la bază urmărirea de lungă durată a pacienților cu neurinoame de acustic tratate Gamma-Knife în ultimii 25 de ani (fig. 4.182). În medie, scopul final enunțat mai sus a fost atins la peste 93% dintre pacienții tratați prin radiochirurgie stereotactică Gamma-Knife [90]. Morbiditatea indusă de procedură a constat în principal în afectarea nervilor cranieni adiacenți tumorii în 3,8% din cazuri și a fost relaționată cu volumul tumorii, doza aplicată la periferia tumorii, tehnica de planificare a iradierii, inclusiv metoda imagistică folosită și lungimea efectiv iradiată a nervului afectat. Datele actuale subliniază că auzul poate fi păstrat la nivele comparabile situației preoperatorii la cel puțin 51% dintre pacienți. Chiar și la cei cu auz prezent doar la urechea bolnavă, la care deteriorarea auzului apare totuşi, aceasta este progresivă, acordând astfel pacientului timpul obiectiv necesar învățării unei metode alternative de comunicare și de a se adapta la deficitul neurologic dobândit. Funcţia nervului facial este păstrată la nivel de Grad 1–2 House-Brackman la mai mult de 90% dintre pacienţi. Nu există risc de complicaţii precum fistule de LCR, meningite sau alte infecţii. Necesitatea montării unui drenaj ventriculo-peritoneal în urma procedurii radiochirurgicale apare la aproximativ 2% din pacienţi.

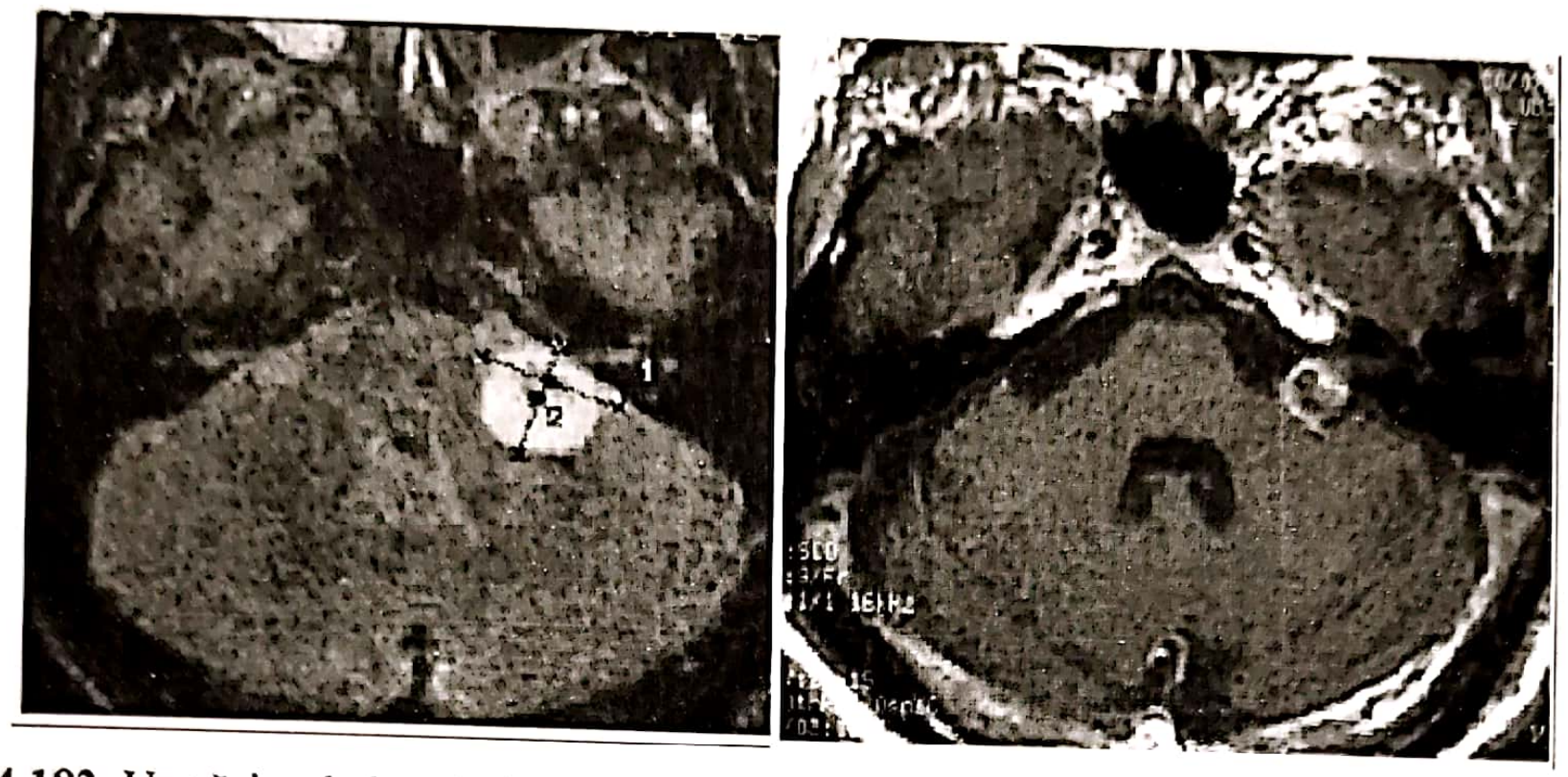

Figura 4.182. Urmărire de lungă durată (13 ani) a unui schwannom vestibular tratat Gamma-Knife.

Deşi afirmam anterior că în cazul radiochirurgiei stereotactice curba de acumulare a cunoştinţelor este foarte abruptă, acest lucru nu a fost întotdeauna astfel. Analiza primelor studii [64] a determinat o dramatică ameliorare a rezultatelor prin îmbunătăţirea metodelor imagistice şi reducerea semnificativă a dozelor administrate periferiei tumorii. Datele raportate în ultimii ani [20,21,32] demonstrează că prin reducerea dozelor rata de control tumoral a rămas constantă, în schimb morbiditatea indusă de radiaţie asupra nervilor cranieni adiacenţi a scăzut de la 8,3% la 3,9%, iar afectarea auzului de la 66,9% până la 22,9% [12]. Aceste date bazate pe urmărirea de lungă durată a pacienţilor cu neurinoame de acustic trataţi Gamma-Knife demonstrează superioritatea metodei în comparaţie cu media rezultatelor seriilor microchirurgicale [31].

TUMORILE PITUITARE

Marea majoritate a adenoamelor hipofizare operate (peste 94%) sunt în acest moment abordate trans-sfenoidal, foarte puţine cazuri fiind operate prin craniotomie. Există diferenţe substanţiale între diversele studii care raportează rezultatele obţinute în urma tratamentului chirurgical al adenoamelor hipofizare, şi acest lucru îndeosebi datorită raportării nediferenţiate a microadenoamelor de macroadenoame. Astfel, spectrul rezultatelor pozitive se întinde de la 21% până la 92%, cu cele mai modeste rezultate în cazul sindromului Nelson. Rata medie de succes a chirurgiei glandei hipofize este considerată a fi în jur de 67% cu mortalitate extrem de mică (sub 0,5%) şi cu morbiditate scăzută (2,9%). Recurenţele se întâlnesc în medie la 11,6% din cazurile operate.

Problema adenoamelor pituitare este însă rareori rezolvată numai de intervenţia chirurgicală, volumele tumorale reziduale, în special cele de la nivelul sinusului cavernos, impunând folosirea şi a altor procedee terapeutice [44], recidiva tumorală fiind întâlnită chiar şi la unii pacienţi aparent cu ablaţie totală. Trebuie însă subliniat faptul că, deşi pe termen lung este posibilă recidiva, intervenţia chirurgicală, îndeosebi cea prin abord trans-sfenoidal, este aproape întotdeauna necesară, prin reducerea semnificativă a volumului tumorii şi îndepărtarea efectului de masă asupra căilor optice (nn. optici, chiasmă, radiaţii optice) şi a parenchimului hipofizar sănătos.

Radioterapia convenţională a fost folosită de-a lungul anilor ca metodă treapeutică adjuvantă a chirurgiei, ducând la o scădere a ratei recurenţelor de la 11,6% la 7,1% [26,92]. Aceste rezultate au fost însă obţinute cu preţul unei incidenţe majore a hipopituitarismului (48,5%) şi a efectelor adverse tardive ale iradierii căilor optice şi a lobilor temporali (deficite neurologice, comiţialitate, tulburări cognitive etc.).

Radiochirurgia stereotactică Gamma-Knife asigură un tratament ionizant potenţial mai sigur şi mai eficient decât radioterapia convenţională, prin administrarea extrem de precisă şi conformaţională a dozei terapeutice aplicată microadenoamelor (fig. 4.183) sau volumelor tumorale restante postoperator, îndeosebi a celor situate în sinusul cavernos. Această tehnică asigură protecția structurilor radiosensibile adiacente adenomului prin scăderea extrem de abruptă a dozei administrate cu cel puțin 4 Gy/mm, astfel încât tumora să primească o doză terapeutic utilă (16–17 Gy) în condițiile în care aparatul optic aflat în imediata vecinătate nu absoarbe o doză mai mare de 8 Gy. Rezultatele radiochirurgiei Gamma-Knife, aşa cum sunt ele raportate în literatura de specialitate, sunt de asemenea extrem de diverse, şi aceasta din acelaşi motiv, al heterogenității loturilor studiate (microadenoame împreună cu macroadenoame): rate de succes cuprinse între 48% şi 100% [22, 45,79,83]. Evident, succesul total de 100% a fost raportat în serii foarte recente de tratament Gamma-Knife al microadenoamelor localizate prin rezonanță magnetică [2,15,59,60,82], în timp ce rezultatele cele mai modeste sunt întâlnite la seriile vechi, la care planul de tratament se realiza pe baza ventriculografiei cu aer. Ratele de succes actuale au valori medii de ordinul a 80% şi sunt definite după cum urmează: reducerea volumului tumoral şi/sau a nivelelor hormonale sau tumoră cu volum tumoral nemodificat asociată cu normalizarea secreției hormonale (fig. 4.184). Recurența tumorală la 5 ani este extrem de scăzută, în medie de 0,2%, iar urmărirea de lungă durată ar trebui să producă rezultate similare pentru validarea acestor rezultate.

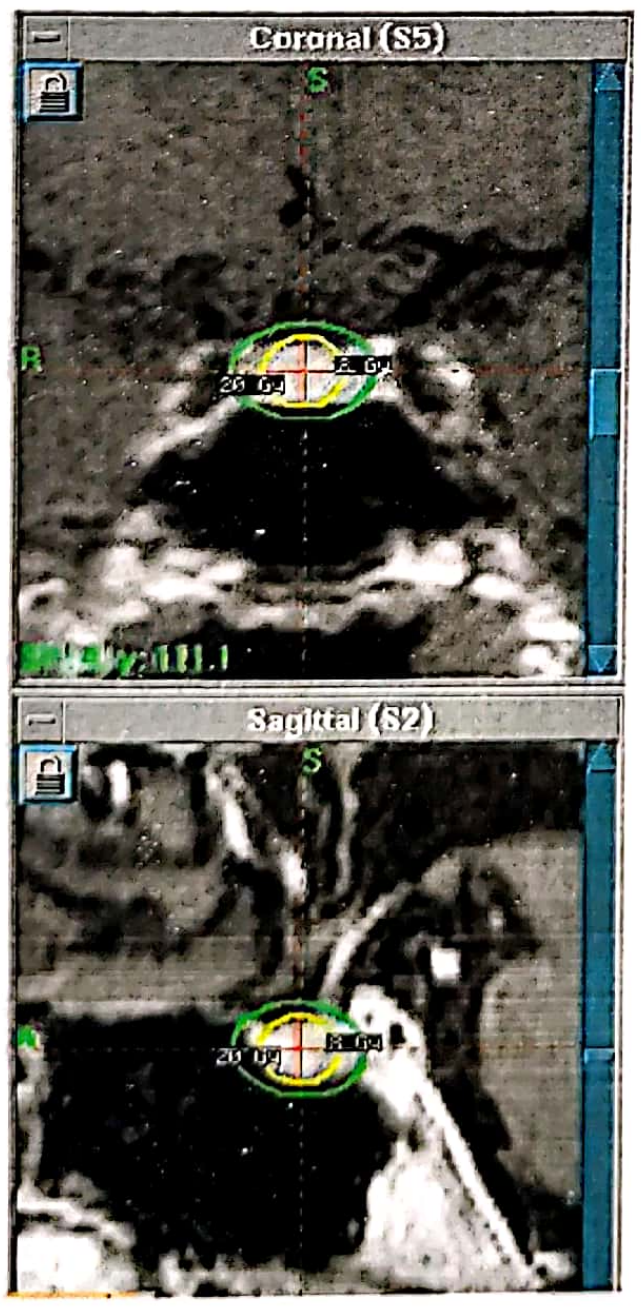

Figura 4.183. Microadenom hipofizar (plan operator GKS).

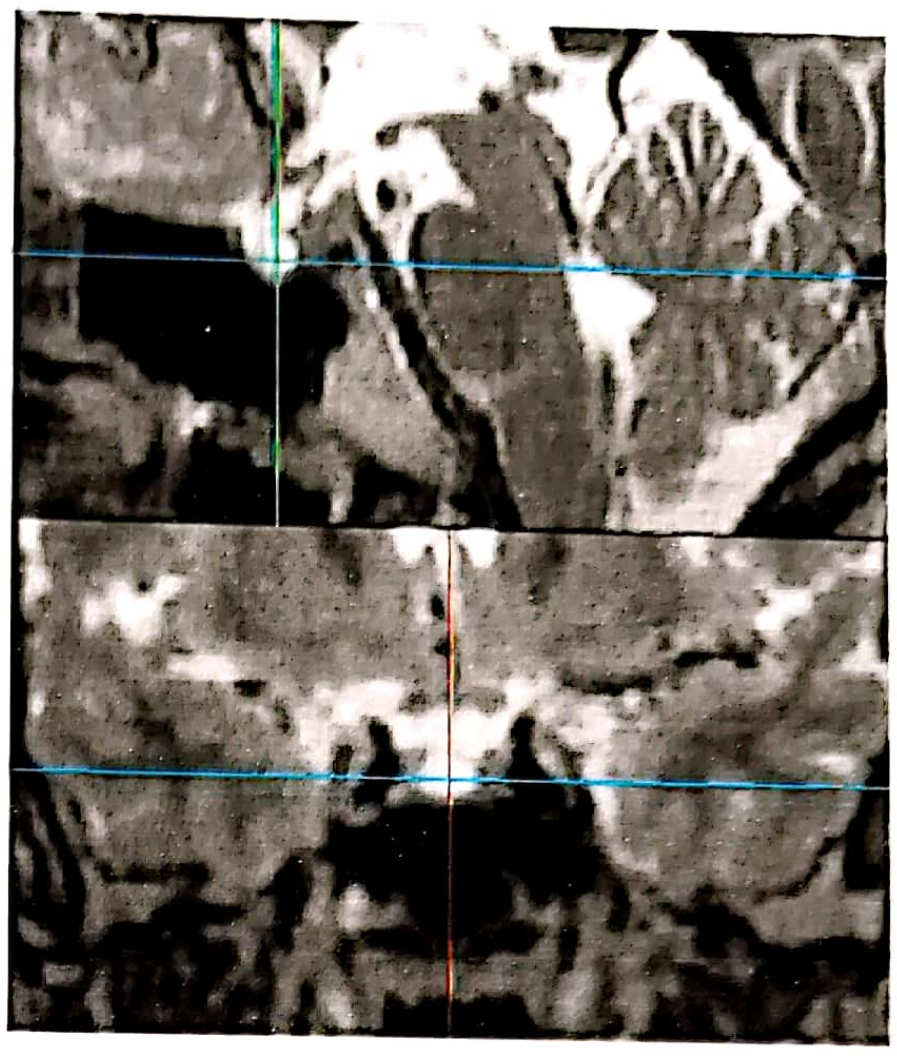

Figura 4.184. Aspect MRI post GKS la 1 an.

Cuvântul de ordine în abordarea tumorilor hipofizare este TRATAMENTUL MULTIMODAL. Microchirurgia trans-sfenoidală este o metodă extrem de eficace în decomprimarea căilor optice, reducerea volumului tumoral, obținerea unui diagnostic anatomo-patologic şi ameliorarea rapidă a disfuncțiilor hormonale pentru un procent semnificativ dintre pacienți. Radiochirurgia stereotactică Gamma-Knife devine procedura chirurgicală de elecție pentru pacienții cu microadenoame sau volume tumorale restante (în special cele situate în sinusul cavernos) aflate la 3–5 mm distanță de căile optice, beneficiile metodei fiind la aceste cazuri mult peste eventualele indicații ale radioterapiei fracționate, care totuşi îşi justifică prezența în panoplia metodelor terapeutice folosite asupra adenoamelor pituitare, şi anume în cazul recidivelor tumorale de mari dimensiuni şi infiltrative în sinusul cavernos, aflate în contact sau exercitând efect de masă asupra căilor optice.

METASTAZELE CEREBRALE

Eforturile susținute de dezvoltare a terapiilor alternative în tratamentul metastazelor cerebrale sunt îndreptate în primul rând înspre îmbunătățirea calității vieții, fiind cunoscut faptul că în ultimii ani, odată cu progresul tehnicilor microchirurgicale şi al radioterapiei, decesul pacienților survine cel mai adesea datorită afectărilor sistemice sau a metastazării tumorii primare insuficient controlate în alte organe, şi nu datorită sindromului cerebrometastatic. Această tendință este susținută și de majoritatea seriilor raportate în literatură, unde, în ciuda eforturilor de tratament multimodal (microchirurgie + radioterapie + chimioterapie), supraviețuirea medie a pacienților rareori se apropie de pragul de 12 luni. Media supraviețuirii pacienților microchirurgicali care au beneficiat de radioterapie fracționată postoperator a fost de 8,9 luni [55,69,91]. Mortalitatea la 30 zile postoperator raportată a fost în medie de 8,42%, fapt ce subliniază dificultatea extremă a acestor cazuri, adeseori grevate de comorbidități multiple și semnificative, ceea ce duce la concluzia că, deși reușită din punct de vedere tehnic, intervenția chirurgicală rămâne din păcate în continuare doar o metodă paleativă de tratament al metastazelor cerebrale [76].

În SUA, unde anual sunt diagnosticați mai mult de 170.000 de noi pacienți cu metastaze cerebrale, radioterapia fracționată reprezintă una dintre cele mai folosite metode de tratament al acestor leziuni, în ciuda rezultatelor net superioare ale microchirurgiei sau radiochirurgiei, și aceasta doar din motive economice.

Utilizarea radiochirurgiei stereotactice Gamma-Knife în tratamentul metastazelor cerebrale (fig. 4.185) conduce la o rată de control local al leziunilor de până la 100% (în medie 91,8%) [63,65,72]. Ca și în cazul celorlalte patologii, nu este descrisă mortalitate procedurală. Media supraviețuirii pacienților tratați prin radiochirugie Gamma-Knife este comparabilă cu cea a pacienților operați care au efectuat și radioterapie fracționată. În plus, varietatea localizărilor metastazelor tratate prin radiochirurgie este semnificativ mai mare decât a celor operate, multe tumori inaccesibile microchirurgiei având indicație de tratament Gamma-Knife. Metoda este extrem de atractivă tocmai prin faptul că o procedură unică prin care se administrează cu mare precizie doze înalte de energie radiantă unor volume tumorale bine definite poate fi asociată cu radioterapia fracționată în doze mult reduse pentru contracararea fenomenului de micro-diseminare întâlnit la tumorile incomplet controlate sau la cele cu potențial metastazant ridicat. Morbiditatea indusă de procedură este de asemeni rar întâlnită (doar în 4,1% din cazuri, față de peste 14% în seriile chirurgicale) și în general reversibilă sub tratament cu cortico-steroizi [53]. Acest fapt, asociat cu lipsa mortalității procedurale comparată cu mortalitatea perioperatorie de 8,9% din seriile chirurgicale, situează radiochirurgia Gamma-Knife pe o poziție net favorizată, furnizând pacientului aceleași avantaje pe care le asigură combinația chirurgie + radioterapie, fără însă a-l expune la riscurile inerente oricărei craniotomii (fig. 4.186).

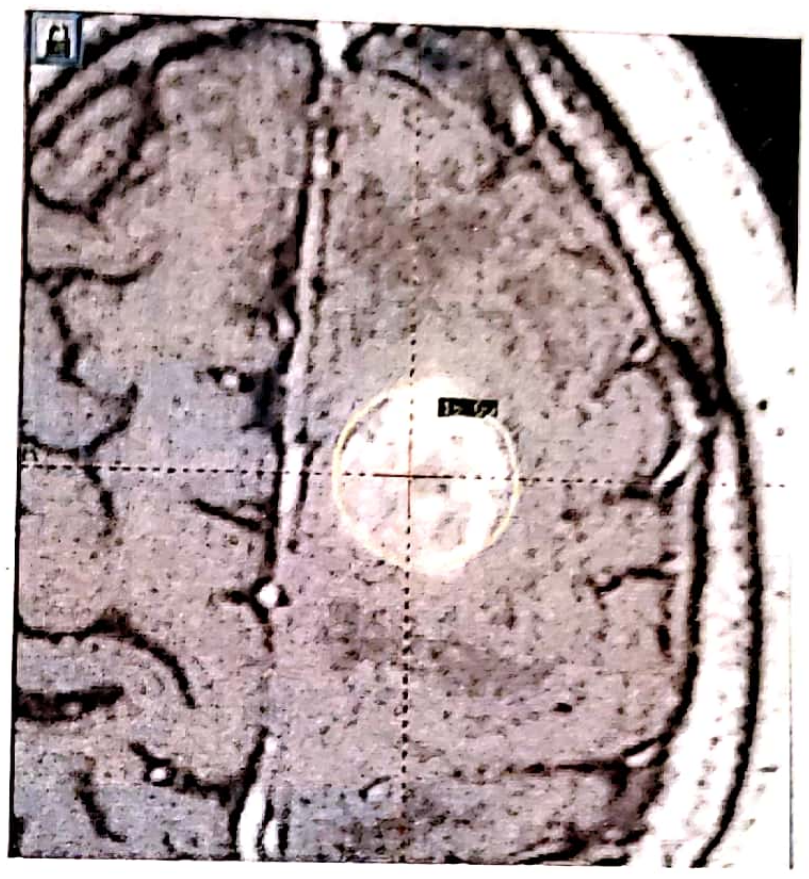

Figura 4.185. Metastază cerebrală de melanom malign (plan operator GKS).

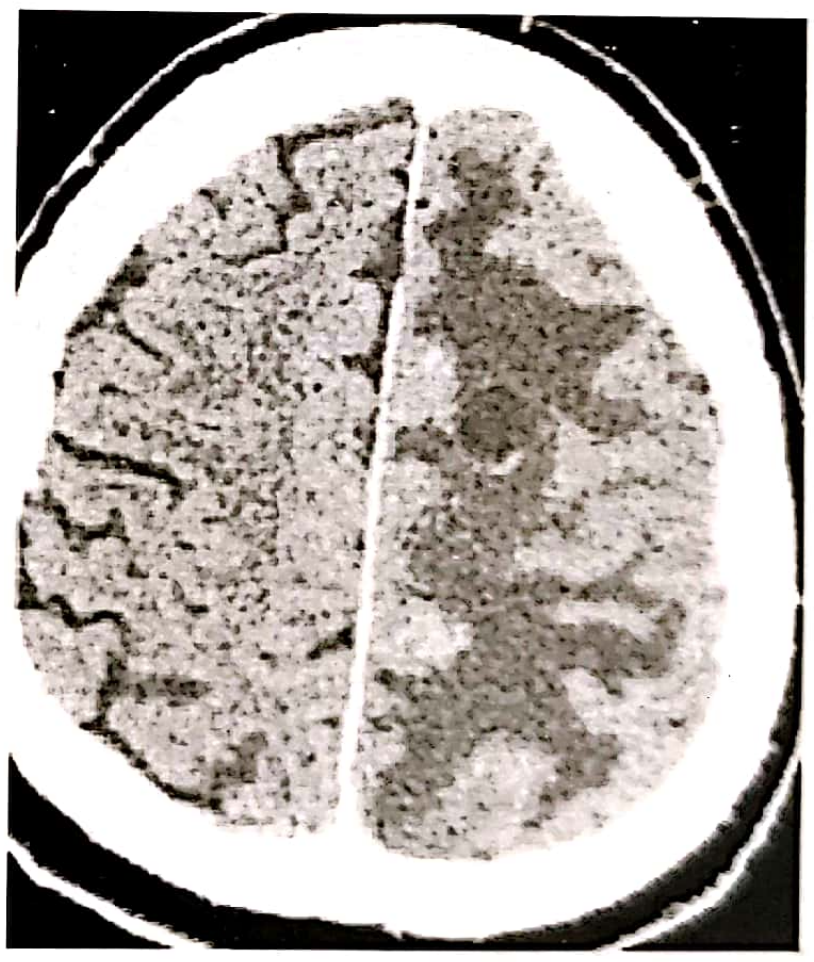

Figura 4.186. Aspect CTK post-GKS la 5 luni.

Într-o patologie în care terapiile paleative și asigurarea unei cât mai bune calități a supraviețuirii sunt obiective realiste, și unde durata medie de supraviețuire este în general dependentă de factori extra-cerebrali, radiochirurgia Gamma-Knife poate fi considerată ca tratament de elecție pentru toate metastazele cerebrale la care deficitele neurologice acute datorate efectului de masă al tumorilor de mari dimensiuni nu forțează indicația chirurgicală de urgență.

NEVRALGIA TRIGEMINALĂ

Există mai multe posibilități terapeutice de a ameliora condiția pacienților afectați de această formă extremă de durere, care în formele sale cele mai severe, poate deveni efectiv invalidantă. Tratamentul medicamentos constituie prima linie de atac a acestei condiții și este asigurat de substanțe din gamma phenylhydantoin, carbamazepin sau baclofen, care adeseori controlează eficient crizele nevralgice. Dozajul acestor substanțe trebuie atent monitorizat, deoarece efectul terapeutic este, în general, obținut la un titru periculos de apropiat de cel toxic. Frecvent însă, în afară de efectele adverse sau intoleranța la aceste substanțe, apare fenomenul de obișnuință, situație în care se impune găsirea unor alte metode de tratament.

Abordurile clasice sunt chirurgicale și pot fi împărțite în tehnici anterioare percutane (chimice cu glicerol, mecanice cu balonaș sau termocoagulare prin radio-frecvență) și posterioare (decompresie microvasculară sau rizotomie). Decompresiunea microvasculară inventată de Gardner [23] bazându-se pe o ipoteză propusă inițial de Dandy [14] și-a căpătat notorietatea datorită lui Janetta [27], care a publicat prima mare serie cu rezultate ale acestei metode. Acest abord, în mâinile unui neurochirurg priceput, poate genera rezultate excelente în cel puțin 77% dintre pacienți la care pentru perioade de peste 10 ani s-a raportat absența postoperatorie a crizelor nevralgice. Deși metoda are o mortalitate extrem de mică (sub 0,5%), morbiditatea indusă de procedură este semnificativă: hipoestezie în teritoriul trigemenului de până la 29%, hipoacuzie de până la 34% și alte complicații (infecții, hemoragii, fistule LCR, tromboze ale sinusurilor durale etc.) întâlnite cumulativ în medie la 19% din pacienți [54].

Scopul inițial urmărit de Lars Leksell atunci când a inventat dispozitivul numit Gamma-Knife a fost tocmai tratamentul durerii. Primul pacient tratat prin radiochirurgie în 1951 a fost unul cu nevralgie trigeminală, sursa energiei radiante folosite fiind un tub emițător de raze X. În ultimii ani, radiochirurgia stereotactică se realizează prin folosirea razelor gamma emise de cele 201 surse de Co^{60} ce compun aparatele Gamma-Knife sub ghidaj imagistic prin rezonanță magnetică. Ținta tratamentului o constituie porțiunea intracisternală a nervului trigemen, distanța medie față de originea aparentă a nervului fiind de 7,3 mm (fig. 4.187). După un singur tratament Gamma-Knife s-au raportat rezultate favorabile în 84% din cazuri, singura morbiditate descrisă fiind reprezentată de hipoestezie, întâlnită la 8% din pacienți, și evident fără mortalitate procedurală [40,43,66]. În caz de recurență a nevralgiei se poate repeta tratamentul Gamma-Knife, dar incidența hipoesteziei crește la 21% [62].

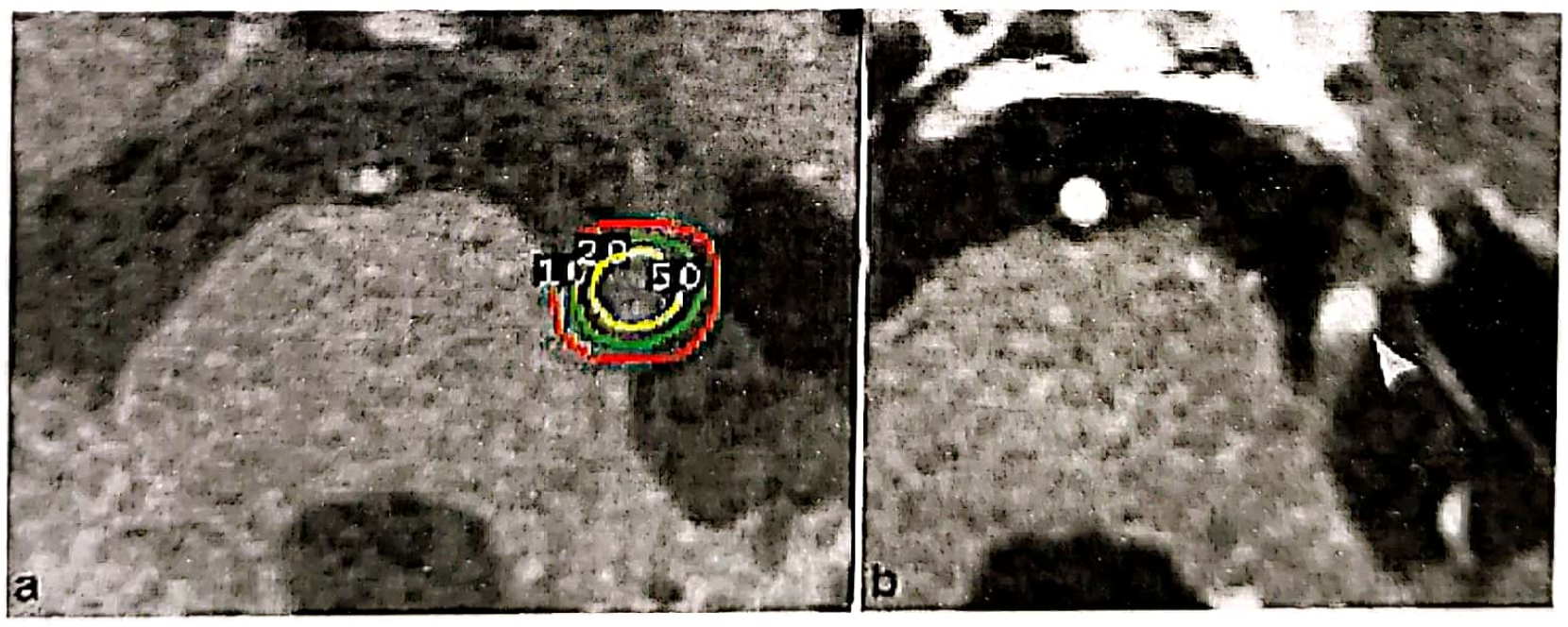

Figura 4.187. Tratament GKS al Nevralgiei Trigeminale (plan operator și aspect MRI la 1 an).

Deoarece toate metodele de tratament folosite în lupta împotriva nevralgiei trigeminale sunt eficiente doar în două treimi sau în cel mai bun caz trei sferturi din pacienți, iar rata recurențelor este descurajant de ridicată, este evident că deseori este necesar a folosi mai multe terapii. De aceea, este logic a propune în primă instanță procedura cu cele mai mici riscuri și cu morbiditatea cea mai scăzută, așa cum este radiochirurgia stereotactică Gamma-Knife, și în caz de eșec continuarea tratamentului cu modalități mai agresive, cum sunt microchirurgia sau abordurile percutane [17,67].

CONCLUZII

Comunitatea neurochirurgicală este într-o continuă căutare de tratamente noi mai sigure, mai puţin invazive şi mai eficiente, pentru a îmbunătăţi durata de supravieţuire a pacienţilor, cu o calitate superioară a vieţii prin reducerea mortalităţii şi morbidităţii postoperatorii, reducerea perioadelor de spitalizare şi grăbirea reinserţiei familiale şi socio-economice, cu reluarea cât mai precoce a activităţii şi a stilului de viaţă preoperator, şi toate acestea cu scăderea costurilor de spitalizare, sociale şi personale ale pacienţilor şi familiilor acestora.

Deşi intervenţia microchirurgicală asigură o decompresiune imediată prin îndepărtarea tumorii ce exercită efect de masă asupra structurilor cerebrale adiacente, este adeseori însoţită de riscuri anestezico-chirurgicale importante, uneori vitale, şi de morbidităţi induse de actul chirurgical ce pot afecta dramatic nivelul calităţii supravieţuirii, chiar în cazul unei intervenţii chirurgicale de succes. Adeseori actul chirurgical este în esenţă paleativ, având efect parţial sau temporar, recurenţa afecţiunii fiind în anumite patologii regula.

Radiochirurgia s-a impus rapid ca o metodă de tratament sigură şi eficientă, fără mortalitate procedurală şi rate de succes perfect comparabile cu ale microchirurgiei la pacienţii cu indicaţie, fiind, singură sau in conjuncţie cu microchirurgia, o alternativă viabilă de tratament pentru numeroşi pacienţi selectaţi [13]. Articole recente s-au ocupat şi de aspectele economice ale diverselor metode de tratament ale pacienţilor neurochirurgicali, demonstrând şi din acest punct de vedere superioritatea radiochirurgiei Gamma-Knife acolo unde a fost folosită [4,11,19,56,61,87].

Recunoscut ca un important instrument neurochirurgical, dispozitivul pentru radiochirurgie stereotactică Gamma-Knife şi-a definit şi dezvoltat permanent de-a lungul ultimilor ani rolul de metodă terapeutică neurochirurgicală asociată sau alternativă a microchirurgiei. În ultimii ani au fost publicate studii asupra unor loturi numeroase de pacienţi trataţi prin radiochirurgie Gamma-Knife, precum şi rezultatele trial-urilor prospective RTOG [1,7,18,29,70,73], care au facilitat standardizarea procedurii, într-o asemenea măsură încât în anumite ţări Europene aceasta a obţinut standardul de calitate ISO 9001.

Unitatea Gamma-Knife model C din Bucureşti, amplasată în incinta Centrului de Excelenţă în Neurochirurgie din cadrul Spitalului Clinic „Bagdasar-Arseni”, a devenit funcţională la sfârşitul anului 2004, tratând în ultimii patru ani de activitate peste 1.250 de pacienţi cu o paletă extrem de diversă a afecţiunilor neurochirurgicale cu indicaţie de radiochirurgie stereotactică (tumori cerebrale benigne şi maligne, malformaţii vasculare cerebrale, metastaze cerebrale, tumori oculare sau de etaj anterior al fetei, nevralgii trigeminale etc.) cu rezultate cel puţin la fel de bune comparativ cu media studiilor internaţionale raportate în literatură [80].

Apariţia la sfârşitul mileniului trecut a Sistemului de Poziţionare Automată a pacientului [10], în esenţă un robot cu şase grade de libertate controlat de un program extrem de performant şi versatil, precum Gamma-Plan, a prefigurat următoarea evoluţie revoluţionară a radiochirurgiei Gamma-Knife [34], capabilă să administreze doza terapeutică într-un mod extrem de uniform şi cu o conformaţionalitate de o precizie submilimetrică prin folosirea unor combinaţii multiple de colimatoare cu diametre diferite şi distribuţie spaţială variabilă: Gamma-Knife Perfexion [37,39, 57,74], care a intrat în activitate clinică începând cu anul 2007 (fig. 4.188).

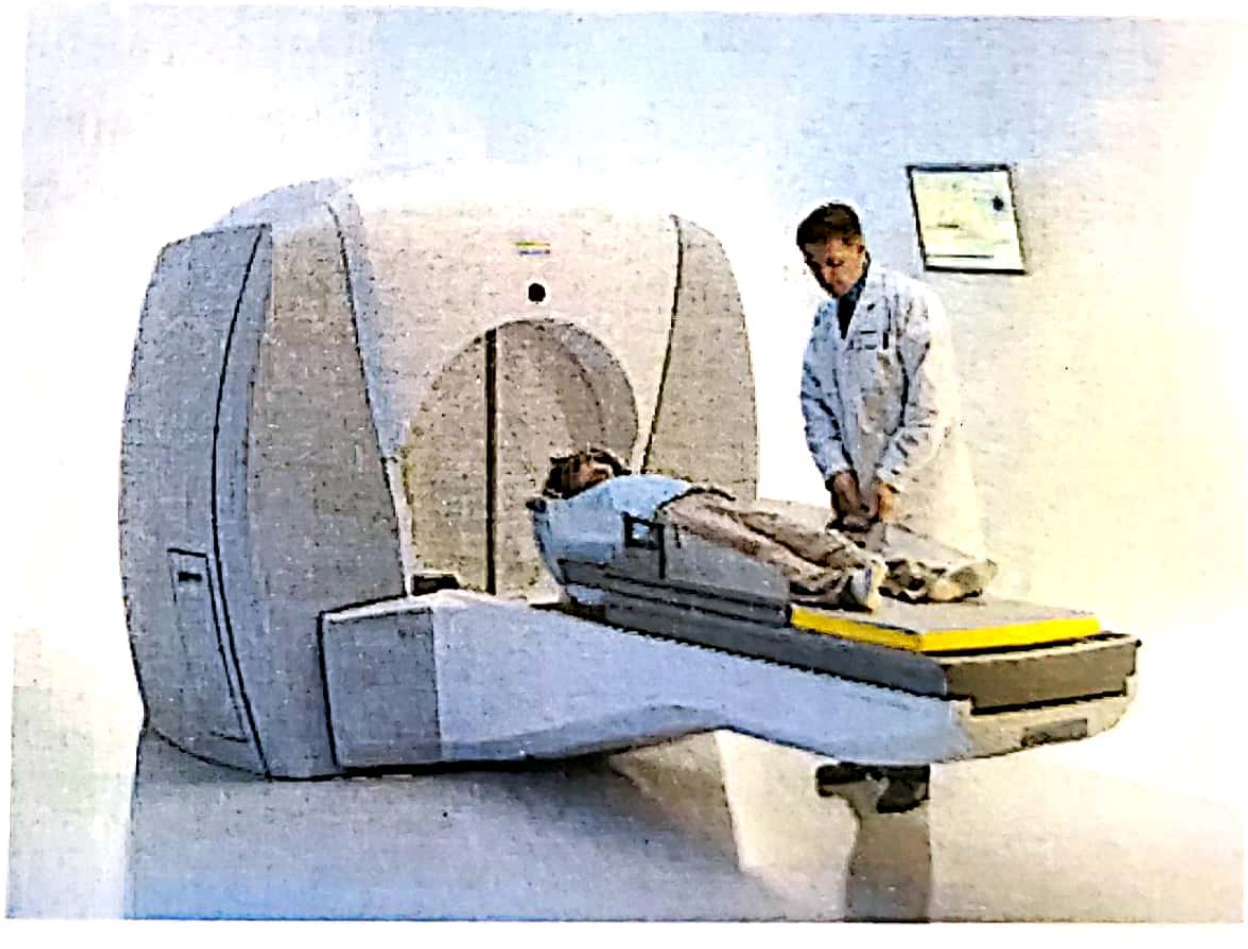

Figura 4.188. Sistem Leksell® Gamma-Knife Perfexion.

BIBLIOGRAFIE

1. Andrews, D.W., *et al.*, Whole brain radiation therapy with or without stereotactic radiosurgery boost for patients with one to three brain metastases: phase III results of the RTOG 9508 randomised trial. Lancet, 2004. 363(9422): p. 1665–72.

2. Attanasio, R., *et al.*, Gamma-knife radiosurgery in acromegaly: a 4-year follow-up study. J Clin Endocrinol Metab, 2003. 88(7): p. 3105-12.
3. Ayerbe, J., *et al.*, Risk factors predicting recurrence in patients operated on for intracranial meningioma. A multivariate analysis. Acta Neurochir (Wien), 1999. 141(9): p. 921–32.
4. Banerjee, R., *et al.*, Comparison of the surgical and follow-up costs associated with microsurgical resection and stereotactic radiosurgery for vestibular schwannoma. J Neurosurg, 2008. 108(6): p. 1220–4.
5. Barbaro, N.M., *et al.*, Radiation therapy in the treatment of partially resected meningiomas. Neurosurgery, 1987. 20(4): p. 525–8.
6. Brown, R.D., Jr., D.O. Wiebers, G.S. Forbes, Unruptured intracranial aneurysms and arteriovenous malformations: frequency of intracranial hemorrhage and relationship of lesions. J Neurosurg, 1990. 73(6): p. 859–63.
7. Buatti, J.M., *et al.*, RTOG 90-05: The real conclusion. Int J Radiat Oncol Biol Phys, 2000. 47(2): p. 269–71.
8. Buchman, C.A., *et al.*, The learning curve for acoustic tumor surgery. Laryngoscope, 1996. 106(11): p. 1406–11.
9. Chang, J.H., *et al.*, Factors related to complete occlusion of arteriovenous malformations after gamma knife radiosurgery. J Neurosurg, 2000. 93 Suppl 3: p. 96–101.
10. Chiou, T.S., Patients treated by Model-C gamma knife with APS are less exposed to non-therapeutic irradiation. Minim Invasive Neurosurg, 2008. 51(1): p. 47–50.
11. Cho, D.Y., *et al.*, Socioeconomic costs of open surgery and gamma knife radiosurgery for benign cranial base tumors. Neurosurgery, 2006. 58(5): p. 866–73; discussion 866–73.
12. Chopra, R., *et al.*, Long-term follow-up of acoustic schwannoma radiosurgery with marginal tumor doses of 12 to 13 Gy. Int J Radiat Oncol Biol Phys, 2007. 68(3): p. 845–51.
13. Colombo, F., Developing areas and their cost-benefit correlations: radiosurgery. Childs Nerv Syst, 1995. 11(1): p. 29–32.
14. Dandy, W.E., Concerning the cause of trigeminal neuralgia. Am J Surg, 1934. 24: p. 447–455.
15. de Certaines, J.D., Is biomedical nuclear magnetic resonance limited by a revisitable paradigm in physics? Cell Mol Biol (Noisy-le-grand), 2005. 51(7): p. 655–61.
16. Djindjian, M., *et al.*, Intracranial meningiomas in the elderly (over 70 years old). A retrospective study of 30 surgical cases. Acta Neurochir (Wien), 1988. 90(3–4): p. 121–3.
17. Donnet, A., D. Valade, and J. Regis, Gamma knife treatment for refractory cluster headache: prospective open trial. J Neurol Neurosurg Psychiatry, 2005. 76(2): p. 218–21.
18. Drzymala, R.E., *et al.*, A phase I-B trial of the radiosensitizer: etanidazole (SR-2508) with radiosurgery for the treatment of recurrent previously irradiated primary brain tumors or brain metastases (RTOG Study 95-02). Radiother Oncol, 2008. 87(1): p. 89–92.
19. Ecker, R.D. and B.E. Pollock, CSNS Resident Award: the economics of trigeminal neuralgia surgery. Clin Neurosurg, 2003. 50: p. 387–95.
20. Flickinger, J.C., *et al.*, Results of acoustic neuroma radiosurgery: an analysis of 5 years' experience using current methods. J Neurosurg, 2001. 94(1): p. 1–6.
21. Flickinger, J.C., *et al.*, Acoustic neuroma radiosurgery with marginal tumor doses of 12 to 13 Gy. Int J Radiat Oncol Biol Phys, 2004. 60(1): p. 225–30.
22. Ganz, J.C., E.O. Backlund, and F.A. Thorsen, The effects of Gamma Knife surgery of pituitary adenomas on tumor growth and endocrinopathies. Stereotact Funct Neurosurg, 1993. 61 Suppl 1: p. 30–7.
23. Gardner, W.J. and M.V. Miklos, Response of trigeminal neuralgia to decompression of sensory root; discussion of cause of trigeminal neuralgia. J Am Med Assoc, 1959. 170(15): p. 1773–6.
24. Gjuric, M., *et al.*, Vestibular schwannoma volume as a predictor of hearing outcome after surgery. Otol Neurotol, 2007. 28(6): p. 822–7.
25. Gjuric, M., M.E. Wigand, and S.R. Wolf, Enlarged middle fossa vestibular schwannoma surgery: experience with 735 cases. Otol Neurotol, 2001. 22(2): p. 223–30; discussion 230–1.
26. Jaffrain-Rea, M.L., *et al.*, Influence of radiotherapy on long-term relapse in clinically non-secreting pituitary adenomas. A retrospective study (1970–1988). Eur J Med, 1993. 2(7): p. 398–403.
27. Janetta, P.J., Microsurgical exploration and decompression of the facial nerve in hemifacial spasm. Curr Top Surg. Res., 1970. 2: p. 217–220.
28. Kane, N.M., *et al.*, Functional outcome in patients after excision of extracanalicular acoustic neuromas using the suboccipital approach. Ann R Coll Surg Engl, 1995. 77(3): p. 210–6.
29. Kocher, M., *et al.*, Linac radiosurgery versus whole brain radiotherapy for brain metastases. A survival comparison based on the RTOG recursive partitioning analysis. Strahlenther Onkol, 2004. 180(5): p. 263–7.
30. Kondziolka, D., J.C. Flickinger, and B. Perez, Judicious resection and/or radiosurgery for parasagittal meningiomas: outcomes from a multicenter review. Gamma Knife Meningioma Study Group. Neurosurgery, 1998. 43(3): p. 405–13; discussion 413–4.
31. Kondziolka, D., L.D. Lunsford, and J.C. Flickinger, Acoustic tumors: operation versus radiation-making sense of opposing viewpoints. Part II. Acoustic neuromas: sorting out management options. Clin Neurosurg, 2003. 50: p. 313–28.
32. Kondziolka, D., *et al.*, Long-term results after radiosurgery for benign intracranial tumors. Neurosurgery, 2003. 53(4): p. 815–21; discussion 821–2.
33. Krayenbuhl, H. and M.G. Yasargil, [The vascular diseases in the region of the basilar & vertebral arteries; an anatomopathological, clinical & neuroradiological study]. Fortschr Geb Rontgenstr Nuklearmed, 1957. 87(Ergbd. 80): p. 1–170.
34. Leksell, D., The future of radiosurgery. Prog Neurol Surg, 2007. 20: p. 388–91.
35. Leksell, L., The stereotaxic method and radiosurgery of the brain. Acta Chir Scand, 1951. 102(4): p. 316–9.
36. Leksell, L., Cerebral radiosurgery. I. Gammathalanotomy in two cases of intractable pain. Acta Chir Scand, 1968. 134(8): p. 585–95.
37. Lindquist, C. and I. Paddick, The Leksell Gamma Knife Perfexion and comparisons with its predecessors. Neurosurgery, 2008. 62 Suppl 2: p. 721–32.

77. Spetzler, R.F. and N.A. Martin, A proposed grading system for arteriovenous malformations. J Neurosurg, 1986. 65(4): p. 476–83.

78. Stafford, S.L., *et al.*, Meningioma radiosurgery: tumor control, outcomes, and complications among 190 consecutive patients. Neurosurgery, 2001. 49(5): p. 1029–37; discussion 1037–8.

79. Steiner, L., *et al.*, Gamma Knife® Surgery in vascular malformations and tumors. Operative Neurosurgery, ed. W.S.a.W. Sweet. 1994, New York: W B Saunders.

80. Stoica, F., Ciurea, AV., Radiochirurgia stereotactica Gamma-Knife. Tratat de Patologie Chirurgicala, ed. I. Popescu. Vol. 2. 2007: Edit. Academiei Romane. 475–487.

81. Taylor, B.W., Jr., *et al.*, The meningioma controversy: postoperative radiation therapy. Int J Radiat Oncol Biol Phys, 1988. 15(2): p. 299–304.

82. Thoren, M., *et al.*, The role of gamma knife radiosurgery in the management of pituitary adenomas. J Neurooncol, 2001. 54(2): p. 197–203.

83. Thoren, M., *et al.*, Stereotactic irradiation for pituitary disease. Horm Res, 1988. 30(2–3): p. 101–3.

84. Tonn, J.C., *et al.*, Acoustic neuroma surgery as an interdisciplinary approach: a neurosurgical series of 508 patients. J Neurol Neurosurg Psychiatry, 2000. 69(2): p. 161–6.

85. Turski, P.A., *et al.*, Basic concepts of functional magnetic resonance imaging and arteriovenous malformations. Magn Reson Imaging Clin N Am, 1998. 6(4): p. 801–10.

86. Varady, P., *et al.*, [Neurosurgery using the Gamma Knife]. Orv Hetil, 1999. 140(7): p. 331–45.

87. Wellis, G., *et al.*, Direct costs of microsurgical management of radiosurgically amenable intracranial pathology in Germany: an analysis of meningiomas, acoustic neuromas, metastases and arteriovenous malformations of less than 3 cm in diameter. Acta Neurochir (Wien), 2003. 145(4): p. 249–55.

88. Wiegand, D.A. and V. Fickel, Acoustic neuroma – the patient's perspective: subjective assessment of symptoms, diagnosis, therapy, and outcome in 541 patients. Laryngoscope, 1989. 99(2): p. 179–87.

89. Wowra, B., *et al.*, Outpatient gamma knife surgery for vestibular schwannoma: definition of the therapeutic profile based on a 10-year experience. J Neurosurg, 2005. 102 Suppl: p. 114–8.

90. Wowra, B., *et al.*, Special indications in gamma knife surgery. Acta Neurochir Suppl, 2004. 91: p. 89–102.

91. Wronski, M. and E. Arbit, Surgical treatment of brain metastases from melanoma: a retrospective study of 91 patients. J Neurosurg, 2000. 93(1): p. 9–18.

92. Zierhut, D., *et al.*, External radiotherapy of pituitary adenomas. Int J Radiat Oncol Biol Phys, 1995. 33(2): p. 307–14.

TUMORILE DE TRUNCHI CEREBRAL

IOAN ŞTEFAN FLORIAN, BIANCA PINTEA, ATTILA KISS

Tumorile trunchiului cerebral au fost până nu demult considerate ca fiind leziuni nerezecabile, inoperabile, constituind una din cele mai dificile patologii de tratat la vârsta pediatrică. Progresele înregistrate in domeniul neuroimagisticii (CT, MRI), al tehnicilor sofisticate de monitorizare neurofiziologică, îmbunătățirea tehnicilor de microchirurgie au un aport semnificativ în tratamentul chirurgical al acestor leziuni Primul raport cu privire la glioamele trunchiului cerebral la adult a fost întocmit de White în 1963. În țara noastră prima comunicare asupra abordului direct al tumorilor de trunchi cerebral a fost făcută în 1998, la Conferința națională a Societății Române de Neurochirurgie de către autorul principal al capitolului [1]. Glioamele trunchiului cerebral sunt recunoscute a fi un grup heterogen de tumori, clasificate cu ajutorul MRI, în câteva categorii funcție de modalitatea de evoluție, localizare, extinderea longitudinală, creşterea focală sau difuză, priza de contrast, prezența sau nu a hidrocefaliei, a chisturilor, hemoragiei sau necrozei, de gradul de rezecabilitate chirurgicală, respectiv prognosticul general [2].

Epidemiologie. Etiologie. Glioamele de trunchi reprezintă 10–20% din neoplasmele pediatrice, respectiv 1–2% din tumorile cerebrale ale adultului [3], la aproximativ 75% din pacienți manifestându-se înaintea vârstei de 20 de ani [4]. Incidența cea mai mare este regăsită în ultima jumătate a primei decade de viață (vârful de incidență fiind între 7–9 ani), fără a exista o diferență notabila între sexe [3–5].

Etiologia tumorilor de trunchi este un subiect de studiu continuu, iar faptul că tumorile de trunchi par să fie mai frecvente la cazurile cu neurofibromatoză, scleroză tuberoasă, Von Hippel-Lindau, sugerează o anumită încărcătură genetică, însă este la fel de adevărat că tumorile apărute în aceste sindroame sunt foarte variate, aşa încât deocamdată este greu de tras o concluzie certă [6,7].

Într-un studiu recent efectuat pe cazuistica de fosă posterioară operată de autoul principal, dintr-un total de 422 de tumori cerebrale, 59 cazuri (14%) au fost reprezentate de tumorile de trunchi cerebral. În timp ce la vârsta pediatrică numărul de tumori de trunchi (33 de cazuri) a reprezentat 33% din totalul tumorilor de fosă posterioară, la adult acestea reprezentau doar 9% (26 de cazuri) (fig. 4.189).

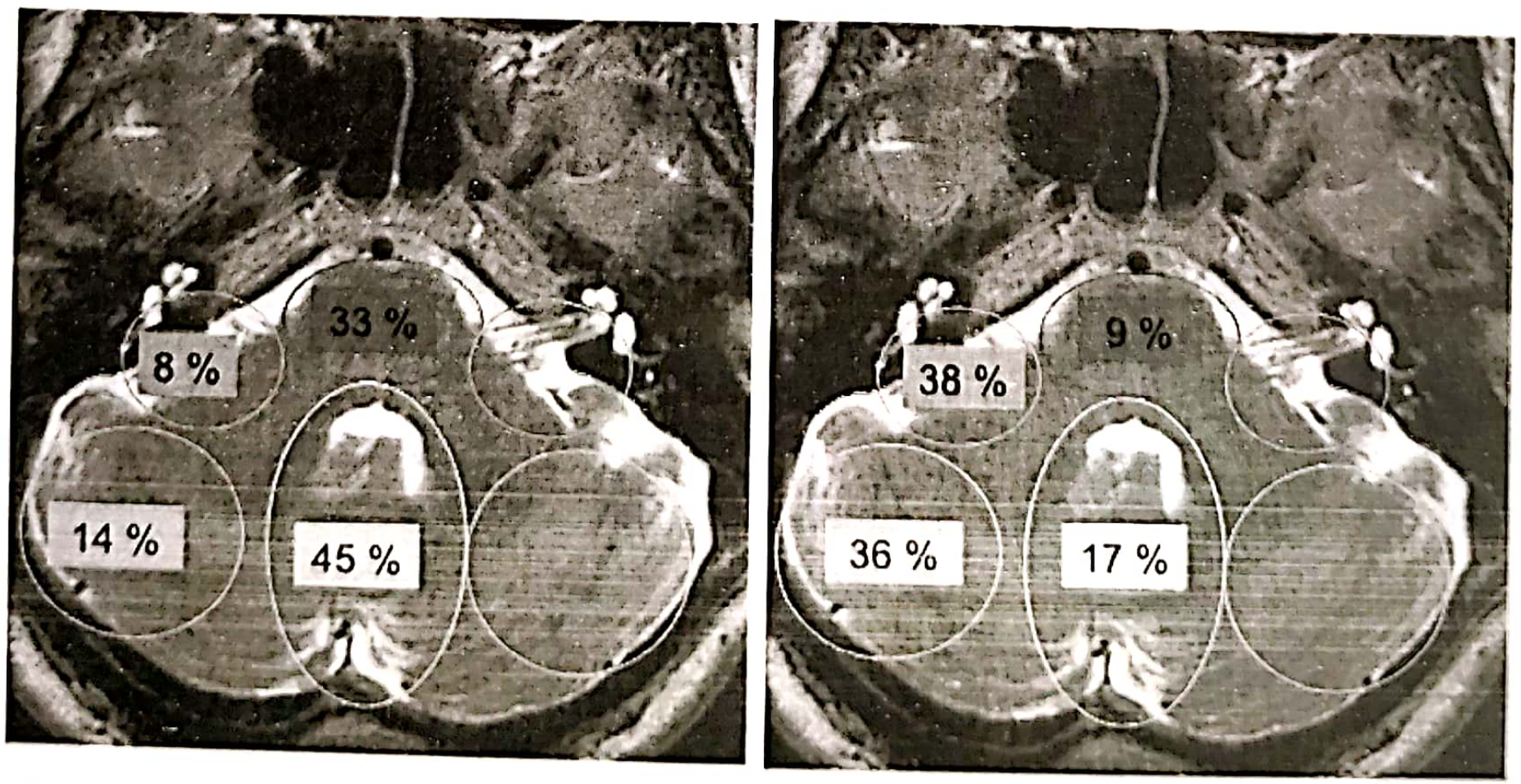

Figura 4.189. Repartizarea tumorilor de fosă posterioară la vârsta pediatrică (în stânga), respectiv la adult (în dreapta).

Clasificare. Histopatologie. Diversitatea leziunilor situate la nivelul trunchiului cerebral, dar mai ales necesitatea unei sistematizări a managementului acestor complicate leziuni au dus la apariţia unor clasificări bazate în special pe imagistică şi legat de aceasta pe atitudinea terapeutică. O clasificare mai recentă şi adeseori utilizată este cea a lui Choux [8] din 1999 (bazată pe datele imagistice furnizate de RMN cuprinde următoarele tipuri de tumori de trunchi:

Tip I: tumori intrinseci, difuze, hipodense pe CT, hipointense în T1-MRI, fără captare semnifi-cativă a contrastului.

Tip II: tumori intrinseci şi focale, care pot fi solide ori chistice.

Tip III: tumori exofitice, atât dorsale cât şi laterale.

Tip IV: tumori cervico- bulbare.

Glioamele difuze de trunchi sunt cele mai frecvent întâlnite tumori ale trunchiului cerebral, reprezentând aproximativ 60–75% din toate neoplasmele acestuia. În general, au dimensiuni de peste 2 cm în momentul prezentării şi sunt caracterizate prin infiltrarea difuză şi balonizarea trunchiului. Pe secvenţele MRI în T1 ele apar ca hipointense, cu margini neregulate ce sugerează natura infiltrativă a acestor leziuni, iar în T2 apar discret hiperintense, cu captare variabilă de gadolinium şi fără implicare prognostică. Epicentrul acestor leziuni e situat, obişnuit, la nivelul punţii, extensiile rostrale sau caudale nefiind însă rar întâlnite (fig. 4.190) [9,10]. În mod curent glioamele difuze sunt reprezentate de astrocitoame fibrilare maligne (grad III, IV). Specificitatea diagnosticului MRI a glioamelor difuze de trunchi cerebral a fost studiată de Albright şi colab. în 1993, aceştia concluzionând că, majoritatea biopsiilor diagnostice nu işi găsesc rostul, datorită faptului că MRI furnizează un diagnostic cu specificitate înaltă în cazul glioamelor difuze [11]. Studii mai recente prezintă însă o serie de argumente în favoarea biopsiei stereotactice pentru un diagnostic cât mai exact.

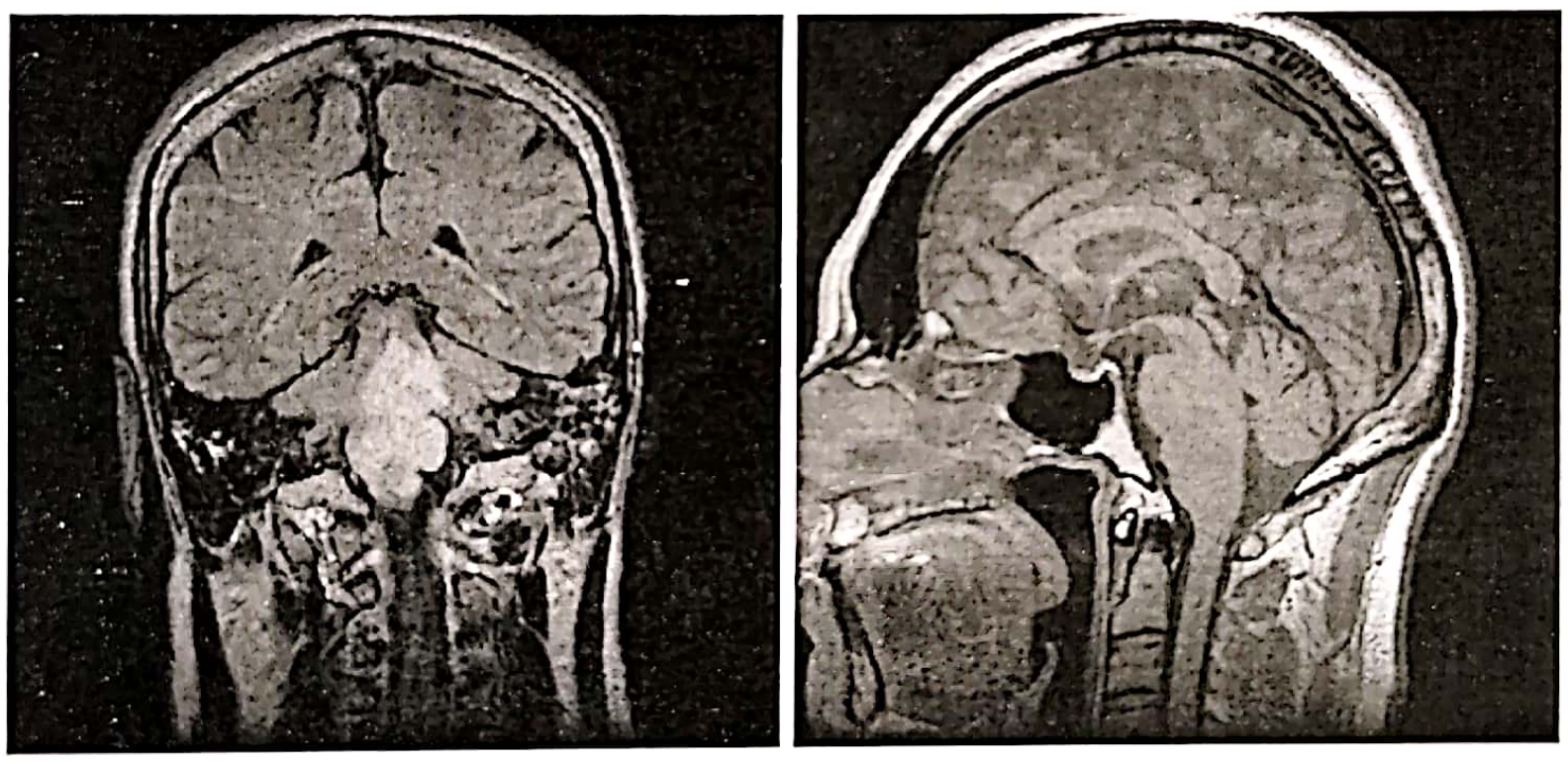

Figura 4.190. Examinare RMN la un caz de gliom difuz de trunchi cerebral.

Glioamele focale sunt leziuni mici, bine circumscrise, solide sau chistice, localizate atât în mezencefal cât şi în punte ori bulb. Pot fi solide sau chistice şi întotdeauna au o margine de demarcaţie distinctă faţă de ţesutul cerebral normal pe MRI. Prezintă un grad redus de infiltrare şi edem perilezional iar captarea de contrast este variabila; o contrastare uniformă este însă sugestivă pentru un astrocitom pilocitic juvenil (fig. 4.191). Aceste tumori sunt adeseori benigne, astrocitoame grad I şi II, dar au fost raportate şi ganglioglioame anaplazice respectiv PNET [6,10].

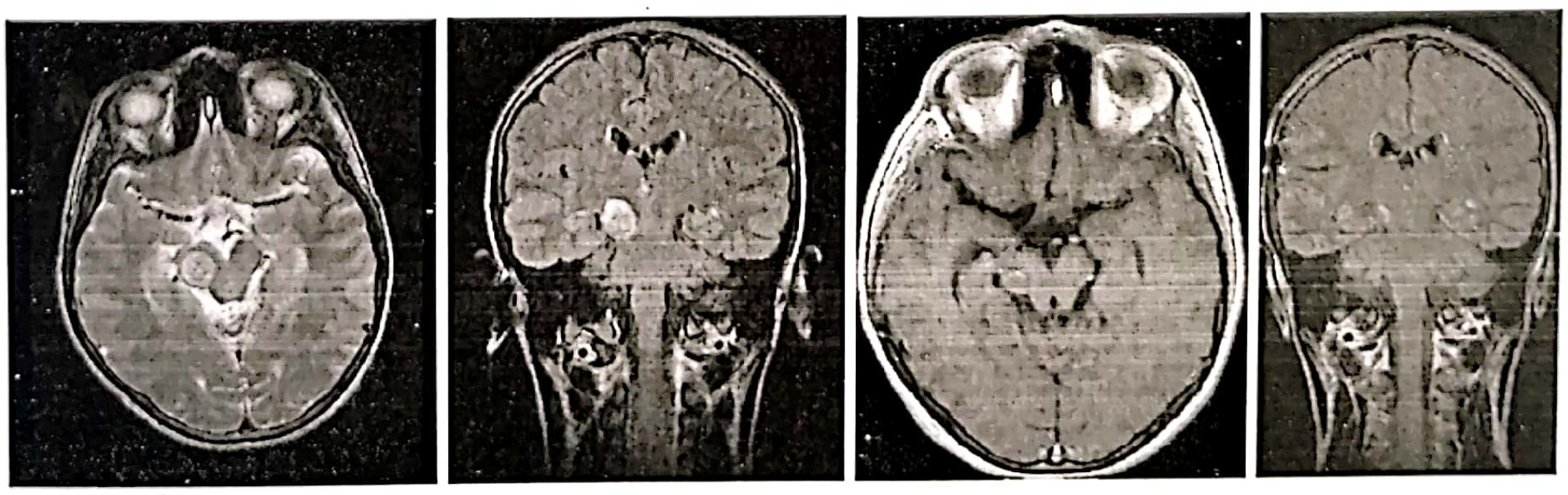

Figura 4.191. Aspect RMN pre- şi postoperator în incidenţă axială şi coronală al unui gliom focal mezencefalic ablat macroscopic total.

Tumorile exofitice dorsale iau naştere din zona planşeului ventricolului IV şi umplu, în general, ventriculul fără a invada substanţa cerebrală locală; porţiunea exofitică a tumorii plonjează în ventricolul IV, fapt ce explică debutul relativ tardiv al simptomatologiei la aceşti pacienţi. Pe secvenţele MRI, apar ca formaţiuni bine delimitate, hipointense în T1 şi hiperintense în T2, contrastante la administrarea de gadolinium, dificil astfel de diferenţiat de ependimoame şi de papiloamele de plex coroid [12]. Aproape întotdeauna acest grup de tumori e constituit din glioame de grad redus. În opinia lui Jallo GI. şi Epstein F., tumorile exofitice ce cresc înspre porţiunea laterală şi ventrală a trunchiului cerebral au un grad de malignitate crescut comparativ cu cel al tumorilor ce se proiectează în ventricolul IV (fig. 4.192) [13,14].

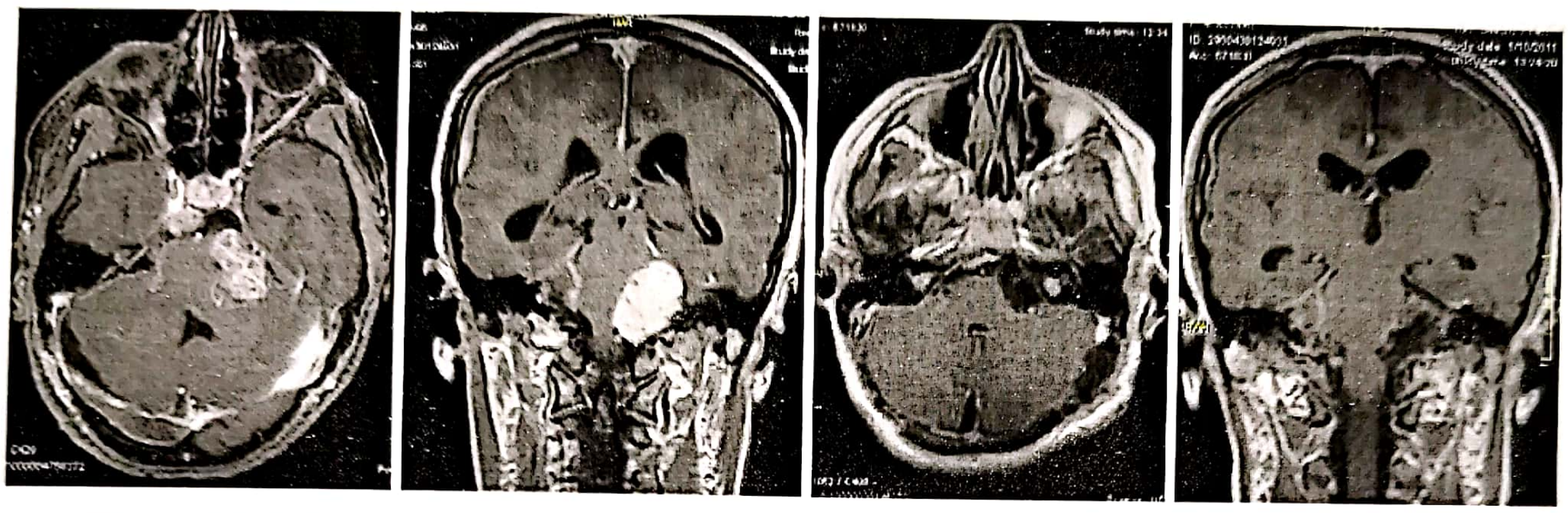

Figura 4.192. Examinare RMN pre- şi postoperatorie cu contrast într-un caz de tumoră exofitică de trunchi cerebral laterală (unghiul ponto-cerebelos) ablată macroscopic total.

Tumorile cervicobulbare sunt oarecum asemănătoare glioamelor spinale intramedulare, epicentrul acestor tumori putând fi situat atât la nivelul bulbului cât şi al măduvei cervicale superioare. Pe secvenţele MRI aceste tumori apar ca leziuni cu semnal mixt hipo/izointens, putându-se de asemenea identifica prezenţa de chiste (fig. 4.193) sau cavităţi siringomielice asociate. Majoritatea sunt reprezentate de astrocitoame de grad mic, cu capacitate redusă de infiltrare; au aparenţă exofitică, deplasând bulbul rostral, în timp ce măduva cervicală superioară capătă un aspect balonizat [15–17].

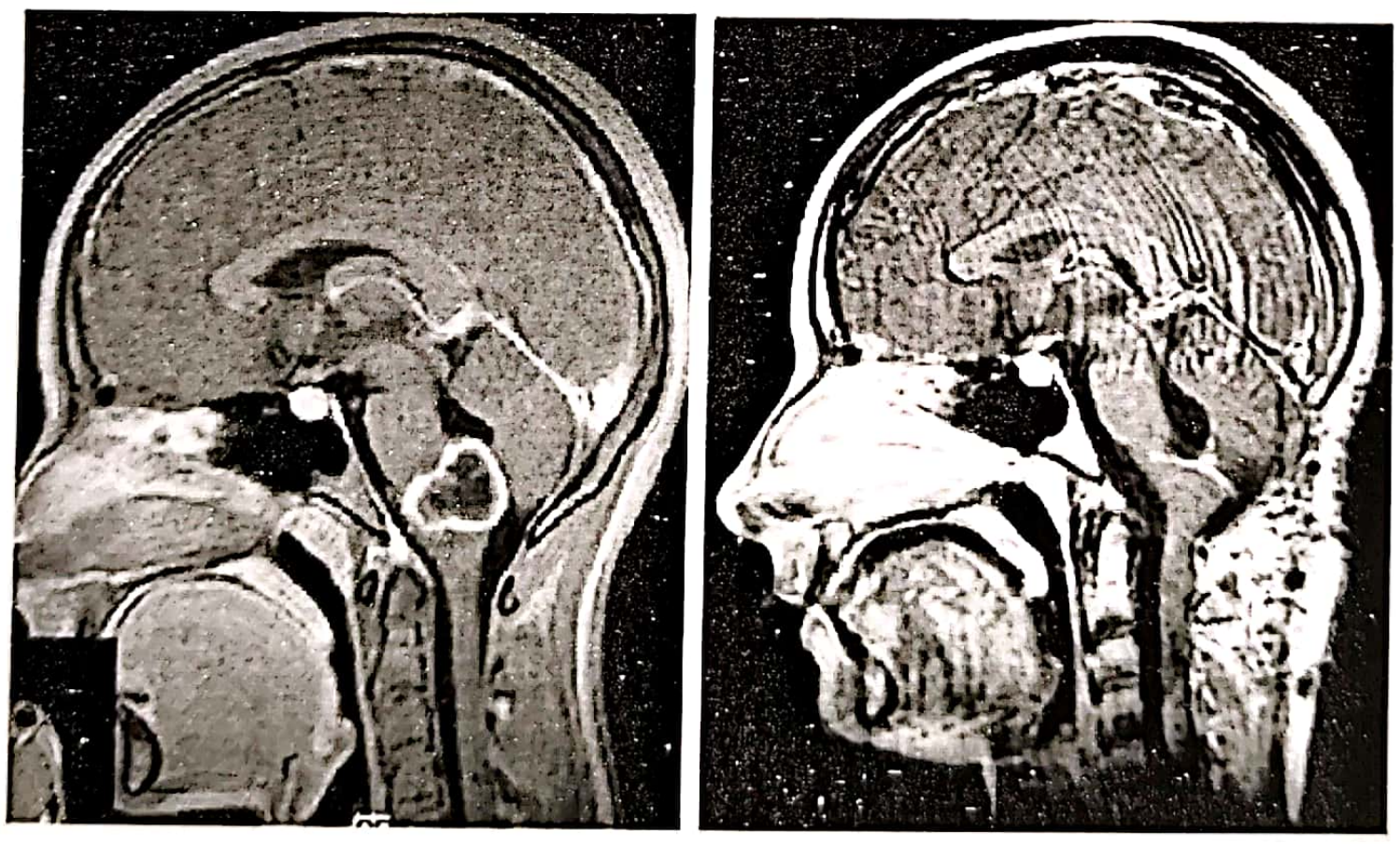

Figura 4.193. Gliom cervico-medular – examinare RMN pre- şi postoperatorie.

Prezentarea clinică. Glioamele trunchiului cerebral au adeseori un debut insidios şi manifestarea clinică este în linii generală determinată de localizarea specifică a gliomului, durata instalării simptomelor de la debut până la diagnostic variind între 2 şi 10 luni. În majoritatea cazurilor se manifestă prin tulburări de mers şi sindroame de nervi cranieni, diplopie, deficite motorii focale, cefalee, vărsături, parestezii şi pareze faciale, tinnitus, vertij.

La sugarii şi copiii mici cu deficienţe ale dezvoltării staturoponderale, trebuie luat în considerare ca diagnostic diferenţial gliomul pontin. Apariţia unor tulburări de convergenţă sau pareza privirii verticale denotă o localizare mezencefalică dorsală. Pareza facială, strabismul intern, asociate cu deficite motorii contralaterale denotă o localizare mai probabil pontină, în timp ce tulburările de deglutiție, vocea nazonată, torticolisul sunt mai specifice localizărilor cervico-bulbare. Cefaleea asociată tumorilor de trunchi este expresia obstrucționării apeductului sau ventriculului IV de către expansiunea dorsală, tracționării meningelui din jur sau arterei bazilare [7,8].

Diagnosticul diferențial al leziunilor infiltrative de trunchi cerebral se limitează la câteva afecțiuni: histiocitoza, granulomul TB, encefalitele autoimune postvirale, cisticercoza. Scleroza multiplă este dificil de diferențiat de glioamele de trunchi datorită modalității de debut și manifestare clinică, similare cu a acestora, în elucidarea diagnosticului o pondere importantă constituind-o studiul potențialelor evocate somatosenzorial sau vizual, examenul MRI și examenul LCR [1].

Diagnosticul imagistic

Examinarea RMN rămâne examinarea de elecție în diagnosticarea tumorilor trunchiului cerebral și în clasificarea acestora. Permite evidențierea infiltrării leptomeningelui și structurilor neurovasculare de vecinătate. Tumorile de grad înalt prezintă priză de contrast și semne de necroză sau hemoragie (fig. 4.194). Informații adiționale legate de natura tumorii pot fi aduse de Spectroscopia RMN [7].

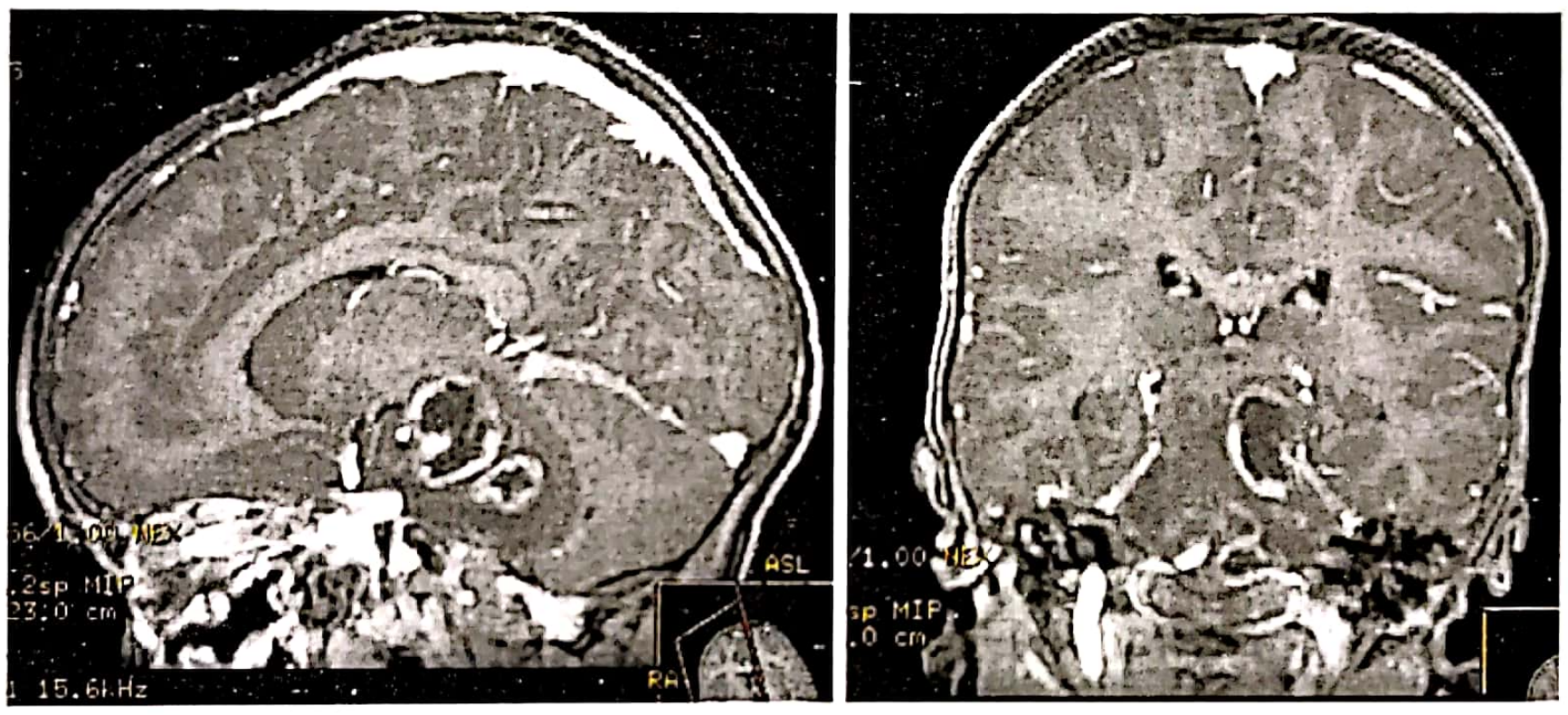

Figura 4.194. RMN T1 contrast la un caz de glioblastom de trunchi: de remarcat prize de contrast periferică, prezența focarelor multiple de contrastare.

Examenul CT scan cerebral este util in evaluarea diferitelor grade de hidrocefalie secundare procesului tumoral de trunchi cerebral. În schimb, leziunile focale mici care nu deformează ventriculul IV cât și tumorile exofitice din cisternele bazale pot rămâne nedetectabile.

Arteriografia este utilă în diagnosticul tumorilor vasculare (hemandioblastom) în vederea embolizării preoperatorii, dar aceasta este tot mai rar utilizată întrucât aduce un risc suplimentar de morbiditate în tumorile de trunchi cerebral.

Potențialele evocate de trunchi își pot găsi utilitatea în timpul intervenției chirurgicale, pentru monitorizarea funcției acestuia și evaluarea implicării nervilor VII, VIII.

Atitudinea terapeutică. Tratamentul tumorilor de trunchi cerebral reprezintă o adevărată provocare chiar și pentru un neurochirurg cu experiență vastă. În momentul de față, beneficiul adus de noile terapii nu s-a dovedit a fi notabil comparativ cu cel al tratamentului convențional si al radioterapiei.

Tratamentul simptomatic. Pacienții care dezvoltă hidrocefalie prin obstrucție de apeduct prezintă ca opțiuni terapeutice administrarea inițială de corticosteroizi, urmată de ventriculostomie sau de instituirea unui drenaj ventriculoperitoneal în vederea ameliorării simptomatologiei și reducerii riscului de angajare cerebrală. La unii pacienți cu glioame difuze de trunchi, dacă sunt astrocitoame de grad II (80% din astrocitoamele difuze la adult) [18], drenajul reprezintă singura opțiune terapeutică, având în vedere evoluția lor de lungă durată, stabilitatea clinică și imagistică, precum și remisiunea imagistică așa cum a fost documentată în câteva cazuri [19,20].

Biopsia stereotaxică. În *glioamele difuze* opinia majorității autorilor este de abținere de la biopsie stereotactică, diagnosticul imagistic fiind concludent iar materialul bioptic obținut putând să nu fie sugestiv pentru întraga leziune. În ceea ce privește leziunile focale, biopsia stereotactică are indicație doar pentru leziunile profunde (mediopontine cel mai frecvent) la care abordul microchirurgical direct comportă riscuri majore. În aceste cazuri, obținerea de material bioptic, eventual puncționarea unei leziuni chistice cu scop decompresiv, poate fi făcută stereotactic. În toate celelalte situații de tumori focale suntem pentru abord microchirurgical direct, morbiditatea și mortalitatea tratamentului chirurgical, în mâini experimentate fiind comparabilă cu cele ale biopsiei stereotactice [4,7].

Tratamentul chirurgical. Abordul chirurgical direct cu scop de radicalitate are indicație în cazul tumorilor cervicobulbare intraaxiale, al celor chistice și cu componentă exofitică. În aceste cazuri, intervenția chirurgicală precoce este de primă intenție, înainte de degradarea semnificativă a statusului neurologic și de administrarea oricărui alt tip de tratament, radio- sau chimioterapic. Scopul intervenției chirurgicale este acela de diminuare sau excludere a volumului tumoral, stabilirea cu exactitate a diagnosticului histopatologic și de restabilire a circulației LCR, fără însă a determina instalarea unor complicații neurologice grave [1]. *Mapping*-ul intraoperator și monitorizarea neurofiziologică sunt recomandate în cazul tuturor tumorilor de trunchi cerebral.

Majoritatea tumorilor localizate superior, la nivelul mezencefalului sunt tratate conservator prin șuntarea scurgerii LCR; în unele cazuri, progresiunea rapidă a tumorii necesită însă abordarea ei prin chirurgie deschisă. În experiența noastră cea mai potrivită cale de acces pentru tumorile mezencefalice cu localizare laterală este abordul subtemporal transtentorial (fig. 4.195). În cazul tumorilor dorsale mezencefalice, abordul este infratentorial supracerebelos Pentru leziunile localizate ventromedial la nivelul mezencefalului, în vecinătatea cisternelor interpedunculare, abordul indicat este cel pterional. De cele mai multe ori excizia chirurgicală reprezintă singura terapie necesară, de aceea, trebuiesc depuse toate eforturile pentru o ablație radicală a tumorii, deziderat realizabil în cea mai mare parte din cazuri [1,4,17].

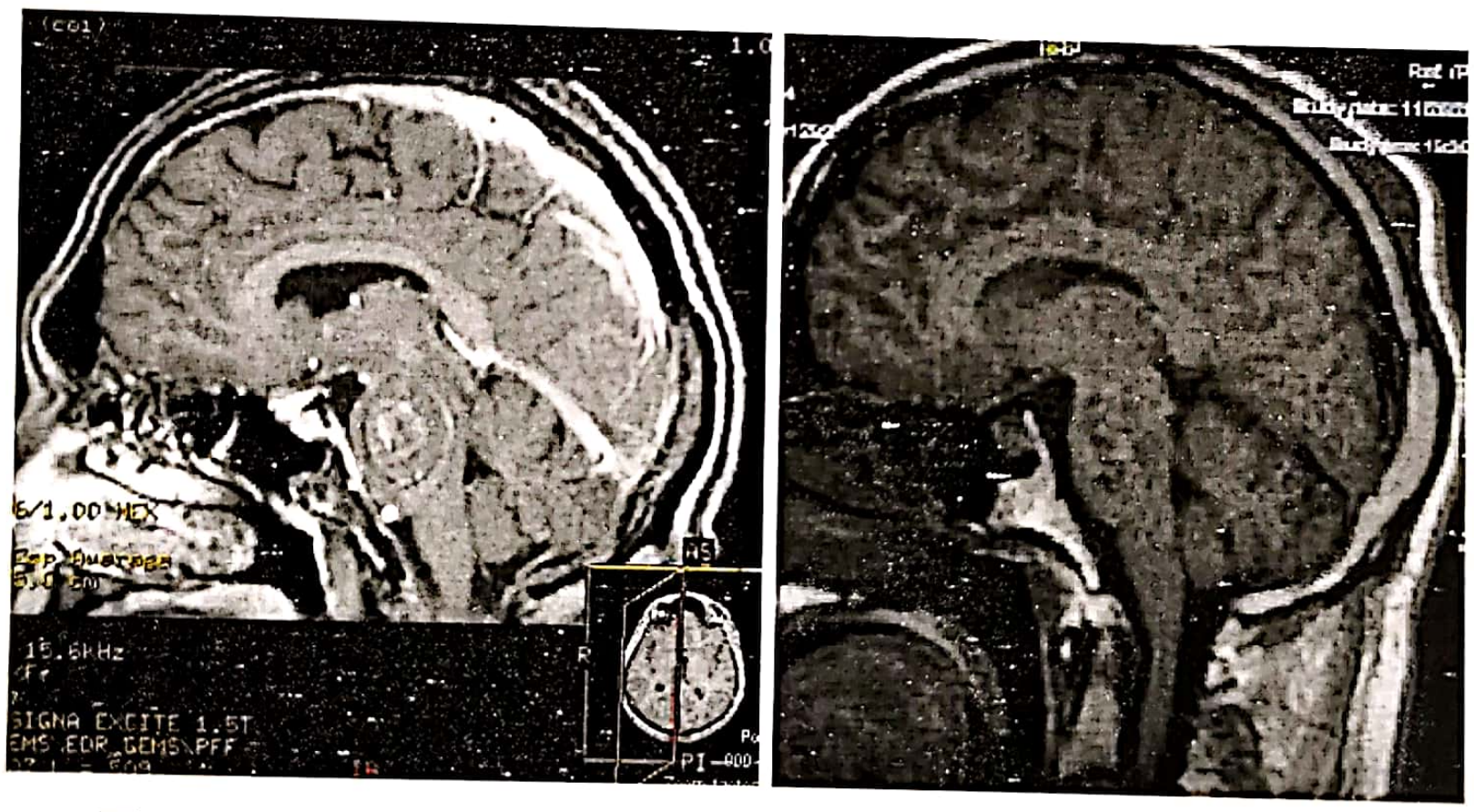

Figura 4.195. Metastază de melanom malign ablată macroscopic total pe abord subtemporal transtentorial.

Tumorile exofitice pontine localizate posterior spre ventriculul IV sunt rezecate pe abord suboccipital median. De cele mai multe ori poate fi identificat un plan de disecție față de țesutul cerebral normal, rezecția acestora fiind de cele mai multe ori posibilă fără o morbiditate crescută (fig. 4.196). Pentru tumorile exofotoce laterale, abordul este fie retrosigmoidian (localizările pontine), respective lateral în localizările bulbopontine.

Tumorile cervico medulare pot fi ablate pe abord suboccipital median, cu mențiunea că în aceste cazuri poate fi necesară rezecția arcului posterior C1 și uneori și C2 (fig. 4.197).

Radioterapia reprezintă modalitatea terapeutică de elecție în cazul majorității glioamelor de trunchi, în special al formelor infiltrative, difuze. Ea trebuie instituită la toți pacienții cu simptomatologie neurologică progresivă. Răspunsul la radioterapie cât și doza de radiații depind de o serie de variabile, cum ar fi: localizarea tumorii, tipul histologic și răspunsul la tratamentul precoce instituit

Radioterapia convențională standard în prezent constă în administrarea unei doze 54–60 Gy cu câpuri contralaterale de 180 cGy fracționată pe parcursul a 6 săptămâni [21,22].

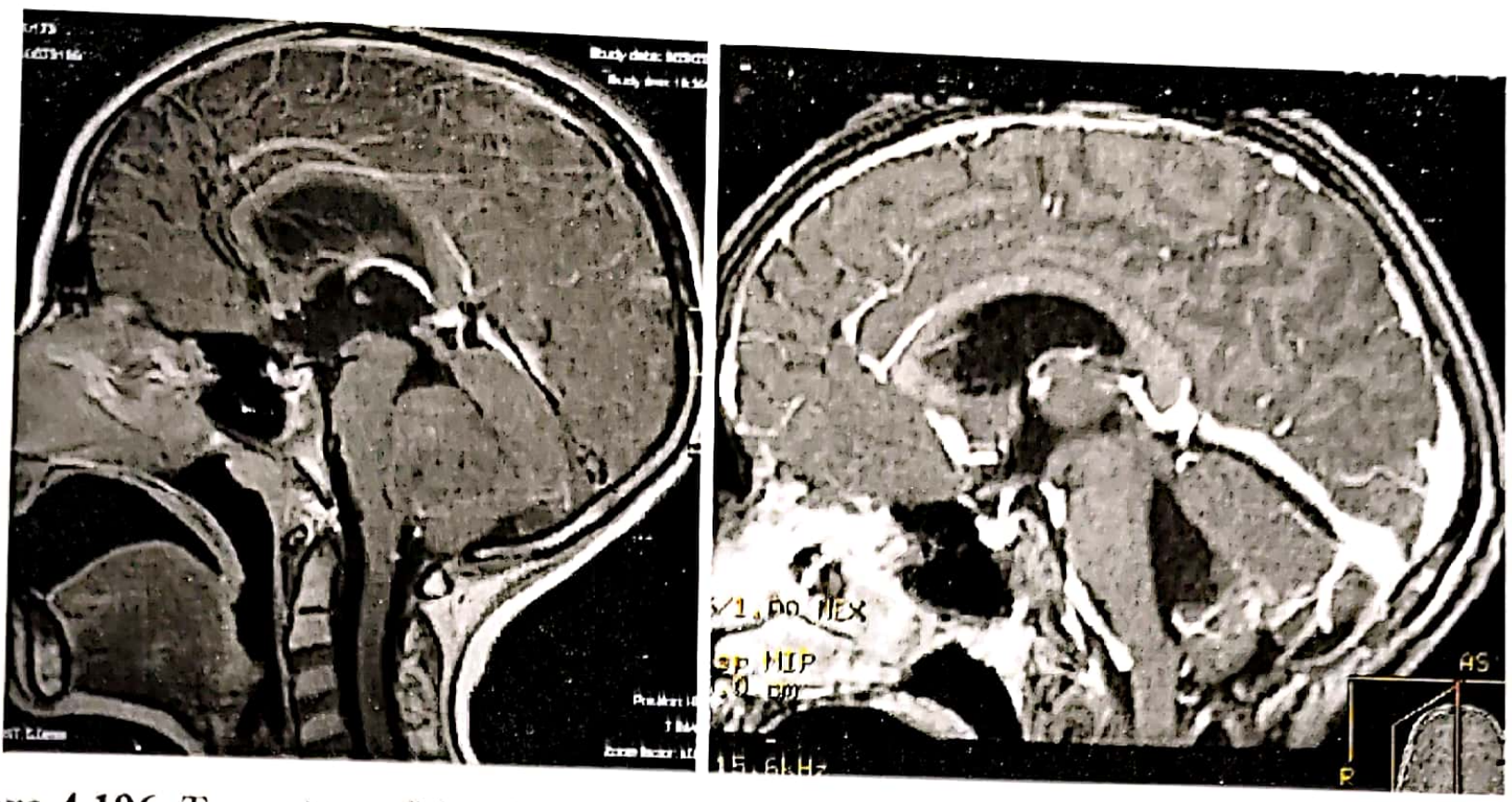

Figura 4.196. Tumoră exofitică dorsală ablată macroscopic total pe abord suboccipital median.

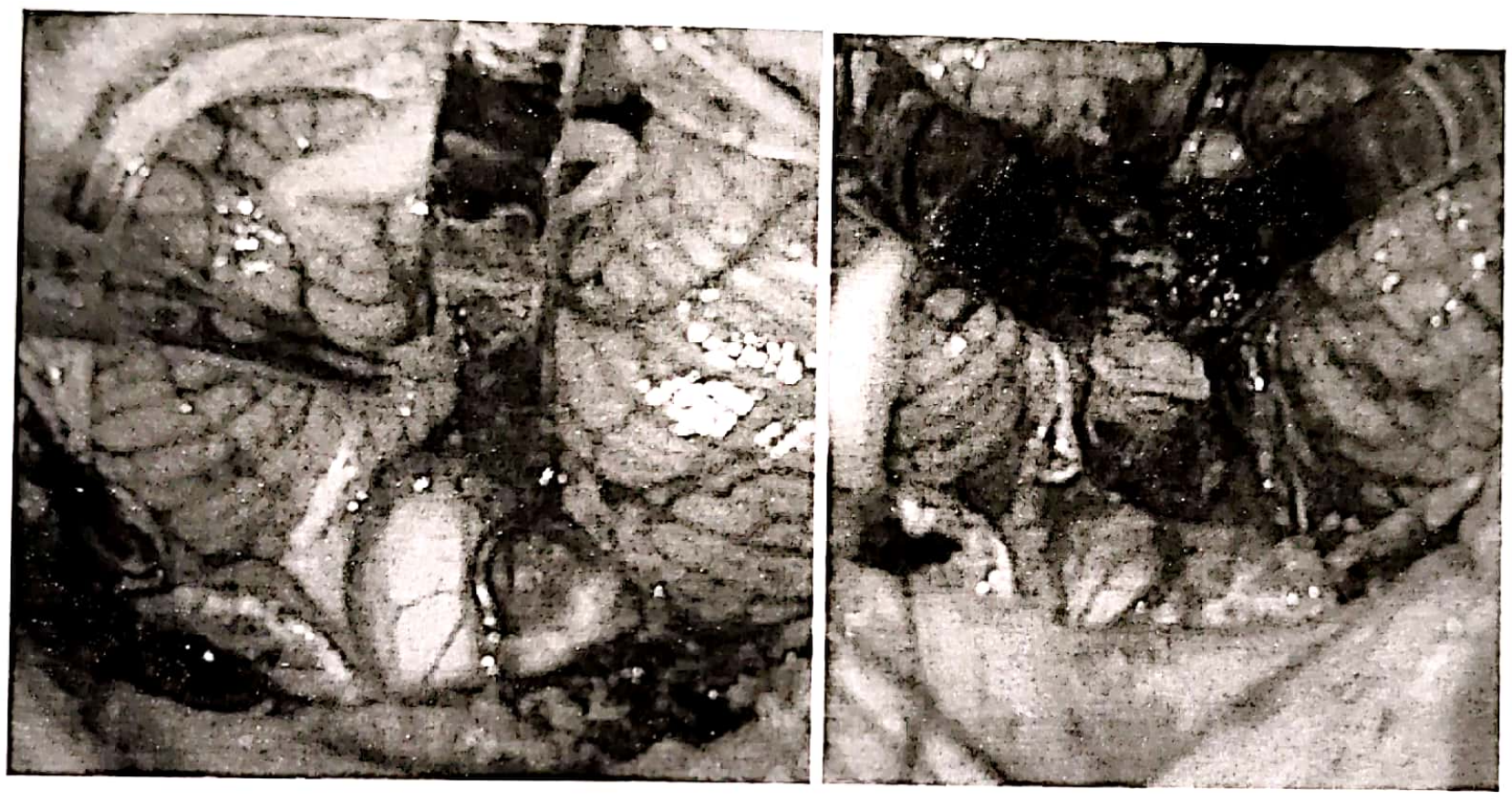

Figura 4.197. Hemangioblastom cervico-medular ablat macroscopic total pe abord suboccipital median.

Radiochirurgia Gamma-Knife constituie o opțiune terapeutică în cazul glioamelor de trunchi, experiența însă, în acest domeniu, până în momentul de față este limitată.

Chimioterapia. Eficiența chimioterapiei la copii, cât şi la pacienții adulți cu glioame de trunchi cerebral nu a fost dovedita. S-au încercat diverse scheme terapeutice cu CCNU, vincristină, prednison sau cu asocieri de nitrosouree şi procarbazină, temosolamida concomitent cu radioterapia [22] fără a decela însă o creştere a ratei medii de supraviețuire [7,23].

Complicații. Posibilele complicații postoperatorii pot duce la agravarea tranzitorie sau permanentă a deficitelor neurologice preexistente, prin apariția unui hematom la nivelul patului tumoral, prin injurii vasculare (PICA, a.vertebrală, sinus transvers) cu dezvoltarea unor ischemii extinse în teritoriile corespunzătoare, sau lezări ale parenchimului cerebral normal funcțional. Parezele de nervi cranieni sunt variabile funcție de calea de abord aleasă; abordurile la nivelul punții se pot solda cu diplopie persistentă prin oftalmoplegie internucleară; pareza facială prin lezarea nucleului nervului facial poate duce la disfuncționalități semnificative atât cosmetice cât şi senzitivo-motorii; injuriile de nervi cranieni inferiori, IX–XII, se pot solda cu disfagie severă, respectiv paralizia corzilor vocale cu pierderea reflexelor de deglutiție şi tuse. Alte complicații care pot apărea: hidrocefalie acută postoperatorie prin edemațiere cerebeloasă sau obstrucția căilor fiziologice de scurgere ale LCR prin produşi sanguini sau reziduu tumoral, pseudomeningocel cu sau fără fistulă LCR la exterior, semne cerebeloase, prin manopere chirurgicale agresive, infecții locale, meningite,respectiv mutism cerebelos care se manifestă în mod tipic între zilele 1–4 la pacienți care imediat postoperator nu prezentau nici o deficiență de vorbire [1].

Prognostic. Durata medie de supraviețuire în glioamele difuze la copil este de un an. Prognosticul este influențat favorabil de: 1) Neurofibromatoză; 2) Simptomatologie prezentă cu cel puțin 12 luni anterior diagnosticului pozitiv; 3) Formele exofitice; 4) Tablou clinic sugestiv pentru tumoră cu grad redus de malignitate; 5) Tumori focale tectale sau cervicobulbare; 6) Prezența calcifierilor pe CT scan.

Factori de prognostic nefavorabil: 1) Vârsta sub 2 ani în momentul diagnosticului; 2) Semne multiple de afectare a trunchiului cerebral; 3) Pareze de nervi cranieni; 4) Tumori infiltrative, difuze de punte; 5) Durata scurtă a simptomatologiei anterior diagnosticului; 6) Tumori de grad înalt la biopsia tumorală; 7) Recidiva tumorală [1].

Adulții au o supraviețuire mai lungă decât copiii, valoarea medie a acesteia fiind de 59–83 de luni, supraviețuirea la 5 ani și 10 ani fiind de 58% respectiv 41% [24].

BIBLIOGRAFIE

1. Florian I.Șt., Pintea B., Tumorile de trunchi cerebral in Tratat de Neurochirurgie sub coordonarea Prof. Dr. MSc Alexandru Vlad Ciurea, vol. I, Edit. Medicală 2010, p. 577–90.
2. Barkovich AJ, Krischer J, Kun LE, *et al.* Brain stem gliomas: a classification system based on magnetic resonance imaging. Pediatr Neurosurg. 1990–91; 16(2): 73–83.
3. Hinsdale IL; CBTRUS: Primary brain tumors in the United States, 2000–2004, Central Brain Tumor Registry of the United States, 2008.
4. Farmer, J.P., McNeely, P.D., Freeman, C.R. Brainstem gliomas. In: Albright, A., Pollack, I., Adelson, P. (Eds.), Principles and practice of pediatric neurosurgery. Thieme, New York, pp. 640–654, 2008.
5. Packer RJ, Nicholson HS, Vezina LG, Johnson DL. Brainstem gliomas.Neurosurg Clin N Am 3: 863–879, 1992.
6. Farrell, C., Plotkin, S., Genetic causes of brain tumors: neurofibromatosis, tuberous sclerosis, von Hippel-Lindau, and other syndromes. Neurol. Clin. 25 (4), 2009, 925–946.
7. Warren KE, Lonser RR: Brainstem Tumors in in Kaye HA, Laws Jr ER (eds) Brain Tumor an Encyclopedic Approach, third edition, Elsevier 2012.
8. Choux M, Lena G, Do L: Brainstem tumors, in Choux M, Di Rocco C, Hockley A (Eds): Pediatric Neuro-surgery. New York: Churchill Livingstone, 2000, pp 471–491.
9. Jallo GI., Freed D., Epstein FJ.: Current management of brainstem gliomas, Annals of Neurosurgery, 2003; 3(1): 1–17.
10. Recinos, P.F., Sciubba, D.M., Jallo, G.I., *et al.*, 2007. Brainstem tumours: Where are we today? Pediatr Neurosurg. 43, 192–201.
11. Albright, AL.: Tumors of the pons, Neurosurg Clin N Am 4: 529–536, 1993.
12. Schumacher, M., Schulte-Mönting, J., Stoeter, P., *et al.*, Magnetic resonance imaging compared with biopsy in the diagnosis of brainstem diseases of childhood: a multicentre review. J. Neurosurg. 106 (Suppl. 2 Pediatr), 2007, 111–119.
13. Ragheb J., Epstein FJ: The surgical classification and management of brainstem tumors in children, International Pediatrics vol. 15, no. 1/2000, p. 15–20.
14. Jallo G, Kothbauer K, Epstein FJ: Surgical management of cervicomedullary and dorsally exophytic brain stem tumors. Operative Techniques Neurosurg. 2000, 3:131–136.
15. Albright AL, Pollack IF. Brainstem gliomas. In: Winn HR, editor. Youmans Neurological Surgery. Vol. 3, 5th ed. Philadelphia: Saunders; 2004. p. 3663–9.
16. Abbot R, Shiminski-Maher T, Wisoff JH, and Epstein FJ: Intrinsic tumors of the medulla: surgical complications. Pediatr Neurosurg 17:239–244, 1991.
17. Di Maio, S., Gul, S.M., Cochrane, D.D., *et al.*, Clinical, radiologic and pathologic features and outcome following surgery for cervicomedullary gliomas in children. Childs Nerv. Syst. 25 (11), 2009,1401–1410.
18. Frazier JL, Lee J, Thomale UW, Noggle JC, Cohen KJ, Jallo GI. Treatment of diffuse intrinsic brainstem gliomas: Failed approaches and future strategies. J Neurosurg Pediatr 2009; 3:259–69.
19. Lenard, H.G., Engelbrecht, V., Janssen, G., *et al.*, Complete remission of a diffuse pontine glioma. Neuropediatrics 29 (6) 1998, 328–330.
20. Schomerus, L., Merkenschlager, A., Kahn, T., *et al.*, Spontaneous remission of a diffuse brainstem lesion in a neonate. Pediatr. Radiol. 37 (4), 2007, 399–402.
21. Laigle-Donadey F., Doz F., Delattre J.Y.: Brainstem gliomas in children and adults. Curr. Opin. Oncol. 2008; 20:662–667.
22. Jalali R., Raut N., Arora B., *et al.*: Prospective evaluation of radiotherapy with concurrent and adjuvant temozolomide in children with newly diagnosed diffuse intrinsic pontine glioma. Int. J. Radiat. Oncol. Biol. Phys. 2009.
23. Korones, D. Treatment of newly diagnosed diffuse brainstem gliomas in children: in search of the Holy Grail. Expert Rev. Anti. Cancer Ther. 7, 663–674, 2007.
24. Kesari, S., Kim, R.S., Markos, V., *et al.* Prognostic factors in adult brainstem gliomas: a multicenter, retrospective analysis of 101 cases. J. Neurooncol. 88, 175–183, 2008.

TUMORILE DE JONCȚIUNE CRANIO-SPINALĂ

LINDA IORDACHE, LIVIU DURA

Managementul chirurgical al joncțiunii cranio-spinale (JCS) reprezintă o provocare datorită complexității anatomice și biomecanicii precum și a dificultăților de abordare a acestei regiuni. În practica de zi cu zi sunt doi termeni majori care definesc mai mult sau mai puțin această regiune anatomică:

– Foramen magnum este delimitată anterior de treimea inferioară a clivusului și marginea superioară a vertebrei C2, lateral de tuberculul jugular și marginea superioară a lamei vertebrale C2 și posterior de marginea anterioară a scuamei occipitale și procesul spinos C2.

– JCS este un tunel format de clivus, foramen magnum și porțiunea superioară a primelor două vertebre cervicale. În fapt este o unitate anatomică și biomecanică.

Marea dificultate în abordarea acestei regiuni nu constă numai în complexitatea aparatului musculo- ligamentar care asigură stabilitatea și mișcările complexe ale capului dar și numărul mare de structuri neuro-vasculare vitale (zona bulbo-medulară, sistemul vertebro-bazilar, nervii cranieni inferiori IX, X, XI, XII) dar și variabilitatea lor anatomică [1].

EPIDEMIOLOGIE, CLASIFICARE

Privind clasificarea tumorilor din această regiune cea mai importantă delimitare este dată de dura mater. În acord cu acest punct de vedere tumorile pot fi:

- Epidurale
  - reprezentate de tumori osoase primare – cordom, osteom, displazii fibroase, sarcom Ewing, plasmocitom, chiste anevrismale;
  - tumori osoase secundare – metastaze;
  - extensii ale tumorilor țesuturilor moi înconjurătoare;
- Subdurale
  - tumori subdurale extramedulare – meningeoame, schwanoame etc.;
  - tumori intramedulare – glioame, ependimoame, hemangioblastoame etc. [1].

Tumori osoase primare și metastatice

Tumorile osoase primare sunt extreme de rare incidența lor reflectând raritatea acestor tumori în general. Cele mai frecvente tumori benigne la adult în ordine descrescătoare a frecvenței sunt reprezentate de chistele osoase anevrismale, tumora benignă cu celule gigante, osteoblastomul, granulomul eozinofil, pasmocitomul solitar și hemangiomul iar la copii de osteomul osteoid, osteoblastom și chistul osos anevrismal. Tumorile maligne la adult sunt reprezentate de cordom, mielom, limfom, condrosarcom, sarcom Ewing, fibrosarcom și hemangiopericitom iar la copii de sarcomul Ewing și cordom. Leziunile metastatice apar frecvent la populația vârstnică [2].

Cordoamele sunt tumori rare cu origine la nivelul notocordului care iau naștere în regiunea sfeno-occipital și sacru. Ablația chirurgicală totală a acestor tumori poate fi obținută rar deoarece aceste tumori inclavează structurile neuro-vasculare ale JCV iar tratamentul chirurgical agresiv este însoțit de morbiditate frecventă. Ablarea radicală a acestor tumori nu duce la o scădere semnificativă a mortalității, motiv pentru care rolul principal al chirurgiei este citoreducția cât mai largă urmată de radioterapie în special proton beam terapie, această asociere ducând la o creștere semnificativă a supraviețuirii [3] (fig. 4.198).

Displazia fibroasă este întâlnită la nivelul clivusului, condililor occipital și osului occipital interesând nervii cranieni X, XI, XII (fig. 4.199). Osteomul osteoid și osteoblastomul apar la nivelul vertebrelor C1, C2 interesând în special jumătatea posterioară a vertebrei spre deosebire de chistul osos anevrismal care are predilecție pentru corpul vertebral. Granuloamele eozinofile apar ca leziuni singulare la nivelul vertebrei C1, C2. Atât la osteoblastoame cât și la chistele osoase anevrismale embolizarea preoperatorie este recomandată întotdeauna [4].

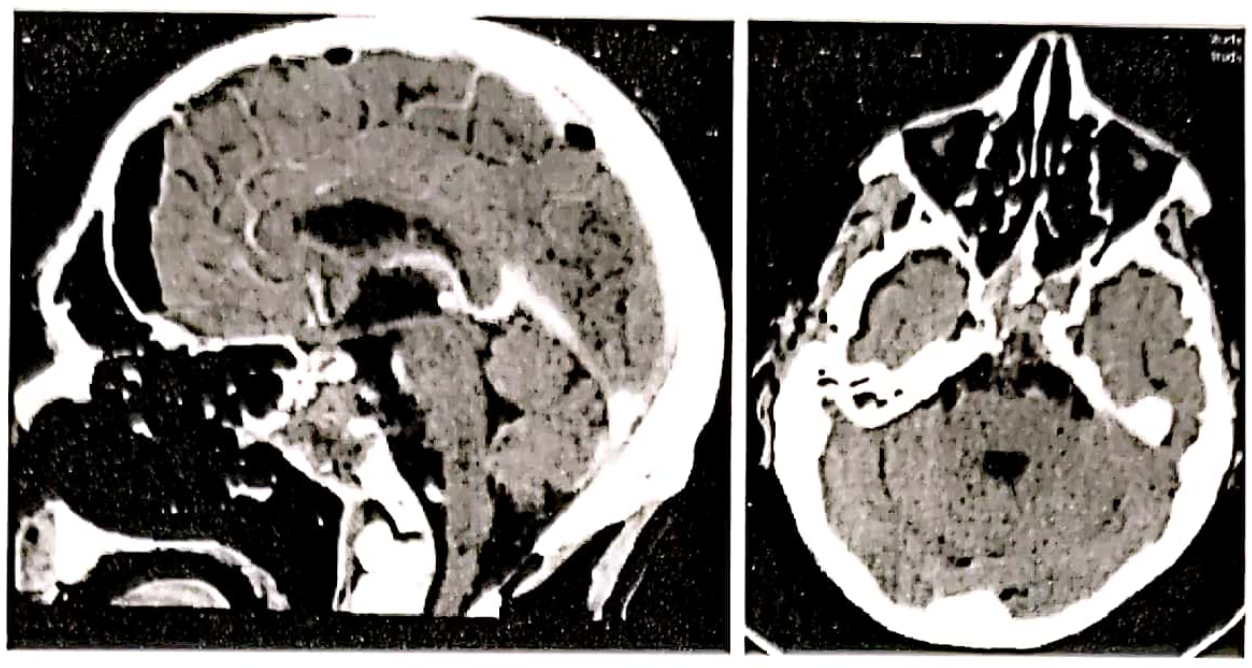

Figura 4.198. Examen CT la un pacient cu cordom de clivus.

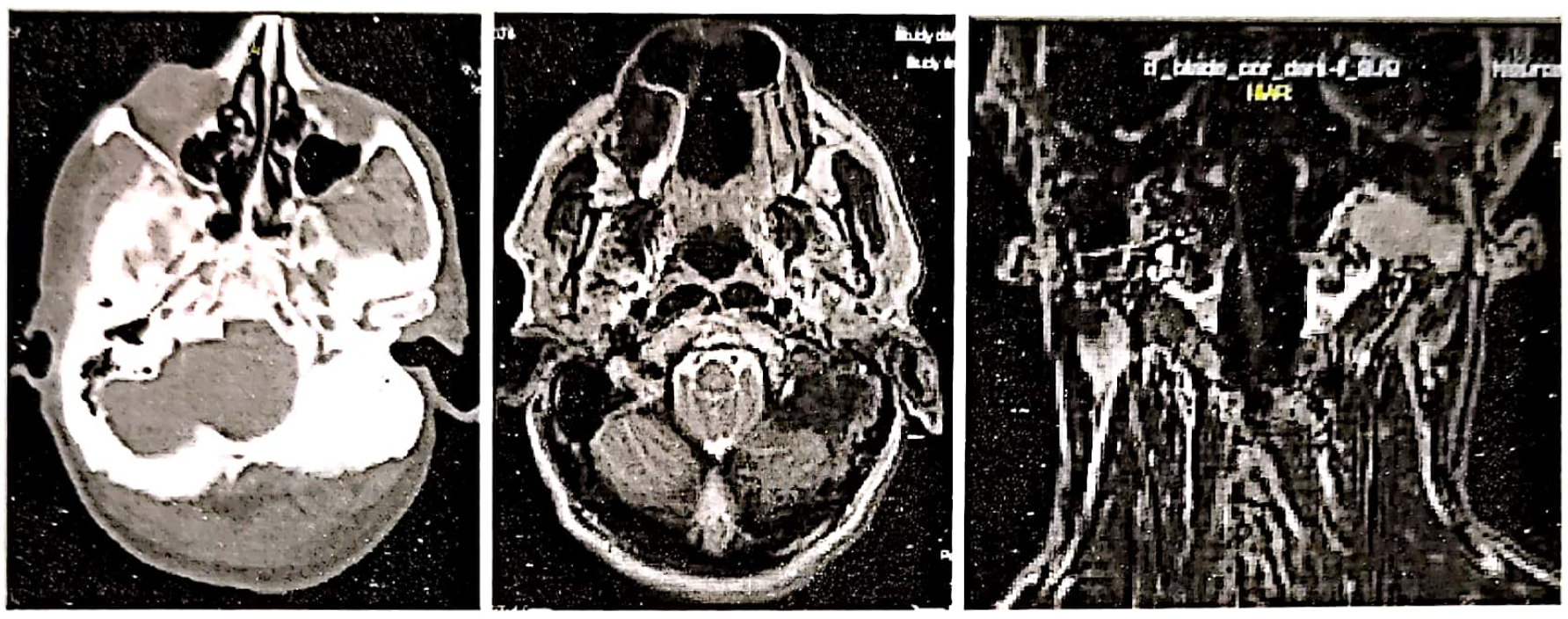

Figura 4.199. Aspectul CT şi RMN a unei displazii fibroase localizată la nivelul condilului occipital stâng.

Tumori subdurale extramedulare

Meningeoamele de foramen magnum reprezintă aproximativ 3% din totalul meningeoamele intracraniene. Este cea mai frecventă tumoră benignă a JCV fiind întâlnită în 70% din cazuri, predominantă la femei (2/3 din cazuri) şi devine simptomatică în decada 4–6 de viaţă [5–7].

Datorită ratei de creştere lentă a acestor tumori şi spaţiului subarahnoidian generos de la acest nivel, cel mai adesea aceste tumori ajung la dimensiuni mari în momentul diagnosticului.

Majoritatea sunt localizate strict intradural dar în 10% din cazuri poate exista extensie extradurală şi extrem de rar sunt localizate în totalitate extradural. Meningeoamele intradurale sunt clasificate la rândul lor în funcţie de poziţia acestora faţă de ligamentul dinţat care delimitează compartimentele anterior şi posterior. Cele mai multe dintre tumori sunt localizate antero-lateral (68–98%), urmate în ordinea frecvenţei de originea postero-laterală (fig. 4.200); cele pur posterioare sau strict anterioare sunt rare [7,8].

Neurofibroamele (fig. 4.201) sunt mai puţin frecvente faţă de meningeoame având o incidenţă de aproximativ 13%, interesează în mod egal cele două sexe şi vârsta de apariţie se distribuie din adolescenţă până în decada a 7-a [7]. Spre deosebire de meningeoame, majoritatea neurinoamelor au o localizare posterioară faţă de ligamentul dinţat ceea ce permite o rezecţie totală aproape întotdeauna, rezultatele postoperatorii fiind în general foarte bune [1,7].

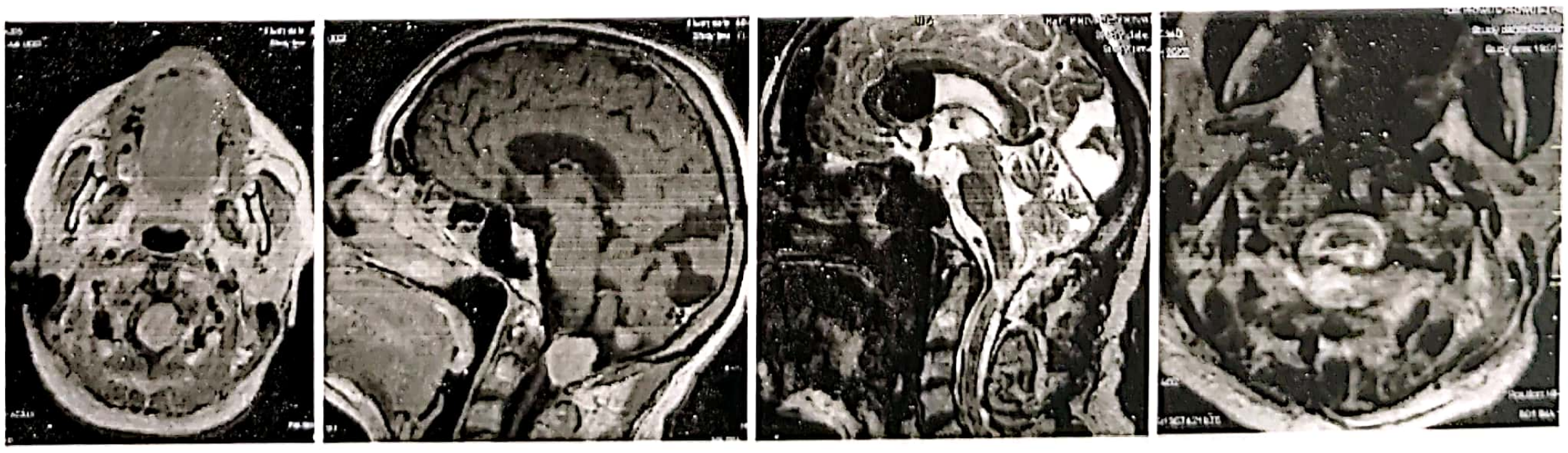

Figura 4.200. Examinare RMN pre- şi postoperator la un caz de meningiom de joncţiune cranio-spinală situat posterior.

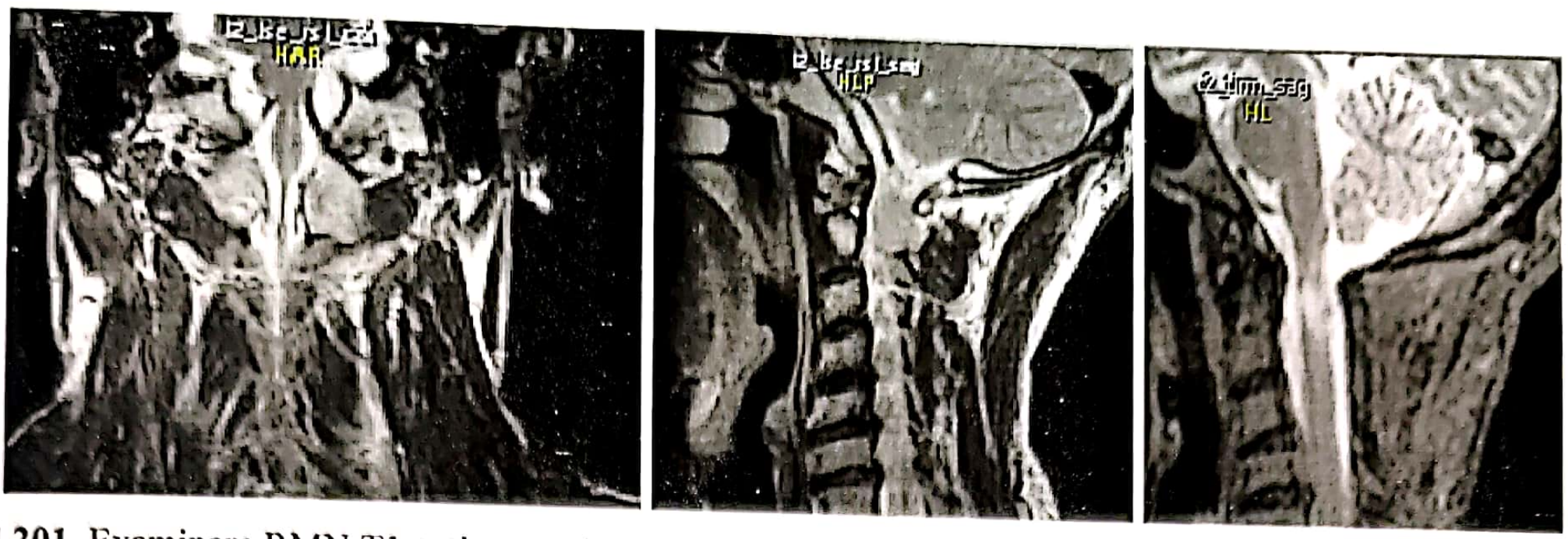

Figura 4.201. Examinare RMN T1 nativ pre- şi postoperator la un caz cu neurinoame bilaterale la C2 (neurofibromatoză).

Tumori intramedulare

Spectrul leziunilor intramedulare care apar la nivelul joncţiunii craniovertebrale şi regiunii cervicale superioare este similar cu cel întâlnit în restul măduvei. Tumorile cu origine glială reprezintă peste 80% din leziunile întâlnite atât la adulţi cât şi la copii. Cele mai frecvente sunt astrocitoamele şi ependimoamele. Astrocitoamele anaplazice, ganglioglioamele, oligodendroglioamele şi subependimoamele sunt mai puţin frecvente. Hemangioblastoamele reprezintă aproximativ 10% din tumorile cu această localizare. Metastazele sunt extrem de rare ca de altfel şi în restul măduvei. O varietate de alte leziuni pot apare la acest nivel ca tumori incluzionale şi chistice, lipoame, tumori din teaca nervilor, melanocitoame dar sunt extrem de rare [9].

Tumorile gliale ale JCV şi măduvei cervicale superioare se comportă mai mult ca glioamele spinale decât ca tradiţionalele glioame de trunchi cerebral. Astrocitoamele şi ependimoamele se pretează la rezecţie chirurgicală cu rezultate bune postoperatorii. Extensia rezecţiei se corelează cu evoluţia pe termen lung şi radioterapia nu este adecvată ca modalitate primară de terapie. Pentru leziunile maligne difuze infiltrative tratamentul chirurgical agresiv oferă un beneficiu redus şi prioritar este doar prezervarea funcţiei neurologice. Radioterapia este folosită adesea în aceste cazuri dar are beneficii îndoielnice şi prognosticul leziunilor maligne rămîne prost în ciuda strategiei terapeutice selectate [9].

Prezentarea clinică. Simptomatologia tumorilor de JCS prezintă o constelaţie largă de semne şi simptome neurologice iar semnele de localizare falsă sunt numeroase. Practic nu există un singur semn sau simptom patognomonic pentru leziunile cu această localizare. Cu toate acestea aspectul clinic este legat de localizarea predominantă a tumorii şi în consecinţă a structurilor nervoase comprimate.

Dacă tumora este localizată predominant intracranian ea va afecta mai mult nervii cranieni inferiori dând disartrie, disfagie, semne de afectare a trunchiului cerebral şi ocazional simptome cerebeloase. Durerea este prezentă la 70% din pacienţi fiind amplificată de mişcările gâtului sau capului. Rar apar deficite motorii spastice la nivelul extremităţilor, rar paralizie cruciată.

Dacă tumora este localizată mai mult în segmentul cervical ea va produce mielopatie, afectarea nervului accesor, disestezii la nivelul feţei, mâinilor şi picioarelor prin afectarea tractului descendent al trigemenului (40% din cazuri), disociaţie siringo-mielică, senzaţie de rece la nivelul membrelor superioare considerată semn patognomonic pentru compresiunile cervicale înalte. Deşi pareza rotatorie era considerată patognomonică aceasta este de domeniul clasicului [1,10].

Diagnosticul imagistic

În practica actuală, diagnosticul definitiv este pus de RMN iar dacă intră în discuţie stabilitatea regiunii, RMN dinamic şi în cazul tumorilor vasculare este necesar angio-RMN pentru a stabili vascularizaţia acestora. În cazul tumorilor osoase CT-scan este superior RMN.

În ceea ce priveşte angiografia rolul acesteia a scăzut în detrimentul metodelor noninvazive, dar este încă de folos în cazurile tumorilor hipervascularizate mai ales dacă se ia în calcul embolizarea preoperatorie a acestora.

Radiografia simplă este folosită pentru a defini stabilitatea zonei în cazurile în care RMN dinamic nu se poate efectua [1].

Tratament chirurgical

Alegerea tipului de abord în cazul tumorilor de JCV este dependentă de următorii factori: localizarea tumorii, tipul şi mărimea acesteia, statusul neurologic şi general al pacientului şi cel mai important relaţia tumorii cu dura mater respectiv dacă tumora este epi- sau intradurală. Nu în ultimul rând preferința și încrederea neurochirurgului într-un anumit tip de abord este mai puțin discutat dar în fapt unul decisiv. În prezent datorită progresului tehnicilor chirurgicale, tumorile localizate în această regiune pot fi abordate din anterior, antero-lateral, lateral, postero-lateral și median posterior, ideea principală în alegerea unui anumit tip de abord fiind folosirea unui culoar cât mai scurt până la tumoră și care să intersecteze cât mai puține structuri neurovasculare (vezi și capitolul „Principii de bază în chirurgia tumorilor cerebrale").

Aborduri anterioare

1. Abordul transsfeno-etmoidal expune clivusul și partea contralaterală a etmoidului și este recomandat pentru leziunile clivale extradurale. Avantajele acestei căi de abord sunt calea scurtă spre linia mediană a clivusului iar dezavantajele sunt date de accesul limitat la porțiunea inferioară a clivusului și de marginile sinusului cavernos precum și de posibilitatea lezării acestuia și a nervilor optici. Abordul pur endoscopic a intrat în practica uzuală în ultimul deceniu și odată cu creșterea experienței devine tot mai evident avantajul folosirii tehnicilor endoscopice [11–13].

2. Abordul transoral și transpalato- faringean permite accesul 2–3 cm de-o parte și de alta a liniei mediane precum și accesul la porțiunea inferioară a clivusului, atlas și axis. Este un abord simplu, direct pentru tumorile extradurale putând fi combinat cu mandibulo- și palatotomie. Este limitat de lama pterigoidă, nervii hipoglosi, trompa lui Eustachio și arterele vertebrale. Postoperator pot apare fistule LCR datorită dificultăților de închidere etanșă a durei și instabilitatea joncțiunii [14].

3. Abordul transfacial prin osteotomie LeForte a maxilarului permite expunerea întregului clivus fiind recomandat în leziuni extradurale (cordoame, angiofibroame, fibrodisplazie) Deși este o expunere largă a clivusului este dezavantajat de necesitatea efectuării unei traheostomii, incizia facială mare iar închiderea durei și a faringelui este dificilă cu risc mare de fistule [12,14].

4. Abordul lateral extrafaringean transcervical este o cale de acces retrofaringeană pentru linia mediană a JCV și a vertebrelor C1–C2 expunerea putând fi lărgită prin disecția nervului facial și îndepărtarea glandei salivare submandibulare. Recomandată pentru cordoame, metastaze, plasmocitoame. Avantajele sunt: lipsa comunicării cu cavitatea orală și posibilitatea stabilizării regiunii cu os sau metacrilat. Profunzimea câmpului operator, retracția nervilor cranieni IX, XII și a faringelui limitează expunerea putând duce la disfuncții ale acestor structuri [1,12].

Aborduri laterale și postero-laterale

1. Abordul latero-bazal cu expunerea fosei infratemporale permite accesul la stânca temporalului, porțiunea superioară a clivusului, trunchiul cerebral și etajul mijlociu al bazei craniului. Se adresează tumorilor intradurale: meningeoame, neurinoame, anevrisme, tumori epidermoide. Vizualizarea carotidei și absența retracției trunchiului cerebral sunt avantaje, iar riscurile sunt pierderea auzului, pareză facial și trismus [1].

2. Abordul lateral direct se adresează porțiunii cervicale superioare și trunchiului fiind indicat în tumori laterale cu minima extensie anterioară sau posterioară. Cu toate că este un abord mai puțin invaziv care permite un acces mai lateral, necesită rezecția masei laterale a lui C1 și manipularea segmentului V3 al arterei vertebrale existând riscul lezării arteriale și apariția instabilității pentru care trebui efectuată o stabilizare occipito-cervicală [15].

3. Abordurile postero-lateral și extrem lateral permit vizualizarea de la linia mediană a fosei posterioare până la nivelul celulelor mastoidiene, jumătatea laterală a condilului occipital și masa laterală a atlasului, porțiunea postero-laterală a canalului spinal, porțiunea inferioară a clivusului, unghiul ponto-cerebelos. Este o expunere rapidă și familiară neurochirurgului cu un bun control asupra arterei vertebrale și a unghiului ponto-cerebelos, fiind recomandată pentru tumorile extra și intradurale din porțiunea inferioară a clivusului și a JCV (fig. 4.202). Ca și complicații pot apărea fistule LCR, hidrocefalie comunicantă și leziuni ale nervilor cranieni inferiori XI, XII [16].

Abordul median suboccipital constă în craniectomie suboccipitală și laminectomie C1, C2 fiind indicate pentru tumorile dorsale și dorso-laterale ale JCV (fig. 4.203). Acoperind 120 de grade din circumferința dorsală a JCV asigură accesul de ambele părți ale liniei mediane putând fi combinată cu fuziunea atlanto-occipitală. Nu poate fi utilizată pentru leziunile ventral sau laterale. Postoperator pot apărea pseudomeningocele și fistule [1,10].

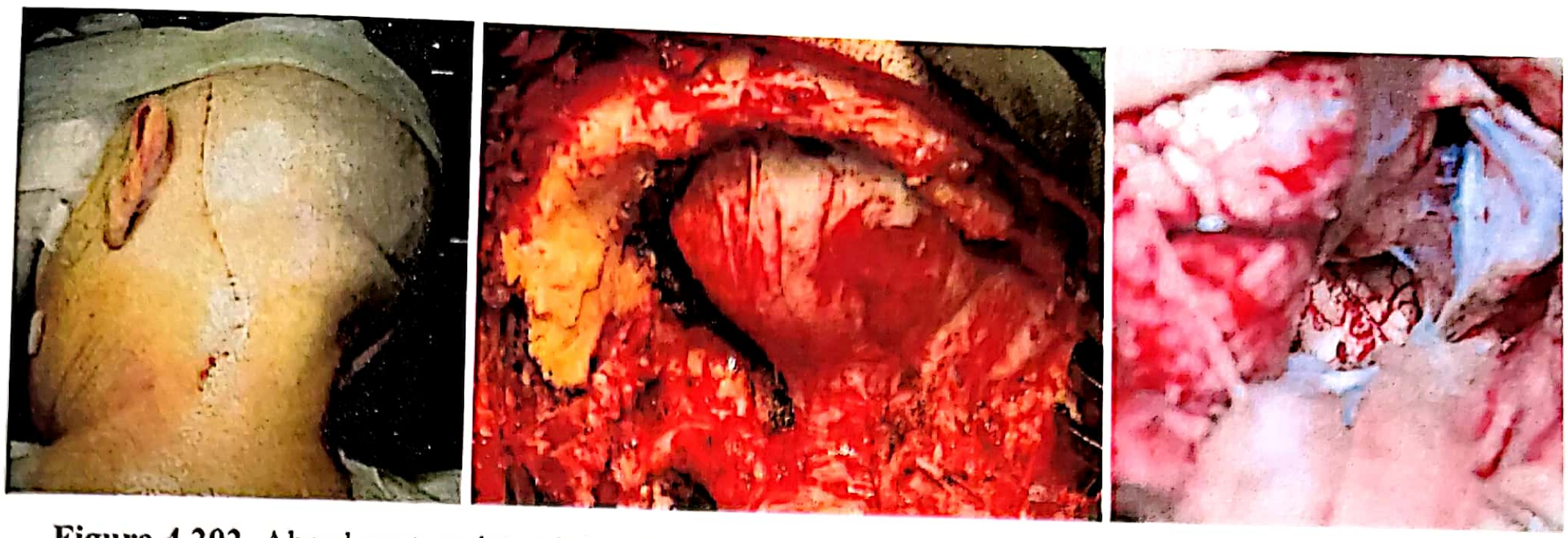

Figura 4.202. Abord postero-lateral: în stânga, trasarea inciziei la piele; în dreapta, zona de craniectomie care permite accesul asupra leziunilor postero-laterale, laterale şi antero-laterale ale joncţiunii cranio-spinale.

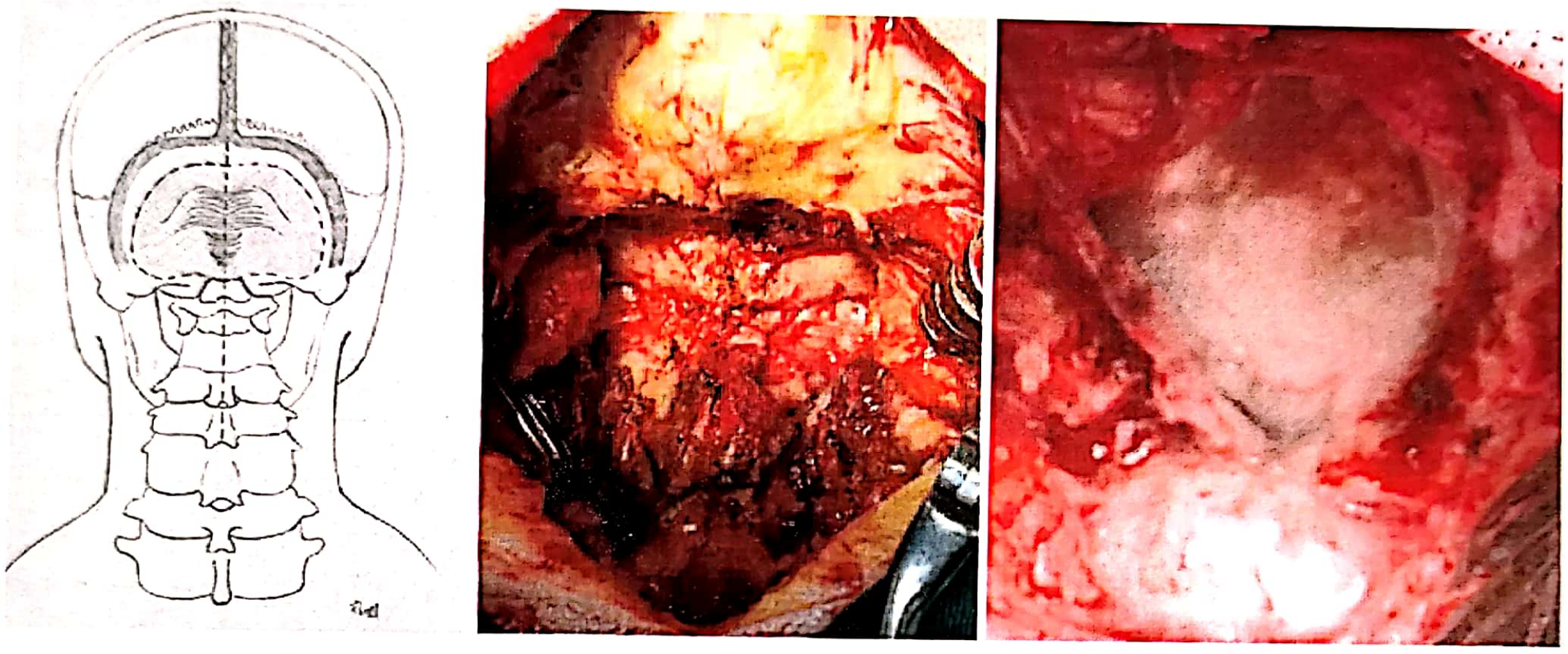

Figura 4.203. Abord median suboccipital schema abordului (desen realizat de Florian I.A.); în dreapta, craniectomia suboccipitală mediană la un caz de chist epidermoid de joncţiune cranio-pinală.

În **concluzie**, având în vedere variabilitatea patologiei joncţiunii craniovertebrale fiecare caz trebuie tratat individual abordând o tehnică chirurgicală cât mai simplă, sigură pentru pacient şi care să-i aducă un beneficiu maxim. În cele mai multe cazuri de tumori intradurale nu este necaseară o rezecţie osoasă extensivă, rezecţia progresivă a tumorii creează un culoar suficient pentru a asigura în final ablaţia completă. În rezecţia tumorilor maligne nu se tinde spre radicalitate, avînd în vedere că recidivează, iar mijlocele adjuvante, în special *proton beam* terapia îşi dovedeste utilitatea. Nu în ultimul rând trebuie ţinut cont de calitatea vieţii pacientului în perioada postoperatorie.

BIBLIOGRAFIE

1. Arnold H.Menezes, Tumors of the craniovertebral Junction, in H. Richard Winn (editor), Youmans Neurological Surgery, volume 3, chapter 308, Sixth Edition, 2011, 1134–1162.
2. David H. Segal, Narazan Suderesan, Primary osseous and metastatic neoplasms of bone at the craniovertebral junction, in Surgery of the Craniovertebral Junction, De Curtis A. Dickman, Robert F. Spetzler, Volker K.H. Sonntag, Thieme, 1998, 209.
3. Samii A, Gerganov VM, Herold C, Hayashi N, Naka T, Mirzayan MJ, Ostertag H, Samii M, Chordomas of the skull base: Surgical management and outcome. J Neurosurg 107:319–324, 2007.
4. Piper JG, Menezes AH: Management of strategies for tumors of the axis vertebra. J Neurosurg 84:543–551, 1996.
5. Michaël Bruneau & Bernard George, Foramen magnum meningiomas: detailed surgical approaches and technical aspects at Lariboisière Hospital and review of the literature Neurosurg Rev (2008) 31:19–33.
6. Boulton MR, Cusimano MD Foramen magnum meningiomas: concepts, classifications and nuances. Neurosurg Focus 14(6):e10, 2003.
7. Blake Welling, Yong-Kee Park, Ossama al-Mefty, Primary extramedullary tumors of the craniovertebral junction in Surgery of the Craniovertebral Junction, De Curtis A. Dickman, Robert F. Spetzler, Volker K.H. Sonntag (eds), Thieme, 1998, 239–240.
8. Samii M, Klekamp J, Carvalho G: Surgical results for meningiomas of the craniocervical junction. Neurosurgery 39:1086–1095, 1996.

METASTAZELE CEREBRALE

BOGDAN SUCIU, CRISTINA SUCIU, NICOLAE IANOVICI

La pacienţii cu cancer sistemic, metastazele cerebrale reprezintă o importantă cauză de morbiditate şi mortalitate survenind în aproximativ 20–40% din cazurile cu cancer sistemic si constituie principala cauză de deces la aceşti bolnavi [1–3]. La adult metastazele cerebrale sunt mai frecvente decât tumorile cerebrale primare [4]. Prin procentul mare pe care îl au şi prin problemele de diagnostic şi terapie pe care le ridică, metastazele cerebrale constituie o problemă importantă a neurochirurgiei şi neurooncologiei.

Epidemiologie. Incidenţa metastazelor cerebrale (MC) este apreciată la 10–30% din totalul tumorilor intracerebrale, dar date exacte referitoare la incidenţa lor sunt greu de obţinut [5]. Creşterea frecvenţei metastazelor cerebrale în ultimele studii se datorează mai probabil perfecţionării mijloacelor de investigaţie paraclinică dar şi creşterii gradului de îmbătrânire a populaţiei şi prelungirii vieţii pacienţilor cu neoplazii în urma tratamentelor adjuvante efectuate [6]. În experienţa Clinicii de Neurochirurgie Cluj-Napoca metastazele cerebrale ocupă locul al treilea sub raportul numărului de cazuri, după Meningioame, glioame, în proporţie de 17%.

Etiopatogenie. La adulţi tumorile primare care metastazează cel mai frecvent la nivel cerebral sunt în ordina incidentei: plămân (în cel puţin 50% din cazuri, cele mai frecvente fiind tumorile *small-cell*, nekeratinizat şi *non small-cell*), sân (15–25%), melanomul (5–20%), colon, rect şi rinichi, dar în general orice cancer poate determina metastaze cerebrale [7–9]. Cancerul pulmonar cu celule mici reprezintă doar 20% dintre cancerele plămânului, dar este mult mai probabil să determine metastaze cerebrale decât celelalte tipuri (80% dintre pacienţii are au trăit peste 2 ani de la diagnostic) [10].

Vârsta cea mai frecventă a apariţiei metastazelor cerebrale corespunde cu vârsta medie la care apar neoplaziile (decada a V-a).

Sexul masculin este mai frecvent afectat, astfel 85% din metastazele cerebrale de cancer bronhopulmonar survin la bărbaţi. La sexul feminin predomină metastazele cerebrale cu punct de plecare de la nivelul sânului şi sferei genitale (col uterin) [11]. La tineri metastazele cerebrale au ca sediu primar sarcoamele (sarcomul osteogenic, rabdomiosarcomul, sarcomul Ewing) şi tumorile cu celule germinale [12].

Metastazele intracraniene pot fi localizate în parenchimul cerebral (aproximativ 75%) sau pot infiltra leptomeningele sub forma carcinomatozei meningeale [13]. Raportul dintre localizările supratentoriale/infratentoriale este de 8:1 iar dintre cele supratentoriale lobul frontal este cel mai frecvent sediu (35%). Predominanţa metastazelor cerebrale la joncţiunea dintre substanţa albă şi cea cenuşie este rezultatul modificărilor de dimensiune a vaselor la acest nivel, vasele îngustate acţionează ca o barieră pentru embolii tumorali [14,15].

Faza de metastază cerebrală unică se referă la prezenţa unei singure leziuni cerebrale fără a lua în calcul metastazele din alte parţi ale corpului. Faza de metastază cerebrală solitară se referă la cazurile rare în care metastaza cerebrală este singura leziune tumorală canceroasă diagnosticată. Metastazele de colon, sân şi cele cu celule renale sunt adesea unice pe când cele de la plămân şi melanom sunt adesea multiple [13].

Hemoragia intratumorală este prezentă la 3–14% dintre metastaze şi cel mai des este observată la metastazele de melanom, choriocarcinom, rinichi, plămân, sân şi tumori cu celule germinale [16]. Metastazele de la nivelul cancerului bronhopulmonar sunt sursa cea mai frecventă de leziuni hemoragice datorită numărului lor mare [6].

Prezentare clinică. Mai mult de 2/3 dintre pacienţi dezvoltă simptome neurologice în cursul bolii. De cele mai multe ori (80%) diagnosticul se face după descoperirea tumorii primare [16]. Prezentarea clinica a metastazelor cerebrale este similară cu a celorlalte procese expansiune intracraniene. Diagnosticul este relativ precoce în cazul pacienţilor cu tumori primare cunoscute (60%) [17] şi aflate sub tratament.

inv. 184961

Metastazele cerebrale pot însă debuta şi într-un mod particular printr-un accident de tip ictal în plină stare de sănătate aparentă. După un debut tipic de accident vascular cerebral ischemic urmează o perioadă de ameliorare parţială de câteva săptămâni, maxim trei, pentru ca ulterior să apară o reagravare a deficitului neurologic în paralel cu instalarea unui sindrom de hipertensiune intracraniană. Această evoluţie este datorată unei embolizări metastatice, iar evoluţia ulterioară este determinată de proliferarea tumorală locală. Debutul lent şi progresiv este observat la majoritatea pacienţilor.

Mai des decât în cadrul tumorilor cerebrale primitive, cele cu origine metastatică debutează cu crize epileptice, cefalee progresivă severă şi deficite motorii [1].

Pe lângă simptomele neurologice, mulţi pacienţi prezintă simptome cauzate de tumora primară.

Diagnosticul imagistic

Examenul CT nativ este de cele ami multe ori neconcludent, leziunea putând fi izo-, hipo- sau hiperdensă, adeseori mascată de edemul perilezional foarte bine reprezentat (fig. 4.204). Este utilă în urgenţă pentru că pune în evidenţă eventualele leziuni hemoragice intratumorale (fig. 4.205). Este obligatorie administrarea de contrast care creşte acurateţea diagnosticului deoarece majoritatea leziunilor captează substanţa. Utilizarea unei doze crescute de substanţă de contrast şi scanarea după 3 ore de la administrare creşte rata de diagnostic a tumorilor multiple şi este apropiată de cea a examenului RMN (fig. 4.206) [18–20].

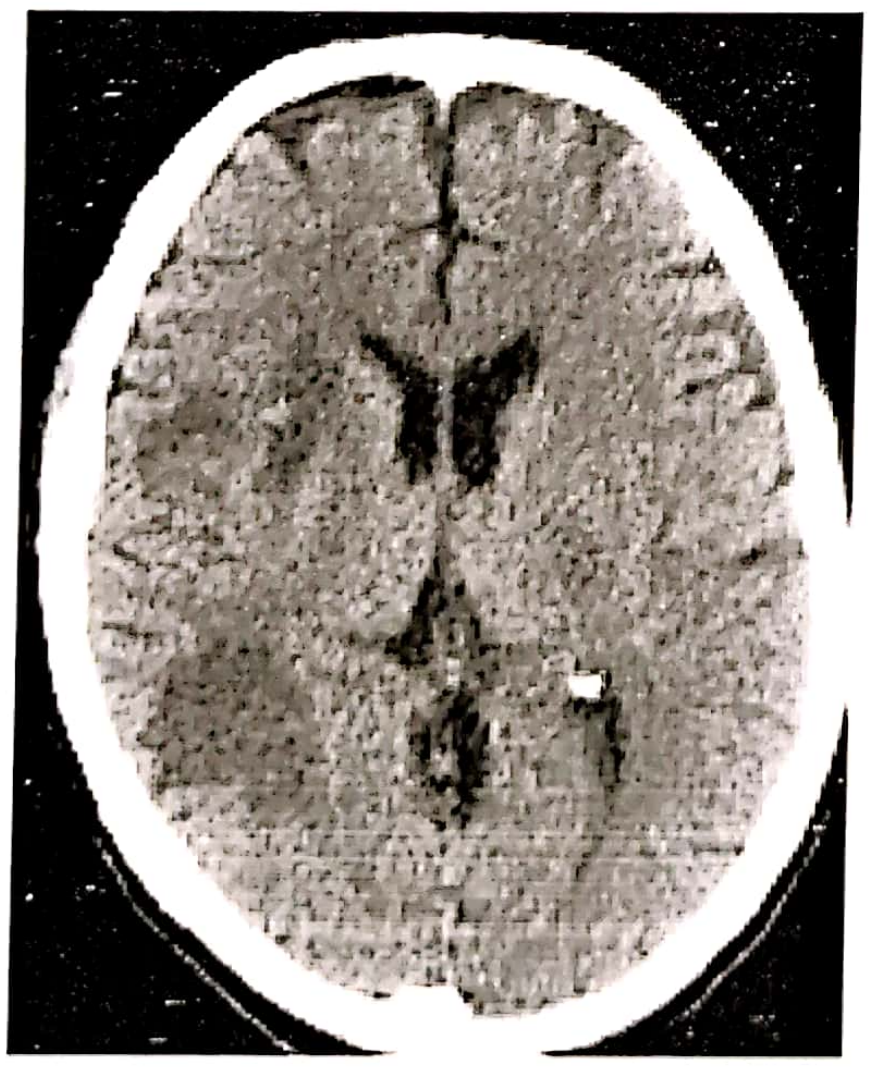

Figura 4.204. CT cranian nativ evidenţiază două leziuni hipodense sugestive pentru edem perilezional, fără a pune în evidenţă leziunea metastatică.

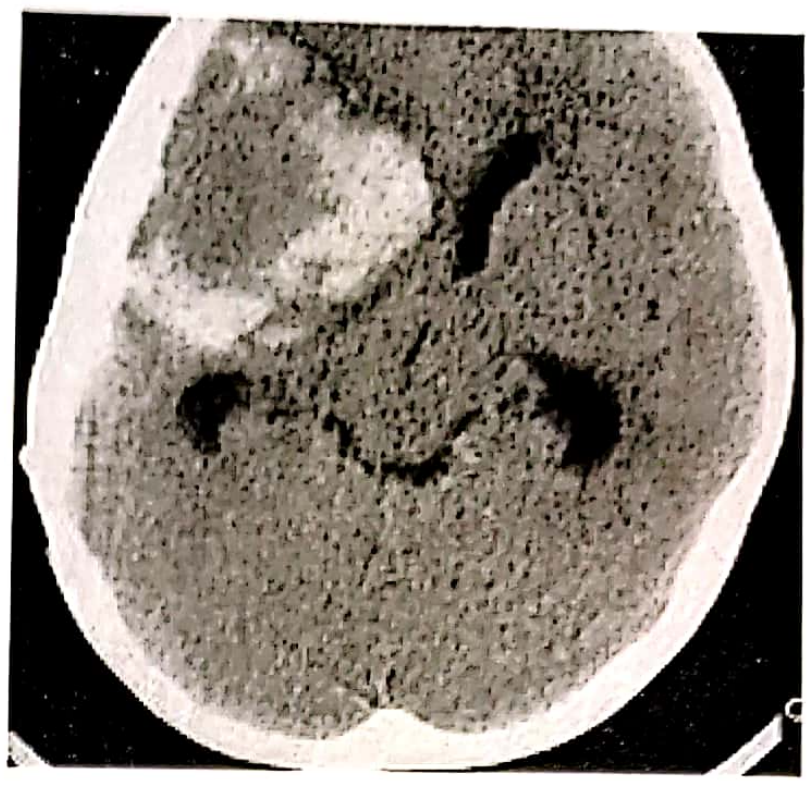

Figura 4.205. CT scan nativ evidenţiază o leziune hemoragică frontal drept sugestivă pentru o hemoragie intratumorală.

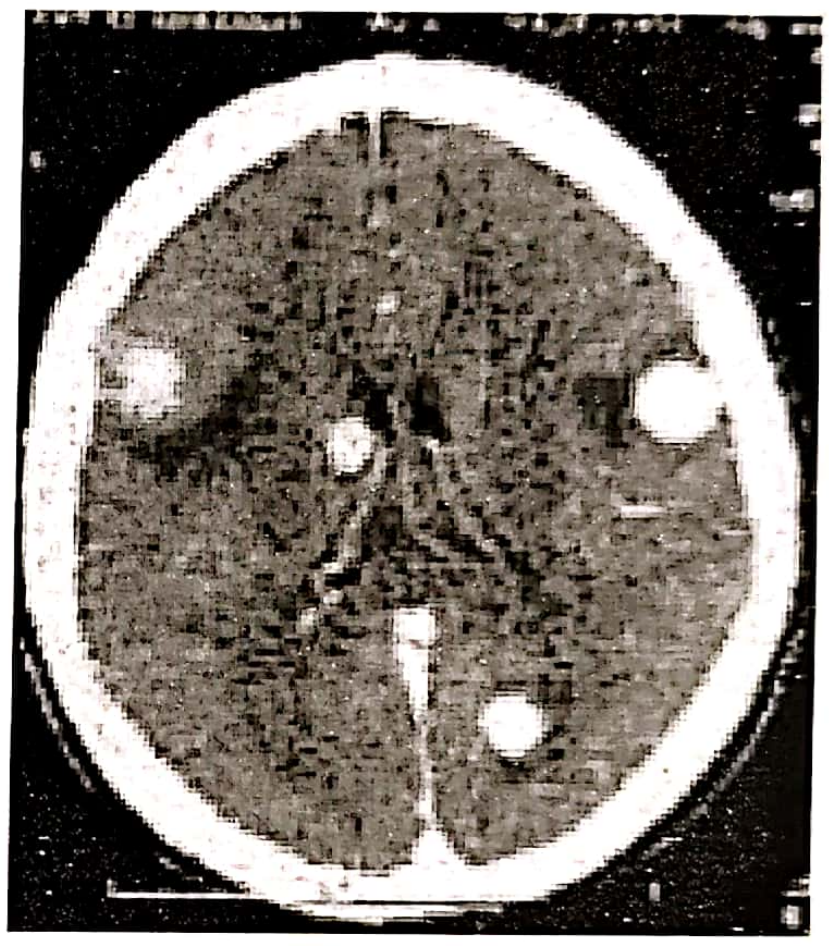

Figura 4.206. Metastaze cerebrale multiple la examinarea CT postcontrast tardivă.

Examinarea RMN cu administrarea substanţei de contrast este examinarea de elecţie, fiind cea mai specifică în determinarea prezenţei, localizării şi a numărului metastazelor [18,21].

Examenul RMN poate evidenţia leziunile izointense până la hipointensitate medie în T1 şi hiperintense în T2 (fig. 4.207); edemul înconjurător relativ hipointens în T1 şi hiperintens în T2; Metastazele de melanom şi cele cu hemoragie intratumorală hiperintense în T1 (fig. 4.208). După administrarea substanţei de contrast leziune solidă, nodulara sau cu halou neregulat.

Aceste investigaţii trebuie completate cu radiografia pulmonară, ecografia abdominală, scintigrafia osoasă şi alte explorări paraclinice [22].

Diagnosticul diferenţial

Dacă istoricul de cancer există şi leziunile cerebrale sunt multiple diagnosticul de metastaze cerebrale este aproape sigur. Pentru ca tratamentul este diferit, leziunea cerebrală unică trebuie diferenţiată de alte tumori cerebrale primare benigne sau maligne (glioame), limfoame, abcese, infarcte sau hemoragii cerebrale [23]. Carcinomatoza leptomeningeală poate fi confundată cu meningita cronică, leziuni postiradiere sau hemoragia extraaxială.

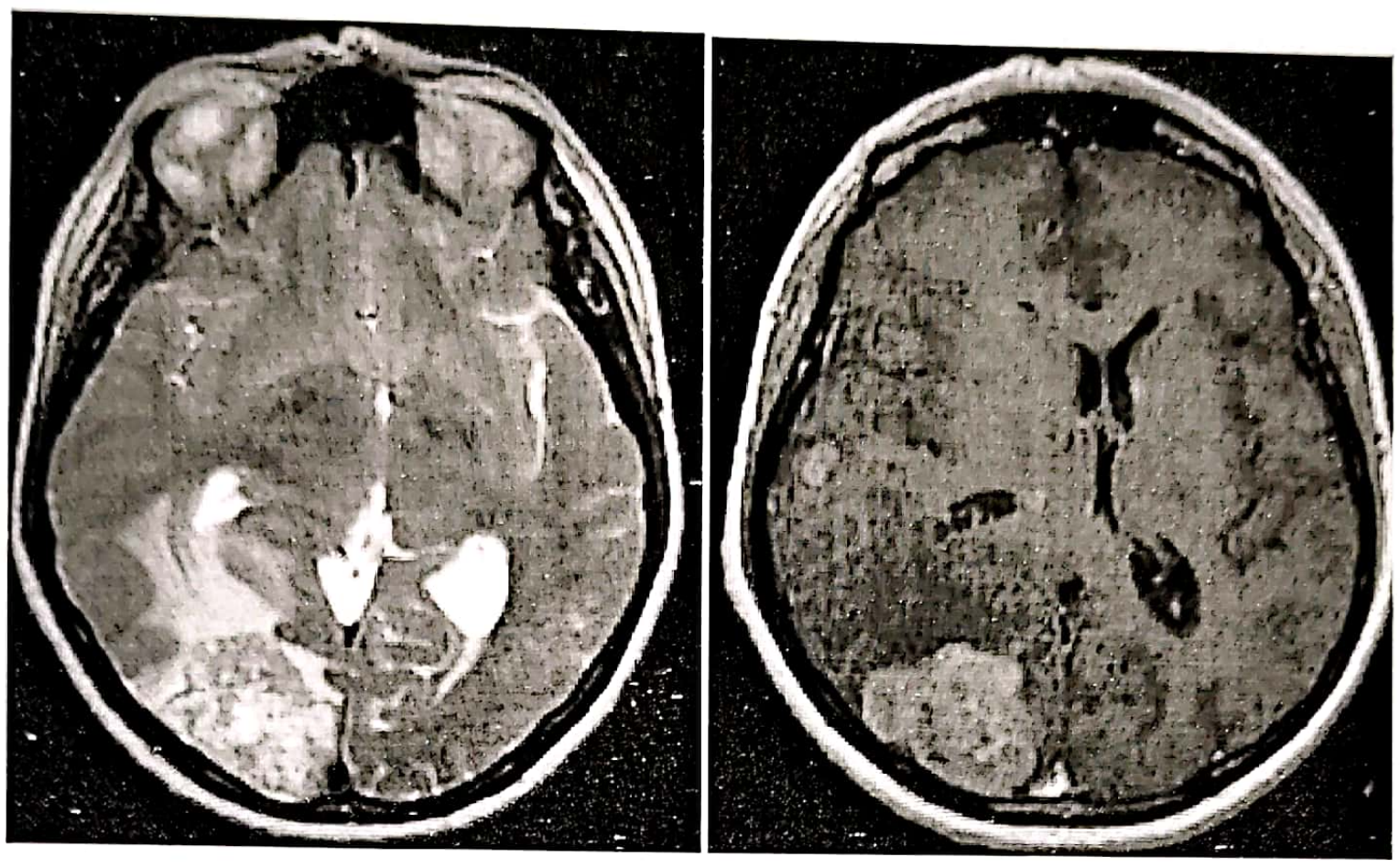

Figura 4.207. RMN nativ în T2 care pune în evidenţă o formaţiune inomogenă predominant hipodensă cu un marcat halou de edem cerebral; după injectarea de contrast formaţiunea se contrastează relativ uniform; de remarcat o mică leziune hipercaptantă temporală dreaptă invizibilă pe secţiunea fără contrast.

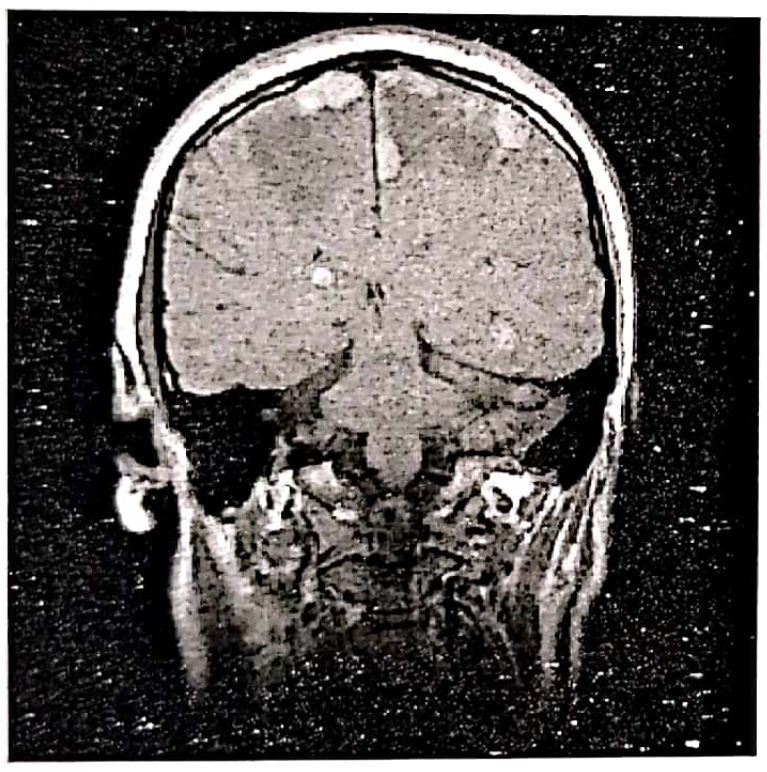

Figura 4.208. RMN nativ în T1 pune în evidenţă multiple leziuni spontan hiperdense (metastaze de melanom malign).

Atitudine terapeutică

Tratamentul metastazelor cerebrale este complex şi constă în ablare chirurgicală, radioterapie, radiochirurgie stereotactică, chimioterapie şi corticoterapie. Deciziile terapeutice trebuie să fie în funcţie de tipul, extinderea şi radiosensibilitatea tumorii primare, de morbiditatea produsă şi de numărul şi localizarea metastazelor [1].

Tratamentul metastazelor cerebrale trebuie ales în funcţie de factorii de prognostic (Clasa RPA – *recursive partitionong analysis*): tumora primară, vârsta, numărul şi localizarea metastazelor, indicele Karnofsky (tabelul 4.10) [24].

Tabelul 4.10

Clasa RPA de tratament al metastazelor cerebrale după Gaspar *et al.*

Clasa RPA	**1**		**2**		**3**			
					a		**b**	**c**
KPS	> 70				< 70			
Tumora primară	Controlată		Necontrolată		Controlată		Necontrolată	Necontrolată
Vârsta	< 65 ani		> 65 ani		< 65 ani		< 65 ani	> 65 ani
Metastaze	Numai cerebrale		Cerebrale şi Extracerebrale		Solitara cerebrală		Multiple cerebrale	Multiple cerebrale
Tratament	primar	adjuvant	primar	adjuvant	primar	adjuvant	PI	BSC
Meta solitara	Op/SRS	WBRT	Op/SRS		SRS/Op	WBRT?		
Oligometastaze (< 4)	SRS/Op	WBRT	SRS/Op					
Multiple metastaze	WBRT	+/–FBRT	WBRT					
Supravieţuirea	11 luni		6,5 luni		3 luni		2,5 luni	1 lună

KPS = *Karnofsky performance Score*; OP = operaţie; SRS = *Stereotactic Radiosurgery*; WBRT = *Wholw Brain Radiotherapy*; FBRT = *Fractionated Brai Therapy*; PI = *Plan Individual*; BSC = *Best Suportive Care*

Tratamentul medicamentos

În lipsa oricărui tratament supraviețuirea pacienților cu metastaze cerebrale este sub o lună [25]. Tratamentul medicamentos cuprinde *anticonvulsivante* de tip Phenitoin, Carabamazepin pentru profilaxia crizelor epileptice. *Corticosteroizi* pentru reducerea simptomatologiei generate de edemul cerebral. Doza medie este de 16–24 mg/zi [6]. Doza uzuală este de 4 mg administrate oral sau intravenos de 4 ori/zi, după ce simptomele au remis dozele se reduc treptat de-a lungul câtorva săptămâni până la doza de întreținere la care nu apare recurența simptomatologiei [6,23]. *Antagoniști de H_2*: Ranitidina, Omeran pentru protecția gastrică. Antialgicele recomandate sunt cele uzuale, nefiind indicate antialgice majore datorită depresiei respiratorii pe care o produc.

Tratamentul chirurgical. Din punct de vedere tehnic chirurgical, ablația meastaselor *unice* nu impune alte măsuri de ordin general decât în orice alt tip de tumoră intraaxială. Craniotomia/craniectomia va fi dictată de localizarea tumorii, iar principiile de abord transulcal ghidat ultrasonografic, disecție peritumorală în planul glial cu ablația în bloc, în cazul tumorilor de mici dimensiuni, sau al reducerii intratumorale (*peacemeal*) în cazul tumorilor de mari dimensiuni, se aplică și în aceste cazuri (fig. 4.209). De cele mai multe ori tumora nu este intens vascularizată, dar când există această hipervascularizație patologică, se vor lua toate măsurile de reducere și de aferentare vasculară a tumorii, prin coagulare bipolară [26]. În cazul metastazelor *multiple* opinia noastră este ca atunci când există posibilitatea exciziei în totalitate a acestora, tratamentul chirurgical este indicat având în vedere faptul că supraviețuirea este similară cazurilor cu metastaze unice. Din aceste considerente indicațiile tratamentului chirurgical pentru aceste situații sunt reprezentate de:

1. atunci când una dintre leziuni are expresie clinică simptomatică sau cu potențial letal (leziunile cu localizare la nivelul fosei cerebrale posterioare sau la nivelul lobului temporal) – reprezintă doar o măsură terapeutică paliativă;
2. metastaze multiple care pot fi toate ablate chirurgical;
3. tumora primară nediagnosticată/neidentificată: biopsie stereotactică pentru diagnostic histopatologic.

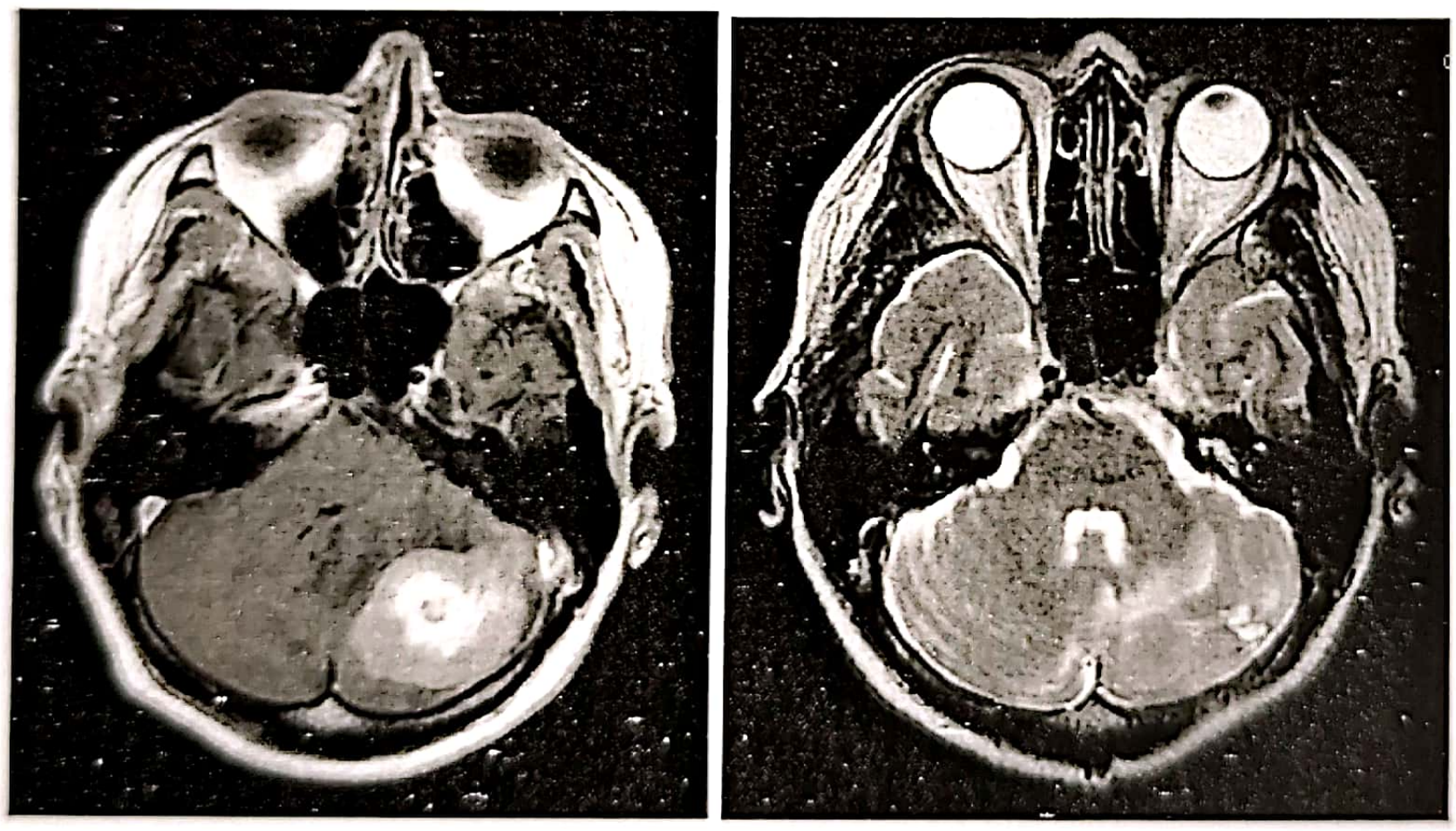

Figura 4.209. Examinare RMN pre- și postoperatorie a unui pacient cu metastază cerebrală unică localizată în emisferul cerebelos stâng.

Radiochirurgia stereotactică are avantajul că poate aborda și leziunile localizate profund (nuclei bazali, talamus, trunchi cerebral) fără a produce lezarea țesutului normal prin care se ajunge la leziune [27]. Metastazele cerebrale ale tumorilor radiorezistente cum ar fii melanomul, carcinomul cu celule renale și de colon răspund la Radiochirurgia stereotactică la fel de bine ca și cele radiosensibile. **Radioterapia standard** este mai ales folosită **ca tratament adjuvant după chirurgie sau radiochirurgie** în ideea de-a distruge tumorile care nu sunt vizibile imagistic. Studii au arătat că reduce rata recurenței și prelungește supraviețuirea [28]. Supraviețuirea medie a pacienților cu metastaze cerebrale multiple după radioterapie ca unic tratament este de 2–6 luni cu un bun control al simptomelor incluzând cefaleea, deficitul motor, starea de confuzie și pareze de nervi cranieni. Tratamentul cu doze fracţionate este în general folosit, cel mai comun 30 Gy în 10 fracţiuni.

Prognosticul metastazelor cerebrale este rezervat, fiind determinat în primul rând de natura şi evoluţia tumorii primare, de numărul leziunilor cerebrale şi de răspunsul la terapia adjuvantă. În cazul tumorilor unice, durata medie de supravieţuire este de un an [26].

BIBLIOGRAFIE

1. Constantinovici A, Ciurea AV: Ghid practic de neurochirurgie Ed. Medicala Bucureşti 1998, p. 275–280.
2. Patchell RA, Tibbs PA, Walsh JW, Maruyama Y, Kryscio RJ, Markesbery WR, Macdonald JS, Young: A randomized trial of surgery in the treatment of single brain metastases to the brain. B: N Engl J Med 1990, 322:494–500.
3. Smalley SR, Schray MF, Laws ER Jr, O'Fallon JR: Adjuvant radiation therapy after surgical resection of solitary brain metastasis: association with pattern of failure and survival. Int J Radiat Oncol Biol Phys 1987, 13:1611–1617.
4. Figlin R. A., Piantadosi S., Feld R., *et al.*, Intracranial Recurrence of Carcinoma After Complete Resection of Stage I, II, and III Non Small-Cell Lung Cancer N Engl. J. Med. 1988 318: 1300–5.
5. Wen PY, Black PM, Loeffler JS: Edited by: DeVita V, Hellman S, Rosenberg SA. Cancer: Principles and Practice of Oncology (ed 6). In Metastatic Brain Cancer. Philadelphia, PA, Lippincott, WIlliams, & Wilkins; 2001:2655–2670.
6. Tsao MN, Laetsch NS, Wong RKS, Laperriere N. Management of brain metastases: role of radiotherapy alone or in combination with other treatment modalities Toronto (ON): Cancer Care Ontario (CCO); 2004 Mar. 35 p.
7. Mark S. Greenberg Handbook of Neurosurgery Fifth Edition, 2001. p. 453–469.
8. Paillas JE, Constant JP *et al.* Les tumeors metastaique du systeme nerveux central, neurochir 1974, p. 20, supl. 2.
9. Voorhies RM, Sundaresan N, Thaler HT: The single supratentorial lesion. An evaluation of preoperative diagnostic tests. J Neurosurg 1980 Sep; 53(3): 364–8.
10. Nugent JL., Bunn PA., Matthews MJ *et al.* CNS Metastases in Small-Cell Bronhogenic Carcinom: Increasing Frequensy and Changing Pattern witg Lengthning Survival Cancer 44, 1979, 1885–93.
11. Arseni C., Constantinescu A. Metastazele sistemului nervos. Edit. Academiei Române, Bucureşti 1990.
12. Julian R. Youmans, M.D., Ph. D *et al.* Neurological Surgery fourth edirion, vol. IV. p. 2748–2758.
13. Graus F., Walker RW, Allen J.C.J.: Brain metastases in children Pediatr., 103:558–562, 1983.
14. Metha M, Rodrigus P, Terhaard C, *et al.* Survival and neurologic outcomes in a randomized trial of motexafin-gadolinium and whole-brain radiation therapy in brain metastases. Journal of Clinical Oncology 2003; 21: 2529–2536.
15. Tosoni A, Ermani M, Brandes AA: The pathogenesis and treatment of brain metastases: a comprehensive review. Critical Rev Oncol Hematol 2004, 52:199–215.
16. Weiss L., Gilbert H.A., and Posner J.B. Brain metastasis Boston G.K. Hall, 1980, pp. 189–207.
17. Posner J: Management of central nervous system metastasis, Sem. Oncol. (1977); 4: pp. 81–91.
18. Lagerwaard FJ, Levendag PC, Nowak PJ, *et al.* Identification of prognostic factors in patients with brain metastases: a review of 1292 patients. International Journal of Radiation Oncology, Biology, Physics 1999; 43: 795–803.
19. Voorhies RM, Sundaresan N, Thaler HT: The single supratentorial lesion. An evaluation of preoperative diagnostic tests. J Neurosurg 1980 Sep; 53(3): 364–8.
20. Cairncross JG: Management of brain metastases. Proc Am Acad Neurol 1986; 1: 3–15.
21. Hwang TL, Close TP, Grego JM:. Predilection of brain metastasis in gray and white matter junction and vascular border zones Cancer 1996 Apr 15; 77(8): 1551–5.
22. Sze G, Johnson C, Kawamura Y *et al.* Comparison of single- and triple-dose contrast material in the MR screening of brain metastases. American Journal of Neuroradiology 1998; 19: 821–828.
23. Metha M, Rodrigus P, Terhaard C, *et al.* Survival and neurologic outcomes in a randomized trial of motexafin–gadolinium and whole-brain radiation therapy in brain metastases. Journal of Clinical Oncology 2003; 21: 2529–2536.
24. Gaspar L, Scott C. Rotman M, *et al.* Recursive partitioning analysis (RPA) of prognostic factors in three Radiation Terapy Oncology Group brain metastases trial International Journal of Radiation Oncology, Biology, Phisics 1997 745–751.
25. Zimm S, Wampler GL, Stablein D, Hazra T, Young HF: Intra-cerebral metastases in solid tumor patients. Natural history and results of treatment. Cancer 1981, 48:384–394.
26. Florian I.Şt., Oşlobanu A., Andraşoni Z., Oşlobanu S: Tumorile de fosă posterioară la adult, in Tratat de Neurochirurgie sug coordonarea Prof.Dr.MSc Alexandru Vlad Ciurea, vol. I, Edit. Medicală 2010, p. 493–564.
27. Wen PY, Loeffler JS: Management of brain metastases. Oncology (Huntingt) 1999, 13:941.
28. Tosoni A, Ermani M, Brandes AA: The pathogenesis and treatment of brain metastases: a comprehensive review. Critical Rev Oncol Hematol 2004, 52:199–215.

TUMORILE ORBITALE

IOAN SZABO, BIANCA SZABO

CONSIDERAȚII DE TERMINOLOGIE

Bogăția limbii române face ca să dispunem de doi termeni sinonimi pentru desemnarea unui proces tumoral aflat în orbita oculară, respectiv termenul de „orbital" și cel de „orbitar". Ambii au circulație preclinică și clinică răspândită și se pot considera corecți gramatical. Noi utilizăm termenul de „orbital" (și nu „orbitar") pentru următoarele considerente:

– DICȚIONARUL EXPLICATIV AL LIMBII ROMÂNE (Edit. Academiei Române, 1994) conține cuvântul orbital (p. 726) cu două sensuri. Unul din sensurile cuvântului orbital este „...aflat în orbita oculară...". Cuvântul „orbitar" nu se găsește în Dicționarul Explicativ al Limbii Române.

– Sursa principală și unanim acceptată a termenilor anatomici, „NOMINA ANATOMICA" ed. a VI-a, Curchill – Livingstone,1989, în capitolul regiuni și părți ale corpului, denumește regiunea menționată ca „Regio orbitalis" (p. A13) și nu „regio orbitaris"...

– O serie întreagă de termeni anatomici consacrați, cuprind în denumirea lor cuvântul „orbital". Exemple semnificative sunt: nervul supraorbital (*nervus supraorbitalis* – p. A79), artera supraorbitală (*arteria supraorbitalis* – p. A55), nervul suborbital *nervus infraorbitalis* – p. A.80), nervul zigomaticoorbital, septul orbital (*septum orbitale* – p. A.87), fisura orbitală superioară (*fissura orbitalis superior* – p. A17) sau fisura orbitală inferioară (*fissura orbitalis inferior* – p. A17), incizura supraorbitală (*incisura supraorbitalis* – p. A.16).

– Cuvântul corespunzător ca sens, din literatura anglo-saxonă, este „orbital".

– Efectuarea unui *search* pe un motor de căutare pe internet cu cuvântul cheie „orbital" aduce peste 1 milion de titluri. Același motor pentru cuvântul cheie „orbitar" va găsi doar câteva zeci. Cel care dorește maximizarea șanselor de accesare a lucrărilor sale pe internet, este sfătuit cu căldură să utilizeze termenul recomandat de noi.

GENERALITĂȚI

Orbitele sunt două cavități paramediane și simetrice localizate în partea superioară a regiunii faciale anterioare, între neurocraniu și viscerocraniu și la limita de competență a mai multor specialități – neurochirurgia, oftalmologia, oto-rino-laringologia, chirurgia oro-maxilo-facială, chirurgia plastică și reparatorie, anatomia patologică sau oncologia. Din punct de vedere neurochirurgical, orbitele fac parte integrantă din regiunea anterioară a bazei de craniu [1–4].

Momente din istoria chirurgiei tumorilor de orbită

Primele intervenții asupra orbitei aveau ca scop îndepărtarea chirurgicală a conținutului său împreună cu procesul patologic. Aceste tipuri de intervenție sunt numite exenterații. Vechii egipteni și sumerieni, cu 2500 ani î.H. exenterau orbita cu scop religios sau ritual. În anul 1555 este descrisă prima exenterație efectuată de Lange. Abia în anul 1826 Cleoburey descrie o tehnică mai simplă de exenterație, aplicabilă la un număr mai mare de bolnavi. În anul 1744 Thomas Hope efectuează o intervenție chirurgicală asupra orbitei cu păstrarea globului ocular. Prima craniotomie efectuată pentru ablarea unei tumori intracraniene care a produs exoftalmie a fost efectuată de Durante în 1887 la Roma. McArhur în 1912 și Frasier 1913 descriu o cale de abord prin craniotomie frontală unilaterală cu rezecția arcadei orbitale superioare și tavanului orbitei, pentru abordul regiunii hipofizare. La 7 aprilie 1930, Naffziger efectuează prima operație de decompresiune transfrontală a orbitei. Din anul 1938 Naffziger a extins rezecția osoasă, care interesa nu numai tavanul orbitei ci și peretele lateral și marginea supraorbitală. În anul 1842, Hegmann scrie o teză de doctorat despre neuroamele nervului optic. Dott și Meighan, în 1933, propun, în glioamele de nerv optic, un abord mixt anterior şi superior transfrontal, prin enucleaţie standard pe cale anterioară, urmată de secţionarea transfrontală a nervului optic la nivelul chiasmei optice. În anul 1941, Walter Dandy publică un articol de referinţă în care consideră abordul chirurgical transcranian neurochirurgical mai eficient decât „căile de abord practicate de oftalmologi" [7].

Chirurgia modernă a orbitei se orientează spre tehnici minim invazive, funcţionale, cu corectare estetică şi rehabilitare precoce, efectuate de echipe pluridisciplinare formate din specialişti experimentaţi în domeniu [8–10].

ANATOMIE CHIRURGICALĂ

Orbitele au forma aproximativă de piramidă patrulateră, cu baza orientată anterior, vârful posteromedial, pereţii superior, inferior, medial şi lateral. La constituirea orbitelor osoase contribuie un număr de şapte oase: frontal, sfenoid, etmoid, maxila, zigomatic, lacrimal şi palatin (fig. 4.210) [11].



Figura 4.210. Pereţii orbitei osoase – peretele superior, inferior, medial şi lateral.

Conţinutul orbitei este reprezentat de globul ocular, nervul optic, anexele lor musculare, vasculonervoase, de susţinere şi aparatul lacrimal. Orbitele comunică direct cu cavitatea craniană, sinusul frontal, sinusul etmoidal, sinusul sfenoidal, sinusul maxilar, regiunea temporală, regiunea infratemporală, regiunea anterioară a feţei. Elementele musculare intraorbitale sunt m. ridicător al pleoapei superioare, m. drept superior, inferior, medial şi lateral, m. oblic superior şi m. oblic inferior. Cea mai mare parte a lor îşi au originea posterior pe inelul tendinos Zinn, şi formează conul muscular. Principalul ax vascular arterial al orbitei este a. oftalmică, ramură din a. carotidă internă. Ramurile sale principale sunt a. lacrimală, a. centrală a retinei, aa. ciliare, a. etmoidală anterioară, a. etmoidală posterioară, .supraorbitală, a. suborbitală. Sângele venos este drenat de v. oftalmică superioară şi inferioară. Principalele ramuri nervoase intraorbitale sunt n. frontal cu ramurile sale nn. supraorbital şi supratrohlear, apoi n. oculomotor cu ramura superioară şi inferioară, n. lacrimal, n. etmoidal anterior şi posterior, n. nazociliar, n. abducens, n. trohlear. Aparatul lacrimal este constituit din glanda lacrimală cu porţiunea sa intraorbitală şi palpebrală şi căile lacrimale – sacul şi canalul lacrimal [16,17].

Topografie orbitală

Regiunile topografice ale orbitei sunt delimitate fie de diferite axe sau planuri, ori de anumite structuri anatomice intraorbitale cu mare valoare topografică.

Septul orbital este dispus în plan frontal şi constituie limita anterioară a orbitei.

Ecuatorul anatomic al globului ocular este locul geometric al punctelor de pe suprafaţa globului ocular, situate la distanţă egală între polul anterior şi polul posterior al globului ocular.

Regiunile topografice principale ale orbitei, care corespund necesităţilor teoretice şi practicii neuroimagistice şi chirurgicale, în concepţia noastră, sunt următoarele:

Orbita anterioară este porţiunea din orbită, limitată anterior de septul orbital şi posterior de un plan frontal care trece prin ecuatorul anatomic al globului ocular.

Orbita medie: spaţiul limitat anterior de ecuatorul anatomic al globului ocular şi posterior de planul care trece prin joncţiunea dintre globul ocular şi nervul optic.

Porţiunea retrobulbară a orbitei este spaţiul limitat anterior de planul frontal care trece prin joncţiunea dintre nervul optic şi polul posterior al globului ocular şi posterior de planul frontal care trece prin orificiul anterior al canalului optic.

Orbita posterioară este porţiunea din orbită situată posterior de planul frontal care trece prin ecuatorul anatomic al globului ocular până la planul frontal care trece prin orificiul anterior al canalului optic. Ea cuprinde reunite orbita medie şi porţiunea retrobulbară a orbitei.

Apexul orbital este porţiunea din orbita posterioară, din vecinătatea orificiului anterior al canalului optic. Este limitat anterior de un plan care corespunde unghiului posterior al peretelui orbital inferior.

Spaţiul extraconal şi spaţiul intraconal. Orbita posterioară este împărţită de conul muscular şi fasciile anexate muşchilor extrinseci ai globului ocular, într-un spaţiu extraconal şi un spaţiu intraconal.

Compartimentul optic, suboptic şi supraoptic al spaţiului intraconal. Spaţiul intraconal este împărţit de două planuri orizontale, unul superior, care trece tangent la porţiunea superioară a circumferinţei nervului optic şi altul inferior, care trece tangent la circumferinţa inferioară a nervului optic, în trei compartimente: un compartiment optic, unul supraoptic şi unul suboptic.

Compartimentul medial şi compartimentul lateral al spaţiului intraconal. Planul sagital care trece prin axul nervului optic împarte spaţiul intraconal într-un compartiment medial şi un compartiment lateral.

Spaţiul extraperiostal. Spaţiul virtual dintre pereţii osoşi ai orbitei şi suprafaţa externă a periorbitei este denumit spaţiul extraperiostal.

Orbita osoasă. După unii autori, pereţii care formează orbita osoasă constituie un compartiment individual al orbitei (fig. 4.211, fig. 4.212).

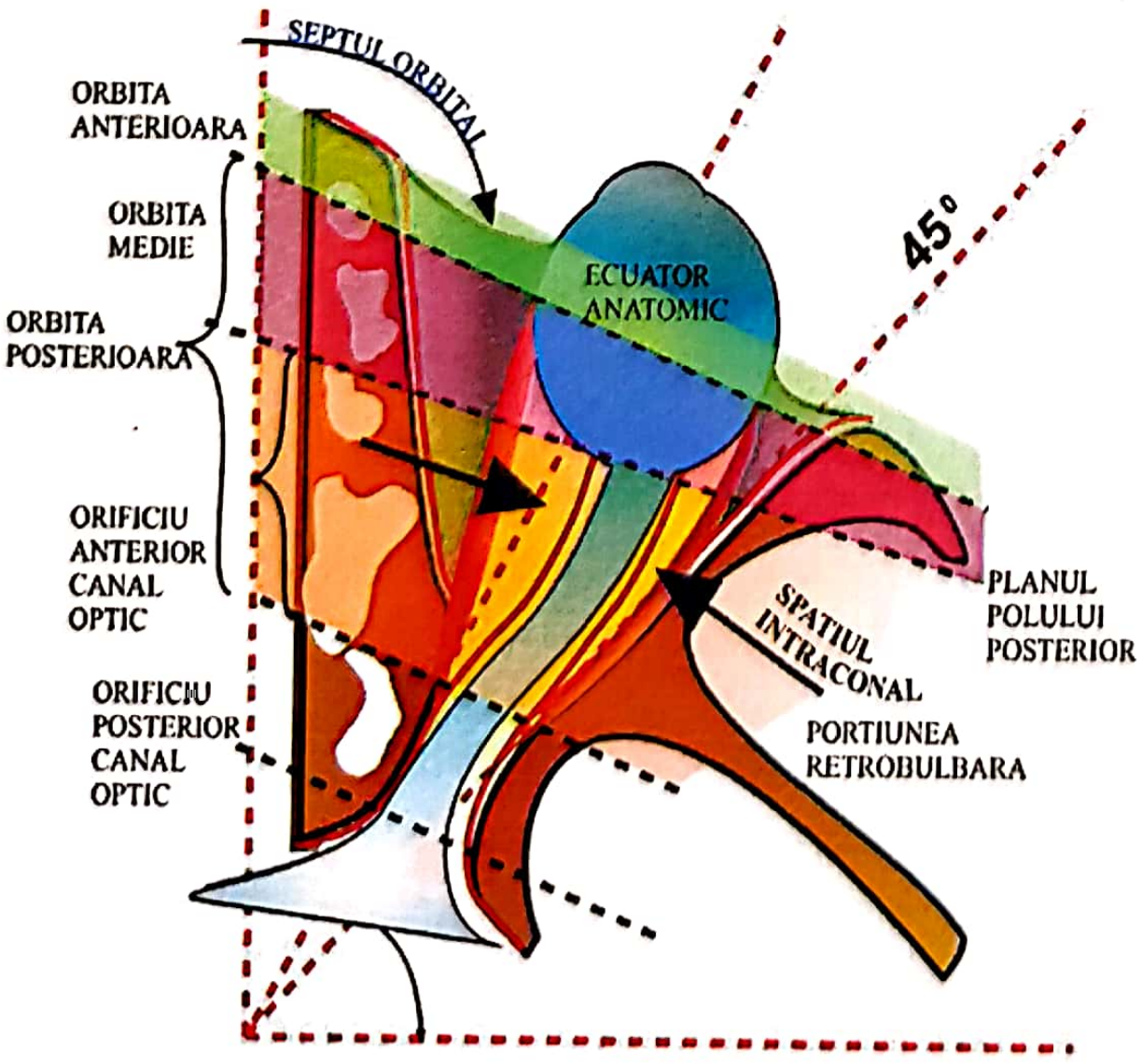

Figura 4.211. Regiuni topografice ale orbitei, secţiune axială.

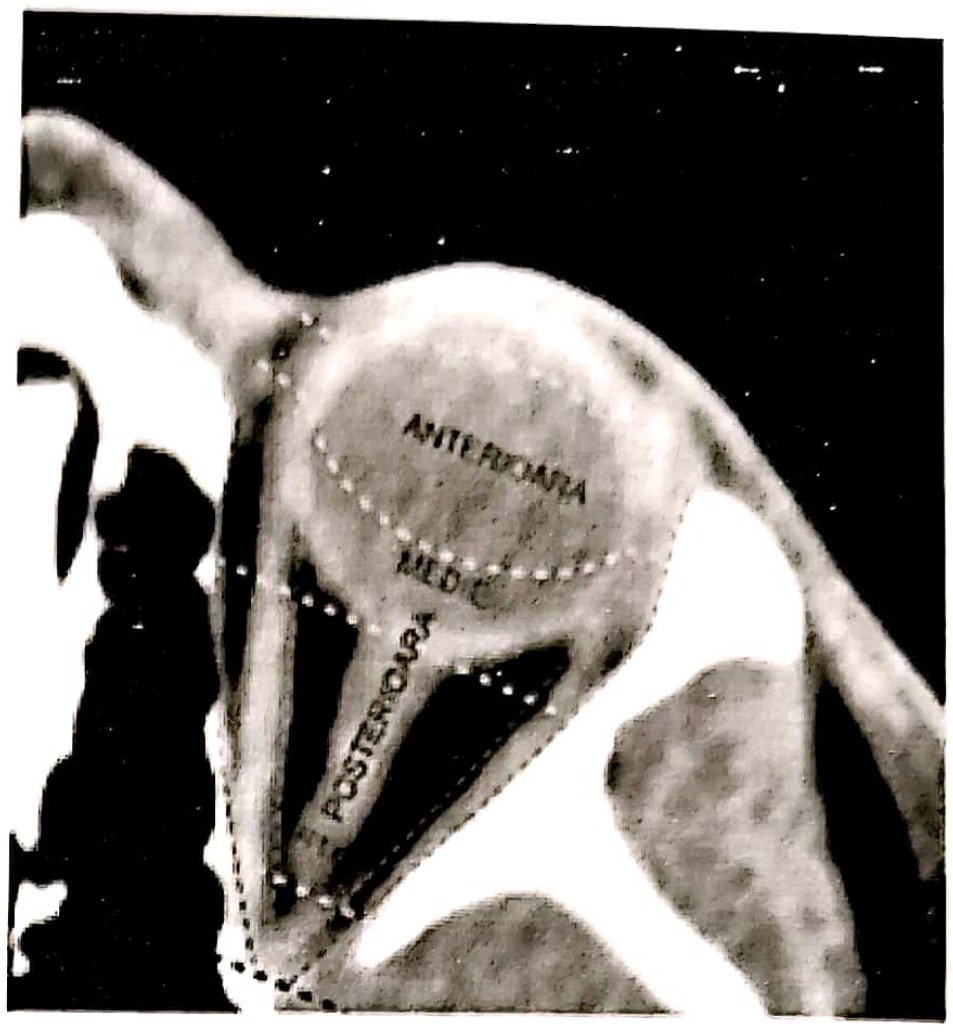

Figura 4.212. Regiuni topografice ale orbitei, marcate pe CT-scan axial normal.

TUMORILE ORBITALE

Definiţie, clasificare [18,19]

Tumorile orbitale sunt procese expansive situate în orbită, formate din celule modificate cu caracter tumoral. Ele se clasifică în funcţie de mai multe criterii.

– După caracter – sunt benigne sau maligne.

– După origine – primare, secundare sau metastatice.

– După vârsta la care apar – sunt tumori orbitale la copil şi tumori orbitale la adult.

– După aspectul histopatologic – sunt tumori vasculare, neurogene, mezenchimale, disembrioplazice, chistice, epiteliale, leucemii şi limfoame, carcinoame, tumori metastatice, pseudotumori inflamatorii etc.

SIMPTOMATOLOGIA CLINICĂ A TUMORILOR ORBITALE [20–22]

Durerea locală. Durerea nu este caracteristică tumorilor orbitale primare, nici chiar în formele severe. Uneori apare o senzaţie de presiune intraorbitală. Durere nevralgică de tip trigeminal poate apare în stadii avansate ale tumorilor intraorbitale secundare. În cazul metastazelor intraorbitale sau unor tumori intraorbitale secundare, durerea accentuată, netratabilă, poate constitui indicaţie de exenteraţie de orbită.

Inspecția pleoapelor. În tumorile de orbită se pot evidenția tumefieri palpebrale, colorații anormale, tumora vizibilă la nivelul pleoapei, edem palpebral, ptoză palpebrală (fig. 4.213, 4.214).

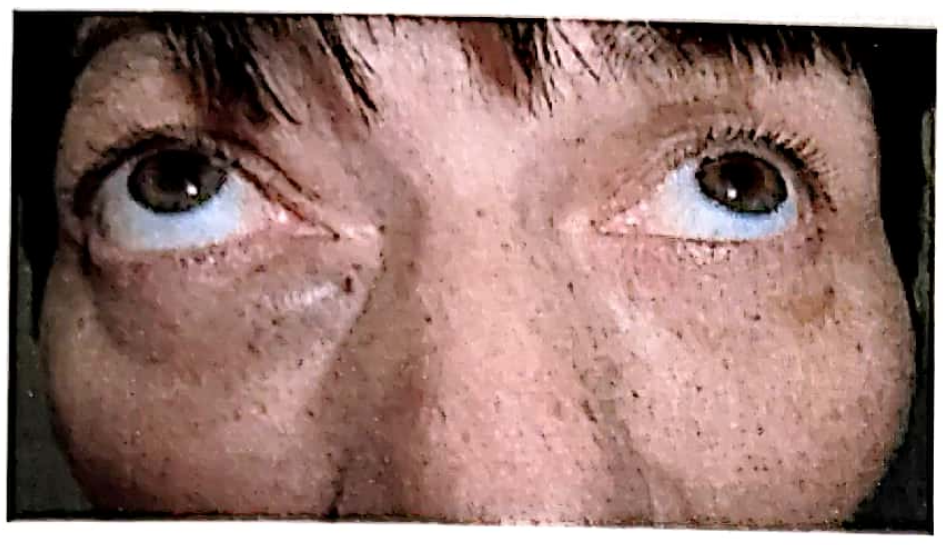

Figura 4.213. C.L. 38 ani. Tumefiere palpebrală inferioară – hemangiom cavernos orbita dreaptă.

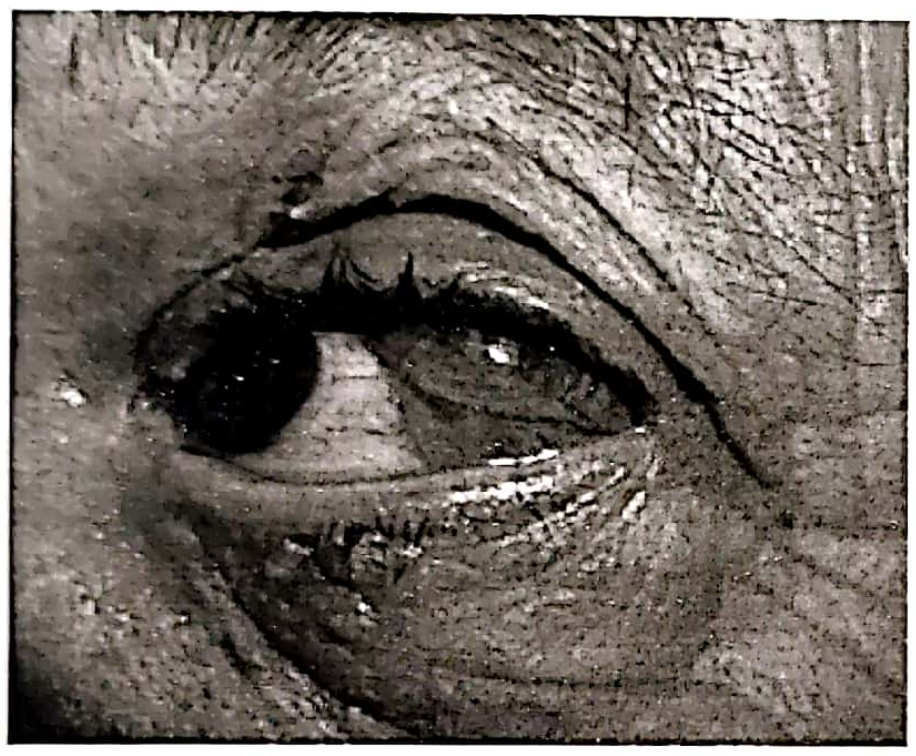

Figura 4.214. L.M. 78 ani. Tumora vizibilă pin conjunctivă. Limfom malign orbital stâng.

Inspecția conjunctivei uneori permite evidențierea vizuală a tumorii extinse în orbita anterioară. Frecvent întâlnite în tumorile de orbită metastatice sau secundare sunt hemoragiile conjunctivale asociate cu chemosis (fig. 4.215).

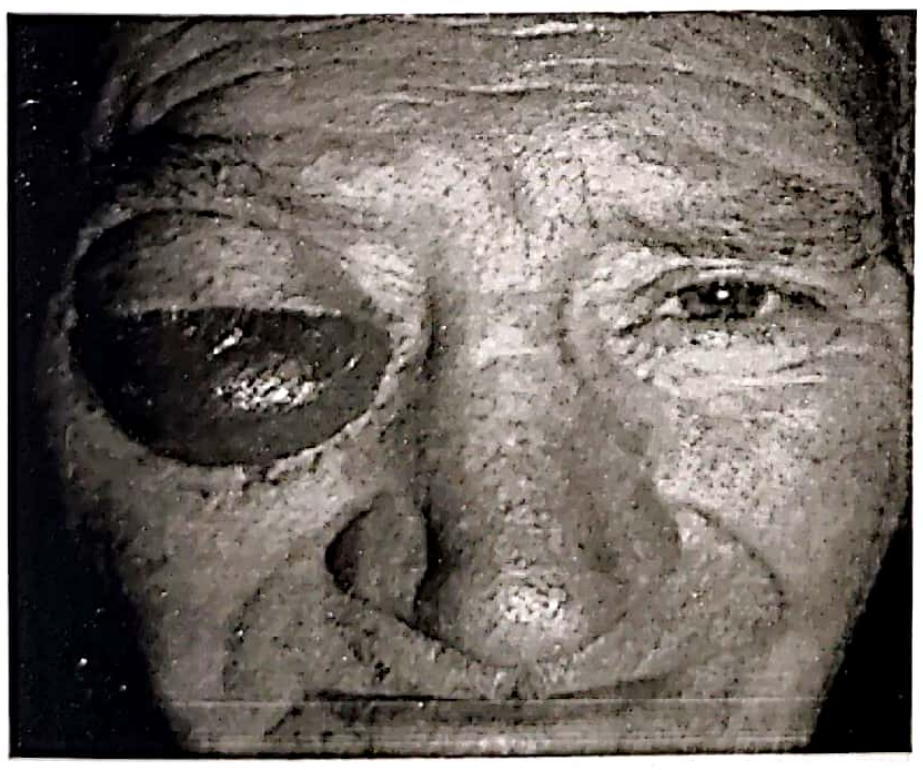

Figura 4.215. O.I. 72 ani. Chemosis și hemoragie conjunctivală. Melanom intraorbital secundar.

Exoftalmia unilaterală este caracteristică proceselor expansive intraorbitale. Constă din deplasarea anterioară a globului ocular. Diferența de 2 mm între polul anterior al celor doi globi oculari este semnificativă clinic. Forma sa extremă este exorbitismul, când globul ocular tinde să părăsească orbita. Exoftalmiile se clasifică mai multe categorii: exoftalmii unilaterale sau bilaterale, exoftalmii axiale și neaxiale, exoftalmii dureroase sau nedureroase, exoftalmii intermitente, exoftalmii pulsatile sau nepulsatile (fig. 4.216).

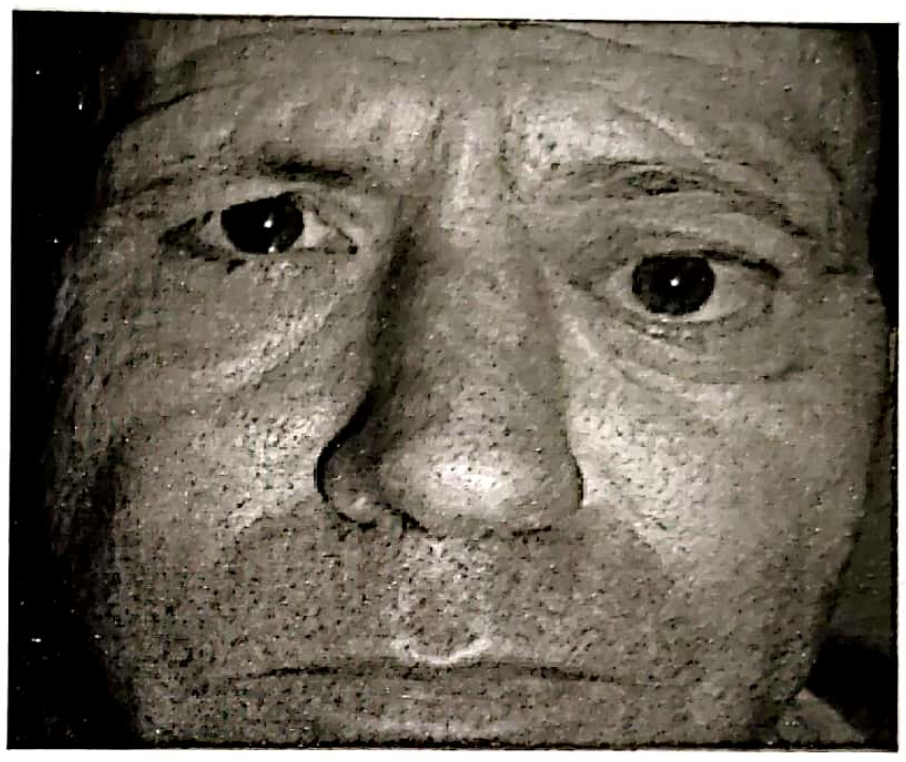

Figura 4.216. M.G. 58 ani. Exoftalmie unilaterală stânga neaxială. Chist dermoid în spațiul extraperiostal superolateral stâng.

Enoftalmia este rar întâlnită în tumorile orbitale. S-a descris la pacienți cu metastaze de adenocarcinom mamar, carcinom gastric schiros sau tumoră neurogenă la bolnavi cu boala Recklinghausen I și hipoplazie sau aplazie de aripă mică de sfenoid (fig. 4.217).

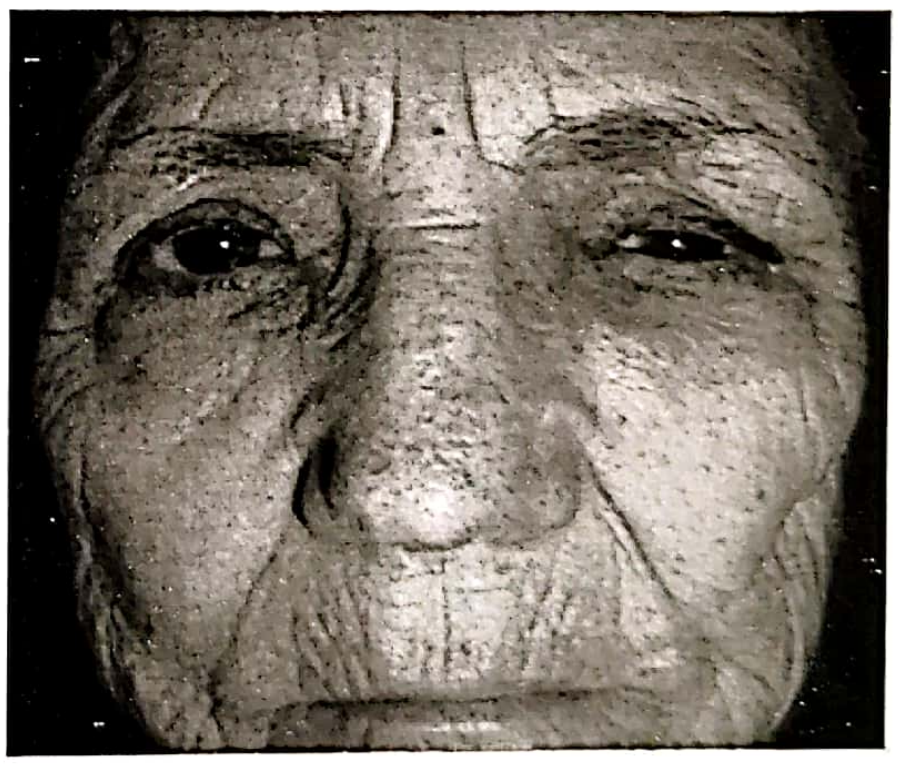

Figura 4.217. M.I. 71 ani. Enoftalmie unilaterală stânga. Metastază intraorbitală posterioarăde adenocarcinom mamar.

Pseudoexoftalmia globului ocular sănătos, se poate datora interpretării date enoftalmiei globului afectat sau poate apare datorită enoftalmiei contralaterale postoperatorii.

Dislocarea globului ocular este caracteristică tumorilor extraconale. Poate fi transversală sau verticală. Direcția de deplasare a globului ocular este opusă localizării procesului expansiv (fig. 4.218).

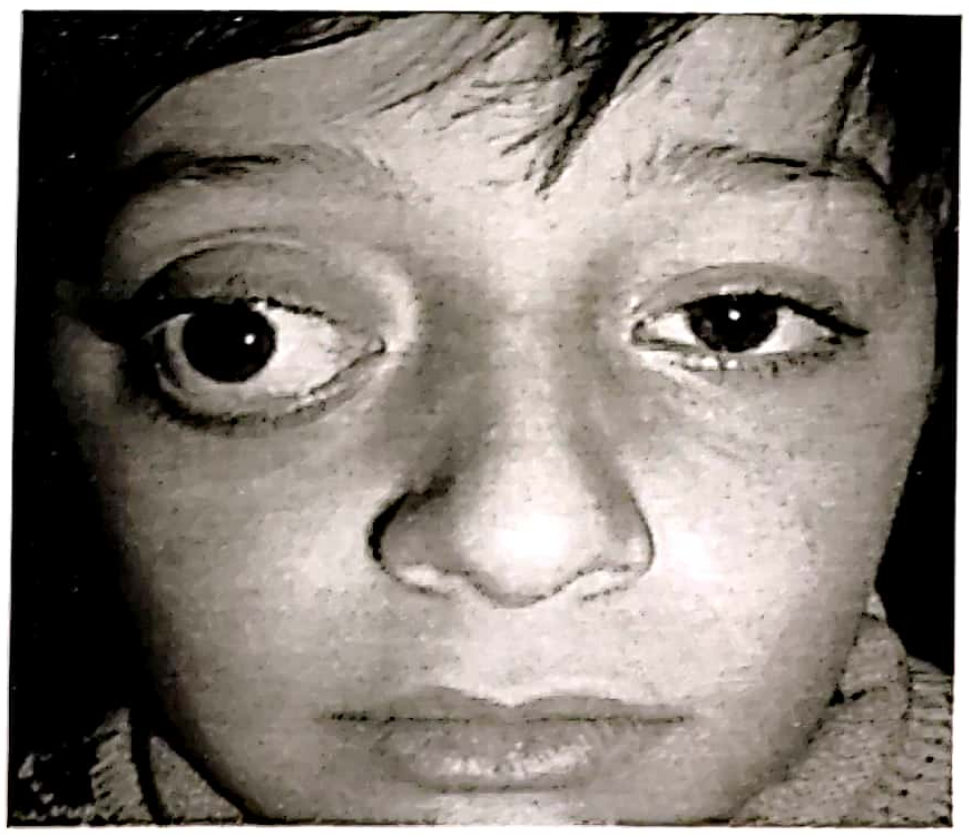

Figura 4.218. D.A. 9 ani. Exoftalmie unilaterală dreaptă. Dislocarea unilatarceală inferolaterală a globului ocular drept. Gliom de nerv optic drept.

Palparea orbitelor permite, uneori, evidențierea porțiunii tumorii extinse în orbita anterioară precum și aprecierea aproximativă a presiunii intraorbitale.

Acuitatea vizuală este extrem de importantă. Poate fi nemodificată mult timp în evoluția unei tumori intraorbitale primare. Poate scădea precoce în tumori care interesează nervul optic ori se dezvoltă în apexul orbitei sau în canalul optic. Pierderi de vedere fugace pot apare în mai multe tipuri de tumori de orbită.

Diplopia se constată frecvent în tumorile intraorbitale extraconale, și se datorează dislocării globului ocular de către tumoră. Ea poate apare în faza finală a mișcării globului ocular spre tumoră sau în faza inițială a mișcării. Se poate compensa, între anumite limite, la procesele expansive cu dezvoltare lentă. În aceste cazuri diplopia se poate accentua, paradoxal, după ablarea tumorii și revenirea globului ocular dislocat în poziția sa normală.

Câmpul vizual element deosebit de important de diagnostic, în special în tumorile nervului optic, gliomul sau meningiomul de nerv optic sau tumorile căilor vizuale. Permite aprecierea obiectivă a evoluției postoperatorii, cu importanță în evaluarea medico legală.

Motilitatea globului ocular este, adeseori, modificată în tumorile de orbită. Se poate datora efectului mecanic de limitare a deplasării globului ocular în direcția tumorii, parezei mușchiului extrinsec care determină mișcarea respectivă, infiltrației inflamatorii a mușchiului sau infiltrării tumorale a acestuia. Motilitatea globului ocular poate fi limitată în una sau mai multe direcții, sau poate fi complet abolită, determinând ochiul imobil, oftalmoplegia.

Aspectul fundului de ochi este de mare importanță diagnostică în tumorile de orbită. Se poate observa formațiunea tumorală intraoculară, în cazul tumorilor intraorbitale secundare cu punct de plecare la nivelul globului ocular. Faldurile coroidiene pot apare în tumori retrobulbare sau orbitale posterioare. Deformarea polului posterior, asociată, de regulă, cu hiperemie și elevarea discului optic, pot apare în tumorile joncțiunii globului ocular cu nervul optic. Paloarea papilară este asociată cu exoftalmie în meningiomul de nerv optic în timp ce paloarea papilară în absența exoftalmiei sugerează un gliom de nerv optic. *Shunt*-uri optociliare pe fond de paloare papilară pot apare în meningiomul intraorbital primar. Vase retiniene dilatate și tortuoase indică modificări de circulație intraorbitală, secundare proceselor expansive.

EXAMENUL NEUROOFTALMOLOGIC ŞI DE LABORATOR ÎN TUMORILE ORBITALE [18,19]

Determinarea acuității vizuale. Măsurarea acuității vizuale se face la optotip. Aceasta conține semne de dimensiuni diferite, dispuse pe rânduri, fiind specificată distanța (D) de la care se poate vedea fiecare rând de către un ochi emetrop. Distanța de examinare este de 5 m (d). Formula de exprimare a acuității vizuale este d/D. La ochiul normal 5/5 = 1 Scăderea acuității vizuale se apreciază astfel: cecitate completă 0–1/200, cecitate practică 1/200–1/50, ambliopie gravă 1/50–1/20, ambliopie ușoară 1/20–1/5. Limita vederii normale conform recomandărilor OMS este 6/18 = 3/40 (0,3)–20/70.

Exoftalmometria. Măsoară, obiectiv, deplasarea anterioară a globului ocular. Exoftalmometrul Hertel utilizează ca puncte de reper arcadele frontozigomatice și polul anterior al corneei, exoftalmometrul Naugle arcada orbitală superioară și inferioară și polul anterior al corneei. Exoftalmia se exprimă prin diferența în mm dintre pozițiile măsurate ale polilor anteriori ai corneei. Diferență mai mică de 2 mm este considerată fiziologică.

Teste de aliniere a globilor oculari permit aprecierea dislocării globului ocular pe axă verticală sau transversală. Se utilizează testul de acoperire, testul de acoperire alternativă sau testul Hirschberg. Testele de acoperire urmăresc deplasarea ochiului contralateral, pentru fixarea unui punct, după acoperirea unuia dintre ochi. Testul Hirschberg urmăreşte reflexul de lumină pe cornee. Normal, reflexul este localizat nazal de polul anterior al corneei. Deplasarea sa laterală este considerată exotropie, deplasarea medială esotropie. Unghiul de deviaţie se apreciază pe baza unor nomograme.

Campimetria măsoară câmpul vizual. Se poate realiza cu ajutorul campimetrului. La ora actuală, se utilizează determinarea computerizată a câmpului vizual.

Oftalmoscopia se realizează cu oftalmoscop portabil sau prin oftalmoscopie indirectă. Se asociază din ce în ce mai frecvent cu fotografia digitală a fundului de ochi.

Tonometria determină valoarea tensiunii intraoculare. Măsurarea cu tonometrul Shiotz este înlocuită de apalnotonometrie.

Potenţiale evocate vizual reprezintă un test neurofiziologic, cu valoare mare în diagnosticul bolilor demielinizante ale nervului optic, căilor optice, sau în compresiuni ale nervului optic în orbită.

OCT metodă modernă de examinare a retinei, poate pune în evidenţă tumori intraoculare în stadii incipiente.

Examenul hematologic este absolut necesar pentru evaluarea stării preoperatorii a pacientului cu tumora intraorbitală. De mare utilitate se dovedeşte hemoleucograma, glicemia, ionograma, probele hepatice, determinarea timpului de coagulare şi sângerare, grupul sanguin etc.

Examenul imunohistochimic este de real interes în diagnosticarea formaţiunilor intraorbitale cu aspect de tumoră, în clasificarea tumorilor nediferenţiate sau infiltratelor hematologice intraorbitale.

Examenul endocrinologic are mare valoare în diferenţierea, diagnosticul, tratamentul şi urmărirea clinică a cazurilor de orbitopatie tiroidiană sau miozită orbitală.

EXAMENUL NEURORADIOLOGIC ŞI NEUROIMAGISTIC [24,25]

Radiografia simplă de craniu efectuată în incidenţe standard AP, LL sau incidenţe speciale pentru găuri optice, orbite sau sinusuri anterioare ale feţei, nu şi-a pierdut valoarea în diagnosticul tumorilor de orbită. Poate evidenţia lărigirea sau îngustarea unilaterală a găurii optice, mărirea unilaterală a orbitei, distrucţia pereţilor orbitei, hiperostoze, calcificări sau osificări intraorbitale, asocierea cu leziuni intracraniene sau craniofaciale (fig. 4.219, 4.220, 4.221).

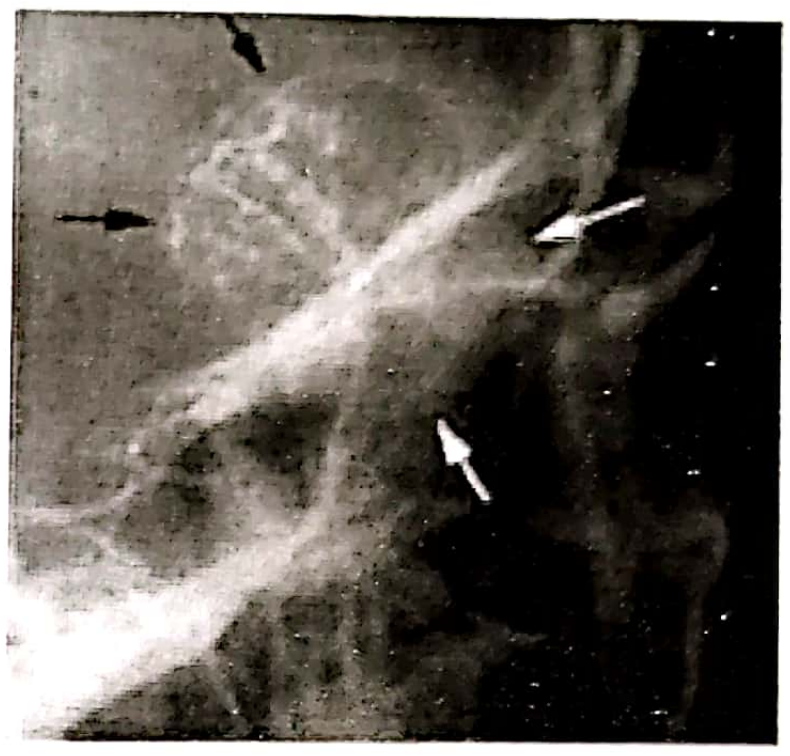

Figura 4.219. O.I. 45 ani. Calcificare frontoorbitală dreaptă. Meningiom frontobazal cu extindere intraorbitală secundară.

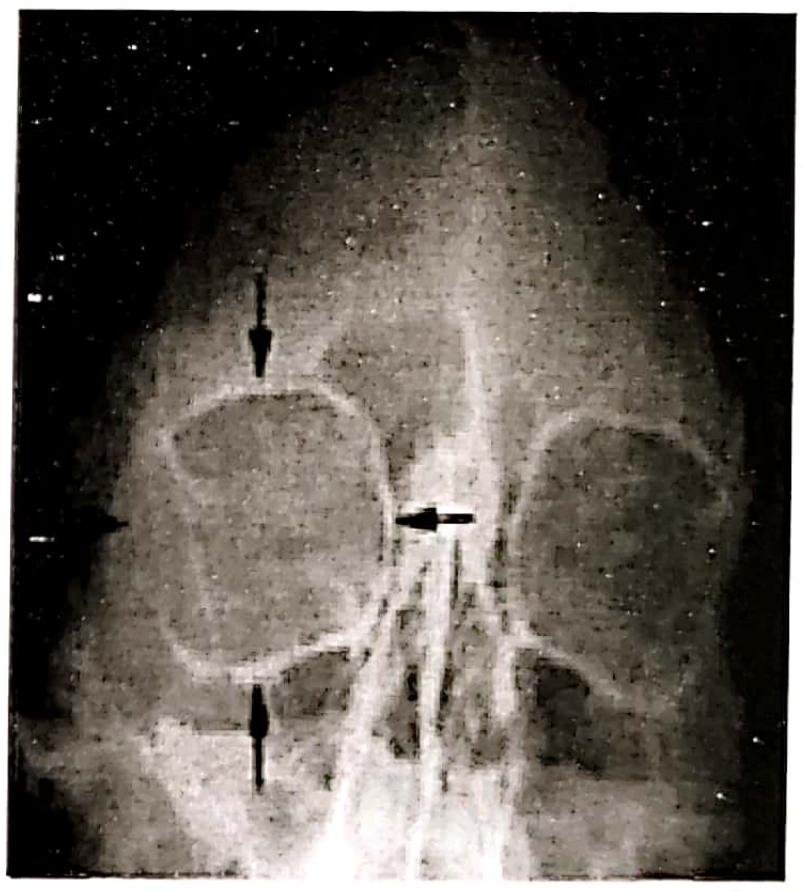

Figura 4.220. V.V. 34 ani. Lărgirea dimensiunilor orbitei drepte. Neurofibrom intraorbital drept. Boala Recklinghausen 1.

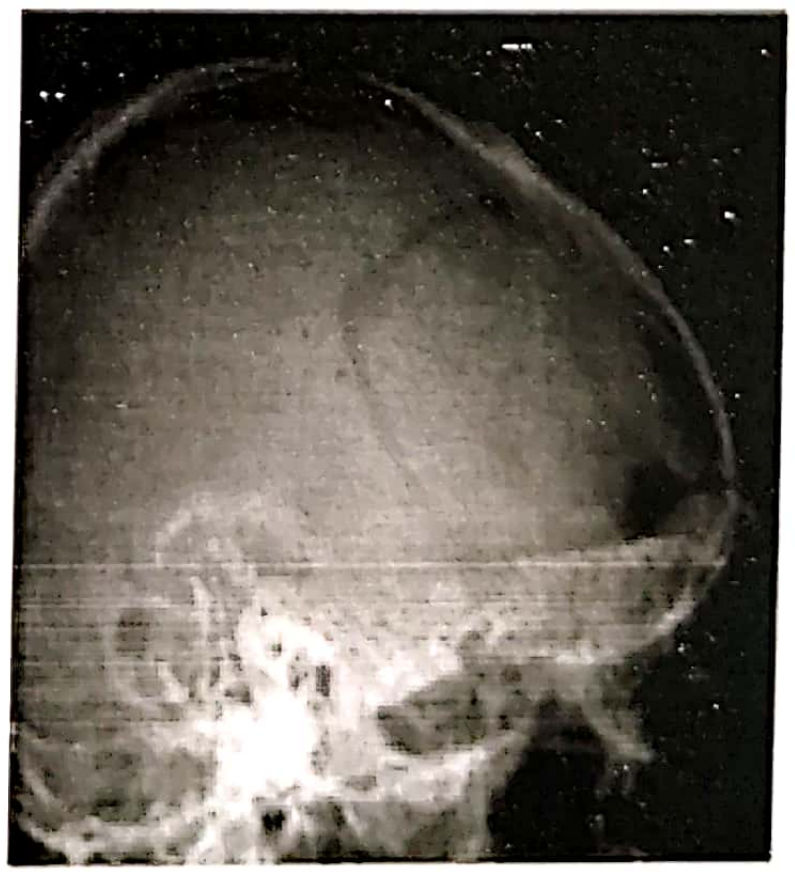

Figura 4.221. Reconstrucţia tavanului orbitei cu *dynamic mesh* de Titan.

Ecografia orbitală este o metodă extrem de utilă în diagnosticul tumorilor de orbită, utilizată pe scară largă ca metodă screening. Se bazează pe reflectarea diferenţiată a undelor de pe suprafeţe cu densităţi diferite. În funcţie de reflectivitatea undelor, tumorile intraorbitale pot fi clasificate în trei categorii: tumori cu reflectivitate joasă (tumori mixte benigne, limfom, rabdomiosarcom, neurilemom, hemangiom capilar), tumori cu reflectivitate medie (chist dermoid, gliom de nerv optic, meningiom) sau reflectivitate înaltă (limfangiom, hemangiom cavernos, carcinoame). Ecogenitatea poate fi modificată prin creşterea tumorii, hemoragia intratumorală, necroza, calcificarea sau inflamaţia tumorii. Se utilizează intraoperator pentru efectuarea intervenţiilor ecoghidate, minim invazive. Introducerea ecografiei Doppler şi ecografiei 3D a crescut mult valoarea ecografiei în diagnosticul tumorilor orbitale (fig. 4.222).

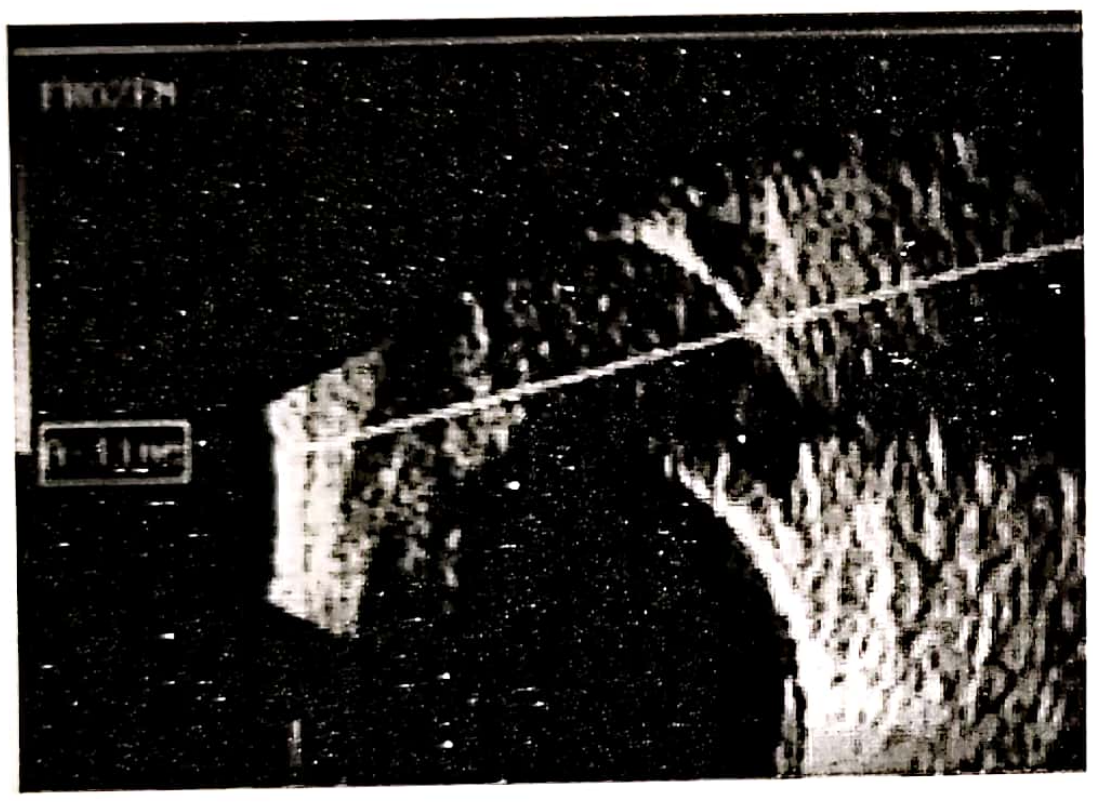

Figura 4.222. F.V. 68 ani. Ecografie orbitală. Limfom malign orbita medie stângă.

CT-scan orbital tomografia computerizată a orbitei este o examinare neuroimagistică de mare valoare în tumorile orbitale, chiar şi după introducerea în practica curentă a rezonanţei nucleare magnetice [26,27]. Se bazează pe determinarea difrenţelor de absorbţie a razelor X de structuri cu densităţi diferite. Este metodă de elecţie pentru diagnosticul tumorilor intraorbitale osoase, pentru studiul calcificărilor sau osificărilor intratumorale sau pentru aprecierea efectului tumorilor intraorbitale asupra pereţilor orbitei. Se indică în toate cazurile de tumori intraorbitale secundare. CT-spiral, de înaltă rezoluţie, permite obţinerea de imagini tridimensionale ale orbitei, deosebit de importante în reconstrucţia postoperatorie a orbitei. Poate fi singurul mijloc de diagnostic neuroimagistic utilizat la pacienţii cu corpi străini metalici de natură feroasă, cu localizare intraorbitală, la purtătorii de peacemaker sau de diferite implanturi metalice [28,29] (fig. 4.223, 4.224, 4.225).

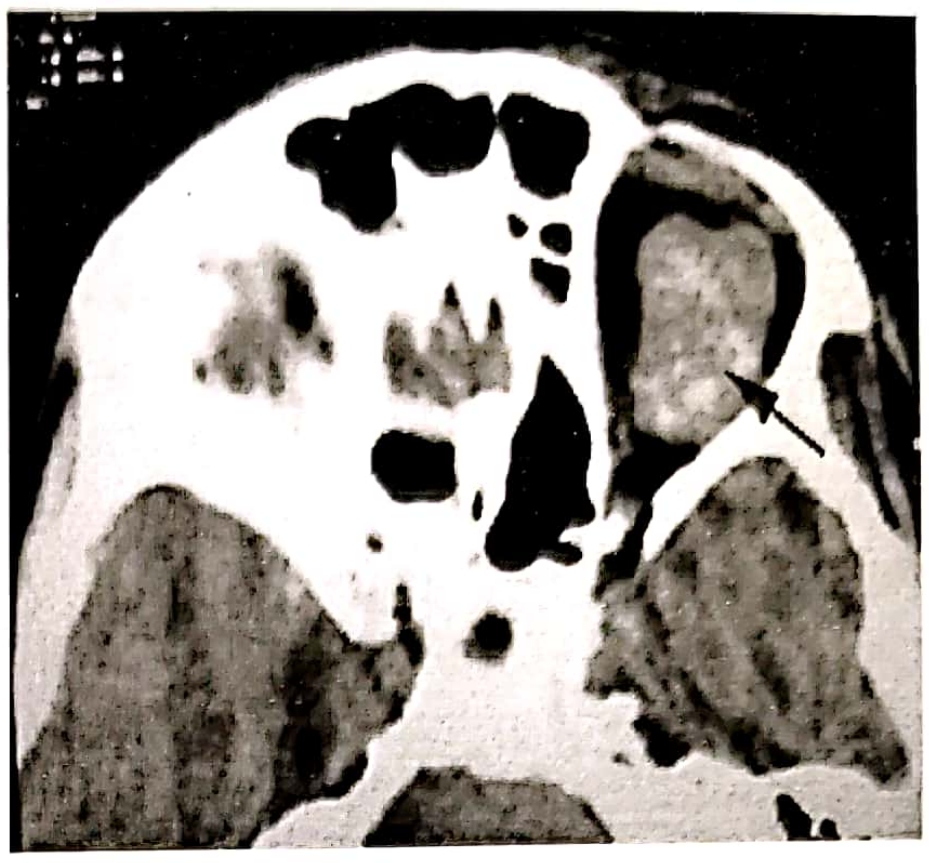

Figura 4.223. M.L. 32 ani. Hemangiom cavenos intraorbital stâng, tumoră bine delimitată, spontan hiperdensă, cu calcificări intratumorale.

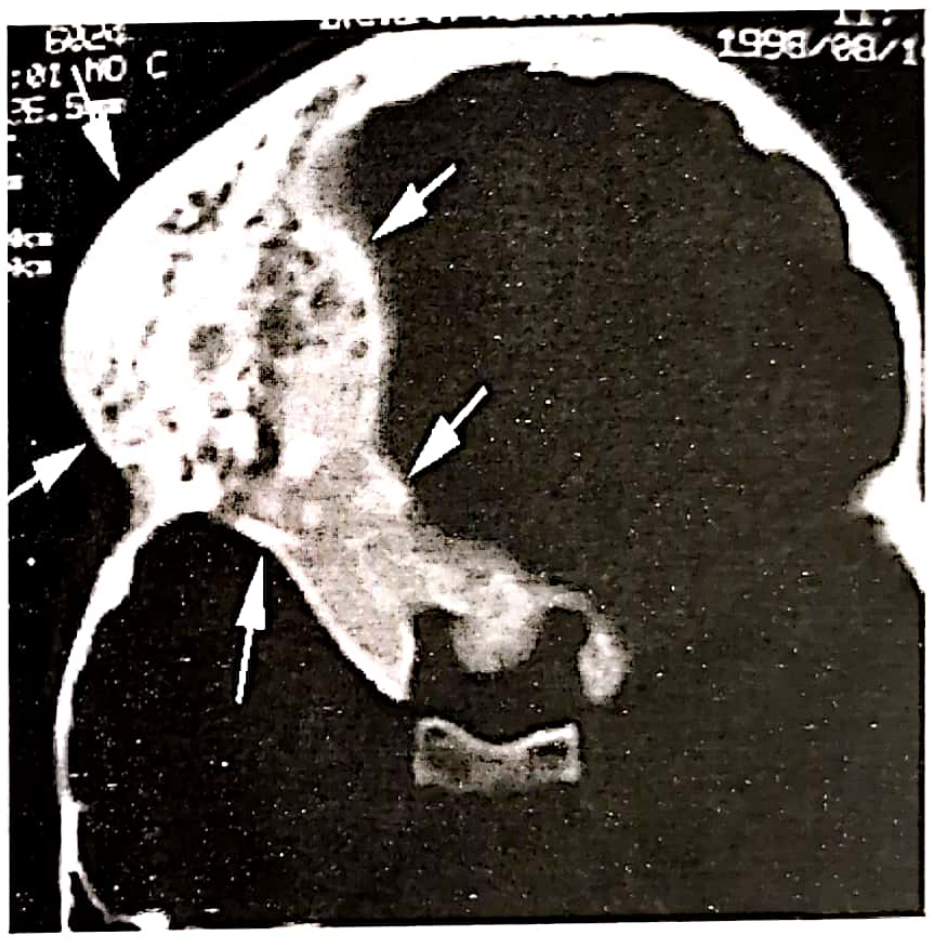

Figura 4.224. D.A. 11 ani. Displazie fibroasă. CT axial, fereastră de os. Tumoară osoasă frontoorbitală, hiperdensă, delimitată, neomogenă.

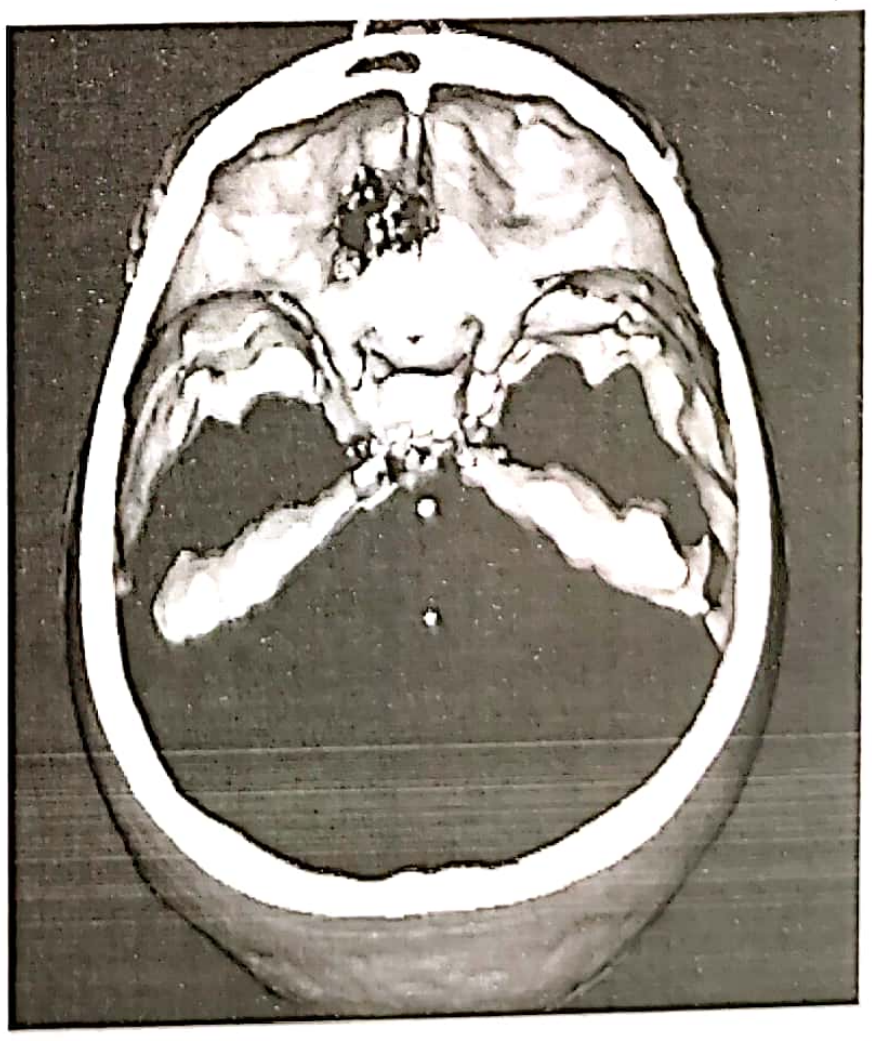

Figura 4.225. B.R. 78 ani. CT – 3D preoperator. Distrucţie osoasă etmoidoorbitală stângă. Carcinom nediferenţiat etmoidal cu extindere intraorbitală şi intracraniană secundară.

Rezonanța magnetică nucleară a orbitei este considerată metoda de elecție în diagnosticul tumorilor orbitale. Are rezoluție superioară față de CT-scan și nu prezintă pericolul iradierii cu raze X. Se poate utiliza pentru diagnosticul și urmărirea evoluției tumorii în graviditate. Poate efectua secțiuni în cele trei planuri ale orbitei și permite efectuarea de reconstrucții tridimensionale. Studiul vascularizației orbitei se poate realiza prin efectuarea de angiografii sau flebografii RMN (fig. 4.226, 4.227, 4.228).

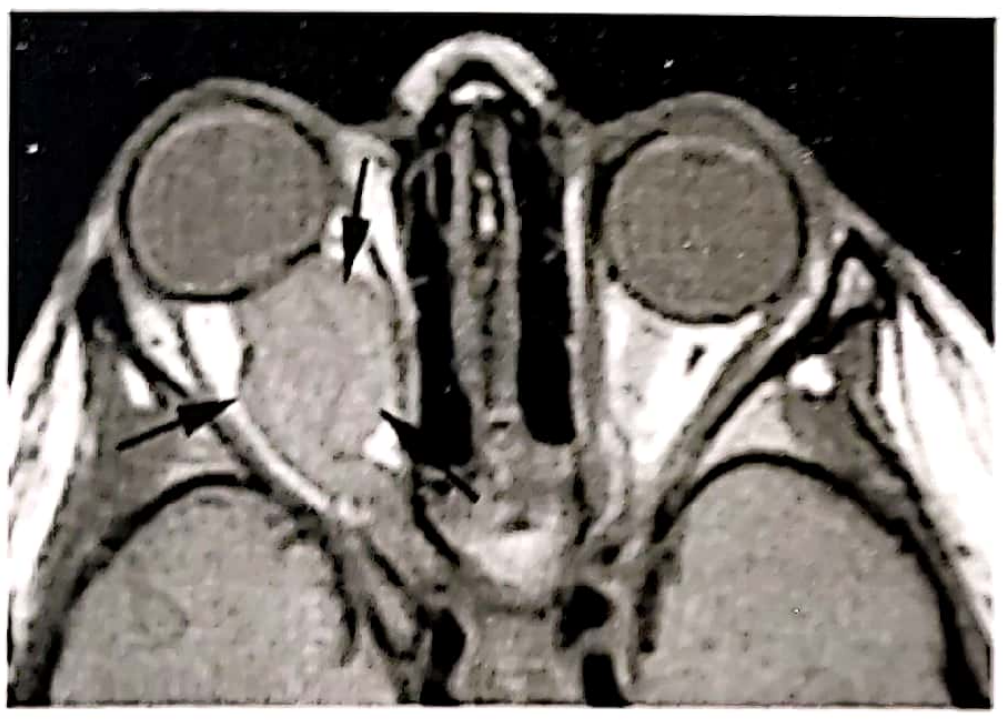

Figura 4.226. N.A. 6 ani. RMN axial T1 fără contrast. Gliom de nerv optic drept. Tumoră izodensă retrobulbară, îngroșarea fusiformă a nervului optic.

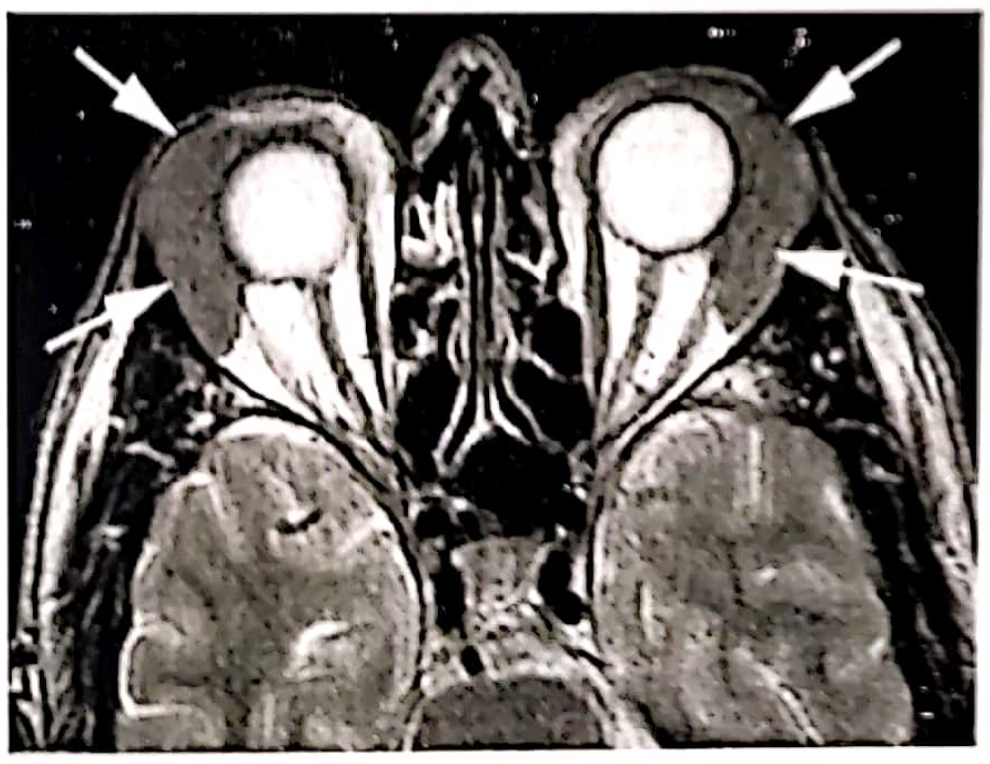

Figura 4.227. P.I. 42 ani. RMN axial T2 fără contrast. Limfom malign de glandă lacrimală bilateral.

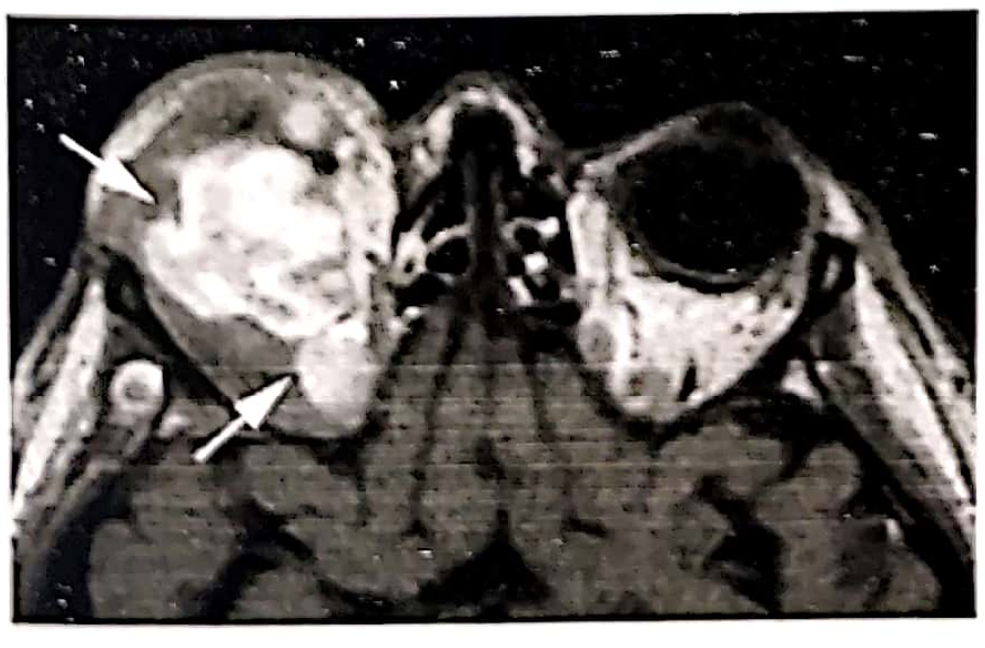

Figura 4.228. F.V. 38 ani. RMN axial T1 cu contrast. Neurofibrom plexiform intraorbital stâng, boala Recklinghausen Tip 1.

TUMORI INTRAORBITALE LA COPIL

Patologia tumorală orbitală la copil este caracteristică. Predomină tumorile intraorbitale primare, cele mai multe fiind tumori benigne, rezultate din anomalii de dezvoltare. Tumorile maligne primare sunt mai rare, dar de gravitate crescută. Cele mai frecvente tumori intraorbitale primare ale copilului sunt tumori chistice, (chistul dermoid, teratomul), tumori neurogene, (neurofibromul) sau hamartoame vasculare, (hemangiomul cavernos sau limfangiomul). Tumori beningne mai rar întâlnite la copil, sunt limfangioamele sau tumorile histiocitare. Cele mai frecvente tumori maligne primare ale copilului sunt rabdomiosarcomul, gliomul de nerv optic și retinoblastomul. Tumorile metastatice caracteristice copilului sunt neuroblastomul (tumora primară a glandelor suprarenale), infiltatele leucemice sau limfomul Burkitt, mai rar sarcomul Ewing, tumora Wilms ori sarcomul granulocitic [30–33].

Chistul dermoid: este cel mai frecvent întâlnit la copil, reprezintă 3–9% din procesele expansive intraorbitale. Este format din ectoderm migrat anormal, localizat predominant la nivelul suturilor la nivelul pereților orbitei. Clinic produce exoftalmie lent progresivă, fără tendință de regresie (fig. 4.229, 4.230). Tratamentul este chirurgical, precoce, înaintea apariției complicațiilor oculare. Prognosticul este favorabil.

Teratomul: derivă din celule germinale primare, este format din ectoderm, mezoderm și endoderm. Incidența sa este de 1% din tumorile orbitale la copil. Sunt prezente de la naștere și cresc progresiv. Pot determina lărgirea orbitei osoase cu exoftalmie masivă. Tratament: Se recomandă intervenție chirurgicală. Teratoamele de dimensiuni mari necesită exenterație și reconstrucție de orbită. Tumorile mai mici se ablează în totalitate, cu păstrarea parțială a funcțiilor vizuale.

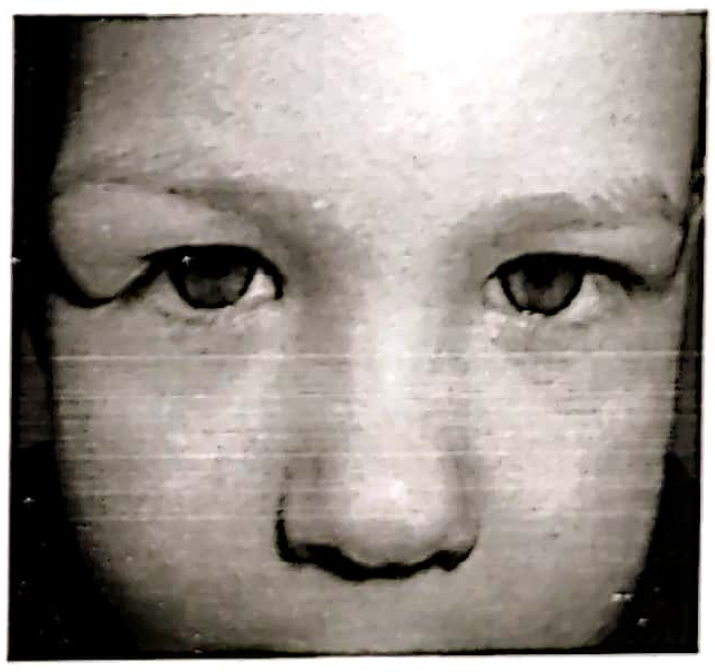

Figura 4.229. N.Z. 3,5 ani. Chist dermoid orbita anterioară și medie dreaptă. Aspect clinic.

Rezonanța magnetică nucleară a orbitei este considerată metoda de elecție în diagnosticul tumorilor orbitale. Are rezoluție superioară față de CT-scan și nu prezintă pericolul iradierii cu raze X. Se poate utiliza pentru diagnosticul și urmărirea evoluției tumorii în graviditate. Poate efectua secțiuni în cele trei planuri ale orbitei și permite efectuarea de reconstrucții tridimensionale. Studiul vascularizației orbitei se poate realiza prin efectuarea de angiografii sau flebografii RMN (fig. 4.226, 4.227, 4.228).

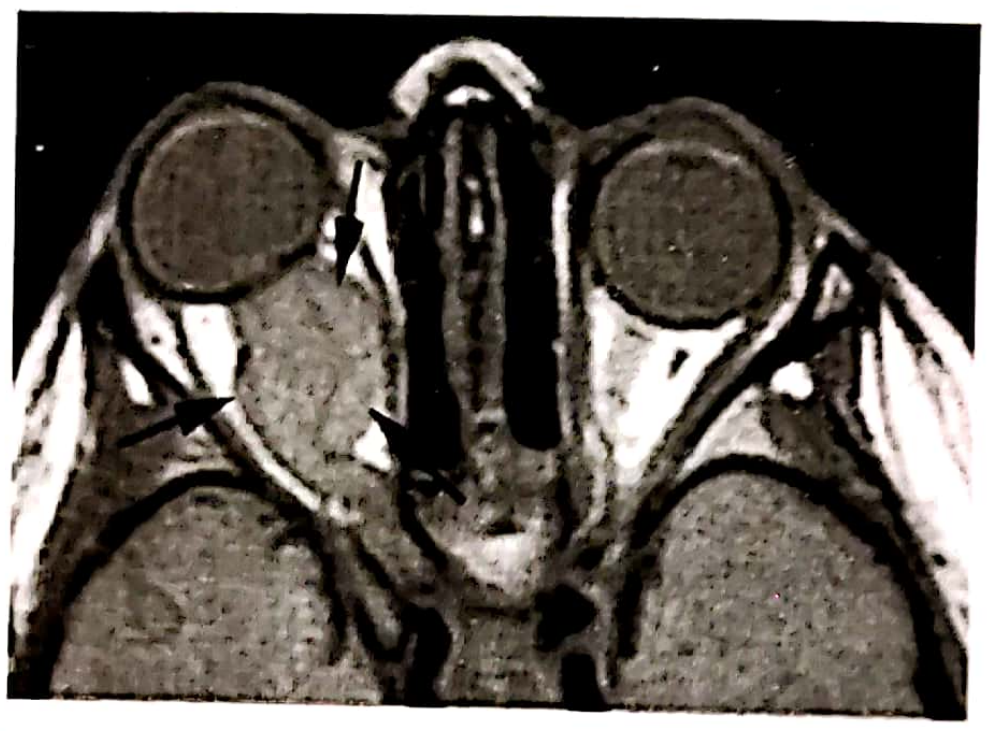

Figura 4.226. N.A. 6 ani. RMN axial T1 fără contrast. Gliom de nerv optic drept. Tumoră izodensă retrobulbară, îngroșarea fusiformă a nervului optic.

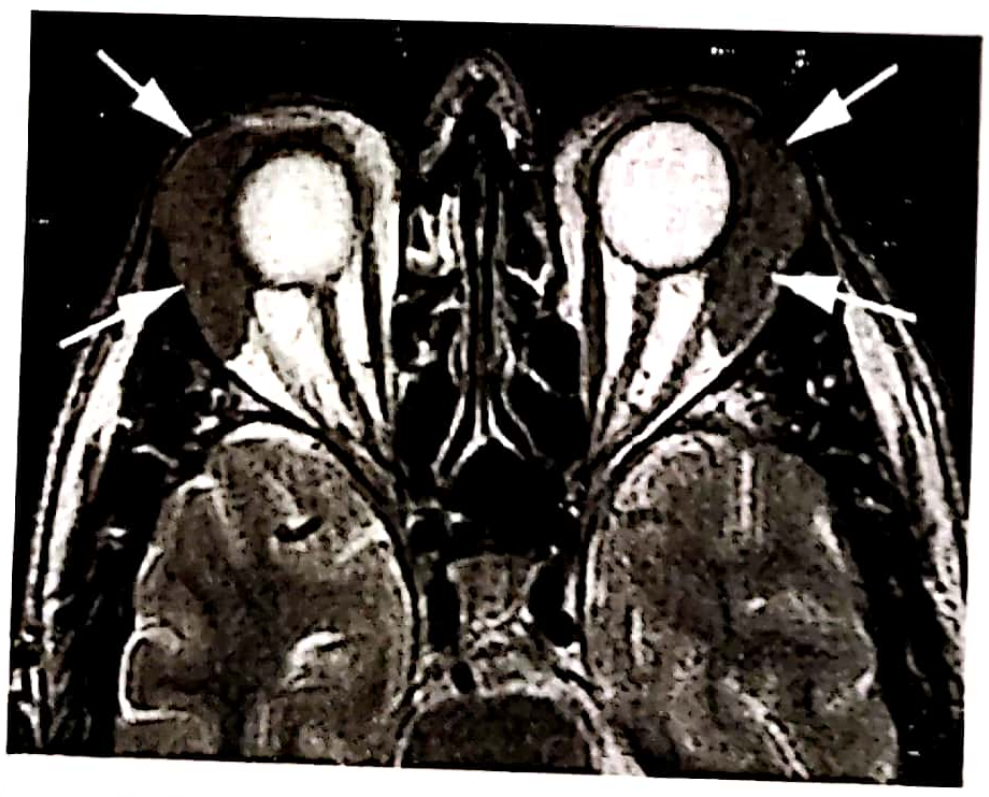

Figura 4.227. P.I. 42 ani. RMN axial T2 fără contrast. Limfom malign de glandă lacrimală bilateral.

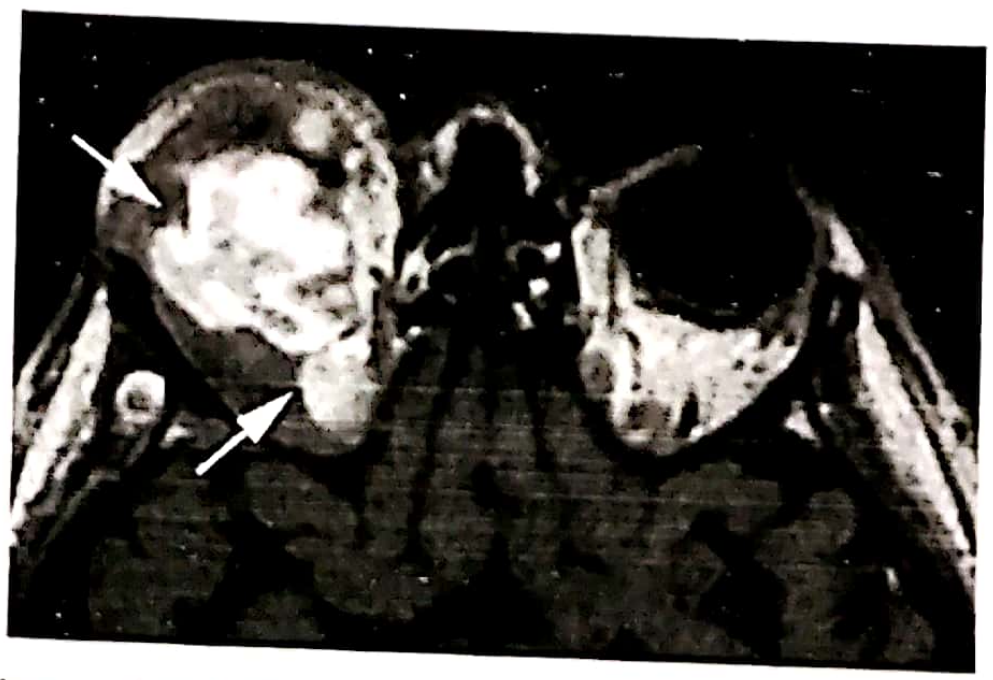

Figura 4.228. F.V. 38 ani. RMN axial T1 cu contrast. Neurofibrom plexiform intraorbital stâng, boala Recklinghausen Tip 1.

TUMORI INTRAORBITALE LA COPIL

Patologia tumorală orbitală la copil este caracteristică. Predomină tumorile intraorbitale primare, cele mai multe fiind tumori benigne, rezultate din anomalii de dezvoltare. Tumorile maligne primare sunt mai rare, dar de gravitate crescută. Cele mai frecvente tumori intraorbitale primare ale copilului sunt tumori chistice, (chistul dermoid, teratomul), tumori neurogene, (neurofibromul) sau hamartoame vasculare, (hemangiomul cavernos sau limfangiomul). Tumori beningne mai rar întâlnite la copil, sunt limfangioamele sau tumorile histiocitare. Cele mai frecvente tumori maligne primare ale copilului sunt rabdomiosarcomul, gliomul de nerv optic și retinoblastomul. Tumorile metastatice caracteristice copilului sunt neuroblastomul (tumora primară a glandelor suprarenale), infiltatele leucemice sau limfomul Burkitt, mai rar sarcomul Ewing, tumora Wilms ori sarcomul granulocitic [30–33].

Chistul dermoid: este cel mai frecvent întâlnit la copil, reprezintă 3–9% din procesele expansive intraorbitale. Este format din ectoderm migrat anormal, localizat predominant la nivelul suturilor la nivelul pereților orbitei. Clinic produce exoftalmie lent progresivă, fără tendință de regresie (fig. 4.229, 4.230). Tratamentul este chirurgical, precoce, înaintea apariției complicațiilor oculare. Prognosticul este favorabil.

Teratomul: derivă din celule germinale primare, este format din ectoderm, mezoderm și endoderm. Incidența sa este de 1% din tumorile orbitale la copil. Sunt prezente de la naștere și cresc progresiv. Pot determina lărgirea orbitei osoase cu exoftalmie masivă. Tratament: Se recomandă intervenție chirurgicală. Teratoamele de dimensiuni mari necesită exenterație și reconstrucție de orbită. Tumorile mai mici se ablează în totalitate, cu păstrarea parțială a funcțiilor vizuale.

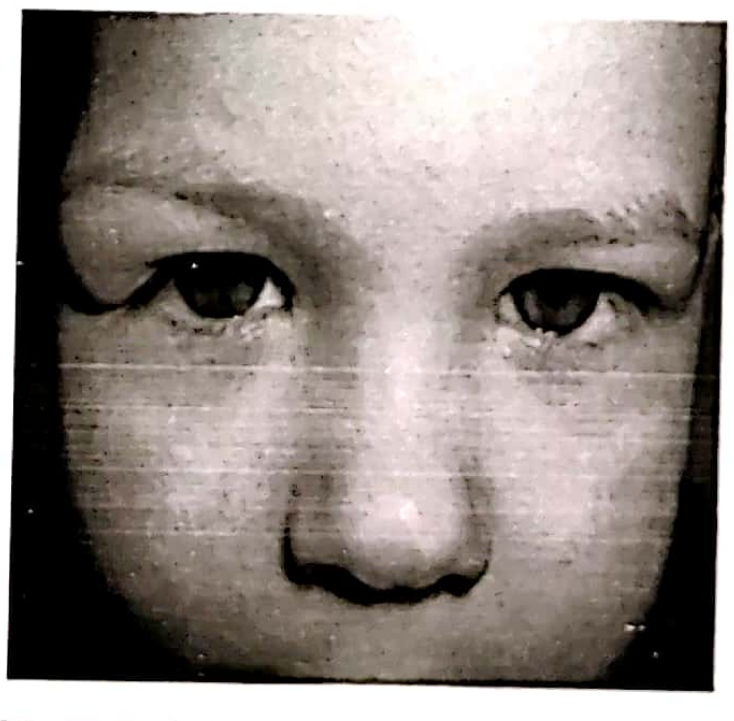

Figura 4.229. N.Z. 3,5 ani. Chist dermoid orbita anterioară și medie dreaptă. Aspect clinic.

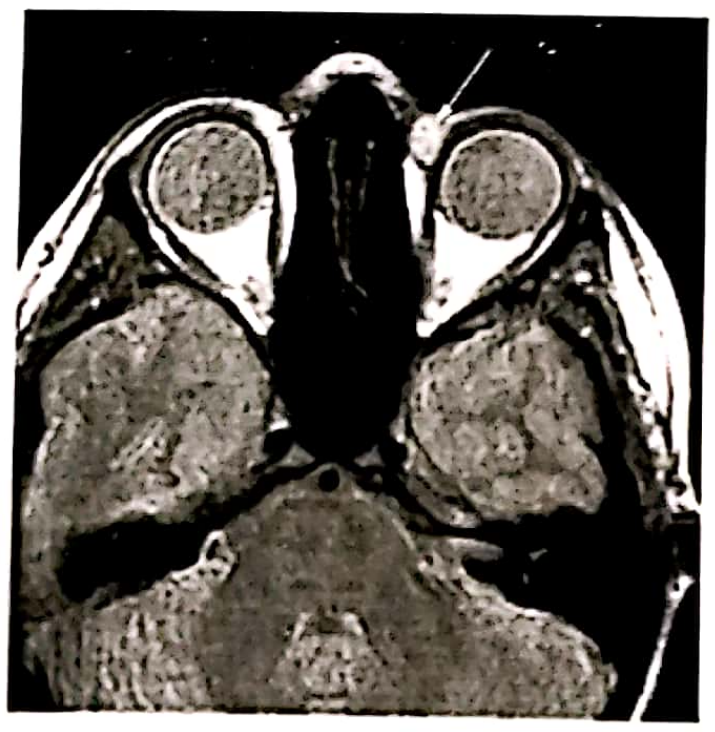

Figura 4.230. E.D. 17 ani. RMN T2 chist dermoid orbita anterioară şi medie stângă.

Hemangiomul capilar: tumoră de origine vasculară, care apare exclusiv la copil. Reprezintă 2,1% din tumorile de orbită. Clinic, formele uşoare produc deformare palpebrală superioară şi coloraţie violacee locală. Formele grave dau complicaţii vizuale severe, strabism, diplopie, ambliopie. Evoluţie clinică: tendinţă de regresie spontană, de cele mai multe ori în primii şapte ani de viaţă. Tratament: formele minore se observă clinic, regresează spontan. Tratamentul este adresat formelor complicate, constă din corticoterapie topică intratumorală, corticoterapie generală. Leziunile vasculare cutanate asociate pot fi corectate prin terapie LASER.

Rabdomiosarcomul: este cea mai frecventă tumoră orbitală malignă la copil, aproximativ 3% din tumorile orbitale. Apare mai frecvent înaintea vârstei de 2 ani sau după vârsta de 6 ani. Are originea în fibre musculare striate. Creşte rapid şi agresiv, produce exoftalmie, chemosis (fig. 4.231). Distruge structurile osoase ale orbitei. Tratament: biopsie pentru diagnostic histopatologic, urmat de tratament oncologic, radioterapie şi chimioterapie. Prognosticul este rezervat.

Gliomul de nerv optic: tumoră malignă neurogenă primară a nervului optic. Incidenţa sa este de aproximativ 2,4% din tumorile orbitale. Histopatologic este astrocitom pilocitic juvenil. Apare în primii ani de viaţă, are dezvoltare lentă, cu perioade de stagnare, uneori foarte lungi, care pot fi urmate de creştere rapidă. Clinic produce exoftalmie axială unilaterală, atrofie optică şi pierderea vederii. Poate prezenta extensie intracraniană prin canalul optic, în formele foarte grave, cu invadare secundară a chiasmei optice (fig. 4.232). Lărgeşte orbita osoasă şi poate produce lărgirea caracteristică a canalului optic. Tratament: observaţie clinică şi neuroimagistică la formele stagnante, ablare chirurgicală în cazul glioamelor cu tendinţă de creştere şi extensie intracraniană, urmată de radioterapie. Formele extinse la chiasma optică sunt considerate depăşite chirurgical şi beneficiază de tratament oncologic, radioterapie. În aceste forme prognosticul este rezervat.

Neuroblastomul: reprezintă 0,4–2% din tumorile maligne ale copilului. Este cea mai frecventă metastază intraorbitală la copil. Tumora de origine este la nivelul glandelor suprarenale. Starea generală a copilului este, de regulă, alterată. Clinic, prezintă exoftalmie cu dezvoltare rapidă, chemosis, hemoragie conjunctivală şi palpebrală. Tratament: se recomandă tratament oncologic, chimioterapie, radioterapie. Prognosticul este sever.

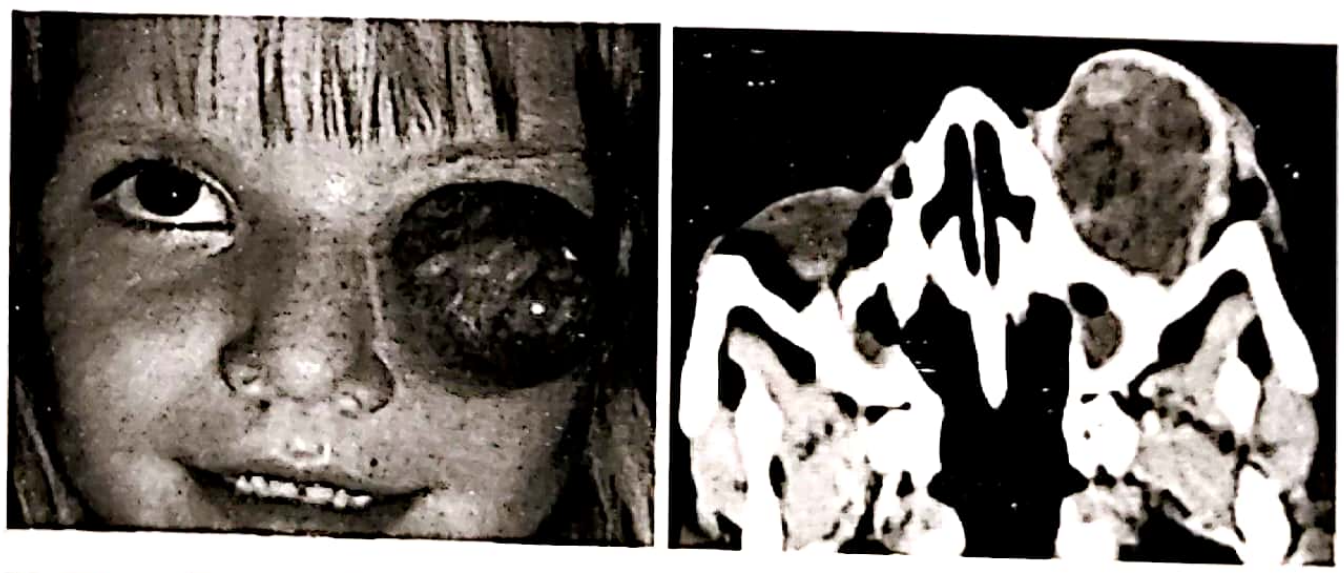

Figura 4.231. N.CS.A. 3 ani, rabdomiosarcom orbita stângă, aspect clinic şi imagistic CT nativ.

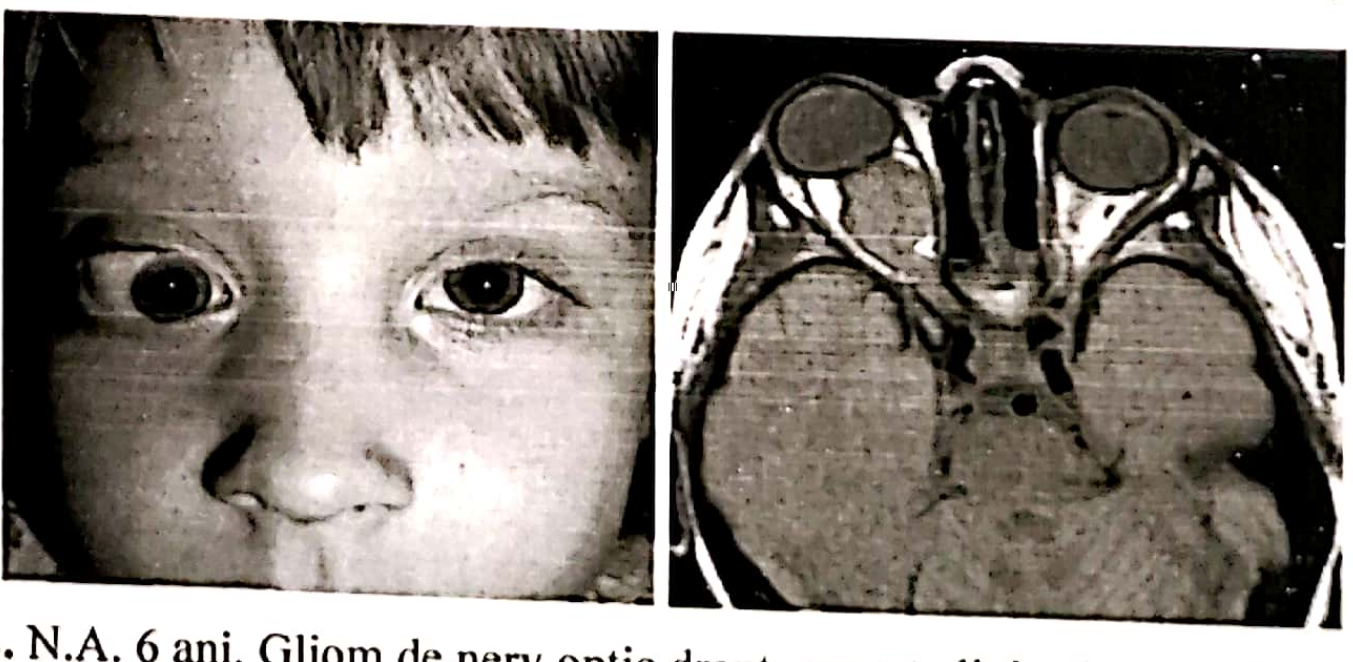

Figura 4.232. N.A. 6 ani. Gliom de nerv optic drept, aspect clinic şi imagistic RMN T1 nativ.

TUMORI INTRAORBITALE LA ADULT

Patologia tumorală intraorbitală a adultului este mult diferită de a copilului. Cele mai frecvente tumori intraorbitale primare sunt tumorile vasculare (hemangiomul cavernos, limfangiomul, hemangiolimfan giomul), tumorile limfoide, tumorile neurogene (neurofibromul, schwannomul, neurofibrosarcomul), meningiomul, gliomul de nerv optic), tumorile mezenchimale (fibromul, fibrosarcomul), tumorile osoase şi cartilaginoase (osteom, sarcom osteogenetic, condrom, condrosarcom, displazia fibroasă, chist osos anevrismal), mezenchimale (lipom, liposarcom), carcinoame (spinocelular, adenoid chistic, adenocarcinom, bazocelular, sebaceu). Tumorile intraorbitale secundare mai frecvente sunt – carcinoamele spinocelulare sau nediferenţiate, extinse în orbită de la sinusurile paranazale, epitelioamele bazocelulare cu originea în orbita anterioară, meningioamele sau tumorile maligne extinse de la neurocraniu, sarcoamele cu extindere de la fosa temporală sau infratemporală. Se întâlnesc tumori metastatice, predominant cu punct de plecare adenocarcianome mamare sau gastrice, pulmonare sau boli limfoproliferative. O categorie specială reprezintă tumorile glandei şi căilor lacrimale. Caracteristice adultului sunt pseudotumorile intraorbitale inflamatorii nespecifice.

Hemangiomul cavernos: histopatologic este hemangioendoteliom benign. Se numără printre cele mai frecvente trei tipuri de tumori primare ale adultului, frecvenţa sa medie este apreciată la 4,7%. Clinic se manifestă prin exoftalmie unilaterală, dislocarea globului ocular şi scăderea acuităţii vizuale (fig. 4.233). Evoluţia este lent progresivă, dar se poate exacerba în graviditate. Tratamentul de elecţie este chirurgical, prin ablarea completă a tumorii. Prognosticul, după ablare totală, este favorabil [35,36].

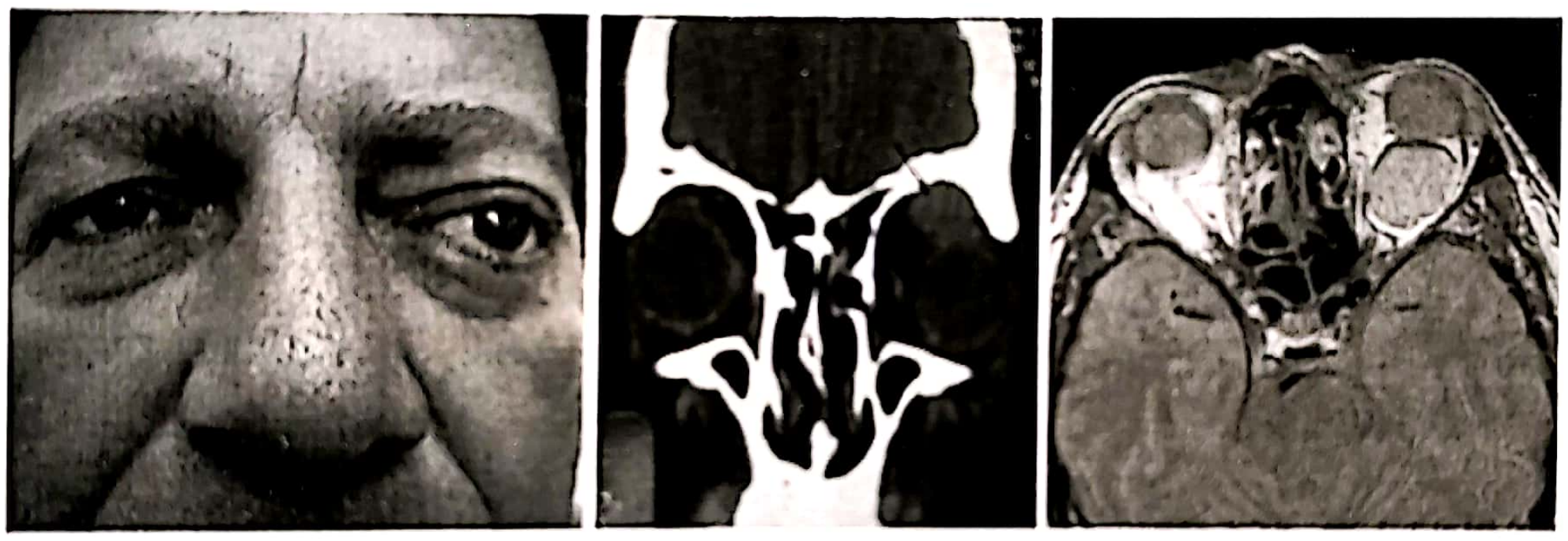

Figura 4.233. M.M. 42 ani. Hemangiom cavernos retrobulbar stâng. Aspect clinic, CT cu reconstrucţie coronară şi RMN T1.

Gliomul de nerv optic: histopatologic este astrocitom, de regulă anaplastic, al căilor vizuale [37,38]. Incidenţa sa medie este de 3,1%. Spre deosebire de evoluţia benignă la copil, la adult există forme agresive, cu evoluţie rapidă, gravă şi final infaust, chiar sub tratament. De regulă apare bilateral. Clinic se manifestă prin scăderea rapidă a acuităţii vizuale până la cecitate, defect de câmp vizual şi edem papilar. Tratamentul este combinat chirurgical – biopsie sau ablare parţială a tumorii, radioterapie şi chimioterapie. Toate au valoare relativ limitată. Prognosticul este foarte grav, supravieţuirea medie de 1–2 ani [39].

Meningiomul de nerv optic: are originea în celule arahnoidiene ale tecii durale a nervului optic, de regulă cu ataşament dural. Reprezintă în medie 3,9% din tumorile orbitale [40,41]. Se descriu meningiome localizate în orbită, în canalul optic, cu sau fără extindere intracraniană. Clinic se manifestă prin exoftalmie, scăderea unilaterală progresivă a acuităţii vizuale, ptoză palpebrală, diplopie. Pot apare pierderi tranzitorii de vedere. Obiectiv se constată triada: pierderea vederii, atrofie optică şi shunturi optociliare (fig. 4.234). Meningioamele intraorbitale „en plaque” determină hiperostoză adiacentă. Tratamentul este diferit în funcţie de gradul de interesare a vederii. Dacă acuitatea vizuală este normală, se recomandă observaţie clinică riguroasă. În cazul scăderii vederii se aplică radioterapie convenţională. Tratamentul chirurgical se recomandă în cazurile de cecitate unilaterală, localizări intracanaliculare sau extensie intracraniană. Se recomandă ablarea tumorii cu păstrarea globului ocular. În cazurile de extensie intracraniană, se indică ablarea nervului optic împreună cu tumora. Radioterapie convenţională se indică în caz de ablare incompletă sau recidive tumorale. Chimioterapia este rezervată pentru cazurile depăşite chirurgical sau cele cu extensie intracraniană. Meningioamele intraorbitale secundare, cu origine intracraniană, se operează în mai mulţi timpi operatori – rezecţia tumorii intracraniene, rezecţia tumorii intraorbitale, urmată de reconstrucţia etajului anterior al bazei de craniu. Prognosticul diferă în funcţie de stadiul de evoluţie al tumorii.

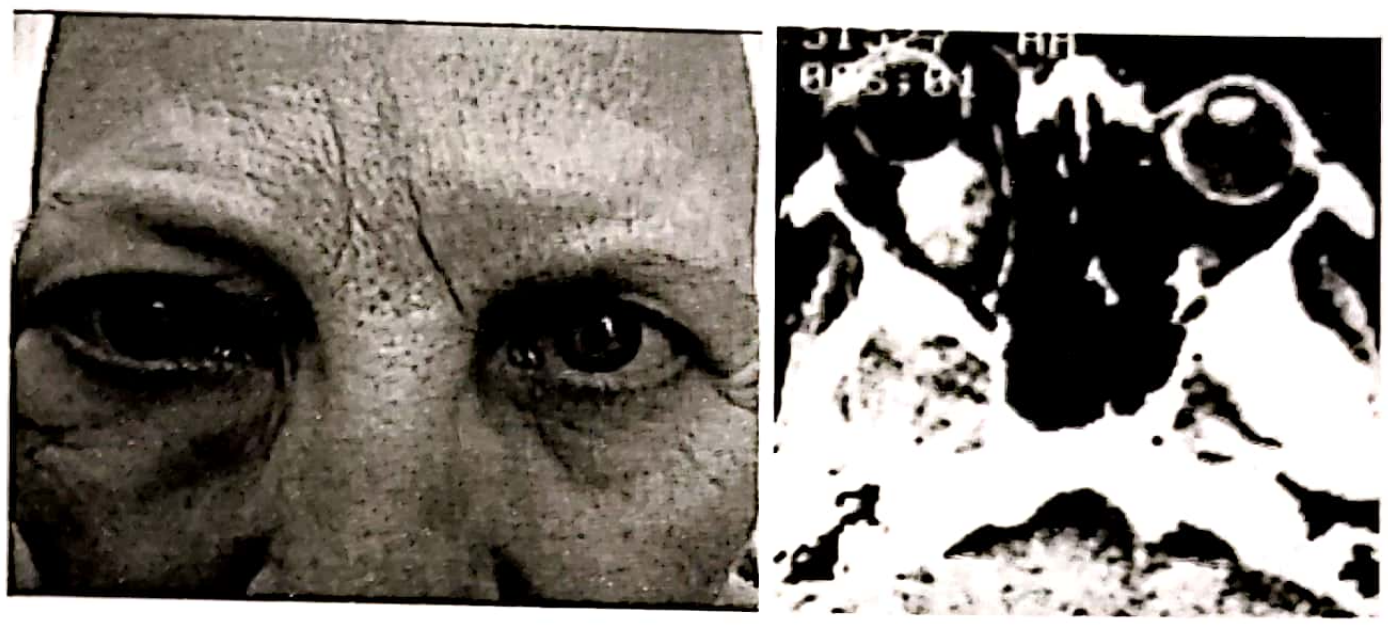

Figura 4.234. D.M. 56 ani. Meningiom meningotelial de nerv optic drept. Aspect clinic şi CT cu contrast.

Limfomul intraorbital: este printre cele mai frecvente tumori intraorbitale la adult, în jur de 40 de ani, aproximativ 5,2–7,1% din tumorile orbitale [42]. Peste 25% se dezvoltă bilateral. Poate fi intraorbital primar, multifocal sau secundar. Limfoamele maligne intraorbitale primare sunt formate în principal din limfocite mici sau intermediare difuze. Principalele semne clinice sunt tumefierea palpebrală superioară cu edem palpebral, ptoza palpebrală cu îngustarea fantei palpebrale, exoftalmie unilaterală neaxială, dislocarea globului ocular, tumora vizibilă subconjunctival, ochi roşu, senzaţie de corp străin (fig. 4.235). Scăderea acuităţii vizuale apare mai tardiv, în localizările posterioare apicale. Pacienţii necesită evaluare oncologică pentru stadializare corectă şi stabilirea gradului de extindere a bolii. Tratament: principalul mijloc de tratament este radioterapia pentru formele localizate intraorbital primar. Se mai utilizează, de la caz la caz, radioterapie asociată cu chimioterapie, imunoterapie cu antigeni monoclonali, corticoterapie sau tratament chirurgical. De tratament chirurgical pot beneficia formele cu complicaţii oculoorbitale. Se recomandă decompresiune orbitală cu rezecţie subtotală a tumorii, totdeauna ca anexă a tratamentului oncologic. Prognosticul este foarte bun pentru formele localizate intraorbital, mai rezervat în cazurile diseminate [43].

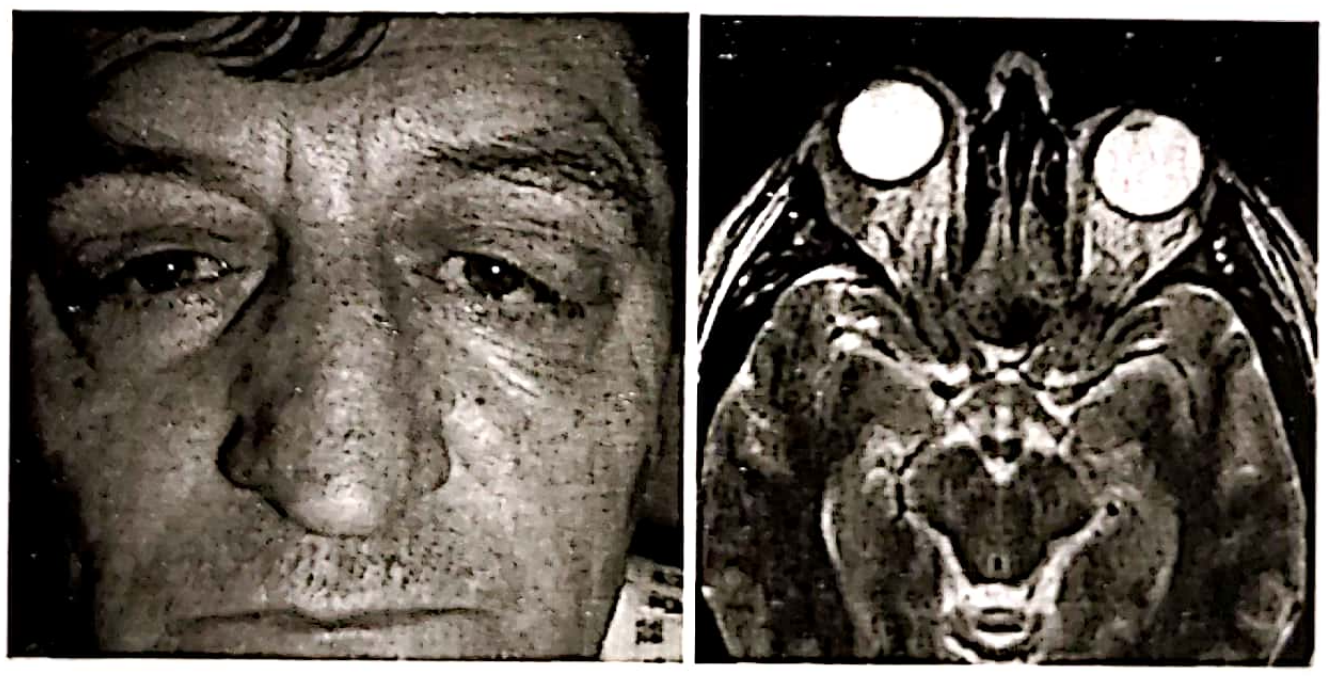

Figura 4.235. P.V. 50 ani. Limfom orbito palpebral bilateral. Aspect clinic. În dreapta, aspectul RMN axial în T2 la un limfom malign de orbită dreaptă.

Carcinomul spinocelular intraorbital secundar: este considerat în multe statistici cea mai frecventă tumoră intraorbitală secundară malignă [44]. Are ca punct de plecare principal, sinusurile paranazale. Poate avea originea şi în orbita anterioară, conjunctiva epibulbară, aparatul lacrimal sau regiunea nazofaringiană. Se poate manifesta prin exoftalmie unilaterală progresivă, dureroasă, cu chemosis şi hemoragie conjunctivală, mimând o tumoră intraorbitaă primară. La aceste semne se pot adăuga, în funcţie de locul de origine, rinoree, epistaxis, nas înfundat, edem facial şi palpebral inferior, leziune cutanată palpebrală superioară sau inferioară, caranculară sau de sac lacrimal, conjunctival epibulbar. Globul ocular este dislocat (fig. 4.236). Apar tulburări de sensibilitate sub formă de parestezii pe teritoriul trigemenului, edem papilar sau paloare papilară, oftalmoplegie, tulburări severe de acuitate vizuală. Evoluţia este cu agravare progresivă. Tratament: Multă vreme s-a considerat că tratamentul de elecţie este ablarea cât mai radicală a tumorii de origine prin etmoidectomie şi/sau maxilectomie asociată cu exenteraţie extinsă sau orbitectomie. Chirurgia actuală consideră că în situaţiile în care periorbita nu este distrusă, globul ocular şi conţinutul orbitei se pot păstra, sau se poate face doar exenteraţie limitată. Tratamentul chirurgical poate fi asociat cu radioterapie convenţională. Brahiterapia cu Radiu radioactiv este contestată de mai mulţi autori. Prognosticul este foarte sever.

Carcinomul bazocelular intra-orbital secundar: se manifestă ca o tumoră extrem de polimorfă. Are origine la nivelul tegumentelor palpebrale, nazale, regiunii faciale superioare. Se poate extinde progresiv în orbită. Tumora locală este nedureroasă, fie netedă şi lucioasă, fie exulcerată cu margini elevate (fig. 4.237). De regulă, bolnavul suportă mai multe operaţii până la extinderea în orbită. Evoluţia tumorii este lentă şi îndelungată. Pătrunderea în orbită este progresivă, nedureroasă duce la fixarea tumorii ulcerate la marginile orbitei sau la orbita osoasă, apoi înglobează şi fixează elementele intraorbitale. Tratament: Tratamentul de elecţie este chirurgical. În cazurile cu extindere intraorbitală redusă se poate tenta exenteraţie parţială, cu risc real de recidivă tumorală postoperatorie. În cazurile de extensie masivă intraorbitală cu păstrarea integrităţii orbitei osoase se recomandă exenteraţie totală. În cazurile în care este interesat peretele orbital inferior, se recomandă exenteraţie de orbită şi maxilectomie. În cazurile de interesare a peretelui orbital superior se recomandă orbitectomie cu craniectomie frontală urmată de reconstrucţie per primam a defectului osos. În cazurile în care chirurgia nu este indicată, se poate apela la radioterapie convenţională, chimioterapie locală sau generală, terapie fotodinamică, injectare intratumorală de alfa 2 interferon recombinat.

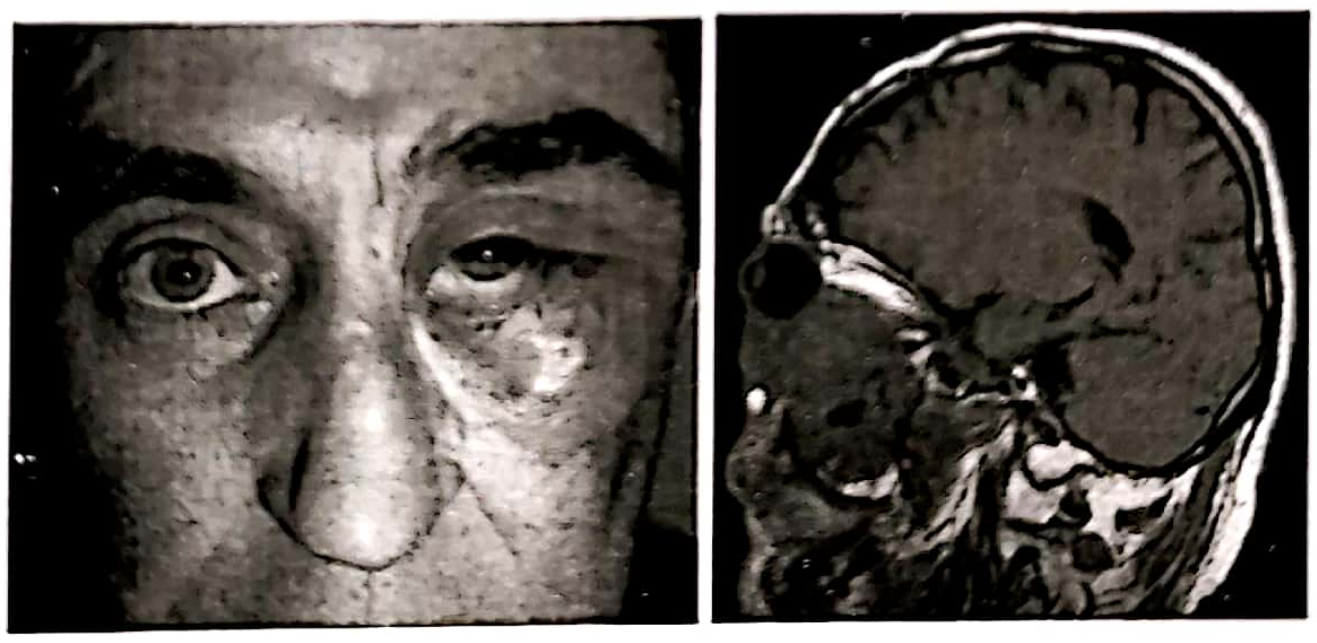

Figura 4.236. P.I. 53 ani. Carcinom spinocelular intraorbital stâng secundar cu punct de plecare sinusul maxilar. RMN sagital T1. Extensie masivă a tumorii din sinusul maxilar în orbită, cu invadarea periorbitei.

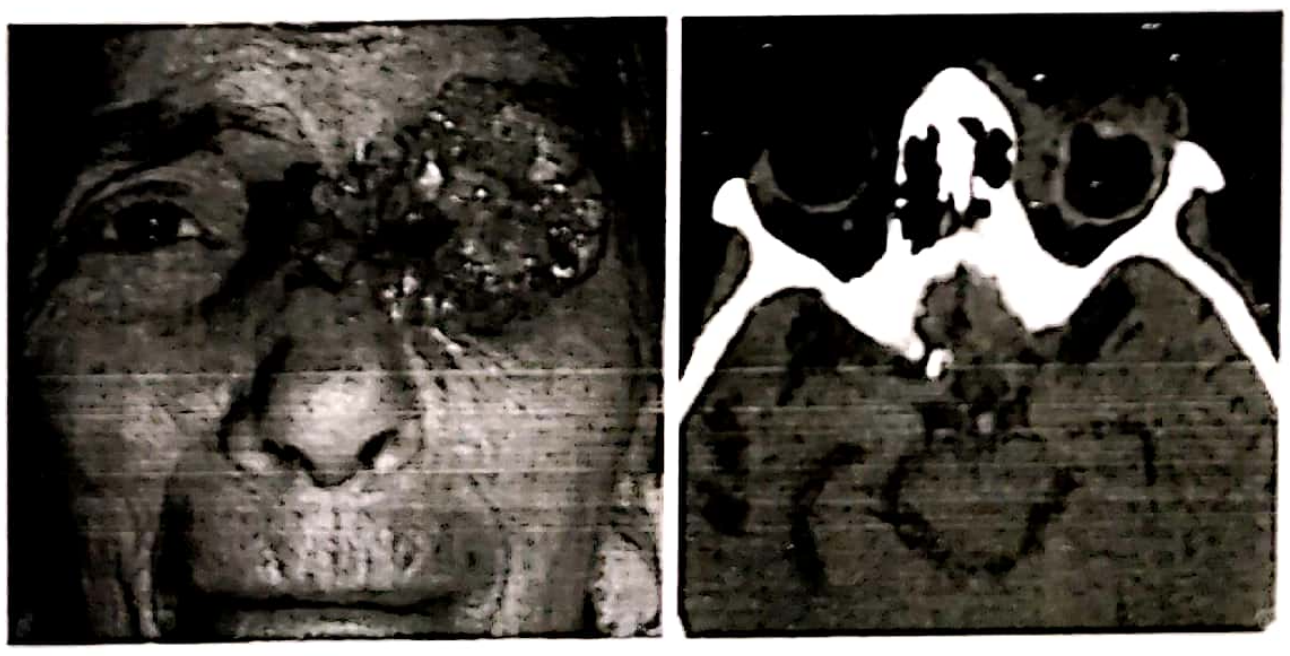

Figura 4.237. D.A. 81 ani. Carcinom bazocelular intraorbital gigant în stadiu avansat, intraorbital dreapta. Aspect clinic. şi imagistic pe examinare CT nativ.

Metastazele intraorbitale: sunt tumori intraorbitale plecate de la tumori situate la distanţă, metastazate în orbită pe cale hematogenă. Tumorile primare care dau cel mai frecvent metastaze intraorbitale sunt: adenocarcinomul mamar, carcinoamele pulmonare, carcinomul gastric, carcinomul de prostată [44]. Uneori, manifestările orbitooculare pot fi primele care apar, urmate apoi de semne clinice date de tumora primară. De regulă, metastazele intraorbitale apar la pacienţi cu neoplasm cunoscut. Principalele semne de manifestare clinică a metastazelor intraorbitale sunt durerea orbitală, diplopia, exoftalmia uni- sau bilaterală dureroasă, enoftalmia, ptoza palpebrală superioară, tulburările de motilitate oculară, chemosisul conjunctival, hemoragiile conjunctivale, formaţiunea tumorală vizibilă sau palpabilă în orbită. Scăderea acuităţii vizuale şi edemul palpebral apar în cazul metastazelor posterioare sau apicale. Tratament: Tratamentul de elecţie este radioterapia eventual asociată cu chimioterapie şi terapie hormonală, în cazurile de metastază de carcinom mamar. Tratamentul chirurgical, respectiv exenteraţia totală, se recomandă în durerile orbitale majore.

TUMORI INTRAORBITALE COMUNE LA COPIL ŞI ADULT

O serie de tumori intraorbitale primare se pot întâlni cu frecvenţă apropiată atât la copil cât şi la adult. Din această categorie fac parte – tumorile disembrioplazice, hemangiomul cavernos, neurofibromul, neurilemomul sau limfoamele maligne [45,46].

TUMORI ORBITALE LA VÂRSTA A TREIA

La vârsta de peste 60 de ani se constată predominenţa netă a tumorilor intraorbitale maligne. Tumorile intraorbitale primare sunt dominate de limfoamele maligne. Dintre tumorile intraorbitale secundare predomină carcinoamele nediferenţiate sau spinocelulare. Tumorile metastatice sunt mai frecvent întâlnite decât la adultul tânăr.

DIAGNOSTICUL DIFERENŢIAL ÎN TUMORILE ORBITALE

Diagnosticul diferenţial al tumorilor de orbită se face cu mai multe categorii de procese expansive care pot interesa această regiune [47].

Afecţiuni vasculare orbitale şi periorbitale

a. *Varice intraorbitale primare*: elemente de diferenţiere sunt exoftalmia intermitentă, hemoragiile conjunctivale, angiectazii conjunctivale, varice pe CT-scan, ecografie de orbită, angiografia RMN sau flebografie.

b. *Malformaţii vasculare intraorbitale şi intracraniene*: elemente de diferenţiere sunt exoftalmia pulsatilă, acută, hemoragii conjunctivale după exoftalmie, angiografia carotidiană, angiografia RMN care evidenţiază malformaţia.

c. *Fistula carotidocavernoasă*: elemente de diferenţiere sunt debutul acut, exoftalmia uni sau bilaterală, suflul temporal sincron cu pulsul, angiografia carotidiană şi angiografia RMN evidenţiază fistula.

Infecţii specifice. TBC intraorbital, este rar întâlnit. Elemente de diferenţiere sunt leziunea cutanată perioculară tuberculoasă, evoluţia lentă cu pătrundere în orbita anterioară şi medie, IDR la tuberculină pozitivă, răspuns la tratament tuberculostatic.

Infecţii acute nespecifice: infecţii bacteriene predominant stafilococice, streptococice, cu *E. coli* sau *Proteus*. Elemente de diferenţiere sunt: sindromul inflamator acut, evoluţia în mai multe stadii – celulită, abces extraperiostal, abces neîncapsulat, abces încapsulat. Prezintă exoftalmie mare, dureroasă, oftalmoplegie, secreţie conjunctivală cu puroi.

Infecţii orbitale fungice. Mucormicoza. Infecţie fungică gravă. Elemente de diferenţiere sunt: terenul diabetic greu controlabil, scăderea imunităţii, originea la nivelul cavităţii nazale sau sinusurilor paranazale.

Boli parazitare intraorbitale: chistul hidatic intraorbital. Poate fi primar sau secundar. Elemente de diferenţiere sunt: exoftalmia lentă, contextul epidemiologic, IDR Cassoni pozitivă.

Hematomul intraorbital posttraumatic. Elemente de diferenţiere sunt: traumatismul orbital premergător, exoftalmia acută dureroasă, hemoragia, chemosisul conjunctival, echimoza periorbitală, edemul palpebral.

Boli de sistem cu determinare intraorbitală. Sarcoidoza. Elemente de diferențiere sunt: tendința de extensie în canalul optic și intracranian.

Orbitopatia tiroidiană Graves. Elemente de diferențiere sunt: exoftalmia bilaterală, îngroșarea simetrică a mm. extrinseci ai globilor oculari, drept medial, inferior, superior, cu respectarea inserției lor, examinarea radioizotopică cu iod radioactiv, dozarea hormonilor tiroidieni.

TRATAMENTUL TUMORILOR ORBITALE. PRINCIPII GENERALE

Tratamentul actual al tumorilor orbitale este multidisciplinar, asigurat de echipe formate din diferite specialități, constituite pentru fiecare caz în parte. Principalele deziderate, în cazul tumorilor benigne, sunt păstrarea funcțiilor vizuale, păstrarea globului ocular, asigurarea unui aspect estetic postoperator optim. În cazul tumorilor maligne agresive, pe prim plan revine salvarea vieții, asigurarea supraviețuirii maxime posibile, reintegrarea socială a pacientului. O parte din tumorile orbitale necesită supraveghere și observație clinică, prevenirea și tratamentul complicațiilor – hemangiomul capilar, gliomul de nerv optic etc. O altă categorie, cu caracter predominant inflamator, se tratează conservativ, cu antiinflamatorii nesteroide sau steroide – pseudotumorile inflamatorii. Tumorile circumscrise, relativ bine delimitate beneficiază de tratament chirurgical, rezecție chirurgicală totală – hemangiomul cavernos, chistele dermoide, teratoamele, schwanoamele. Tumorile histiocitice, leucemiile și limfoamele sunt tratate în principal hematologic. În cazul tumorilor difuze, slab delimitate, tratamentul chiururgical prin ablare subtotală, decompresiune sau biopsie este asociat cu radioterapie sau/și chimioterapie – meningioame, meningosarcoame, epitelioame, carcinoame. O serie de tumori maligne necesită tratament oncologic, chimioterapie, radioterapie – rabdomiosarcomul, retinoblastomul, o serie de metastaze intraorbitale, tumorile depășite chirurgical. Tumorile intraorbitale secundare necesită intervenții chirurgicale largi, uneori mutilante, urmate de reconstrucție plastică apoi chimioterapie și radioterapie.

TRATAMENTUL NEUROCHIRURGICAL AL TUMORILOR ORBITALE PRIMARE

Din multitudinea de tehnici de tratament chirurgical am grupat sub termenul de „aborduri neurochirurgicale" acele tehnici care presupun manopere chirurgicale în imediata apropiere a durei mater sau etajului cranian anterior și care necesită prezența în echipa operatorie a unui neurochirurg [51,52].

ABORDURI SUPERIOARE [57]

Reunesc totalitatea tehnicilor de abord chirurgical asupra orbitei, în care pătrunderea în orbită se realizează prin peretele superior al orbitei. În funcție de tipul de craniotomie utilizat, principalele aborduri superioare ale orbitei sunt

a. Abordul superior transfrontal – în care pătrunderea în orbită se realizează prin volet frontal unilateral permite accesul la procesul patologic intraorbital pe calea unui volet frontal și depărtarea superioară a lobului frontal. Depărtarea lobului frontal se poate realiza fie extradural, după decolarea durei mater de pe tavanul orbitei și ridicarea lobului frontal împreună cu dura mater fie intradural, după deschiderea durei mater și decolarea ulterioară a acesteia de pe tavanul orbitei.

Indicații: procesele expansive intraorbitale primare cu localizare superioară sau medială față de nervul optic; procesele expansive intraorbitale posterioare cu localizare apicală; procesele expansive localizate în canalul optic; procesele expansive intraorbitale primare cu extensie intracraniană secundară; procesele expansive intraorbitale secundare cu punct de plecare intracranian; decompresiunea nervului optic în canalul optic.

– *Contraindicațiile* abordului superior transfrontal al orbitei sunt cele referitoare la o intervenție neurochirurgicală de durată și amploare mare. Ele se pot împărți în contraindicații generale, locale și speciale.

– *Contraindicații generale.* Acest abord se contraindică la pacienții tarați sau la cei cu boli organice decompensate, insuficiențe de organ, până la

Boli de sistem cu determinare intraorbitală. Sarcoidoza. Elemente de diferenţiere sunt: tendinţa de extensie în canalul optic şi intracranian.

Orbitopatia tiroidiană Graves. Elemente de diferenţiere sunt: exoftalmia bilaterală, îngroşarea simetrică a mm. extrinseci ai globilor oculari, drept medial, inferior, superior, cu respectarea inserţiei lor, examinarea radioizotopică cu iod radioactiv, dozarea hormonilor tiroidieni.

TRATAMENTUL TUMORILOR ORBITALE. PRINCIPII GENERALE

Tratamentul actual al tumorilor orbitale este multidisciplinar, asigurat de echipe formate din diferite specialităţi, constituite pentru fiecare caz în parte. Principalele deziderate, în cazul tumorilor benigne, sunt păstrarea funcţiilor vizuale, păstrarea globului ocular, asigurarea unui aspect estetic postoperator optim. În cazul tumorilor maligne agresive, pe prim plan revine salvarea vieţii, asigurarea supravieţuirii maxime posibile, reintegrarea socială a pacientului. O parte din tumorile orbitale necesită supraveghere şi observaţie clinică, prevenirea şi tratamentul complicaţiilor – hemangiomul capilar, gliomul de nerv optic etc. O altă categorie, cu caracter predominant inflamator, se tratează conservativ, cu antiinflamatorii nesteroide sau steroide – pseudotumorile inflamatorii. Tumorile circumscrise, relativ bine delimitate beneficiază de tratament chirurgical, rezecţie chirurgicală totală – hemangiomul cavernos, chistele dermoide, teratoamele, schwanoamele. Tumorile histiocitice, leucemiile şi limfoamele sunt tratate în principal hematologic. În cazul tumorilor difuze, slab delimitate, tratamentul chiururgical prin ablare subtotală, decompresiune sau biopsie este asociat cu radioterapie sau/şi chimioterapie – meningioame, meningosarcoame, epitelioame, carcinoame. O serie de tumori maligne necesită tratament oncologic, chimioterapie, radioterapie – rabdomiosarcomul, retinoblastomul, o serie de metastaze intraorbitale, tumorile depăşite chirurgical. Tumorile intraorbitale secundare necesită intervenţii chirurgicale largi, uneori mutilante, urmate de reconstrucţie plastică apoi chimioterapie şi radioterapie.

TRATAMENTUL NEUROCHIRURGICAL AL TUMORILOR ORBITALE PRIMARE

Din multitudinea de tehnici de tratament chirurgical am grupat sub termenul de „aborduri neurochirurgicale" acele tehnici care presupun manopere chirurgicale în imediata apropiere a durei mater sau etajului cranian anterior şi care necesită prezenţa în echipa operatorie a unui neurochirurg [51,52].

ABORDURI SUPERIOARE [57]

Reunesc totalitatea tehnicilor de abord chirurgical asupra orbitei, în care pătrunderea în orbită se realizează prin peretele superior al orbitei. În funcţie de tipul de craniotomie utilizat, principalele aborduri superioare ale orbitei sunt

a. Abordul superior transfrontal – în care pătrunderea în orbită se realizează prin volet frontal unilateral permite accesul la procesul patologic intraorbital pe calea unui volet frontal şi depărtarea superioară a lobului frontal. Depărtarea lobului frontal se poate realiza fie extradural, după decolarea durei mater de pe tavanul orbitei şi ridicarea lobului frontal împreună cu dura mater fie intradural, după deschiderea durei mater şi decolarea ulterioară a acesteia de pe tavanul orbitei.

Indicaţii: procesele expansive intraorbitale primare cu localizare superioară sau medială faţă de nervul optic; procesele expansive intraorbitale posterioare cu localizare apicală; procesele expansive localizate în canalul optic; procesele expansive intraorbitale primare cu extensie intracraniană secundară; procesele expansive intraorbitale secundare cu punct de plecare intracranian; decompresiunea nervului optic în canalul optic.

– *Contraindicaţiile* abordului superior transfrontal al orbitei sunt cele referitoare la o intervenţie neurochirurgicală de durată şi amploare mare. Ele se pot împărţi în contraindicaţii generale, locale şi speciale.

– *Contraindicaţii generale.* Acest abord se contraindică la pacienţii taraţi sau la cei cu boli organice decompensate, insuficienţe de organ, până la compensarea acestora. Contraindicaţii generale sunt meningita, meningoencefalita, septicemia, sinuzita, infecţiile acute ale căilor respiratorii superioare, până la vindecare.

– *Contraindicaţii locale.* Cele mai frecvente sunt infecţiile locale tegumentare – infecţii, abcese, furunculi, celulite – sau procesele septice orbito-oculare – abcese sau celulite orbitale.

– *Contraindicaţii speciale.* Tumorile intraorbitale primare maligne confirmate se evită să fie operate prin abord superior transfrontal. Ablarea tavanului orbitei poate favoriza extinderea intracraniană a tumorii.

b. Abordul superior bifrontal – în care pătrunderea în ambele cavităţi orbitale se realizează prin volet bifrontal, având indicaţii în leziunile cu extensie bilaterală, contraindicaţiile fiind aceleaşi ca mai sus.

c. Abordul superior transciliar – în care pătrunderea în orbită se realizează printr-o craniectomie unilaterală minimă supraciliară.

d. Abordul superior transfrontosinusal – în care pătrunderea în orbită se realizează prin sinusul frontal hipertrofiat.

Abordul lateral

Abordul lateral al orbitei este calea de pătrundere chirurgicală în orbită prin peretele orbital lateral (fig. 4.238) [58].

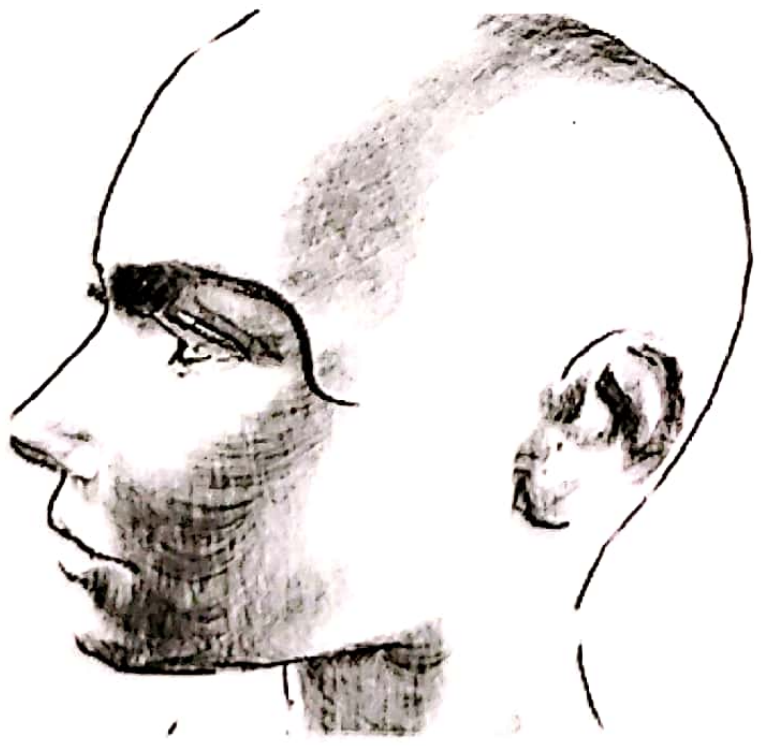

Figura 4.238. Abordul lateral al orbitei: incizie cutanată în crosa de hochei Stallard.

Indicaţiile generale ale abordului lateral al orbitei sunt: procesele expansive de glandă lacrimală; tumorile orbitale posterioare şi medii situate lateral, superolateral sau inferolateral de nervul optic; tumorile retrobulbare situate lateral, superolateral sau inferolateral de nervul optic; tumori apicale laterale; tumori osoase frontozigomatice, temporale sau pterionale; decompresiunea extradurală a nervului optic intracanalicular.

Contraindicaţiile sunt, în general, procesele expansive intraorbitale supraoptice cu extensie medială; tumorile de nerv optic; procesele expansive cu localizare inferioară faţă de nervul optic; procesele expansive cu localizare inferomedială faţă de nervul optic; abordul proceselor expansive de vârf de orbită localizate superior medial sau inferior de nervul optic; abordul proceselor expansive de canal optic localizate medial, superior sau inferior; procesele expansive intraorbitale cu extensie intracraniană prin tavanul orbitei, prin canalul optic sau fisura orbitală superioară; procesele expansive intracraniene cu extensie intraorbitală posterioară secundară prin tavanul orbitei, canalul nervului optic sau prin fisura orbitală superioară.

TEHNICI DE ABORD A TUMORILOR ORBITALE SECUNDARE

ABORDUL FRONTO-TEMPORO-ORBITO-ZIGOMATIC (FTOZ)

Este o tehnică complexă de abord chirurgical al orbitei şi etajului anterior şi mijlociu al bazei de craniu. Intervenţia constă din ridicarea unui volet osos frontal, temporal, a marginii supraorbitale, peretelui orbital lateral, osului zigomatic împreună cu arcada zigomatică.

Tehnic, abordul se poate realiza fie prin ridicarea a trei fragmente osoase (frontal, temporal şi orbitozigomatic) fie prin ridicarea a două fragmente osoase (frontotemporal şi orbitozigomatic) (fig. 4.239, 4.240).

Indicaţiile majore ale acestui abord deosebit de larg sunt procesele expansive mari ale bazei de craniu, eventual cu extensie intraorbitală secundară, leziuni sfenocavernoase sau cavernoase, tumori ale osului temporal, fosei infratemporale, leziuni paraselare, tumori ale clivusului superior sau inferior.

Contraindicaţiile sunt cele ale intervenţiilor de mare amploare şi durată lungă.

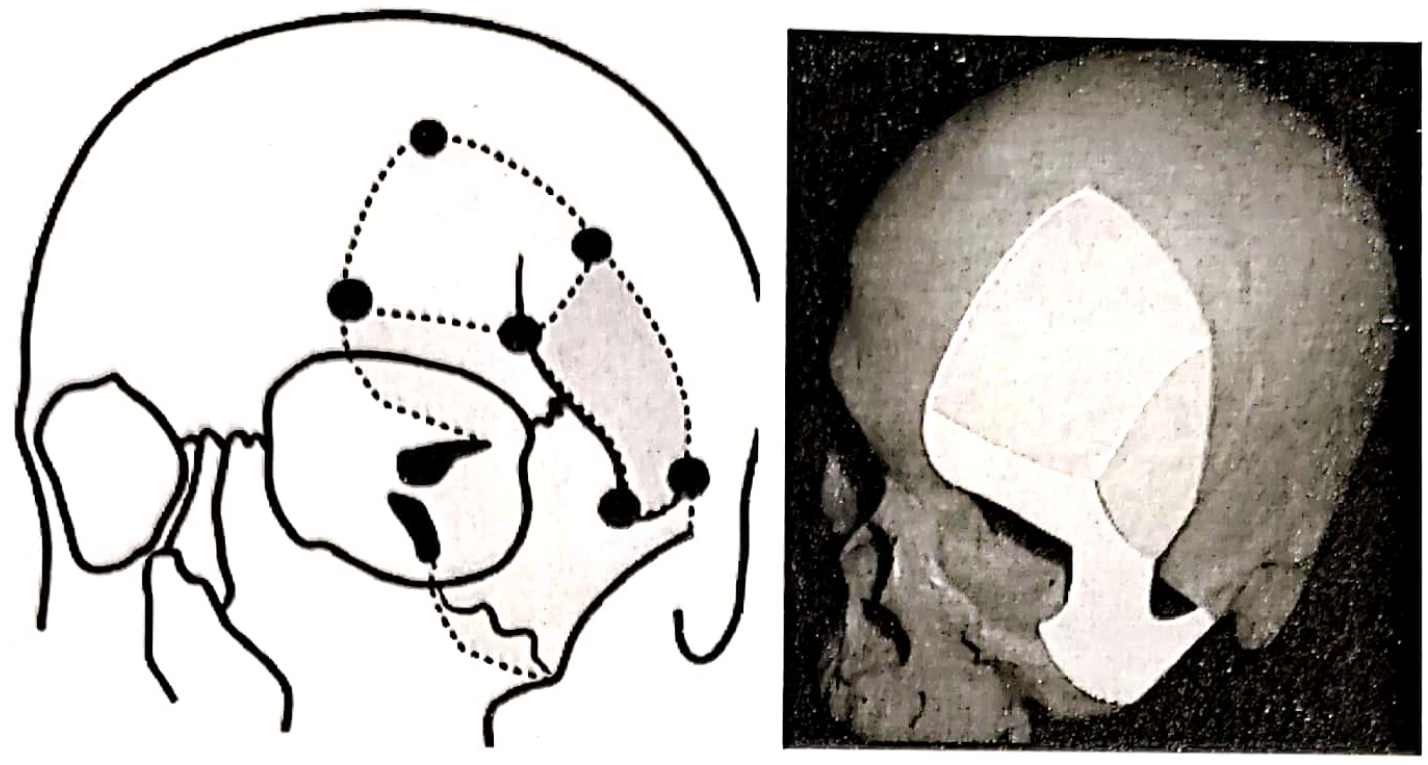

Figura 4.239. Abordul FTOZ cu trei fragmente: Găurile de trepan şi zona de osteotomie.

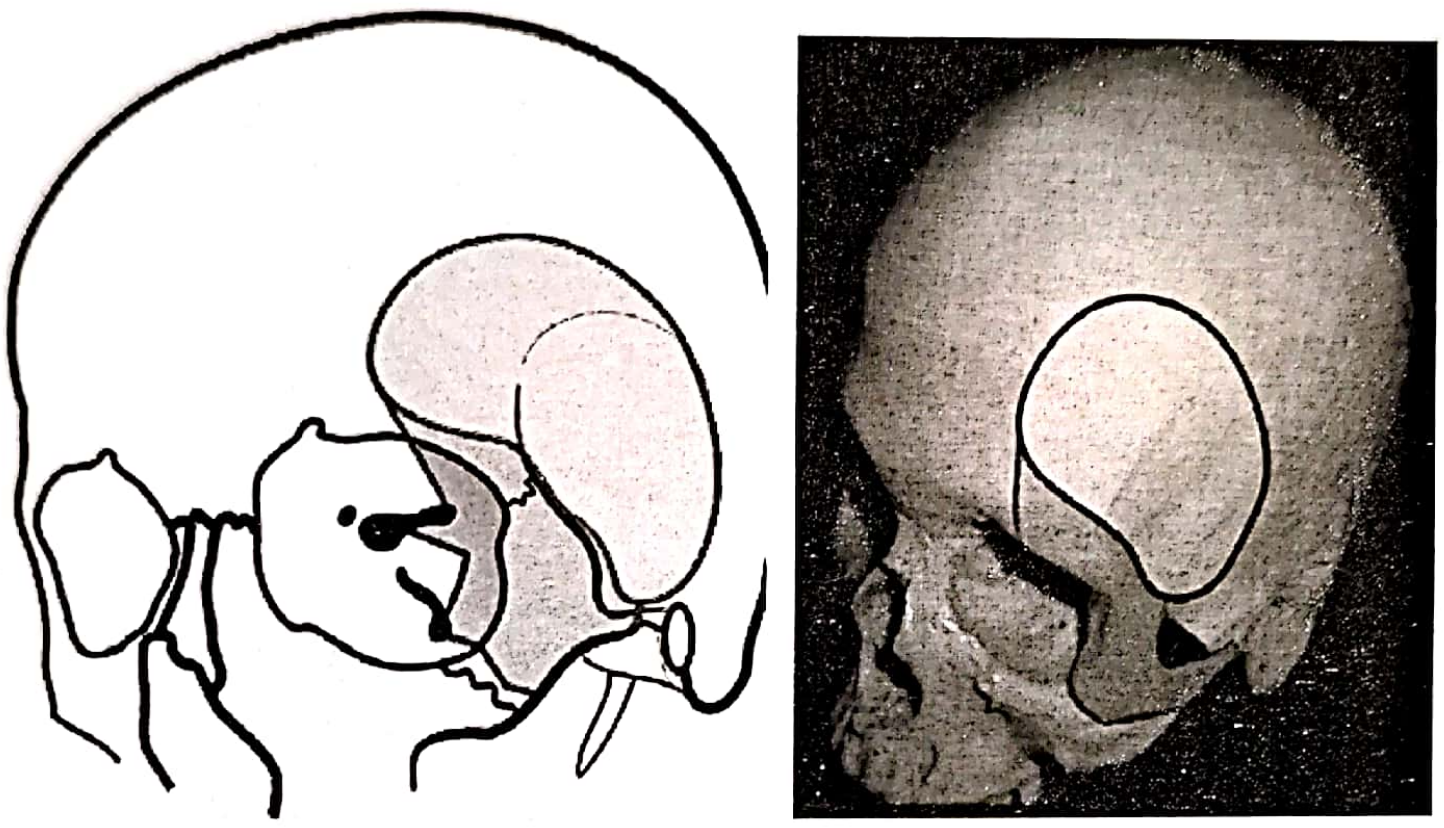

Figura 4.240. Abordul FTOZ: Osteotomia frontopterională şi orbitozigomatică.

EXENTERAȚIA DE ORBITĂ

Constă din îndepărtarea chirurgicală a conținutului orbitei. Are două variante principale – exenterația orbitală subtotală şi exenterația orbitală totală.

EXENTERAȚIA ORBITALĂ SUBTOTALĂ

Păstrează tegumentele palpebrale superioare şi inferioare, importante pentru protezarea ulterioară.

EXENTERAȚIA ORBITALĂ TOTALĂ

Are ca scop îndepărtarea chirurgicală a tuturor elementelor anatomice din orbită, inclusiv a pleoapelor, tarsului superior şi inferior.

Preoperator se recomandă blefarorafie, dacă este permisă de condițiile locale.

Tehnica presupune incizia tegumentelor palpebrale la marginile orbitei, până la periost (fig. 4.241) după care se decolează periorbita de pe pereții orbitei, cu atenție mare la nivelul fisurii orbitale inferioare şi superioare, unde prezintă aderență crescută. Se face hemostază prine electrocoagularea aa. etmoidale şi a. lacrimală. Se recomandă hemostaza a. oftalmice cu pensa hemostatică, dacă este posibil, după care se secționează n. optic cu un foarfece curb, împreună cu elementele care îl înconjoară la nivelul apexului orbitei. Se evacuează astfel în totalitate conținutul orbitei, respectiv globul ocular, n.optic, elemetele înconjurătoare şi procesul expansiv tumoral. Hemoastază la nivelul pereților orbitei prin tampoment prelungit, aplicare de ceară hemostatică şi electrocoagulare bipolară (fig. 4.242).

În cazul exenterațiilor totale cu granulație spontană se aplică pansamente cu dezinfectante şi unguente epitelizante pentru a favoriza granularea spontană a pereților orbitei.

Echipe operatorii pluridiciplinare permit soluții multiple de rezolvare plastică a orbitei după exenterație subtotală, cum ar fi:

– plastie palpebrală pe dynamic mesh de Titan (fig. 4.243);

– plastie palpebrală pe proteză de exenterație subtotală.

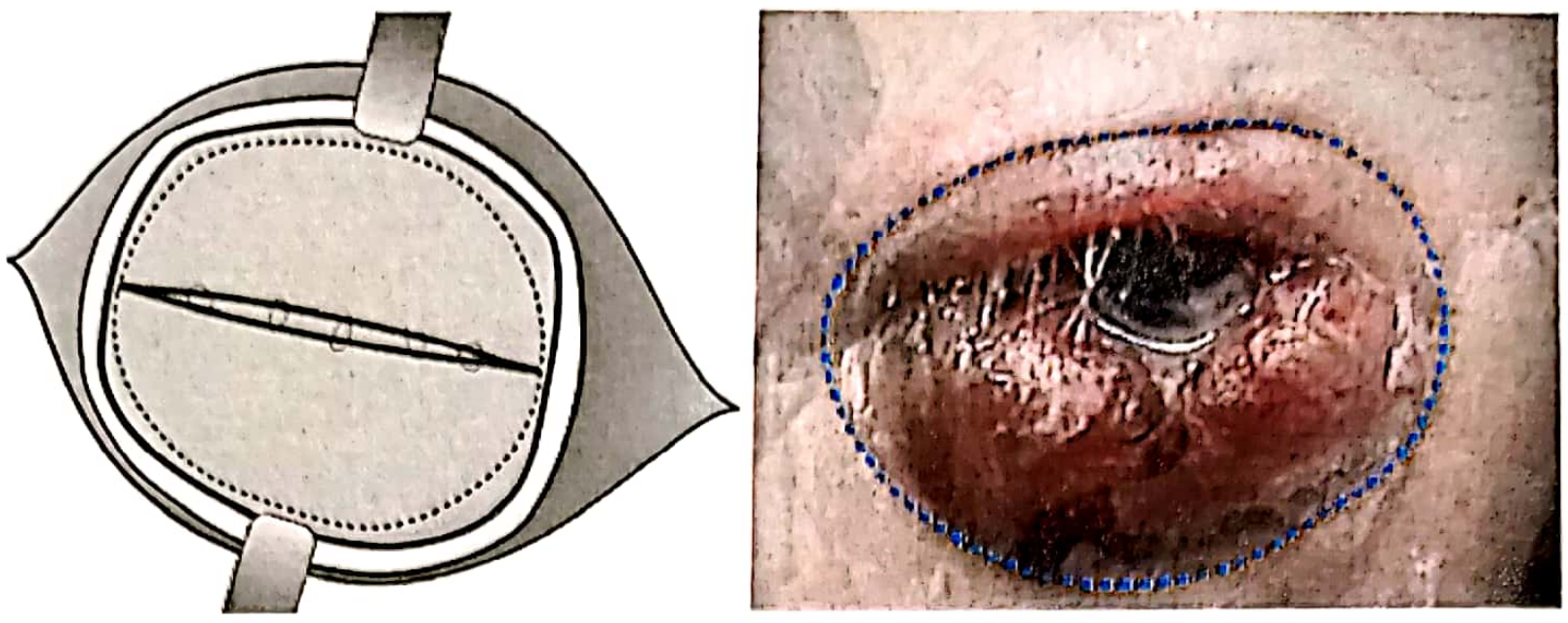

Figura 4.241. Incizia tegumentelor palpebrale în exenterația totală.

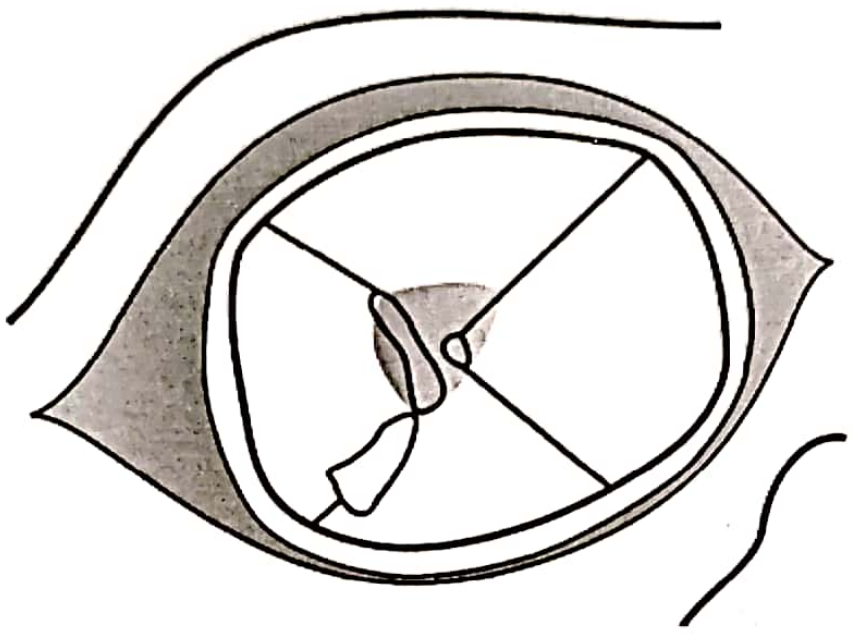

Figura 4.242. Evacuarea în bloc a conținutului orbitei: globului ocular, nervului optic, muşchilor extrinseci ai globului ocular, vaselor, nervilor, țesutului conjunctiv intraorbital, pleoapelor, aparatului lactimal.

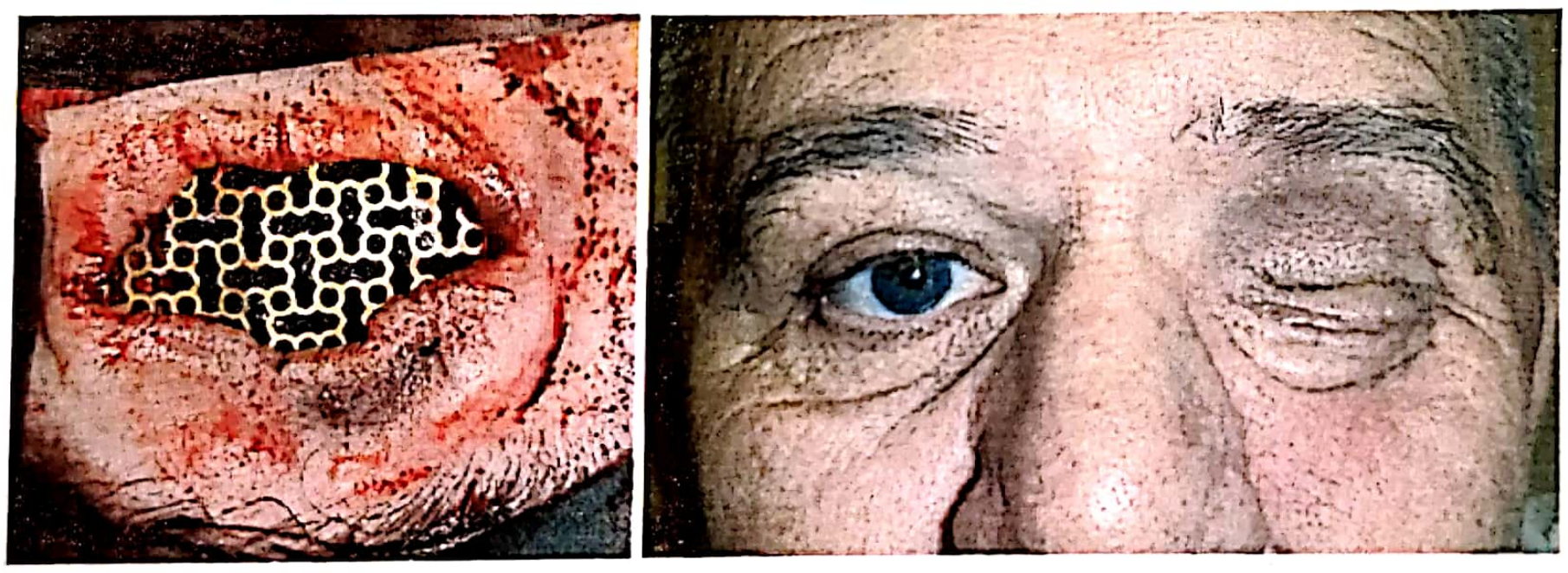

Figura 4.243. T.S. 43 ani, exenterație orbitală subtotală. Plastie pe *dynamic mesh* de titan; aspect la 30 zile postoperator după exenterație subtotală de orbită stângă cu plastie palpebrală pe dynamic mesh, pentru carcinom bazocelular gigant intraorbital.

În cazul exenterațiilor totale, rezolvarea plastică a orbitei poate presupune:

– plastie cu lambou frontal alunecat pe *dymanic mesh* de Titan;

– proteze de material plastic pe rame de ochelari;

– proteze mobile electromecanice complicate în cazuri excepționale.

BIBLIOGRAFIE

1. Stallard HB: Surgery of the orbit. Ann R Coll Surg Engl 1968; 43:125–34.
2. Orgul S, Cioffi GA. Embryology, Anatomy and histology of the optic nerve vasculature. J Glauc 1996; 5:285–94.
3. Whitnall SE (ed). The anatomy of human orbit, 2nd ed. London, Oxford University Press, 1932.
4. Natori Y, Rhoton Jr AL. Microsurgical anatomy of the superior orbital fissure. Neurosurgery 1995; 36:762–75.
5. Chung MS, Kim HJ, Kang HS, Chung IH. Locational relationship of the supraorbital notch or foramen and infraorbital and mental foramina in Koreans. Acta Anat (Basel) 1995; 154:162–6.
6. Bakunowicz-Lazarczyk A, Mariak Z, Stankiewicz A, Kita D, Surgery of orbital tumors with the Kronlein-Berke-Reese method in material from the Ophthalmology Clinics in Balystok. Br J Neurosurg 1997 Aug; 11(4):310–17.
7. Dandy WE: Results following the transcranial operative attack on orbital tumours. Arch Ophthalmol 1941; 25:191–216.

8. Berke RN: A modified Kronlein operation. Arch Ophthalmol 51:609, 1954.
9. Chadduck WM, Supraorbital craniotomy, Comment on: J Neurosurg 1993 Oct; 79(4):615–8 Neurochirurgie 1990; 36(4):225–33.
10. Wright JE: Surgical exploration of the orbit. Trans Ophthalmol Soc UK 1979; (3) 99:238.
11. Szabo B. Vascularizaţia arterială a nervului optic. Teza de doctorat. Catedra de Anatomie şi Embriologie Umană, UMF „Iuliu Haţieganu" Cluj-Napoca, 1999.
12. Szabo I, Szabo B, Chirurgia tumorilor orbitale posterioare – noţiuni de tehnică chirurgicală, repere anatomice, Casa cărţii de Ştiinţă, Cluj-Napoca, 2001.
13. Skadzien J, Olszewski E, Modrzejewski M, Tomik J, Paziewski E. Surgeries of the orbit. Otolaryngol Pol, 1996, 50 (2):125–9.
14. Slavin KV, Dujovny M, Soeira G, Ausman JI. Optic canal: Microanatomic study. Skull base surgery1994; 4:136–144.
15. Popescu I (sub redacţia), Tratat de chirurgie, Ed. Academiei Române, Tumorile orbitale 2007; cap. 14:269–293.
16. Szabo B, Szabo I. Arterele segmentului intracranian al nervului optic. Zilele Universităţii de Medicină şi Farmacie „Iuliu Haţieganu", Cluj-Napoca, 1999, 19–23.
17. Szabo B., Szabo I. Classification of the arterial blood supply of the intracranial segment of the optic nerve. Bucovinsckii medicinii visnik. Ukrainskii naukovii jurnal 2001 8 (3–5):249–252.
18. Szabo I. Tratamentul chirurgical al tumorilor orbitale posterioare, Teză de doctorat. Catedra Oftalmologie, UMF „Iuliu Haţieganu", Cluj-Napoca, 2000.
19. Rootman J, Robertson WD: Tumors. In Rootman J Disease of the Orbit, Philadelphia, JB Lippin-colt, 1988.
20. Rootman J: Diseases of the Orbit, A Multidisciplinary Approach, Philadelphia, JB Lippincott, 1988.
21. Youmans JR, Neurological Surgery, vol. IV, cap. 131 Henderson JW, Campbell RJ, Farrow GM, Garrity J.: Orbital Tumors. 3rd edition, Raven Press, 1994.
22. Eggers, H., Jakobiec, F.A., and Jones, I.S. Optic nerve gliomas. In Jones I.S., Jakobiec F.A., eds.: Diseases of the Orbit. Hagerstown, Harper & Row; 1979.
23. Newman, S.A., Jane, J.A. Meningiomas of the optic nerve, orbit and anterior visual pathways. In Al-Mefty, O., ed.: Meningiomas. New York, Raven Press, 1991.
24. Azar-Kia B, Naheedy MH, Elias DA *et al.*: Optic nerve tumors: Role of magnetic resonance imaging and computed tomography. Radiol Clin North Am 1987; 25:561–7.
25. Bisulli F, Foschini MP, Dallera P, Gaist G, Expanding lesions of the orbit: Multicase review Pathologica, 1997; 89(3): 256–63.
26. Chong V.F.H, The orbits in cancer Imaging. 2006; 6 (Spec No A): 27–31.
27. Wilbur AC, Dobben GD, Linder B: Paraorbital tumors and tumor-like conditions: Role of CT and MRI. Radiol Clin North Am 1987; 25:631–9.
28. Szabo I., Chiriciuc MA., Popiţă V., Guttman T., Tudosescu A., Hodorog A., Paşca V. Congresul Naţional de Radiologie, Cluj- Napoca, 1998. Metodă de analiză digitală color a imaginilor CT-scan cerebrale. Programul „CT grey to color" pentru Windows 95.
29. The Brain SCAN XL Radiosurgery System, Brain LAB GmbH VHS, 1998.
30. Nam Ju Kim, Ho Kyung Choung, Sang In Khwarg, Management of Dermoid Tumor in the Medial Canthal Area, Korean J Ophthalmol. 2009 September; 23(3): 204–206.
31. Katz SE, Rootman J, Vangveeravong S, Graeb D, Combined venous lymphatic malformations of the orbit (so-called lymphangiomas). Association with noncontiguous intracranial vascular anomalies. Department of Ophthalmology, Vancouver Hospital & Health Sciences Centre, University of British Columbia, Canada. Arch Pediatr 1997 Sep; 4(9):896–9.
32. Eshaghian J, Anderson RL: Sinus involvement in inflammatory orbital pseudotumor. Arch Ophthalmol, 1981; 99:627.
33. Fakadej A, Boynton JR. Juvenile ossifying fibroma of the orbit. Surv Ophthalmol 1996 Jul–Aug; 41(1):66–78.
34. Szabo I, Szabo B. Venous and arteriovenous malformations of the brain associated with intraorbital lymphangioma. Romanian Neurosurgery, 2001; (9):22–6.
35. Szabo I., Pop R, Szabo B, Paşca V: Hemangiom cavenos intraorbital retrobulbar. Prezentare de caz. Clujul Medical, 1999; (3): 331–3.
36. Szabo I, Szabo B. Cavernous hemangiomas of the retrobulbar space of the posterior orbit, Romanian Neurosurgery, 2002; (10):12–6.
37. Shields JA: Incidence of orbital tumors and pseudotumors. In Diagnosis and Management of Orbital Tumors, Philadelphia, WB Saunders, 1989.
38. Henderson JW, Campbell RJ, Farrow GM, Garrity J.: Orbital Tumors. 3rd edition, Raven Press, 1994.
39. Nakajima T, Kumabe T, Jokura H, Yoshimoto T, Recurrent germinoma in the optic nerve: report of two cases. Neurosurgery 2011;48(1):214–7.
40. Gabibov, G., Blinkov, S.M., Tcherekayev, V.A.: The management of optic nerve meningiomas and gliomas. J. Neurosurg. 1988; 68:889–94.
41. Clark, W.C., Theofilos, C.S., Fleming, J.C.: Primary optic nerve sheath meningiomas. Report of nine cases. J. Neurosurg. 1989, 70:37.
42. Issing PR, Ruh S, Kloss A, Kuske M, Lenarz T. Diagnosis and therapy of lymphoid tumors of the orbits. HNO 1997 Jul 45:7 545–50.
43. Flanders AE, Espinosa GA, Markiewicz GA *et al.*: Orbital lymphoma. Radiol Clin North Am 1986; 25:601–09.
44. Henderson JW, Farrow GM: Metastatic carcinoma. In Henderson JW, Farrow GM (eds): Orbital Tumors, 2nd ed, 1980; 451–471.
45. Lewis RA, Gerson LP, Axelson KA *et al.*: Von Recklinghausen neurofibromatosis II: Incidence of optic gliomata. Ophthalmology 1984; 91:929–34.
46. Margo CE, Mulla ZD, Malignant tumors of the orbit. Analysis of the Florida Cancer Registry. Ophthalmology 1998 Jan; 105(1):176–84.
47. Junfang Xian, Zhengyu Zhang, Zhenchang Wang, Jing Li, Bentao Yang, Qinghua Chen, Qinglin Chang, Liyan

TUMORILE CEREBRALE LA VÂRSTA PEDIATRICĂ

IOAN ŞTEFAN FLORIAN, ALEXANDRU VLAD CIUREA, ATTILA KISS

Copilul nu reprezintă un adult mai mic, ci prezintă patologii distincte, manifestări clinice particulare şi un management al bolii de multe ori diferit de cel al adultului. Din aceste considerente patologia tumorală cerebrală la vârsta pediatrică necesită o subliniere particulară.

Tumorile apărute la vârsta pediatrică pot fi tumori congenitale, tumori de origine congenitală şi care se manifestă pe parcursul vieţii şi tumori identice cu ale adultului. Pot fi considerate tumori congenitale tumorile care se manifestă în primele două săptămâni de viaţă, posibil congenitale cele manifestate în primul an de viaţă şi probabil congenitale cele care sunt descoperită după vârsta de un an. O serie de tumori sunt cunoscute ca având origine congenitală dar rareori se manifestă în primii ani de viaţă (teratomul, craniofaringiomul, hamartomul).

Epidemiologie. Incidenţa tumorilor cerebrale la copil este de 4,5/100.000 loc, incidenţă mai mică comparativ cu cea a aduţilor care se situează la 16,5/100.000 loc, conform datelor statistice americane (CBTRUS) [1]. Tumorile maligne ale copilului reprezintă a doua cauză de malignoitate la copil fiind depăşită doar de leucemie limfatică acută, dar mortalitatea cauzată de tumorile cerebrale maligne este trei ori mai mare decât cea determinate de leucemia limfatică acută [2], iar incidenţa tumorilor continua să crească. Conform CBTRUS există o uşoară predominenţă a tumorilor cerebrale la băieţi (M: F rata 4,5: 4), cu o incidenţă aproape dublă la rasa albă faţă de cea neagră, cauza acestei diferenţe fiind neelucidată. Din toate tumorile cerebrale ale copilului, 50% sunt maligne [1].

Într-un recent studiu efectuat pe cazuistica primului autor, din 1900 de pacienţi cu tumori cerebrale operaţi intre 2002–2010, un număr de 156 de cazuri au fost de vârstă pediatrică, reprezentând 8,2%, pacienţii în vârstă de până la trei ani reprezentând 1,6% din total pacienţi, respectiv 21% din pacienţii de până la 18 ani, cel mai mic pacient ca vârstă operat de noi fiind un nou născut de 17 zile. Şi în statistica noastră există o predominenţă a sexului masculin (M:F = 55–45%).

Şi în ceea ce priveşte localizarea tumorilor la copii există o diferenţă semnificativă faţă de adulţi. În datele CBTRUS aproape 30% din tumorile pediatrice sunt localizate în fosa posterioară, spre deosebire de doar 7% la adulţi [1]. Şi sub acest aspect datele noastre confirmă un număr important de tumori localizate în fosa posterioară (46%), restul fiind localizate supratentorial, în timp ce la copii de sub trei ani repartiţia tumorilor supra-/infratentoriale este egală (50/50%).

Există, de asemenea, o predilecţie a localizării pe linia mediană a tumorilor la copii (regiunea pineală, regiunea selară, sistem ventricular), iar în ceea ce priveşte histologia există unele tumori care sunt întâlnite aproape numai la copii (astrocitom pilocitic, meduloblastom, germinoame), în timp ce meningioamele şi glioblastomul multiform apar foarte rar la vârsta pediatrică [2]. Aceste date sunt confirmate şi de examinările histopatologice din studiul nostru (fig. 4.244), care indică o incidenţă crescută a astrocitoamelor pilocitice, urmate de astrocitoamele de grad II şi meduloblastoame, in timp ce meningioamele sau metastazele au fost raportate în doar două cazuri.

Prezentarea clinică. Semnele şi simptomele tumorilor cerebrale la copil sunt variate şi depind de vârsta copilului, nivelul de dezvoltare a copilului, localizarea tumorii, gradul de compromitere a integrităţii neurologice. Nu există semne patognomonice, iar localizarea de multe ori pe linia mediană face ca lateralizarea să nu fie evidentă iar tabloul clinic să fie mult timp paucisimptomatic. Evoluţia clinică este de obicei progresivă şi insidioasă. Este posibilă şi evoluţia ondulantă cu remisiuni şi exacerbări.

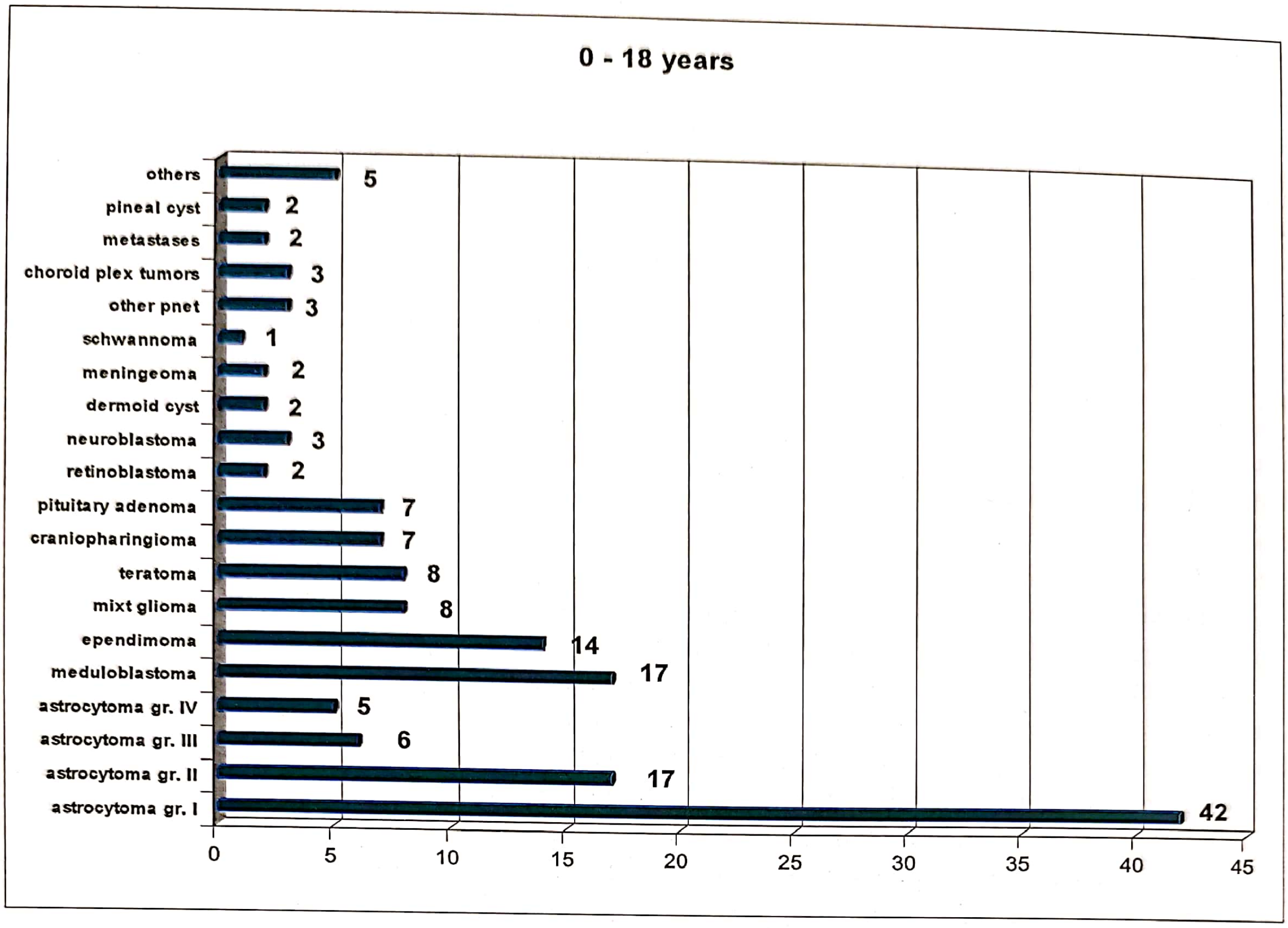

Figura 4.244. Reprezentarea grafică a tipurilor histopatologice întâlnite în experienţa autorului principal (Florian I.Şt.) nepublicată.

Semnele şi simptomele generale reflectă creşterea presiunii intracraniene, dată de obstrucţia circulaţiei LCR sau de creşterea masei tumorale, care pot duce la macrocefalie la copilul de până la un an sau la apariţia unui sindrom de hipertensiune intracraniană (HIC) în condiţiile unui craniu cu dimensiune fixă. Semnele nespecifice pentru HIC sunt:

– iritabilitate sau letargie,
– vărsături,
– anorexie,
– cefalee,
– creştere sau pierdere în greutate,
– modificări ale comportamentului, personalităţii,
– modificări ale performanţelor şcolare,

semnele focale pot să nu aibă semnificaţie de focalizare – strabismul convergent, diplopia, secundară parezei de abducens pot să fie secundare HIC, din cauza traseului lung al nervului şi al proximităţii de structurile osoase, atrofie optică sau pierderea acuităţii vizuale (semnifică HIC de durată lungă sau proces focal).

Cefaleea este cel mai frecvent semn de suferinţă neurologică la copil. În cazuri rare aceasta este datorată TC. Localizarea cefaleei nu este specifică cu toate acestea o cefalee descrisă de copil ca fiind cu o anume localizare, repetitivă, apare mai probabil în tumorile cerebrale. Cefaleea matinală asociată cu vărsături sau cefaleea care scoală copilul din somn este condiţia în care suspiciunea de HIC şi de tumoră cerebrală este foarte mare.

– anorexia, bulimia, abulia, pierderea sau creşterea în greutate, pubertate precoce, endocrinopatii, anomaliile sistemului autonom, alterarea stării mentale, modificări în acuitatea vizuală, sugerează leziuni de linie mediană (regiunea ventriculului III anterior sau posterior);

– crizele epileptice focale asociate cu aspecte focale lente de tip lezional pe EEG, cu modificări neurologice de focar, pot sugera leziuni localizate la nivelul emisferelor cerebrale;

– ataxia, neuropatii ale nervilor cranieni şi semne de fibre lungi, chiar şi în lipsa semnelor de HIC sugerează leziuni ale trunchiului cerebral, care pot fi de tip tumoral [3].

Tabelul 4.11

Simptomele şi semnele de prezentare la pacienţii de vârstă pediatrică după [4]

3702 copii < 18 ani	(%)	232 copii < 4 ani	(%)
Cegalee	33	Macrocefalie	**41**
Greţuri şi vărsături	32	Greţuri şi vărsături	**30**
Tulburări de echilibru şi coordonare	27	Iritabilitate	**24**
Edem papilar	13	Letargie	**21**
Crize	13	Tulburări de echilibru şi coordonare	**19**
Semne nespecifice de hipertensiune intracraniană	10	Pierdere în greutate	**14**
Strabism	7	Semne clinice de hidrocefalie (bombarea fontanelei, dehiscenţa suturilor)	**13**
Tulburări de personalitate şi performanţe şcolare	7	Crize	**10**
Macrocefalie	7	Cefalee	**10**
Pareze de nervi cranienei	7	Edem papilar	**10**
Letargie	6	Semne focale neprecizate	**10**
Miscaări anormale ale ochilor (nistagmus, sindrom Parinaud)	6	Semne nespecifice de HIC	**9**
Hemiplegie	6	Pareze focale	**7**
Pierdere în greutate	5	Înclinarea capului	**7**
Pareze focale	5	Alterarea stării de constientă	**7**
Tulburări nespecificate de vedere	5	Strabism	**6**
Alterarea stării de conştienţă	5	Mişcări anormale ale capului	**6**
		Întârziere în dezvoltare	**5**
		Hemiplegie	**5**

Într-o meta-analiză publicată de Wilne S, Collier J, Kennedy C, *et al.* în *Lancet Oncology* în 2007 [4], reiese faptul că cele mai frecvente simptome sunt cefaleea, greţurile şi vărsăturile la copilul până la 18 ani, urmate de tulburările de echilibru şi coordonare, care este consemnată doar la o treime din cazuri. La copilul sub 4 ani macrocrania (40%), greţurile şi vărsăturile, precum şi iritabilitatea sunt semnele predominente. De notat faptul că edemul papilar, altădată considerat un semn clasic de hipertensiune inracraniană este întâlnit doar la 13% dintre copii cu tumori cerebrale până la 18 ani, respectiv în 10% din copii de până la 4 ani.

Aceeaşi autori relevă faptul că există o strânsă corelaţie între localizarea tumorii şi simptomele şi semnele de prezentare, aşa cum reiese din tabelul 4.12.

Tabelul 4.12

Simptome şi semne clinice în funcţie de localizare după [4]

Tumori supratentoriale	**(%)**
Semne nespecifice de HIC	47
Crize	38
Edem papilar	21
Tumori de fosă posterioară	
Greţuri şi vărsături	75
Cefaleee	67
Tulburări de echilibru şi coordonare	60
Edem papilar	34
Tumori de trunchi cerebral	
Tulburări de echilibru şi coordonare	78
Pareze de nervi cranieni	52
Semne piramidale	33
Cefalee	23
Strabism	19
Tumori de linie mediană (regiunea ventriculului III)	
Cefalee	49
Tulburări de motilitate oculară	20
Greţuri şi vărsături	20
Edem papilar	20

Datorită evoluției oarecum nespecifice, a perioadelor de remisie, diagnosticul este de multe ori întârziat. Intervalul mediu de la apariția primelor simptome şi diagnostic este de 2 luni, fiind invers proporțional cu vârsta pacientului, fiind însă asociat cu histopatologia tumorală [5].

Având în vedere că aproximativ 50% din copii cu tumori cerebrale au la prezentare un bilanț neurologic normal, este extrem de importantă anamneza atentă a acestor copii, poate chiar mai importantă decât examenul neurologic actual [6].

Diagnostic

Diagnosticul tumorilor cerebrale la copii este în mod esențial imagistic şi el trebuie obținut în cel mai scurt timp după apariția primelor semne neurologice chiar fruste. Alături de acesta diagnosticul trebuie completat cu o serie de alte investigații cum sunt electro-encefalografie (EEG), examinări endocrinologice, oftalmologice, markeri tumorali, iar la copilul de peste 4 ani şi o evaluare neuropsihologică, deosebit de utilă şi pentru a estima progresele cognitive în perioada post-operatorie.

Diagnosticul imagistic. *Examinarea RMN* este examinarea de elecție în diagnosticul tumorilor cerebrale. Nu există nici un motiv pentru care la un copil cu semne neurologice să nu fie efectuată o examinare RMN nativă şi cu contrast, chiar dacă aceasta presupune, mai ales la copilul mic, o anestezie generală (fig. 4.245). Chiar în prezența unor simptome persistente şi inexplicabile în context clinic este recomandată efectuarea unei examinări imagistice.

În tumorile cunoscute ca având potențial de diseminare pe cale lichidiană (meduloblastom, ependimom) este obligatorie efectuarea controalelor RMN cranio-spinal cu contrast pentru decelarea metastazelor spinale.

Chiar dacă în literatura de specialitate există o dezbatere legată de indicația de efectuare a unei examinări RMN la copilul ce prezintă o primă criză de epilepsie [7,8], în opinia noastră este de preferat să efectuăm o examinare RMN negativă decât să întârziem diagnosticul unei tumori cerebrale supratentoriale (fig. 4.246) care poate avea ca primă manifestare o criză epileptică (38% conform [4]).

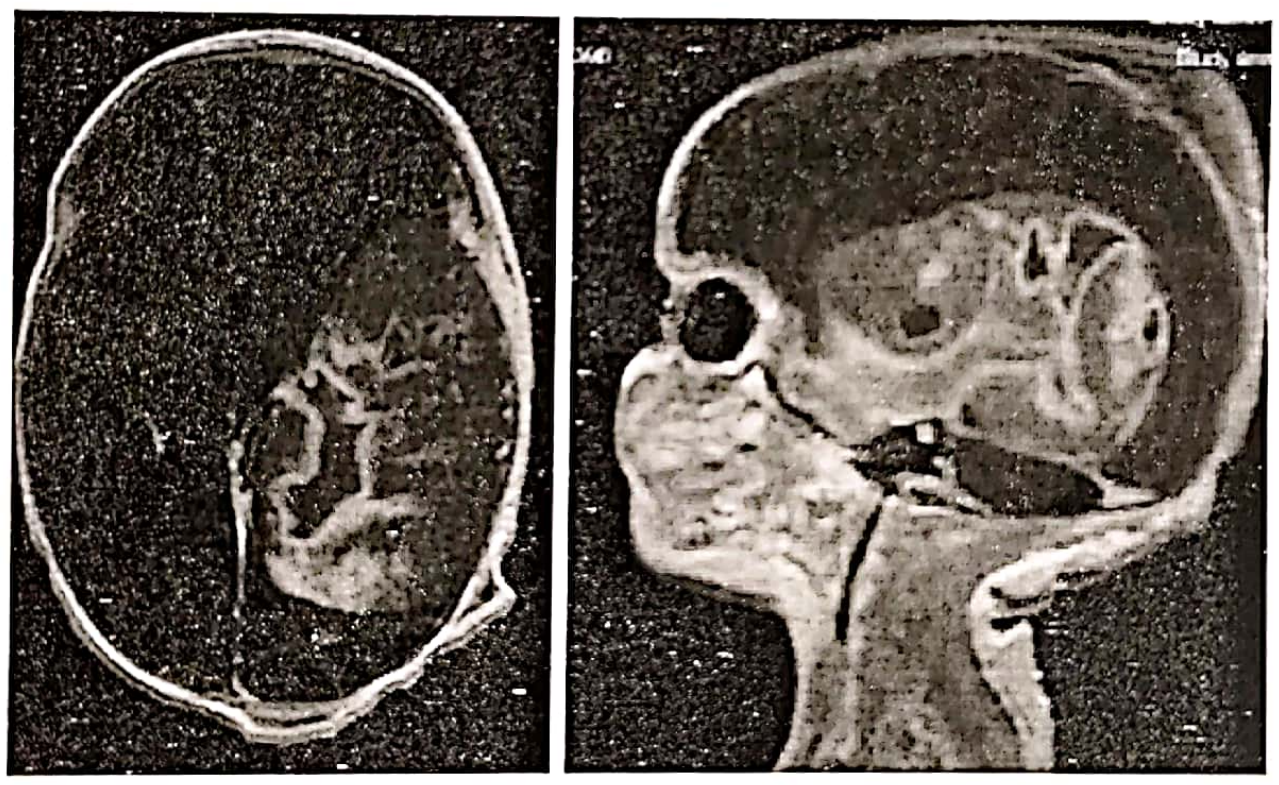

Figura 4.245. Examinarea RMN T1 cu contrast la nou-născut de 17 zile pune în evidență un voluminos proces expansiv de lob temporal.

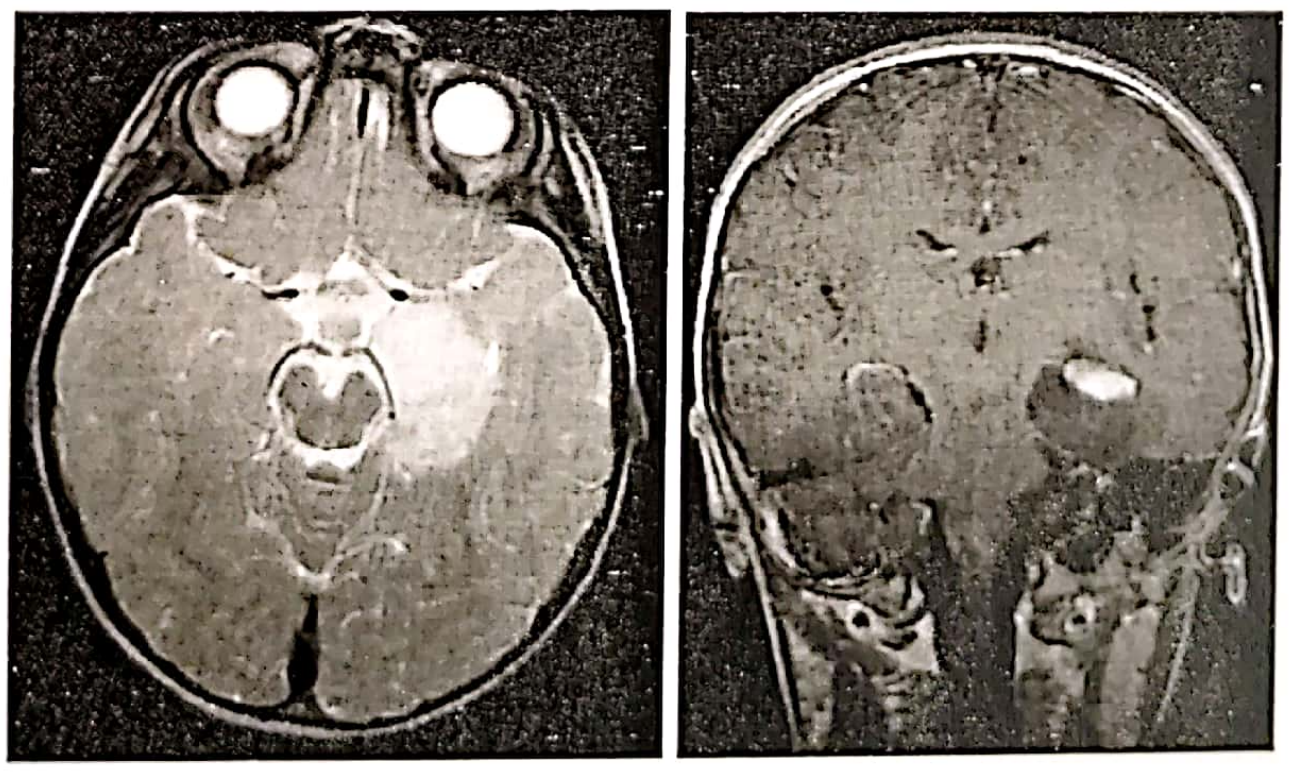

Figura 4.246. Examinare RMN T2 nativ şi T1 contrast la un copil în vârstă de 3 ani ce a prezentat crize epileptice şi iritabilitate.

Unii copii sunt internaţi de urgenţă pentru acuze care sugerează o suferinţă neurologică motiv pentru care mulţi au ca primă investigaţie *tomografia computerizată*, care poate pune în evidenţă o hidrocefalie triventriculară, o leziune spontan hipo-, izo- sau hiperdensă şi care la administrarea de substanţă de contrast de regulă se contrastează mai mult sau mai puţin uniform. De asemenea în unele tumori pot fi puse în evidenţă calcificări (ependimom, craniofaringiom, teratoame, chiste dermoide etc.), iar în ceea ce priveşte tumorile osoase (granulom eozinofil, sarcom) CT este superior examinării RMN. În practica noastră curentă utilizăm frecvent examinarea CT scan imediat postoperator pentru a pune în evidenţă eventualele complicaţii hemoragice, mai bine evidenţiate pe această examinare (fig. 4.247).

Indiferent de modalitatea de investigare iniţială, înainte de intervenţia neurochirurgicală, toţi copii trebuie să aibă o investigaţie RMN cu contrast. Achiziţiile recente din imagistica RMN precum DWI (*Diffusion Weighted Images*), tractografia, aduc elemente utile în planificarea intervenţiei chirurgicale şi pot fi integrate în sistemele de neuronavigaţie. Spectroscopia RMN poate fi utilă în diferenţierea postoperatorie a recidivei tumorale de leziunile de radionecroză, urmărirea postoperatorie şi prognostic, dar având o specificitate mai redusă serveşte doar ca investigaţie complementară [9].

Ecografia transfontanelară la copiii noi-născuţi precum şi la cei cu fontanela deschisă poate servi ca modalitate de screening, dar şi în urmărirea evoluţiei unei hidrocefalii operate, însă ea trebuie obligatoriu urmată de o examinare RMN.

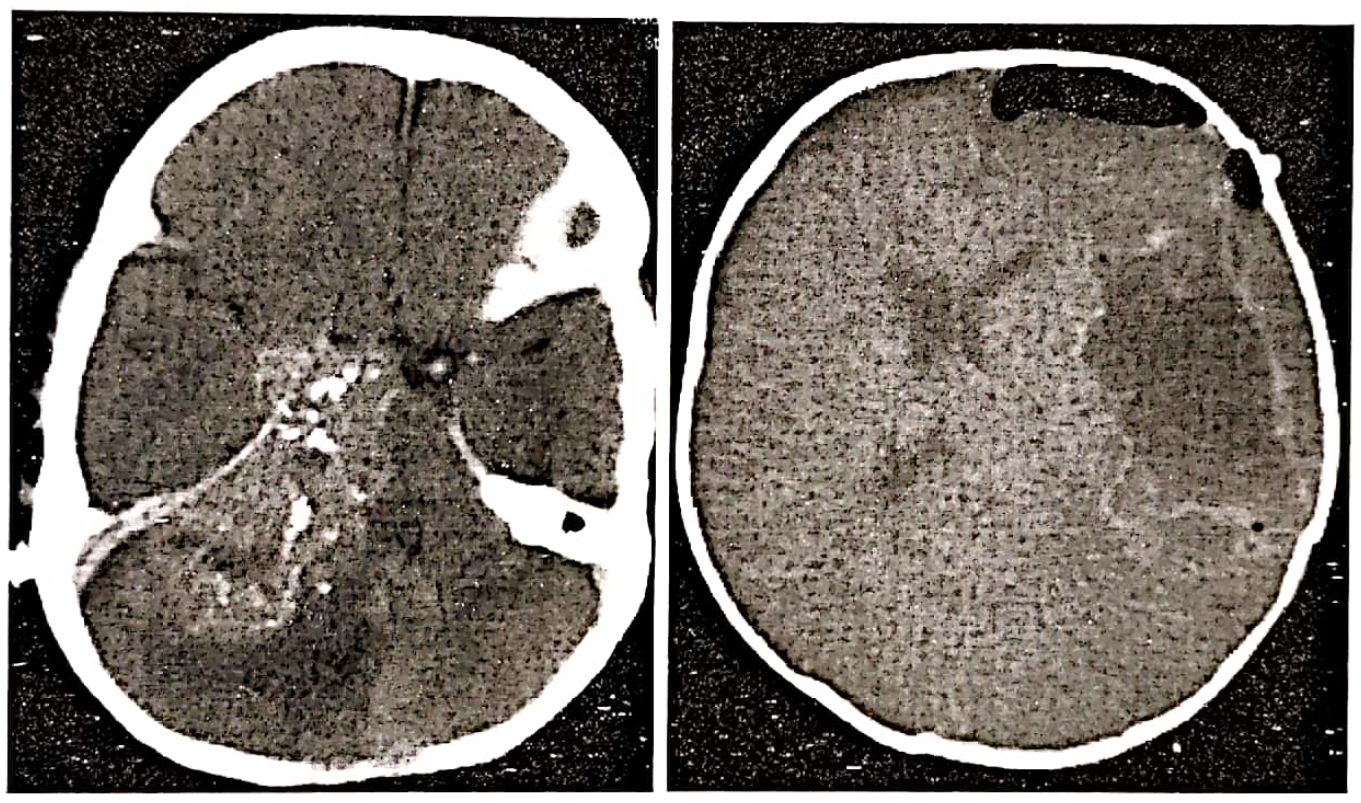

Figura 4.247. Examinare CT scan ce pune în evidenţă o voluminoasă masă tumorală situate în unghiul ponto-cerebelos drept, spontan hiperdensă, ce prezintă numeroase calcificări intratumorale la un pacient în vârstă de un an (imaginea din stânga); Examinare CT cranian imediat postoperator la un copil în vârstă de 2 luni operat pentru un PNET (imaginea din dreapta).

Bilanţul endocrinologic trebuie efectuat la toţi copii cu tumori de regiune selară şi paraselară, precum şi la copiii cu tumori de regiune pineală. O evaluare hormonală minimală pentru decelarea hipofuncţiei hipofizare trebuie să cuprindă determinarea bazală a STH, TSH, FSH, ACTH, Cortisol, şi Prolactina. Bilanţul hidric trebuie evaluat atent atât preoperator cât mai ales postoperator, în toate cazurile dar cu o deosebită atenţie după intervenţiile pentru craniofaringiom, gliom opto-diencefalic, germinoame selare sau alte tumori din regiunea ventriculului III.

Examenul oftalmologic, sub raportul acuităţii vizuale, campimetriei, examenul oftalmoscopic şi al motilităţii oculare trebuie să intre în protocolul uzual de investigaţii la copiii cu tumori cerebrale.

Electro-encefalografia (EEG) trebuie efectuată la toţi copiii ce prezintă crize epileptice, iar dacă crizele nu pot fi controlate medicamentos eficient, copilul va trebui monitorizat video-EEG. În ceea ce priveşte terapia anticonvulsivantă pre- şi postoperatorie există unele dezbateri [10], însă opinia noastră este cert în favoarea administrării de anticonvulsivante atât în perioada preoperatorie cât şi în cea postoperatorie, la toate leziunile în care s-a practicat o incizie corticală, precum şi la cazurile care au prezentat crize epileptice înainte de intervenţia chirurgicală.

Markeri tumorali pentru tumorile regiunii pineale precum α feto-proteina, beta-human-chorionic-gonadotrophin (β-hCG), placental alkaline phosphatase (PLAP) în ser şi lichid sunt utili nu numai pentru diagnosticul pozitiv al unor tumori, dar şi pentru evaluarea postoperatorie [11].

Atitudinea terapeutică

Tratamentul tumorilor cerebrale la copil este multimodal, atât sub raportul mijloacelor terapeutice utilizate cât şi al specialităţilor implicate, prezenţa nu numai al unui neurochirurg familiarizat cu patologia pediatrică, dar şi al unui neuroanestezist specializat în acest domeniu, al unui neurolog şi al neuropsihologului pediatru, al unui onco-pediatru este necesară în abordarea multilaterală a copilului cu patologie tumorală cerebrală.

Fiziologia copilului mic este diferită de cea a adultului, iar neuroanestezistul şi neurochirurgul trebuiesc să fie avizaţi de particularităţile anestezice (căi aeriene, volume de ventilaţie, volum sanguin, raportul suprafaţă corporală/greutate, metabolismul medicamentelor, necesarul de lichide) şi de particularităţile chirurgicale (tegumente şi calota subţire, ţesuturi delicate, şanţuri intergirale incomplete formate şi ca atare mai puţin utilizabile pentru abord transulcal) (fig. 4.248). Copilul este predispus la hipotermie, hipovolemie şi anemie, de aceea trebuiesc luate măsurile pentru prevenţia acestora, chirurgul având o deosebită grijă în a preveni pierderile de sânge [2]. Durata intervenţiei chirurgicale este de asemenea un important factor, de aceea operaţia trebuie efectuată nu numai cu deosebită atenţie ci şi cât se poate de rapid, iar acest factor ţine în primul rând de experienţa chirurgului.

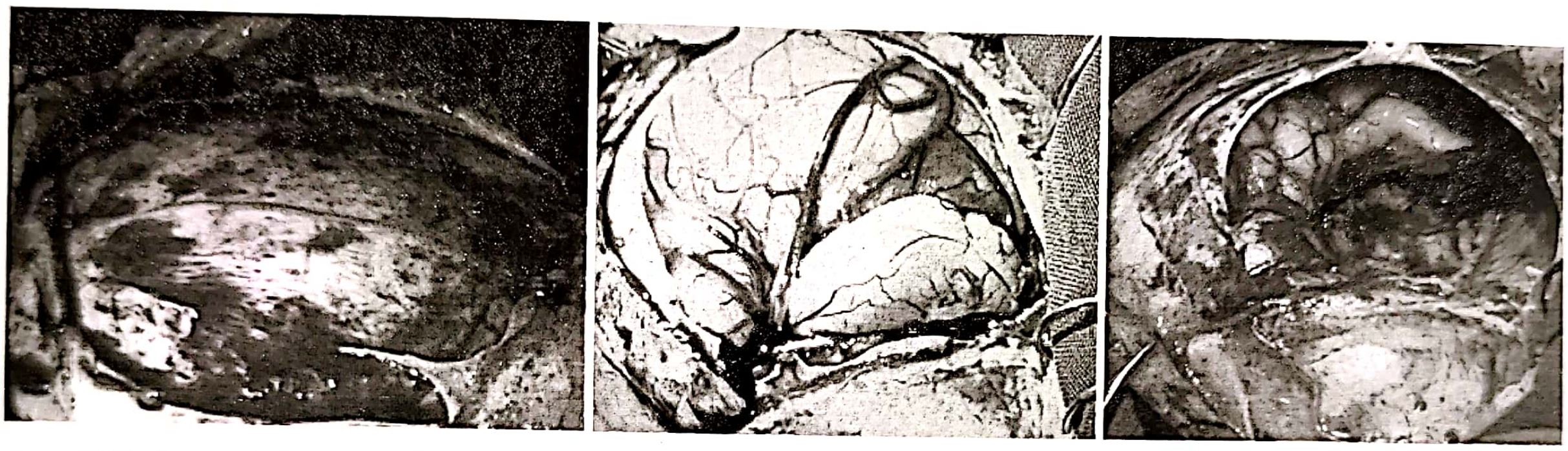

Figura 4.248. Aspect introperator la un nou născut: de remarcat fragilitatea calotei pentru a cărei deschidere s-a folosit foarfeca; după deschiderea durei mater creierul este în tensiune marcată, şanţurile intergirale sunt aproape dispărute. După ablaţia completă a tumorii colapsul cerebral este impresionant, girusurile capătă dimensiunile şi forma normale.

Obiectivele tratamentului chirurgical sunt aceleaşi ca şi pentru adult, în speţă excluderea sau reducerea volumului tumoral în scopul decompresiunii cerebrale, asigurării unui volum restant cât mai mic pentru a eficientiza tratamentul adjuvant, restabilirea circulaţiei LCR şi obţinerea de material bioptic suficient pentru a stabili cu exactitate examenul histopatologic. Toate acestea trebuiesc făcute reducând la maxim morbiditatea determinate de intervenţia chirurgicală, având ca scop final îmbunătăţirea calităţii vieţii pacientului, vindecarea sau prelungirea duratei de supravieţuire.

Observaţia clinico-imagistică poate fi aplicată în cazul unor tumori de mici dimensiuni, fără efect compresiv, fără hidrocefalie şi care imagistic nu prezintă semne de activitate peritumorală (edem). Acest lucru este îndeosebi valabil pentru tumorile gliale de grad mic din regiunea opto-diencefalică, leziunilor hipodense de natură incertă localizate la nivelul emisferelor cerebrale, regiunii pineale sau trunchiului cerebral (glioame difuze) care nu produc fenomene neurologice deficitare sau iritative (crize) şi nici hidrocefalie. Ştiută fiind evoluţia lor de lungă durată şi chiar, in rare cazuri remisiunea, aceste leziuni pot fi urmărite periodic RMN la interval regulate, iniţial la 3 luni, apoi la 6 luni iar dacă imaginea se păstrează nemodificată peste 2 ani atunci un control anual este suficient, aşa cum o atestă experienţa noastră.

Tratamentul chirurgical

Timing-ul intervenţiei chirurgicale reprezintă o problemă dezbătută în literatura de specialitate, în special la copii cu hidrocefalie. În opinia noastră la copii cu *tumori de fosă posterioară şi hidrocefalie* în primul rând trebuie tratată cauza obstrucţiei, excluderea acesteia ducând de cele mai multe ori la dispariţia fenomenelor generate de hidrocefalie, chiar dacă o dilataţie a sistemului ventricular va mai persista pe toată durata vieţii. În cazul în care copilul este în stare neurologică gravă datorită fenomenelor de HIC, efectuăm drenaj ventricular extern pe masa de operaţie, după efectuarea craniotomiei, în funcţie de tensiunea şi pulsatilitatea durei mater. O dură sub tensiune, nepulsatilă, obligă la introducerea unui cateter ventricular în cornul occipital şi evacuarea unei cantităţi de lichid până când dura devine relaxată şi pulsatilă, după care drenajul va fi menţinut închis pe toată durata intervenţiei chirurgicale. La sfârşitul ablaţiei tumorale putem verifica permeabilitate apeductului injectând lent ser fiziologic la temperatura corpului, ser care se va exterioriza la nivelul ventriculului IV dacă dezobstrucţia a fost realizată. Obişnuit menţinem drenajul extern ca măsură de siguranţă în perioada postoperatorie, dar nu mai mult de 4–5 zile datorită riscului de infecţie. Aplicăm un drenaj ventriculo-peritoneal definitiv numai la cazurile la care se menţine hidrocefalia activă sau la care se menţine pentru o perioada mai îndelungată un pseudo-meningocel suboccipital. În acest fel evităm transformarea inutilă a unui copil cu şanse de evoluţie normală într-un copil dependent de un sistem mecanic ale cărui complicaţii sunt bine cunoscute. O alternativă la drenajul extern poate fi considerată ventriculo-cisternostomia endoscopică dar aceasta presupune o intervenţie chirurgicală şi o anestezie.

În tumorile de regiune pineală, unde condiţiile locale nu permit întotdeauna o ablaţie totală, opiniem fie pentru ventriculo-cisternostomie într-un prim timp operator, urmat de abordul direct al tumorii, într-un al doilea timp. O alternativă o reprezintă drenajul ventriculo-peritoneal definitiv, experienţa clinică demonstrând că, chiar şi în cazul ablaţiei macroscopic totale a unei tumori de regiune pineale, apeductul poate rămâne obturat fie prin edem, fie prin detritusuri sau cheaguri de sânge. Există autori care recomandă efectuarea biopsiei odată cu ventriculo-cisternostomia [13], dar acest lucru este oarecum hazardant, datorită distanţei mari dintre cele două regiuni, care presupune fie o manipulare excesivă în interiorul ventriculului III cu riscul lezării fornixului, fie efectuarea a două traiecte endoscopice diferite, fapt ce poate creşte riscul intervenţiei chirurgicale. Beneficiul adus de această strategie rezidă în obţinerea de material bioptic la vedere, iar în caz de tumoră radiosensibilă (germinom) abordul chirurgical direct nu mai este necesar.

Poziţionarea copilului pentru operaţiile pentru tumorile de fosă posterioară este un alt subiect de discuţie în literatura de specialitate. Deşi există numeroşi autori care contraindică poziţia şezândă la copil, în special la cei sub 4 ani, datorită în primul rând riscului cu 35–40% mai crescut de aeroembolism comparativ cu adultul [14], în opinia noastră riscul acesta nu este mai crescut în condiţiile unei standardizări a anesteziei, manipulării, poziţionării copilului precum şi a unei monitorizări atente şi a unei tehnici chirurgicale adecvate (fig. 4.249). Această opinie este generată de peste 35 de ani de experienţă chirurgicală cu pacienţii în poziţie şezândă, perioadă în care complicaţiile legate de aeroembolism au fost extrem de puţine. Opinia noastră nu este singulară şi este susţinută cu aceleaşi argumente şi de alţi autori [15]. Copilul cel mai mic ca vârstă operat de noi în poziţie şezândă pentru o tumoră gigantă de regiune pineală a avut 7 luni iar operaţia a decurs în condiţii bune (fig. 4.250). Ca atare nu împărtăşim teama legată de această poziţie nici la copil, iar avantajele legate de folosirea gravitaţiei ca factor adjuvant în tumorile de fosă posterioară şi de regiune pineală este în afara oricărei dezbateri. Pentru fixarea capului în poziţie recomandăm utilizarea de leucoplast la copilul mic, utilizarea pinilor „head-holderului" fiind periculoasă datorită fragilităţii calotei.

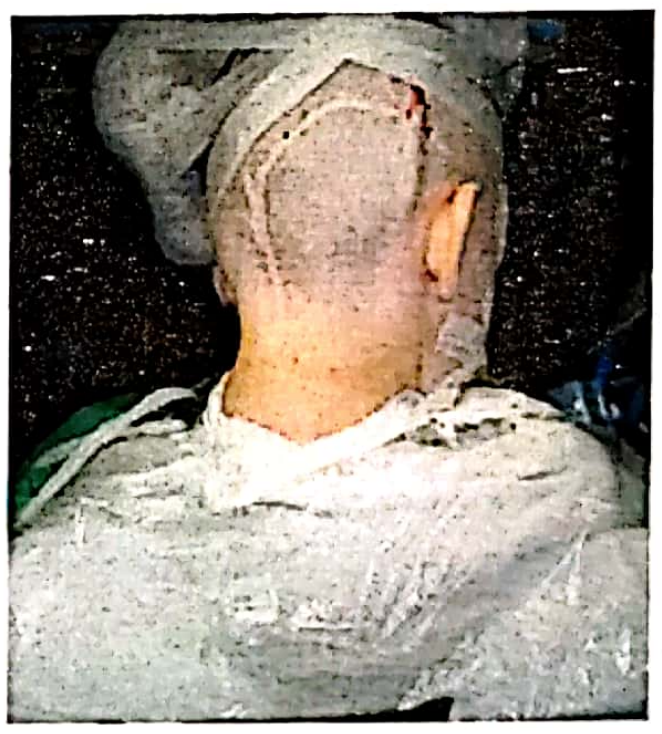

Figura 4.249. Poziţionarea semişezândă la un copil de un an şi 6 luni operat pentru o recidivă de ependimom de unghi ponto-cerebelos.

Particularităţile de neuroanestezie sunt prezentate într-un capitol separat.

Abordurile chirurgicale trebuiesc să ofere maximul de expunere cu minim de retracţie cerebrală, nefiind diferite de cele ale adultului. Reamintim necesitatea de a preveni pierderile de sânge inutile, şi de aceea infiltraţia scalpului pe tranşa de incizie, incizia segmentară, coagularea imediată a fiecărei surse de sânge de la nivelul scalpului, plombajul cu ceară a diploei, coagularea punctelor de sângerare de la nivelul durei mater sunt obligatorii.

În ceea ce priveşte abordurile de fosă posterioară se recomandă efectuarea craniotomiei şi nu a craniectomiei aşa cum frecvent este practicată la adult. Grosimea redusă a scuamei occipitale, absenţa anfractuozităţilor interne ale scuamei occipitale fac această procedură facilă, iar repunerea voletului osos reduce riscul apariţiei fistulei sau a pseudomeningocelului.

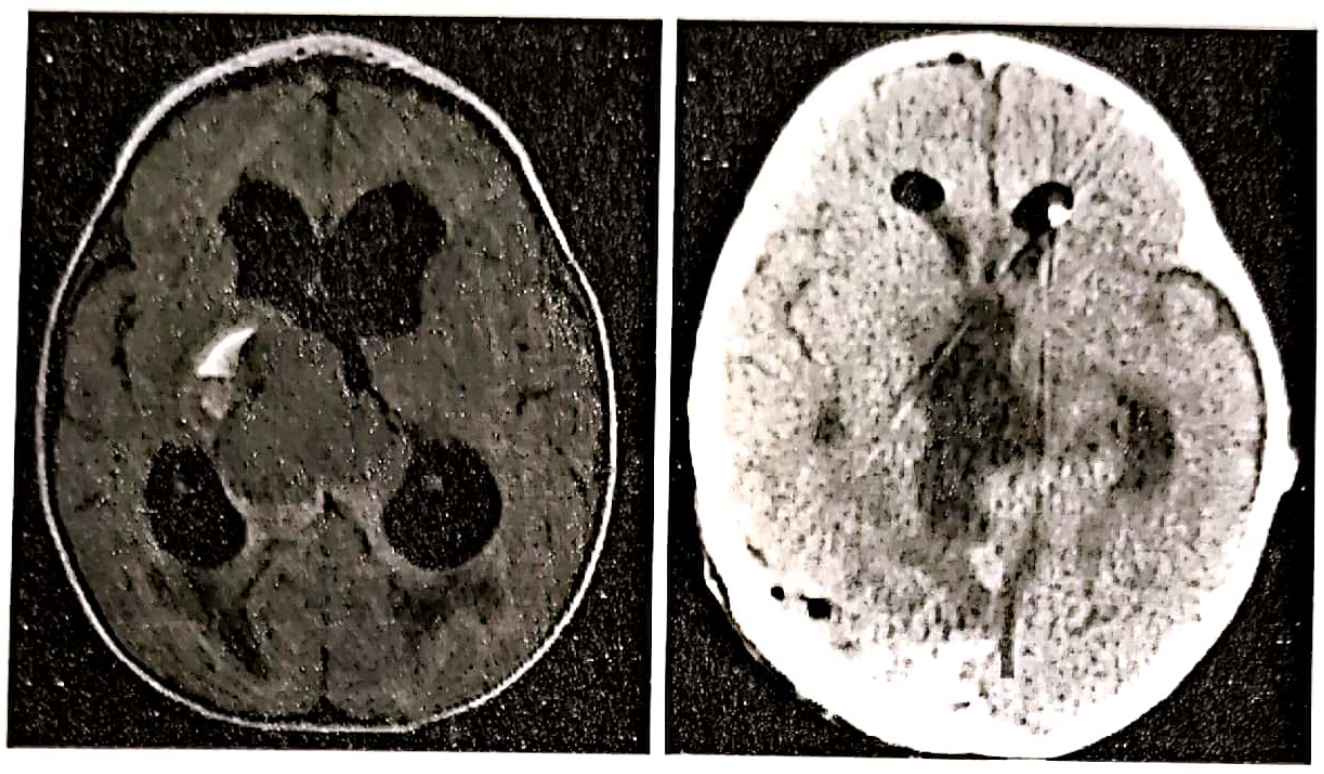

Figura 4.250. Examinare RMN preoperator şi CT imediat postoperator la un copil de 7 luni operat în poziţie semişezândă pentru o tumoră de regiune pineale pe un abord infratentorial supracerebelos.

Multe din tumorile de fosă posterioară la copil se pot exterioriza la nivelul foramenului magnum (ependimom, meduloblastom), altele pot avea originea la nivelul joncţiunii cranio-spinale (tumorile cervico-medulare) sau prin volumul lor pot determina coborârea amigdalelor cerebeloase până la nivelul C1–C2. În aceste cazuri, pe lângă o deschidere largă a cisternei magnum este necesară şi rezecţia arcului C1, rareori a arcului C2. Strategia pe care o recomandăm este de a efectua scheletizarea scuamei şi a arcului posterior C1 cu menţinerea inserţiilor musculaturii nucale la nivelul C2, extrem de importantă pentru menţinerea stabilităţii capului. Dacă imagistica RMN demonstrează o coborâre a tumorii sau amigdalelor până la C1, noi efectuăm rezecţia jumătăţii superioarea a arcului C1. De cele mai multe ori cei câţiva mm suplimentari obţinuţi astfel sunt suficienţi pentru a evacua fragmentul tumoral sau a decomprima amigdalele cerebeloase (fig. 4.251). Arcul C1 îl rezecăm doar în condiţiile în care prin tehnica prezentată anterior nu obţienm suficient spaţiu. În rarele cazuri în care este necesar un spaţiu suplimentar caudal, vom recurge la deperiostarea parţială a musculaturii de pe arcul C2, rezecţia porţiunii superioare a acestuia, încercând să menţinem cât mai multă inserţie musculară pe arcul C2 [16]. Închiderea durei mater este obligatorie la toate cazurile, o atenţie deosebită fiind acordată etanşeităţii suturii la tumorile de fosă posterioară. Utilizarea plastiei periostale şi a adezivilor tisulari a redus mult frecvenţa fistulei LCR.

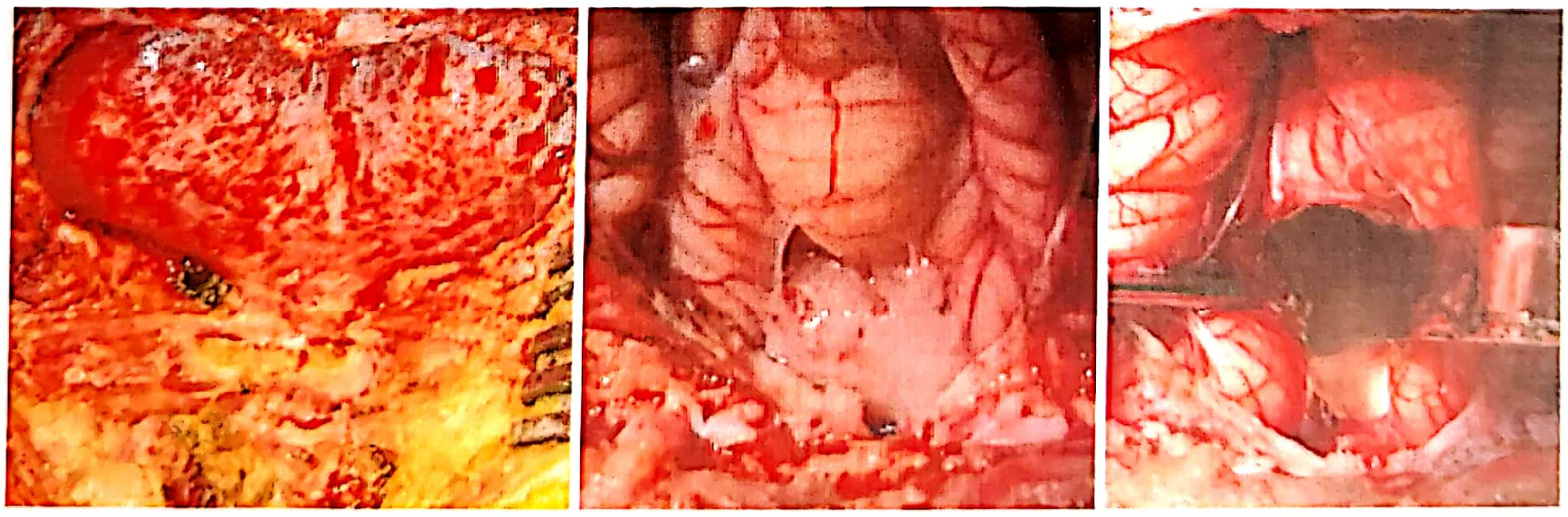

Figura 4.251. Cranitomie suboccipitală mediană cu rezecţia parţială a arcului C1 permite ablarea fragmentului tumoral migrat în cisterna magna şi decompresiunea amigdalelor cerebeloase.

Toate abordurile descrise la adult pot fi aplicate, în funcţie de patologie, şi la copil. Privitor la abordurile anterioare la nivelul etajului anterior, introducerea tehnicilor endoscopice endonazale au crescut accesibilitatea asupra leziunilor etajului anterior, a regiunii selare şi a clivusului [17].

Abordul transfenoidal transnazal microchirurgical este extrem de dificil şi traumatizant la copilul mic datorită dimensiunilor mici ale nărilor, iar abordul sublabial este din ce în ce mai rar utilizat chiar şi la adult.

Tehnologii adjuvante în neurochirurgia pediatrică

Progresele tehnice introduse în ultimele decenii în neurochirurgie sunt în mod evident aplicabile şi la copil, cu atât mai mult cu cât la aceste cazuri este nevoie de o mai mare precizie şi de o mai mare delicateţe în toate etapele intervenţiei chirurgicale.

Mijlocele de ghidaj pre şi intraoperator larg folosite în prezent cum sunt *neuronavigația*, *ultrasonografia intraoperatorie* permit o deschidere limitată şi o localizare precisă a leziunii, reducând riscul morbidităţii.

Neuroendoscopia este larg utilizată în patologia pediatrică, dar pe lângă rolul deja subliniat în realizarea ventriculo-cisternostomiei, biopsiei tumorilor de linie mediană, fenestrației septumului pellucidum [18], endoscopul poate fi utilizat şi ca adjuvant în microchirurgie, folosirea sondelor la 30°–70°, permițând explorarea regiunilor aflate în afara câmpului operator microchirurgical.

Neuromonitorizarea intraoperatorie este de asemenea utilizată şi este recomandabilă utilizarea ei cu precădere în tumorile de trunchi cerebral, mai frecvente la copii decât la adult. Neuromonitorizarea include MEP (*motor evoked potentials*), SSEP (*somatosensory evoked potentials*), BAER (*brain stem auditory evoked responses*), stimularea corticală şi stimularea nucleilor nervilor cranieni (la nivelul planşeului ventriculului IV). Identificarea timpurie a reducerii MEP sau SSEP atunci când se lucrează în vecinătatea căilor piramidale sau senzitive avertizează chirurgul asupra posibilei lezări a acestora. *Mapping*-ul cortical este util rezecția tumorilor în ariile vorbirii şi senzoriomotorie [2]. Privitor la tehnica de „awake surgery", opinia majorităţii autorilor cu experiență este că ea nu poate fi aplicată copiilor sub 8 ani, chiar 12 ani în seria cea mai largă [19], deoarece este prea traumatizantă pentru copil în primul rând psihic.

Imagistica intraoperatorie. Obţinerea de imagini în timp real este de un real folos pentru aprecierea gradului de rezecţie tumorală. *RMN intraoperator* este din ce în ce mai utilizat în practica curentă, permiţând creşterea gradului de rezecţie tumorală, evaluarea raportului cu structurile învecinate iar integrarea acestora cu sistemul de neuronavigaţie permite actualizarea datelor produse de relaxarea cerebrală, decompresiunea medulară, deplasarea structurilor cerebrale. Dezavantajele acestei metode, dincolo de costurile ridicate ale aparaturii şi amenajării blocului operator pentru asemenea echipamente, instrumentarului utilizabil în câmp magnetic, rezidă şi în prelungirea duratei intervenţiei chirurgicale, ceea ce, în special la copilul mic, reprezintă un mare dezavantaj. În plus, în astrocitoamele de grad II este practic imposibil de diferenţiat edemul cerebral peritumoral de limitele reale ale tumorii, rezecţia macroscopic totală a acestora chiar în condiţiile utilizării RMN intraoperator nedepăşind 70%.

Ultrasonografia intraoperatorie reprezintă o alternativă mult mai atrăgătoare sub raportul costurilor în ultimii ani, mai ales odată cu introducerea noilor echipamente 3D, iar experienţa dobândită a demonstrat valabilitatea informaţiilor oferite, fiind comparabile cu cele al RMN intraoperator sub raportul gradului de rezecţie şi implicit asupra evoluţiei postoperatorii [20].

Îngrijirea postoperatorie a copilului mic ridică o serie de probleme legate de menţinerea echilibrului hidroelectrolitic, copilul având tendinţa de deshidratare rapidă prin vărsături, refuzul alimentaţiei şi hidratării per os. Pierderile lichidiene trebuiesc atent estimate, iar la bilanţ trebuiesc adăugate şi pierderile prin drenajul subgaleal atunci când este cazul. O atenţie deosebită trebuie acordată menţinerii temperaturii corporeale, iar terapia antialgică trebuie administrată la intervale regulate pentru a preveni perioadele de agitaţie care pot genera o serie de alte complicaţii (hemoragie) în perioada imediat postoperatorie. Monitorizarea neurologică este extrem de importantă şi orice fenomen neurologic nou obligă la investigaţie imagistică imediată. La copilul mai mare de 4 ani, imediat ce starea neurologică o permite, va trebui reevaluat neuropsihologic, pentru a putea urmări progresele sau regresele generate de actul operator.

Vindecarea plăgii este de regulă mai rapidă la copii, de aceea firele de sutură pot fi excluse la 6 zile postoperator.

Urmărirea postoperatorie conform standardului nostru pentru patologia pediatrică este la o lună postoperator, apoi evaluare RMN cu contrast la 3 luni postoperator sau la 6 săptămâni de la terminarea radioterapiei, atunci când este cazul. Monitorizarea clinico-imagistică în continuare va trebui efectuată în funcţie de patologie, de gradul de malignitate şi de propensitatea leziunii de a metastaza pe cale lichidiană.

Terapiile adjuvante. În marea majoritate a tumorilor cerebrale terapia chirurgicală şi-a definit rolul şi scopul, iar ablaţia chirurgicală totală este obiectivul principal al intervenţiilor chirurgicale. În ultimele decenii însă o serie de tumori cerebrale s-au dovedit extrem de sensibile la terapia adjuvantă, radio sau chimioterapia devenind prioritare în tratamentul acestora, rolul chirurgiei reducându-se la biopsia diagnostică. Este binecunoscut exemplul tumorilor cu celule germinale, extrem de sensibile la radioterapie şi la chimioterapie, biopsia stereotactică fiind indicată numai în cazul în care toţi markerii tumorali (αFP, β-hCG, PLAP) din LCR şi ser sunt negativi. Hidrocefalia obstructivă poate obliga la un gest chirurgical (ventriculo-cisternostomie sau drenaj-ventriculo-peritoneal), dar acesta nu se adresează tumorii ca atare. O schimbare de strategie terapeutică este remarcată şi în tratamentul craniofaringioamelor [2], cura radicală a fost treptat înlocuită de rezecţia subtotală urmată de radioterapie intracavitară, brachiterapie, chimioterapie intracavitară (Bleomicyn – nu a fost validată de studiile recente) [21]. În acest context, opinia noastră este că singura cale de a obţine vindecarea este cura chirurgicală radicală, iar la copil aceasta este adeseori mai facilă decât la adult. Dar chiar şi în cazul rezecţiilor chirurgicale totale, o serie de tumori necesită o terapie adjuvantă pentru prevenirea sau întârzierea recidivelor (meduloblastom, ependimom grad II, III, PNET etc.), nemaivorbind că o serie de tumori cu localizări particulare nu pot fi efectiv ablate în totalitate fără un risc inacceptabil (diencefal, trunchi cerebral).

Radioterapia a reprezentat un real progres în terapia adjuvantă a tumorilor cerebrale atât la adult cât şi la copil. Beneficiile aduse de dispariţia unor tumori sub efectul radioterapiei a dus chiar şi la o supraevaluare a indicaţiilor şi posibilităţilor terapeutice. Radioterapia însă are nu numai efecte benefice, iar efectele secundare observate de-a lungul timpului au condus atât la restrângerea indicaţiilor cât şi a zonei iradiate.

La copil, în special la copilul mic, cu creierul aflat în dezvoltare s-au constatat o serie de efecte indezirabile ca urmare a leziunilor apărute a nivelul substanţei albe [22] (declin progresiv al performanţelor intelectuale, stagnare în evoluţie, în dezvoltarea psihosomatică [23]), pe lângă o serie de afecţiuni induse de radioterapie (retinopatie [24], vasculopatie [25], surditate [26], mielopatie [27]). Sunt descrise neoplazii induse la mulţi ani după radioterapie [28], riscul fiind mai mare la copii sindromatici (neurofibromatoza).

Acestea sunt doar câteva din motivele pentru care în ultimii ani nu se mai practică radioterapia la copilul sub trei ani, iar la copilul mai mare dozele de iradiere sunt extrem de atent selectate iar volumul ţintă este cât mai precis definit (radioterapie conformaţională hiperfracţionată) astfel încât efectele secundare să fie cât mai reduse. Introducerea tehnicilor de radiochirurgie a însemnat un pas înainte în reducerea efectelor secundare ale radionecrozei, dar acestea sunt dificil de aplicat copiilor mici deoarece necesită imobilizarea capului într-o poziţie fixă, sub anestezie generală, supravegherea copilului în timpul anesteziei fiind dificilă.

Chimioterapia este singura terapie adjuvantă aplicabilă copilului sub trei ani, şi a devenit progresiv, odată cu introducerea a noi agenţi farmacologici, terapia prioritară în multe tumori cerebrale la vârsta pediatrică. Aplicarea unor regimuri chimioterapice este deja standardizată în anumite tipuri tumorale, dar cercetarea a noi agenţi, a noi ţinte în lanţul patogenic al tumorilor cerebrale este un proces continuu care are ca scop limitarea efectelor secundare în paralel cu creşterea eficienţei acestor droguri.

Protocoalele chimioterapeutice vor fi prezentate succint la fiecare din tipurile de tumori mai frecvent întâlnite la copil.

PRINCIPALELE TIPURI TUMORALE ÎNTÂLNITE LA VÂRSTA PEDIATRICĂ

Aşa cum reiese şi din figura 4.244, cel mai frecvent tip histopatologic întâlnit la copil este reprezentat de astrocitoamele pilocitice, urmat de astrocitoamele difuze. Nu vom reveni asupra caracteristicilor acestor tipuri tumorale care au fost mai pe larg prezentate în subcapitolul *Glioamele de grad mic*, dar vom sublinia aspectele esenţiale legate de diagnosticul şi atitudinea terapeutică în aceste cazuri.

ASTROCITOAMELE

Reprezintă cele mai frecvente tumori apărute la vârsta pediatrică (45% în statistica noastră). La copil localizările predilecte ale acestui tip de tumoră este în fosa posterioară, de cele mai multe ori la nivelul vermisului, cu extensie spre unul din emisferele cerebeloase, dar şi în trunchiul cerebral. A doua localizare ca frecvență este la nivelul chiasmei optice şi diencefalului (gliom opto-diencefalic).

Astrocitomul pilocitic (60% din cazuri în statistica noastră) este o tumoră bine delimitată fața de parenchimul cerebelos, solidă şi elastică, culoare cenuşiu-rozată, translucidă, frecvent cu o componentă chistică.

Astrocitomul difuz (24%) are o delimitare mai puțin precisă față de parenchimul cerebelos şi mai rar are componentă chistică (la nivelul cerebelului). Localizarea predilectă este la nivelul trunchiului cerebral, în cazuistica noastră am întâlnit însă si numeroase cazuri cu localizare lobară (fig. 4.252). **Astrocitomul anaplazic** şi **glioblastomul multiform** se întâlnesc mult mai rar (8,6% respectiv 7,1%), având o localizare preponderentă la nivelul trunchiului cerebral şi lobară (la copii spre limita maximă a intervalului de vârstă pediatrică).

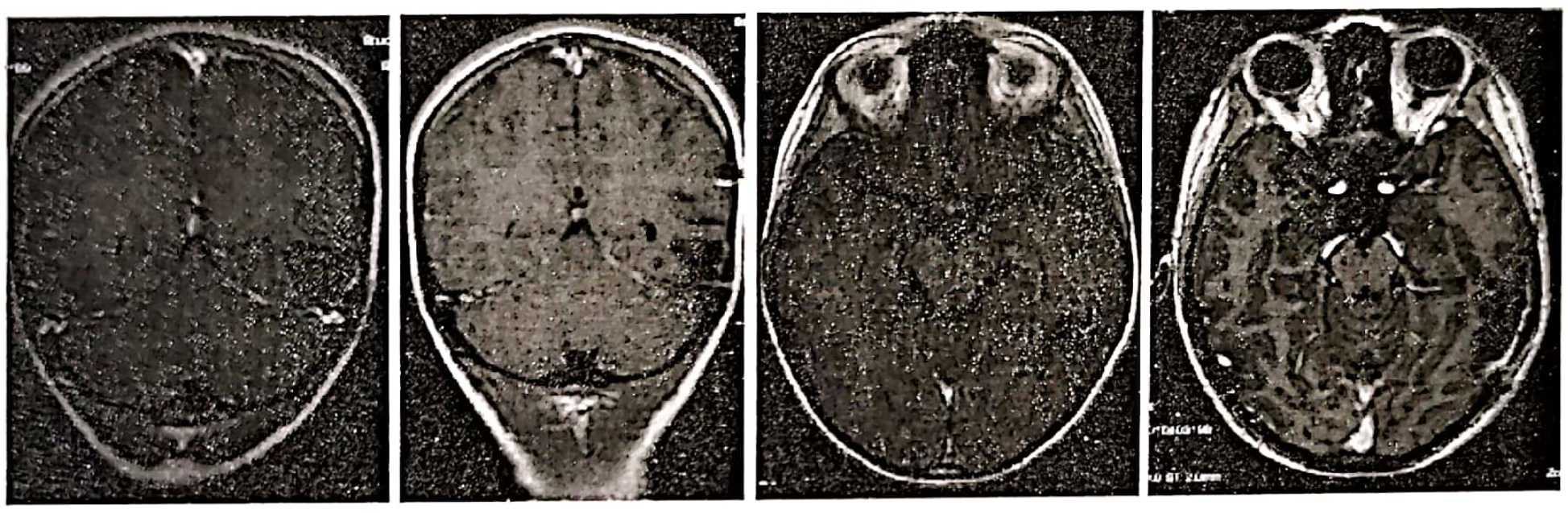

Figura 4.252. Examinare RMN T1 cu contrast în secțiuni coronare şi axiale la un caz de astrocitom temporal stâng ablat macroscopic total.

Diagnostic imagistic. Astrocitomul pilocitic se poate prezenta sub trei forme: leziune chistică mare cu un nodul mural, tumoră solidă cu o componentă chistică sau tumoră chistică cu un inel parenchimatos gros. Aspectul imagistic al chistului variază în funcție de conținutul proteic al lichidului intrachistic.

La examinarea **CT** nativ, astrocitomul pilocitic se prezintă ca o formațiune bine delimitată, izo- sau hipodensă. Captarea substanței de contrast este de obicei intensă şi omogenă. Astrocitomul difuz se prezintă ca o formațiune imprecis delimitată, omogen hipodensă.

Examinarea **RMN** nativ ne prezintă astrocitomul ca fiind o leziune hipointensă în secvențele T1 şi moderat hiperintensă pe imaginile T2, cu captarea intensă şi omogenă a substanței de contrast paramagnetice (fig. 4.253). O leziune hipointensă imprecis delimitată pe imaginile T1 şi hiperintensă, dar cu delimitare mai precisă pe imaginile T2, este modul de prezentare al astrocitomului difuz. De asemenea, este posibilă şi prezența unor arii captante intratumorale. Astrocitoamele de grad înalt au de regulă aspectul de tumoră inomogenă cu captare inelară periferică („ring enhancement"). De notat că uneori şi astrocitoamele pilocitice pot prezenta o captare asemănătoare, în special la acele forme cu indice mitotic înalt, de aceea este hazardant să precizăm un diagnostic histopatologic pe examinarea imagistică.

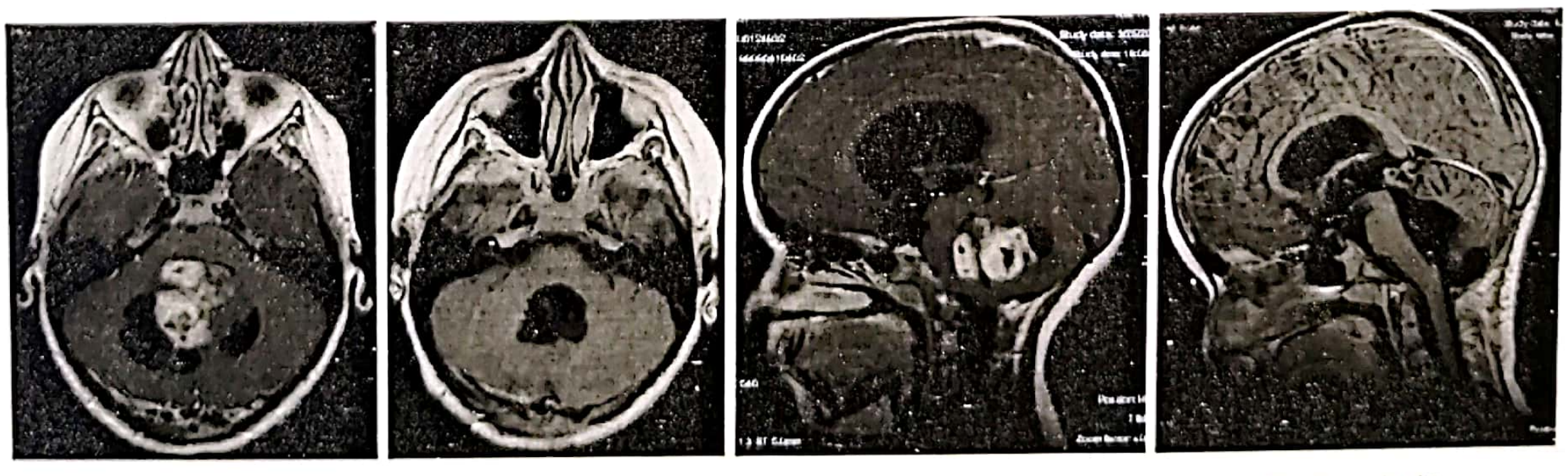

Figura 4.253. Examinare RMN T1 contrast pre- şi postoperator în secțiune axială şi sagitală la un copil cu Astrocitom pilocitic ablat macroscopic total.

Atitudinea terapeutică

Tratamentul de elecţie al *astrocitomului pilocitic* este rezecţia chirurgicală a leziunii. Este suficientă rezecţia nodulului mural în cazul în care peretele chistic apare necaptant la investigaţiile neuroimagistice. În caz contrar şi peretele chistic trebuie ablat împreună cu nodulul. În cazul *astrocitoamelor difuze*, localizate în arii cerebrale elocvente, radicalitatea actului chirurgical este limitată. Cu toate acestea RMN funcţional, tractografia, sumarea acestor date în sistemul de neuronavigaţie, RMN intraoperator, monitorizarea intraoperatorie, corticografia şi nu în ultimul rând experienţa chirurgicală, fac de obicei posibilă rezecţia totală a acestor tumori, rezecţia care poate duce la vindecare. Supravieţuirea la 25 ani este de peste 90% în cazul astrocitomului pilocitic, dar scade la 40% în cazul astrocitoamelor difuze parţial rezecate chirurgical. Recidivele tumorale locale vor fi tratate tot chirurgical. Radioterapia poate intra în discuţie în cazul tumorilor parţial rezecate la copii cu vârsta peste 3 ani, sau după rezecţia parţială a recidivelor locale. Chimioterapia intră în discuţie la copii cu gliom opto-diencefalic la care s-a practicat rezecţia parţială a tumorii, restabilirea ciculaţiei lichidiene. La aceste cazuri au fost testate o serie de regimuri chimioterapice cu carboplatin şi vincristine, thioguanine, procarbazine, lomustine, şi vincristine dar rezultatele sutn neconcludente [2].

Transformarea malignă şi diseminarea la distanţă prin intermediul LCR este extrem de rară în cazul astrocitomului pilocitic. În cazuistica noastră am consemnat un singur caz de transformare malignă la un astrocitom pilocitic bulbo-medular care a fost iradiat.

Astrocitoamele de grad înalt beneficiază de terapie multimodală la care tratamentul neurochirurgical citoreductiv are un rol bine documentat. Chiar în localizările de la nivelul trunchiului cerebral citoreducţia subtotală urmată de radioterapie concomitentă cu chimioterapie cu temosolamida în 6 cicluri prelungeşte durata de supravieţuire a copilului (fig. 4.254), răspunsul la acest agent fiind mai bun la copil decât la adult [30].

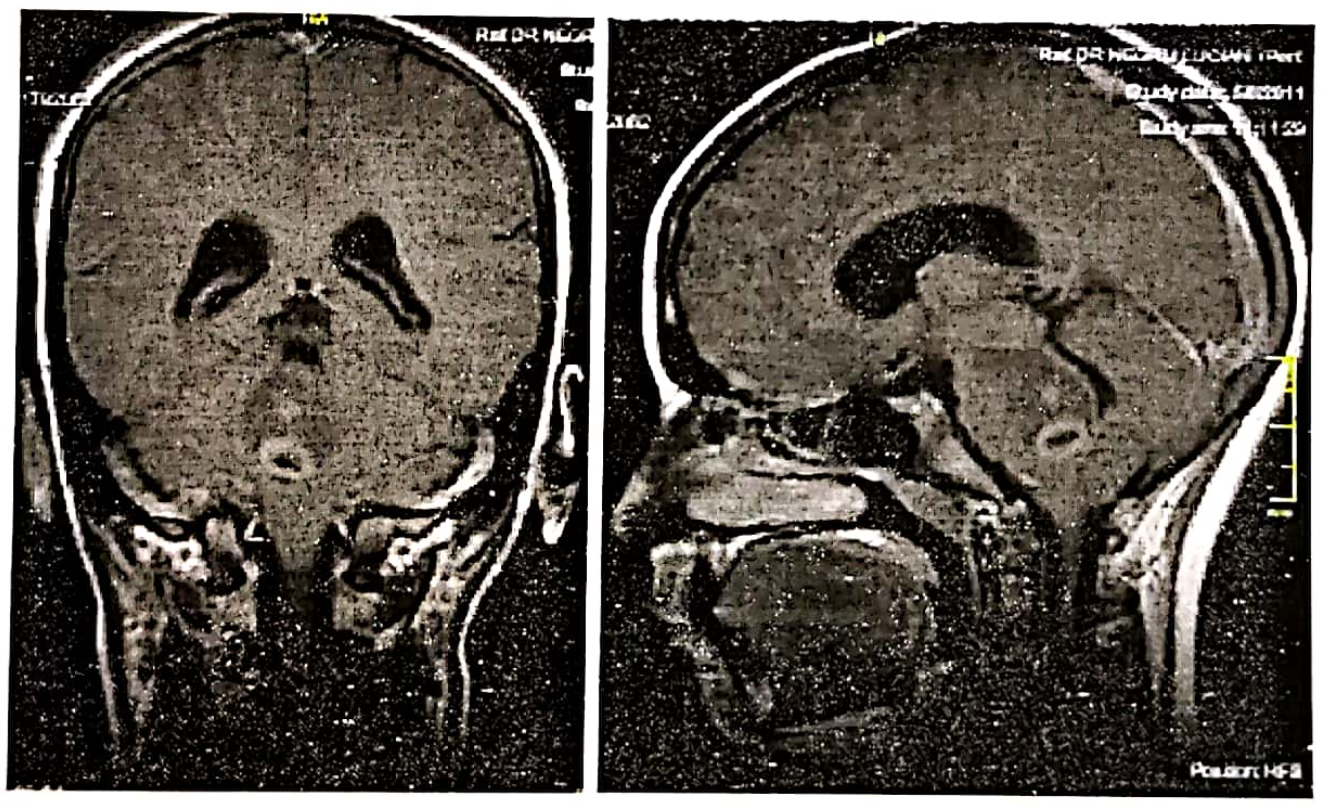

Figura 4.254. Examinare RMN la un gliom malign de trunchi cerebral în focare multiple.

MEDULOBLASTOMUL

Epidemiologie. Meduloblastoamele reprezintă aproximativ 15–20% din totalul tumorilor sistemului nervos central la copil şi o treime din cele localizate la nivelul fosei craniene posterioare. Incidenţa maximă o întâlnim la grupa de vârstă 7–12 ani, cu afectarea predominantă a sexului masculin (sex ratio M/F = 3/1,6). Dezvoltarea tumorii este sporadică, fără a se cunoaşte factori de mediu implicaţi în oncogeneza tumorală. Incidenţa tumorii este crescută în două sindroame genetice: sindromul Gorlin şi sindromul Turcot [31,32]. În experienţa noastră meduloblastomul a fost întâlnit în 10% din cazurile de tumori pediatrice reprezentând 20% din tumorile de fosă posterioară, fiind însă cea mai frecventă tumoră de fosă posterioară la copilul de până la un an [32], fapt confirmat şi de statistica noastră.

Histopatologie. Această tumoră se localizează cel mai frecvent la nivelul vermisului inferior, cu extensie în ventriculul IV, dar este posibilă şi localizarea la nivelul emisferelor cerebeloase sau în unghiul ponto-cerebelos [16].

Macroscopic se prezintă ca o formaţiune tumorală cenuşiu-roşietică, de consistenţă moale sau granulară, bine delimitată, dar este posibilă şi invazia cerebelului, a pedunculilor cerebeloşi sau a trunchiului cerebral. Ocazional poate avea consistență fermă, ca urmare a prezenței țesutului conjunctiv în cantitate mare.

Microscopic este alcătuită din celule izomorfe, alungite, cu dispunere densă, care ocazional pot forma pseudorozete, cu citoplasma redusă cantitativ și nucleu rotund sau oval, hipercromatic. Meduloblastomul este denumit și tumora cu celule mici albastre. Mitozele sunt frecvente, în schimb zonele de necroză, calcifierile sau chistele intratumorale sunt aspecte neobișnuite. Prezența astrocitelor mature sau a gangliocitelor, ca expresie a caracterului multipotent al tumorii, se asociază cu un prognostic mai bun.

Din punct de vedere histologic se descriu trei variante de meduloblastom: clasic, desmoplastic și multinodular. Meduloblastomul desmoplastic are o incidență mai mare la pacienți mai în vârstă, cu localizare mai frecventă la nivelul emisferelor cerebeloase și are o evoluție mai puțin agresivă. Varianta multinodulară este întâlnită la copii de vârstă mai mică și are de asemenea un prognostic mai favorabil.

De obicei, meduloblastomul se comportă asemenea unei tumori cu malignitate crescută, decesul pacientului survenind în decurs de 8–15 luni de la debutul simptomatologiei, în absența tratamentului.

Prezentarea clinică. *Triada cefalee – vărsături – ataxie*; cefaleea și vărsăturile sunt cele mai timpurii semne și cel mai adesea neglijate sau confundate cu altă patologie a copilului ducând la întârzierea diagnosticului; tardiv apar tulburări de mers sau ataxia trunchiului determinate de compresiunea cerebeloasă dar și în cadrul hidrocefaliei, sindromul neocerebelos fiind rareori prezent; tulburările vizuale sunt determinate de edemul papilar putând evolua până la amauroză.

La sugar și copilul mic se pot observa macrocefalia progresivă și oprirea sau regresia dezvoltării psihomotorii, iar la sugari sunt prezente vărsături și iritabilitate. Durata evoluției simptomatologiei este scurtă, astfel încât la 1/2 din cazuri durata este sub 1 lună; crizele cerebeloase caracterizate prin opistotonus, postură de decerebrare și comă reprezintă o urgență neurochirurgicală [16].

Diagnostic neuroimagistic

La examinarea **CT nativ**, meduloblastomul apare ca un proces expansiv izo-hiperdens, cu rare zone de necroză sau calcifieri intralezionale. Captarea substanței de contrast este intensă și omogenă (fig. 4.255). Aspectul RMN este de leziune hipointensă sau izointensă pe imaginile T1, cu captarea moderată sau intensă a substanței de contrast, prezentând inomogenități generate de microhemoragii, necroze (fig. 4.256).

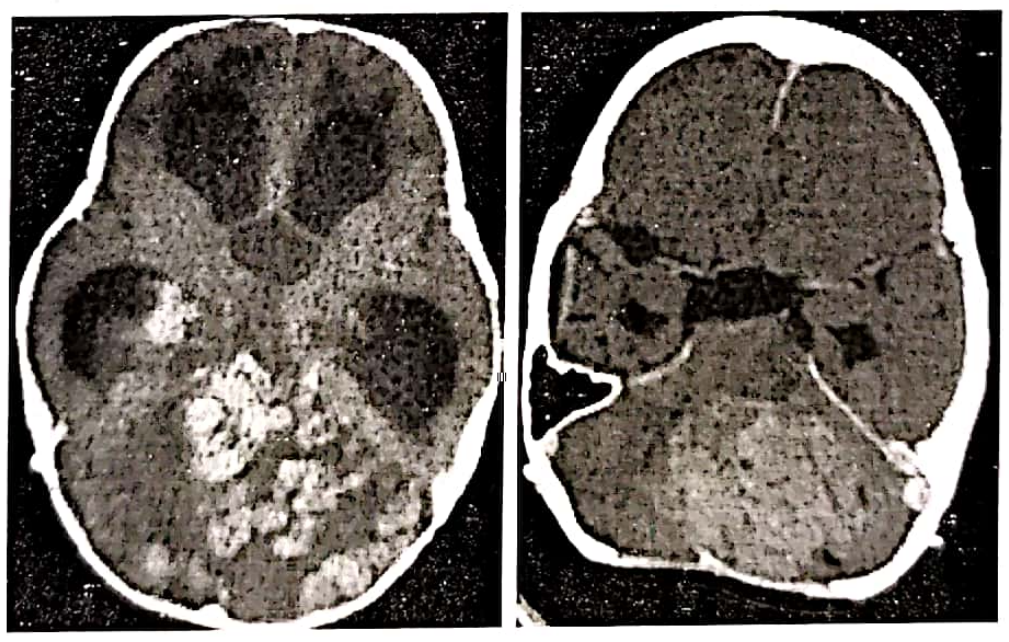

Figura 4.255. Examinări CT succesive la un copil cu meduloblastom multinodular ablat la vârsta de 11 luni, chimiotratat și recidivat după sistarea chimioterapiei la vârsta de 3 ani. De remarcat modificarea caracterului imagistic al tumorii la recidivă.

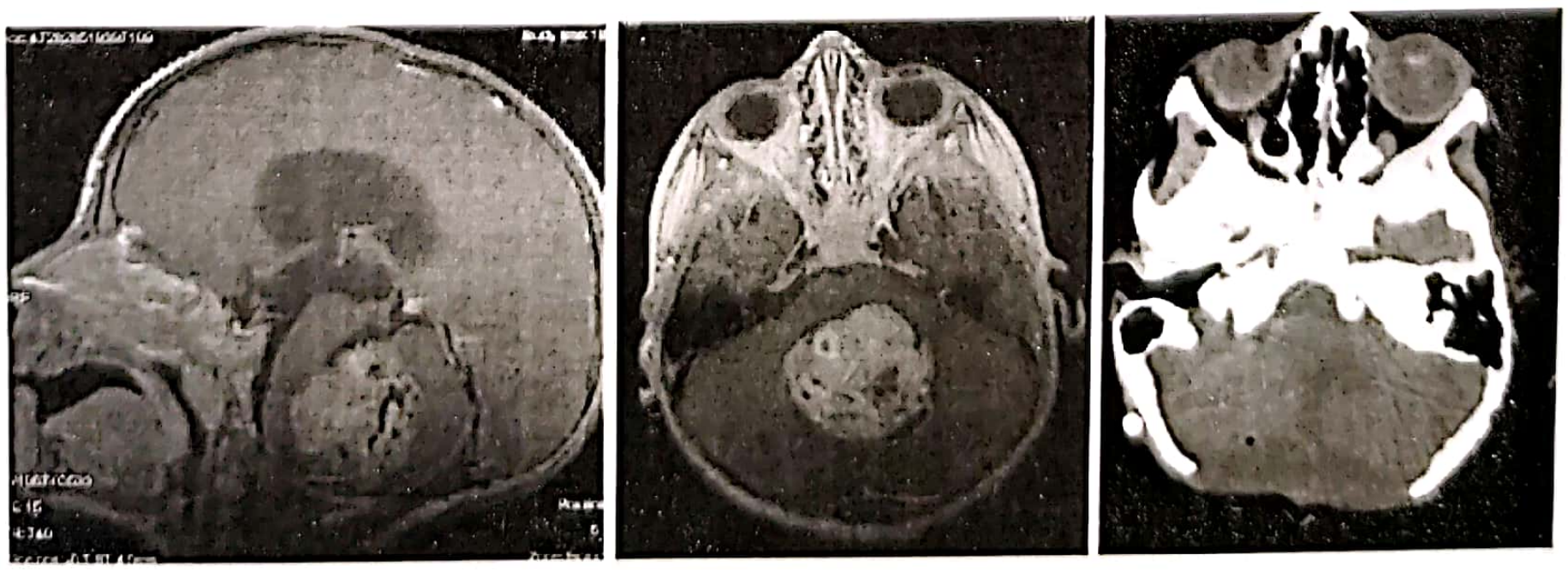

Figura 4.256. Examinare RMN cu contrast la un copil de un an și 6 luni ablat macroscopic total (în dreapta, imaginea CT de control imediat postoperator).

Atitudinea terapeutică. Tratamentul meduloblastomului este multimodal şi este reprezentat de chirurgie, radioterapie şi chimioterapie.

Rezecţia chirurgicală a tumorii este primul pas în tratamentul acestor neoplazii. Radicalitatea actului chirurgical se corelează direct cu rata supravieţuirii acestor pacienţi (fig. 4.257) Astfel, supravieţuirea la 5 ani în rândul pacienţilor cu rezecţie tumorală completă este de 60% şi de doar 30% în cazul rezecţiei parţiale, în condiţiile aceluiaşi regim terapeutic adjuvant postoperator. Nu aderăm la opinia autorilor care recomandă drenajul ventriculo-peritoneal înaintea rezecţiei chirurgicale deoarece numai 20% din pacienţi vor dezvolta hidrocefalie secundară după rezecţia completă a tumorii. Pentru tratamentul de urgenţă al hidrocefaliei recomandăm drenaj ventricular extern ca prim timp, urmat de rezecţia completă a tumorii. Tratamentul adecvat al hidrocefaliei se impune, pentru a preveni reacţiile adverse ale chimio- şi radioterapiei, care pot induce edem cerebral şi decompensa o dilatare aparent stabilă a sistemului ventricular [17].

Privitor la metastazele spinale opiniem pentru abţinere de la orice gest chirurgical afară de decompresiune locală în cazul tumorilor voluminoase, rezecţia acestor tumori fiind imposibilă la nivelul măduvei spinării datorită caracterului infiltrativ. În cele două cazuri din experienţa noastră am obţinut rezultate mai bune cu metotrexat intratecal.

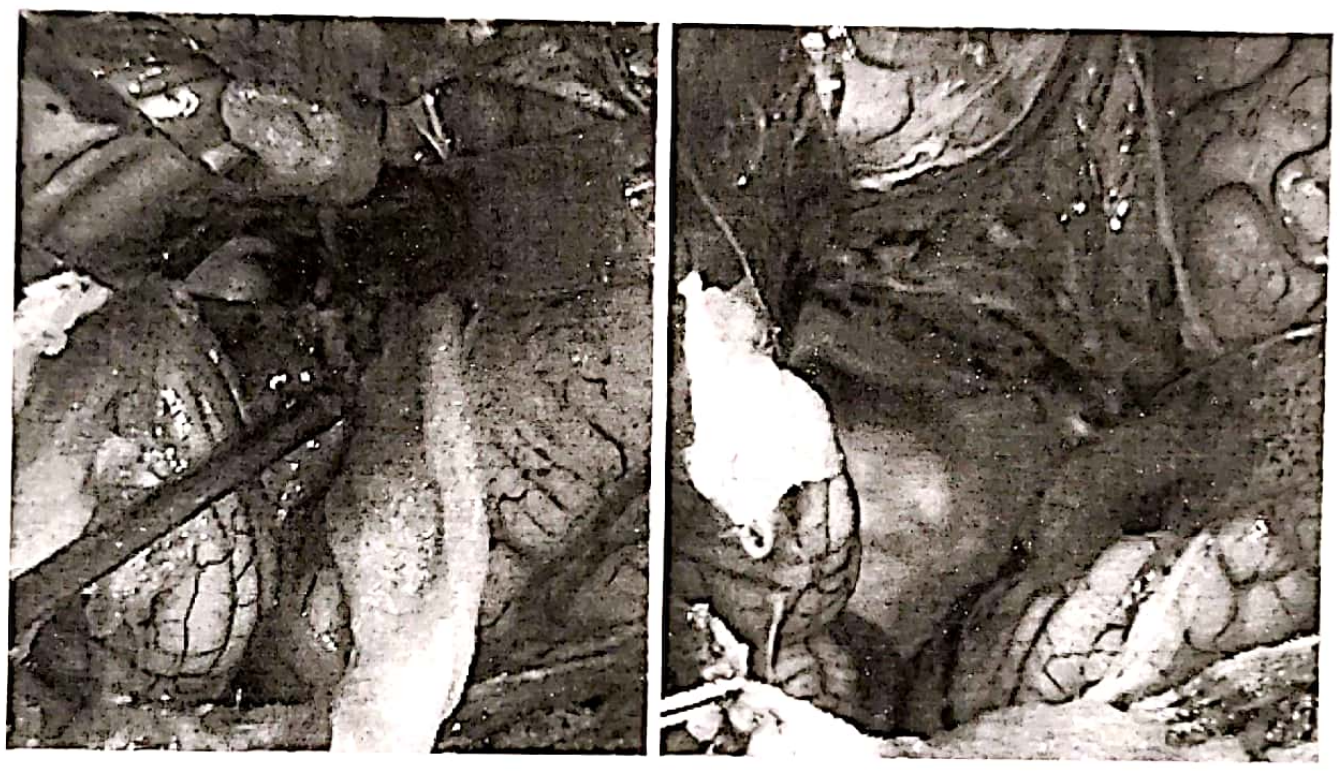

Figura 4.257. Aspect intraoperator al unui meduloblastom: după îndepărtarea laterală a amigdalelor se identifică polul inferior al tumorii; după ablaţia macroscopic totală a tumorii se remarcă planşeul ventriculului IV, iar orificiul inferior al apeductului este dezobstruat.

În scop prognostic, se face o stadializare a meduloblastoamelor în funcţie de următoarele criterii: gradul rezecţiei tumorale, prezenţa metastazelor în momentul stabilirii diagnosticului, diseminarea subarahnoidiană postoperatorie a tumorii, respectiv examen CT/RMN negativ la 48–72 ore postoperator. Pe baza acestor criterii pacienţii cu meduloblastom se împart în cei „cu risc standard" (pacient mai în vârstă, cu rezecţie tumorală totală, fără semne de diseminare la distanţă) respectiv cei „cu risc crescut" (cu rezecţie parţială a tumorii, cu diseminări la distanţă, vârstă mai tânără). În ultima decadă au fost descrişi o serie de markeri biologici tumorali ai meduloblastoamelor, care se corelează cu prognosticul. De asemenea, aceşti markeri permit o stratificare mai bună a pacienţilor în scopul aplicării unor scheme terapeutice oncologice cât mai eficiente şi cu reacţii adverse mai reduse. Totodată aceşti markeri moleculari, ca expresie a anomaliilor genetice produse la nivelul celulelor de meduloblastom, constituie o posibilă ţintă a unor noi metode terapeutice [32].

Radioterapia are un rol fundamental în schema de tratament a acestor tumori. În vederea evitării efectelor adverse ale radioterapiei (hipopituitarism, afectarea capacităţilor intelectuale, malignităţi secundare) se poate reduce doza standard de iradiere (55,8 Gy la nivelul fosei cerebrale posterioare, 23,4 Gy la nivelul neuraxisului) sau se poate recurge la iradierea hiperfracţionată în asociere cu chimioterapia (vincristine pe toată durata radioterapiei) [33]. Copiii cu vârsta sub 3 ani nu pot beneficia de radioterapie, în cazul lor se recurge la chimioterapia în doze crescute.

Chimioterapia are un rol controversat în cazul pacienţilor cu risc standard. În schimb supravieţuirea pacienţilor cu risc crescut care beneficiază de chimioterapie este similară cu cea a pacienţilor cu risc standard. În prezent rezultatele cele mai bune sunt obţinute prin iradiere cranio-spinală (36 Gy M0–M1; 39,6 Gy M2–M3) cu un „boost" adiţional la nivelul patului tumoral cu un câmp de iradiere ce depăşeşte 2 cm marginile rezecţiei chirurgicale. La 6 săptămâni după terminarea radioterapiei se administrează 4 cicluri de chimioterapie cu ciclofosfamida, şi transplant de celule stem hematopoetice [34].

Prognostic. Progresele realizate atât în domeniul chirurgiei cât mai ales în domeniul radio-chimioterapiei au crescut mult rata de supravieţuire a acestor cazuri, supravieţuirea la 5 ani fiind între 60–70%. Cu toate acestea un număr de cazuri recidivează în special în primii doi ani (30–40%). Acesta este motivul pentru care se recomandă o supraveghere clinic-imagistică activă în primii 2 ani cu RMN cranio-spinal la 3–6 luni, pentru a surprinde recidivele chiar asimptomatice.

EPENDIMOMUL

După clasificarea WHO revizuită, tumorile ependimare se clasifică în subependimom şi ependimom mixopapilar (grad I), ependimom (grad II), ependimom malign (grad III) şi ependimoblastom (grad IV).

Epidemiologie. Ependimomul reprezintă aproximativ 10% din totalul tumorilor intracraniene la copil, în 60% din cazuri fiind situat la nivelul fosei craniene posterioare. Reprezintă aproximativ 10–15% din totalul tumorilor fosei craniene posterioare. În cazuistica noastră ependimomul a fost prezent la 9% din cazuri, cele mai multe fiind localizate în fosa posterioară. Ependimomul spinal este o entitate rară [16,35,36].

Localizare. Localizarea cea mai frecventă este la nivelul ventriculului IV, cu originea la nivelul planşeului ventricular şi extensie în cisterna magna şi canalul cervical superior. Mai puţin frecvent, ependimomul are localizare laterală, cu afectarea foramenului lui Luschka şi extensie în unghiul ponto-cerebelos (fig. 4.258). Foarte rar tumora pare să nu aibă tangenţă cu sistemul ventricular (fig. 4.259). Se observă un tipar caracteristic de creştere a tumorii în spaţiul subarahnoidian, cu înglobarea nervilor cranieni şi a vaselor de sânge, cea ce face dificilă ablarea totală a ependimoamelor de mari dimensiuni (fig. 4.260) [16,36].

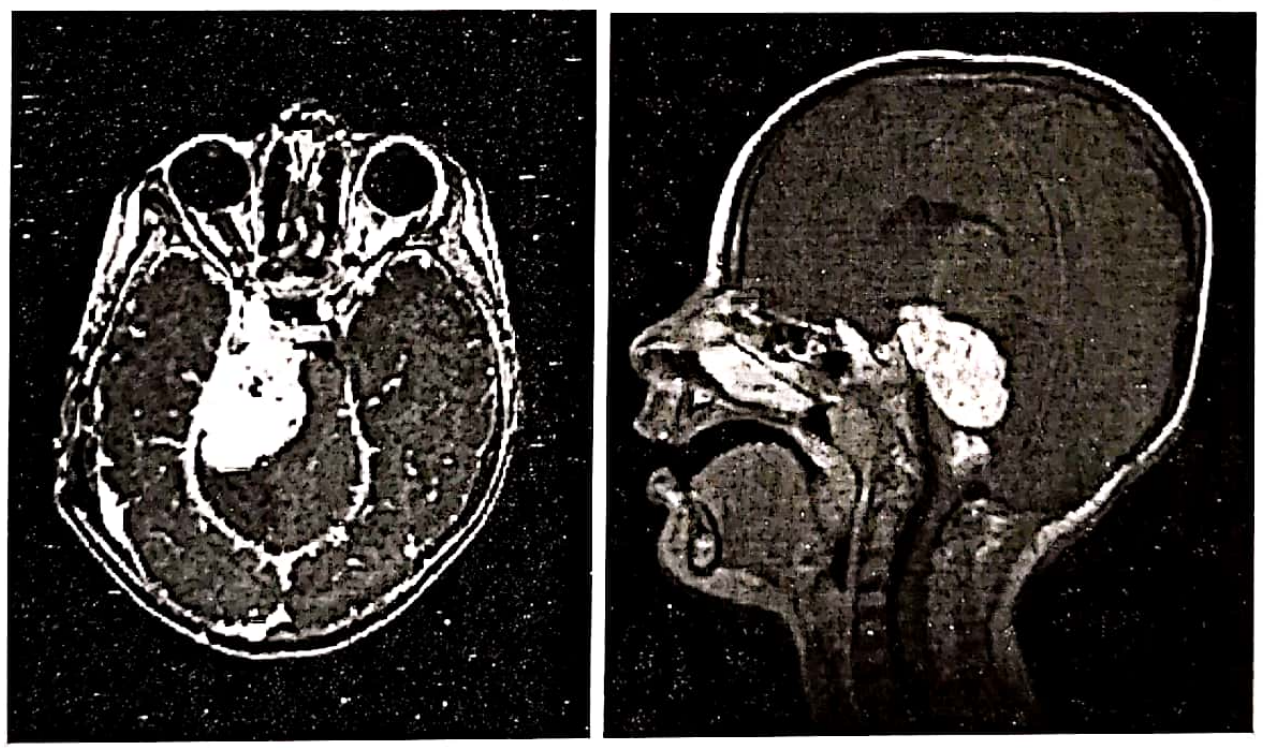

Figura 4.258. Examen RMN al unui caz de ependimom situat în unghiul ponto cerebelos.

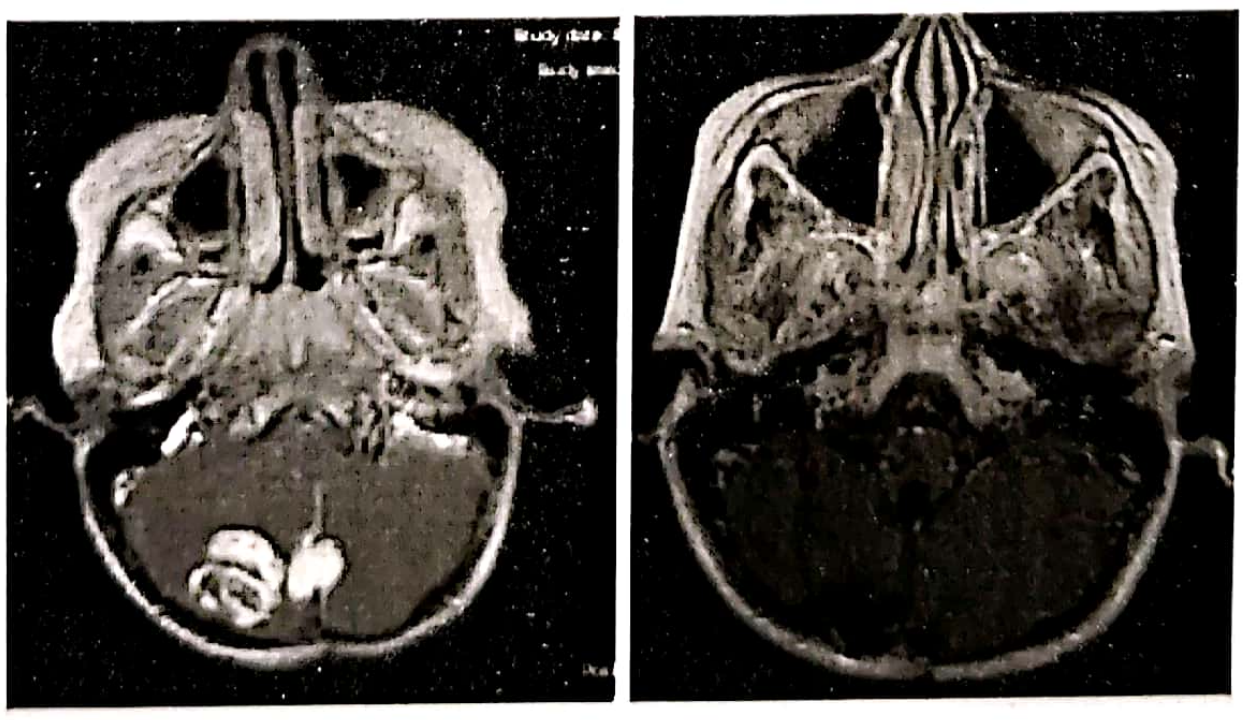

Figura 4.259. Examen RMN T1 contrast pre- şi postoperator la un copil cu un ependimom situat preponderent în emisferul cerebelos drept, ablat macroscopic total.

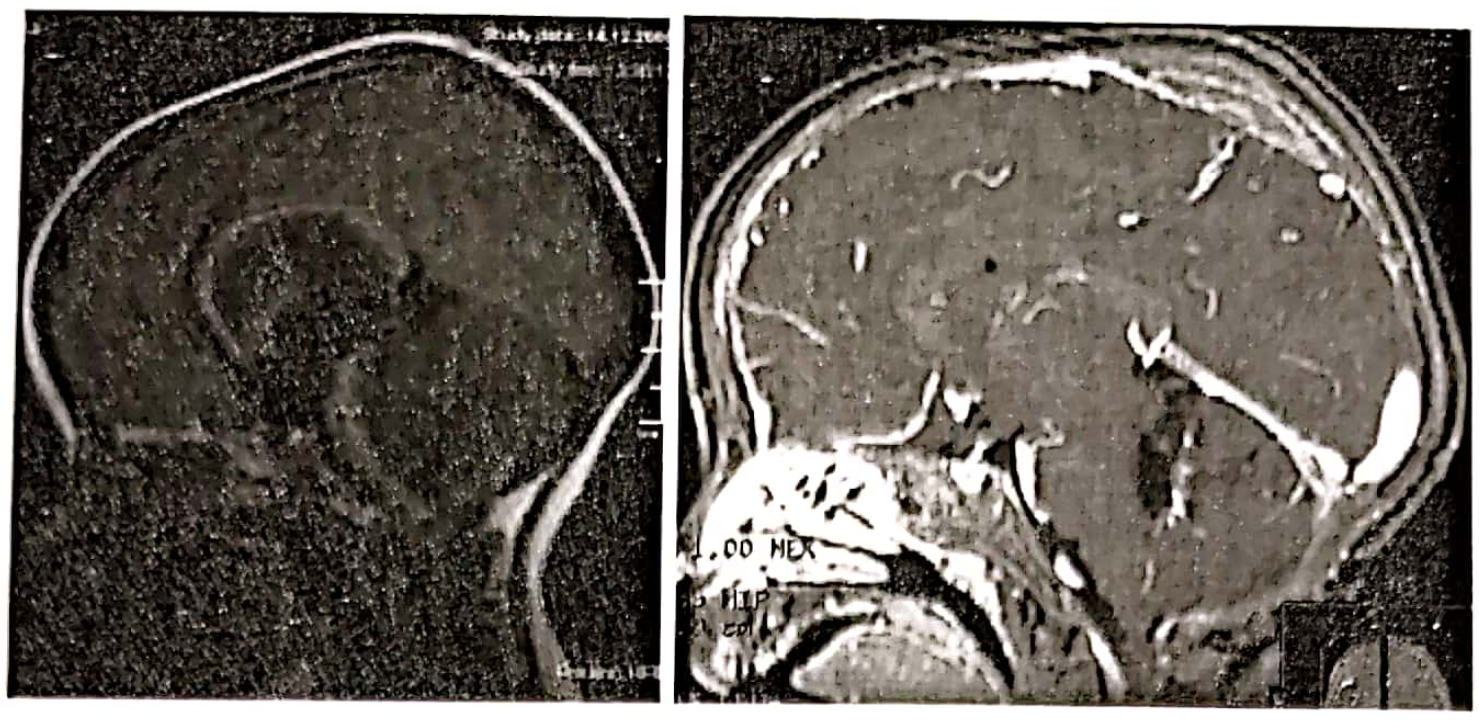

Figura 4.260. Examinare RMN T1 nativ preoperator şi T1 contrast la un copil cu un ependimom gigant de ventricul IV ablat macroscopic total.

Diagnostic imagistic. La examinarea **CT nativ**, ependimomul apare sub forma unei leziuni izodense, cu microcalcifieri, rareori cu zone chistice sau de necroză. Captarea substanţei de contrast este parţială şi moderată.

Pe imaginile **RMN** în secvenţele T1 tumora apare izo- sau hipodensă, cu captarea heterogenă a substanţei paramagnetice, respectiv hiperintensă în secvenţele T2, FLAIR şi de densitate protonică (fig. 4.261).

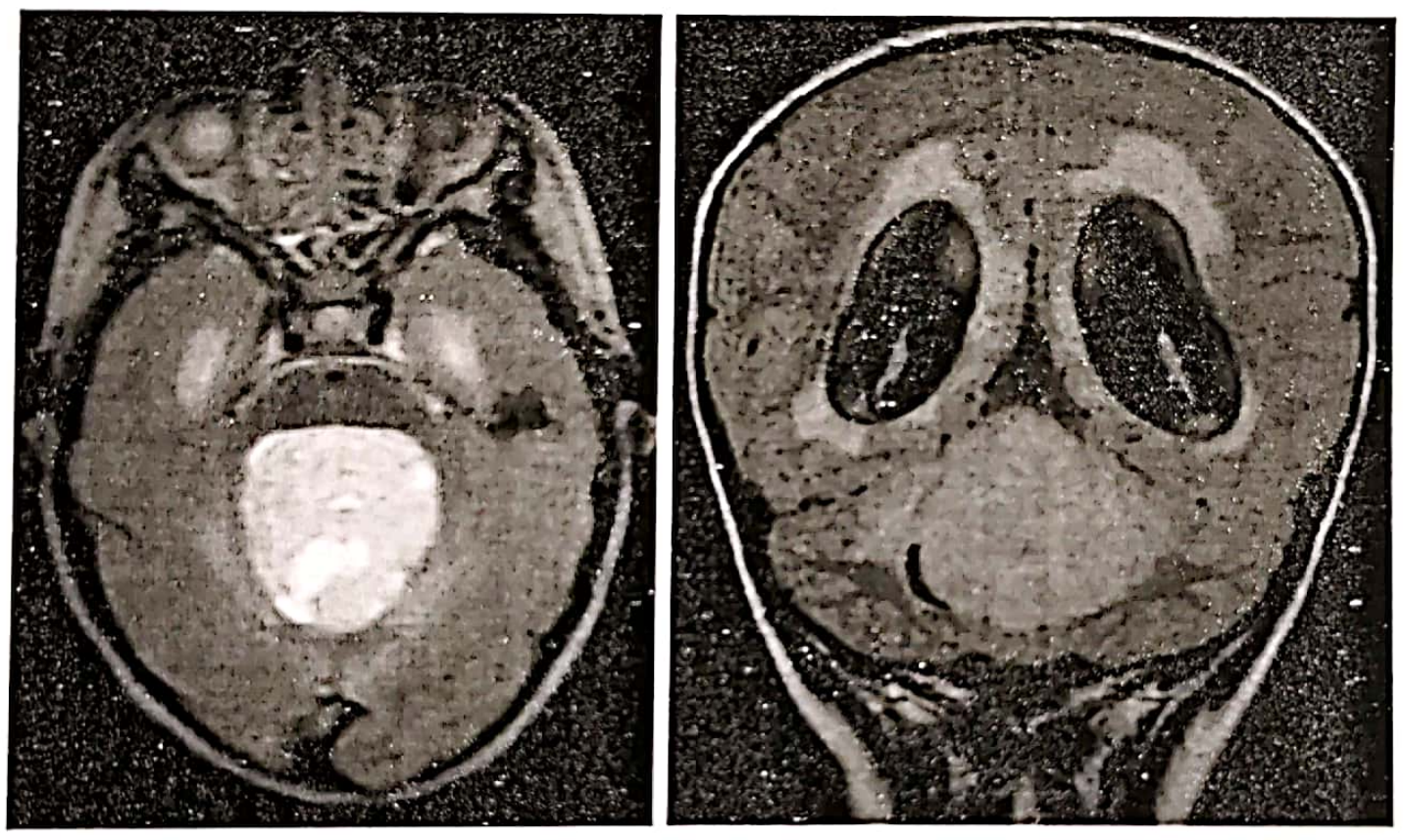

Figura 4.261. Examinare RMN nativ T2 axial şi FLAIR la un copil cu ependimom de fosă posterioară.

Atitudinea terapeutică. **Ablarea chirurgicală** a tumorii este tratamentul de elecţie, gradul rezecţiei tumorale fiind singurul factor elocvent care influenţează supravieţuirea pe termen lung a pacienţilor (fig. 4.262). Contrar progreselor tehnice care permit o abordare neurochirurgicală mai agresivă, posibilitatea rezecţiei tumorale complete este posibilă doar în aproximativ 50% din cazuri [34]. Dificultatea actului chirurgical se datorează relaţiei intime pe care o are tumora cu trunchiul cerebral, vasele sanguine şi nervii cranieni. În mod particular, tracţiunea planşeului ventriculului IV în încercarea rezecţiei complete a tumorii, poate provoca reacţii cardio-circulatorii cu risc vital (tulburări de ritm, creşteri tensionale), care pot influenţa mortalitatea/morbiditatea operatorie. Rezecţia chirurgicală a ependimoamelor cu localizare supratentorială este mai facilă, având în vedere implicarea mai rară a unor structuri anatomice de importanţă critică [35,36].

Radioterapia rămâne tratamentul adjuvant standard în cazul rezecţiei tumorale parţiale, la copii cu vârsta peste 3 ani. Iradierea locală se consideră a fi suficientă iar doza optimă de iradiere rămâne controversată. În ultimii ani radioterapia conformaţională hiperfracţionată (54 Gy în 30 de şedinţe sau 59,3 în 33 de fracţiuni) sunt protocoalele cele mai utilizate [36]. Radiochirurgia cu gamma-knife este urmată de o serie de complicaţii, mult mai eficientă s-a dovedit „Proton beam" terapia. Protocoalele recente nu mai includ radioterapia spinală de rutină, aceasta fiind rezervată doar cazurilor cu evidenţa clinico-imagistică a metastazelor pe cale lichidiana [37]. În experienţa noastră la ependimoamele de grad I la care am reuşit ablaţia totală confirmată imagistic (RMN cu contrast), recomandăm radioterapia doar în caz de recidivă după reintervenţia chirurgicală.

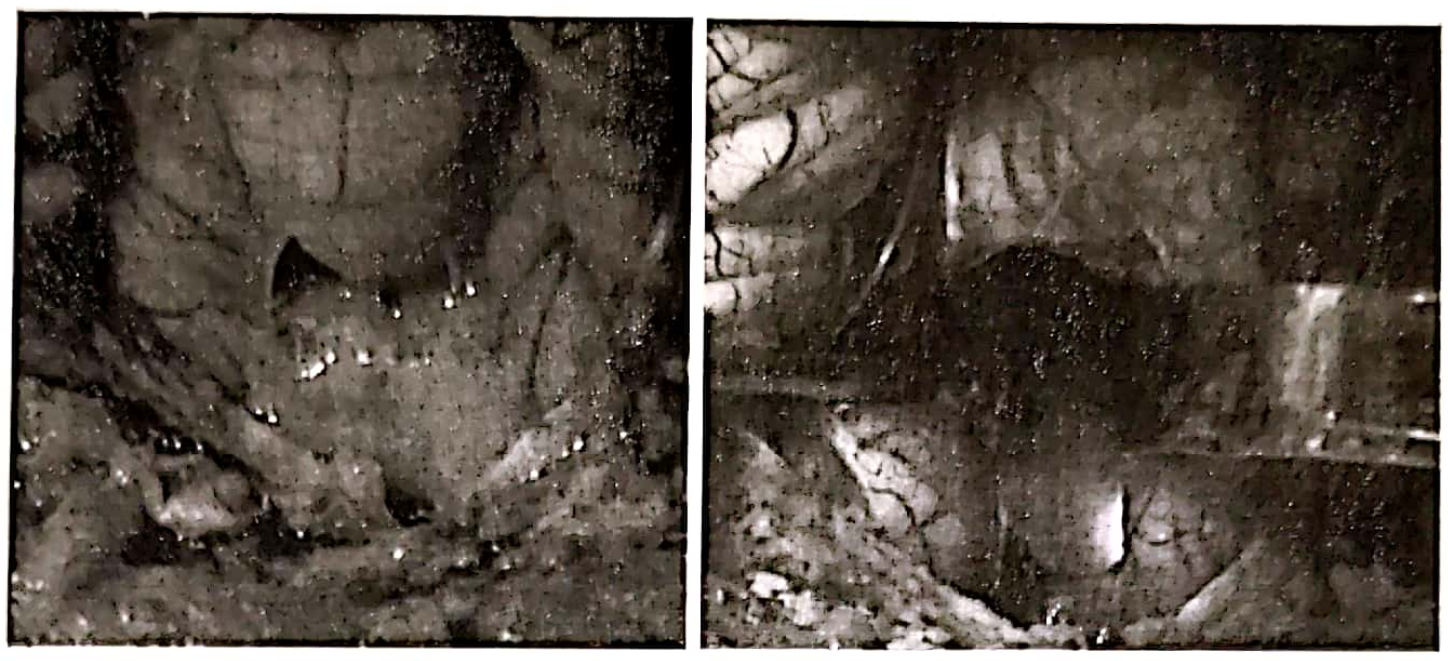
Figura 4.262. Ependimom de fosă posterioară: tumora coboară de la nivelul ventriculului IV şi umple cisterna magna; în dreapta aspectul ventriculului IV şi a planşeului acestuia după ablaţia completă a tumorii.

Chimioterapia are un rol nesemnificativ în tratamentul ependimoamelor. La copiii sub 3 ani, în ideea evitării reacţiilor adverse ale radioterapiei, se pot utiliza regimuri mai agresive de chimioterapie asociate cu transplantul de măduvă osoasă hematogenă. Până în prezent, rezultatele sunt însă dezamăgitoare, cel mai eficient dovedindu-se cisplatinul [35].

Prognosticul în cazul ependimoamelor de fosă posterioară este mai rău decât în cazul meduloblastoamelor, supravieţuirea la 5 ani fără semne de boală fiind doar de 30–38%. Factorii care influenţează supravieţuirea includ vârsta pacientului în momentul stabilirii diagnosticului, gradul rezecţiei tumorale şi localizarea tumorii. Ependimoamele supratentoriale au un prognostic mai bun faţă de cele infratentoriale. De asemenea, copiii cu vârsta sub 3 ani au un prognostic mai nefavorabil comparativ cu copii de vârstă mai mare. Interesant este faptul că, prognosticul nu se corelează cu gradul de anaplazie intratumorală întâlnit la examenul histopatologic, în aşa măsură cum se întâmplă în cazul altor tumori gliale [36].

Recidivele sunt frecvente şi predominant locale, tratamentul chirurgical fiind principala măsură terapeutică şi în aceste situaţii. Radioterapia repetată după reintervenţia chirurgicală pare să fie urmată de rezultate încurajatoare [38]. Diseminarea la nivel spinal este rară, apărând în mai puţin de 10% din cazuri [36].

TUMORILE CU CELULE GERMINALE

Detalii privitoare la aceste tumori au fost mai pe larg prezentate în subcapitolul „Tumorile germinale”.

Atitudinea terapeutică a suferit importante mutaţii în ultimii ani, rolul chirurgiei fiind rezervat doar biopsiei, şi numai la cazurile în care toţi markerii tumorali din LCR şi ser sunt negativi.

Tumora fiind extrem de radiosensibilă, cele mai multe studii atestă o supravieţuire la 5 ani de peste 90% numai cu tratament radioterapic [2].

Şi chioterapia este efectivă în aceste cazuri, în special la copiii de sub trei ani la care radioterapia nu este utilizată. Au fost testaţi o serie de agenţi cei mai eficienţi fiind ciclofosfamida, ifosfamida, etoposide şi carboplatin. Chimioterapia ca singur tratament duce la o dispariţie a tumorii în 84% din cazuri [2]. În plus utilizarea chimioterapiei face posibilă scăderea dozei de iradiere dacă este administrată înainte de radioterapie [11].

Tumorile nongerminomatoase au un prognostic mai prost, fiind mai puţin radiosensibile şi ca atare supravieţuirea la 5 ani fiind de 30–50% numai cu radioterapie. Adăugarea chimioterapiei preiradiere îmbunătăţeşte semnificativ prognosticul, supravieţuirea la 5 ani crescând la 65–75% [11].

TUMORILE CEREBRALE LA COPILUL MIC (0–3 ANI)

În afară de tipurile tumorale prezentate anterior, o serie de alte tipuri tumorale apar cu predilecţie la copilul mic, unele manifestându-se în primul an de viaţă şi având un caracter extrem de malign, datorită evoluţiei de scurtă durată nu sunt practic întâlnite la vârste mai mari sau la adult.

Epidemiologie. Incidenţa tumorilor la copilul mic este estimată diferit, unele studii făcând referire doar la copilul de până la un an („infant”), altele făcând referire la copii de până la 4 ani. În mod tradițional în literatura românească de specialitate, copilul mic este considerat cel de până la 3 ani. Referindu-ne la această categorie în statistica noastră au fost consemnate 21% din totalul tumorilor la vârsta pediatrică, însă raportat la numărul total de tumori cerebrale operate de noi în același interval de timp acestea reprezintă aproximativ 1,6% din cazuri.

Localizare. Conform lui Di Rocco și colab. [39], cele mai multe tumori la această vârstă au o localizare supratentorială (65,4%) cu predilecție pentru linia mediană iar dintre lobi cel mai afectat este lobul frontal. În experiența noastră repartiția la nivelul compartimentelor intracraniene este egală (50%/50%), cu o aceeași predilecție pentru linia mediană indiferent dacă sunt situate infra- sau supratentorial.

Prezentarea clinică. O formă relativ tipică de prezentare a tumorilor congenitale este nou-născutul mort, întâlnit de Isaac [40] în 21% din cazuri. Așa cum am prezentat și în partea generală a acestui capitol, la copilul mic predomină macrocrania și vărsăturile, diagnosticul fiind întârziat la copilul de sub un an de menținerea deschisă a fontaneleor și suturilor, permițând dezvoltarea unor tumori de mari dimensiuni. Pe de altă parte vărsăturile sunt frecvent întâlnite la copilul mic, pretând la confuzia cu afecțiuni gastrointestinale. La copilul de peste un an predomină fenomenele de hipertensiune intracraniană nespecifice (iritabilitatea, vărsăturile) dar pot apare și crize epileptice. Trebuie notat faptul că tumorile congenitale se asociază și cu alte malformații ale neurocraniului, în special cu anomalii ale palatului dur și moale, buzelor [41]. Debutul poate fi însă și brusc, datorită hemoragiilor intratumorale, consemnate cu o frecvență mai mare (14–18%) decât la copilul mare sau adult [39].

Diagnosticul imagistic. Așa cum am menționat anterior în acest capitol, la copilul de până la un an ultrasonografia transfontanelară constituie o metodă de screening diagnostic extreme de utilă, dar diagnosticul trebuie în mod obligatoriu confirmat prin RMN cu contrast, în anestezie generală. Aceasta constituie metoda de elecție în diagnosticul tumorilor cerebrale la copilul mic, chiar dacă în urgență poate fi utilizat examenul CT native și cu contrast, care ulterior trebuie completat cu examen RMN. În cele mai multe cazuri tumora se prezintă ca o formațiune inomogenă, cu captare intensă dar inomogenă, de mari dimensiuni (fig. 4.263), inomogenitățile fiind produse de ariile de necroză și/sau hemoragii, structurii tisulare inomogene a tumorii și neovascularizației tumorale anarhice. Un aspect particular îl reprezintă papilomul de plex coroid, tumoră benignă mai frecvent întâlnită în primul an de viață și care se prezintă ca o formațiune omogenă, intens captantă ce determină o hidrocefalie comunicantă prin hiperproducție de LCR.

Diagnosticul imagistic nu permite o diferențiere histopatologică a acestor tumori, diagnosticul de certitudine fiind oferit de examenul histopatologic, care și el este de multe ori extreme de dificil. Fie că vorbim de tumori embrionare, cum sunt Tumorile Neuroectodermale primare (PNET), tumori nediferențiate care au originea într-o celulă primitive neuroepitelială, de Teratoame maligne (fig. 4.264) (tumori ce apar în proporție de 50% la această categorie de vârstă și se localizează mai ales în regiunea pineală) de tumori Atipice Teratoide /Rabdiode (AT/RT – diferențierea față de PNET fiind făcută de prezența unei component mezenchimale maligne mai bine reprezentate) aspectul lor imagistic este aproape similar, vârsta de prezentare este de sub trei ani iar prognosticul este infaust.

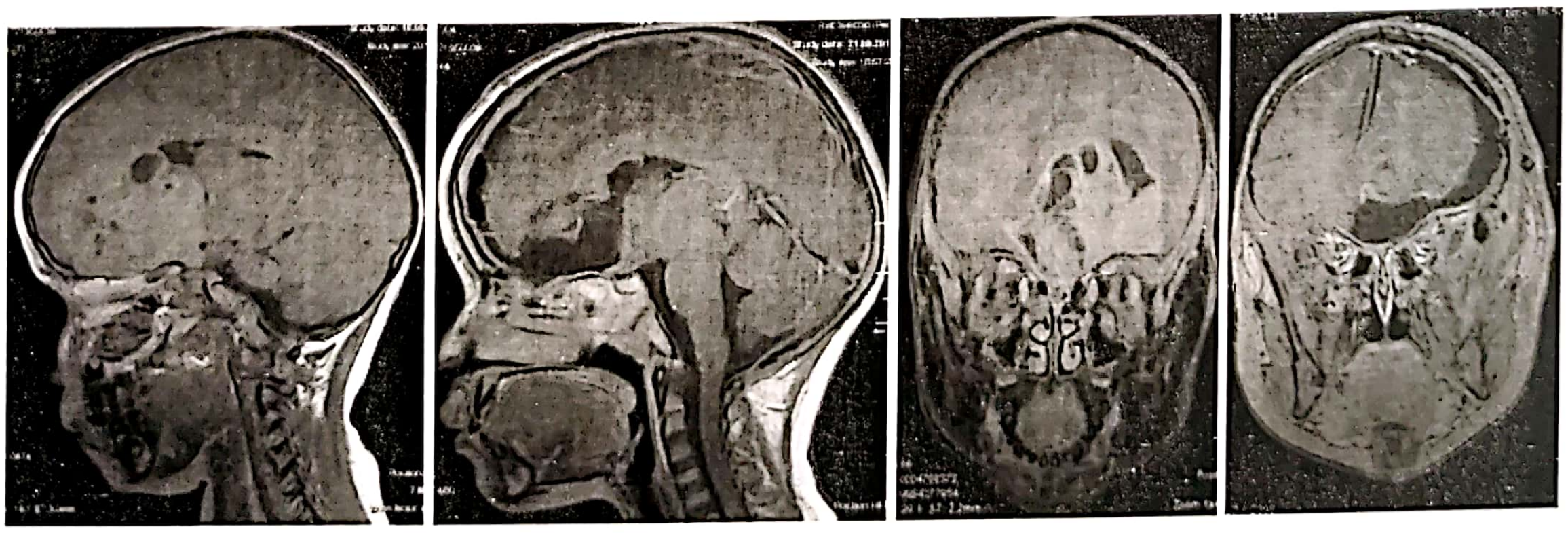

Figura 4.263. Examinare RMN pre- și postoperatorie în T1 contrast la un copil cu o tumoră primară neuro ectodermală (PNET) frontală stg. paramendiană ablată macroscopic total.

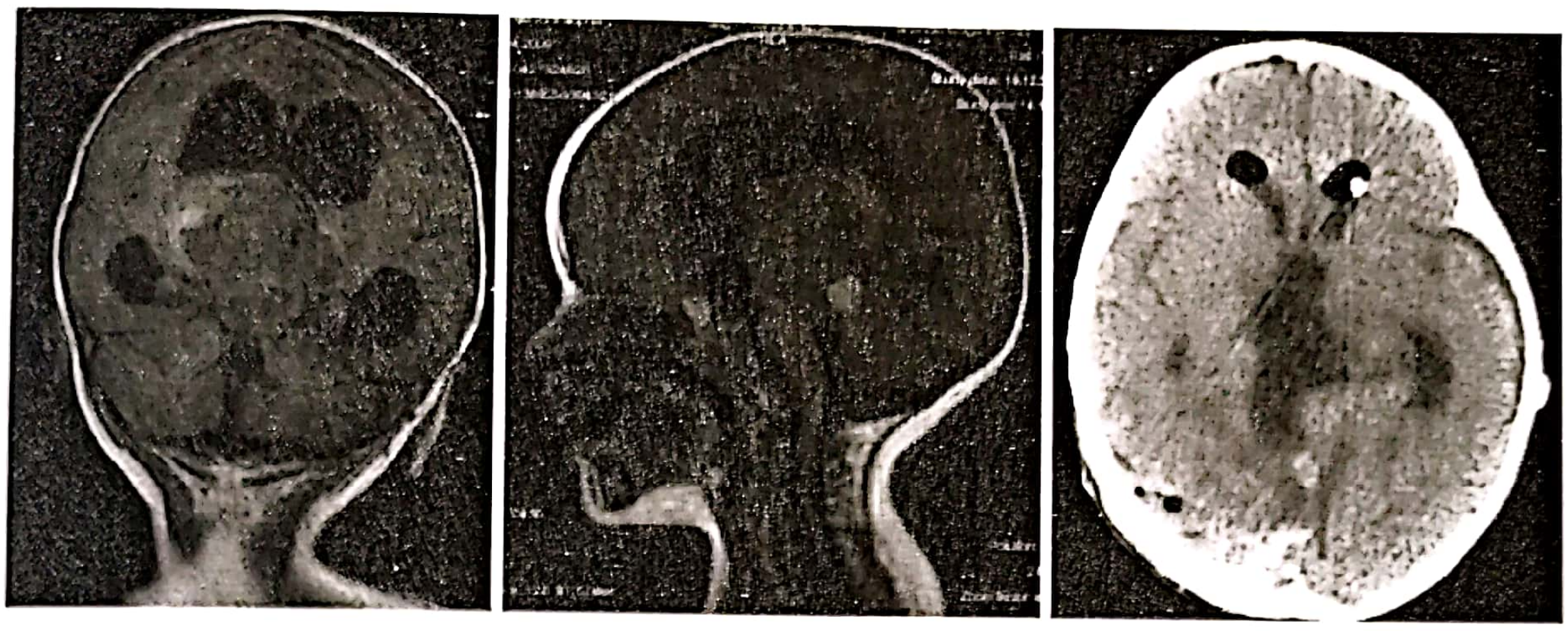

Figura 4.264. Teratom malign de regiune pineală la un copil în vârstă de 7 luni ablat macroscopic total (imaginea CT de control postoperator în dreapta).

Atitudinea terapeutică. Terapia tumorilor apărute la vârsta de trei ani este de regulă multimodală, chirurgia jucând un rol esențial și având tendința de radicalitate, gradul de rezecție fiind în direct relație cu intervalul de supraviețuire.

Tratamentul chirurgical este curativ în rare cazuri de tumori apărute la această vârstă (Papilom de plex coroid, astrocitom pilocitic de fosă posterioară, teratoamele mature) în celelalte cazuri reprezentând primul pas al terapiei multimodale (fig. 4.265).

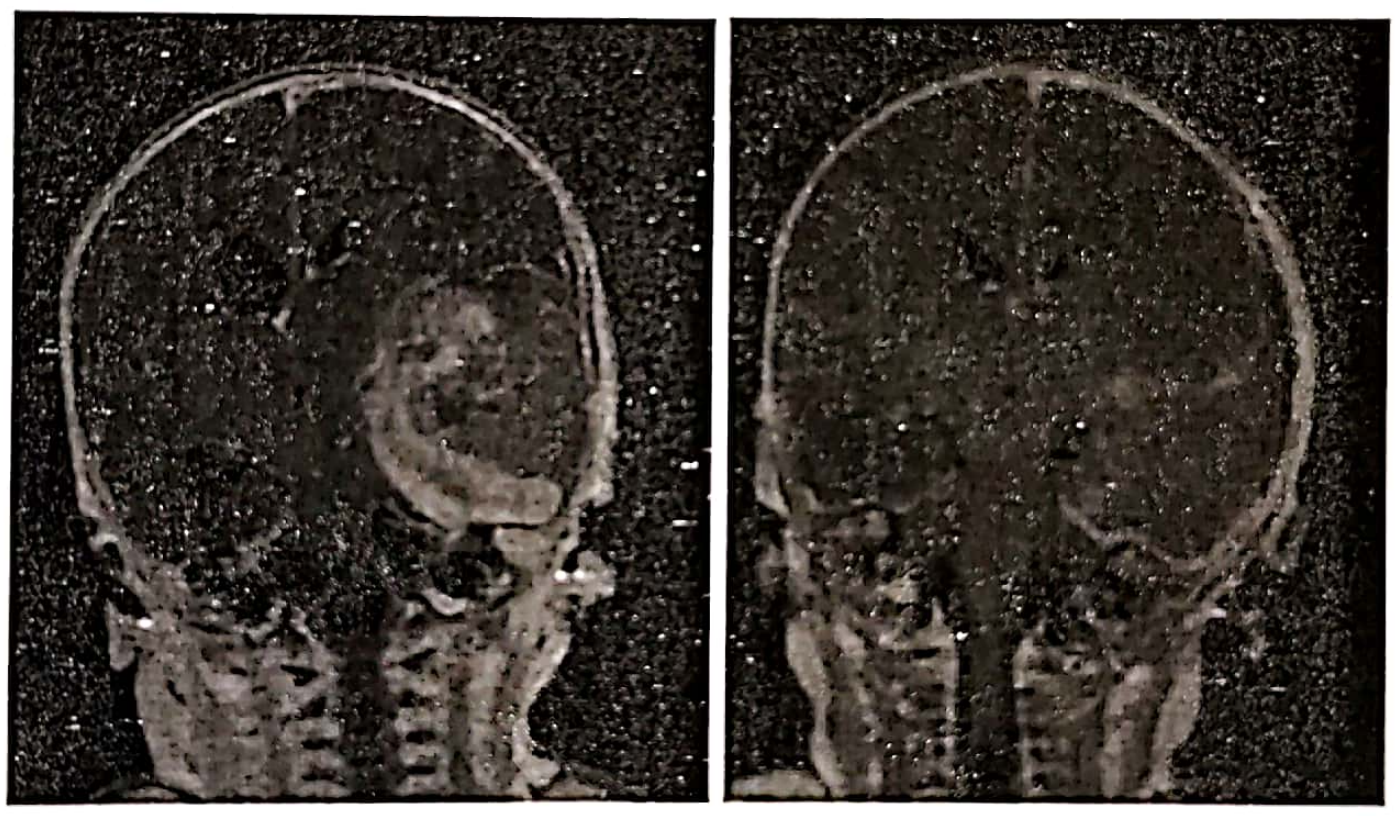

Figura 4.265. Tumoră de tip AT/RT la un copil nou născut de 17 zile, ablată macroscopic total.

Chimioterapia reprezintă la această vârstă singura modalitate de terapie adjuvantă, însă dacă pentru meduloblastom, glioamele maligne protocoalele chimioterapice sunt standardizate, pentru tumorile embrionale, teratoamele maligne, AT/RT agenții utilizați până în prezent nu au dat rezultatele sperate, regimul multiagent cel mai larg utilizat fiind reprezentat de cisplatin, lomustin și vincristine. Un agent introdus relativ recent, rapamycin, inhibitor al funcției mTOR, pare să prezinte rezultate încurajatoare în special la cazurile cu neurofibromatoza tip 1 [42].

Prognosticul depinde în cea mai mare măsură de tipul histopatologic al tumorii evidențiat de procentul de supraviețuire în funcție de tipul tumoral (tabelul 4.13) după Di Rocco și colab. [39], cel mai slab prognostic avându-l tumorile neuroectodermale, AT/RT, teratocarcinoamele, la care supraviețuirea, indiferent de terapia aplicată este de sub un an. Cel mai bun prognostic îl au papilomul de plex coroid, astrocitoamele pilocitice, meduloblastomul, craniofaringiomul și tumorile meningeale. În afară de tipul histopatologic, un alt factor care influențează prognosticul este vârsta de prezentare, cu cât aceasta este mai redusă cu atât prognosticul va fi mai întunecat. Nu în ultimul rând prognosticul depinde de starea generală a copilului și de malformațiile asociate.

Tabelul 4.13

Rata medie de supravieţuire în funcţie de tipul histopatologic al tumorii (modificat după [39])

Histopatologie	Rata medie de supravieţuire
Teratom	7,2–12%
Astrocitom benign	34–44,4%
Astrocitom anaplasic şi glioblastom	2–14%
PNET	5–12%
Papilom de plex coroid	50–73%
Craniofaringiom	8,8–23,5%
Meduloblastom	7–42,1%
Ependimom	3–9%
Ependimoblastom	0–1%
Tumori meningeale	14–36%

BIBLIOGRAFIE

1. CBTRUS, Statistical Report: Primary brain tumors in the United States, 2000–2004. Central Brain Tumor Registry of the United States, Hinsdale, IL. 2008.
2. Roth J, Constantini S, Rosenfeld JV: Management of brain tumors in the pediatric patient in Kaye AH, Laws ERJr (Eds) Brain tumors an encyclopedic approach, Third Edition, Elsevier 2012.
3. Punt JAG: Clinical syndromes, in Brain and spinal tumors of childhood, Walker DA, Perilongo G, Punt JAG, Taylor RE (eds), Arnold London 2004, 99–107.
4. Wilne, S., Collier, J., Kennedy, C., *et al.*, Presentation of childhood CNS tumours: a systematic review and meta-analysis. Lancet Oncol. 8 (8), 685–695, 2007.
5. Kukal, K., Dobrovoljac, M., Boltshauser, E., *et al.*,. Does diagnostic delay result in decreased survival in paediatric brain tumours? Eur. J. Pediatr. 168 (3), 303–310. 2009.
6. Shai, V., Fatal, V., Constantini, S., Diagnodtic delay of pediatric brain tumors in Israel: a retrospective risk factor analysis Childs Nerv Syst. Jan; 28(1):93–100, 2012.
7. Byars, A.W., deGrauw, T.J., Johnson, C.S., *et al.*, The association of M R I findings and neuropsychological functioning after the first recognized seizure. Epilepsia 48 (6), 1067–1074. 2007.
8. Sharma, S., Riviello, J.J., Harper, M.B., *et al.*, The role of emergent neuroimaging in children with new-onset afebrile seizures. Pediatrics 111 (1), 1–5. 2003.
9. Fayed, N., Morales, H., Modrego, P.J., *et al.*, Contrast/noise ratio on conventional MRI and choline/creatine ratio on proton M R I spectroscopy accurately discriminate low-grade from high-grade cerebral gliomas. Acad. Radiol. 13 (6), 728–737, 2006.
10. Kombogiorgas, D., Jatavallabhula, N.S., Sgouros, S., *et al.*, Risk factors for developing epilepsy after craniotomy in children. Childs Nerv. Syst. 22 (11), 1441–1445. 2006.
11. Echevarria, M.E., Fangusaro, J., Goldman, S., Pediatric central nervous system germ cell tumors: a review. Oncologist 13 (6), 690–699, 2008.
12. Ruggiero, C., Cinalli, G., Spennato, P., *et al.*, Endoscopic third ventriculostomy in the treatment of hydrocephalus in posterior fossa tumors in children. Childs Nerv. Syst. 20 (11–12), 828–833. 2004.
13. Al-Tamimi, Y.Z., Bhargava, D., Surash, S., *et al.*, Endoscopic biopsy during third ventriculostomy in paediatric pineal region tumours. Childs Nerv. Syst. 24 (11), 1323–1326. 2008.
14. Meyer, P.G., Cuttaree, H., Charron, B., *et al.*, Prevention of venous air embolism in paediatric neurosurgical procedures performed in the sitting position by combined use of MAST suit and PEEP. Br. J. Anaesth. 73 (6), 795–800 1994.
15. Jadik, S., Wissing, H., Friedrich, K., *et al.*, A standardized protocol for the prevention of clinically relevant venous air embolism during neurosurgical interventions in the semisitting position. Neurosurgery 64 (3), 533–539, 2009.
16. Florian I.Şt., Oşlobanu A., Andraşoni Z., Oşlobanu S.: Tumorile de fosă posterioară la adult, in Tratat de Neurochirurgie sub coordonarea Prof.Dr.MSc Alexandru Vlad Ciurea, vol I, Edit. Medicală 2010, pag 493-564.
17. Kassam, A., Thomas, A.J., Snyderman, C., *et al.*, Fully endoscopic expanded endonasal approach treating skull base lesions in pediatric patients. J. Neurosurg. 106 (Suppl.), 75–86. 2007.
18. Oertel, J.M., Schroeder, H.W., Gaab, M.R., Endoscopic stomy of the septum pellucidum: indications, technique, and results. Neurosurgery 64 (3), 482–493,2009.
19. Serletis, D., Bernstein, M., Prospective study of awake craniotomy used routinely and nonselectively for supratentorial tumors. J. Neurosurg. 107 (1), 1–6, 2007.
20. Wang J, Liu X, Ba YM, Yang YL, Gao GD, Wang L, Duan YY, Effect of sonographically guided cerebral glioma surgery on survival time.J Ultrasound Med. 2012 May; 31(5):757–62.
21. Plastaras JP, Lustig RA, et al:Commentary: Navigating a Data Desert: Cochrane Leaves the Question of Intracystic Bleomycin Unanswered in Craniopharyngioma Neurosurgery. 71(5): E1062–E1063, November 2012.
22. Kitajima, M., Hirai, T., Maruyama, N., *et al.*, Asymptomatic cystic changes in the brain of children after cranial irradiation: frequency, latency, and relationship to age. Neuroradiology 49 (5), 411–417, 2007.
23. Butler, J.M., Rapp, S.R., Shaw, E.G., Managing the cognitive effects of brain tumor radiation therapy. Curr. Treat. Options Oncol. 7 (6), 517–523, 2006.

24. Mihalcea, O., Arnold, A.C., Side effect of head and neck radiotherapy: optic neuropathy. Oftalmologia 52 (1), 36–40. 2008.
25. Ishikawa, N., Tajima, G., Yofune, N., *et al.*, Moyamoya syndrome after cranial irradiation for bone marrow transplantation in a patient with acute leukemia. Neuropediatrics 37 (6), 364–366. 2006.
26. Williams, G.B., Kun, L.E., Thompson, J.W., *et al.*, Hearing loss as a late complication of radiotherapy in children with brain tumors. Ann. Otol. Rhinol. Laryngol. 114 (4), 328–331. 2005.
27. Duffner, P.K.,. Long-term effects of radiation therapy on cognitive and endocrine function in children with leukemia and brain tumors. Neurologist 10 (6), 293–310. 2004.
28. Kleinschmidt-Demasters, B.K., Kang, J.S., Lillehei, K.O., The burden of radiation-induced central nervous system tumors: a single institution s experience. J. Neuropathol. Exp. Neurol. 65 (3), 204–216, 2006.
29. Kleinerman, R.A., Radiation-sensitive genetically susceptible pediatric sub-populations. Pediatr. Radiol. 39 (Suppl. 1) S27–S31. 2009.
30. Broniscer, A., Chintagumpala, M., Fouladi, M., *et al.*, Temozolomide after radiotherapy for newly diagnosed high-grade glioma and unfavorable low-grade glioma in children. J. Neurooncol. 76 (3), 313–319, 2006.
31. Albright AL (1999) Medulloblastomas. In: Albright L, Pollack I, Adelson D (eds) Principles and practice of pediatric neurosurgery. Thieme, New York, pp. 591–608.
32. DeMarchi R, Ellis M, Hawkins C, Rutka JT: Medulloblastoma and primitive neuroectodermal tumors in Kaye AH, Laws ERJr (Eds) Brain tumors an encyclopedic approach, Third Edition, Elsevier 2012.
33. Packer, R.J., Gajjar, A., Vezina, G., *et al.* Phase III study of craniospinal radiation therapy followed by adjuvant chemotherapy for newly diagnosed average-risk medulloblastoma. J. Clin. Oncol. 24 (25), 4202–4208, 2006.
34. Gajjar, A., Chintagumpala, M., Ashley, D., *et al.*, Risk-adapted craniospinal radiotherapy followed by high-dose chemotherapy and stem-cell rescue in children with newly diagnosed medulloblastoma (St Jude Medulloblastoma-96), long-term results from a prospective, multicentre trial. Lancet Oncol. 7 (10), 813–820, 2006.
35. King JAJ, Kulkarni AV: Intracranial ependymomas in Kaye AH, Laws ERJr (Eds) Brain tumors an encyclopedic approach, Third Edition, Elsevier 2012.
36. Tomita T (2001) Ependymomas. In: McLone DG (ed) Pediatric neurosurgery, 3rd edn. Saunders, Philadelphia, pp. 822–834
37. Merchant, T.E., Fouladi, M., 2005. Ependymoma: new therapeutic approaches including radiation and chemotherapy. J. Neurooncol. 75 (3), 287–299.
38. Merchant T.E., Boop F.A., Kun L.E., *et al.*: A retrospective study of surgery and reirradiation for recurrent ependymoma. Int. J. Radiat. Oncol. Biol. Phys. 2008; 71(1):87–97.
39. Di Rocco C, Iannelli A, Ceddia A Intracranial tumors of the first year of life. A cooperative survey of the 1986–1987 Education Committee of the ISPN. Childs Nerv Syst 7: 150–153, 1991.
40. Isaacs H Jr II. Perinatal brain tumors: a review of 250 cases. Pediatr Neurol 27(5):333–342, 2002.
41. Wakai S, Arai T, Nagai M. Congenital brain tumors. Surg Neurol 21:597–609.1984.
42. Johannessen, C.M., Johnson, B.W., Williams, S.M., *et al.*, 2008. TORC1 is essential for NF1-associated malignancies. Curr. Biol. 18 (1), 56–62.

PSEUDOTUMOR CEREBRI

MIRCEA ŞTEFAN IENCEAN

Hipertensiunea intracraniană (HIC) este creşterea presiunii intracraniene produsă prin dereglarea mecanismelor de echilibru presional intracranian. Echilibrul presional intracranian se menţine prin păstrarea constantă a volumelor compartimentelor endocraniene: parenchimul cerebral, lichidul cefalorahidian şi conţinutul sanguin. Cresterea intrinsecă de volum a compartimentelor intracraniene şi/sau adăugarea unui volum extrinsec determină creşterea presiunii intracraniene peste valorile normale. Cunoaşterea patogeniei hipertensiunii intracraniene s-a făcut progresiv prin precizarea simptomelor majore şi stabilirea relaţiei între prezenţa HIC şi existenţa unui proces înlocuitor de spaţiu intracranian. Hipertensiunea intracraniană poate exista şi în absenţa leziunilor expansive intracraniene şi în aceste situaţii s-a folosit denumirea de pseudotumor cerebri [1,2].

Hipertensiunea intracraniană a fost împărţită iniţial în două grupe principale:

– hipertensiunea intracraniană apărută în procesele expansive intracraniene şi

– hipertensiunea intracraniană pseudotumorală, apărută în alte boli decât procesele expansive intracraniene, cunoscută şi sub denumirea de pseudotumor cerebri.

Orice sindrom de HIC are o etiologie si un mecanism patogenic; pe măsura ce cunoştinţele şi modalităţile de explorare cranio-cerebrală au evoluat, s-au precizat cauzele şi patogenia majorităţii sindroamelor de HIC şi formele de hipertensiune intracraniană cu etiologie neclară au rămas tot mai puţine.

Sindroamele de HIC cu etiologie neprecizată sunt incluse în categoria de hipertensiune esenţială sau idiopatică, numită şi pseudotumor cerebri. Toate sindroamele de HIC sunt secundare, chiar dacă pentru HIC idiopatică încă nu este precizată etiologia sau patogenia.

În prezent, după etiologie şi mecanismele prin care apare dereglarea relaţiei volum-presiune intracraniană sunt diferenţiate mai multe tipuri de hipertensiune intracraniană:

I. HIC idiopatică sau HIC esenţială, cunoscută si sub numele de pseudotumor cerebri. Etiologia nu este clar stabilită. Apare în boli endocrine, tulburări metabolice sau diverse boli hematologice etc. Ipoteza patogenică actuală se bazează pe dereglarea barierei hemato-encefalice concomitent cu tulburarea dinamicii circuitelor fluidice intracraniene dar cu menţinerea autoreglării circulaţiei cerebrale [1,3].

II. HIC secundară, cu etiologia şi mecanismele patogenice clare:

1. ***HIC parenchimatoasă*** apare în procesele expansive intracraniene (tumori cerebrale, hematoame intracraniene, abcese cerebrale etc.), în edemul cerebral traumatic, în ischemia cerebrală cu edem cerebral hipoxic, în intoxicaţii generale cu neurotoxine etc. [1,2].

2. ***HIC prin tulburările dinamicii LCR***-ului. Tulburările de dinamică ale LCR-ului pot fi:

– tulburări ale circulaţiei LCR-ului de la formare până la rezorbţie şi

– tulburări ale mecanismelor de rezorbţie ale LCR-ului în sistemul de drenaj venos.

3. ***HIC vasculară*** apare când creşterea presiunii intracraniene este secundară tulburărilor circulaţiei sanguine, cerebrale sau extracerebrale. Mărirea volumului parenchimului cerebral în HIC vasculară este produsă prin edem cerebral sau prin creşterea volumului sanguin cerebral („creier congestiv"). Edemul cerebral şi/sau parenchimul cerebral congestiv determină creşterea presiunii intracraniene. Creşterea volumului sanguin cerebral apare în cazul unui aport sanguin arterial crescut intracranian sau în scăderea ori blocarea drenajului venos [1,4,5].

Relaţia temporală etiologică împarte cauzele hipertensiunii intracraniene în:

– cauze acute ce determină creşterea acută a presiunii intracraniene cu instalarea rapidă a sindromului de HIC şi care includ traumatismele cranio-cerebrale, leziunile ischemice acute sau hemoragia intracerebrală; de asemenea, infecţii ca encefalita sau meningita pot duce la HIC;

– cauze cronice, care produc creşterea progresivă a presiunii intracraniene şi decompensare tardivă a HIC; acestea includ multe din tumorile intracraniene, blocarea progresivă a circulaţiei LCS-ului, hematomul subdural cronic, hipertensiunea intracraniană idiopatică etc.

Creşterea presiunii intracraniene (PIC) induce tulburări fiziopatologice în urma cărora structurile endocraniene suferă modificări specifice şi rezultă o simptomatologie şi modificări paraclinice caracteristice, corelate cu afecţiunea cauzală.

Hipertensiunea intracraniană este un semn al bolii cauzale şi evoluează ca un sindrom odată cu aceasta sau poate evolua aparent independent. Evoluţia hipertensiunii intracraniene ca sindrom rezultă din transformarea creşterii PIC în mecanism patogenic şi din progresia simptomelor caracteristice, a căror intensitate poate depăşi chiar simptomatologia bolii iniţiale.

Presiunea intracraniană

Presiunea intracraniană este presiunea intrinsecă dezvoltată de structurile endocranio-spinale (parenchim nervos, sânge şi LCS) şi rezultată din efectul forţelor tensionale ale conţinutului asupra învelişului limitant dural. Factorul determinant al presiunii intracraniene este reprezentat de volumul şi distribuţia apei în spaţiul craniospinal.

Valorile presiunii intracraniene se raportează la valoarea presiunii atmosferice. Obişnuit presiunea intracraniană (PIC) are valorile normale medii cuprinse între 2 mm şi 12 mmHg, cu valori maxime până la 15–20 mmHg, corespunzând valorilor de 80–150 mm H_2O. Copilul mic are valorile normale ale PIC mai mici, cu valorile maxime până la aproximativ 10 mmHg. Presiunea intracraniană poate avea valori negative depinzând de poziţia corpului şi a capului sau poate prezenta creşteri mari pentru perioade extrem de scurte de timp (în timpul strănutului etc.).

Monro, în 1783, şi Kellie, în 1824, au stabilit relaţiile între craniu şi conţinutul cerebral si au postulat că volumul endocranian intradural este constant şi conţinutul său reprezentat de creier şi de conţinutul său sanguin este incompresibil. Burrows, în 1864, a completat această teorie cu ideea schimburilor reciproce între circulaţia sanguină şi LCS. La începutul secolului trecut Weed şi McKibben (1919, 1929) au definitivat conceptul de schimburi reciproce între toate componentele endocraniene. Orice variaţie de volum a uneia din cele trei componente este imediat compensată de schimbările în volumul celorlalte componente [6,7].

Conţinutul endocranian este reprezentat de:

– parenchimul cerebral: 80–83%, din care aproximativ 10% este reprezentat de fluidul extracelular parenchimatos,

– lichid cefalo-rahidian: 10%,

– sânge şi vase cerebrale: 7–10 %.

Relaţia Monro-Kellie sau postulatul Monro-Kellie, cu completările ulterioare, stabileşte că:

Volumul parenchimatos + Volumul sanguin cerebral + Volumul LCR = Constant.

Modificarea volumului unei componente endocraniene este însoţită de o modificare de volum în sens opus, cu rol compensator, din partea celorlalte componente pentru menţinerea constanţei volumului endocranian.

Apariţia şi expansiunea unui volum nou endocranian se face pe seama volumelor normale preexistente.

Volum parenchimatos + Volum sanguin cerebral + Volum LCS + Volum suplimentar patologic = Volum intracranian constant

Constanţa volumelor endocraniene implică un volum fix al conţinătorului; relaţia nu este valabilă la copilul cu suturile neosificate, unde modificările volumului endocranian pot induce creşterea volumului neurocraniului.

Componentele lichidiene endocraniene prezintă valori presionale care le permit circulaţia între diferite sectoare intracraniene, circulaţia extra-intracraniană şi îndeplinirea rolurilor fiziologice.

Presiunea sanguină arterială poate varia în jurul valorilor normale medii de 100 mmHg, cu maxime admise pînă la 150 mmHg, iar presiunea LCS-ului este de aproximativ 10 mmHg. Presiunea parenchimatoasă este în echilibru cu presiunea LCS-ului din sistemul ventricular şi spaţiile subarahnoidiene.

Presiunea parenchimatoasă = **Presiunea indusă vascular** + **Presiunea fluidului parenchimatos** = **Presiunea interstiţială** = **Presiunea LCR**

Presiunea interstiţială rezultată este egală cu presiunea LCR-ului ventricular sau subarahnoidian şi determinarea oricărei dintre acestea constituie valoarea presiunii intracraniane.

PIC = **Presiunea interstiţială parenchimatoasă** = **Presiunea LCR**

Circulaţia sanguină cerebrală este asigurată prin diferenţa dintre presiunea sanguină şi presiunea intracraniană. Asigurarea unui debit sanguin cerebral uniform este fundamentală pentru funcţionarea cerebrală. Mecanisme complexe de autoreglare ale circulaţiei cerebrale asigură o presiune de perfuzie cerebrală de minim 70 mmHg şi debitul sanguin cerebral se menține normal la valori cvasi-constante de 50–65 ml/100 g/min.

Păstrarea integrităţii morfo-funcţionale a parenchimului cerebral impune ca presiunea de perfuzie cerebrală să fie menţinută la valori adecvate în relaţie cu presiunea intracraniană.

Clinica hipertensiunii intracraniene

Tabloul clinic al hipertensiunii intracraniene cuprinde două grupe de simptome:

– principale, reprezentate de cefalee, vărsături, edem papilar şi tulburările psihice,

– secundare sau accesorii care sunt iritaţia meningiană, pareze de nervi oculomotori, tulburări vegetative etc.

Asocierea între cefalee şi modificările de fund de ochi este semnificativă pentru hipertensiunea intracraniană. Adăugarea tulburărilor psihice şi/sau a vărsăturilor constituie un tablou clinic patognomonic pentru hipertensiunea intracraniană [1,2].

Cefaleea este cel mai frecvent simptom din hipertensiunea intracraniană; este prezentă în 55–60% din cazurile de tumori intracraniene, dar în aproape 90% din celelalte cazuri de hipertensiune intracraniană. Cefaleea poate apare precoce, ca prin simptom, cu caracter progresiv sau se instalează tardiv, în raport cu evoluţia bolii care determină sindromul de HIC. Cefaleea poate fi generalizată sau difuză şi localizată. În contrast cu acest caracter evolutiv al cefaleei din hipertensiune intracraniană, cefaleea din alte afecţiuni îşi păstrează caracteristicile perioade îndelungate.

Se consideră că cefaleea din HIC apare prin sumarea mai multor mecanisme prin care sînt excitaţi receptorii intracranieni pentru durere:

– dilatare venoasă cerebrală secundară hipercapniei,

– tracţionarea venelor cerebro-meningee „în punte”,

– stimularea receptorilor algici din dura mater bazală prin tensionarea arterelor de la baza craniului,

– stimularea locală a receptorilor algici durali în leziunile parenchimatoase superficiale,

– iritarea şi lezarea unor nuclei, centri sau circuite implicaţi în mecanismele durerii, prin efectele mecanice de compresie şi deplasare de structuri datorită dezvoltării tumorale.

Puseele hiperalgice pot să apară legate de mişcările capului, când se poate produce blocarea circulaţiei LCR. În cazul unui copil mic, sau sugar, doar agitaţia poate sugera cefaleea, impunându-se corelarea cu alte semne şi explorări.

Edemul papilar este considerat împreună cu cefaleea un semn patognomonic, deoarece este produs prin creşterea presiunii intracraniene şi evoluează concordant cu sindromul de hipertensiune intracraniană. Instalarea edemului papilar se produce treptat şi adesea există o corespondenţă cu tulburările de acuitate vizuală (fig. 4.266).

În cazul progresiei hipertensiunii intracraniene se instalează atrofia optică secundară caracterizată prin decolorare şi excavare progresivă papilară şi reaparaţia delimitării marginilor papilei.

Există situaţii când creşterea PIC nu se evidenţiază prin apariţia edemului papilar:

– instalarea acută a sindromului de HIC,

– atrofie optică bilaterală preexistentă,

– la copiii mici edemul papilar este mai rar deoarece pe măsura creşterii PIC este posibilă creşterea volumului cranian,

– la vârstnici, în general după 60–65 ani, edemul papilar este mai puţin accentuat datorită atrofiei cerebrale.

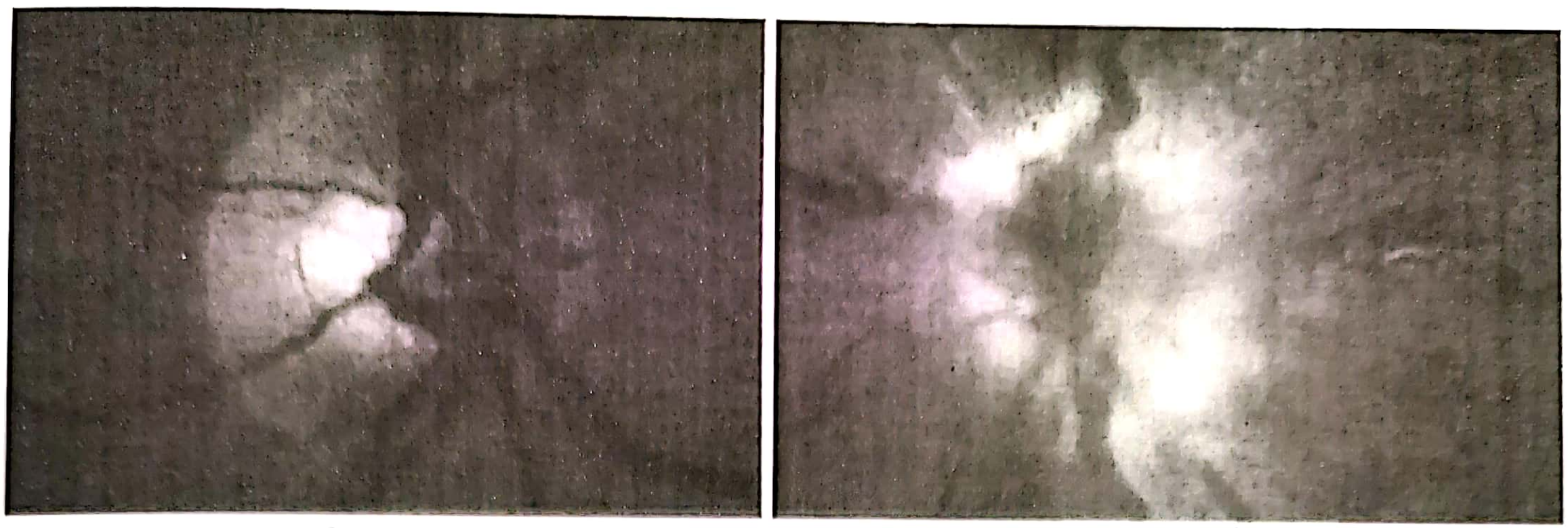

a b

Figura 4.266. Examenul de fund de ochi: a. papila normală; b. edem papilar cu stază venoasă [1].

Vărsăturile în mod clasic fac parte din triada patognomonică pentru sindromul de hipertensiune intracraniană. Vărsăturile apar în general tardiv în evoluția hipertensiunii intracraniene şi frecvența lor este dependentă de vârsta pacientului şi de cauza creşterii PIC.

Tulburările psihice sunt adesea mai frecvente decât voma. Creşterea PIC determină instalarea şi evoluția edemului cerebral şi scăderea fluxului sanguin cerebral cu diminuarea progresivă a activității psihice. Accentuarea tulburărilor psihice corespunde creşterii presiunii intracraniene cu afectarea debitului sanguin cerebral şi se manifestă prin tulburări de comportament (iritabilitate, impulsivitate, agresivitate), afectarea capacității de raționament şi scăderea marcată a eficacității intelectuale.

Alături de aceste semne, care constituie tabloul clinic caracteristic pentru hipertensiunea intracraniană progresivă parțial compensată sau înaintea producerii decompensării, pot fi prezente şi alte semne (mai puțin frecvente şi cu semnificație mai redusă):

– pareze de nervi oculomotori (oculomotorul extern) cu diplopie intermitentă sau permanentă;

– semne de iritație meningiană (evocatoare pentru posibilatatea de angajare cerebeloasă în absența hemoragiei subarahnoidiene);

– tulburări endocrine prin compresiune directă bazal-lichidiană şi expansiune intraselară datorită HIC şi cu aspect secundar de şa turcească goală („empty sella");

– crizele comițiale – frecvente în tumori supratentoriale cu hipertensiune intracraniană; („iritația" corticală indusă tumoral este relevată mai precoce prin creşterea presiunii intracraniene);

– tulburări acustico vestibulare – vertij, nistagmus etc., care par dependente de localizarea tumorală în fosa cerebeloasă.

Tabloul clinic poate fi complet sau cel mai frecvent predomină un simptom. Debutul poate fi rapid, cu apariția majorității simptomelor într-un interval scurt de timp, sau progresiv cu instalarea lentă a simptomatologiei.

În raport cu vârsta simptomatologia prezintă câteva particularități care diferențiază sindromul de HIC la copilul mic şi la vârstnic de tabloul clinic al adultului.

În cazul decompensării sindromului de HIC tabloul clinic se modifică rapid şi alarmant:

– simptomele tipice se accentuează foarte mult: cefaleea, vărsăturile, tulburările psihice;

– simptomatologia bolii cauzale poate deveni pregnantă, se produc crize convulsive inițiale sau creşte frecvența şi durata crizelor convulsive preexistente, apar sau se accentuează deficite motorii; sau simptomatologia bolii cauzale prezentă, dar discretă, devine nesemnificativă față de simptomele manifeste de HIC;

– apar tulburări neurologice şi vegetative determinate de suferința diencefalo-mezencefalică şi apoi a restului trunchiului cerebral, cu aspect de agravare progresivă.

Agravarea sindromului de HIC se evidențiază clinic prin tulburări de conştiință (vigilență): apatie, somnolență, confuzie, torpoare; starea de comă; tulburări vegetative (triada Cushing), sindrom piramidal, interesarea nervilor cranieni.

Hipertensiunea intracraniană idiopatică

Hipertensiunea intracraniană idiopatică numita încă şi ***pseudotumor cerebri*** este caracterizată prin creşterea presiunii intracraniene în absența unui proces expansiv intracranian, a hidrocefaliei, a unei infecții intracraniene, a trombozei sinusurilor venoase durale sau a encefalopatiei hipertensive.

Astfel, hipertensiunea intracraniană idiopatică corespunde doar parţial vechii denumiri de pseudotumor cerebri.

Diagnosticul de hipertensiune intracraniană idiopatică poate fi pus numai după măsurarea presiunii intracraniene şi după explorarea neuroimagistică completă [1].

Criteriile de diagnostic ale hipertensiunii intracraniene idiopatice sunt:

– explorarea LCS: presiunea lichidului cefalorahidian este mai mare de 25 cm H_2O, adică mai mare de 18–20 mmHg (manometrie lombară), lichidul cefalo-rahidian are compoziţie normală: proteinorahie normală sau scăzută şi celularitate normală,

– tablou clinic: sunt prezente simptome determinate de presiunea crescută intracraniană: edem papilar, cefalee, cu absenţa semnelor de localizare neurologică (pareza de abducens nu este semn focal).

– explorarea cerebrală: prin computer tomografie sau rezonanţă magnetică constată aspecte normale cranio-cerebrale, eventual se poate evidenţia un sistem ventricular redus de dimensiuni (de aspect colabat) – fără semnificaţie, sau şa turcească goală (*empty sella*); de asemenea nu există vreo suspiciune clinică sau neuroimagistică de tromboză de sinus venos intracranian.

Un element orientativ este predominenţa sexului feminin cu o proporţie femei/bărbaţi de aproximativ 2–8/1, cu interesarea grupelor de vârstă 20–50 de ani şi cu incidenţa maximă în decada a treia de vârstă.

Pentru situaţiile patologice foarte diverse în care apare hipertensiunea intracraniană idiopatică şi fără o relaţie etiopatogenică clară se foloseşte termenul de „factori asociaţi". Condiţiile patologice în care apare hipertensiunea intracraniană idiopatică sunt numeroase şi dificil de sistematizat: tulburări metabolice şi endocrine, obezitatea, hipotiroidie, anomalii paratiroidiene, etc., anemii prin carenţa de Fe; boli de sistem – lupus eritematos; medicamente: acid nalidixic, tetracicline, vitamina A, carbonat de litiu, sindroame familiale etc.

Mecanismele patogenice sunt reprezentate de afectarea barierei hemato-encefalice cu hiperproducţie de fluid interstiţial şi edem cerebral extracelular; lichidul cefalo-rahidian este produs normal, există schimburi crescute dinspre fluidul interstiţial spre LCR la nivel transependimar şi pial transcerebral; se produce o rezorbţie crescută a LCR-ului şi există un eflux venos rapid. Aceste circuite fluidice justifică presiunea mare a lichidului cefalo-rahidian şi permit menţinerea autoreglării circulatorii cerebrale cu funcţionare nervoasă normală [1,2].

Sindromul clinic cuprinde în general doar cefaleea, uneori apar progresiv tulburări de vedere (scăderea acuităţii vizuale) şi pareze de oculomotori. Examenul de fund de ochi evidenţiază edemul papilar, care este prezent în toate cazurile de hipertensiune intracraniană idiopatică.

Tratamentul este simptomatic pentru cefalee şi se administrează antiedematoase cerebrale tip dexametazonă sau diuretice (acetazolamidă, furosemid) pentru scăderea presiunii intracraniene.

S-au folosit puncţii lombare repetate şi şuntare lombaro-peritoneală cu rezultate clinice bune.

Hipertensiunea intracraniană parenchimatoasă

Hipertensiunea intracraniană parenchimatoasă este creşterea presiunii intracraniene datorită modificărilor de volum intracraniene printr-o leziune parenchimatoasă intrinsecă (expansivă intraparenchimatoasă, edem cerebral etc.) sau extrinsecă (compresiune extraparenchimatoasă tumorală, traumatică, infecţioasă etc.). Leziunea cerebrală primară şi modificările secundare de volum endocraniene (volum nou expansiv sau compresiv, edem cerebral hipoxic sau traumatic etc.) produc dereglarea mecanismelor de echilibru presional intracranian [1,8,9].

Hipertensiunea intracraniană parenchimatoasă poate să apară în:

– leziunile înlocuitoare de spaţiu intracranian: tumori cerebrale, hematoame intracraniene, abcese cerebrale, leziuni chistice intracraniene etc.,

– edemul cerebral traumatic,

– edemul cerebral hipoxic prin ischemia cerebrală secundară posttraumatică sau din hemoragia subarahnoidiană,

– intoxicaţii generale cu neurotoxine (endogene sau exogene) etc.

I. *Hipertensiunea intracraniană parenchimatoasă cu debut acut*

Hipertensiunea intracraniană parenchimatoasă cu debut acut apare atunci când creşterea presiunii intracraniene este foarte rapidă prin modalitatea precipitată a producerii leziunii sau prin depăşirea bruscă a mecanismelor de compensare presională în cazul unei leziuni intracraniene cu evoluţie progresivă infraclinică. HIC acută prin leziune brutală cranio-cerebrală este tipică pentru traumatismele cranio-cerebrale grave, dar se poate întâlni şi în alte suferinţe cerebrale instalate acut ca hematoamele intraparenchimatoase apărute pe fondul hipertensiunii arteriale sau prin ruperea unei malformaţii vasculare cerebrale etc. Simptomele de debut în cazul acestor afecţiuni sunt reprezentate de simptomele hipertensiunii intracraniene decompensate.

1. *Hipertensiunea intracraniană acută în traumatismele cranio-cerebrale*

Patogenia traumatismelor cranio-cerebrale cuprinde modul de acţiune al agentului traumatic şi de transmitere a forţei lezionale asupra extremităţii cefalice şi modul de reacţie al structurilor endocraniene la acţiunea agentului traumatic.

Apariţia sindromului de hipertensiune intracraniană şi deteriorarea clinică este determinată de modul în care se produc leziunile endocraniene şi rapiditatea cu care este depăşit volumul endocranian limită până la care se poate asigura compensarea presională (fig. 4.267).

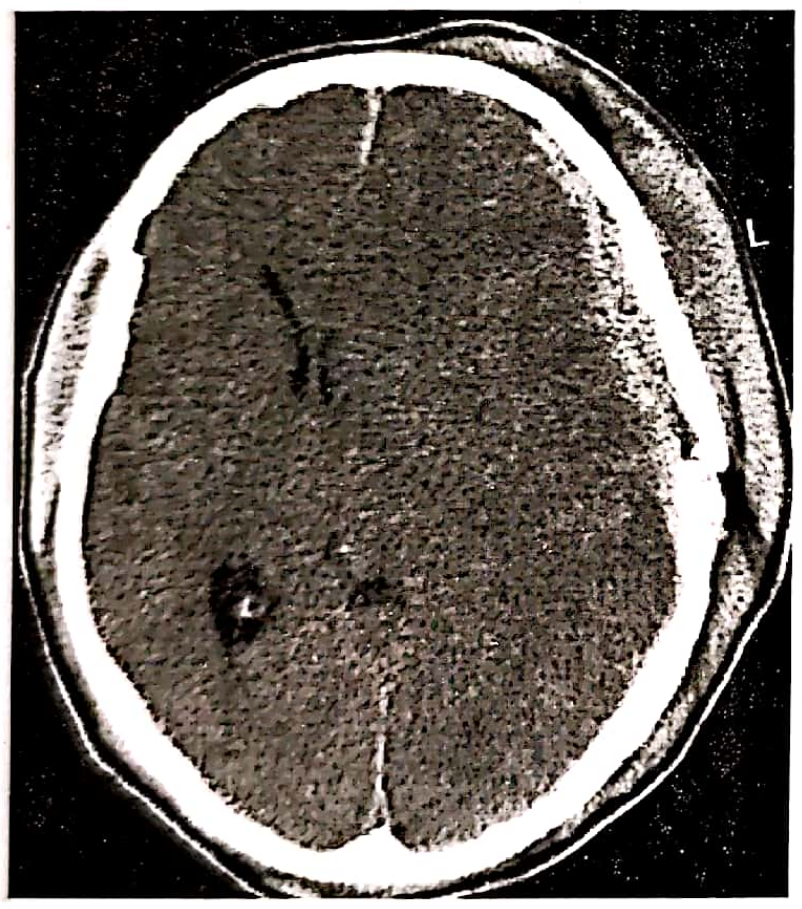

Figura 4.267. Fractură craniană bilaterală cu hematom extradural sub traiectul de fractura parietal stâng, cu edem traumatic marcat şi sindrom de HIC traumatic acut emisferic stâng; comă gradul III, scor Glasgow 5 [1].

Leziunile primare sau secundare traumatice determină creşterea presiunii intracraniene prin mărirea volumului endocranian datorită:

1. unui volum suplimentar adăugat prin:
   - hematom intraparenchimatos traumatic
   - hematom extraparenchimatos – subdural; extradural
2. creşterea volumului parenchimului cerebral prin edem cerebral sau prin edemaţierea cerebrală congestivă („creier congestiv");
3. creşterea volumului LCR-ului (hidrocefalie acută posttraumatică) prin:
   - blocarea circulaţiei LCR prin:
     - sânge intraventricular,
     - hematom în fosa posterioară,
     - contuzie cerebeloasă edematogenă, cu blocarea ventriculului al IV-lea;
   - blocarea rezorbţiei LCR în hemoragia subarahnoidiană.

Mecanismele prin care apare hidrocefalia acută posttraumatică o includ în forma patogenică de hipertensiune intracraniană produsă prin tulburările de dinamică ale LCR-ului.

Apariţia sindromului de hipertensiune intracraniană acută imediat posttraumatic depinde de viteza creşterii volumului suplimentar endocranian sau a expansiunii volumului parenchimului cerebral şi deci de rapiditatea creşterii presiunii intracraniene până la valoarea limită normală de 20 mmHg şi apoi peste această valoare.

Toate cazurile de traumatisme cranio-cerebrale grave au indicaţie pentru monitorizarea PIC:

– bolnavi în comă cerebrală traumatică cu scorul GCS cuprins între 3–8, cu imagine computer tomografică cranio-cerebrală patologică care necesită rezolvare neurochirurgicală.

– bolnavi în comă cerebrală traumatică (scorul GCS cuprins între 3–8), cu examinare CT cerebrală normală, dar care are unul dintre următorii factori de risc:

- vârsta peste 40 de ani,
- deficit motor uni- sau bilateral, sau răspuns motor tip decerebrare/decorticare
- valorile tensiunii arteriale sistolice sub 90 mm Hg la prezentare.

Terapia traumatismelor cranio-cerebrale grave trebuie făcută ţinând cont de datele astfel obţinute care atenţionează asupra creşterii presiunii intracraniene, scăderii presiunii de perfuzie cerebrală, concomitent cu tratamentul tulburărilor metabolice din parenchimul cerebral.

2. *Hipertensiunea intracraniană parenchimatoasă acută netraumatică*

Hipertensiunea intracraniană parenchimatoasă cu debut acut poate apare în leziunile intracraniene parenchimatoase netraumatice cu debut brusc cum sunt hematoamele intraparenchimatoase apărute pe fondul hipertensiunii arteriale sau prin ruperea unei malformaţii vasculare cerebrale etc. Adesea în aceste situaţii se combină creşterea brutală de volum a hematomului intracerebral cu blocajul circulației LCR-ului prin efracția sângelui în sistemul ventricular, ceea ce determină și apariția unei hidrocefalii obstructive acute.

Hipertensiunea intracraniană parenchimatoasă cu debut acut poate să apară și în cazul unei leziuni intracraniene puțin simptomatică (tumoră, abces etc.) cu sindrom de HIC compensat inițial si apoi se produce depășirea bruscă a mecanismelor de compensare presională.

Hipertensiunea intracraniană parenchimatoasă cu debut acut poate să apară și în absența unei leziuni înlocuitoare de spațiu intracranian, în cazul sindromului de encefalopatie posterioară reversibilă (PRES) [numit și de sindromul de leucoencefalopatie posterioară reversibilă = RPLS] de etiologie nehipertensivă. Sindromul de encefalopatie posterioară reversibilă (PRES) este manifestarea clinică a unui sindrom acut de HIC reversibil.

II. *Hipertensiunea intracraniană parenchimatoasă cu debut progresiv*

Procesele expansive intracraniene cu evoluție progresivă se pot manifesta clinic inițial printr-un sindrom neurologic de focar sau altă simptomatologie nespecifică iar ulterior se adaugă simptomatologia hipertensiunii intracraniene. Tumorile benigne intracraniene au o rată lentă de creștere de volum și sindromul neurologic se instalează progresiv, iar sindromul de HIC poate apare tardiv. Tumorile maligne au o rată de dezvoltare rapidă și sindromul neurologic apare precoce. Apariția sindromului de hipertensiune intracraniană depinde de caracteristicile leziunilor endocraniene. Aceste caracteristici lezionale se referă la: viteza de mărire a volumului suplimentar dependentă de natura leziunii, efectul biologic asupra țesutului cerebral adiacent și de localizarea volumului suplimentar (compresiune directă asupra structurilor vitale, blocarea circulației LCR-ului).

Glioamele cerebrale cu grad redus de malignitate. Sindromul de HIC cu edem papilar apare mai rar deoarece frecvent localizarea tumorală nu afectează circulația LCR-ului și deoarece simptomele dominante aduc pacientul la medic înainte de creșterea volumului tumorii care să producă semne de HIC.

Glioamele cerebrale de grad ridicat de malignitate. Mecanismele care determină apariția sindromului HIC sunt locale parenchimatoase: compresiune asupra structurilor vecine sau căile de circulație ale LCR-ului și difuze intracraniene date de creșterea presiunii intracraniene prin volumul tumoral.

Metastazele cerebrale sînt însoțite de edem cerebral important și HIC este prezentă frecvent.

Tumorile benigne intracraniene prezintă o rată de creștere lentă și clinica este reprezentată de sindroamele neurologice focale și tardiv de sindromul de hipertensiune intracraniană. Cel mai frecvent sindromul de HIC apare prin blocajul circulației LCR-ului.

Hipertensiunea intracraniană prin tulburările dinamicii LCS-ului

Hipertensiunea intracraniană prin tulburările dinamicii LCS-ului este creșterea presiunii intracraniene determinată de tulburările circulației LCS-ului din momentul formării sale la nivelul plexurilor coroide și până la trecerea lui în circulația venoasă.

Tulburările de dinamică ale lichidului cefalorahidian sunt:

– tulburări ale circulației LCS-ului de la formare până la locul de rezorbție. Sistemul ventricular supraiacent obstrucției își mărește volumul și se produce o hidrocefalie internă obstructivă;

– tulburări ale trecerii LCS-ului în sistemul de drenaj venos (rezorbție).

Hipertensiunea intracraniană în hidrocefalia internă obstructivă

Hipertensiunea intracraniană este determinată de tulburările circulației LCR-ului.

Blocajul circulației LCR-ului se realizează prin:

– stenoză de apeduct Sylvius – malformativă, tumorală, prin hemoragie intraventriculară sau stenoză secundară inflamatorie;

– procesele expansive intraventriculare de ventricul III, ventricul IV care blochează circulația LCR-ului;

– blocarea extrinsecă a sistemului ventricular prin leziuni paraventriculare;

– obstrucția comunicărilor cu cisternele subarahnoidiene – foramen Magendie, foramene Luschka.

Simptomele hidrocefaliei variază după vârsta apariției bolii, modalitatea progresiei hidrocefaliei și caracteristicile individuale. Evoluția sindromului de HIC este rapidă și dacă nu se intervine cu terapia adecvată se ajunge la hipertensiune intracraniană decompensată.

Tratamentul are ca scop restabilirea echilibrului între producerea și absorbția LCS-ului și îndepărtarea sau ocolirea cauzelor unui blocaj în circulația LCS-ului.

În raport de etiologie şi mecanismul patogenic se face:

– tratamentul medical care poate diminua producerea de LCS – acetazolamidă,

– tratamentul neurochirurgical etiologic al leziunii compresive,

– tratament neurochirurgical de drenaj al LCS-ului:

- se montează un şunt ventriculo-peritoneal,
- se practică ventriculostomia endoscopică a ventriculului III,
- se folosesc puncţii lombare de drenaj, repetate.

Hipertensiunea intracraniană prin scăderea rezorbţiei LCS-ului

Hipertensiunea intracraniană este determinată de scăderea rezorbţiei lichidului cefalorahidian prin diverse cauze care afectează direct mecanismele de rezorbţie. Structurile anatomice care asigură drenajul LCR-ului în sinusurile venoase pot fi interesate în meningita acută, în hemoragia subarahnoidiană din traumatisme, anevrisme etc., în carcinomatoză meningeală, în meningită cronică din sarcoidoză etc. Lichidul cefalorahidian se acumulează în sistemul ventricular şi se produce o hidrocefalie comunicantă, cu edem cerebral hidrocefalic periventricular şi cu sindrom de hipertensiune intracraniană.

Hipertensiunea intracraniană de etiologie vasculară

Hipertensiunea intracraniană poate apare în bolile cerebro-vasculare datorită tulburărilor circulatorii sanguine, cerebrale sau extracerebrale, care modifică dinamica fluidelor intracraniene şi determină creşterea presiunii intracraniene. Se produc tulburări în autoreglarea hemodinamicii cerebrale şi în continuare volumul parenchimului cerebral creşte prin edem cerebral sau prin mărirea volumului sanguin cerebral („creier congestiv") cu creşterea secundară a presiunii intracraniene.

Tipurile vasculare de hipertensiune intracraniană au etiologii caracteristice şi apar prin:

– încetinirea sau scăderea fluxului venos intracranian în tromboflebitele şi trombozele venoase cerebrale, scăderea fluxului venos la nivelul sinusului longitudinal superior (SLS) în leziuni compresive direct (fractură cu înfundare etc.) sau în şuntarea SLS printr-o malformaţie arterio-venoasă intracraniană, sau bolile extracraniene care blochează circulaţia venoasă de retur la nivel cervical, reduc drenajul venos cerebral şi determină scăderea absorbţiei lichidului cranio-spinal şi apoi apariţia edemului cerebral;

– în encefalopatia hipertensivă, când se produce edem cerebral hidrostatic (prin ultrafiltrare) şi edemaţiere congestivă cerebrală (prin vasodilataţie);

– ischemia cerebrală sau stroke-ul ischemic scade aportul sanguin arterial şi determină edem cerebral ischemic, care este un edem cerebral mixt, atât edem celular (citotoxic) cât şi edem cerebral extracelular indus oncotic (vasogen).

Trombozele venoase cerebrale

Drenajul venos cerebral este încetinit sau chiar oprit în cazul bolilor care afectează circulaţia venoasă intracraniană sau în afecţiuni extracraniene care interesează vasele mari de la baza gâtului, în general prin compresiune de vecinătate.

Circulaţia venoasă cerebrală este redusă în: tromboflebite cerebrale şi tromboze venoase corticale superficiale, trombozele sinusurilor durale, tromboza sistemului venos profund şi tromboza sinusului cavernos. Ocluzia venoasă trombotică apare mai frecvent în următoarele situaţii etiologice: infecţii, leziuni tumorale la nivelul sinusului, traumatisme cranio-cerebrale, sarcină şi lehuzie etc., o incidenţă redusă o au calcificările coasei extinse sinusal.

Simptomatologia este determinată de leziunea cauzală iniţială, după care pot apare simptome focale neurologice legate de progresia trombozei venoase şi simptome determinate de creşterea presiunii intracraniene. Adesea se produce un infarct venos care se asociază cu hemoragie cerebrală, ceea ce agravează tabloul clinic neurologic.

În general, clinica evoluează până la un sindrom incomplet sau complet de hipertensiune intracraniană.

Tratamentul trombozelor venoase cu sindrom de HIC este:

– etiologic şi patogenic pentru afecţiunea vasculară, când este posibil,

– patogenic pentru sindromul de hipertensiune intracraniană.

Un mecanism patogenic particular este scăderea fluxului venos la nivelul sinusului longitudinal superior (SLS) cu blocaj important al rezorbţiei LCR-ului:

– în malformaţiile arterio-venoase cu interesarea venei Galien (anevrisme de venă Galien);

– la sugar şi copilul mic simptomatologia dominantă este afectarea cardiacă datorită creşterii întoarcerii venoase şi la copilul mai mare apare sindromul de HIC;

– în cazul unei fracturi craniene intruzive mediane care interesează treimea posterioară a SLS;

– la copiii cu craniostenoze cu anomalii ale drenajului venos care interesează sinusul sigmoid şi vena jugulară ce poate determina o hipertensiune venoasă, cu diminuarea drenajului LCR-ului şi creşterea presiunii intracraniene.

Encefalopatia hipertensivă

Hipertensiunea arterială este cel mai important factor predispozant pentru bolile cerebro-vasculare şi cea mai frecventă complicaţie este hemoragia cerebrală. Creşterea exagerată a valorilor tensiunii arteriale sistemice determină tulburări ale autoreglării circulaţiei cerebrale cu alte suferinţe cerebrale secundare.

Encefalopatia hipertensivă este definită de tabloul clinic de hipertensiune intracraniană indusă de un puseu acut de hipertensiune arterială şi apare în:

– hipertensiunea arterială „malignă",

– hipertensiunea arterială necontrolată/netratată în sarcină (eclampsia),

– hipertensiunea arterială din glomerulonefrită, feocromocitom etc.

Creşterea acută a valorilor presiunii sanguine duce la ineficienţa autoreglării vasculare cerebrale şi apare o dilataţie vasculară cerebrală generalizată şi/sau creşte permeabilitatea capilarelor cerebrale. Creşterea permeabilităţii barierei hemato-encefalice a fost constatată mai frecvent la nivelul substanţei cenuşii.

Creşterea volumului parenchimului cerebral se produce prin:

– edemaţierea cerebrală congestivă („creier congestiv") prin vasodilataţie;

– edem cerebral extracelular hidrostatic, prin ultrafiltrare în cazul menţinerii intacte a barierei hemato-encefalice (barieră hemato-encefalică închisă);

– edem cerebral extracelular oncotic (vasogen) prin lezarea barierei hemato-encefalice (barieră hemato-encefalică deschisă).

Tratamentul encefalopatiei hipertensive este atât etiologic cât şi patogenic:

– tratamentul puseului hipertensiv, ca aspect etiologic şi

– tratamentul patogenic al sindromului de hipertensiune intracraniană.

Boala ischemică cerebro-vasculară

Ischemia cerebrală este determinată de insuficienţa circulatorie cerebrală, care poate fi cronică sau acută. *Stroke*-ul ischemic reprezintă 85% din bolile cerebro-vasculare. Leziunile cerebrale ischemice întinse se însoţesc de edem cerebral cu herniere cerebrală şi de creşterea presiunii intracraniene.

Infarctul ischemic cerebral extins cu fenomene de hipertensiune intracraniană este determinat de ocluzia sau stenoza unei artere magistrale cerebrale: artera carotidă internă sau un ram terminal care irigă un teritoriu întins, cum este artera cerebrală mijlocie.

Infarctul ischemic extins al arterei sylviene apare la aproximativ 10% din pacienţii cu insuficienţă circulatorie cerebrală acută şi a fost numit infarct malign al arterei sylviene datorită mortalităţii crescute, de până la 80% din cazuri, în ciuda mijloacelor terapeutice folosite.

Infarctul ischemic cerebelos masiv poate produce colabarea ventriculului al IV-lea cu apariţia unei hidrocefalii obstructive acute şi sindrom acut de HIC şi are efect compresiv direct asupra trunchiului cerebral cu apariţia tulburărilor vegetative (fig. 4.268).

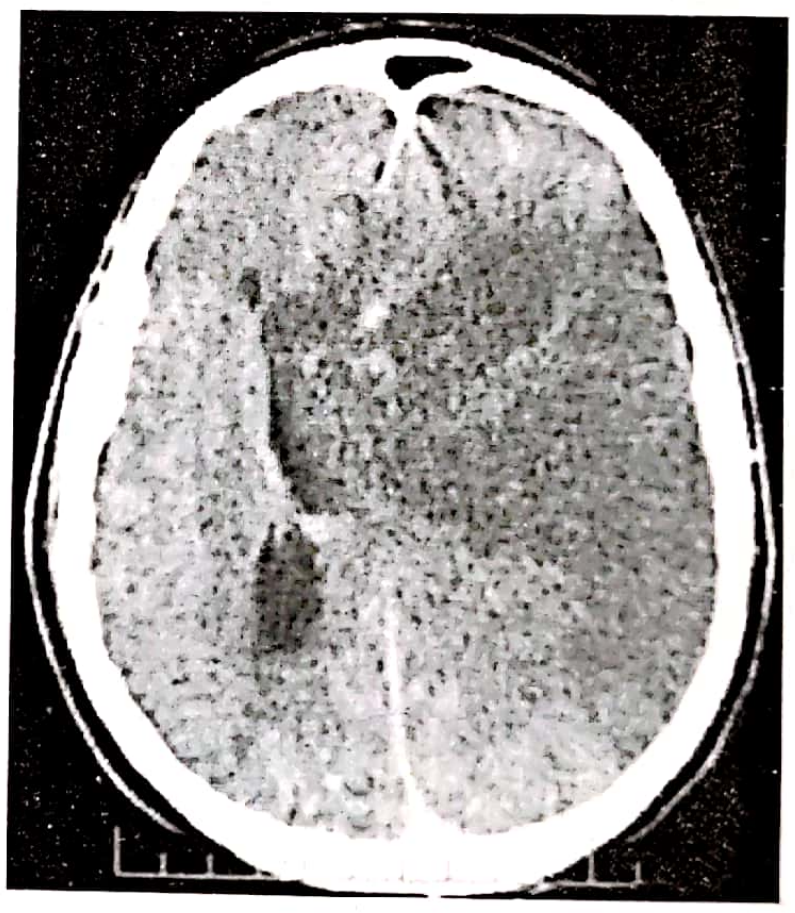

Figura 4.268. Infarct malign de arteră sylviană stângă cu edem cerebral ischemic important şi herniere cerebrală subfalciformă (prin tulburare de ritm cardiac).

În cazul *stroke*-ului ischemic emisferic cerebral, scăderea debitului sanguin în teritoriul arterei cerebrale mijlocii determină apariţia tulburărilor metabolice ischemice la nivelul parenchimului cerebral afectat. Permeabilitatea capilarelor cerebrale creşte (barieră hemato-encefalică deschisă) şi apare edemul cerebral extracelular oncotic (vasogen). Evoluţia este în mod obişnuit rapidă cu extensia edemului cerebral, creşterea presiunii intracraniene şi apariţia herniei cerebrale subfalciforme (deplasare de linie mediană spre emisferul cerebral neafectat). Deşi mecanismul de creştere a presiunii intracraniene este prin ischemie cerebrală cu edem cerebral hipoxic, caracteristic pentru leziunile parenchimatoase, etiologia este reprezentată de afectarea unei artere magistrale cerebrale şi include stoke-ul ischemic în hipertensiunea intracraniană vasculară.

Evoluţia este rapidă spre decompensarea hipertensiunii intracraniene cu aproape 80% rezultate nefavorabile în ciuda tratamentelor aplicate.

Se încearcă tratamentul etiologic al obstrucţiei arteriale şi tratamentul patogenic pentru sindromul de HIC. În primele trei ore de la debut se poate face administrarea intravenoasă de activator recombinat de plasminogen tisular (rtPA) în doză de 0,9 mg/kg, maxim 90 mg; administrarea de streptokinază sau alţi agenţi trombolitici nu are aceeaşi eficienţă ca rtPA. Se tratează patogenic edemul cerebral cu diuretice osmotice (manitol), hiperventilaţie dacă există iminenţa dcompensării hipertensiunii intracraniene şi producerea de hernie cerebrală etc.

S-a încercat efectuarea unei intervenţii chirurgicale:

– craniectomie decompresivă de fosă cerebrală posterioară şi de evacuare a unui infarct cerebelos cu efect compresiv asupra trunchiului cerebral, eventual drenaj ventricular,

– craniectomie decompresivă şi evacuarea unui infarct masiv emisferic cerebral, ceea ce poate diminua hipertensiunea intracraniană, dar pacienţii pot rămâne cu deficite neurologice majore.

Tratamentul hipertensiunii intracraniene

Tratamentul hipertensiunii intracraniene depinde de tipul de hipertensiune intracraniană şi de stadiul evolutiv al bolii. Tratamentul este în primul rând etiologic pentru a îndepărta cauza care a indus creşterea presiunii intracraniene, concomitent se încearcă stoparea mecanismelor patogenice prin care sunt afectate structurile nervoase şi se aplică un tratament simptomatic pentru a diminua intensitatea sindromului clinic. Termenul de tratament etiologic se referă la etiologia hipertensiunii intracraniene şi anume la cauza imediată care determină creşterea presiunii intracraniene: spre exemplu în situaţia unei metastaze cerebrale care duce la HIC, sensul de tratament etiologic este dat acţiunii de extirpare a metastazei şi nu are legătură cu etiologia şi terapia neoplaziei de origine. Tratamentul hipertensiunii intracraniene poate fi complex prin combinarea celor trei modalităţi terapeutice aplicate concomitent sau succesiv ori se aplică numai terapia patogenică şi cea simptomatică, în raport de stadiul clinic şi explorările paraclinice.

Precizarea tipului de hipertensiune intracraniană determină terapia care trebuie aplicată:

1. tratamentul este etiologic în:

– procesele expansive intracraniene: tumori cerebrale, hematoame intracraniene, abcese cerebrale, chist hidatic etc. din hipertensiunea intracraniană parenchimatoasă,

– encefalopatia hipertensivă din hipertensiunea intracraniană vasculară,

– trombozele vaselor intracraniene, venoase sau arteriale, din hipertensiunea intracraniană vasculară,

– tulburările de circulaţie ale LCR-ului prin existenţa unei tumori ventriculare sau paraventriculare cu apariţia hidrocefaliei obstructive,

– tulburările de rezorbţie ale LCR-ului din meningita acută.

2. tratamentul patogenic se aplică în:

– toate cazurile de HIC cu etiologie cunoscută menţionate mai sus, pentru a opri evoluţia mecanismelor patogenice care au fost deja declanşate,

– hipertensiunea intracraniană parenchimatoasă prin edem cerebral posttraumatic, edem cerebral hipoxic prin ischemia cerebrală secundară posttraumatică sau din hemoragia subarahnoidiană, intoxicaţii generale cu neurotoxine (endogene sau exogene) etc.

– hipertensiunea intracraniană de tip vascular prin tromboze venoase cerebrale, tromboză de sinus sagital superior cu scăderea drenajului venos si blocarea absorbţiei de LCR sau în edemul cerebral ischemic secundar din *stroke*-ul ischemic determinat de ocluzia sau stenoza vaselor cerebrale mari,

– hipertensiunea intracraniană prin tulburarea dinamicii LCR-ului,

– hipertensiunea intracraniană idiopatică mai ales pentru blocarea evoluţiei unor complicaţii în raport cu unele posibile mecanisme patogenice.

3. tratamentul simptomatic:

– toate cazurile de hipertensiune intracraniană la care se aplică terapia etiologică şi/sau patogenică beneficiază de tratamentul simptomatic în raport de simptomatologia prezentată,

– în hipertensiunea intracraniană idiopatică.

Tratamentul etiologic

I. În cazul unui proces expansiv intracranian care produce sindromul de hipertensiune intracraniană, tratamentul etiologic constă în intervenţia chirurgicală pentru îndepărtarea leziunii.

Tehnicile neurochirurgicale permit în foarte multe situații ablația respectivului proces expansiv intracranian:

– extirparea tumorilor cerebrale este completă sau parțială în raport de localizarea tumorii față de structurile nervoase elocvente și depinzând de caracterul benign sau malign al neoformației. Prin îndepărtarea neoformației dispare atât volumul suplimentar endocranian ca prim moment în dezvoltarea hipertensiunii intracraniene cât și efectul compresiv asupra căilor de circulație ale LCR-ului și efectul edematogen asupra parenchimului nervos adiacent;

– leziunile traumatice expansive, cu sau fără edem cerebral traumatic, sunt rezolvate chirurgical prin evacuarea hematoamelor traumatice, îndepărtarea dilacerării cerebrale edematogene etc.;

– alte leziuni expansive intracraniene, netumorale sau netraumatice, cum sunt abcesul cerebral, empiemul dural, chistul hidatic etc. sunt rezolvate neurochirurgical de obicei prin evacuare completă.

II. În cazul sindromului de HIC de etiologie toxică, cum este sindromul de encefalopatie posterioară reversibilă (PRES) secundar administrării de imunosupresoare sau citostatice, care acționează posibil ca neurotoxice și cu dezvoltarea edemului cerebral citotoxic, tratamentul constă în oprirea medicației imunosupresoare sau citostatice, cu ameliorare în câteva zile.

III. În cazul encefalopatiei hipertensive tratamentul etiologic este tratamentul crizei hipertensive cu revenirea progresivă, dar destul de rapid, la valori normale ale tensiunii arteriale.

IV. În hipertensiunea intracraniană de tip vascular prin tromboze venoase cerebrale, tromboză de sinus sagital superior etc. se pot folosi substanțe antitrombotice și anticoagulante.

V. În *stroke*-ul ischemic determinat de ocluzia sau stenoza vaselor cerebrale mari se pot folosi substanțe cu acțiune fibrinolitică: tromboliza intravenoasă, enzime ce degradează fibrinogenul etc. Ocluzia trombotică de arteră sylviană poate beneficia de o anastomoză extra-intracraniană cu artera temporală superficială. Endarterectomia carotidiană și angioplastia, cu îndepărtarea mecanică a coagulului sanguin ori cu montarea unui stent arterial, s-au practicat în urgență, dar unele procedee se prezintă mai ales ca tratamente chirurgicale profilactice pentru infarctul cerebral la pacienți cu accidente vasculare cerebrale ischemice tranzitorii repetate.

VI. Hipertensiunea intracraniană meningeală secundară unei meningite acute beneficiază de tratamentul etiologic al meningitei bacteriene, care scade inflamația meningeală și diminuă tulburările secundare de rezorbție ale LCR-ului.

Tratamentul patogenic

Tratamentul patogenic se aplică în toate formele de hipertensiune intracraniană pentru a opri mecanismele patogenice prin care diverse cauze determină creșterea presiunii intracraniene și prin care sunt depășite capacitățile de compensare ale creșterilor presionale endocraniene.

Tratamentul patogenic are ca scop:

– să acționeze asupra dezvoltării edemului cerebral, iar odată apărut să determine diminuarea edemului prin terapii medicamentoase sau să încerce scăderea efectului neoformației sau al edemului cerebral perilezional asupra restului parenchimului nervos prin decompresiune chirurgicală,

– să împiedice apariția hidrocefaliei interne și în cazul hidrocefaliei obstructive constituite să scadă volumul LCR-ului ventricular,

– să prevină tulburările circulatorii endocraniene sau să readucă spre normalitate circulația sanguină cerebrală deja afectată, pentru a opri evoluția ischemiei cerebrale,

– în cazul unor semne premergătoare unei complicații, să stopeze evoluția procesului respectiv (decompresiunea nervului optic în HIC idiopatică pentru oprirea evoluției cecității etc.),

– înaintea apariției sau la primele semne de decompensare a hipertensiunii intracraniene prin apariția unei hernii cerebrale, să încerce manevre de protejare a parenchimului nervos prin drenaj ventricular, craniectomie decompresivă subtemporală, craniectomie de fosă cerebrală posterioară cu excizia arcului posterior al atlasului etc.

Tratamentul simptomatic

Tratamentul simptomatic este necesar în majoritatea cazurile de hipertensiune intracraniană pentru scăderea intensității simptomelor până își face efectul terapia etiopatogenică și apoi concomitent cu acestea. Se folosesc antialgice, antiemetice, antivertiginoase, anticonvulsivante, antitermice, sedative etc., în funcție de simptomatologie.

BIBLIOGRAFIE

1. Iencean St.M. Hipertensiunea intracraniană, Edit. Institutul European, Iași, 2006.
2. Iencean St.M., Ciurea AV. Intracranial Hypertension, Nova Science Publishers Inc., New York, 2009.

3. Arseni C, Constantinescu Al I Hipertensiunea intracraniană Edit. Academiei Române, Bucureşti 1972.
4. Iencean St M Pattern of increased intracranial pressure and classification of intracranial hypertension. Journal of Medical Sciences, 2004, 4:52–58.
5. Iencean St M. Vascular intracranial hypertension, J Med Sciences 2004, 4,: 276–281.
6. Adelson PD, Bratton SL, Carney NA, Chesnut RM, *et al.* Intracranial pressure monitoring technology. Pediatr Crit Care Med. 2003; 4:S28–30.
7. Forsyth R, Baxter P, Elliott T. Routine intracranial pressure monitoring in acute coma. Cochrane Database Syst Rev. 2001; 3:CD002043.
8. Jiang JY, Xu W, Li WP, Xu WH, *et al.* Efficacy of standard trauma craniectomy for refractory intracranial hypertension with severe traumatic brain injury: a multicenter, prospective, randomized controlled study. J Neurotrauma. 2005; 22:623–8.
9. Panigrahi M. Idiopathic intracranial hypertension. Neurosurgery. 2004; 55:1231–2.

Capitolul 5
PATOLOGIA VASCULARĂ NEUROCHIRURGICALĂ

VASCULARIZAȚIA CREIERULUI

DANA-MIHAELA TURLIUC, ANDREI CUCU

Creierul este organul care reprezintă 2% din greutatea corporală, are nevoie de 20% din oxigenul total şi primeşte 14% din fracția de ejecție cardiacă.

Vascularizația cerebrală este asigurată de arterele carotide şi arterele vertebrale care se unesc la baza creierului formând poligonul Willis, loc de unde se desprind numeroase alte artere care asigură vascularizația cerebrală [1,2].

CIRCULAȚIA ARTERIALĂ

ARTERA CAROTIDĂ INTERNĂ

Artera carotidă internă (ACI) asigură vascularizația porțiunii anterioare a emisferelor cerebrale şi este divizată în mai multe segmente de la 4 la 8 segmente [3–5]. Clasificarea Cincinnati împarte artera carotidă internă în 7 segmente (fig. 5.1): cervical, pietros, lacerum cavernos, clinoidian, supraclinoidian şi comunicant [3,6].

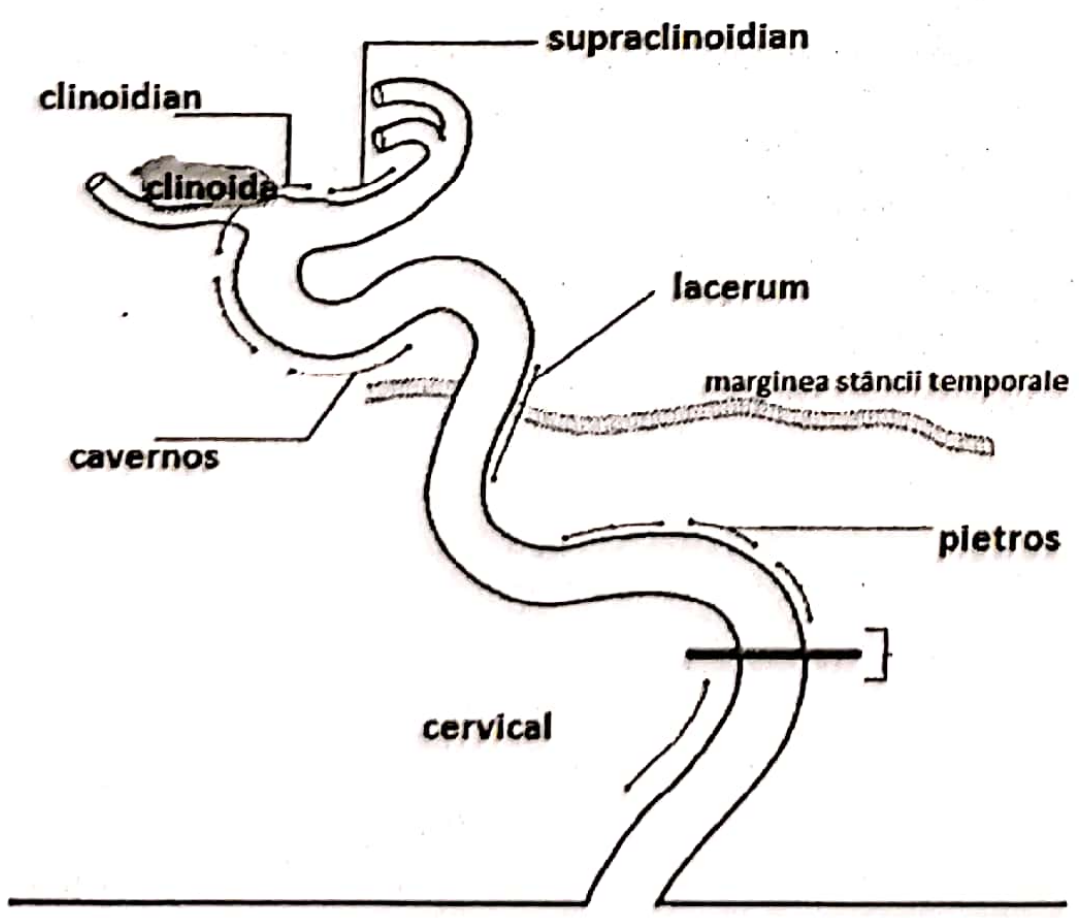
supraclinoidian
clinoidian
clinoida
lacerum
marginea stâncii temporale
cavernos
pietros
cervical

Figura 5.1. Segmentele arterei carotide interne.

ARTERA VERTEBRALĂ (AV)

Vascularizează porțiunea posterioară a emisferelor cerebrale şi toate structurile de la nivelul fosei posterioare. Artera vertebrală ia naştere din artera subclaviculară este asimetrică şi se împarte în patru segmente: prevertebral, cervical, atlantoidian şi intracranian.

POLIGONUL WILLIS (PW)

Este situat la nivelul cisternei interpedunculare, este delimitat de chiasma optică, tija pituitară şi corpii mamilari [7] (fig. 5.2).

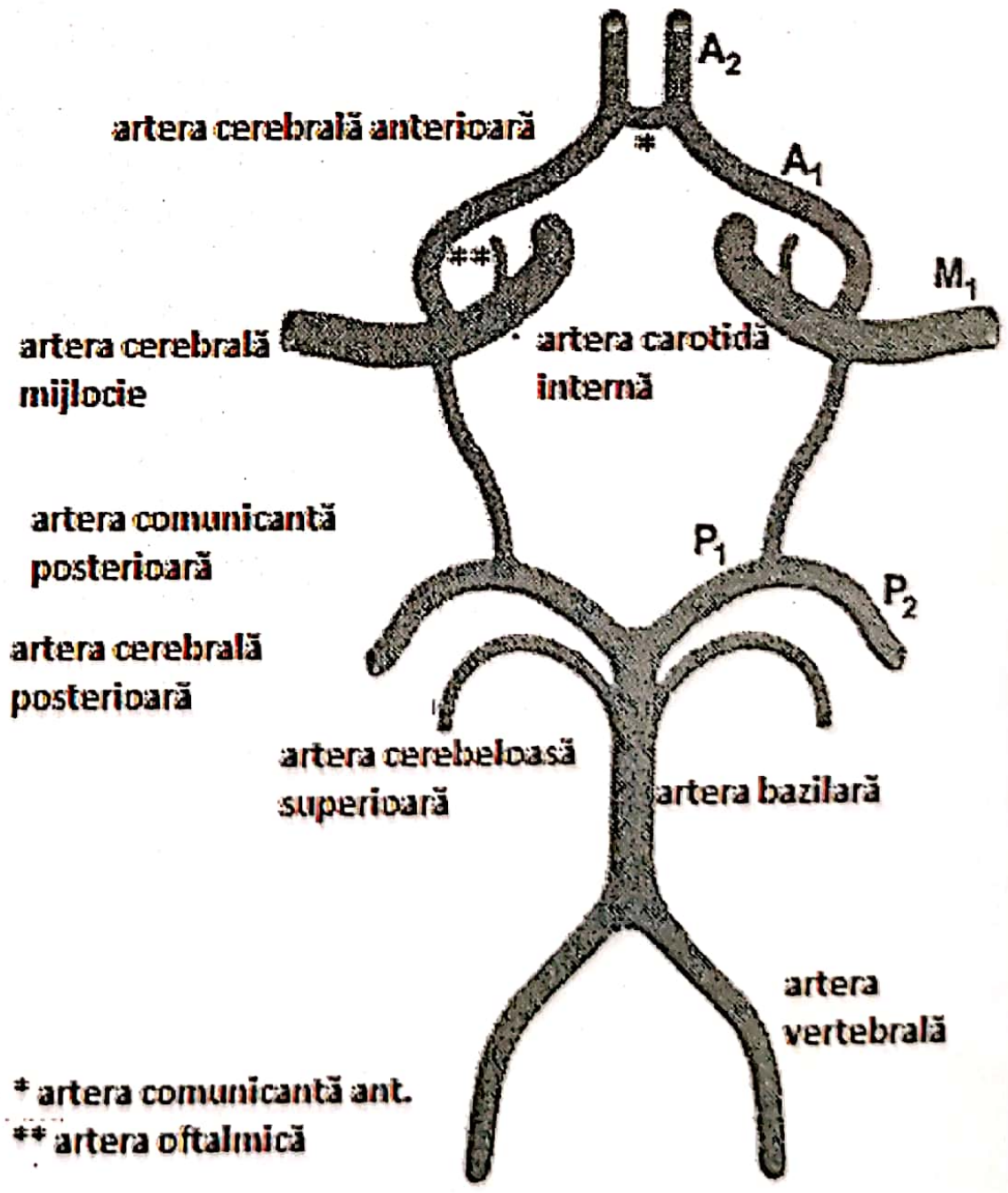
A_2
artera cerebrală anterioară
*
A_1
**
M_1
artera cerebrală mijlocie
artera carotidă internă
artera comunicantă posterioară
P_1
P_2
artera cerebrală posterioară
artera cerebeloasă superioară
artera bazilară
artera vertebrală
* artera comunicantă ant.
** artera oftalmică

Figura 5.2. Poligonul Willis.

ARTERELE SUPRATENTORIALE

Sunt reprezentate de:

– *Artera cerebrală anterioară (ACA)* este ramul terminal de calibrul cel mai mic al arterei carotide interne şi este împărţită în trei segmente [4,8] (fig. 5.3):

- segmentul A1 (orizontal),
- segmentul A2 (vertical cu ramurile: artera recurentă Heubner [5,8], artera orbito-frontală medială, artera frontopolara, artera calosomarginală, artera para-centrală) (fig. 5.4),
- artera pericaloasă.

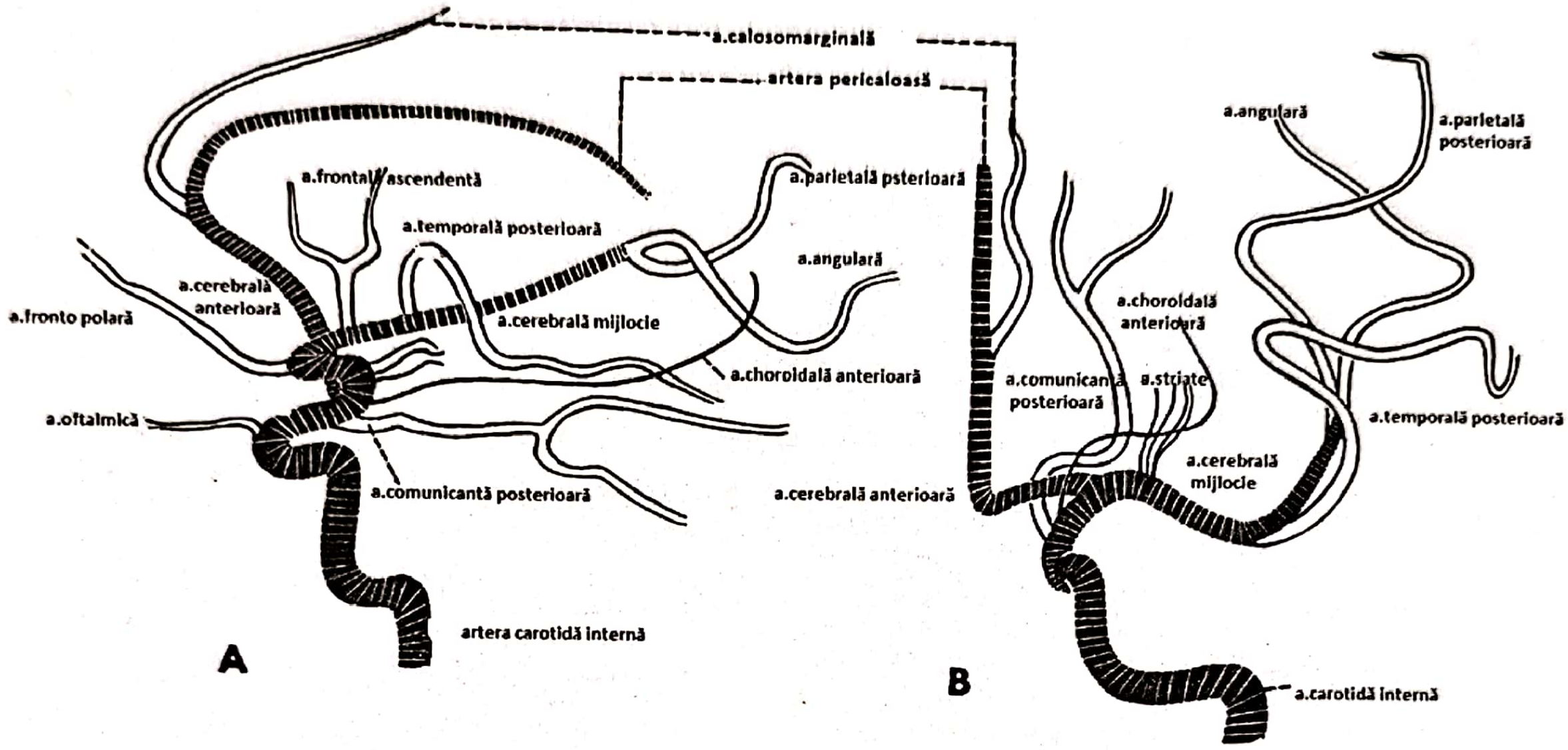
a.calosomarginală
artera pericaloasă
a.frontală ascendentă
a.temporală posterioară
a.parietală psterioară
a.angulară
a.cerebrală anterioară
a.fronto polară
a.cerebrală mijlocie
a.choroidală anterioară
a.oftalmică
a.comunicantă posterioară
a.cerebrală anterioară
artera carotidă internă
A
a.angulară
a.parietală posterioară
a.choroidală anterioară
a.comunicantă posterioară
a.striate
a.temporală posterioară
a.cerebrală mijlocie
B
a.carotidă internă

Figura 5.3. Schema sintetică a vaselor supratentoriale.

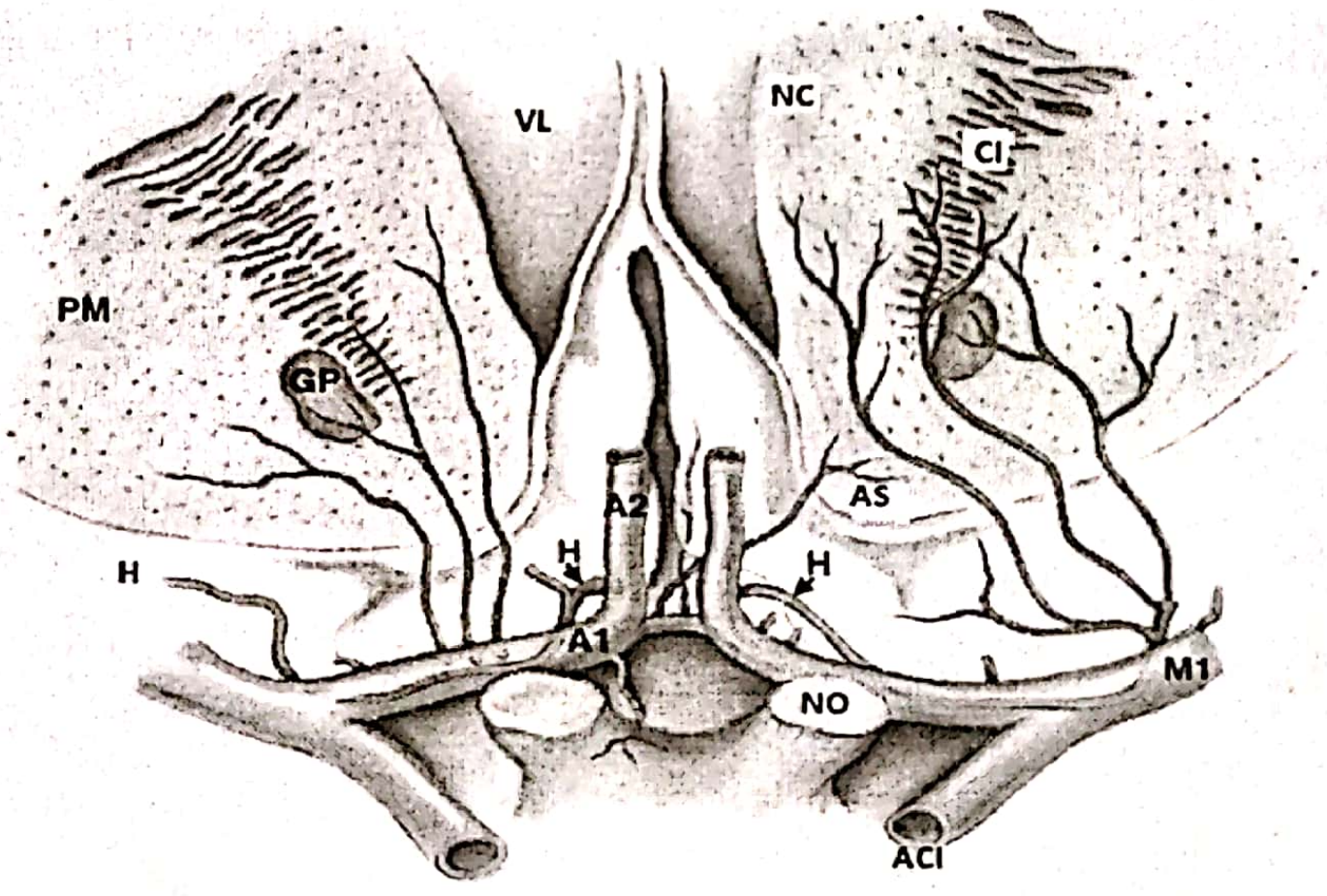
VL
NC
CI
PM
GP
A2
AS
H
H
H
A1
M1
NO
ACI

Figura 5.4. Artera recurentă Heubner (VL – ventricul lateral, NC – nucleu caudat, CI – capsula internă, AS – aria septală, H – artera Heubner, M1 – artera cerebrală mijlocie, ACI – artera carotidă internă, NO – nerv optic, A1, A2 – artera cerebrală anterioară, GP – globus pallidus, PM – putamen.

– *Artera comunicantă anterioară (ACoA)* are o lungime de aproximativ 4 mm, poate fi unică sau multiplă având forme diferite.

– *Artera cerebrală mijlocie (ACM)* este cea mai mare arteră cerebrală şi este alcătuită din patru segmente [6,9,10]: segmentul M1 (sfenoidal), segmentul M2 (insular), segmentul M3 (opercular) şi segmentul M4 (cortical) (fig. 5.5).

– *Artera comunicantă posterioară (ACoP)* face conexiunea între bifurcaţia carotidei şi artera cerebrală posterioară [10].

– *Artera choroidiana anterioară (AchoA)* are originea la nivelul arterei comunicante posterioare sau la nivelul arterei cerebrale mijlocii şi este compusă din două segmente [11]: segmentul cisternal şi segmentul plexal.

– *Artera cerebrală posterioară (ACP)* reprezintă ramul terminal al arterei bazilare [10] şi se împarte în trei segmente: segmentul P1 (peduncular), segmentul P2 (ambiens) şi segmentul P3 (quadrigeminal).

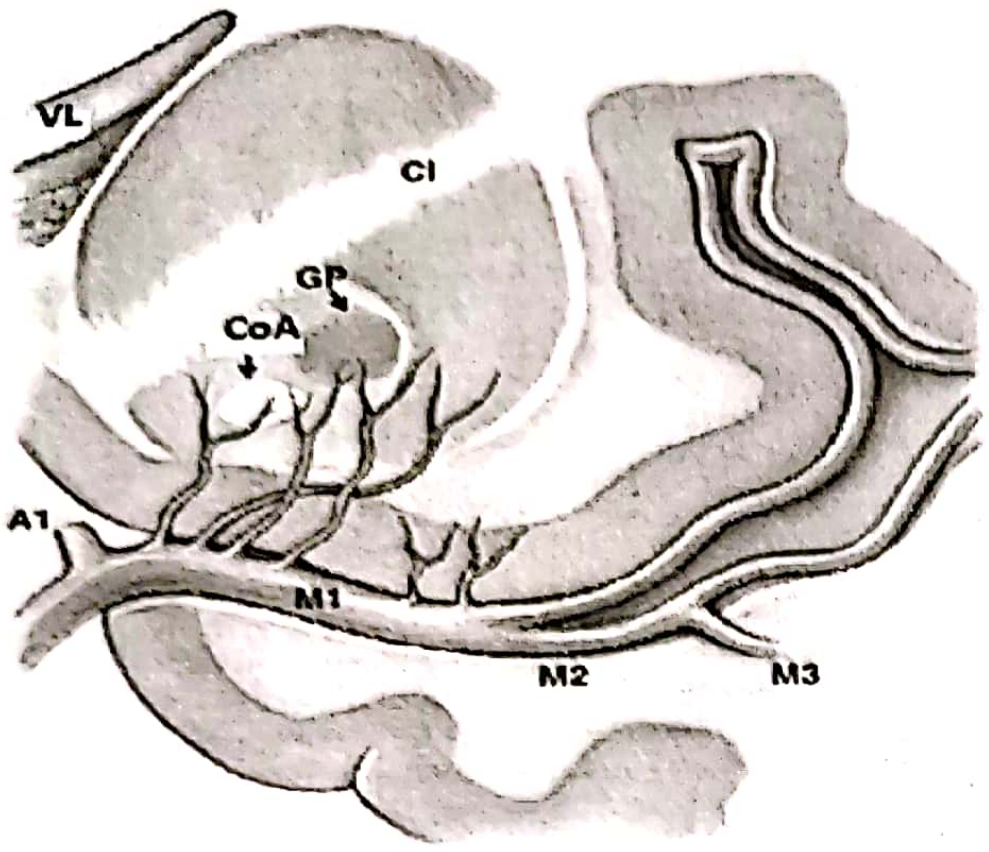
VL
CI
GP
CoA
A1
M1
M2
M3

Figura 5.5. Artera cerebrală mijlocie (VL – ventricul lateral, CI – capsulă internă, GP – globus palidus, CoA – comisură anterioară, M1, M2, M3 – segmentele arterei cerebrale mijlocii.

ARTERELE INFRATENTORIALE

Sunt reprezentate de (fig. 5.6):

– *artera cerebeloasă postero-inferioară (PICA),*
– *artera bazilară (AB),*
– *artera cerebeloasă antero-inferioară (AICA),*
– *artera cerebeloasă superioară.*

CIRCULAȚIA VENOASĂ A CREIERULUI

Circulaţia venoasă a creierului este reprezentată de: venele superficiale, venele profunde şi subependimale, sinusurile venoase durale şi venele fosei posterioare (fig. 5.7).

VENELE SUPERFICIALE

Sunt reprezentate de o reţea extrem de variabilă dar cu câteva vene mari relative constante: vena superioară anastomotică Trolard şi vena inferioară anastomotică Labbe [13,14].

VENELE PROFUNDE

Realizează drenajul sângelui venos către sinusul drept prin intermediul venei Galen [12]. Venele profunde sunt reprezentate de vena talamostriată, vena cerebrală internă, vena bazală Rosenthal şi marea venă Galen [14–16].

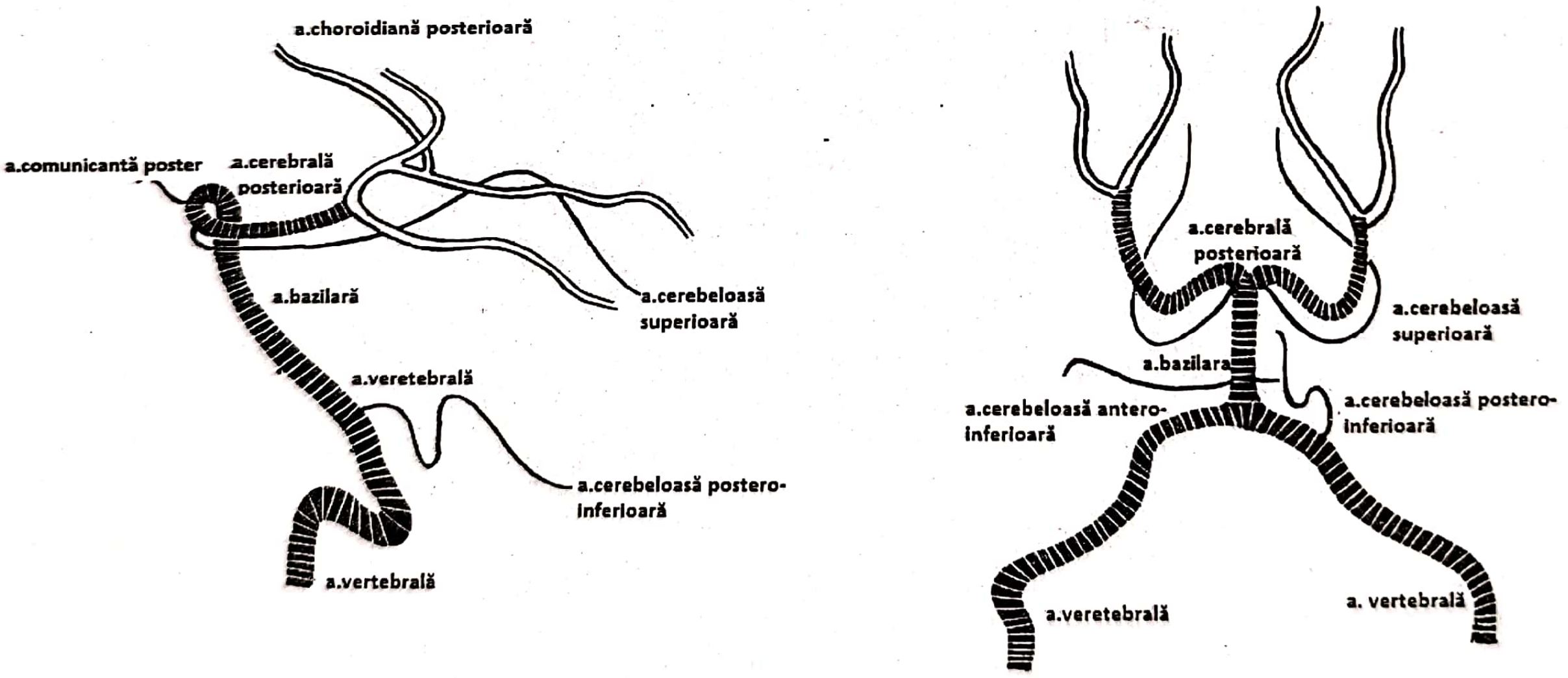
a.choroidiană posterioară
a.comunicantă poster
a.cerebrală posterioară
a.bazilară
a.cerebeloasă superioară
a.veretebrală
a.cerebeloasă postero-inferioară
a.vertebrală
a.cerebrală posterioară
a.cerebeloasă superioară
a.bazilara
a.cerebeloasă antero-inferioară
a.cerebeloasă postero-inferioară
a.veretebrală
a. vertebrală

Figura 5.6. Arterele infratentoriale.

SINUSURILE VENOASE DURALE

Se delimitează între meninge şi foiţa endostală a durei mater, primesc sângele venos de la creier, meninge şi diploee şi comunică cu venele extracraniene prin venele emisare de la nivelul craniului. Toate sinusurile venoase durale drenează la nivelul venei jugulare interne. Sinusurile venoase durale se împart într-un grup posterosuperior (sinusul sagital superior şi inferior, sinusul drept, sinusul transvers şi sinusul sigmoid) şi un grup anteroinferior (sinusul cavernos, sinusul intercavernos, sinusul sfenoparietal, sinusul pietros superior şi inferior şi plexul basilar) [16].

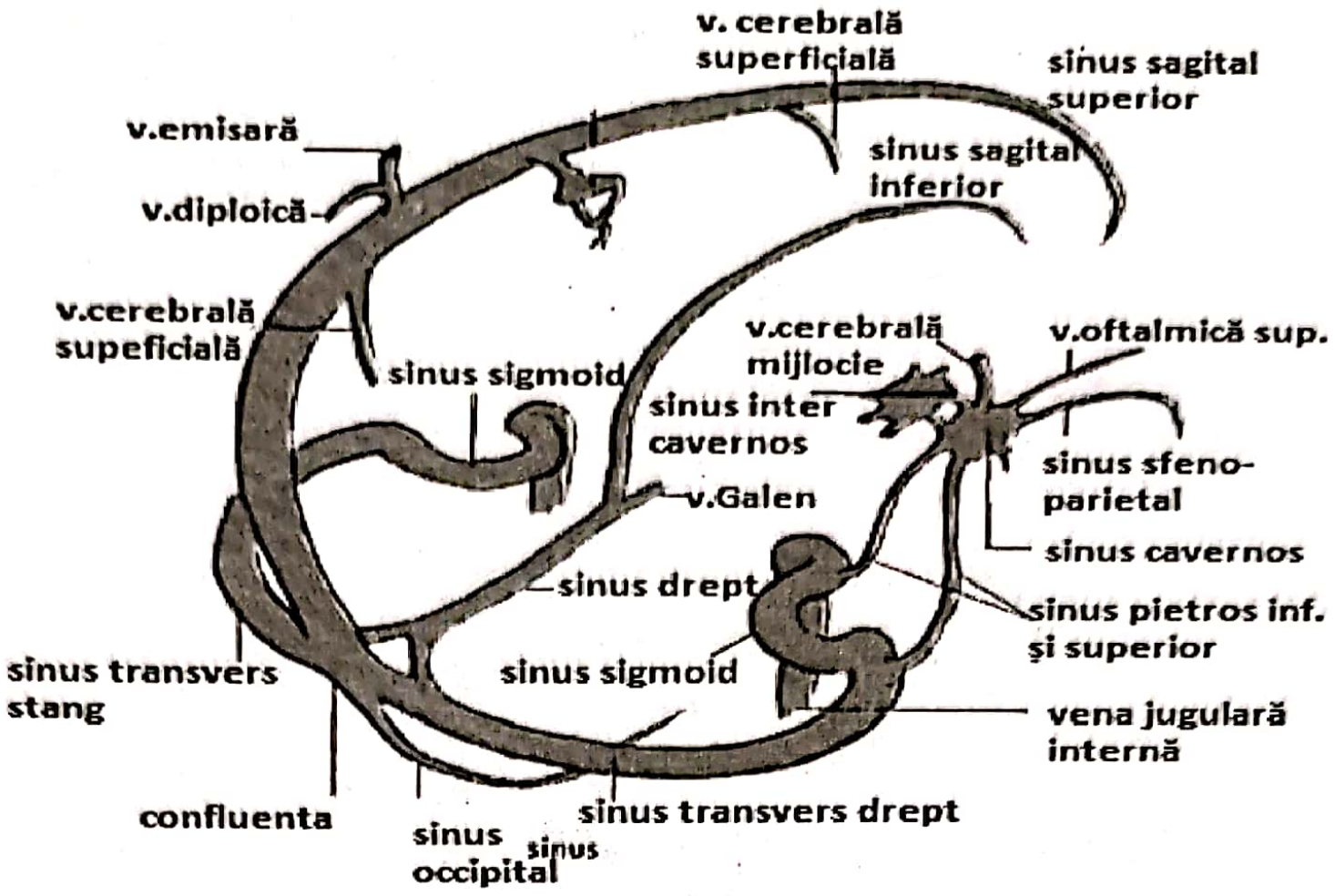
v. cerebrală superficială
sinus sagital superior
v.emisară
sinus sagital inferior
v.diploică
v.cerebrală supeficială
v.cerebrală mijlocie
v.oftalmică sup.
sinus sigmoid
sinus inter cavernos
sinus sfeno-parietal
v.Galen
sinus cavernos
sinus drept
sinus pietros inf. şi superior
sinus transvers stang
sinus sigmoid
vena jugulară internă
confluenta
sinus transvers drept
sinus occipital
sinus

Figura 5.7. Circulaţia venoasă intracraniană.

VENELE FOSEI POSTERIOARE

Se împart în trei grupuri: grupul superior, grupul anterior şi grupul posterior.

BIBLIOGRAFIE

1. Macdonald L, Lydia M. Johns, Developemental vascular embryology of the central nervous system. In: Vascular malformation of the Central Nervous System, JJ Jafar, JA Awad, RH Rosenwasser, Lippincott Williams and Wilkins, Philadelphia, 47–60, 1999.
2. Padget D.H., The development of the cranial venos system in man from the viewpoint of comparative anatomy.Embryol 36: 81–139, 1957.
3. Greenberg M.S., Handbook of Neurosurgery, seventh edition, Thieme/New York: 97–107, 2010.
4. Bouthillier A, van Loveren H.R., Keller J.T., Segments of the internal carotid artery: A new classification. Neurosurgery 38: 425–433, 1996.
5. Gibo H., Lenkey C., Rhoton Al Jr., Microsurgical anatomy of the supraclinoid portion of the internal carotid artery, J.Neurosurg 55: 560–574, 1981.
6. Gibo H., Hongo K., Hokama M., Cranial vascular anatomy of the anterior circulation. In LP Carter, RF Spetzler and MG Hamilton, Neurovascular Surgery Mc Graw-Hill, Inc New York, 11–24, 1995.
7. LasjuaniasP., Berenstein A., Arterial anatomy: Introduction In Surgical Neuroangiography: Functional anatomy of craniofacial arteries. Vol I. 1–32, Berlin, Springer-Verlag, 1987.
8. Riggs H.E., Rupp C., Variation in form of the circle of Willis.The relation of variations to collateral circulation: anatomic analysis. Arch Neurol 8: 24–30, 1963.
9. Dunker R.O., Harris A.B., Surgical anatomy of the proximal anterior cerebral artery. J. Neurosurg 44: 359, 1976.
10. Gibo H., Carver CC, Rhoton Al Jr. Microsurgical anatomy of the middle cerebral artery. J. Neurosurg.54: 151–169, 1981.
11. Michotey P., Mascow N.P., Salamon G., Anatomy of the cortical branches of the middle cerebral artery. In Newton PH, Potts DG. Radiology of the skull and the brain, vol. II, St. Louis, Mosby: 1471–1478, 1974.
12. Fuji K., Lenkey C., Rhoton Al.Jr., Microsurgical anatomy of the choroidal arteries: lateral and third ventricles. J. Neurosurg 52: 165–188; 1980.
13. Ono M., Rhoton Al Jr., Peace D., Microsurgical anatomy of the deep venous system of the brain. Neurosurgery 15: 621–656, 1984.
14. Dănăilă L, Vascularizaţia arterială şi venoasă a creierului, Bucureşti, 2001.
15. Yasargil M.G., Microneurosurgery, vol. 2. Stuttgard/ New York, Georg Thieme Verlag: 99–108, 1984.
16. Yasargil M.G., Microneurosurgery, vol. 2. Stuttgard/ New York, Georg Thieme Verlag: 144–154, 1984.

EXPLORAREA PATOLOGIEI VASCULARE

ALEXANDRU CHIRIAC

Explorarea patologiei vasculare cerebrale se realizează în scopul diagnosticului, *planning*-ului intervențional, monitorizării și controlului imagistic postintervențional. Principalele explorări imagistice utilizate sunt reprezentate de CT, RMN și angiografie cerebrală percutană cu diverşi timpi specifici pentru parenchimul cerebral, vascularizație, cu sau fără substanță de contrast.

În cazul suspiciunii clinice a unei leziuni vasculare cerebrale, examinarea prin computer tomografie (CT) simplă trebuie avută în vedere ca investigație imagistică de primă intenție pentru stabilirea diagnosticului corect. Examenul CT permite evidențierea fie a focarului hemoragic consecutiv rupturii, fie a leziunii vasculare propriuzise (în special după administrarea de substanță de contrast). Hemoragia poate fi sub forma unei colecții sanghinolente hiperdense localizată de cele mai multe ori în spațiile subarahnoidiene bazale (HSA) sau colecție sanguină organizată, eventual ruptă intraventricular (hematom). Deoarece în unele cazuri o HSA poate fi sub forma unor colecții sanghinolente extrem de reduse cantitativ, iar „sensibilitatea" CT pentru HSA scade progresiv la 93% în primele 24 de ore, mergând până sub 50% în primele 4 zile, o examinare CT fals negativă sau neconcludentă trebuie completată de o puncție lombară cu numărătoare de elemente în cazul pacienților suspectați de HSA.

Spre deosebire de tomografia computerizată, IRM permite o evaluare și cuantificare mult mai detaliată privind tipul leziunii, teritoriul vascular cerebral interesat, stadiul hemoragic evolutiv și statusul structurilor vasculare și cerebrale interesate. Dacă CT diferențiază net hemoragiile intraparenchimatoase și meningee supraacute și acute de leziunile ischemice, IRM evaluează mult mai exact aceste leziuni în stadiile subacute și cronice pe baza secvențelor convenționale în ponderație T1, T2, PD, FLAIR, T2*, DWI native. Examinarea prin RMN evidențiază și mai bine elementele constitutive ale leziunii vasculare în special în cazul MAV (nidusul cu aspect de „fagure de miere" în relație cu vasele de alimentare și drenaj), cavernoamelor, anomaliilor venoase de dezvoltare (fig. 5.8).

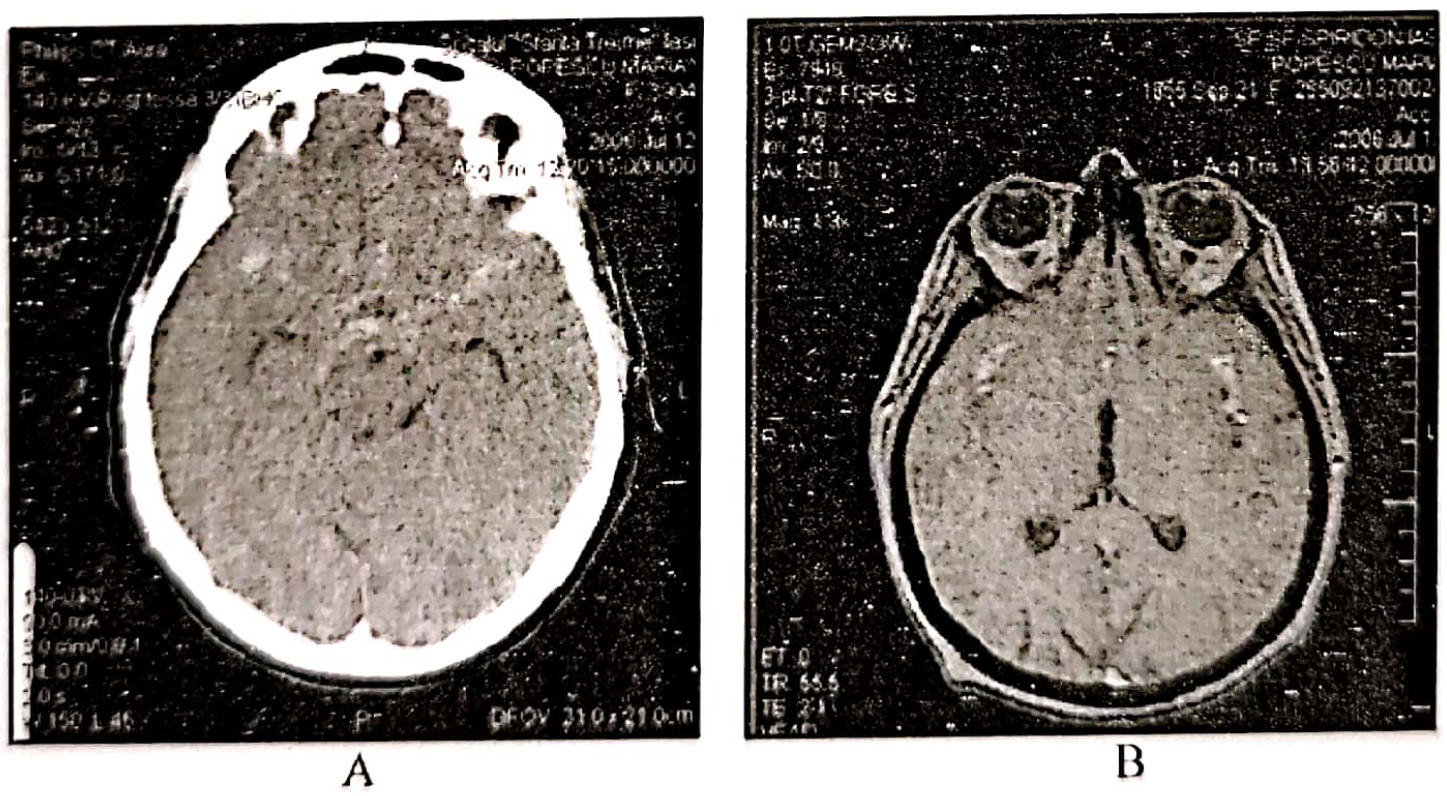

A B

Figura 5.8. Aspectul unei HAS pe explorare A – CT native și B – RMN în ponderație T1.

Explorarea imagistică angiografică neinvazivă a devenit astăzi o necesitate în scopul obținerii de informații detaliate asupra patologiei vasculare cerebrale. În acest context, imagistica prin CT angiografie și RMN angiografie se înscriu ca metode de imagistică secțională de mare acuratețe, cu posibilități de reconstrucție morfologică tridimensională de mare fidelitate. Spre deosebire de angiografia clasică prin cateterism femural aceste tehnici au marele avantaj de urmărire concomitentă, din punct de vedere morfologic, atât a structurilor vasculare cât și a parenchimului cerebral şi elementelor osoase, cu posibilitatea decelării simultane a leziunilor vasculare în raport cu celelalte structuri cerebrale.

Reprezentarea tridimensională a suprafeţelor anatomice oferă o metodă de investigare medicală valoroasă. Imagini ale acestor suprafeţe, constituite pe baza planelor multiple bidimensionale rezultate prin tomografie computerizată, rezonanţă magnetică, respectiv angiografie rotaţională cu substracţie digitală, ajută specialiştii să stabilească o tehnică intervenţională optimă pentru fiecare caz în parte. Interpretarea imaginilor medicale tridimensionale necesită cunoştinţe speciale şi experienţă din partea specialiştilor care folosesc această tehnică în *planning*-ul intervenţional.

Dezvoltarea software-lor de reconstrucţie tridimensională din ultimii ani şi introducerea acestora ca pachet de bază în cadrul echipamentelor de investigaţie de înaltă performanţă de tipul CT, RMN, Angiograf a permis un *planning* intervenţional mult mai optim precum şi o monitorizare post-intervenţională mult mai precisă. Metoda de reconstrucţie cu ajutorul software-lor existente în dotarea CT, RMN, Angiograf presupune achiziţia de imagini prin parcurgerea unui protocol specific fiecărui tip de echipament, urmată de transferul acestora către o unitate computerizată pentru postprocesare. Imaginile obţinute pot fi reprezentate sub forma unei imagini MPR (*multiplanar-reformatting*), MIP (*maximum intensity projetion*), SSD (*surface shaded display*) sau VR (*volume rendring*) (fig. 5.9).

ANGIOGRAFIA COMPUTER TOMOGRAFICĂ (CTA)

Tomografia computerizată furnizează imagini ce reprezintă atenuarea radiaţiilor X în ţesuturile vii. Imaginile sunt achiziţionate ca o succesiune de plane paralele care, interpretate împreună, reprezintă o distribuţie tridimensională bazată pe aprecierea densităţii relative a ţesuturilor. Astfel, pot fi investigate diverse structuri anatomice cum ar fi arborele vascular cerebral.

Achiziţia de volum se realizează sub un unghi paralel cu linia bazală superioară orbitomeatală, cu limita inferioară la suprafaţa superioară a arcului posterior al vertebrei C1 (pentru a include şi arterele cerebeloase posteroinferioare) şi limita superioară imediat deasupra arterelor pericaloase. Protocolul de achiziţie de imagini presupune setarea anumitor parametrii radiologici: intensitate curent în tub, amplitudine semnal, câmp vizual, colimaţie, interval intercalare. Un total de 200 ml de substanţă de contrast de (300 mg iod/ml) se injectează intravenos la nivelul unei vene brahiale cu ajutorul unui injectomat automat la o viteză de injectare de 2,5 ml/s. Achiziţia de imagini este declanşată cu o întârziere de 14 secunde de la momentul injectării substanţei de contrast pentru a asigura o umplere completa a arborelui arterial cerebral. Se obţin astfel un număr de 90–120 imagini axiale în format electronic digitalizat tip DICOM. Acestea sunt transferate către unitate computerizată conectată la echipament care au un *software* ce permite reconstrucţia 3D.

ANGIOGRAFIA PRIN REZONANŢĂ MAGNETICĂ (MRA) [1]

Angiografia prin rezonanţă magnetică (MRA) poate fi realizată prin utilizarea a doi timpi de achiziţie (tehnici) RMN- 3D-TOF (*time of flight*) care nu necesită administrare de substanţă de cotrast şi prin metoda CE-MRA (*contrast enhanced* MRA) prin injectare intravenosă de contrast paramagnetic.

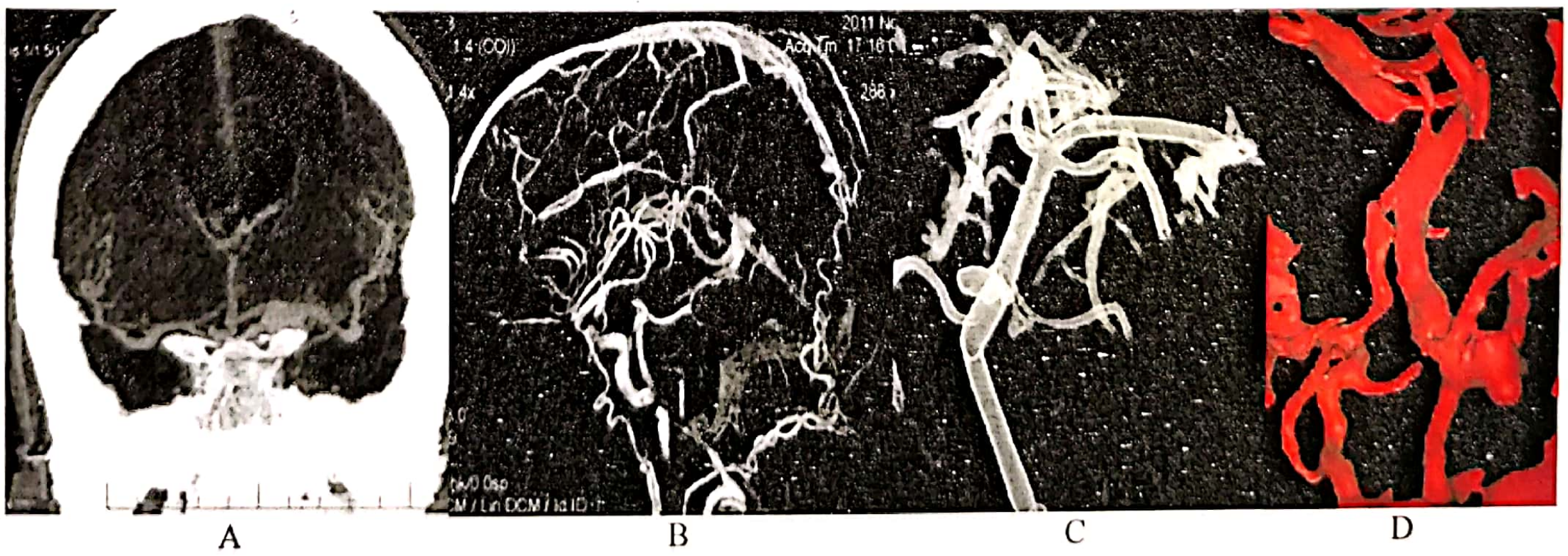

Figura 5.9. Imagini angiografice cerebrale în reconstrucţie A – MPR, B – MIP, C – SSD, D – VR.

Angiografia RM se înscrie în acest context ca o metodă neinvazivă ce generează informaţii detaliate asupra structurilor arteriale şi venoase cerebrale. Limitele acestei metode sunt datorate faptului că această tehnică furnizează imagini de „flux”, fără calităţi morfologice, la realizarea curentă prin tehnica 2D sau 3D TOF – fără substanţă de contrast. Acest impediment a fost depăşit de apariţia tehnicilor CE-MRA cu valenţe morfologice reale.

IRM are acurateţe crescută în caracterizarea morfologiei leziunilor malformative arteriovenoase, cu excepţia calcificărilor. Aceasta precizează tipul MAV, aportul arterial şi drenajul venos al acestor tipuri de afecţiuni. Aceasta poate identifica aceste leziuni chiar în absenţa contrastului, prin diferenţierea structurilor arteriale de cele venoase pe baza diferenţelor de semnal de flux, fapt ce constituie un avantaj faţă de CT.

Metoda de achiziţie imagistică CE-MRA constă în umplerea lumenului vascular cerebral cu substanţă de contrast (Gadolinium) prin administrare intravenoasă a acestuia la nivel brahial şi achiziţia unor imagini ultrarapide în timp real, bazate pe principiul enhancementului dat de Gadolinium în secvenţe T1-ponderate. MRA cu substanţă de contrast paramagnetic permite obţinerea unor imagini morfologice apropiate de cele obţinute prin angiografie convenţională. Imaginile în format DICOM obţinute sunt apoi evaluate pe o unitate computerizată.

ANGIOGRAFIA SELDINGER CU SUBSTRACŢIE DIGITALĂ (DSA) [1]

Angiografiile cerebrale sunt realizate în cadrul Laboratoarelor de diagnostic şi terapie neurointervenţională prin metoda cateterismului femural (tehnica Seldinger). Cateterizarea vasculară selectivă se face sub fluoroscopie cu ajutorul unor microcatetere şi ghiduri metalice. Expunerea angiografică se face prin injectarea unei cantităţi de substanţă de contrast iodată în artera cateterizată. Imaginile angiografice de faţă, profil sau diverse angulaţii, în regim DR (direct) sau DSA (substracţie osoasă digitală) permit evidenţierea arborelui vascular în dinamică (timp arterial, capilar, venos). 3D-DSA are rolul de a completa imaginile amgiografice cu substracţie digitală permiţând un studiu imagistic optim. În timpul achiziţiei 3D, braţul mobil al angiografului se roteşte continuu cu 240° în jurul capului plasat în izocentru. Achiziţia de imagine se face în momentul de maximă încărcare cu substanţă de contrast a structurilor vasculare. Debitul şi volumul substanţei de contrast injectate trebuie să asigure o încărcare uniformă şi constantă a arterelor pe parcursul întregii achiziţii rotaţionale. Folosirea injectomatului asigură cele mai bune rezultate, dar şi injectare manuală poate fi folosită. După achiziţia datelor în timpul unui „run” angiografic aceste sunt transferate la o staţie (*workstation*) de prelucrare grafică care permite postprocesare şi interpretare lor (fig. 5.10).

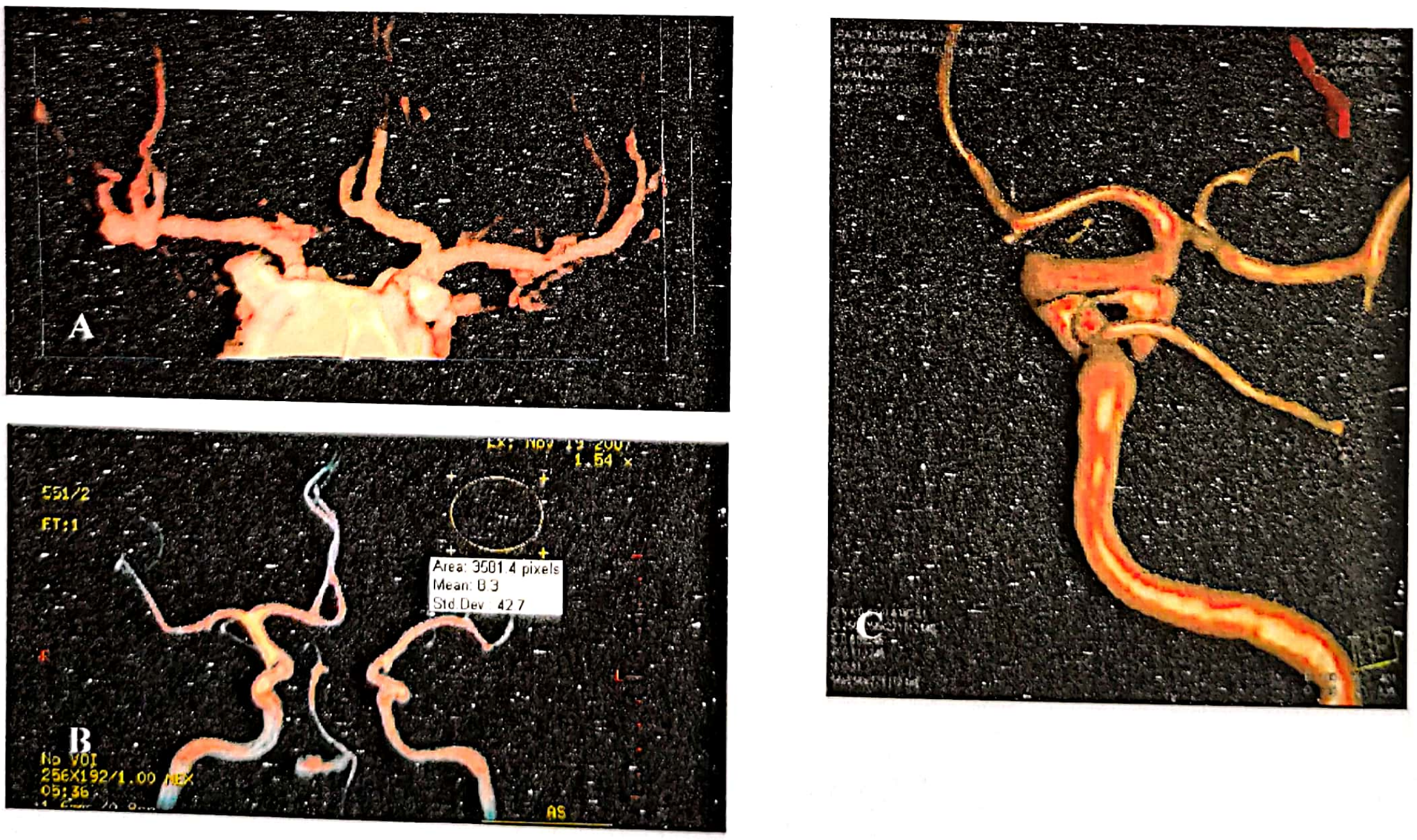

Figura 5.10. Reconstrucţia 3D pe bază de: A – angio-CT, B – angio-RMN, C – DSA.

Odată cu dezvoltarea metodelor angiografice computerizate (angio-CT, angio-RMN), frecvenţa utilizării angiografiei prin cateterism s-a restrâns, dar în acelaşi timp s-a delimitat şi mult mai logic. Dacă în cazul anevrismelor intracraniene examenele computerizate pot înlocui practic examenul angiografic, în cazul malformaţiilor vasculare cerebrale aceasta şi-a păstrat supremaţia. Angiografia percutană prin cateterism femural rămâne totuşi „gold standard-ul” explorării vasculare care oferă cele mai bogate informaţii atât asupra angioarhitecturii vasculare cât şi a caracteristicilor fluxului sanguin.

BIBLIOGRAFIE

Geoffrey D. Rubin, Neil M. Rofsky: CT and MR angiography. Comprehensive vascular assessment, 2009, Lippincott Williams & Wilkins.

PATOLOGIA VASCULARĂ CEREBRALĂ. GENERALITĂȚI, CLASIFICARE

SERGIU GAIVAS

În grupa de patologii vasculare cerebrale sunt incluse toate modificările în urma cărora o porțiune a creierului este, tranzitor sau permanent, afectată de ischemie sau hemoragie şi în acest proces patologic sunt implicate unul sau mai multe vase sanguine cerebrale. Accidentul vascular cerebral (AVC) reprezintă un sindrom clinic ce rezulta din leziunile substanței cerebrale, ca urmare a unor evenimente vasculare de natură ischemică sau hemoragică.

Accidentul vascular cerebral este cea mai importantă cauză de morbiditate şi dizabilitate pe termen lung şi în ordinea frecvenței a doua cauză de demență, cea mai frecventă cauză de epilepsie la vârstnici şi o cauză frecventă de depresie.

În Europa, incidența AVC variază de la țară la țară, anual fiind estimate între 100 şi 200 de accidente vasculare cerebrale noi la 100.000 de locuitori, reprezentând o imensă povară economică. AVC se consideră ca fiind cele mai invalidante dintre toate bolile neurologice [1]. Aproximativ 50% dintre supraviețuitori rămân cu un deficit neurologic şi mai mult de 25% necesită îngrijiri permanente. Infarctul cerebral este cel mai frecvent tip de accident vascular cerebral observat la populația de vârstă mijlocie şi vârstnici şi se datorează cel mai frecvent aterotrombozei. Există o preponderență globală de accident vascular cerebral la sexul masculin în majoritatea grupelor de vârstă, cu excepția tinerilor adulți şi persoanele mai mari de 70 de ani. Incidența şi mortalitatea AVC sunt în scădere, în primul rând datorită tratamentului cu succes a hipertensiunii arteriale şi controlul factorilor de risc.

Aproximativ 95% dintre pacienții care se prezintă în urgență cu un deficit neurologic instalat brusc suferă de o leziune vasculară. Din numărul total de AVC, 85% sunt de natură ischemică (48% cauză trombotică şi 18% cauză embolică) şi aproximativ 15% sunt de natură hemoragică (intracerebral, subarahnoidian) [2]. Specialitatea neurochirurgicală se ocupă mai frecvent cu tratamentul accidentelor vasculare cerebrale hemoragice (HSA, hemoragia intracerebrală) dar şi unele accidente vasculare ischemice (stenoză carotidiană, infacrt pseudotumoral ş.a).

HEMORAGIA SUBARAHNOIDIANĂ

HSA apare atunci când sângele pătrunde în spațiul subarahnoidian, care înconjoară creierul şi maduva spinării. În aproximativ 80% din cazuri hemoragia subarahnoidiană este cauzată de ruperea unui anevrism cerebral. În restul cazurilor este produsă, de exemplu de ruperea unei MAV, după un traumatism, vasculite, tumori, tratament anticoagulant, tulburări de coagulare (hemofilie) şi alte cauze necunoscute [3].

Incidența anuală a HSA anevrismale este de 8–11/100.000 în țările vestice, dar este mult mai mare în țări precum Finlanda şi Japonia. Hemoragia inițială este fatală în 20–30% din cazuri şi va fi în cele din urmă fatală în aproape 50% din cazuri. HSA provoacă invaliditate permanentă neurologică la 20–50% din supraviețuitori. Două–treimi dintre pacienții cu un anevrism cerebral clipat cu succes nu se mai intorc la aceeaşi calitate a vieții ca înainte de HSA. Factorii de risc pentu HSA sunt hipertensiunea arterială, fumatul (riscul este de 3 ori mai mare decât la nefumători), utilizarea de contraceptive orale, consumul excesiv de alcool, abuzul de droguri ş.a. [1–3].

Simptomele cuprind cefaleea (violentă cu debut brusc, în câteva secunde), greață şi vărsături, rigiditate nucală, fotofobie, diplopie, crize comițiale. Condiția clinică a pacientului corelată cu vârsta şi cantitatea de sânge, observată pe CT pot fi un ghid important pentru evaluarea evoluției. Scara de gradare WFNS este compusă din combinarea scorului Glasgow cu prezența sau absența deficitelor neurologice la internare (WFNS 1 – GCS 15 + deficit absent, WFNS 2 – GCS 13 – 14 + deficit absent, WFNS 3 – GCS 13 – 14 + deficit prezent, WFNS 4 – GCS 7 – 12 + deficit absent sau prezent, WFNS 5 – GCS 3 – 6 + deficit absent sau prezent) [4].

HEMORAGIA INTRACEREBRALĂ

Este a doua formă, ca frecvenţă, de accident vascular cerebral (15–30%). Incidenţa este apoape dublă ca cea a hemoragiei subarahnoidiene. Rata mortalităţii în primele 30 de zile de la debut este de 35–52%, jumătate fiind în primele două zile [2,5,6].

Spre deosebire de accidentul ischemic debutul este progresiv, şi durează câteva minute până la câteva ore. Debutul este cel mai frecvent în timpul unei activităţi (mai rar în timpul somnului) şi poate fi datorat unei creşteri a tensiunii arteriale.

Clasificarea hemoragiilor intraparenchimatoase:

1. primară (80–85%) 50% se asociază cu HTA şi 30% asociate cu angiopatia amiloidă;
2. secundară (15–20%) se datorează rupturii unei malformatiilor arteriovenoase (MAV), anevrisme, angioamelor, cavernoamelor cerebrale, hemoragie produsă în interiorul unei tumori hemoragice, tratament anticoagulant, antitrombotic, traumatisme, vasculite, bolii Moya-Moya, trombozei sinusurilor venoase, eclampsie, endometrioză cerebrală, coagulopatii.

Hemoragia intraparenchimatoasă primară sau spontană poate fi lobară sau profundă. În aproximativ 50% din cazuri hematomul este localizat în ganglionii bazali: cel mai frecvent în putamen, de asemenea, în capsula internă, globus palidus, în 15% din cazuri în talamus, 10–15% punte, 10% cerebel, 10–20% substanţa cerebrală albă şi 1–6% trunchi cerebral [1].

Cel mai frecvent, pacienţii prezintă iniţial cefalee severă, vărsături şi apoi alterarea stării de conştienţă. Diagnosticul iniţial este pus pe baza simptomelor clinice şi examinarea CT fără contrast. Volumul hematomului este corelat cu creşterea morbidităţii şi a mortalităţii [1,5].

Tratamentul chirurgical este indicat doar pentru unele hematoame cerebeloase şi cazuri selectate de hematoame supratentoriale la care hematomul este de dimensiuni foarte mari, cu deplasarea liniei mediene şi localizat lobar (la cel mult 1 cm de la suprafaţa cortexului).

ACCIDENTUL VASCULAR CEREBRAL ISCHEMIC

Este produs în:

1. 80% din cazuri de boli cerebrovasculare: aterotrombotic (hemodinamic, ocluziv), lipohialinoza arterelor mici, lacune, alte mecanisme;
2. 15% embolism cardiogen (fibrilaţie atrială, boli cardiace ischemice, proteze valvulare, endocardită infecţioasă, alte cauze);
3. 5% cauze mai puţin cunoscute (disecţii, stări de hipercoagulabilitate, vasculite, hipotensiune sistemică).

Accidentele vasculare cerebrale ischemice sunt clasificate în funcţie de evoluţia în timp şi rezultatul final. Există diverse sisteme de clasificare pentru accidentul vascular cerebral ischemic acut. Clasificarea Oxford (OCSP – proiect comunitar al accidentului vascular cerebral, de asemenea, cunoscut sub numele de Bamford sau clasificarea Oxford), se bazează în primul rând pe simptomele iniţiale şi gradul de manifestare al simptomelor. Accidentul vascular cerebral este clasificat ca fiind: infarct total de circulaţie anterioară (TACI), infarct parţial în circulaţia anterioară (PACI), infarct lacunar (LACI) sau infarct de circulaţie posterioară (POCI). Aceste patru entităţi prezic gradul de accident vascular cerebral, zona de creier afectat, cauza de bază, şi prognosticul.

Clasificarea TOAST (Trialul în tratamentul accidentului vascular cerebral acut), se bazează pe simptome clinice, precum şi pe rezultatele investigaţiilor ulterioare. Pe această bază, un accident vascular cerebral este clasificat ca fiind de cauză: (1) trombotică sau embolie a unei artere mari, (2) embolism de origine cardiacă, (3) ocluzia unui vas de sânge mic (4), alte cauze determinate, (5) cauza nedeterminată (două cauze posibile, fără cauză identificată, sau de investigaţie incomplet) [1,7].

Hemoragia intracerebrală secundară şi subarahnoidiană este produsă prin ruperea uneia dintre următoarele leziuni vasculare sau tumorale.

ANEVRISMELE CEREBRALE

Apar cel mai frecvent la nivelul unei bifurcaţii arteriale. În majoritatea cazurilor ele sunt de formă saculară, dar pot avea lobuli sau muguri adiţionali. Mult mai rar insă pot să apară dilataţii fuziforme sau ectazii ale vaselor intracraniene care în unele cazuri sunt asociate cu boli ale țesutului conjunctiv sau ateroscleroză. Majoritatea anevrismelor saculare apar la nivelul circulației anterioare cerebrale în special la nivelul arterei cerebrale anterioare (35%), artera carotida internă (30%) și artera cerebrală medie. Aproximativ 10% apar în circulația posterioară [3,4]. Incidența maximă a anevrismelor cerebrale este între 60 și 80 ani și se formează mai rar la vârste sub 20 ani.

MALFORMAȚIILE ARTERIOVENOASE

Sunt malformații vasculare cerebrale în care sângele trece direct din sistemul arterial în sistemul venos, fără a trece prin sistemul capilar. Ele sunt formate din artere și vene dilatate, displazice, fără capilare și cu țesut neural interpuse între ele. Aceste leziuni sunt congenitale și sunt caracterizate de un defect de diferențiere a plexului venos embrionar și dezvoltarea capilarelor mature. Riscul de rupere este de aproximativ 2–4% pe an. MAV au tendința să se mărească cu înaintarea în vârstă și deseori progresează de la leziuni cu flux mic la naștere, la leziuni cu flux mediu sau crescut la persoanele adulte.

Malformațiile arterio-venoase sunt clasificate în:

1. parenchimatoase – subclasificate în: Piale, Subcorticale, Paraventriculare, Combinate;
2. durale;
3. mixte parenchimatoase și durale (rare).

Angiografia cerebrală oferă un diagnostic final dar totodată ne permite gradarea MAV după criteriile propuse Spezler și Martin. Această gradare se bazează pe date precum dimensiunea malformației (mică sub 3 cm –1 p., medie 3–6 cm – 2 p., mare peste 6 cm – 3 p.), elocvența creierului adiacent (ne-elocvent – 0 p., elocvent – 1 p.) și modelul de drenaj venos (superficial – 0 p. sau profund – 1 p.).

MALFORMAȚIILE ARTERIO-VENOASE DURALE

(Sinonim fistule arterio-venoase durale)

O malformație vasculară care constă dintr-un șunt arterio-venos, localizat între foițele durale, cu aport sanguin din arterele carotidă sau vertebrală, înainte de a intra în dura mater.

ANGIOMUL VENOS

Este cunoscut și sub denumirea de anomalie venoasă de dezvoltare. Sunt cele mai frecvente malformații vasculare intracraniene. Ele constau dintr-o aglomerare de vene mai dilatate care sunt înconjurate de țesut cerebral normal. Venele drenează sângele din țesutul cerebral adiacent. Aceste vene au un aranjament radiar și toate converg la un trunchi venos central (cap de meduză).

ANGIOMUL CAVERNOS

(Sinonim hemangiom cavernos, cavernom)

Sunt leziuni vasculare benigne, bine circumscrise, care constau din canalicule vasculare sinusoidale, cu pereți neregulați, subțiri sau groși, cu un singur strat endotelial, localizate intracerebral, dar fără parenchim neural interpus, artere mari de aport sau vene de drenaj. Prezintă reacție gliotică în creierul adiacent. Dimensiunea lor variază de la 1 la 5 cm. În peste 50% din cazuri sunt multiple.

FISTULA CAROTIDO-CAVERNOASĂ

Este o comunicare anormală între sistemul arterial carotidian și sinusul cavernos.

TELANGIECTAZIILE CAPILARE

Sunt pe locul doi ca frecvență printre malformațiile vasculare cerebrale. Reprezintă niște dilatații capilare saculare sau fuziforme și prezintă un flux sanguin mic. Nu pot fi evidențiate pe nici un studiu imagistic dar sunt depistate incidental la necropsie. Riscul de hemoragie este foarte mic, decât dacă sunt localizate în trunchiul cerebral. Spre deosebire de cavernoame au țesut neural interpus în jurul capilarelor.

Variate tipuri de **tumori intracerebrale** pot produce hemoragii. Cea mai mare rată de hemoragie pentru tumorile intracerebrale primare se întâlneşte la astrocitomul pilocitic şi tumori mixte (oligodendrogliom/astrocitom), în timp ce la tumorile secundare cea mai mare incidenţă de hemoragie se întâlneşte la metastazele de melanom, carcinom papilar tiroidian şi carcinom hepatocelular.

BIBLIOGRAFIE

1. Baird A.E., Lutsep H.L., Anterior Circulation Stroke, Medscape, 2011.
2. Greenberg M.S., Stroke, in Handbook of Neurosurgery (ed. VII); Thieme, New York, 2010, 1010–1030.
3. Poeată I., Dănăilă L., Ciurea V.A. (2011), Hemoragia subarahnoidiană. Tratat de chirurgie.
4. Lumenta C.B., Di Rocco C., Haase J., J.J.A. Mooij, In European Manual of Medicine, Neurosurgery, Springer-Verlag Berlin Heidelberg 2010.
5. Winn H.R., Spontaneous Intracerebral Hemorrhage, In Youmans, Neurological Surgery (ed. V); Saunders New York, 2004, 1773.
6. Cruz-Flores S., Kulkarni R., Ischemic Stroke in Emergency Medicine, Medscape, 2011.
7. Liebeskind D.S., Kulkarni R., Hemorrhagic Stroke in Emergency Medicine, Medscape, 2011.

HEMORAGIA SUBARAHNOIDIANĂ

ION POEATĂ

IMPORTANŢA CLINICĂ, RELEVANŢA SUBIECTULUI

Hemoragia subarahnoidiană (HSA) constituie o urgenţă neurochirurgicală majoră. În faţa unui pacient cu sindrom meningean brusc instalat medicul trebuie să se gândească în primul rând la acest diagnostic şi să ştie că hemoragia subarahnoidiană este cel mai adesea determinată de ruptura unui anevrism intracranian. Datele statistice mai vechi au arătat că în lipsa tratamentului de închidere a anevrismului doar 20–30% dintre pacienţi supravieţuiesc la un an de la prima ruptură anevrismală. Literatura recentă în limba română oferă date ample despre această formă particulară de accident vascular hemoragic [1–5]. În continuare vom prezenta o sinteză şi unele noutăţi în abordarea acestei patologii.

Obliterarea anevrismului se poate face în prezent fie microchirurgical (craniotomie urmată de disecţia spaţiilor subarahnoidiene din vecinătatea anevrismului şi închiderea lui cu un clip plasat pe coletul dilataţiei, fig. 5.11), fie endovascular [cateterizare arterială până la pătrunderea cateterului în coletul anevrismal şi introducerea unor spirale metalice fine care se încolăcesc în sacul anevrismal obliterându-l (fig. 5.12)]. Ambele tehnici sunt intervenţii relativ dificile, cu o rată de complicaţii majore în circa 5% din cazuri. Acest risc creşte considerabil când intervenţia se practică la pacienţi trimişi tardiv (începând cu zilele 3–4 după hemoragie creierul suportă mult mai prost o intervenţie datorită tendinţei sporite la vasospasm, edem, tulburări de reglare vegetativă şi hidroelectrolitică). În plus, pentru a se putea practica o intervenţie de o astfel de complexitate pacientul în stare gravă trebuie mai întâi stabilizat şi eventualele dezechilibre datorate comorbidităţilor trebuie corectate. Adăugând la acestea timpul necesar investigaţiilor, găsirii familiei pentru consimţământ, pregătirii aparaturii şi echipelor pentru anestezie şi intervenţia microchirurgicală sau endovasculară e lesne de înţeles de ce recunoaşterea şi trimiterea cât mai rapidă a unui caz cu hemoragie subarahnoidiană la un centru neurochirurgical cu profil vascular are o contribuţie majoră în ameliorarea prognosticului grav al acestei boli.

După o ruptură de anevrism intracranian moartea subită apare în circa 15% din cazuri, iar în lipsa tratamentului alte cazuri vor deceda fie prin starea gravă şi complicaţiile hemoragiei subarahnoidiene, fie prin repetarea rupturii anevrismale cu o nouă hemoragie, de obicei mai severă decât prima. Chiar în condiţiile tratamentului modern HSA are un risc de mortalitate/sechelaritate severă în 50% din cazuri în primul rând datorită imposibilităţii tratării leziunii cerebrale primare posthemoragice, a posibilităţilor limitate de tratament a vasospasmului cât şi a complicaţiilor intracraniene sau sistemice pe care le vom detalia în acest capitol.

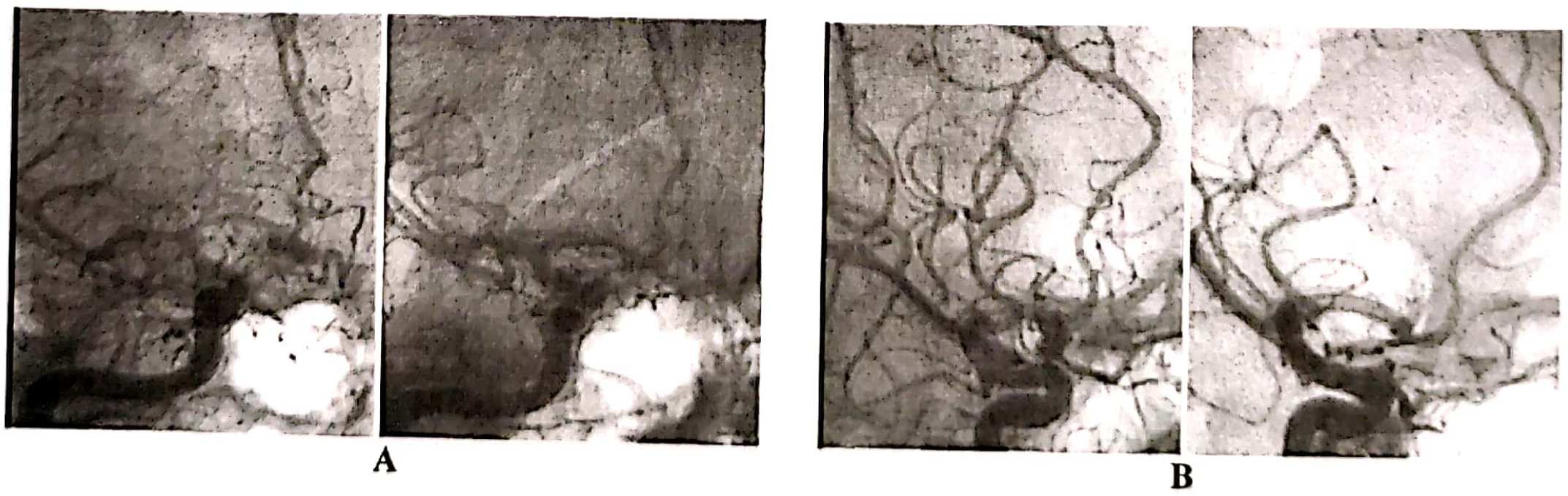

Figura 5.11. Anevrism de arteră comunicantă anterioară stângă. Angiografia endovasculară: A) imagini pre- şi post-operator incidenţă de faţă, B) imagini pre- şi post-operator incidenţă oblică.

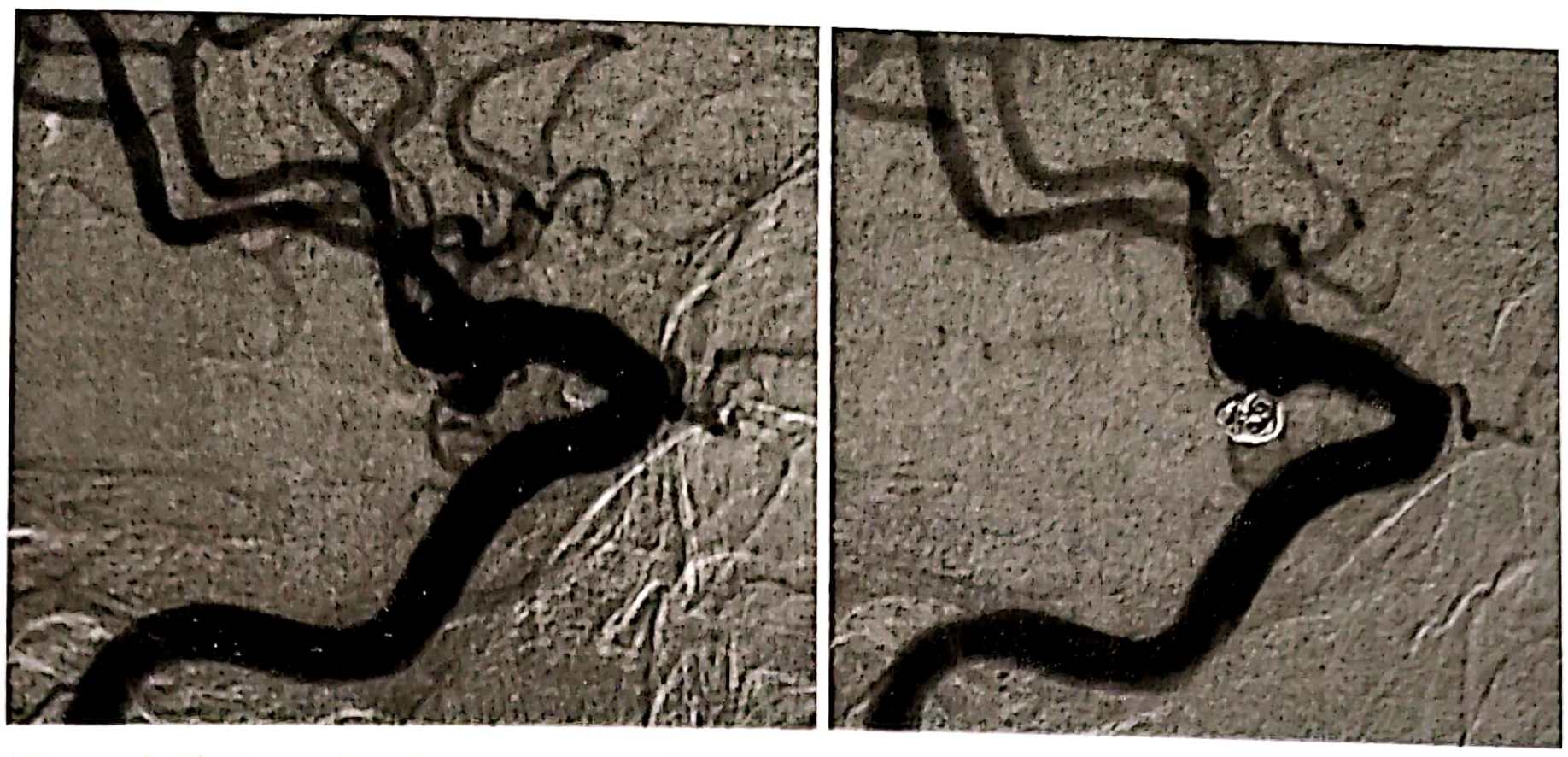

Figura 5.12. Anevrism de arteră comunicantă posterioară dreaptă. Angiografie endovasculară: A) imagine pre-embolizare, B) imagine post-embolizare.

Dacă ne gândim însă la ceilalţi 50% dintre pacienţi au evoluţie favorabilă în condiţiile recunoaşterii rapide a bolii şi a aplicării protocoalelor moderne de tratament, iar toate eforturile sunt justificate. Omisiunea diagnosticului şi conduita incorectă în situaţii clinice clare, poate deveni o problemă medico-legală.

DATE GENERALE ACTUALIZATE

Definiţie. HSA constă în pătrunderea sângelui în lichidul cefalorahidian din spaţiul subarahnoidian, de obicei prin ruptura bruscă a peretelui unei artere cerebrale în traiectul ei prin acest spaţiu.

Incidenţa. HSA este de aproximativ 11 cazuri la 100 000 de locuitori pe an şi reprezintă 6–8% din totalul accidentelor vasculare cerebrale [6].

Etiologie, clasificare. HSA este datorată în 80% din cazuri rupturii unui anevrism intracranian. În restul de 20% din cazuri rupturile vasculare din spaţiul subarahnoidian au alte cauze: malformaţii arteriovenoase cerebrale (4–5% din cazuri) sau spinale (rareori), hemoragia idiopatică perimezencefalică şi prepontină (hemoragia pretruncală neanevrismală, considerată în prezent ca o HSA prin ruptură de vase mici de la acest nivel), vasculite ale SNC, disecţia arterelor cerebrale, tulburări de coagulare, consumul de droguri (cocaina), HSA idiopatică (cel mai probabil anevrism care s-a trombozat în momentul rupturii).

Pentru diagnosticul diferenţial este important de notat că această clasificare se referă la hemoragiile subarahnoidiene apărute spontan şi primar în spaţiul subarahnoidian excluzând deci hemoragia subarahnoidiană traumatică, sau pătrunderea secundară a sângelui în spaţiul subarahnoidian, de pildă în unele hematoame intracerebrale hipertensive sau amiloidotice, în infarcte cerebrale hemoragice, tromboze de sinus dural, tumori hemoragice, apoplexie pituitară, meningite hemoragice. În aceste situaţii tabloul clinic este de obicei diferit şi corespunde bolii de bază. Pentru diagnostic se foloseşte denumirea bolii de bază: traumatism craniocerebral, hematom intracerebral, tumoră cerebrală etc. HSA traumatică sau cea secundară fiind un fenomen asociat şi nu o boala primară şi spontană aşa cum este HSA propriu-zisă. Totuşi situaţiile atipice trebuie luate în considerare pentru diagnostic mai ales în cazurile în care nu se identifică angiografic anevrismul sau malformaţia arteriovenoasă intracraniană presupusă (de exemplu, context clinico-imagistic de HSA la pacienţi cu anamneza incertă datorită sindromului confuzional sau a amneziei corespunzătoare pierderii de conştienţă din momentul debutului: a fost un tcc secundar ictusului sau HSA este traumatică?).

Fiziopatologia HSA. Volumul de sânge eliberat prin ruptura anevrismală variază de la o cantitate neglijabilă „hemoragia minimă de alarmă” specifică semnelor premonitorii întâlnite la circa 20% din cazuri, la cantităţi masive ce sunt asociate cu moartea instantanee. Se poate aprecia o corelaţie directă între volumul HSA şi gradul de gravitate clinică, riscul de vasospasm, riscul pentru alte complicaţii (creşterea presiunii intracraniene, scăderea fluxului sanguin cerebral, hidrocefalie, hiponatremie, hipertermie, aritmii cardiace etc.) [7].

EVALUAREA PACIENTULUI

PREZENTAREA CLINICĂ

Simptome premonitorii (numite şi simptome de avertizare sau simptome santinelă). Circa 20% din pacienţi au un istoric de cefalee intensă, instantanee, de obicei la un interval de 6–20 de zile înainte de HSA diagnosticată, ce a determinat internarea. Asemenea simptome premonitorii (cefalee santinelă), de obicei o cefalee severă, neobişnuită, cu debut brusc, asociată uneori cu greţuri şi ameţeli dar neînsoţită de semne meningeale şi cu evoluţie spontan remisivă, sunt atribuite micilor sângerări din anevrism, dar mai pot fi datorate unei hemoragii în peretele anevrismului, expansiunii acute a sacului anevrismal sau ischemiei. Importanţa recunoaşterii acestor mici hemoragii de alarmă a fost subliniată de multe ori, deoarece diagnosticarea şi tratarea anevrismului în această fază ar preveni HSA ulterioară, adesea catastrofală. Toţi pacienţii cu cefalee, care este de intensitate neobişnuit de mare sau au un debut supra-acut trebuie investigaţi pentru HSA. Cele mai frecvente erori de diagnostic includ: infecţia sistemică sau virozele, migrena, criza hipertensivă, leziuni ale coloanei cervicale cum ar fi artrita sau hernia de disc cervicală, tumorile cerebrale, meningita aseptică, sinuzita şi intoxicaţia cu alcool [8]. Un studiu mai recent arată că în faţa unui pacient cu un grad crescut de suspiciune clinică pentru mică fisură anevrismală, în ciuda examenului CT normal şi a puncţiei lombare cu lcr normal doar tehnicile de imagistică vasculară au evidenţiat diagnosticul [9].

Simptomatologia HSA, ruptura anevrismală majoră. Ruptura majoră este cea mai comună prezentare. Din păcate semnele premonitorii (hemoragia de avertizare) atunci când există rămân adesea neglijate de pacient sau chiar de medic.

Hemoragia subarahnoidiană este o urgenţă medicală. Este absolut necesar ca doctorii, asistentele şi personalul medical de urgenţă să recunoască manifestările clinice ale HSA şi să instituie măsurile de diagnostic şi tratament. Datorită progreselor în tratamentul HSA în zilele noastre, îndrumarea rapidă spre un centru specializat cu dotări corespunzătoare este imperativă. Debutul clinic tipic al HSA anevrismale este unul din cele mai distincte din patologie. Hemoragia subarahnoidiană prin ruptură anevrismală se manifestă clinic prin:

- debut brusc cu durere violentă sub formă de junghi la nivel cranian, uneori cu oarecare localizare corespunzătoare sediului rupturii, uneori urmată de o pierdere de conştienţă de scurtă durată;
- cefalee intensă;
- greţuri, vărsături;
- semne meningeene (redoare de ceafă, semnul Kernig, semnul Brudzinski);
- fotofobie.

Pătrunderea sângelui sub presiune în spaţiul subarahnoidian cu fenomene iritative asupra structurilor învecinate, sporirea presiunii intracraniene (de obicei tranzitorie), fenomenele subsecvente (edem cerebral, vasospasm cerebral, ischemie cerebrală) sunt mecanismele care explică această simptomatologie.

Deşi tabloul clinic este în majoritatea cazurilor caracteristic, există şi multe forme atipice cu absenţa unuia sau a mai multora dintre semnele menţionate sau cu manifestări pseudonevrotiforme sau chiar psihotice.

Datorită iritaţiei rădăcinilor nervoase lombare de către sângele extravazat poate apărea lombalgia.

Uneori există deficite neurologice (pareze de nervi cranieni, hemipareză/hemiplegie, afazie etc.). Paralizia de nerv III prin compresiune anevrismală determină diplopia sau/şi ptoza palpebrală.

La 20–40% din pacienţii cu HSA pot să apară trei tipuri de hemoragii intraoculare izolate sau asociate între ele: hemoragia subhialoidă (preretinală), hemoragia (intra)retiniană ce înconjoară de obicei fovea şi hemoragia la nivelul umorii vitroase (sindromul Terson) [10].

HSA poate fi mai mult sau mai puţin gravă în funcţie de rapiditatea hemostazei naturale şi de cantitatea de sânge extravazată, fenomenele vasculare şi tisulare secundare induse etc. Gravitatea hemoragiei subarahnoidiene poate varia din punct de vedere clinic de la cefalee asociată cu discretă redoare de ceafă până la alterarea stării de conştienţă, stare de comă, alterare severă a funcţiilor vegetative.

Scala Scara Hunt şi Hess de evaluare a gravităţii hemoragiei subarahnoidiene a fost publicată în 1968 [11]. Această scală, prin genialitatea sa, rămâne şi astăzi cea mai larg folosită scală a severităţii HSA utilă în selectarea pacienţilor pentru terapie intensivă, prognostic şi compararea rezultatelor între diferite protocoale de îngrijire. Iniţial (1968) a fost concepută pentru a face o corelaţie între starea clinică şi mortalitatea operatorie, cu scopul selectării pacienţilor apţi pentru intervenţia precoce (în anii 1968 doar gradele 1 şi 2 beneficiau de intervenţie precoce cu un risc operator rezonabil, restul cazurilor trebuiau temporizate în speranţa ameliorării la gradul clinic 1 sau 2 sub tratament conservator şi atunci se fixa momentul operator).

Tabelul 5.1
Scala Hunt şi Hess de evaluare clinică a pacientului cu HSA [11]

Gradul	Criterii de evaluare	Mortalitatea în 1968
I	Asimptomatic, cefalee minoră, uşoară redoare de ceafă	11%
II	Cefalee moderată sau severă, redoare de ceafă marcantă, fără deficite neurologice cu excepţia parezelor nervilor cranieni	26%
III	Somnolenţă, confuzie, deficit focal mediu	37%
IV	Stupoare, hemipareză moderată-severă, semne incipiente de rigiditate de decerebrare, disfuncţii vegetative	71%
V	Comă profundă, rigiditate de decerebrare, moarte cerebrală	100%

Tehnicile minim invazive perfecţionate (microchirurgicală şi endovasculară) şi condiţiile anestezice actuale, au extins în general indicaţia de intervenţie precoce şi la gradele 3, 4 şi, în cazuri selectate, 5 de HSA, după stabilizarea rapidă a pacientului, cu rezultate mult mai bune faţă de cele din anii '60.

DIAGNOSTIC IMAGISTIC

În faţa unui pacient cu aspect clinic sugestiv de HSA se practică de urgenţă explorarea CT şi, dacă aceasta este negativă, puncţia lombară sau mai modern utilizarea unor secvenţe RMN specifice depistării HSA (secvenţe FLAIR, *proton density*, DWI şi gradient eco).

Odată diagnosticul de HSA confirmat se efectuează angiografia cerebrală pentru găsirea sursei şi intervenţia de excludere a anevrismului sau a malformaţiei arteriovenoase din circulaţie. La pacienţii în stare gravă angiografia endovasculară şi intervenţia de obliterare a anevrismului se amână până când starea pacientului o permite, în funcţie de dotarea şi experienţa secţiei. În cazurile în care contextul clinic orientează spre alt diagnostic (sindroame hemoragipare, vasculite, infecţii, neoplazii diseminate etc.) investigaţiile şi tratamentul se orientează în direcţia bolii respective.

Computer tomografia (CT). Un CT de bună calitate, fără contrast şi cu o rezoluţie înaltă va detecta o HSA în 92–95% din cazuri dacă este efectuat în primele 24 de ore de la hemoragie. Sensibilitatea scanării CT scade progresiv după prima zi. Imagistic, HSA apare ca o densitate crescută (alb) în spaţiul subarahnoidian. CT asigură de asemenea următoarele informaţii [10]:

1. dimensiunea ventriculilor: hidrocefalia apare de obicei în 20% din cazuri cu ruptură anevrismală;
2. hematomul: hemoragia intracerebrală sau cantitate crescută de sânge subdural cu efect de masă pot necesita evacuare chirurgicală de urgenţă;
3. infarctul;
4. cantitatea de sânge în cisterne şi scizuri (tabelul 5.2, fig. 5.13, 5.14) reprezintă un prognostic important al vasospasmului şi poate identifica hemoragia pretruncală;
5. în anevrismele multiple CT poate oferi indicaţii asupra anevrismului rupt (sediul hemoragiei);
6. poate prezice locaţia anevrismului în 70% din cazuri:
   a. sânge predominant în ventriculi, în special IV şi III sugerează o sursă a sângerării în fosa posterioară, cum ar fi anevrismele de PICA sau disecţia de artera vertebrală,
   b. sânge în porţiunea interemisferică anterioară sugerează un anevrism de AcoA,
   c. sânge predominant în fisura silviană este comun în anevrisme de ACM.

Tabelul 5.2
Scala Fischer

Grupul Fisher	Sânge pe CT
1	Nu se depistează sânge subarahnoidian
2	Difuz sau coloane verticale sub 1 mm grosime
3	Cheag localizat şi/sau coloana verticală mai mare sau egală cu 1 mm grosime
4	Cheguri intracerebrale sau intraventriculare cu HSA difuză sau fără HSA

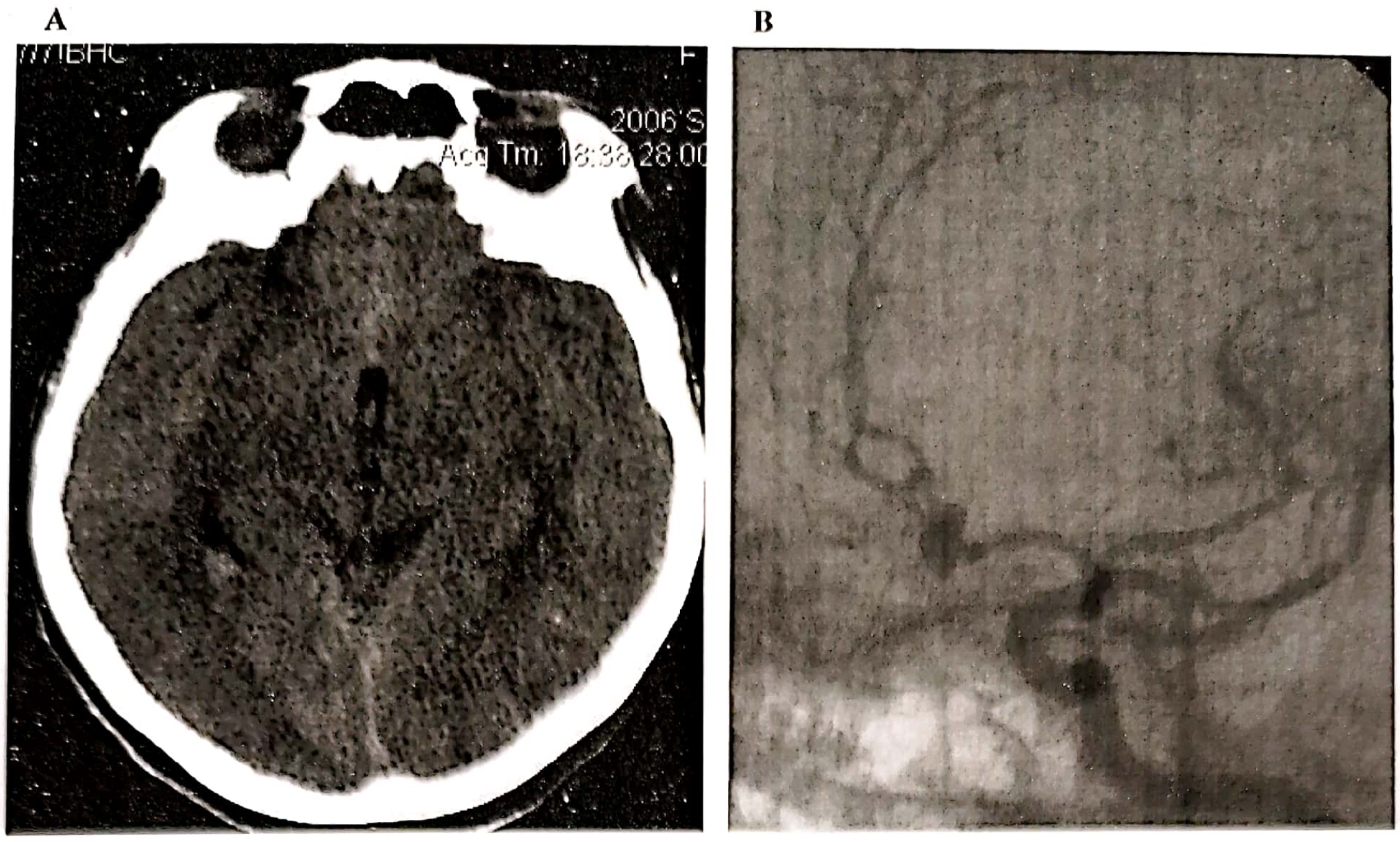

Figura 5.13. Anevrism de arteră comunicantă anterioară rupt cu HSA grup Fisher II. A) secțiune CT, se constată hiperdensitate sanguină minimă în porțiunea anterioară a scizurii interemisferice; B) angiografie endovasculară: anevrism bilobat injectat din A1 stâng.

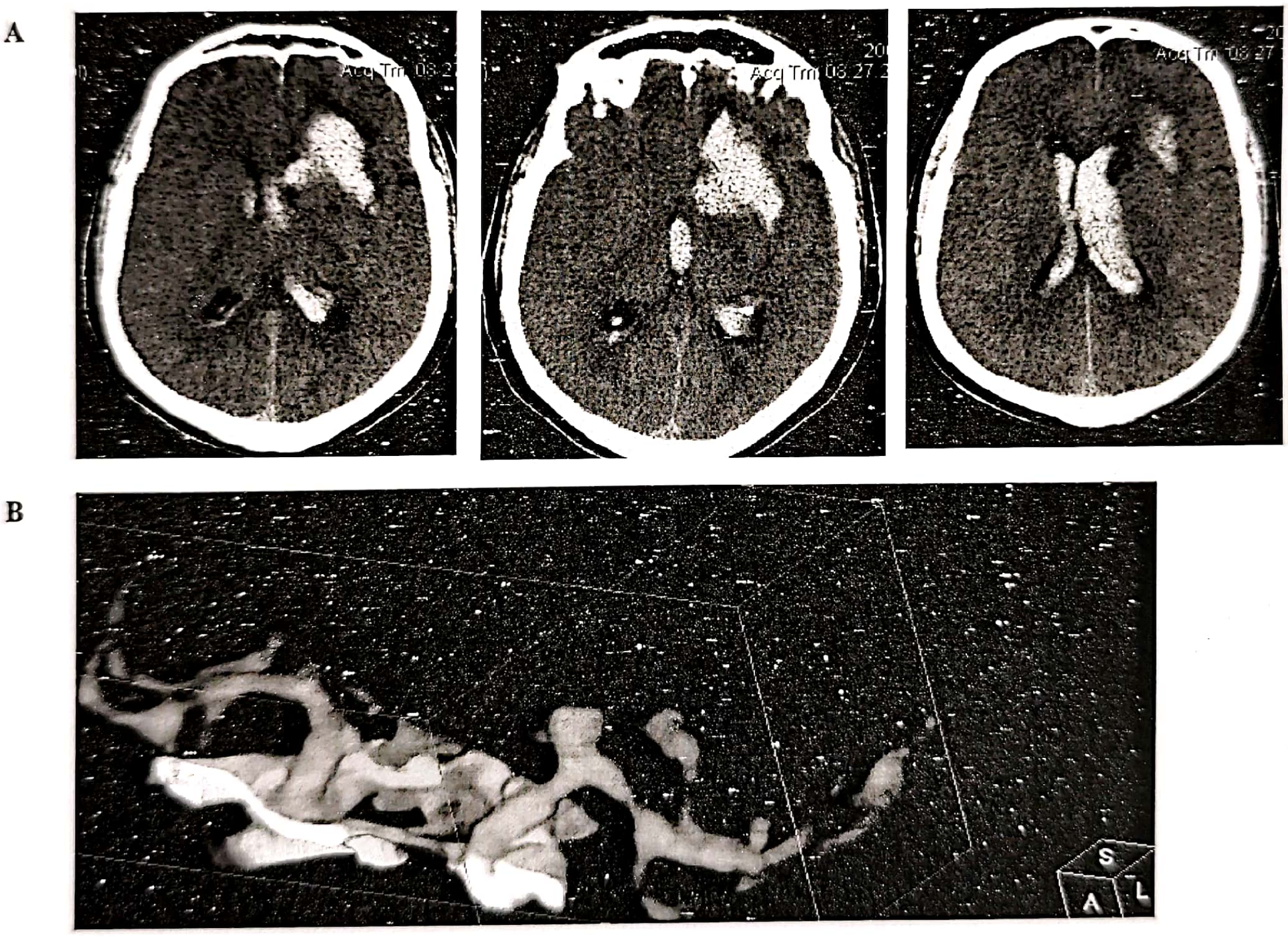

Figura 5.14. Anevrism de bifurcație de carotidă internă stângă rupt cu HSA grup Fisher 4.

Puncția lombară. Este testul cu sensibilitatea cea mai mare pentru HSA. Cu toate acestea rezultate fals pozitive pot să apară prin erori de tehnică. În plus, scăderea presiunii intracraniene după PL poate favoriza resângerarea anevrismului prin creșterea presiunii transmurale. De aceea se recomandă prelevarea unei cantități minime de LCR și utilizarea unui ac de puncție cu calibru mic. În prezent se practică numai dacă examenul CT nu a stabilit diagnosticul de HSA şi dacă nu se pot aplica protocoalele RMN de diagnostic.

Se notează presiunea iniţială crescută a lcr, lichid sanguinolent necoagulat care nu se limpezeşte la sfârşitul recoltării (proba celor trei eprubete) sau xantocrom (gălbui) la câteva zile de la debut.

Ecografia Doppler transcraniană (EDT). EDT este folosită în mod obişnuit pentru diagnosticul neinvaziv şi urmărirea vasospasmului cerebral. Limitările acestei tehnici includ imposibilitatea de a evalua îngustarea lumenului ramurilor distale ale arterelor cerebrale şi lipsa unei ferestre ultrasonice adecvate la 10% dintre pacienţi. Diagnosticul vasospasmului prin ecografie trebuie afirmat pe baza mai multor explorări consecutive realizate de către un examinator antrenat.

Angiografia cerebrală a fost extensiv discutată în capitolul explorări vasculare.

Menţionăm aici un avertisment din *Guideline*-urile 2012 asupra riscului leziunilor de iradiere (eritem al scalpului, alopecie) ca urmare a dozei crescute de iradiere la care ar putea fi expus un pacient cu anevrism intracranian rupt. Diagnosticul şi tratamentul unui astfel de caz poate include: examene CT pentru diagnosticul HSA, apoi pentru confirmarea plasării corecte a cateterului de ventriculostomie, urmărirea cauzelor modificărilor neurologice, angiografie CT pentru diagnosticul anevrismului, apoi pentru recunoaşterea vasospasmului, CT de perfuzie, angiografie prin cateterism pentru embolizare şi apoi pentru tratamentul vasospasmului [9].

Totuşi înlocuirea unor investigaţii cu examenul RMN rămâne controversată datorită acurateţei în general mai slabe a angiografiei RMN, dificultăţii de a scana pacienţi acuţi, timpului de examinare mai lung, necesitatea cooperării pacientului, predispoziţiei pentru artefacte de mişcare, limitarea disponibilităţii de rutină a aparatului, costului mai mare [9].

DIAGNOSTICUL DIFERENŢIAL

Judecata medicală în faţa unui caz tipic de HSA este aparent simplă: la un pacient cu cefalee brusc instalată, dacă are redoarea cefei, se solicită urgent CT cerebral, dacă are HSA se solicită urgent Angiografie CT cerebrală, dacă se depistează anevrismul se practică ocluzionarea acestuia.

În afară de faptul că HSA are grade clinice diferite (cazurile grave necesitând terapie intensivă imediată şi susţinută) în afară de faptul că există un procent ridicat de cazuri cu simptomatologie atipică (de exemplu fără cefalee sau fără redoare de ceafă), chiar şi în cazurile tipice întâlnim următoarele probleme de diagnostic diferenţial:

1. Nu toate cazurile în care CT arată prezenţa sângelui în spaţiul subarahnoidian sunt HSA propriu-zise (primare şi spontane). Diagnosticul diferenţial se face cu tcc, tumora hemoragică, infarctul hemoragic, tromboza venoasă cerebrală etc. Uneori contextul clinco-imagistic este clar pentru o HSA secundară (asociată), alteori boala de bază se identifică mai greu, necesită urmărire şi reevaluare.

2. Nu toate HSA propriu-zise sunt date de ruptura unui anevrism cerebral, ci numai 80% dintre ele. Dacă adăugam circa 10% cazuri de malformaţii arteriovenoase, disecţii arteriale şi hemoragii prepontine şi perimezencefalice, tot mai rămân circa 10% dintre cazuri în care angiografia nu indică sursa hemoragiei. În aceste cazuri trebuie reluată şi aprofundată investigaţia tulburărilor de coagulare şi a sindroamelor hemoragipare, a vasculitelor, reevaluat consumul drogurilor cu potenţial hemoragipar, reluată anamneza şi investigaţiile pentru reconsiderarea unei HSA secundare în cadrul altei afecţiuni (tcc, tumoră hemoragică, tromboza venoasă, meningita etc.). Dacă se menţine suspiciunea de HSA anevrismală, se evaluează calitatea angiografiei, eventual se repetă, angiografia CT se completează cu o angiografie endovasculară în general de o mai mare acurateţe. Când angiografiile rămân negative se repetă o dată sau de două ori într-un interval în general între 2–6 săptămâni pentru a exclude o eventuală recanalizare a unui anevrism trombozat sau mascat de vasospasm. Şi în aceste condiţii un procent relativ redus de HSA rămân idiopatice.

PROTOCOALE DE TRATAMENT: PRIVIRE DE ANSAMBLU ŞI RECOMANDĂRI

Recunoaşterea rapidă de către orice medic şi îndrumarea în regim de urgenţă a tuturor cazurilor de HSA către centrul dotat cu mijloace de rezolvare a cazului. Medicul de urgenţe, medicul neuroimagist şi medicul neurochirurg de gardă, la nevoie şi medicul neurointensivist şi medicul neurolog, se vor anunţa şi vor colabora imediat pentru diagnosticul de HSA, grad clinic, comorbidităţi, sursă a sângerării şi vor asigura în regim de urgenţă punctele 1–5.

1. Anamneza completă şi corectă de la pacient şi însoţitori, înştiinţarea familiei asupra gravităţii cazului, a necesităţii colaborării la asigurarea confortului psihic al pacientului, avizarea asupra protocolului de urmat, necesitatea consimţământului (intervenţie cu risc de 5% la pacienţi în primele 72 de ore de la ruptură şi în stare bună, dar riscul de repetare a rupturii este de 1–3% pe zi în primele zile).

Medicul de gardă care primeşte bolnavul se va îngriji şi de anunţarea aparţinătorului legal cel mai apropiat al pacientului, în funcţie de situaţie, notarea în fişă a numerelor de telefon. Consimţământul, lipsa ingestiilor în ultimele 6 ore şi rezerva de sânge fac parte din condiţiile esenţiale pentru intervenţie şi vor constitui o prioritate în atitudinea faţă de caz la internare.

Pacienţii cu anevrisme rupte, la care starea clinică o permite, au rezultate terapeutice mai bune dacă anevrismul este ocluzionat în primele 72 de ore de la ruptură. Medicul de gardă se va ocupa ca pacientul să aibă diagnosticul şi pregătirea preoperatorie completate şi să previne din timp echipa care va face ocluzionarea anevrismului dacă consideră că are nevoie de colaborarea sau transferul cazului la un medic mai experimentat astfel încât intervenţia să poată fi practicată până în dimineaţa celei de a 3-a zi de la ruptură. Până la efectuarea acestui transfer, responsabilitatea de aplicare corectă a protocolului de îngrijire este în sarcina medicului de gardă ce a preluat cazul.

2. Menţinerea pacientului în clinostatism pentru reducerea riscului unei noi rupturi, combaterea agitaţiei psihomotorii şi profilaxia crizelor comiţiale dar cu evitarea influenţării stării de conştientă şi a hipotensiunii arteriale prin sedare, tratamentul tulburărilor hidroelectrolitice, a hipertensiunii intracraniene, menţinerea funcţiilor vitale şi monitorizarea, evaluarea şi corectarea la nevoie a factorilor hemostazei.

3. CT de urgenţă pentru autentificarea hemoragiei subarahnoidiene diagnosticate clinic, orientare asupra sediului rupturii (localizarea anevrismului), identificarea leziunilor asociate: hematom, hidrocefalie, infarct etc.

Medicul neurochirurg de gardă decide şi efectuează puncţia lombară diagnostică la pacienţii cu CT neconcludent dar cu suspiciune clinică clară de HSA. O alternativă o constituie examenul RMN în secvenţe speciale pentru depistarea hemoragiei, dacă investigaţia este disponibilă şi pacientul apt să o suporte. Efectuarea PL implică consemnarea culorii lcr (xantocromia este o dovadă de HSA în absenţa hematiilor care deja au dispărut din LCR, proba celor 3 eprubete orientează asupra eventualei contaminări puncţionale; evaluarea imediată a lcr la laborator este de preferat pentru diferenţierea hematiilor proaspete de contaminare faţă de cele ratatinate, ca urmare a unei hemoragii anterioare puncţiei).

4. Tratament conservator şi nursing adecvat, profilaxia vasospasmului cu nimotop, combaterea hipertensiunii arteriale excesive ca şi a hipotensiunii ce favorizează infarctul cerebral în condiţii de vasospasm sunt reguli generale.

Un procent ridicat dintre pacienţi necesită terapie intensivă şi monitorizare. Formele grave de hemoragie subarahnoidiană (grad IV şi V) impun măsuri de menţinere a funcţiilor vitale, normalizarea parametrilor hemodinamici, hidroelectrolitici şi a oxigenării, prevenirea leziunii cerebrale secundare şi a complicaţiilor sistemice. În caz de ameliorare, când starea pacientului o permite se practică angiografia şi intervenţia de excludere a anevrismului pe cale endovasculară sau microchirurgicală.

Şi alţi pacienţi cu HSA de grad mai mic pot necesita supraveghere şi tratament în secţia de terapie intensivă pentru echilibrarea comorbidităţilor, pentru monitorizarea TA sau a funcţiilor vitale la pacienţi cu valori prea mari sau prea mici ale tensiunii arteriale, la cei ce necesită sedare.

Pentru pacienţii în stare gravă sau cei internaţi tardiv, dincolo de 72 ore de la ruptură, cu edem cerebral, vasospasm, tulburări neurovegetative, riscul intervenţiei poate fi crescut şi temporizarea cazurilor poate fi justificată sub protecţia unui repaus absolut şi a controlului tensiunii arteriale până când evoluţia spontană şi măsurile de terapie intensivă vor contribui la ameliorarea pacientului, la dispariţia complicaţiilor HSA sau la ieşirea din perioada reactivităţii proaste a creierului faţă de intervenţie.

5. Angiografia cerebrală pentru evidenţierea anevrismului se face de urgenţă pentru aportul diagnostic maxim în timp util dar respectând principiul riscului minim pentru pacient. În mod obişnuit se practică angio-CT în urgenţă, imediat ce starea pacientului este stabilizată şi agitaţia

combătută dacă a fost cazul. Angiografia CT poate fi urmată, în cazul în care nu a evidenţiat cu certitudine anevrismul rupt, de angiografia endovasculară.

6. Ocluzia anevrismului prin embolizare sau clipare, în funcţie de caz, dotare şi experienţă.

Varianta ***intervenţiei microchirurgicale sau a embolizării precoce*** (primele 24–72 de ore) împiedică repetarea rupturii anevrismale, permite hipertensiunea controlată în contracararea efectelor vasospasmului cerebral, permite mobilizarea precoce a pacientului. Rolul evacuării cheagurilor din spaţiul subarahnoidiann este de asemenea benefic.

Necesitatea excluderii din circulaţie a anevrismelor a dat naştere la apariţia şi dezvoltarea unui arsenal relativ complex de implanturi, fie pe linia clipurilor autostatice anevrismale, fie pe linia cateterelor si spiralelor utilizate endovascular (GDC) [12]. Un număr foarte mic de anevrisme complexe rămân nerezolvabile prin aceste tehnici şi necesită reconstrucţia ramurilor arteriale purtătoare de anevrism odată cu excluderea anevrismului sau revascularizarea teritoriului arterial respectiv cu sacrificarea arterei pentru ocluzionarea anevrismului.

Hidrocefalia internă, hematomul intracranian compresiv sunt leziuni frecvent asociate hemoragiei subarahnoidiene şi trebuie tratate prompt prin intervenţie chirurgicală atunci când au indicaţie, în acelaşi timp operator cu intervenţia pentru anevrism sau printr-o intervenţie premergătoare în regim de urgenţă imediată.

În 20–40% din cazuri, ruptura anevrismală se însoţeşte de hematoame intracraniene (intracerebrale, mai rar subdurale) care în cazul unui efect de masă semnificativ, necesită operaţia de urgenţă (evacuarea hematomului şi cliparea anevrismului). La pacienţii în stare gravă dacă evacuarea hematomului nu se însoţeşte de reluarea hemoragiei anevrismale intervenţia de disecţie şi clipare a anevrismului se poate amâna pentru un timp ulterior.

Pacienţii cu stare proastă, risc anestezic şi operator crescut, pot fi agravaţi de o intervenţie precoce atât sub raportul leziunii cerebrale secundare, cât şi sub raportul tulburărilor vegetative şi a complicaţiilor sistemice. Cu tot riscul repetării rupturii unui anevrism ce nu a fot exclus din circulaţie, aceşti pacienţi se temporizează sub tratament conservator până la stabilizarea vegetativă şi echilibrarea unor deficite sistemice. Momentul ***operaţiei amânate*** poate fi imediat ce starea pacientului permite sau după trecerea celor 14–21 de zile cu risc crescut de vasospasm cerebral. Monitorizarea clinică, evaluarea Doppler, repetarea examenului CT contribuie la alegerea momentului operator. Pentru pacienţii în stare gravă sau în perioada de vasospasm, obliterarea anevrismala endovasculară este în general mai bine tolerată decât cea microchirurgicală.

7. Pacienţii cu explorarea angiografică normală şi la care nu s-a evidenţiat altă cauză de hemoragie subarahnoidiană (sindrom hemoragipar, meningită hemoragică, tumoră etc.) trebuie investigaţi suplimentar prin RMN (evidenţierea malformaţiilor vasculare angiografic „mute" – cavernoame mav cu flux redus) şi reevaluaţi angiografic, în general după 2–6 săptămâni (anevrismul poate fi mascat la prima investigaţie angiografică datorită vasospasmului sau unui trombus provizoriu care se repermeabilizează ulterior).

8. Pacienţii cu anevrisme rupte necesită control CT postopertor cât şi în orice moment al agravării. Aceste controale comparative pot orienta tratamentul în funcţie de etiologie: infarct, edem, hematom, hidrocefalie etc. Complicaţiile pot fi legate de actul operator şi anestezic sau mai frecvent de consecinţele hemoragiei subarahnoidiene. Faza acută a HSA durează, în general, 3 săptămâni. În faza acută pacientul trebuie spitalizat şi eventualele complicaţii prevenite sau tratate conform posibilităţilor actuale.

9. La externare pacienţii trebuie înştiinţaţi asupra riscurilor tardive (hidrocefalie, crize, anevrism *de novo* etc.), a regimului de viaţa (renunţarea la fumat, normalizarea TA etc.), a necesităţii recuperării în cazurile cu deficit, a necesităţii revenirii la o nouă intervenţie în cazurile cu anevrisme multiple ce nu au putut fi ocluzionate prin acelaşi abord.

EVOLUŢIE NATURALĂ, COMPLICAŢII, CONDUITA TERAPEUTICĂ, PROGNOSTIC ŞI CONSIMŢĂMÂNTUL INFORMAT

Afectarea creierului prin hemoragia subarahnoidiană poate consta în leziuni iniţiale grave ireversibile faţă de care cel puţin deocamdată nu există resurse terapeutice. Pe de altă parte chiar în formele fără leziuni iniţiale grave sau în cele cu leziuni parţial sau total reversibile prognosticul nu este totdeauna favorabil.

Complicaţiile apărute în evoluţia unui pacient cu hemoragie subarahnoidiană se pot datora: 1. repetării sângerării (repetării rupturii anevrismale); 2. prezenţei în cutia craniană a sângelui extravazat la ruptura iniţială (în spaţiul subarahnoidian, adesea şi în alt compartiment: intraparenchimatos, intraventricular, subdural); 3. perturbărilor sistemice specifice alterărilor funcţiilor neurovegetative şi a stării de comă şi 4. investigaţiilor (angiografia are un risc de 1/1000 de morbiditate severă), tratamentului (atât cel chirurgical, endovascular, sau medicamentos) a anesteziei şi terapiei intensive.

Complicaţii neurologice specifice hemoragiei subarahnoidiene

Prezenţa sângelui în spaţiul subarahnoidian asociat sau nu cu pătrunderea hemoragiei în celelalte compartimente intracraniene poate declanşa un cortegiu de fenomene secundare uneori cu potenţial devastator pentru pacient: vasospasm (poate fi urmat de ischemie şi infarct cerebral), hidrocefalie precoce sau tardivă, edem cerebral, hipertensiune intracraniană, efectul de masă al hematoamelor intracraniene, crize convulsive.

- **Vasospasmul cerebral** reprezintă reducerea tardivă a lumenului arterelor intracraniene după HSA, asociată adesea cu o reducere a perfuziei în teritoriile distale ale arterei afectate ce poate fi urmată de suferinţa ischemică întârziată şi infarctele cerebrale din HSA. În studiile moderne, 15–20% din pacienţi suferă un atac ischemic sau mor din cauza vasospasmului în ciuda unei terapii maximale [9].

Se pare că prezenţa oxihemoglobinei rezultate din degradarea sângelui revărsat în spaţiul subarahnoidian în contact cu peretele extern al vaselor este factorul declanşator obişnuit.

Simptomatologia se dezvoltă de obicei gradual şi include: cefalee, sindrom confuzional sau scăderea nivelului de conştienţă, letargie, comă, meningism, deficit neurologic focal (afazie, hemipareză etc.) [10]:

Vasospasmul imagistic constă în îngustări arteriale evidenţiate la examenul angiografic (fig. 5.15, 5.16). Diagnosticul şi urmărirea se face prin examen Doppler transcranian repetat, la nevoie explorări angiografice repetate, mai ales dacă se ia în consideraţie un tratament endovascular (injectare de vasodilatatoare sau dilataţie cu baloane).

Nu toate agravările survenite după a 3-a zi de evoluţie a unei HSA se datorează vasospasmului. Diagnosticarea vasospasmului impune [10]:

A. CT fără contrast pentru a exclude hidrocefalia, edemul, infarctul sau resângerarea.

B. Dozajul electrolitic pentru a exclude hiponatremia.

C. Conţinutul de elemente sanguine pentru evaluarea reologiei şi excluderea infecţiei sau anemiei.

D. Saturaţia gazelor sanguine pentru a exclude hipoxia.

E. Explorările angiografice repetate nu sunt în mod obişnuit necesare.

Profilaxia şi tratamentul vasospasmului

Recomandările ghidului de tratament al HSA anevrismale 2012 [9] include unele modificări.

1. Nimodipina oral ar trebui administrată la toţi pacienţii cu HSA pentru reducerea evoluţiei nefavorabile datorată vasospasmului. [9]. Cea mai eficace este administrarea profilactică, imediat de la internare şi nu după declanşarea vasospasmului. Dintre efectele adverse ale blocanţilor canalelor ionilor de Ca amintim: hipotensiune sistemică (poate fi combătută prin expansiunea volumului intravenos), insuficienţa renală, edem pulmonar.

2. Monitorizarea dezvoltării vasospasmului este rezonabil să se facă prin examen Doppler transcranian. Imagistica de perfuzie cerebrală CT sau RMN poate fi utilă pentru identificarea regiunilor cu predispoziţie la ischemie cerebrală.

3. Terapia hiperdinamică era cunoscută în trecut sub denumirea de terapia „triplu H" (de la hipervolemie, hipertensiune şi hemodiluţie. Ghidul actual recomandă menţinerea euvolemiei şi a volumului sanghin circulant normal pentru prevenirea vasospasmului. Nu este recomandată hipervolemia profilactică înainte de apariţia vasospasmului angiografic. Inducţia hipertensiunii este recomandată pentru pacienţii cu ischemie cerebrală tardivă cu excepţia cazurilor în care TA este deja crescută la limita acceptabilă sau starea cordului contraindică această măsură.

4. Administrarea intravasculară selectivă de vasodilatatoare (papaverină) şi angioplastia transluminală este rezonabilă la pacienţi cu vasospasm cerebral simptomatic, mai ales la cei care nu răspund rapid la terapia hipertensivă.

- **Hidrocefalia acută** în HSA este de obicei obstructivă (datorită blocajului scurgerii LCR). În stadii tardive hidrocefalia este de obicei comunicantă (datorită efectului toxic al produşilor de degradare sanguină asupra granulaţiilor arahnoidiene care îşi pierd funcţia de rezorbţie a LCR).

1. Hidrocefalia acută după HSA complică aproximativ 20% din cazuri. Se recomandă drenajul ventricular extern deşi se poate asocia cu un grad ridicat de re-sângerare şi infecţie (fig. 5.17) în anumite cazuri se poate folosi drenajul lombar [9].

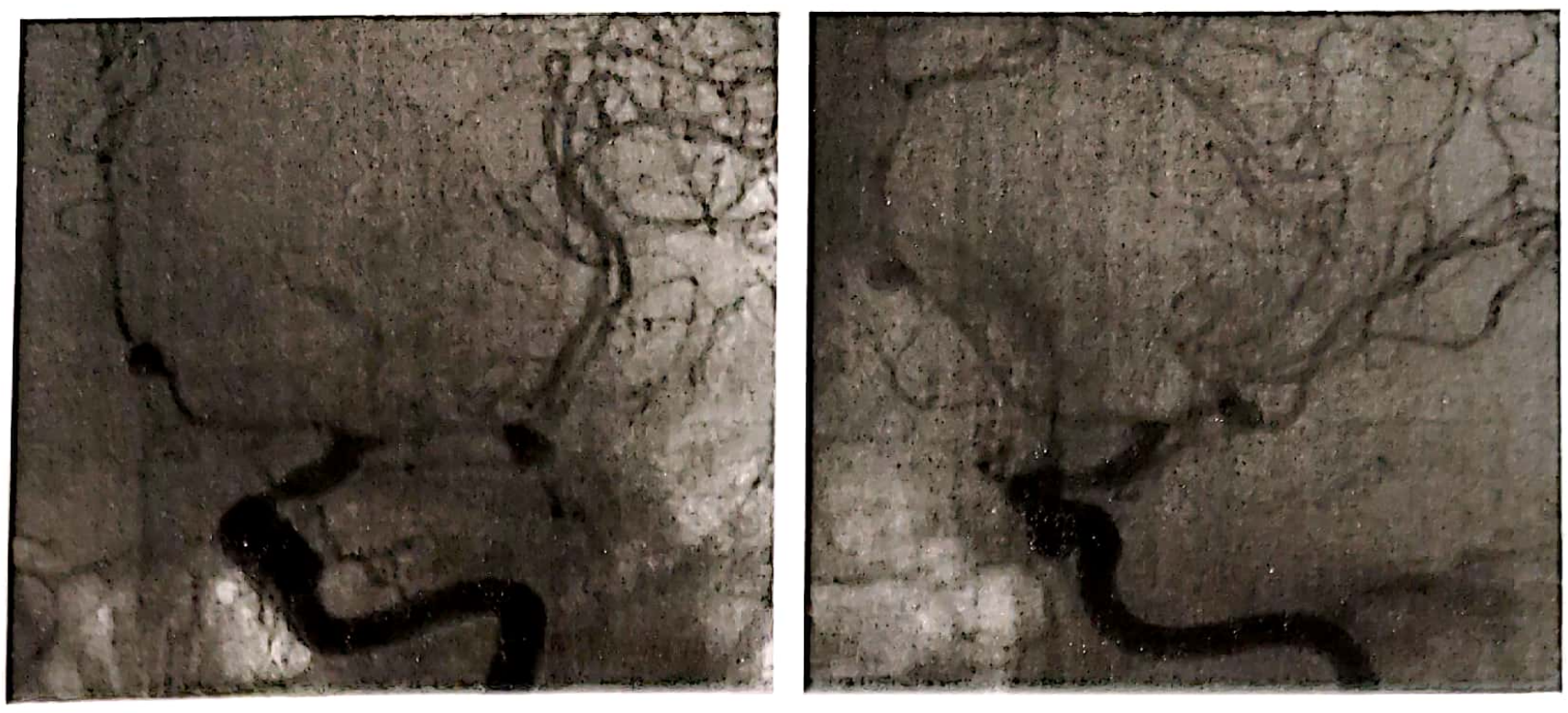

Figura 5.15. Anevrism de bifurcaţie de arteră cerebrală medie stângă rupt, anevrism de arteră pericaloasă stângă asociat, vasospasm cerebral mai evident pe artera cerebrale medie şi sifonul carotidian.

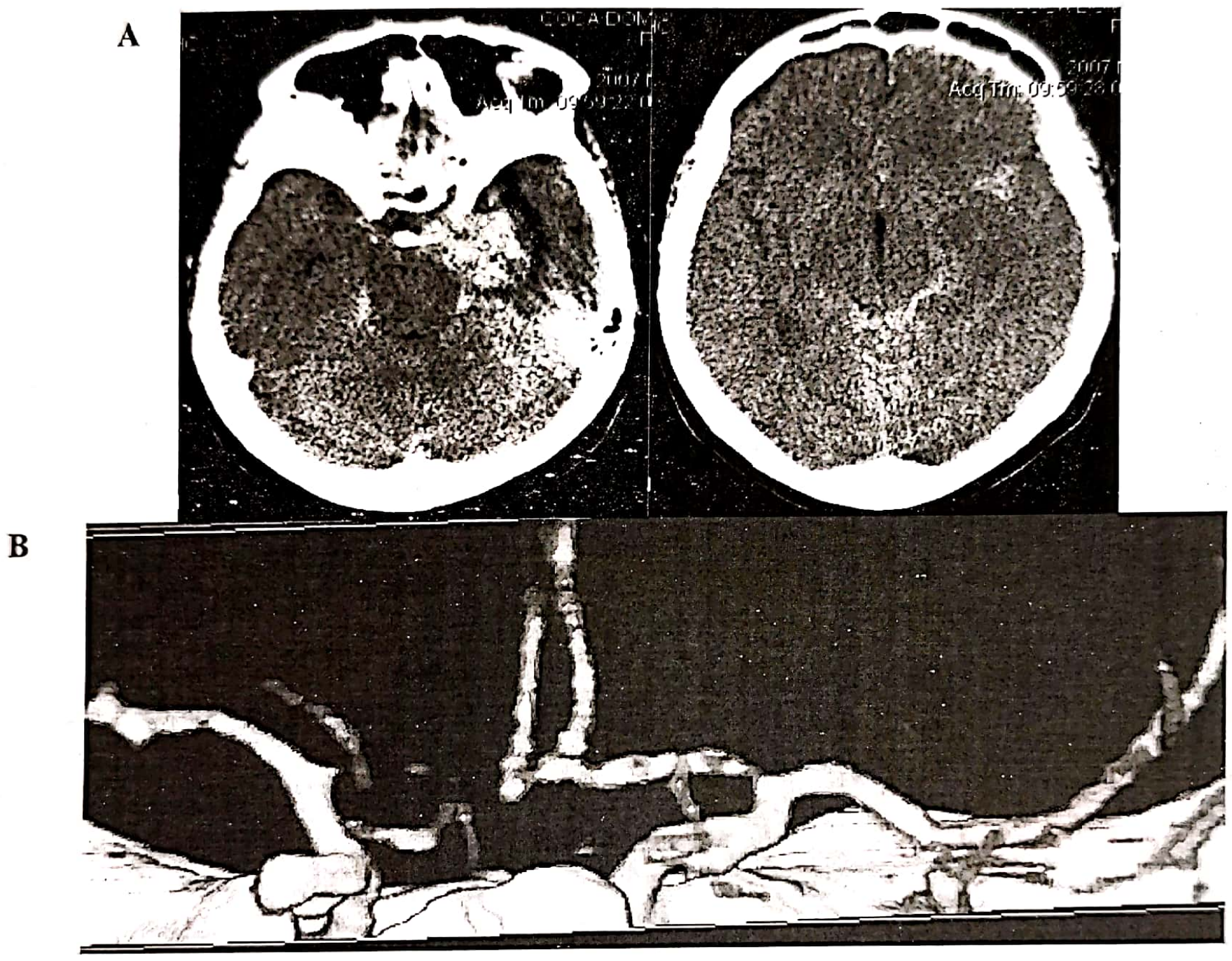

Figura 5.16. Anevrism de arteră comunicantă posterioară rupt cu HSA grup Fisher 3. A) imaginile CT. B) angiografia CT pun în evidenţă anevrismul asociat cu un spasm important al vaselor învecinate. C) Angiografia endovasculară evidenţiază în plus spasmul pe vasele de calibru mai mic şi raporturile anevrismului cu artera comunicantă posterioară.

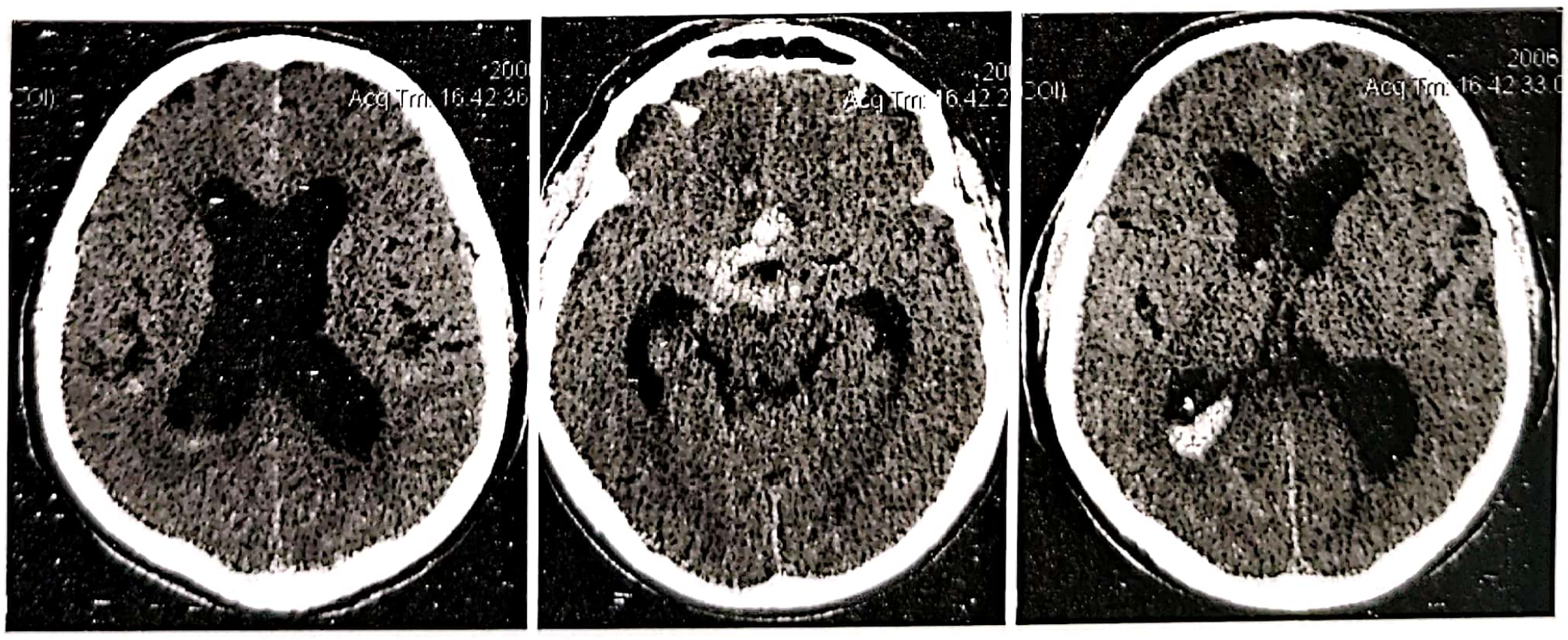

Figura 5.17. Anevrism de arteră comunicantă anterioară rupt cu HSA şi hemoragie intraventriculară, hidrocefalie internă.

2. Hidrocefalia cronică (comunicantă) apare relativ frecvent după HSA. Tratamentul constă în instituirea unui drenaj ventriculoperitoneal (fig. 5.18).

- **Hiponatremia.** S-a raportat o incidență a hiponatremiei după HSA între 10% și 34%. Apare de obicei după câteva zile de la hemoragie și are adesea o evoluție paralelă cu vasospasmul. Hiponatremia este mai frecventă la pacienții în stare clinică deteriorată, cu hidrocefalie și poate reprezenta un factor de risc independent pentru o evoluție nefavorabilă. Următoarele recomandări [9] trebuie luate în considerație:

- tendințele care indică o contracție volumetrică trebuie corectate prin creșterea volumului de lichide cristaloide sau coloide administrate;
- evitarea lichidelor hipotone deoarece acestea pot contribui la hiponatremie; restricția de lichide nu este indicată pentru tratarea hiponatremiei;
- folosirea acetatului de fludocortizon și a soluțiilor saline hipertone sunt rezonabile pentru prevenirea și tratarea hiponatremiei.

- **Crizele convulsive.** Excluzând crizele din timpul hemoragiei, 3% dintre pacienți cu HSA prezintă crize în timpul perioadei acute a bolii, 5% manifestă crize imediat în perioada postoperatorie cu sau fără HSA. 10,5% manifestă crize în primii 5 ani.

1. Datorită riscului potențial de resângerare într-o criză convulsivă, administrarea profilactică de anticonvulsivante poate fi recomandată în perioada post-hemoragică imediată. În evaluarea beneficiului pentru pacient există controverse atunci când se ține seama de potențialele efecte secundare: sedare cu modificarea tabloului clinic, scăderea tensiunii arteriale etc.

2. Administrarea de anticonvulsivante pe termen lung nu este recomandată de rutină pentru pacienții fără episoade convulsive și trebuie luată în calcul doar la pacienții cu factori de risc cum ar fi episoade convulsive anterioare rupturii, prezența unui hematom, infarct sau pentru anevrismele de arteră cerebrală medie [9].

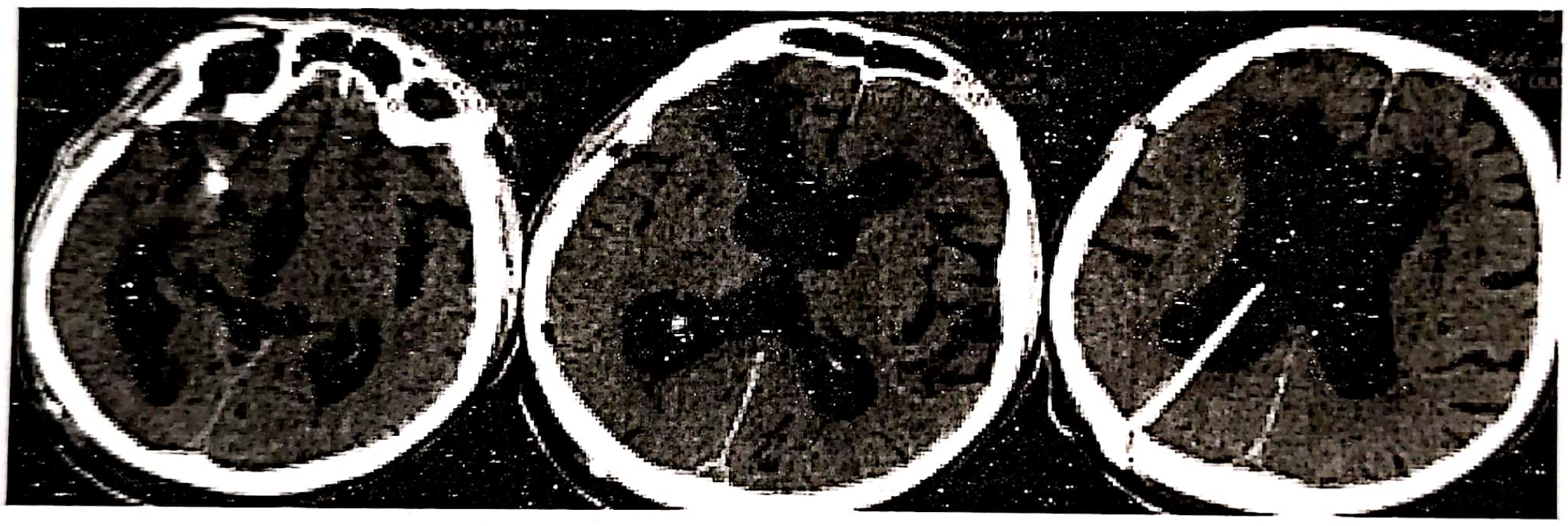

Figura 5.18. Hidrocefalia post HSA anevrismală. Imagini CT postoperatorii: A) abordul pterional cu clipul de pe anevrismul de arteră cerebrală medie dreaptă și C) trepanația occipitală cu cateterul intraventricular al drenajului ventriculoperitoneal.

Complicațiile sistemice în ordinea frecvenței sunt: respiratorii (edemul pulmonar, pneumonia, bronhopneumonia, bronhopatia de stază, atelectazia, aspirația, pneumotoraxul, astmul, emboliile pulmonare, tulburările de ritm respirator până la stop respirator, hipoxemia, alcaloza respiratorie, acidoza respiratorie), cardiovasculare (hipotensiunea, hipertensiunea, aritmiile, tromboflebita, infarctul miocardic, insuficiența cardiacă), tulburări hidroelectrolitice (hiponatremia, hipernatremia, diabetul insipid, hipocalcemia, hipomagnezemia), infecție urinară, insuficiența renală, alte infecții, alte complicații precum: hiperglicemia, anemia, insuficiența hepatică, tulburările de coagulare, sevraj.

Complicațiile respiratorii sunt tot mai frecvente cu vârsta avansată și cu starea clinică deficitară. Ele produc aproximativ 50% din decesele din cauze medicale. Aproximativ 2% din pacienții cu HSA dezvoltă o tromboză simptomatică a venelor profunde; până la 50% dintre aceștia dezvoltă embolism pulmonar care este fatal în jumătate din cazuri.

Menționăm unele recomandări ale ghidului 2012 [9]:

- controlul agresiv al febrei vizând restabilirea normotermiei este recomandat în faza acută a HSA;
- controlul eficient al hiperglicemiei ar reduce riscul evoluției nefavorabile, de asemeni se recomandă urmărirea și stricta evitare a hipoglicemiei;
- tratamentul anemiei cu transfuzie de concentrat eritrocitar ar putea fi rezonabilă pentru pacienții cu risc de ischemie;

– trombocitopenia indusă de heparina cât şi tromboza venoasă profundă sunt complicaţii relativ frecvente după HSA, se recomandă un diagnostic precoce şi un tratament ţintit, dar sunt necesare studii suplimentare pentru stabilirea protocolului ideal.

Măsuri de terapie intensivă. Dintre măsurile de terapie intensivă pentru pacienţii gravi amintim [10]:

– intubarea pacienţilor pentru cei în stare comatoasă sau cu dificultăţi respiratorii;

– se va administra oxigen pentru a păstra o pO_2 mai mare de 70 mmHg;

– capul patului ridicat la 30°;

– monitorizarea presiunii intracraniene. Dacă presiunea intracraniană este crescută, managementul impune utilizarea de Manitol (precauţii: diureza după administrare de manitol acţionează împotriva hipervolemiei), drenajul ventricular. Scăderea presiunii intracraniene trebuie făcută cu prudenţă în cazul anevrismelor neclipate.

Hidratarea pacienţilor, lichide intravenoase: se recomandă terapie precoce agresivă cu lichide pentru a preveni pierderile ionice.

1. Clorură de sodiu + 20 mEq KCl/l la 2 ml/kg/oră (mod obişnuit 140–150 ml /oră).
2. Dacă hematocritul este mai mic de 40% se administrează 500 ml de albumină 5% la 4 ore după internare.
3. Pentru pacienţii cu grad Fischer 3 se vor suplimenta lichide pentru a menţine o balanţa lichidiană pozitivă la 8 ore.

Medicaţia uzuală la pacienţii cu HSA anevrismală

În vederea reducerii durerii se evită administrarea intramusculară de medicamente. Medicaţia vizează: profilaxia vasospasmului (nimodipina – nimotop – 60 mg oral la 4 ore), profilaxia crizelor convulsive (Fenitoin, barbituricele când se doreşte şi un efect sedativ), sedarea (nu suprasedarea), analgezicele (codeină, la nevoie morfina 2–3 mg intravenos la 2–3 ore cu monitorizare respiratorie, în cefaleea severă care nu răspunde la codeină). Efectul Dexametazonei asupra edemului este controversat. Poate ameliora cefaleea şi durerile cervicale. Se mai pot administra: laxative, antiemetice, ranitidină.

Sunt contraindicaţi agenţii care perturbă coagularea: acid acetilsalicilic, dextran, heparină, pe durata câtorva zile.

Ajustarea presiunii arteriale trebuie să ţină cont de presiunea arterială de bază a fiecărui pacient în parte. În cazul unui anevrism neclipat o uşoară creştere a presiunii sanguine şi o creştere uşoară de volum prin hemodiluţie poate minimaliza şi preveni efectul vasospasmului şi tulburările electrolitice. Cu toate acestea hipertensiunea extremă trebuie evitată pentru a reduce riscul de apariţie a unei noi rupturi [10].

Dintre complicaţiile tratamentului medicamentos sunt consemnate şi psihoza corticosteroidă, supradoza de sedative, interacţiuni medicamentoase etc.

Complicaţii terapeutice

Complicaţiile chirurgicale sunt asociate cu aproximativ 10% din morbiditatea şi mortalitatea după HSA. Dintre acestea menţionăm: ruptura anevrismală intra-operatorie, dificil de tratat atunci când se produce intr-un timp precoce al intervenţiei, înainte de expunerea anevrismului sau când se produce pe coletul anevrismal, ocluzia unui vas major, contuzia cerebrală de retracţie sau HIC, edemul cerebral, leziunea cerebrală hipoxică, hipotensivă, meningita aseptică, meningita bacteriană, crizele convulsive Factori ca lipsa de experienţă sau tehnică chirurgicală deficitară ar putea juca un rol [8]. Rata complicaţiilor postoperatorii importante pentru pacienţii în stare bună este sub 5% în raportările echipelor performante.

Tehnica endovasculară nu scuteşte pacientul de riscul complicaţiilor, multe dintre ele de acelaşi tip cu cele postoperatorii: ocluzie vasculară (artera purtătoare de anevrism sau ramurile acesteia, perforante,), hemoragie prin perforarea sau ruptura anevrismului, hematom intracranian etc., altele specific cateterizării arteriale, folosirii heparinei, substanţei de contrast etc.

Consimţământul informat. În faţa unui caz de HSA anevrismală pacientul (dacă este conştient şi cooperant) şi mai ales aparţinătorii trebuie să înţeleagă natura bolii şi riscul crescut al evoluţiei nefavorabile prin repetarea rupturii anevrismului. Intervenţia de închidere a anevrismului are riscuri pentru complicaţii majore de 5–10%, relative mici dacă le comparăm cu riscul natural de repetare a rupturii. Pe de altă parte chiar închiderea cu succes a anevrismului nu este urmată în mod obligator de vindecarea cazului. Vindecarea depinde de depăşirea cu succes a efectelor iniţiale a HSA cât şi a complicaţiilor posibile: vasospasm, hidrocefalie, edem cerebral, hipertensiune intracraniană, hiponatremie, complicații neurovegetative și sistemice etc.

Trecerea cu bine peste episodul acut, nu scutește pacientul de eventuale complicații tardive: crize comițiale, hidrocefalie, noi HSA. Majoritatea acestor complicații pot fi decelate printr-o dispensarizare corectă și tratate. Pacientul trebuie sfătuit pentru înlăturarea factorilor de risc pentru formarea unui nou anevrism: renunțarea totală la fumat și la excesul de alcool, normalizarea tensiunii arteriale.

ERORI ȘI EȘECURI ÎN CONDUITA DIAGNOSTICĂ ȘI TERAPEUTICĂ (CAPCANE FRECVENTE)

HSA este o suferință relativ rară dar deosebit de gravă. În plus este o afecțiune ce apare de obicei la pacienți relativ tineri, activi, în plină stare de sănătate. Mortalitatea este extrem de mare pentru cazurile nerecunoscute și netratate în timp util. Făcând un calcul aproximativ, la o incidența de circa 1 caz pe an la 10 000 de locuitori, reiese că un medic de familie cu 2000 de pacienți pe listă va întâlni un caz nou odată la 5 ani. Pe de altă parte luând în considerație că mortalitatea cazurilor netratate este de peste 80% fată de o mortalitate de sub 30% a cazurilor tratate, reiese că nerecunoașterea bolii duce la fiecare 10 ani la transformarea unui caz curabil într-un deces pentru fiecare medic din rețeaua primară.

În SUA, diagnosticul greșit sau întârziat al HSA a scăzut de la 64% din cazuri în 1985 la 12% din cazuri în 2010 [9], iar mortalitatea pentru cazurile internate și tratate a scăzut de la 57% la 26% din cazuri pentru aceeași perioadă în unele centre din țările industrializate [9].

Clinica în care lucrez tratează peste 100 de cazuri de HSA în fiecare an. În numeroase cazuri de HSA cel puțin o verigă din următorul scenariu cu erori de conduită este întâlnită:

– după cefaleea inaugurală severă pacientul fie rămâne acasă fie la recomandarea medicului de familie sau urgentist se tratează la domiciliu cu antalgice;

– când consultă din nou pentru persistență/agravarea simptomelor este îndrumat eronat la un medic internist, balneolog, psihiatru sau infecționist;

– în secția medicală adesea pacientul este reținut și tratat pentru HTA – encefalopatie hipertensivă (HTA apare frecvent la acești pacienți și este un mecanism natural de apărare față de ischemia cerebrală secundară spasmului vascular cerebral sau hipertensiunii intracraniene);

– în secția balneologie pacientul este adesea tratat pentru spondiloza cervicală (cefaleea occipital și redoarea cefei pot fi eronat considerate discopatie cervicală);

– în secția psihiatrie pacientul este adesea tratat ca sindrom nevrotic pentru cefaleea cu senzație de gheară occipitală sau difuză interpretată eronat ca cefalee nevrotică de contractură musculară sau în cască iar neliniștea pacientului față de severitatea cefaleei interpretată ca sindrom anxios;

– în secția de boli infecțioase interpretarea sindromului meningian ca meningita conduce de obicei la o puncție lombară, se găsește lichid cefalorahidian hemoragic și pacientul este trimis la neurochirurgie, desigur după o anumită întârziere și o manevră (puncția lombară) adesea inutilă și cu un oarecare grad de risc, manevră în general evitată oricând este posibil (sunt citate cazuri de repetare a rupturii anevrismale în timpul puncției lombare);

– chiar atunci când pacientul este îndrumat la neurolog sau la neurochirurgul generalist de multe ori se întârzie explorările (în lipsa investigației imagistice sau în fața rezultatelor neclare se încearcă tratamente de probă pentru accident vascular neprecizat, edem cerebral etc.);

– alteori medicul neurolog sau neurochirurgul generalist întârzie pregătirea cazului prin neinițierea protocolului (punerea pacientului în repaos obligatoriu la pat, evitarea oricărei deplasări inutile a pacientului chiar și cu targa, monitorizare, investigații pentru bilanț preanestezic, evaluarea și compensarea comorbidităților sau a complicațiilor, inițierea profilaxiei vasospasmului cu nimodipina per os, căutarea și înștiințarea familiei că trebuie să însoțească pacientul la centrul de neurochirurgie vasculară pentru consimțământul informat, măsuri ca pacientul să nu consume alimente sau lichide 6 ore înainte de intervenție, grupul sanghin să fie cunoscut și comanda de sânge izogrup izoRh cerută, să solicite investigația angiografică unui neuroimagist cu experiență, să avizeze echipa de neurochirurgie vasculară);

– obținerea promptă a unei imagini angiografice neinvazive (preferabil angio-CT) de calitate depinde de solicitudinea medicului neuroimagist, de colaborarea cu pacientul și anestezistul. O imagine clară este esențială pentru decizia unei intervenții urgente și pentru alegerea între o intervenție microchirurgicală sau endovasculară.

Temporizarea efectuării angiografiei duce adesea la depăşirea celor 72 ore de la debut în care se poate efectua o intervenţie precoce cu risc minim;

– după tratarea anevrismului (clipare sau embolizare) pacientul poate fi mobilizat şi tensiunea arterială crescuta pentru prevenirea efectelor vasospasmului. O eroare frecventă de îngrijire constă în menţinerea pacientului imobilizat la pat şi administrarea ambiţioasa a medicaţiei hipotensoare.

Două caracteristici esenţiale în atitudinea faţă de această boală dorim să rămână clar întipărite în conduita clinică a oricărui cititor al acestui capitol:

1. Depistarea şi iniţierea urgentă a tratamentului în formele uşoare de HSA oferă pacientului de regulă un prognostic excelent. Neglijarea diagnosticului face ca acelaşi pacient să piardă şansa prognosticului bun, să revină tardiv cu a doua ruptură sau în faza complicaţiilor, într-o stare clinică mai gravă cu o şansă de prognostic bun de doar 50% sau chiar mai puţin.

2. Şansa pe care medicina modernă o oferă acestor pacienţi este datorată unei munci de echipă. Concepţia din păcate încă frecventă „nu sunt medicul curant al acestui pacient deci nu prea mă interesează cazul" este duşmanul cel mai devastator al acestei boli. Recunoaşterea bolii în faţa unui caz cu cefalee brusc instalată şi neobişnuit de intensă pentru pacientul respectiv implică o bună educaţie medicală în reţeaua primară şi chiar în populaţia generală. În faţa unui simptom aparent comun (cefaleea), dacă aceasta este neobişnuită pacientul trebuie să se prezinte imediat la medic, medicul trebuie să recunoască imediat prezenţa redorii de ceafă sau caracterul neobişnuit al cefaleei, să pună bolnavul în repaus preferabil pe targă şi să îl linişteascä, să-l îndrume cu ambulanţa în cel mai apropiat centru de neurochirurgie vasculară, sau măcar în cel mai apropiat centru de neurochirurgie generală sau neurologie dotat cu mijloace de neuroimagistică.

Insistăm asupra acestui aspect pentru responsabilizarea fiecărui medic în recunoaşterea diagnosticului de HSA şi educarea pacienţilor pentru o prezentare rapidă, pentru responsabilizarea medicilor de urgenţă, neurologi, neurochirurgi generalişti, neuroradiologi, neurointensivişti pentru efectuarea în timp util a paşilor premergători intervenţiei de securizare a anevrismului (diagnostic imagistic exact al leziunii, punerea pacientului în repaus absolut şi calmarea acestuia, stabilizarea pacientului grav şi compensarea comorbidităţilor când este cazul, avizarea imediată a familiei asupra necesităţii de a însoţi bolnavul şi a semna consimţământul informat pentru intervenţie şi anestezie, efectuarea investigaţiilor uzuale în acest sens (monitorizarea tensiunii arteriale, probe biologice, EKG, grup sanghin etc.)

Cât priveşte tratamentul acestor pacienţi într-un centru cu experienţă, preferabil dotat atât cu echipă de microchirurgie vasculară cât şi cu echipă de intervenţie endovasculară, în ghidul din 2012 pentru managementul HSA anevrismale, al Societăţii Americane de Stroke se fac următoarele recomandări: spitalele cu experienţă restrânsă trebuie să considere transferul pacienţilor cu HSA anevrismală în centrele cu volum mare (adică peste 35 cazuri pe an de HSA anevrismală tratate) şi care au neurochirurgi vasculari cu experienţă, specialişti endovasculari şi un serviciu de neuroterapie intensivă multidisciplinară (recomandare de clasa 1, nivel de evidenţă B).

BIBLIOGRAFIE

1. Dănăila L., Ştefănescu F., Anevrismele cerebrale. Edit. Academiei Române, Bucureşti, 2007.
2. Florian I.Şt., Perju-Dumbrava Lăcrămioara, Opţiuni terapeutice în accidentele vasculare hemoragice, Edit. Medicală Universitară „Iuliu Haţieganu" Cluj-Napoca, 2007.
3. Poeată I, Dănăila L, Ciurea AV, Hemoragia subarahnoidiană, în Ciurea AV: Tratat de Neurochirurgie, vol. 2, Edit. Medicală, Bucureşti, 2011.
4. Poeată I, Dănăila L, Ciurea AV, Anevrismele intracraniene, în Ciurea AV: Tratat de Neurochirurgie, vol. 2, Edit. Medicală, Bucureşti, 2011.
5. Ştefănescu F, Dănăila L, Hemoragia subarahnoidiană anevrismală, Edit. Cartea Universitară, Bucureşti, 2006.
6. LeRoux P.D., Winn RH, Newell D.W., Management of Cerebral Aneurysms, Elsevier Inc, 2004.
7. Krex D, Schackert H.K, Schackert G., Genesis of Cerebral Aneurysms – an update. Acta Neurochir (Wien) 143: 429–449, 2001.
8. Spears J, Macdonald RL, Weir B, Perioperative management of subarachnoid hemorrhage in Winn, H.R. (Ed.), Youmans Neurological Surgery, Saunders Elsevier, New York, 1813–1838, 2011.
9. American Heart Association/American Stroke Association, Connolly E.S. *et al.*, Guidelines for the Management of Aneurysmal Subarachnoid Hemorrhage, Stroke, 2012.
10. Greenberg MS, Handbook of Neurosurgery, Thieme, 2010.
11. Hunt, W.E., Hess, R.M., Surgical risk as related to time of intervention in the repair of intracranial aneurysms. J.Neurosurg. 28, 14–20, 1968.
12. Ferguson, G.G., Physical factors în the initiation, growth and rupture of human intracranial saccular aneurysms. J. Neurosurg. 37, 666–677, 1972.

ANEVRISMELE INTRACRANIENE

ION POEATĂ

DEFINIȚIE. CLASIFICARE

Dilatațiile peretelui arterial poartă numele de anevrisme. Cele mai frecvente anevrisme intracraniene sunt saculare având formă sferoidală (uneori polilobată, mamelonată, complexă) și conexiune cu vasul purtător printr-un colet. Mai rar se întâlnesc anevrisme fuziforme (dilatație globală a unui segment de vas, fără colet, prezente în special pe arterele vertebrale și bazilară) (fig. 5.19).

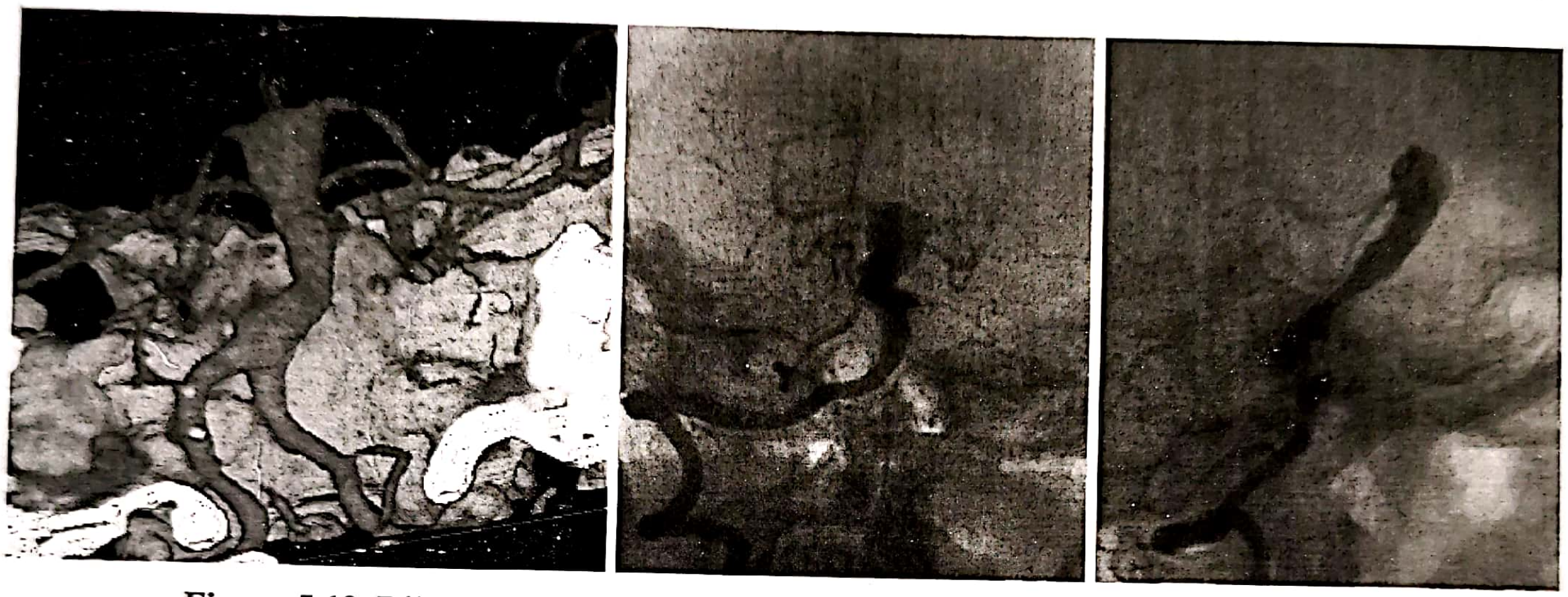

Figura 5.19. Dilatație fusiformă vertebro-bazilară. Imagini angio-CT și angiografie.

Anevrismul disecant constă în apariția unei dilatații a vasului în urma unei disecții arteriale (pătrunderea sângelui între două straturi ale peretelui arterial) în special între adventice și medie.

Manifestarea majoră a anevrismelor intracraniene o constituie ruptura anevrismului ce determină hemoragie subarahnoidiană. Într-un număr important de cazuri ruptura se asociază și cu una sau mai multe dintre următoarele localizări ale hemoragiei: hematom intraparenchimatos, hemoragie intraventriculară, hematom subdural. Doar 1 din 3 anevrisme devin simptomatice, restul fiind descoperiri necroptice sau imagistice incidentale. Circa 3–5% dintre anevrisme devin simptomatice prin compresiunea formațiunilor vecine (îndeosebi nervi cranieni) și nu prin ruptură (anevrisme pseudotumorale).

Cu alte cuvinte, majoritatea HAS (80%) sunt determinate de rupturi anevrismale și 95% dar nu toate anevrismele simptomatice se manifestă prin HSA.

EPIDEMIOLOGIE

Anevrismele intracraniene apar cu precădere după vârsta de 20–30 de ani. Circa două treimi vor rămâne asimptomatice pe tot parcursul vieții în timp ce o treime se vor rupe la scurt timp de la apariție sau după diverse intervale de așa-zisă stabilizare. În studiile necroptice prevalența anevrismelor intracraniene este de 0,01% pentru grupa de vârstă sub 20 de ani, 1,3% pentru grupa 20–39 de ani, 1,8% pentru grupa 40–59 de ani și 2,3% pentru grupa 60–80 de ani.

Aproximativ 1–2% din populația generală are un anevrism intracranian dar incidența HSA anevrismale în aceeași populație este redusă (aproximativ 11 la 100 000 persoane/an).

Riscul de resângerare a unui anevrism rupt și îngrijit doar cu tratament conservator este între 20 și 30% pentru prima lună de la hemoragie. În studiul prospectiv *Cooperative Aneurysm Study* (CAS), resângerarea a fost maximă (4%) în prima zi după HSA pentru ca apoi să fie constantă la o rată de 1% până la 2% pe zi pentru următoarele 4 săptămâni.

După primul an riscul se stabilizează la o rată de aproximativ 3% pe an. Hemoragia recurentă rămâne o consecinţă serioasă a HSA anevrismale cu o rată de deces de aproximativ 70% pentru resângerări. În ultimii ani îmbunătăţirea mijloacelor de diagnostic al HSA şi adresarea rapidă către centre specializate au conturat un tablou al resângerării destul de diferit faţă de studiile mai vechi [1].

Pentru anevrismele descoperite incidental cu ocazia investigaţiilor pentru o altă afecţiune ISUIA 2003 (*International Study of Unruptured Intracranial Aneurysms Investigators*) găseşte următoarele date: rata cumulativă de ruptură după 5 ani de urmărire pentru anevrismele de sub 7 mm, 7–12 mm, 13–24 mm şi peste 24 mm a fost respectiv de 2,5%; 14,5%; 18,4% şi 50% pentru anevrismele situate în circulaţia posterioară (vertebrobazilară) şi cele de arteră comunicantă posterioară şi respectiv de 0%; 2,6%; 14,5% şi 40% pentru restul anevrismelor din circulaţia anterioară (carotidiană). Există şi numeroase critici la adresa acestui studiu.

MORFOPATOLOGIE

Anevrismele intracraniene pot fi saculare (fig. 5.20) sau fusiforme. Anevrismele saculare se prezintă sub forma unor dilataţii sferoidale (corpul anevrismului) ataşat la vasul purtător printr-un colet. În cazul anevrismelor rupte, sediul rupturii este cel mai adesea la nivelul fundului anevrismului (în partea opusă coletului). În afară de forma clasică, sferoidală, corpul anevrismului poate fi alungit, mamelonat, policiclic, polilobat (fig. 5.21).

Din punctul de vedere al dimensiunii, Yasargil [2] clasifică anevrismele saculare în microanevrisme (sub 2 mm), anevrisme mici (2–6 mm, fig. 5.22), mijlocii (6–15 mm), mari (15–25 mm) şi gigante (peste 25 mm pentru cel mai mare dintre diametre, fig. 5.23).

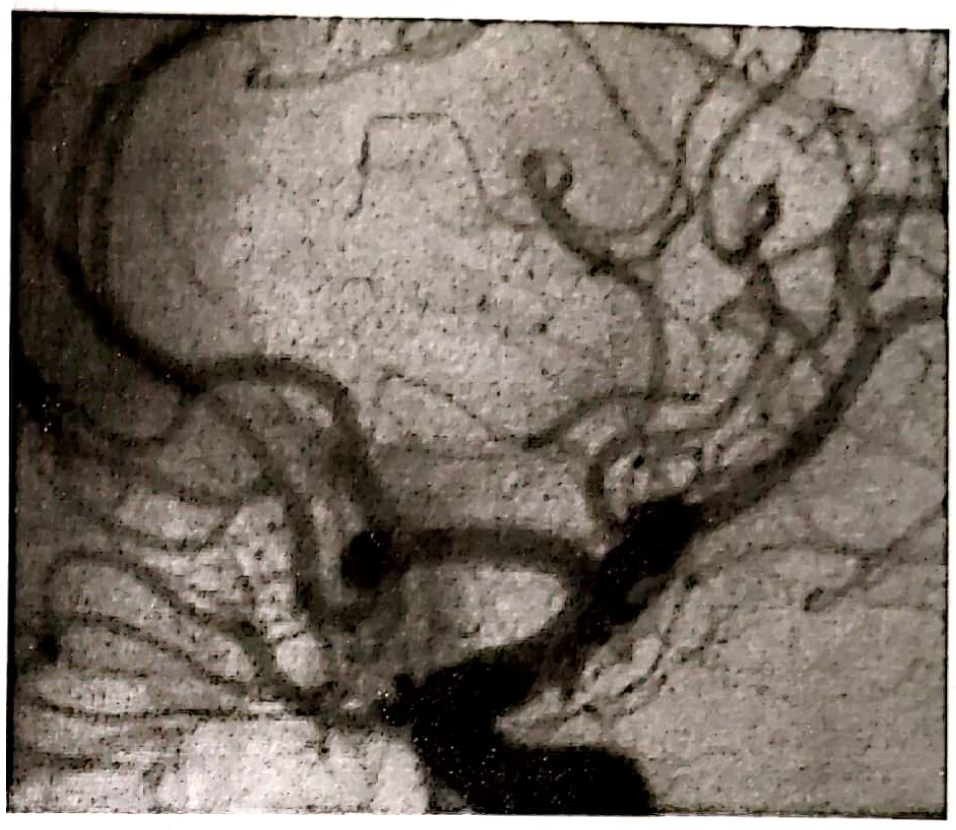

Figura 5.20. Anevrism de arteră comunicantă anterioară. Imagine angiografică endovasculară în care ambele artere pericaloase sunt injectate din artera cerebrală anterioară stângă, dominantă.

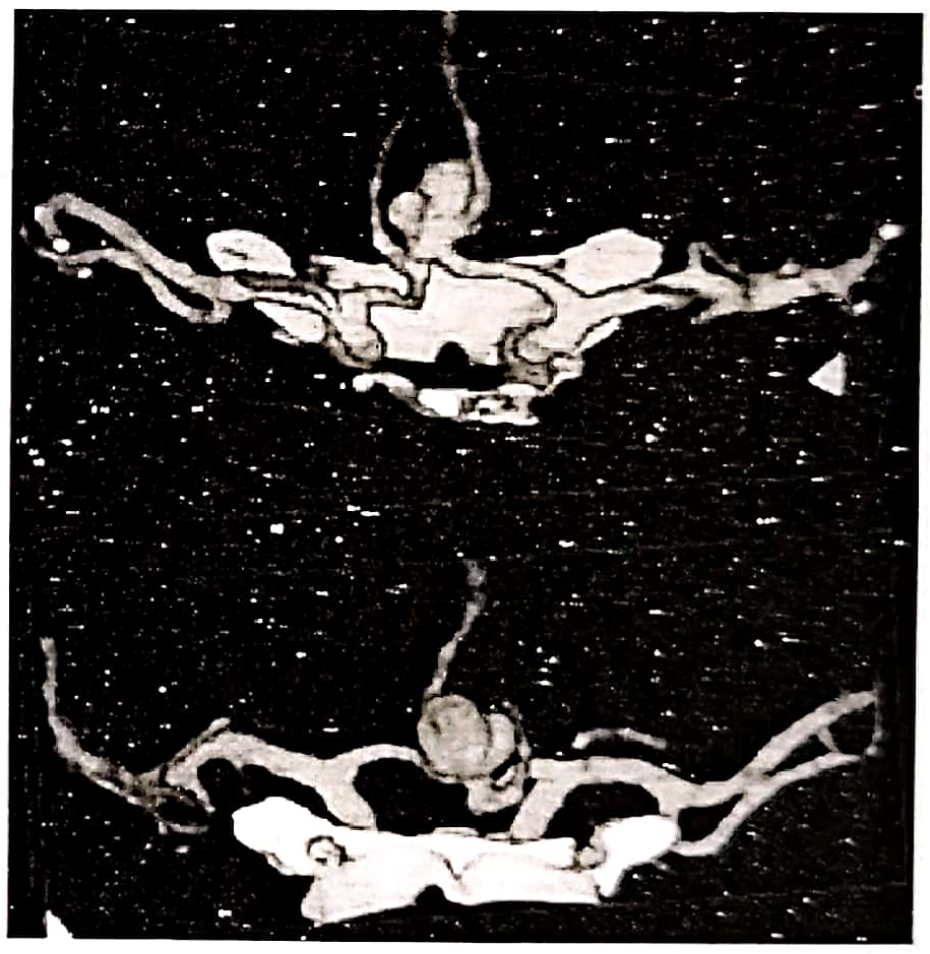

Figura 5.21. Anevrism polilobat voluminos de arteră comunicantă anterioară. Două perspective (anterioară şi postero-superioară) ale angiografiei CT – reconstrucţia tridimensională.

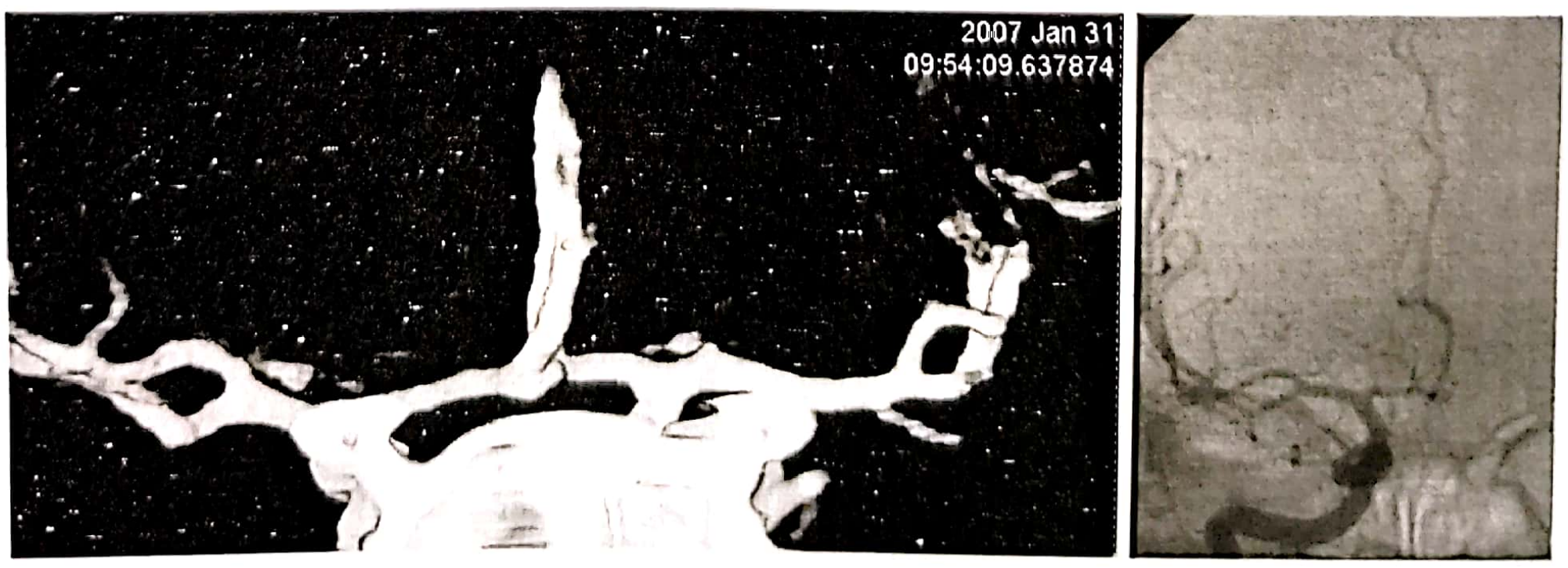

Figura 5.22. Anevrism mic de arteră comunicantă anterioară de mici dimensiuni: Imagine angio-CT şi angiografică.

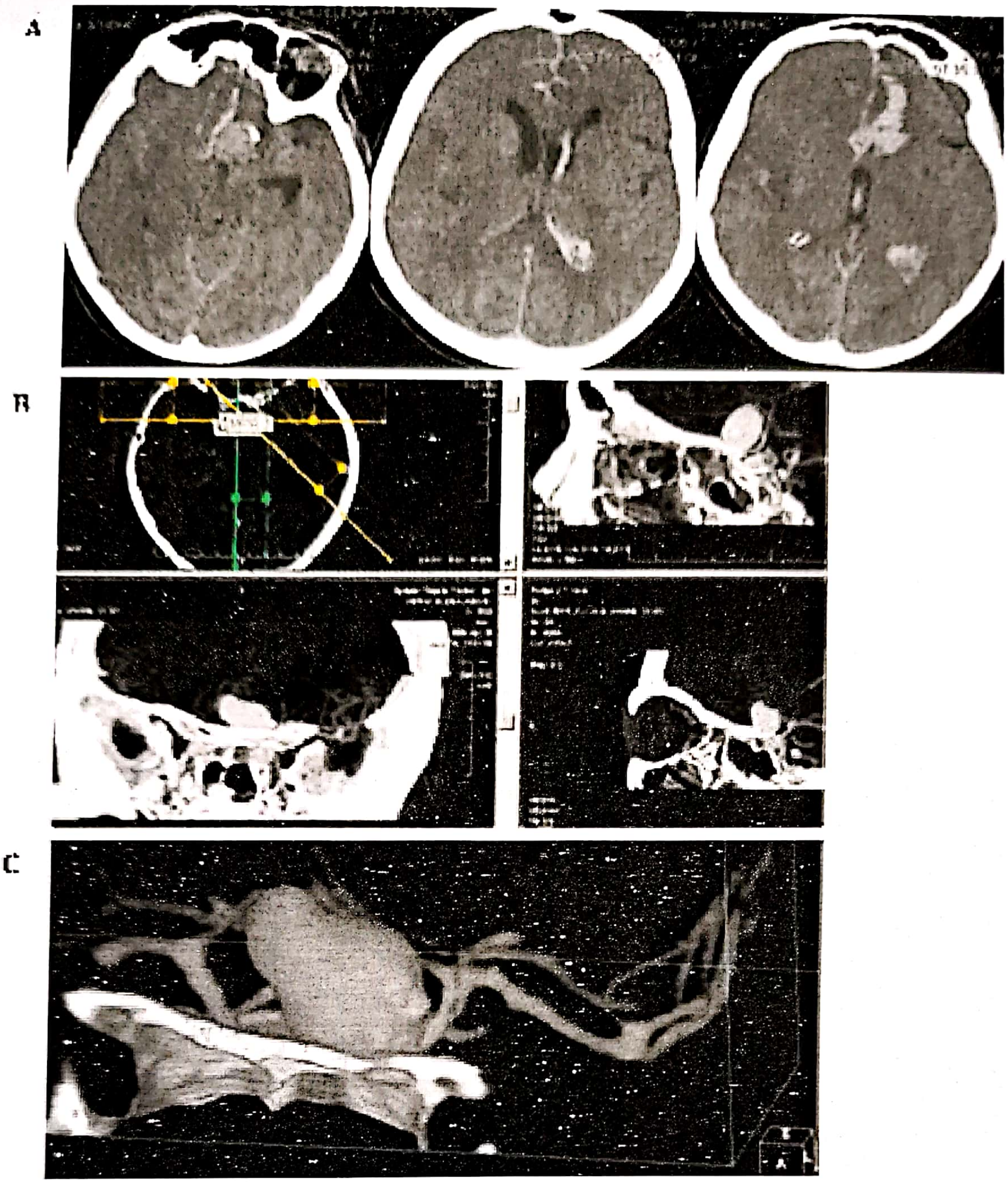

Figura 5.23. Anevrism gigant juxtaclinoidian stâng rupt cu HSA grup Fisher 4. Secţiuni CT fără contrast (A), Angiografie CT (B) şi reconstrucţie tridimensională (C).

Majoritatea anevrismelor rupte sunt cuprinse între 5 şi 15 mm, dar 13% din anevrismele rupte sunt sub 5 mm în diametru. Dimensiunea medie a anevrismelor rupte este de aproximativ 9 mm, în timp ce cea a anevrismelor ne-rupte este de 4,7 mm.

Anevrismele intracraniene saculare, în ordinea frecvenţei, sunt cel mai adesea localizate la următoarele nivele [3]:

– 85–95% în sistemul carotidian, cu următoarele trei cele mai comune localizări:

- ACoA 30%,
- ACoP 25%,
- ACM 20%;

– 5–15% în circulaţia posterioară (vertebrobazilară):

- aproximativ 10% la nivelul arterei bazilare: bifurcaţia bazilarei (vârf de bazilară) sunt cele mai comune urmate de artera bazilară – ACS, joncţiunea între AVC şi AB, AICA,
- 5% pe artera vertebrală, joncţiunea AV-PICA fiind cea mai comună;

– 20–30% din pacienţi prezintă anevrisme multiple.

ETIOPATOGENIA ANEVRISMELOR INTRACRANIENE SACULARE (ASIC)

Anevrismele saculare sunt cele mai frecvente şi au fost considerate în trecut în mare majoritate congenitale sub raportul unui defect sectorial congenital al tunicii medii a peretelui arterial care, în decursul vieţii, proemină treptat formând anevrismul. La ora actuală etiopatogenia este considerată mai degrabă de tip degenerativ. Unele au origine infecţioasă demonstrată (de obicei în endocardite) sau post-traumatică (3–5%). Anevrismele fusiforme sunt cel mai adesea aterosclerotice, uneori rezultatul unei disecţii între tunicile vasculare (anevrisme disecante).

Numeroase observaţii clinice, date experimentale şi studii statistice moderne susţin mai degrabă un model degenerativ multifactorial al patogenezei ASIC decât modelul congenital amintit. În zonele de perete arterial supuse unui stres hemodinamic important se produce un dezechilibru între progresia degenerării tisulare şi procesele de remodelare naturale. Apar defecte secundare ale peretelui vascular ce pot evolua spre formarea unui sac anevrismal. Câteva scenarii sunt posibile pentru evoluţia anevrismului: creştere rapidă şi rupere, stabilizare, reluarea creşterii cu restabilizare sau ruptură. Creşterea şi/sau ruptura apare în momentul în care rezistenţa peretelui este depăşită de stresul hemodinamic.

Patogeneza anevrismelor cerebrale este legată de: 1. Caracteristicile circulaţiei sanguine, 2. Rezistenţa peretelui vascular şi 3. Procesele de remodelare. Observaţiile clinice şi de laborator susţin ipoteza că anevrismele intracraniene se formează pe parcursul unei perioade scurte de timp şi fie că se rup, fie suferă transformări „stabilizatoare".

a. Relaţia dintre dinamica circulaţiei cerebrale şi geometria arterială (**stresul hemodinamic cronic asupra peretelui vascular**) joacă un rol important în patogeneza ASIC. Locaţiile obişnuite pentru formarea anevrismelor sunt în strânsă legătură cu zonele de agresiune circulatorie: coturile vasculare strânse (paraclinoidiene), zonele de bifurcaţie (cerebrala medie, trunchiul bazilar), de ramificare (carina distală de birfucare de pe originea arterei comunicante posterioare) sau de joncţiune (artera comunicantă anterioară). Aceste locaţii sunt supuse unui stress mural ridicat şi unor variaţii circulatorii complexe. De obicei, anevrismele sunt orientate pe direcţia de curgere proximală a fluxului sanguin.

Analiza computerizată a dinamicii fluidelor (CDF) combinată cu imagini angiografice 3D (angiografie RM, angiografie CT, sau angiografie 3D cu substracţie digitală) pune la dispoziţie parametrii hemodinamici in vivo, cum ar fi: viteza de curgere, formarea de vârtejuri persistente sau tranzitorii în sacul anevrismal, stressul mural în anevrism şi zonele de stress crescut în timpul ciclului cardiac. Marile artere cerebrale, spre deosebire de cele sistemice, pulsează liber în lichidul cefalo-rahidian, nefiind înconjurate de ţesuturi.

b. **Rezistenţa peretelui vascular**. Structura unei artere cerebrale este compusă din următoarele straturi: intima (celule endoteliale, un strat subţire de colagen şi o lamină internă elastică, bine dezvoltată), media (celule musculare netede) şi adventicea. Lamina elastică externă, prezentă în arterele extracraniene este absentă (media nu are elastică), ceea ce predispune arterele intracraniene în mod particular la formarea de anevrisme.

Injurii aduse endoteliului, degenerarea/ distrugerea laminei elastice interne şi subţierea stratului de celule musculare la nivelul mediei sunt semne precoce ale anevrismelor. Peretele anevrismal este format din intimă şi adventice, îngroşate prin hialinizare.

În anevrismele rupte (obţinute la autopsie) se găseşte un conţinut redus în colagen şi pierderea stratului endotelial luminal. Prin contrast, anevrismele nerupte au un conţinut dublu de colagen faţă de un perete arterial normal. Celulele endoteliale formează un strat intact ce căptuşeşte lumenul arterelor cerebrale în cele mai multe din anevrismele nerupte, în schimb, stratul endotelial continuu este absent în cele mai multe din anevrismele rupte.

c. **Procesele de remodelare**. Se consideră că lamina elastică internă degenerează ca urmare a stresului hemodinamic prelungit; mecanismul de compensare este reprezentat de îngroşarea intimei sau formarea de „pernuţe" intimale.

Proliferarea celulară, conţinutul crescut de colagen şi reconstituirea stratului endotelial, procese observate în anevrismele nerupte pot fi mecanisme reparatorii care compensează pierderea laminei elastice interne şi conduc la stabilizarea anevrismului.

Leziunile proteolitice ale peretelui vascular cauzate de inflamaţie (inflamaţia conduce la eliberarea de metaloproteinaze şi alte enzime proteolitice) formează un mecanism fiziopatologic important în ateroscleroză, anevrismul aortic abdominal şi arterită. Câteva observaţii sugerează că un mecanism asemănător ar putea fi implicat în patogeneza anevrismelor intracraniene.

Pierderea echilibrului dintre proteaze şi antiproteaze este un posibil factor de risc pentru dezvoltarea anevrismelor intracraniene. Degradarea proteinelor matricei extracelulare de către enzimele proteolitice (proteaze) este reglată de inhibitorii de proteaze (antiproteaze). Un defect al matricei extracelulare a peretelui arterial, cea care asigură rezistenţa arterelor intracraniene, joacă foarte probabil un rol în fiziopatologia anevrismelor intracraniene.

Fibrele de elastină care se găsesc cu precădere în lamina elastică internă, sunt principalele elemente de rezistenţă şi sunt responsabile de dilatare şi revenire la forma iniţială a arterei.

d. **Factori endogeni şi exogeni în etiopatogenia ASIC.** Numeroase afecţiuni ereditare ale ţesutului conjunctiv au fost asociate cu anevrismele cerebrale: boala renală polichistică congenitală autozomal dominantă, sindromul Ehlers-Danlos tip IV, alte afecţiuni ale colagenului de tip III, pseudoxanthoma elasticum, deficienţa de alfa1-antitripsină, sindromul Marfan, neurofibromatoza de tip I, scleroza tuberoasă. Un model de moştenire familială a putut fi pus în evidenţă la mai puţin de 2% din cazurile de anevrisme intracraniene. În cele mai multe cazuri de anevrisme familiale acest model este neclar.

Patru studii de tipare genetică au identificat locaţii genetice asociate cu anevrismele intracraniene. Trei dintre aceste locaţii includ gene funcţionale candidate pentru codarea proteinelor structurale, componente ale matricei extracelulare: elastina şi colagenul de tip 1A2 fiind cei mai promiţători candidaţi deoarece, în cazul lor, s-a pus în evidenţă şi asocierea alelică cu anevrismele intracraniene. Totuşi, variaţiile acestor gene explică doar o mică parte din factorii genetici implicaţi în anevrismele intracraniene. Sunt necesare alte studii pentru identificarea altor gene posibile candidate.

În cazul anevrismelor traumatice şi infecţioase factorul patogen extrinsec este evident. ASIC sunt de 1,6 ori mai frecvente la femei decât la bărbaţi. Riscul este mai mare la femeile aflate la menopauză. Fumatul, consumul de alcool şi hipertensiunea sunt discutate ca şi factori de risc ai ASIC. Fumatul a fost demonstrat ca şi factor de scădere a eficienţei alfa1-antitripsinei, principalul inhibitor al enzimelor proteolitice. Câteva date statistice sugerează că incidenţa rupturii anevrismale este mai crescută în anotimpul de primăvară şi toamnă.

FORME CLINICE (PREZENTAREA ANEVRISMELOR)

Ruptura anevrismală cel mai frecvent produce HSA care însă poate fi însoţită şi de hemoragie în alte compartimente intracraniene: hematom intracerebral în 20–40% din cazuri (mai frecvent în anevrismele de arteră cerebrală medie), hemoragie intraventriculară 13–28%, hematom subdural 2–5% [3].

Circa 65% din anevrismele intracraniene rămân asimptomatice pe tot parcursul vieţii. Acest fapt a dat naştere unei vaste literaturi cu privire la tratamentul anevrismului asimptomatic, descoperit incidental, cu ocazia investigaţiilor pentru o altă afecţiune. Pe de altă parte, anevrismul care a rupt poate avea următoarele consecinţe:

a. *moarte subită* – 15% din cazuri;

b. *stare gravă* – 25%, scor Hunt şi Hess IV şi V, în serviciile bine dotate atitudinea actuală constă în echilibrarea şi stabilizarea rapidă a pacientului din punct de vedere al parametrilor vitali urmată de închiderea anevrismului de obicei pe cale endovasculară. Totuşi intervenţia amânată (endovasculară sau microchirurgicală) rămâne o opţiune atunci când nu există condiţii tehnice suficiente, riscul intervenţiei este crescut în raport cu vârsta, comorbidităţile, dificultatea anevrismului etc.;

c. *stare mediocră* – 30%, scor Hunt şi Hess III, permite intervenţia imediată de obliterare a anevrismului cu condiţia unei dotări anestezice, intervenţionale şi operatorii optime;

d. *stare clinică relativ bună* (scor Hunt şi Hess II: 30%) care permite intervenţia imediată de obliterare a anevrismului.

Odată rupt, deşi în momentul examinării de obicei hemostaza naturală este deja prezentă, anevrismul are cu totul alt prognostic decât anevrismul care nu a rupt niciodată. Tromboza la nivelul rupturii nu constituie decât o hemostază provizorie şi doar 30% din anevrismele netratate vor evolua către cicatrizare stabilă la nivelul rupturii. Pentru restul de 70% dintre anevrismele rupte, repetarea rupturii apare şi are loc cu atât mai frecvent cu cât ne aflăm în perioada de timp mai apropiată faţă de ruptura iniţială. Repetarea rupturii este adeseori fatală.

În afară de ruptura anevrismală, alte manifestări clinice ale anevrismelor pot fi [3]:

a. efectul de masă apare după o creştere anevrismală şi uneori poate preceda ruptura. Constă în compresiunea structurilor învecinate: trunchi cerebral, alte zone de parenchim cerebral, chiasma optică, nervi cranieni (mai ales paralizie de nerv 3), compresiune pe glanda sau tija pituitară;

b. infarcte de mici dimensiuni sau ischemii tranzitorii datorate embolizării distale (inclusiv amauroza fugace, hemianopsie omonimă);

c. pot apare crize convulsive ca rezultat al gliozei localizate fără a însemna în mod obligatoriu o expansiune a anevrismului.

Există particularităţi ale anevrismelor intracraniene în funcţie de localizare, dimensiune, complexitate, leziuni asociate.

În majoritatea cazurilor diagnosticul de anevrism intracranian se pune prin explorarea angiografică a pacienţilor cu hemoragie subarahnoidiană sau a pacienţilor la care suspiciunea de anevrism apare incidental pe un CT sau RMN cerebral efectuat pentru o altă afecţiune. Tipurile de angiografii cerebrale au fost detaliate în alt capitol.

Repetarea rupturii anevrismale (resângerarea) constituie în mod statistic complicaţia cu cel mai mare risc vital şi invalidant după o primă HSA. Depistarea şi tratarea precoce a anevrismului rupt constituie atitudinea fundamentală ce derivă din acest concept. Totuşi decizia terapeutică optimă se obţine prin găsirea echilibrului (compromisului) între măsurile terapeutice contradictorii adresate celor două afecţiuni simultane care constituie HSA anevrismală: pe de o parte HSA cu complicaţiile ei, pe de altă parte anevrismul fisurat şi închis spontan printr-o tromboză provizorie a rupturii cu risc major de resângerare. Unele măsuri terapeutice, favorabile uneia dintre cele două afecţiuni pot să o agraveze pe cealaltă. De pildă, medicamentele antifibrinolitice (acid tramexanic) reduc riscul de resângerare dar cresc riscul de infarct cerebral şi prin urmare nu au nici un efect asupra prognosticului general.

Frecvenţa maximă de resângerare este de 4% în prima zi, apoi 1,5% zilnic pentru următoarele 13 zile, 15–20% ziua 14–21, 50% pentru primele 6 luni, după aceea riscul este de aproximativ 3% pe an cu o rată a mortalităţii de 2% pe an. 50% din decese apar în prima lună.

Înainte de 1980, ca o strategie de tratament pentru prevenirea resângerării dintr-un anevrism rupt, unii propuneau 6 săptămâni de repaus la pat. Repausul la pat neînsoţit de o metodă de obliterare a anevrismului este inferior chirurgiei pentru prevenirea resângerării. Chiar dacă repausul la pat rămâne parte a protocoalelor moderne, este urmat imediat ce condiţiile o permit de măsuri definitive de excludere a anevrismului din circulaţie pentru a preveni resângerarea (clipare microchirurgicală sau ocluzionare cu spirale pe cale endovasculară) [1].

DECIZIA CHIRURGICALĂ PENTRU TRATAMENTUL ANEVRISMELOR CEREBRALE

Scopul fundamental al tratamentului anevrismelor intracraniene este realizarea ocluziei complete, permanente şi sigure a anevrismului. Anevrismele pot fi închise prin mijloace chirurgicale sau endovasculare sau prin combinarea ambelor tehnici. Unele anevrisme totuşi nu pot fi închise şi pot fi tratate mai eficient prin sacrificarea vasului părinte sau reconstrucţie vasculară. Alegerea modalităţii de tratament celei mai eficiente şi sigure pentru fiecare pacient este o decizie terapeutică de maximă importanţă.

Trebuie trataţi pacienţii cu anevrisme nerupte care prezintă următoarele caracteristici: HSA de la un alt anevrism, anevrism simptomatic prin compresiune pe structurile nervoase, anevrism mai mare de 10 mm în diametru şi anevrismele între 6 şi 9 mm dacă pacientul este tânăr sau de vârstă mijlocie. Pacienţii cu anevrisme cu diametrul mai mic de 6 mm trebuie supuşi unei angiografii de urmărire în intervalul a doi ani şi trebuie trataţi dacă leziunea se măreşte. Decizia de a închide anevrismul chirurgical sau endovascular trebuie să se bazeze pe morfologia anevrismului şi pe vârsta şi condiţia medicală a pacientului [4].

PRIVIRE DE ANSAMBLU ASUPRA TEHNICILOR DE EXCLUDERE DIN CIRCULAŢIE A ANEVRISMELOR

Alegerea celui mai bun tratament depinde de starea clinică a pacientului, anatomia anevrismului, abilitatea neurochirurgului, dotarea serviciului. Cliparea chirurgicală a coletului sau ocluzionarea sacului anevrismal cu spirale metalice (GDC – *Guglielmi Detachable Coils*) introduse pe cale endovasculară, constituie în prezent metodele de elecţie în tratamentul majorităţii anevrismelor.

Standardul curent în practica chirurgicală impune disecţia microchirurgicală şi cliparea coletului anevrismal.

Scopul chirurgiei anevrismale este închiderea anevrismului cu păstrarea intactă a tuturor vaselor normale şi reducerea la minim a leziunilor pe ţesutul cerebral şi nervii cranieni. Plasarea clipului prea jos pe vas duce la obturarea vasului purtător, în timp ce plasarea prea distală lasă pe loc un rest anevrismal cu un oarecare risc de ruptură ulterioară (fig. 5.24).

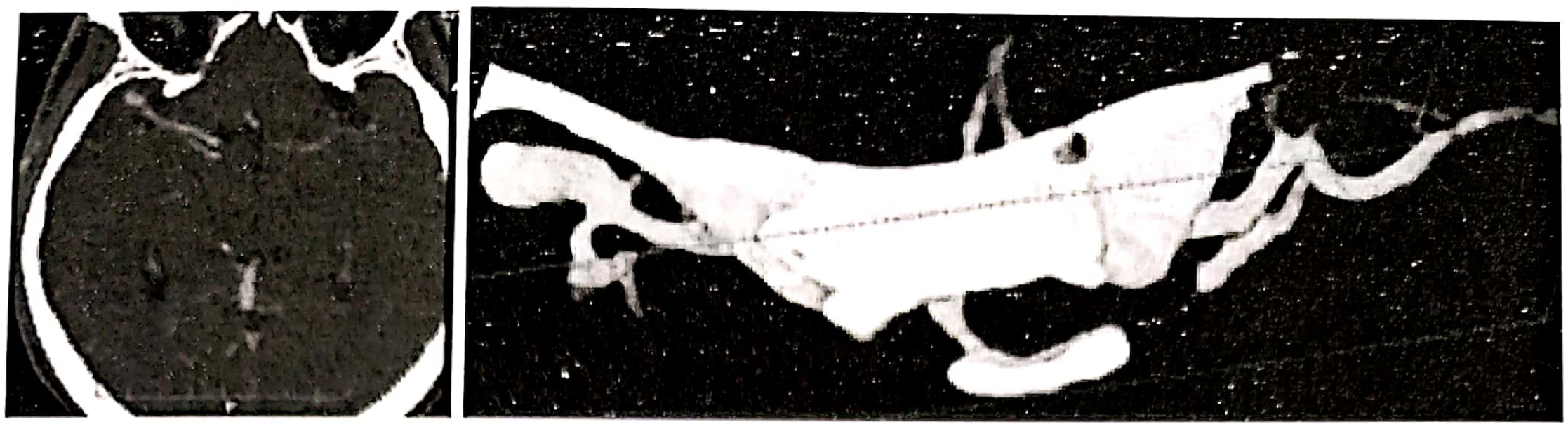

Figura 5.24. Anevrism de bifurcaţie de arteră cerebrală medie dreaptă: angiografia CT şi reconstrucţia tridimensională permit planificarea virtuală a operaţiei distanţa de la pterion la anevrism cât şi raportul coletului cu ramurile arteriale fiind uşor de calculat.

Utilizarea clipurilor temporare pe artera aferentă pe parcursul diferitelor etape în disecţie şi clipare, în special în cazul anevrismelor mari şi dificile a intrat în tehnicile curente odată cu îmbunătăţirea măsurilor intraoperatorii de protecţie cerebrală la ischemie. Anevrismele care nu pot fi clipate (anevrisme fusiforme, unele anevrisme complexe sau gigante) trebuie abordate prin alte tehnici cum ar fi anevrismorafia, excizia cu interpolarea de grefon venos sau alte forme de reconstrucţie arterială (fig. 5.25), *wrapping*-ul (învelirea pungii anevrismale cu un material: muşchi, răşini sintetice, teflon, clei de fibrină, pentru întărirea peretelui). În unele cazuri cu anevrisme gigante sau fusiforme, se poate folosi ligatura arterială proximală (ligatura hunteriană) pentru a reduce presiunea intra-anevrismală sau *trapping*-ul: întreruperea fluxului sanguin atât distal cât şi proximal faţă de anevrism. În funcţie de capacitatea circulaţiei colaterale aceste procedee pot fi precedate de un by-pass extra-intracranian în cazurile în care se anticipează intoleranţa la sacrificarea vasului purtător.

Variantele, dificultăţile şi complicaţiile posibile în intervenţiile endovasculare sunt prezentate într-un alt capitol.

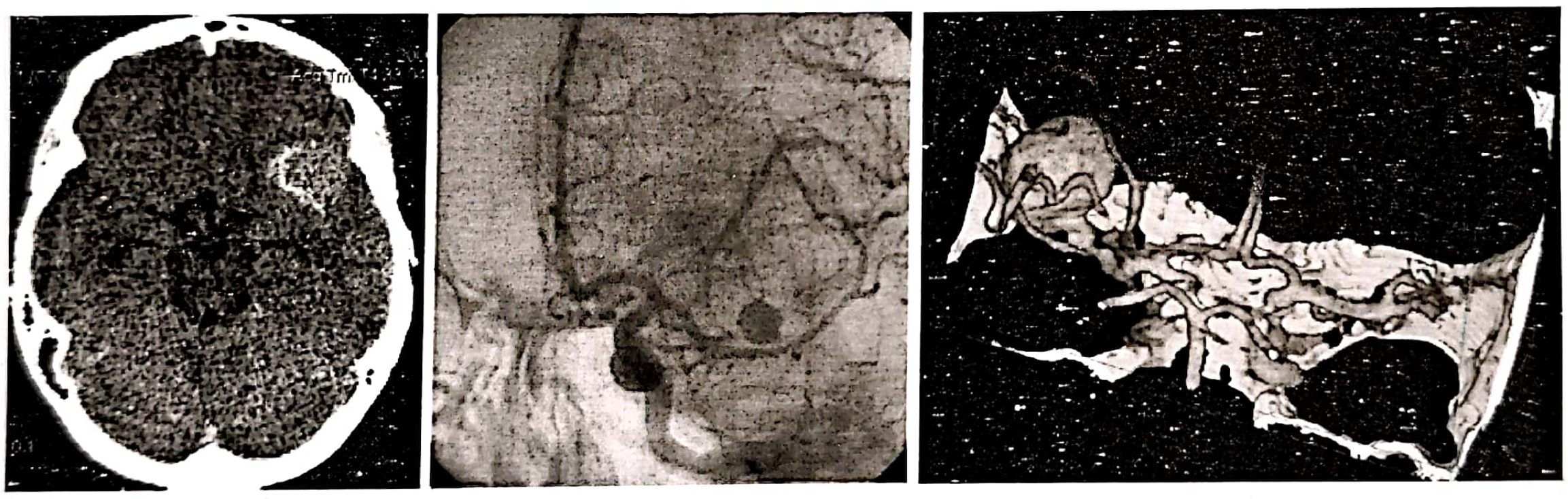

Figura 5.25. Anevrism gigant de arteră cerebrală medie parţial trombozat, cu calcificări la nivelul peretelui şi ramul inferior de bifurcaţie M1 cu origine în corpul anevrismal. A necesitat rezecţia sacului anevrismal, endarterectomia bifurcaţiei şi reconstrucţie arterială cu clipuri şi sutură.

PROGRAMAREA INTERVENŢIEI

Alegerea momentului intervenţiei de închidere a anevrismului este un subiect controversat. De principiu există următoarele eventualităţi: 1. intervenţia precoce (în primele 3 zile de la ruptura anevrismului, de obicei în aceeaşi zi sau în ziua următoare internării pacientului cu HSA), 2. intervenţia în perioada de risc pentru vasospasm (la pacienţii în stare bună şi la care se apreciază un risc crescut de repetare a hemoragiei ţinând cont de HTA, agitaţie, conformaţia şi poziţia anevrismului, existenţa unei alte rupturi în antecedente etc.) şi 3. chirurgia tardivă (de obicei după 10–14 zile de la HSA la pacienţii care nu au dezvoltat vasospasmul şi sunt în stare bună sau după dispariţia vasospasmului la cei la care acesta s-a produs şi după ieşirea pacientului dintr-o stare gravă prelungită ca urmare a hemoragiei iniţiale).

Pentru intervenţia precoce există următoarele argumente: exclude riscul de resângerare (risc maxim în perioada imediat următoare HSA), facilitează tratamentul vasospasmului (permite creşterea presiunii arteriale). În cazul intervenţiei microchirurgicale în plus există avantajul posibilităţii de evacuare a unei cantităţi de sânge din cisternele subarahnoidiene ceea ce ar scădea riscul de declanşare a vasospasmului. Deşi mortalitatea operatorie este mai mare pentru intervenţia precoce, mortalitatea generală este mai redusă.

Împotriva chirurgiei precoce şi în favoarea chirurgiei tardive argumentele sunt:

- edemul cerebral este cel mai sever imediat după HSA (implică o retracţie a creierului mai agresivă, retractoarele au o tendinţă mai mare să producă dilacerări în acest creier mult mai friabil);
- posibila creştere a incidentei vasospasmului după chirurgia precoce datorită disecţiei pe vase [3], sau după manipulările cateterelor în cazul intervenţiei endovasculare.

Prognosticul pare să fie mai nefavorabil când intervenţia chirurgicală se practică între zilele 4–10 după HSA („intervalul vasospastic") faţă de intervenţiile precoce sau tardive [3].

Anevrismele multiple (fig. 5.26). Anevrismele multiple se găsesc la 30% dintre bolnavii cu HSA. În aceste cazuri problema diagnostică esenţială o constituie identificarea anevrismului rupt. Pentru alegerea ţintei iniţiale. Închiderea celorlalte anevrisme poate fi făcută în acelaşi timp operator când sunt atacabile prin acelaşi abord sau în mai mulţi timpi operatori, prin intervenţii multiple endovasculare, microchirurgicale sau alternative.

Depistarea şi tratarea anevrismului în faza de anevrism asimptomatic este problematică la ora actuală: o investigaţie angiografică negativă nu înlătură riscul unei viitoare hemoragii anevrismale căci există riscul apariţiei subsecvente a unui anevrism (anevrisme *de novo*), pe de altă parte, în funcţie de vârsta pacientului, poziţia, mărimea şi complexitatea anevrismului există situaţii în care riscul unei intervenţii de excludere a anevrismului nerupt din circulaţie cu tehnicile actuale (microchirurgical sau endovascular) este mai mare decât riscul evoluţiei naturale.

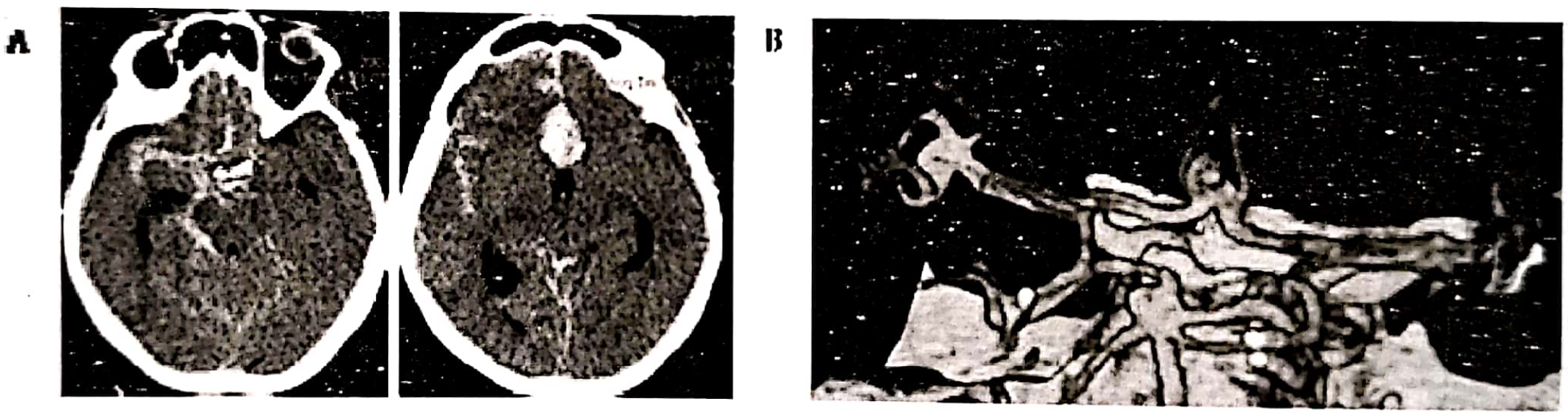

Figura 5.26. Caz cu anevrisme cerebrale multiple: anevrism de arteră comunicantă anterioară rupt şi anevrisme de: bifurcaţie de arteră cerebrală medie stângă şi de vârf de bazilară asociate nerupte: A – Imagini CT: HSA grup Fisher 3 şi B – Angiografie CT vedere posterioară.

BIBLIOGRAFIE

1. American Heart Association/American Stroke Association, Connolly E.S. *et al.*, Guidelines for the Management of Aneurysmal Subarachnoid Hemorrhage, Stroke, 2012.
2. Yasargil, M.G. Microneurosurgery, II – Clinical Considerations, Suergery of the intracranial aneurysms and results. Georg Thieme Verlag, Stuttgart, 1994.
3. Greenberg MS, Handbook of Neurosurgery, Thieme, 2001.
4. LeRoux P.D., Winn RH, Newell D.W., Management of Cerebral Aneurysms, Elsevier Inc, 2004.

POSIBILITĂŢI ŞI LIMITE ALE TERAPIEI ENDOVASCULARE ÎN NEUROCHIRURGIE

NICOLAE DOBRIN

Debutul terapiei endovasculare în sfera neurochirurgicală este strâns legat de Egas Moniz neurolog, psihochirurg portughez 1874–1955. Egas Moniz este considerat părintele angiografiei şi a avut la acea vreme roluri importante în psihochirurgie pentru care a fost desemnat laureat al premiului Nobel în anul 1949. O deschidere importantă a abordului intravascular a fost realizată de catre Lussenhof, un neurochirurg care a descris tehnici de tratare a malformaţiilor arteriovenoase prin embolizare cu silastic.

Un alt punct de cotitură în accesul vascular îl reprezintă tehnica Seldinger. Tehnica Seldinger este o procedură medicală pentru a obţine acces sigur la vasele de sânge şi la alte organe luminale. Este numită după dr. Sven Ivar Seldinger 1921–1998, un radiolog suedez din Mora, Dalarna care a introdus procedura în 1953. Această procedură permite abordul vascular cu ajutorul ghidurilor şi microghidurilor pe care se ascensionează apoi cateterele si microcateterele.

În anii ’70 Serbinenko anticipând avantajele chirurgiei minim invazive realizează embolizarea anevrismelor cerebrale cu baloane detaşabile din latex. Orizonturile unor intervenţii fără aborduri laborioase şi invazive cu recuperare rapidă postintervenţională încep să capete contururi din ce în ce mai semnificative. Tehnica lui Serbinenko este preluată şi dezvoltată de ţările occidentale care la început o folosesc în tratarea anevrismelor, MAV-urilor sau neoformaţiilor hipervasculare cu caracter inoperabil. Astfel, tratamentul endovascular capătă mai multe valenţe una este ce a rezolvării unor leziuni inaccesibile chirurgical prin tehnicile clasice şi alta este cea a minim invazivităţii adică reducerea complicaţiilor legate de căile obişnuite de abord cu o recuperare postintervenţională rapidă.

La începutul anilor 1990 încep studiile de evaluare a ceea ce va revoluţiona abordarea tehnică a anevrismelor cerebrale este vorba despre GDC – *Gugliemi Detachable Coils*, spirale detaşabile de platină care realizează ocluderea endovasculară a anevrismelor. În 1995, FDA aprobă aceste *device*-uri şi în numai 5 ani se realizează peste 70000 de proceduri de embolizare în peste 300 de centre medicale pe mapamond. Este vorba de ţările foarte dezvoltate, SUA, Europa de Vest. În paralel, industria producătore de device-uri de embolizare a dezvoltat sisteme din ce în ce mai faisabile, microcateterele si microghidurile de acces intraanevrismal ajung la dimensiuni şi flexibilitaţi inimaginabile uneori sub 0,07 inch iar cateterele de ghidaj se conformează cu cele mai inaccesibile aspecte şi tortuozităţi vasculare.

Abordul endovascular deschide noi posibilităţi şi în tratamentul *stroke*-ului prin tromboliza intraarterială. Studiile clinice încep să se dispute între edarterectomia şi *stenting*-ul carotidian, pentru care sunt cel puţin 50 000 de proceduri anual numai în America de Nord. În aceste condiţii aşa-numitul câmp al intervenţiilor endovasculare cerebrale începe să se extindă exploziv. Un număr de specialităţi implicate încep să-şi dispute interesul în managementul minim invaziv al pacientului cu probleme cerebrovasculare, neurochirurgia, neuroradiologia, neurologia. Apare astfel dificultatea în a determina ce specialitate este cea mai potrivită pentru a efectua asemenea proceduri. De exemplu, procedurile de stentare carotidiană sunt efectuate preponderant de cardiologi şi doar în 5% din cazuri de către neurochirurgi. Astfel, cardiologii justifică că au cea mai mare experienţă în angioplastie şi *stenting*, neuroradiologii susţin că procedurile de *stenting* carotidian ar trebui efectuate de ei deoarece au cea mai mare experienţă în probleme de rezolvare a patologiei vasculare pe cale neurongiografică, neurochirurgii şi chirurgii neurovasculari susţin că este teritoriul lor, iar neurologii ca au cele mai multe cunoştinţe medicale în teoria şi tratamentul *stroke*-ului. În mod evident fiecare specialitate oferă avantaje şi abilitaţi în tehnicile endovasculare dar în acest mediu foarte complex neurochirurgia şi neuroradiologia se întrepătrund având experienţa tratării dificilelor cazuri de patologie vasculară şi abilităţile practice de manipulare a microdevice-urilor de embolizare în câmp radiologic.

Progrese fundamentale s-au realizat odată cu introducerea tehnicilor SAC şi BAC adică *stent assisted coil-ing* şi *balloon assisted coil-ing* tehnici ce au revoluţionat abordul endovascular al anevrismelor cu colet larg sau al anevrismelor cu eferenţe vasculare. Tehnicile de embolizare devin din ce în ce mai sigure se standardizează procedura prin utilizarea angiografiei rotaţionale 3D, a navigării microcateterului în roadmap 3D, stabilirea poziţiei de lucru prin expunerea celui mai bun unghi de vizualizare a coletului anevrismal şi introducerea primei spirale de contur sau cage care este o spirală 3D perfect mulată pe formă şi endoteliul anevrismal, urmează spiralele de umplere şi apoi microspiralele de închidere *finishing* care au rolul de a realiza ocluderea coletului (fig. 5.27, 5.28).



Figura 5.27. Studiu 3D rotaţional angiografic al unui anevrism de joncţiune arteră cerebeloasă superioară, artera cerebrală posterioară pe stânga cu emergenţe vasculare la nivelul coletului şi rezolvarea sa prin embolizare cu coils-uri GDC (Laboratorul de Diagnostic şi Terapie Endovasculară, Spitalul Clinic prof. dr. Nicolae Oblu Iaşi).

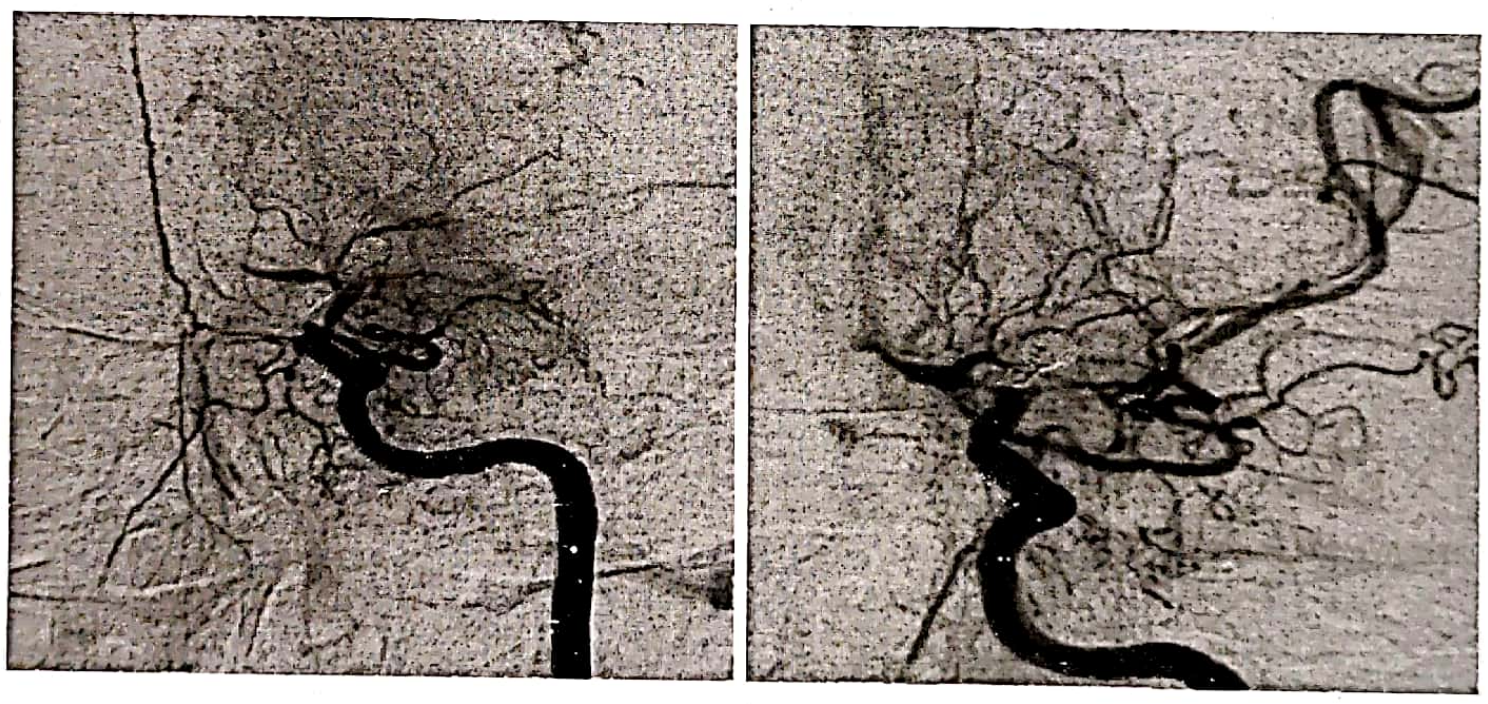

Figura 5.28. Anevrism de terminaţie carotidiană internă stângă cu vasospasm, complicat cu ocluzie postintervenţională a ACA şi ACM stâng rezolvate prin tehnica embolizării asistată de balon hipercompliant (Laboratorul de Diagnostic şi Terapie Endovasculară, Spitalul Clinic prof. dr. Nicolae Oblu Iaşi).

Referitor la malformaţiile arterio-venoase abordul endovascular îşi dispută supremaţia datorită faptului ca permite un diagnostic hemodinamic de acurateţe maximă. Embolizarea MAV are, de asemenea, o paletă largă de agenţi terapeutici de la ciano-acrilaţi la ONYX considerat un compus revoluţionar datorită capacităţii sale de a-şi creşte progresiv vâscozitatea pe măsură ce este injectat în nidusul malformaţiei.

În aceste condiţii a apărut concurenţa între cele doua modalităţi eficiente de tratament al leziunilor vasculare cerebrale şi spinale. Calea aşa-zisă clasică deschisă şi abordul endovascular. Pe o perioadă de multe decade chirurgia anevrismelor a fost singura modalitate de rezolvare a acestui segment de patologie. Odată cu dezvoltarea iniţial a coils-urilor tip GDC şi ulterior a altor sisteme de tratament endovascular o altă alternativă de abord a luat avânt. După anii 1990 tehnicile endovasculare au devenit foarte răspândite având uneori tendinţa chiar de a înlocui tehnicile clasice. Astfel, studiile ISAT şi-au stabilit *set-up*-urile pentru a determina care modalitate de tratament este mai eficientă. Primele rezultate ale trialului ISAT au fost publicate în 2002 şi au relevat că pe termen scurt rezultatele tratamentului endovascular sunt superioare celui exovascular clasic. Studiul a avut critici majore precum randomizarea populației, vârsta medie prea mică, dimensiunile anevrismelor au fost în majoritatea cazurilor sub 10 mm şi localizări preponderant de circulație anterioara. Astfel studiul a fost întrerupt în 2002 . În anul 2008, s-a realizat un update al acestui trial care a dus oarecum la o răsturnare de situație în sensul că rata mare de recurența postintervențională a anevrismelor este asociată de asemenea cu o rată ridicată de resângerare fată de cea a anevrismelor cerebrale tratate prin clipare. În final, trialul sugerează că în cazul tratamentului anevrismelor cerebrale avantajul abordului endovascular nu poate fi neapărat asumat pentru pacienții de sub 40 de ani. Totuşi dezvoltarea tehnicilor endovasculare este în continuă ascensiune şi numai din 2008 până în prezent noi *device*-uri ca *flow-divert*-ori, baloane hipercompliante, sisteme fluide de embolizare reuşesc să rezolve cu succes cele mai dificile aspecte vasculare [1].

Posibilitățile şi limitele terapiei endovasculare par a fi inepuizabile în paralel cu dezvoltarea sistemelor de achiziție şi prelucrare a imaginii, sistemelor de acces vascular tri-coaxial care îmbunătățeşte stabilitatea microcateterelor şi facilitează accesul în teritorii vasculare dificile cu multiple tortuozități.

Abordul endovenos deschide posibilități eficiente şi facile de tratament în cazul unor entități patologice considerate dificil de tratat cum ar fi *stenting*-ul sinusurilor venoase cerebrale în cazul sindromului de hipertensiune intracraniană benignă, rezolvarea endovenoasă a fistulelor durale sau carotido-cavernoase.

O altă ramură disputată între specialități adiacente este cea a *stroke*-ului ischemic unde abordul intraarterial de diverse tipuri de la tromboliza intraarterială, stenting-ul arterial, recanalizarea trombilor, retriveri etc. începe să se contureze în centre de specialitate ca terapie de primă intenție [2].

Oarecum în staționare tehnica microchirurgicală pare să fi adus mai puține progrese de la introducerea microscopului operator şi microinstrumentației. Cu toate acestea cele mai sofisticate tehnici endovasculare pălesc în punctul în care apare o problema ce nu poate fi rezolvată decât prin procedee chirurgicale. De aceea menținerea experienței chirurgicale devine o necesitate în clinicile în care abordul endovascular este preponderent [3].

Tratamentul patologiei vasculare cerebrale atât chirurgical cât şi endovascular este foarte delicat tehnic şi rezultatele sunt dependente atât de infrastructura cât şi de experiența şi îndemânare. Studiile arată că o curbă eficientă de învățare în cazul seniorilor se întinde pe o perioadă de peste 350–400 de cazuri rezolvate în ambele situații. Menținerea unui echilibru între cele două metode de tratament este actualmente strategie cu cele mai bune rezultate.

BIBLIOGRAFIE

1. Michael Forsting, Isabel Wanke, Intracranial Vascular Malformations and Aneurysms: From Diagnostic Work-Up to Endovascular Therapy, Springer 2008, ISBN 3-540-32919-6.
2. Intracranial Subarachnoid Aneurysm Trial (ISAT) Collaborative Group. Intracranial Subarachnoid Aneurysm Trial (ISAT) of neurosurgical clipping versus endovascular coiling in 2143 patients with ruptured intracranial aneurysms – a randomised trial. Lancet 2002.
3. J Mocco, L. Nelson Hopkins, International Subarachnoid Aneurysm Trial analysis, Journal of Neurosurgery, March 2008 / Vol. 108 / No. 3.

HEMATOMUL INTRAPARENCHIMATOS PRIMAR

ANDREI FĂRCAŞ-ROTARIU, IOAN ŞTEFAN FLORIAN

DEFINIŢIE. ETIOPATOGENIE

Hematomul intracerebral spontan constă în apariţia unei colecţii sangvinolente la nivelul parenchimului cerebral fără a fi legat de vreun act chirurgical sau traumatic. Apare de obicei în timpul activităţii, efortului (rar în timpul somnului) şi este de aproximativ două ori mai frecvent ca hemoragia subarahnoidiană.

Incidenţa este de 15–35 cazuri/100.000 locuitori/an, creşte cu vârsta, este mai frecvent la populaţia de sex masculin şi de rasa asiatică şi neagră [1]. Este de două ori mai frecventă decât hemoragia subarahnoidiană [2].

Factori de risc: vârsta; sexul – bărbaţii sunt afectaţi mai frecvent; rasa – există o afectare mai mare la negri şi asiatici; consumul de alcool; fumatul; consumul de droguri; funcţia hepatică alterată [3].

Etiologie: hipertensiunea – acută sau cronică – creşte riscul cu 22% cu fiecare 10 mmHg peste valorile normale [4]; angiopatia amiloidă cerebrală; malformaţiile vasculare cerebrale – malformaţii arterio-venoase; anevrisme; angioame venoase; tumori cerebrale; coagulopatii – congenitale sau dobândite; consumul de droguri şi medicamente (simpatomimetice, suplimente dietetice etc.); arteritele şi angiopatiile cerebrale; tromboflebitele cerebrale; transformarea hemoragică a infarctului cerebral; alte cauze (endometrioză cerebrală, hemodializă, sindrom Zieve, drenajul ventriculo-peritoneal); cauze nedeterminate [5].

Cauza directă este ruptura unui vas intracranian, cel mai frecvent datorată hipertensiunii arteriale. Mortalitatea la 30 de zile este mai mare decât în cazul accidentului vascular ischemic (50% faţă de 19%) şi depinde de volumul hematomului, vârsta pacientului, scorul GCS la internare, localizarea supra- sub- tentorială şi prezenţa de sânge la nivelul ventriculilor. Cea mai frecventă localizare este la nivelul talamusului, ganglionilor bazali, cerebel şi punte [6].

PREZENTAREA CLINICĂ [3,5]

Simptomatologia depinde de mai mulţi factori printre care de localizarea şi dimensiunile hematomului, dar de obicei este cu debut brusc, deficit neurologic focal, ce progresează pe parcursul a minute-ore, însoţit de cefalee severă, greţuri-vărsături, alterarea conştienţei şi creşterea tensiunii arteriale.

Cefaleea apare în 40% din hemoragiile intracerebrale, *versus* la 17% din AVC ischemice. Este mai frecventă în hemoragiile lobare; apare cu frecvenţă egală în hemoragiile infra- şi supratentoriale.

Vărsăturile apar în 50% din hemoragiile cerebrale, în special în cele subtentoriale. Se datorează creşterii rapide a presiunii intracraniene, a hemoragiei intraventriculare şi afectării precoce a sistemului vestibular sau planşeului ventriculului IV în hemoragiile subtentoriale.

Alterarea stării de conştienţă este prezentă în 40% dintre hemoragiile cerebrale, mai ales în cele cu topografie profundă. Se datorează fie interesării precoce a sistemului reticulat activator ascendent (SRAA) în hemoragiile talamice şi pontine, fie hipertensiunii intracraniene importante.

Crizele comiţiale la debut se întâlnesc în 5–15% dintre hemoragii, fiind specifice celor lobare (21% din hemoragiile intracerebrale subcorticale). Ele se produc în majoritatea cazurilor (75%) în primele ore după debutul hemoragiei. Monitorizarea EEG a pacienţilor cu hemoragie cerebrală a depistat şi crize fără corespondent clinic. Crize confirmate EEG au apărut astfel la un procent mai mare de pacienţi cu hemoragie: 28%. Crizele post-hemoragice s-au asociat cu înrăutăţirea scorului de *stroke* şi cu o creştere a deplasării liniei mediane pe CT. Acest lucru a determinat o tendinţă de înrăutăţire a prognosticului acestor pacienţi.

Creşterea TA la valori foarte mari apare la debutul a 90% din hemoragii.

Alte semne de debut pot fi: redoarea cefei, subfebrilităţi, tulburări de ritm cardiac.

Alterarea tardivă a stării neurologice se datorează resângerării, crizelor, edemului, hidrocefaliei. Extensia intraventriculară apare la aproximativ 40% dintre hematoamele intraparenchimatoase şi se asociază cu o mortalitate între 45 până la 80% [7,8].

DIAGNOSTICUL IMAGISTIC

Investigaţia de elecţie în stabilirea diagnosticului este examinarea ***Computer Tomograf.*** Colecţia hemoragică apare hiperdensă în faza acută faţă de masa cerebrală (fig. 5.29), tinde a fi izodensă în fazele subacute (fig. 5.30) şi hipodensă în fazele cronice. De asemenea, examinarea CT ne oferă relaţii despre localizarea hematomului, deplasarea liniei mediane, edemul cerebral şi a volumului hematomului care se calculează după formula $V = (x \times y \times z)/2$ (unde x,y,z = lungimea, lăţimea, înălţimea hematomului). Aceste criterii, alături de starea neurologică a pacientului stau la baza indicaţiei chirurgicale a cazului. În medie volumul hematomului scade cu aproximativ 0,75 mm/zi în lipsa resângerării [3,6].

Examinarea ***RMN*** este folosită mai rar deoarece nu ne prezintă sângele bine în primele ore, este mai costisitoare, durata investigaţiei este mai lungă, iar pacienţii ventilaţi mecanic pot efectua investigaţia cu dificultate (nu pot fi ventilaţi în camera aparatului). Poate fi folositoare ulterior pentru completarea diagnosticului prin adăugarea substanţei de contrast.

Dacă se suspectează o malformaţie vasculară se impune efectuarea unei investigaţii ***Angio-CT,*** însă trebuie să reţinem că 10% dintre patologiile vasculare sunt oculte la prima investigaţie.

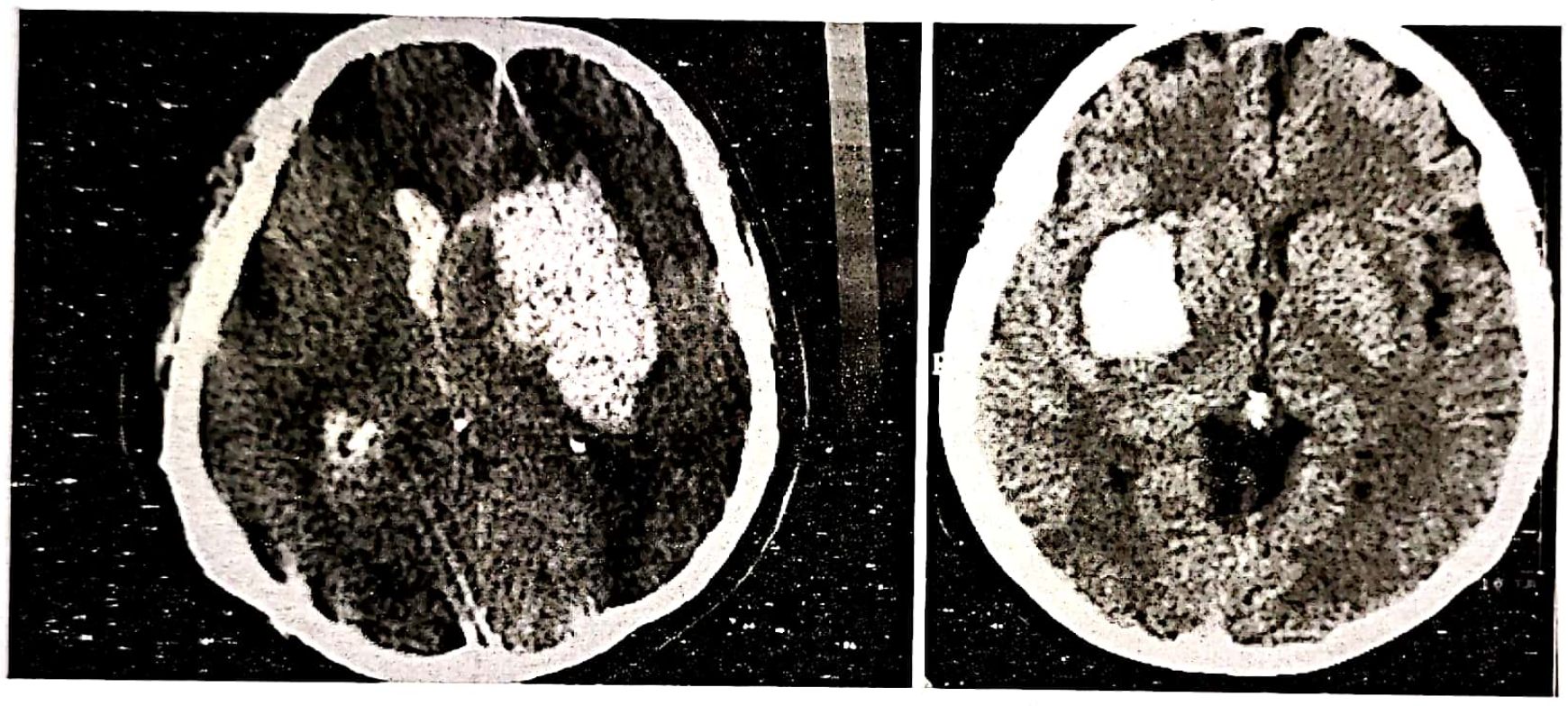

Figura 5.29. Hemoragie putaminală: în stânga, hemoragie putaminală de mari dimensiuni cu efracţia ventriculului lateral şi inundaţia ventriculară; în dreapta, hemoragie putaminală de dimensiuni reduse cu efect de masă minim asupra sistemului ventricular.

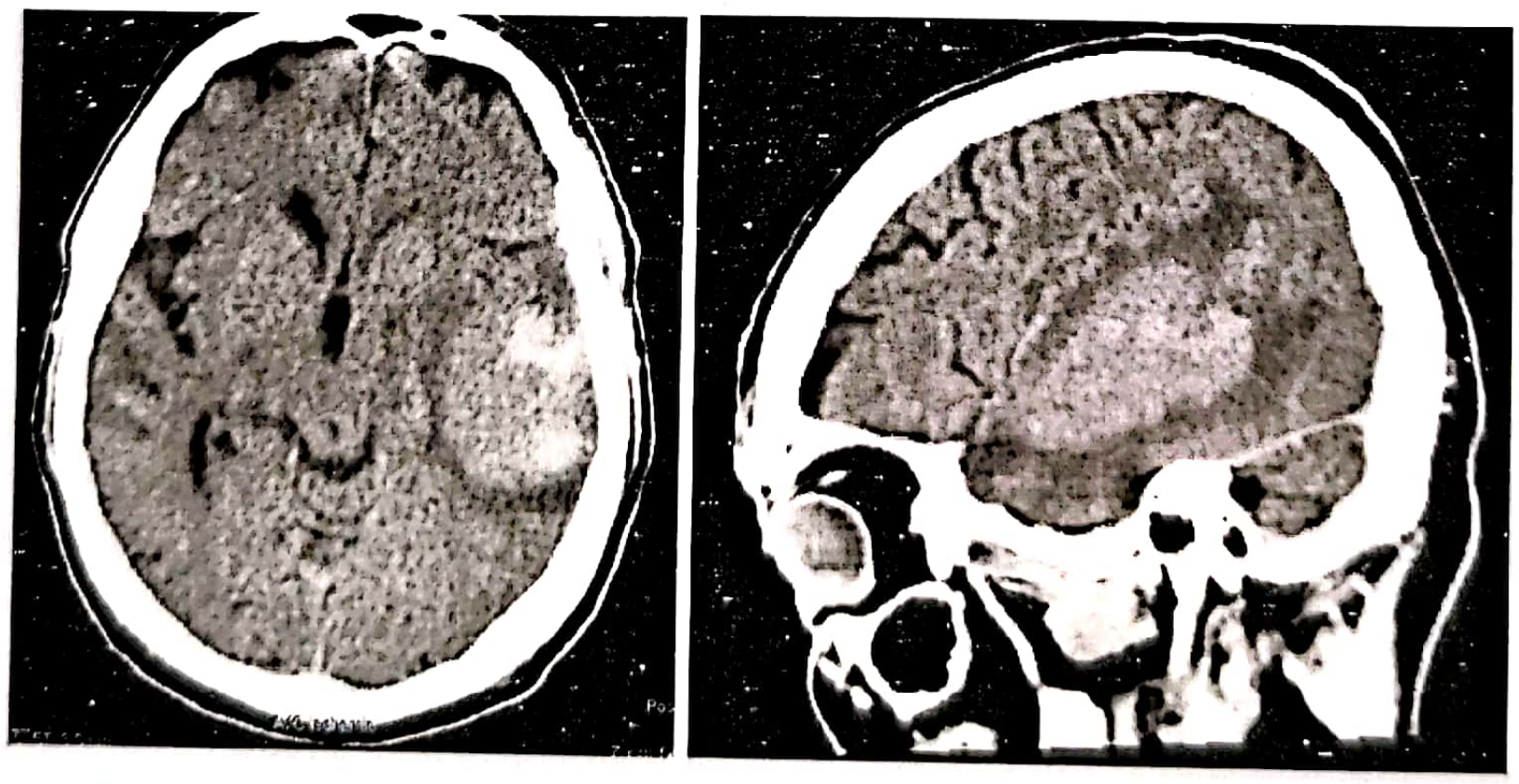

Figura 5.30. Examen CT nativ: hemoragie lobară temporală subacută: se remarcă transformarea izodensă a focarului hemoragic.

Angiografia percutană ar trebui să fie efectuată în cazul în care examinările neinvazive sunt negative, însa avem o suspiciune clinică de malformaţie vasculară. Chiar dacă investigaţia este negativă, ar trebui refăcută la 7 zile dacă suspiciunea clinică de malformaţie vasculară persistă [5].

ATITUDINEA TERAPEUTICĂ

TERAPIA INTENSIVĂ A ACCIDENTULUI VASCULAR HEMORAGIC

Evaluarea statusului respirator: primul pas în asistența pacienților cu AVC hemoragic acut sever este susținerea funcțiilor vitale. Acest lucru devine obiectiv prioritar la pacienții care prezintă alterarea stării de conștiență sau semne care atestă suferința trunchiului cerebral. Controlul insuficient al căilor aeriene nu numai că favorizează hipoxia dar predispune bolnavii și la pneumonie de aspirație, mai ales dacă prezintă și vărsături sau tulburări de deglutiție.

Evaluarea statusului cardio-vascular: există o relație cauzală strânsă între bolile cardio-vasculare și AVC hemoragic acut. Bolile cardiace sunt cunoscute ca fiind cauza cea mai frecventă de deces la un interval de timp mediu sau tardiv după AVC. Din acest motiv este important ca monitorizarea electrocardiografică a pacienților cu AVC acut să fie realizată cât mai precoce de la debutul simptomatologiei neurologice.

Reechilibrarea hidroelectrolitică: menținerea euvolemiei cu soluții izotonice de cristaloizi; nutriție enterală precoce.

Profilaxia trombozei venoase profunde și a emboliei pulmonare prin administrarea profilactică de anticoagulante (heparinele cu greutate moleculară GM mică) poate aduce beneficii la pacienții cu hemoragie cerebrală, dar intervalul de timp la care se recomandă administrarea acestora nu este clar precizat [9].

Monitorizarea frecventă a statusului neurologic pentru a depista semnele de deteriorare ce pot indica o posibilă expansiune a hematomului.

Normalizarea stării de hipocoagulabilitate (idiopatică sau iatrogenă) la pacienții cu coagulopatii, afecțiuni trombocitare, tratament anticoagulant, trombolitic și antiplachetar prin administrarea de PPC (plasmă proaspătă congelată), vitamina K, concentrat de complex protrombinic CCP (FII+ IX+X+doze mici FVII), factor VII recombinant activat (rFVIIa), crioprecipitat (în hipofibrinogenemii), DDAVP (desmopresin diacetat arginine vasopresin): la pacienții cu anomalii plachetare primare sau dobândite, transfuzii de masă trombocitară (tratamentului cronic cu aspirină) [9].

Tratament hemostatic ultra-precoce (administrat în primele 3–4 ore de la debutul hemoragiei). Oprirea creșterii hematomului reduce deteriorarea neurologică precoce legată de creșterea volumului, cât și declinul tardiv determinat de edemul perihematomal și de efectul de masă. Studiile arată că rFVIIa, utilizat inițial la pacienții hemofilici cu anticorpi împotriva FVIII sau FIX, are efecte și la pacienții fără anomalii ale coagulării Se recomandă administrarea cu prudență a rFVIIa la pacienții cu ICH care au factori de risc pentru boli tromboembolice [9].

Controlul valorilor tensiunii arteriale (TA). Pentru un tratament agresiv pledează ipoteza că HTA favorizează resângerarea; dar, în același timp, reducerea bruscă a HTA ar putea induce ischemie. Teoriile actuale recomandă o scădere moderată a TA, cu menținerea unei MAP între 125–130 mmHg și > 90 mmHg, la pacienții cu HTA preexistentă, fiind preferați labetalolul și nicardipina i.v. Pacienții tratați cu antihipertensive (i.v.) în primele 24 de ore de la debutul HIC au prezentat o rată mai mică a deteriorării neurologice și a expansiunii hematomului [9,10].

Tratamentul hiperglicemiei este necesar datorită efectului nefavorabil al acesteia asupra creierului lezat, asocierii hiperglicemiei cu lărgirea hematomului și cu riscul crescut de transformare hemoragică după tratamentul trombolitic.

Profilaxia crizelor convulsive care apar la 10,6% din pacienții cu HIC este necesară deoarece convulsiile posthemoragice sunt asociate cu deteriorarea statusului neurologic și cu creșterea efectului de masă Factorul de risc major pentru aceste convulsii este reprezentat de localizarea corticală (lobară). Tratamentul crizelor și epilepsiilor secundare HIC ridică problema alegerii medicației antiepileptice din punctul de vedere al posibilului impact al antiepilepticelor asupra procesului de recuperare neurologică [9].

Monitorizarea presiunii intracraniene (ICP) nu a intrat în protocolul standard al pacienților cu hemoragie intracerebrală. Monitorizarea intracerebrală este periculoasă la pacienții cu tulburări de coagulare. Drenajul ventricular extern în hemoragiile intraventriculare are avantajul de a permite atât drenarea sângelui intraventricular, scăzând în acest fel şi presiunea intracraniană, cât şi monitorizarea presiunii intracraniene. Una dintre cele mai mari complicaţii ale hematomului intraparenchimatos cerebral este *hipertensiunea intracraniană*, care poate duce la disfuncţie cerebrală şi la compresiunea structurilor vitale. Scăderea presiunii intracraniene poate pleca de la simple acţiuni cum ar fi elevarea patului la nivelul capului deasupra inimii, sedarea pacientului, administrarea de manitol şi furosemid, denajul lichidului cefalorahidian şi până la craniectomie decompresivă.

Normalizarea temperaturii corporale. Febra apare frecvent la pacienţii cu hemoragie cerebrală, mai ales dacă există şi inundare ventriculară. La pacienţii care supravieţuiesc peste 72 de ore de la internare, durata febrei este asociată cu un prognostic nefavorabil, fiind factor independent de prognostic [9].

TRATAMENTUL CHIRURGICAL

Deşi sunt multiple controverse asupra tratamentului şi a indicaţiei chirurgicale, s-a demonstrat că tratamentul chirurgical scade riscul resângerării, al edemului şi al necrozei datorate efectului de masă al hematomului, însa rareori aduce o îmbunătăţire a stării neurologice. Morgestern *et al.* au demonstrat că intervenţia chirurgicală (atunci când se impune) aduce beneficii dacă se face in primele 12 ore, însa craniotomia prea devreme se poate asocia cu un risc crescut de resângerare conform *Guidelines ASA* şi *EUSI* [6].

Studiul internaţional STICH a concluzionat că pentru hemoragiile intracerebrale supratentoriale nu există nici un beneficiu în privinţa „intervenţiei chirurgicale precoce" faţă de tratamentul conservator (deşi sunt unele beneficii pentru hematoamele aflate la maxim 1 cm de scoarţa cerebrală). Spre deosebire de hematoamele supratentoriale, cele de la nivelul cerebelului cu un volum important, ar trebui evacuate datorate compresiunii pe trunchiul cerebral şi ventriculul IV [11].

Factorii care ar trebui luaţi în considerare *în favoarea intervenţiei chirurgicale* sunt [12]:

– leziuni cu important efect de masă, edem şi deviaţia liniei mediane cu peste 0,5 cm (fig. 5.31);

– starea neurologică la prezentare;

– leziuni care devin simptomatice datorate creşterii presiunii intracraniene şi a efectului de masă datorate hematomului şi a edemului perilezional (fig. 5.32);

– volumul moderat al hematomului între 10 şi 30 cc. Hematoamele mici cu volum sub 10 cc sunt de obicei fără efect de masă important. La hematoamele peste 30 cc inteventia chirurgicală nu îmbunătăţeşte starea neurologică. Hematoamele masive peste 60 cc au o mortalitate la 30 de zile de 93% (fig. 5.33), iar cele peste 85 cc au o mortalitate de 100% indiferent de tratamentul aplicat [13];

– hemoragia lobară la 1 cm de cortex la pacienţii cu status neurologic bun (fig. 5.34);

– eşecul tratamentului medicamentos de a scădea presiunea intracraniană;

– deteriorarea neurologică rapidă indiferent de localizarea leziunii (mai ales pacienţi tineri cu hemoragie lobară moderată sau mare);

– pacienţi cu hemoragie cerebeloasă mai mare de 3 cm diametru, cu compresiunea trunchiului cerebral şi hidrocefalie care se deteriorează rapid sau cei cu malformaţii arterio-venoase sau tumori accesibile chirurgical (fig. 5.35) [3,5,6,12–14].

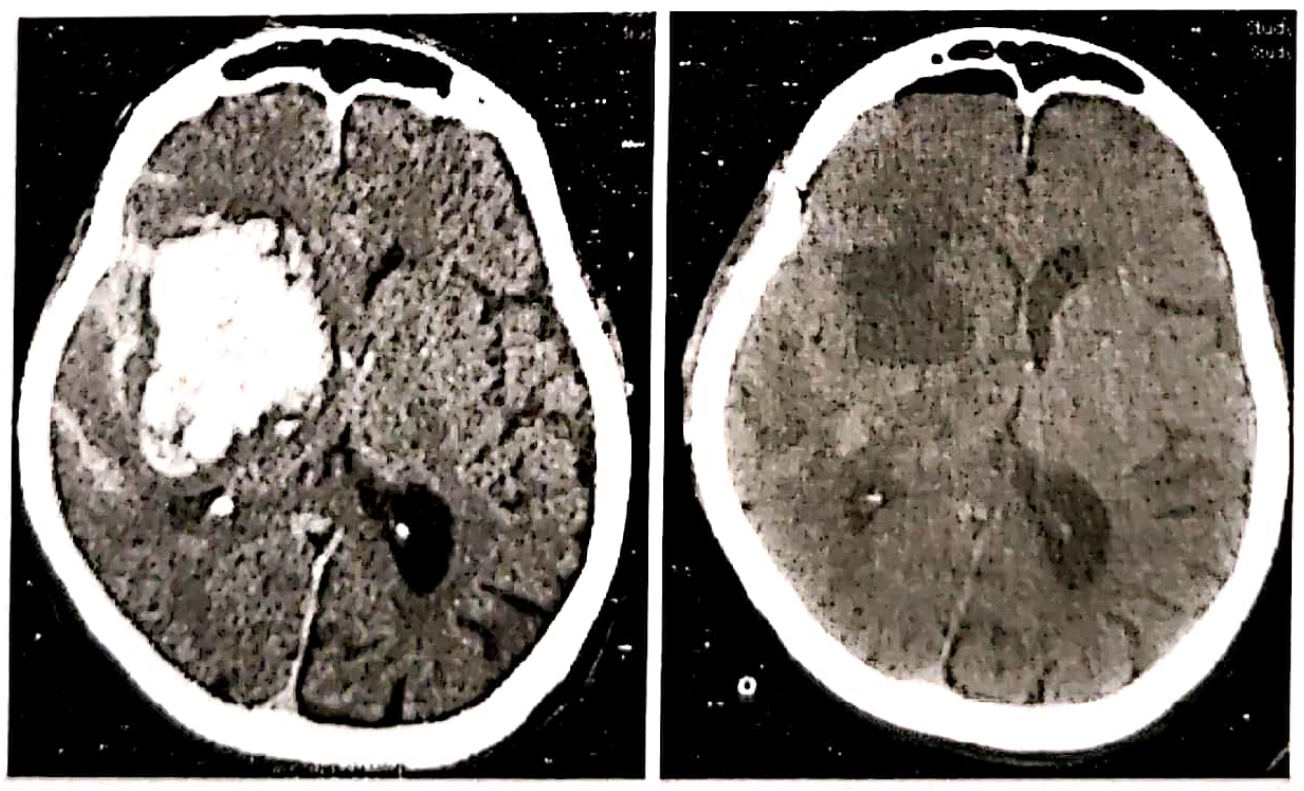

Figura 5.31. Hematom de nuclei bazali drept cu important efect de masă: de remarcat că după evacuarea completă a hematomului efectul de masă persistă.

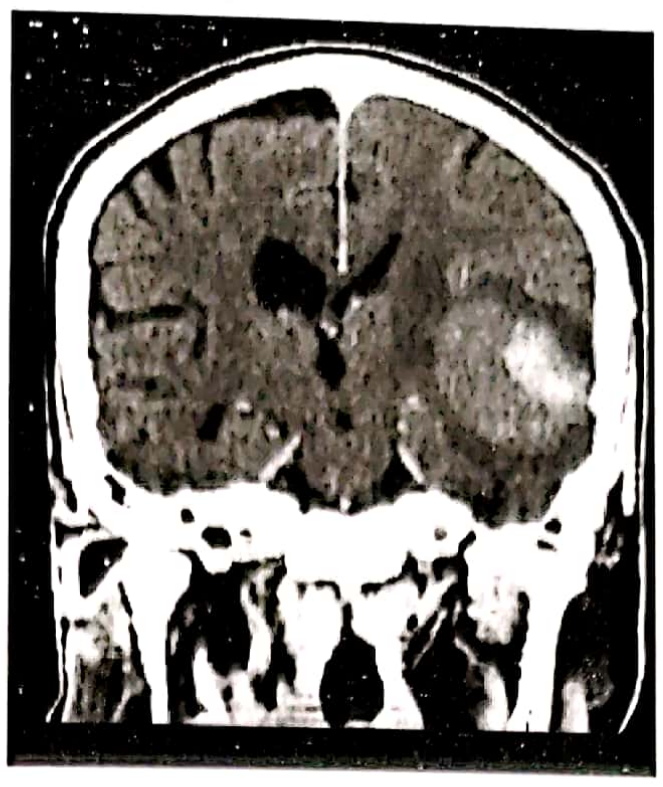

Figura 5.32. Hematom intracerebral temporal stâng cu edem perilezional, efectul de masă fiind în acest caz cumulat.

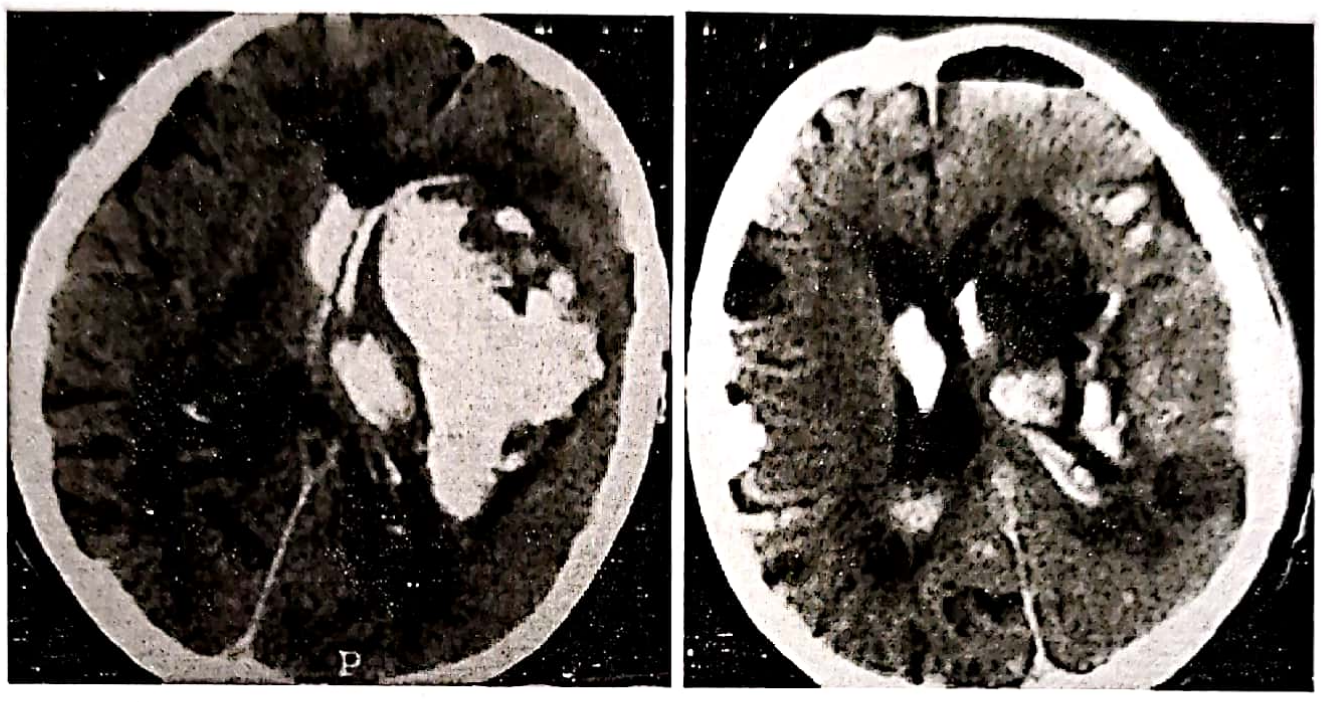

Figura 5.33. Hematom voluminos de peste 65 ml cu important efect de masă evacuat chirurgical, dar fără nici un beneficiu clinic.

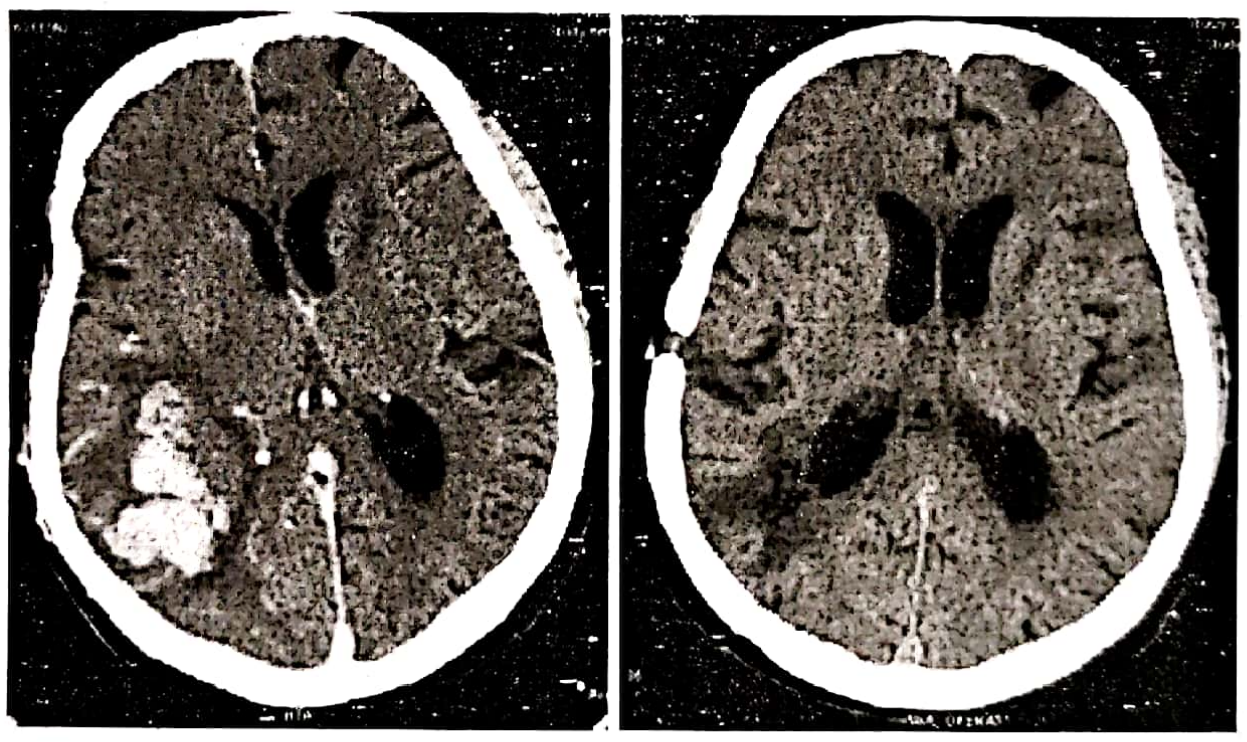

Figura 5.34. Hematom intracerebral lobar operat cu evoluție postoperatorie favorabilă.

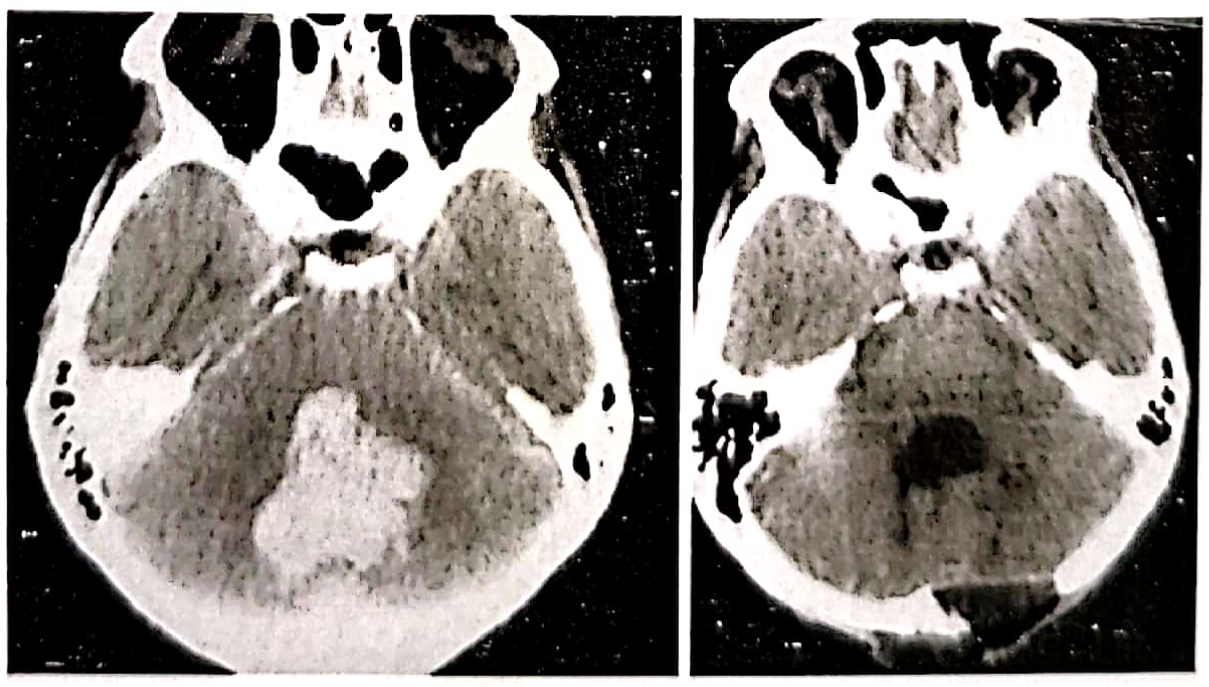

Figura 5.35. Hematom de fosă posterioară evacuat chirurgical prin cranectomie suboccipitală cu evoluție favorabilă postoperator.

Un studiu retrospectiv efectuat în Clinica de Neurochirurgie Cluj-Napoca, în perioada 01.01.2008 – 31.12.2012 a cuprins un lot de 240 de pacienţi cu hemoragii intracerebrale netraumatice în comă, dintr-un total de 434 pacienţi internaţi cu această patologie. Spre deosebire de studiul Stich care ia în considerare doar pacienţii cu hemoragii netraumatice lobare, noi am analizat toţi pacienţii cu hemoragii cerebrale netraumatice comatoşi. Pentru 107 din cei 240 de pacienţi admişi în comă s-a preferat intervenţia chirurgicală. Rezultatele ne-au arătat rata de supravieţuire la *pacienţii operaţi* este de *24,3%*, reprezentând o rată dublă faţă de *pacienţii neoperaţi (12,8%)*.

Craniotomia largă şi corticectomia va fi folosită pentru evacuarea hematomului. Capul trebuie poziţionat în aşa fel încât traiectoria pentru abordul hematomului să fie verticală. După corticectomie evacuarea hematomului se va face cu aspiratorul, iar pentru porţiunile mai solide se poate folosi pensa de tumoră. După evacuare se va face hemostază cu bipolar şi materiale hemostatice (Surgicel®), iar tensiunea arterială sistolică se va creşte cu 10–20 mmHg pentru a identifica potenţialele surse de sângerare. Pentru hematoamele cu inundare ventriculară se poate plasa un tub de drenaj ventricular extern exteriorizat prin cavitatea hematomului evacuat pentru a scădea distrucţia masei cerebrale. De obicei, după evacuarea hematomului presiunea şi efectul de masă scad facilitând repunerea voletului osos [6,12,14].

Pentru hemoragia putaminală se pot folosi două aborduri: transtemporal şi transsylvian. Abordul transsyilvian implică un volet pterional, disecţia văii Sylviene, corticectomie de 0,5–1 cm la nivelul suprafeţei cortexului insular cel mai aproape de hematom, evacuare şi hemostază. Pentru hemoragiile putaminale cu extensie marcată la nivel temoporal, abordul transtemporal poate fi indicat [6].

Hemoragiile de la nivel talamic şi pontin nu se evacuează folosind craniotomia datorate localizării, însă sunt unele descrieri cu privire la evacuarea stereotactică sau endoscopică însă fără rezultate clare pe studii randomizate [6,14]. Experienţa noastră a demonstrat în cazuri selecţionate rezultate favorabile (fig. 5.36).

Craniectomia suboccipitală este recomandată pentru evacuarea hematoamelor cerebeloase. Poate fi mediană sau unilaterală în funcţie de localizarea hematomului.

Tratamentul pentru hematomul intraparenchimatos fiind o provocare, se încearcă alte tehnici chirurgicale cum ar fi administrarea stereotactic de agent trombolitic direct în hematom prin cateter şi evacuarea acestuia sub control endoscopic [5,6,14].

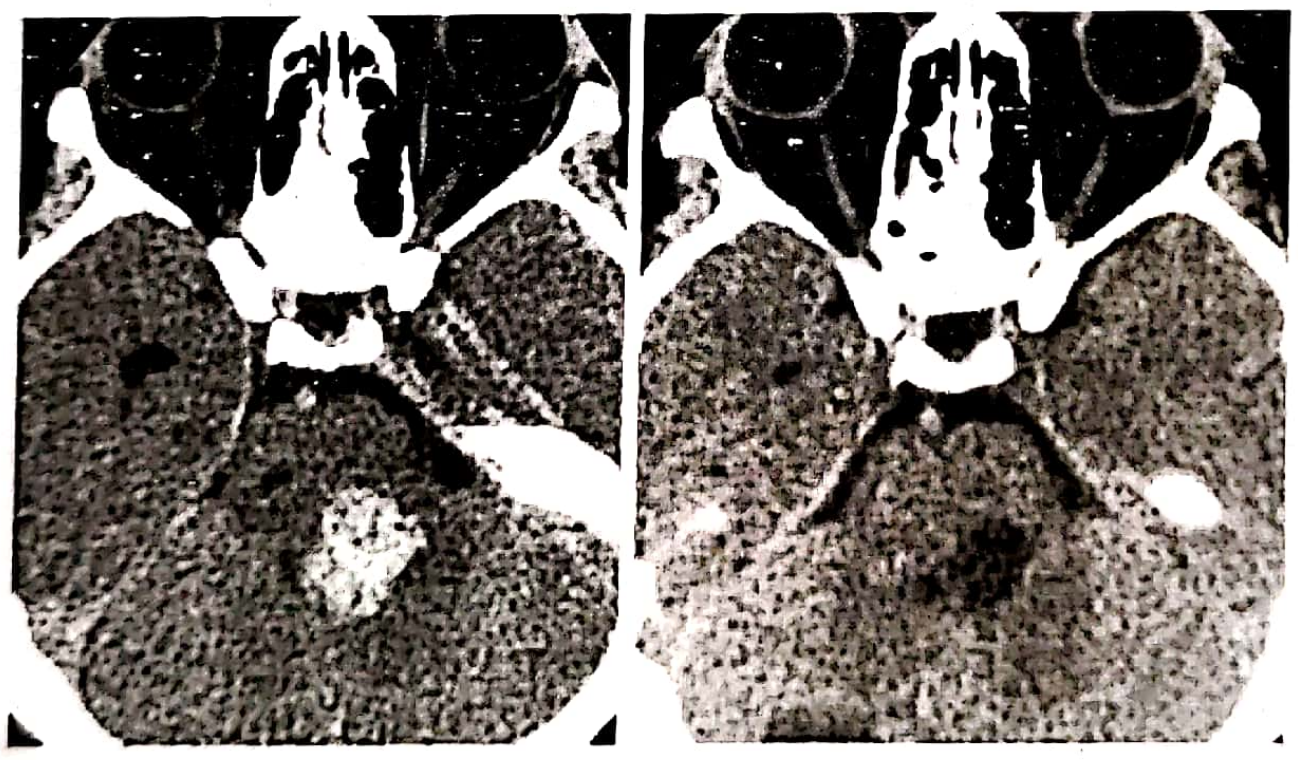

Figura 5.36. Hemoragie pontină evacuată chirurgical pe o craniectomie suboccipitală mediană prin abord subvermian. Evoluţia postoperatorie a fost lent favorabilă.

BIBLIOGRAFIE

1. Hinojosa A.Q. *et al.*, Schmidek & Sweet Operative Neurosurgical Tehniques. Indications, Methods and Results. Sixth Edition. 2012: 823–836.
2. Broderick JP, Brott TG. Tomsick T. *et al.*, Inlracerebral hemorrhage more than twice as common as subarachnoid hemorrhage. J Neurosurg 78: 188–91, 1993.
3. Greenberg M.S., Handbook of neurosurgery, Sixth Edition. 2006: 849–860.
4. Sturgeon JD, Folsom AR, Longstreth Jr WT, *et al.*, Risk factors for intracerebral hemorrhage in a pooled prospective study. Stroke. 2007; 38(10):2718–2725.
5. Abdulrauf S.I. *et al.*, Principles of neurological surgery. Third edition. 2012:257–265.
6. Hinojosa A.Q. *et al.*, Schmidek & Sweet Operative Neurosurgical Tehniques. Indications, Methods and Results. Sixth Edition. 2012: 823–836.
7. Broderick J, Connolly S, Feldmann E, *et al.*, Guidelines for the management of spontaneous intracerebral hemorrhage in adults. 2007 update: a guideline from the

American Heart Association/American Stroke Association Stroke Council, High Blood Pressure Research Council, and the Quality of Care and Outcomes in Research Interdisciplinary Working Group. Stroke. 2007; 38(6): 2001–2023.

8. Nyquist P., Management of acute intracranial and intraventricular hemorrhage. Crit Care Med. 2010; 38(3): 946–953.
9. Perju-Dumbravă L, Stănescu I, Opţiuni terapeutice în hemoragia intracerebrală spontană, în Opţiuni terapeutice în accidentul vascular cerebral hemoragic, sub coordonarea Florian I.Şt., Perju-Dumbravă L., Edit. Medicală „Iuliu Haţieganu" Cluj-Napoca, 2007, p. 30–42.
10. Anderson CS, Huang Y, Arima H, *et al.*, Effects of early blood pressure-lowering treatment on growth of hematoma and perihematoma edema in acute intracerebral hemorrhage. Stroke. 2010; 41:307–312.
11. Mendelow AD, Gregson BA, Fernandes HM, *et al.*, Early surgery versus conservative medical management in patients with spontaneous supratentorial intracerebral hemorrhage, in the International Surgical Trial in Intracerebral Hemorrhage (STICH): a randomized trial. Lancet. 2005; 365(9457):387–397.
12. Florian I.Şt., Vaievoda D, Tratamentul chirurgical al hemoragiei (hematoamelor) intracerebrale sponatane – Opţiuni terapeutice în accidentul vascular cerebral hemoragic, sub coordonarea Florian I.Şt., Perju-Dumbrava L., Edit. Medicală „Iuliu Haţieganu" Cluj-Napoca, 2007, p. 67–87.
13. Broderick JP, Bron TG, Duldner J *et al.*, Volume of intracerebral hemorrhage. A powerful and easy-to-use predictor of 30-day mortality. Stroke 1993; 24 (7): 987–93.
14. Winn HR *et al.*, Youmans neurological surgery. Sixth edition. 2011:3706–3729.

MALFORMAŢIILE ARTERIO-VENOASE

IOAN ŞTEFAN FLORIAN, ADRIANA BARIŢCHII, SEBASTIAN-VICTOR TRIFOI

GENERALITĂŢI

Malformaţiile vasculare cerebrale sunt leziuni vasculare non-neoplazice întâlnite la nivel cerebral. Încă din 1966, McCormick a împărţit malformaţiile vasculare în patru tipuri: malformaţii arterio-venoase (MAV) propriu-zise, angioame venoase, cavernoame şi telangiectazii capilare. La acestea se adaugă o a cincea categorie, aceea a fistulei arterio-venoase directe, care constă în conexiunea directă a uneia sau mai multor ramuri arteriale cu o venă (fără a prezenta un „nidus"), leziuni ce prezintă flux şi presiune crescută – anevrismul venei lui Galen, MAV durale, fistula carotido-cavernoasă. Cel mai frecvent întâlnite în practică sunt malformaţiile arteriovenoase propriu-zise şi cavernoamele [1]. Deşi raportul acestora este greu de estimat, în experienţa noastră numărul de MAV tratate chirurgical este dublu faţă de numărul cavernoamelor operate în acelaşi interval de timp. Într-un studiu recent efectuat pe o perioadă de 10 ani în Clinica Neurochirurgie Cluj-Napoca, dintr-un total de 184 de cazuri de malformaţii vasculare intracraniene operate, 124 (67%) au fost reprezentate de MAV, şi 60 (33%) au fost cavernoame intracerebrale.

ETIOPATOGENIE

MAV sunt leziuni congenitale apărute prin deficit de dezvoltare al vaselor de la nivelul circulaţiei intracraniene. Ele sunt alcătuite dintr-un complex de artere şi vene conectate prin una sau mai multe fistule. Conglomeratul vascular poartă numele de nidus. Acesta nu prezintă în mod caracteristic un pat capilar, sângele circulând fără obstacol din vasele cu presiune ridicată (artere) direct în vasele cu presiune scăzută (vene). Caracteristicile morfologice ale malformaţiilor arerio-venoase sunt **aportul arterial** (una sau mai multe artere), **nidusul** (ghem de vase cu structură modificată, tortuase, ce înlocuiesc patul capilar), **drenajul venos** (una sau mai multe vene). Cele fiziopatologice sunt **presiunea** şi **fluxul** sangvin ce se înregistrează la acest nivel [2–5].

Eliminarea din circuitul sangvin a rezistenţei capilare normale face ca sângele să circule mai uşor din artere în vene, generând astfel o viteză mai mare de curgere şi deci şi un flux sangvin crescut. Arterele nutritive ale MAV vor prezenta pereţi mai subţiri, ducând la apariţia de anevrisme ce se pot rupe. La nivelul pereţilor arteriali pot apărea leziuni de tip hialinoză sau calcifieri, avand ca şi consecinţă scăderea elasticităţii şi deci şi a rezistenţei acestora la variaţiile presionale sistolo-diastolice [2,6,7].

Nidusul reprezintă corpul malformaţiei arterio-venoase. Este alcătuit dintr-o îngrămădire de vase cu structură modificată, cu traiect tortuos şi calibre variabile. Vasele sunt înconjurate de un ţesut de glioză ce poate prezenta calcifieri, hialinoză şi impregnare hemosiderinică, urmare a microhemoragiilor, chiar şi în absenţa unei hemoragii cu răsunet clinic. Acestea pot prezenta leziuni de tip anevrismal, destul de greu de pus în evidenţă cu ajutorul mijloacelor diagnostice imagistice. Intra-operator anevrismele pot fi sursa sângerării la nivelul MAV [2,7].

Venele de drenaj asigură întoarcerea sângelui vehiculat la nivelul MAV în circuitul normal. Din aceste vase sângele oxigenat, ce nu a luat contact cu ţesutul cerebral prin intermediul capilarelor, se varsă în sistemul venos. Presiunea la nivelul acestor vene este mai ridicată comparativ cu restul sistemului venos cerebral, putând genera fenomenul de furt vascular. Macroscopic ele apar modificate, „arterializate", cu calibru mărit, uneori pulsatile, cu pereţi îngroşaţi, traiect sinuos, de multe ori cu aspect anevrismal, putând fi de asemenea sursă de sângerare. Creşterea presiunii la nivelul venelor, dilatarea vaselor, precum şi tracţiunea exercitată la nivelul structurilor de înveliş ale creierului pot duce la apariţia cefaleei rezistentă la tratament, de multe ori pulsatilă [2,8].

Drenajul prin venele eferente ale MAV se poate realiza la nivelul sinusurilor durale, constituindu-se astfel într-un drenaj superficial, sau la nivelul venelor profunde – drenaj profund.

EPIDEMIOLOGIE

Dacă rata detecţiei malformaţiilor vasculare în general este de 2,2/100000 locuitori/an, detecţia MAV este de aproximativ 1,1–1,4/100000 locuitori/an [9]. Frecvenţa MAV la nivelul populaţiei generale este descrisă de unii autori ca fiind uşor mai crescută la sexul masculin comparativ cu cel feminin [5], în timp ce alţi autori prezintă un risc mai crescut pentru sexul feminin [8–11]. În studiul nostru există o uşoară predominenţă a sexului masculin, faţă de cel feminin (55% M *versus* 45% F), dar pe ansamblu, nici unul dintre sexe nu pare a fi net superior afectat faţă de celălalt.

Malformaţiile arterio-venoase devin simptomatice în decada a treia de viaţă [2,13]. În mod particular, în cazuistica noastră vârful de incidenţă s-a situat între 40–50 de ani. De obicei, după apariţia simptomelor evoluţia este progresivă, cu repetarea sângerării şi agravare neurologică. Riscul de apariţie a sângerării la pacienţii diagnosticaţi cu MAV este de 2–4% pe an. Pacienţii care prezintă hemoragie au un risc crescut de resângerare, în mod particular în primul an după apariţia accidentului vascular. Riscul apariţiei hemoragiei în primele 12 luni este de 7–33% la pacienţii care au prezentat o hemoragie şi de 0–3% la pacienţii cu manifestări non-hemoragice [10,13]. După primul an riscul de resângerare devine similar pentru ambele grupuri de pacienţi [13].

Riscul de deces datorat hemoragiei prin ruperea MAV este de 10–15%. Morbiditatea asociată cu aceste leziuni în ceea ce priveşte deficitele neurologice este de aproximativ 2–3% pe an sau de 20–30% pentru fiecare episod de sângerare [2,13].

CLASIFICAREA MALFORMAŢIILOR ARTERIO-VENOASE

Pentru clasificarea MAV au fost folosite diferite criterii, dar cel mai folosit sistem este cel propus de Spetzler şi Martin; acest sistem foloseşte criterii legate de dimensiunea, localizarea şi modul de drenaj al MAV, oferind un grad de prognostic în ceea ce priveşte evoluţia acestor leziuni şi indicaţiile de tratament [13].

Clasificarea în acest sistem se face în felul următor:

Tabelul 5.3
Clasificarea Spetzler-Martin a MAV cu numărul de puncte acordat pentru fiecare criteriu folosit [14]

Dimensiune MAV	Mici (< 3 cm)	1 punct
	Medii (3–6 cm)	2 puncte
	Mari (> 6 cm)	3 puncte
Elocvenţa creierului adiacent	Ne-elocvent	0 puncte
	Elocvent	1 punct
Drenajul venos	Numai superficial	0 puncte
	Profund	1 punct

Se consideră arie elocventă a creierului acea zonă de ţesut cerebral care prin leziunile suferite duce la apariţia de deficite neurologice motorii, senzitive sau senzoriale, precum şi ale funcţiilor superioare de integrare. În funcţie de caracteristicile MAV (dimensiune, localizare, tip de drenaj), scorul calculat poate avea o valoare de la 1 la 5 puncte, determinând astfel gradul Martin-Spetzler pentru aceasta. Ulterior a fost inclus şi un Grad 6 care cuprinde malformaţiile ce cuprind aproape întreg emisferul.

Conform acestei clasificări şi recomandării majorităţilor autorilor, gradele I–III sunt cele care se pretează cel mai bine la tratamentul chirurgical, cu rezultatele cele mai favorabile. Aceleaşi grade însă sunt menţionate ca având şi cele mai bune rezultate la tratamentul cu radiochirurgie sau embolizare. Gradul IV prezintă un risc chirurgical crescut, de aceea recomandarea generală este ca acestea să fie tratate fie prin radiochirurgie, fie prin embolizare. Recomandarea generală pentru gradul V este de abţinere de la gestul chirurgical, acestea fiind grevate de un grad ridicat de morbiditate. În ceea ce priveşte gradul VI, acesta este în afara resurselor terapeutice actuale.

Privitor la experienţa noastră de 124 de cazuri, experienţă care este exclusiv chirurgicală, cuprinde cazuri din toate gradele, după cum urmează Gr. I 10 %, Gr. II 28%, Gr. III 36%, Gr. IV 19%, Gr. V 7%. Menţionăm că în 19% din cazuri MAV a prezentat anevrism asociat, care a fost de asemenea rezolvat chirurgical.

CLINICA MALFORMAȚIILOR ARTERIO-VENOASE

În cele mai multe cazuri MAV sunt leziuni silențioase, care evoluează fără simptomatologie sau cu simptomatologie nespecifică atribuite altor afecțiuni. Ruptura MAV generează hemoragie intracerebrală sau subarahnoidiană. Tabloul clinic mai cuprinde crizele comițiale, cefaleea și deficitul neurologic progresiv. În cazul copiilor mici, prezența unei MAV la nivel cerebral poate fi sugerată de apariția fenomenelor de insuficiență cardiacă, urmare a efectului de *shunt* vascular arterio-venos [2,8].

Hemoragia este cea mai frecventă formă de prezentare a MAV în momentul când acestea devin simptomatice. Frecvența acesteia este raportată ca fiind de 40–60% [4] sau de 41 până la 79% [2,15,16], din simptomatologia la prezentare a MAV. Ruptura malformației arterio-venoase determină hemoragie subdurală, subarahnoidiană, hemoragie intraparenchimatoasă sau intraventriculară, având ca urmare alterarea stării de conștiență, sindrom de iritație meningeană, sindrom de hipertensiune intracraniană. Cel mai frecvent, hemoragia este de tip intraparenchimatos, sângele cu presiune crescută disecând substanța cerebrală cu constituirea de hematom la acest nivel [2].

Crizele comițiale reprezintă a doua manifestare ca frecvență a MAV Frecvența acestora este de 11 până la 33% la pacienții cu leziuni simptomatice [2,17]. Crizele pot fi atât generalizate cât și focale.

Ca simptom de însoțire a MAV, cefaleea este de obicei de tip migrenos. Poate fi focală, unilaterală sau generalizată. Incidența cefaleei în cazul pacienților cu MAV nu este cu mult mai mare comparativ cu populația generală. Ca mecanism de producere sunt incriminate întinderea provocată la nivelul durei mater, la nivelul sinusurilor venoase durale, precum și dilatarea arterelor nutritive tributare MAV [2].

Și în cazuistica noastră cel mai frecvent mod de prezentare clinică a fost hemoragia, în 47% din cazuri, în marea majoritate hemoragia intraparenchimatoasă fiind însoțită de hemoragie intraventriculară. Spre deosebire de literatura de specialitate, deficitul neurologic progresiv a fost, în experiența noastră, a doua cauză de prezentare, în 24% din cazuri, fiind urmată de crizele comițiale (16%) și cefalee (16%).

DIAGNOSTICUL MALFORMAȚIILOR ARTERIO-VENOASE

Diagnosticul MAV cuprinde tehnicile uzuale imagistice utilizate la nivel cerebral: examinarea CT, RMN și angiografia cerebrală, dar și tehnici mai elaborate, cum ar fi examinarea CT cu xenon, angio-RMN și RMN funcțional, angiografia cerebrală cu substracție (fig. 5.37) [1,2,8,19].

Examenul CT poate evidenția o hemoragie intracerebrală ridicând suspiciunea unei malformații la un pacient tânăr sau fără factori de risc pentru apariția unei hemoragii (fig. 5.38).

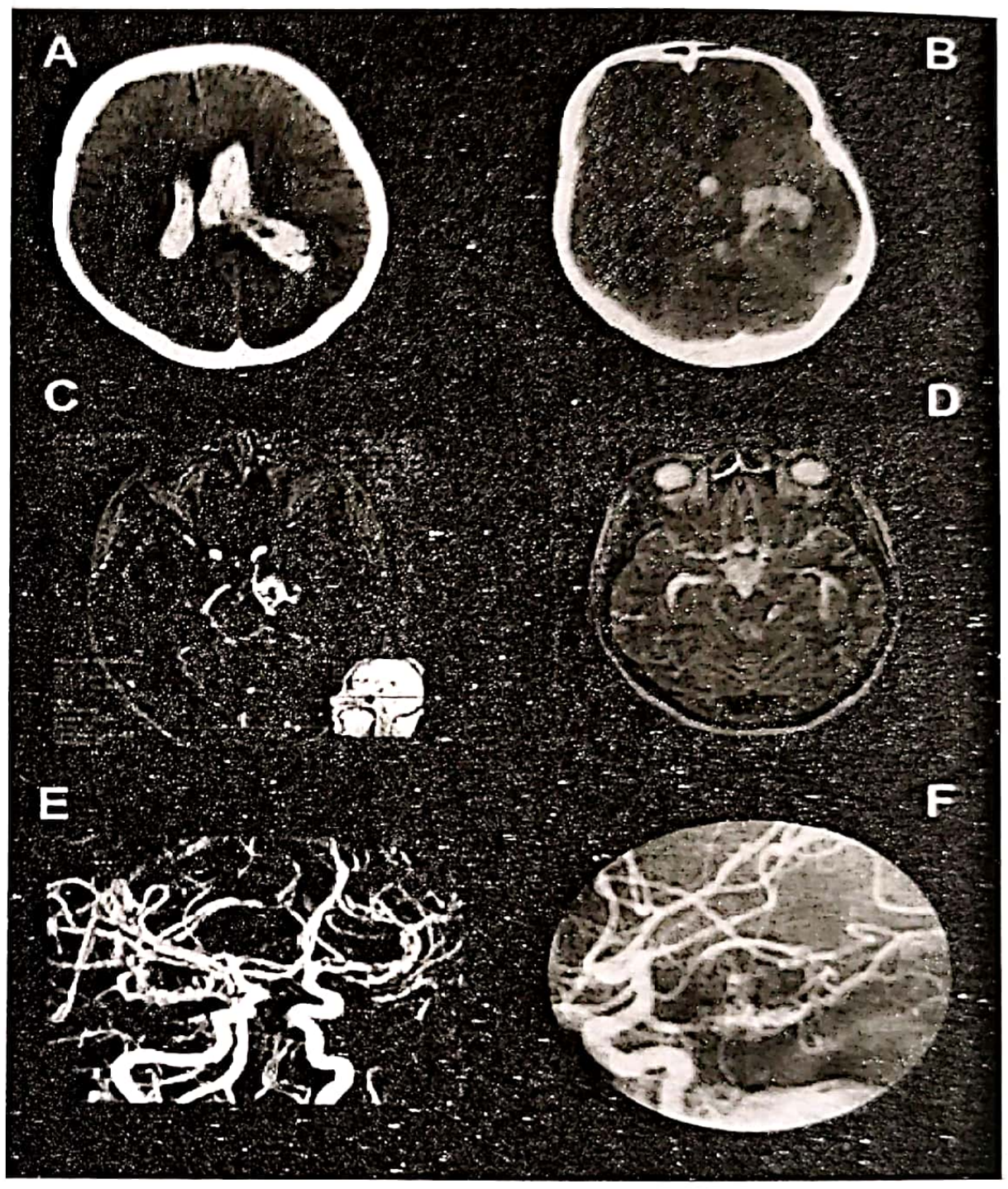

Figura 5.37. Examenul CT, RMN, AngioRMN și angiografic al unei malfomații arterio-venoase temporo-meziale stângi.

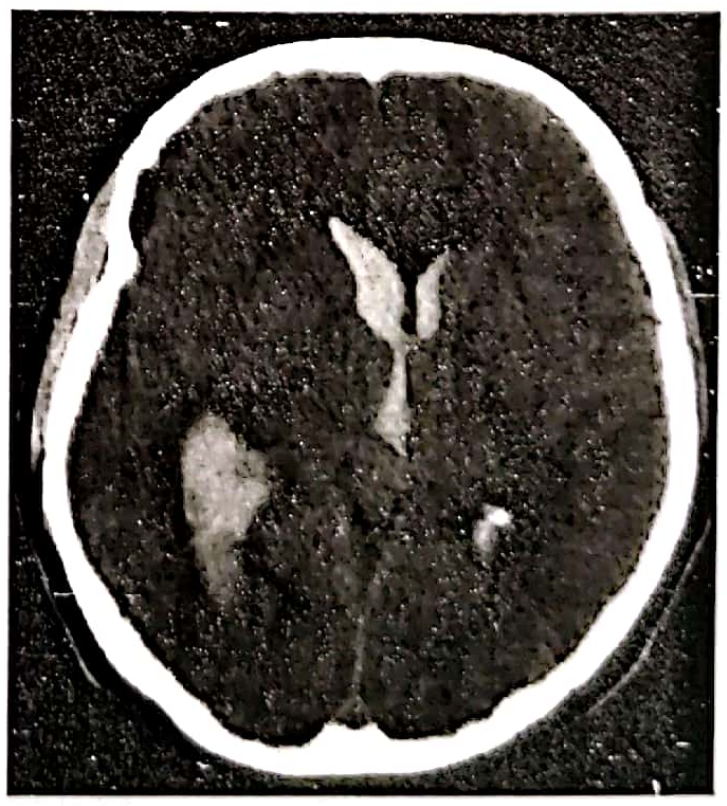

Figura 5.38. Aspectul CT al uni hemoragii intraventiculare datorat ruperii unei malformații arterio-venoase.

Pe examinarea CT simplă, MAV apare ca o formațiune spontan hiperdensă, care poate fi situată oriunde la nivelul creierului. De obicei are formă aproximativ triunghiulară, cu vârful îndreptat spre ventricul. Prin administrarea substanței de contrast, MAV va apărea net conturată, cu evidențierea arterelor nutritive și a venelor de drenaj [1].

Pe examinarea RMN, leziunile de tip MAV apar ca o zonă inomogenă de hiposemnal, cu aspect de „fagure de miere", observându-se conexiunile cu vasele eferente și aferente tributare acesteia (fig. 5.39). În jurul leziunii se poate observa ocazional hemoglobina extracelulară în hiposemnal, aceasta fiind un indicator al unor hemoragii în antecedente, simptomatice sau asimptomatice. Asocierea cu studiul angio (angio-RMN), completează datele anatomice și orientează asupra căilor de abord și a elementelor de risc în tratamentul MAV [1].

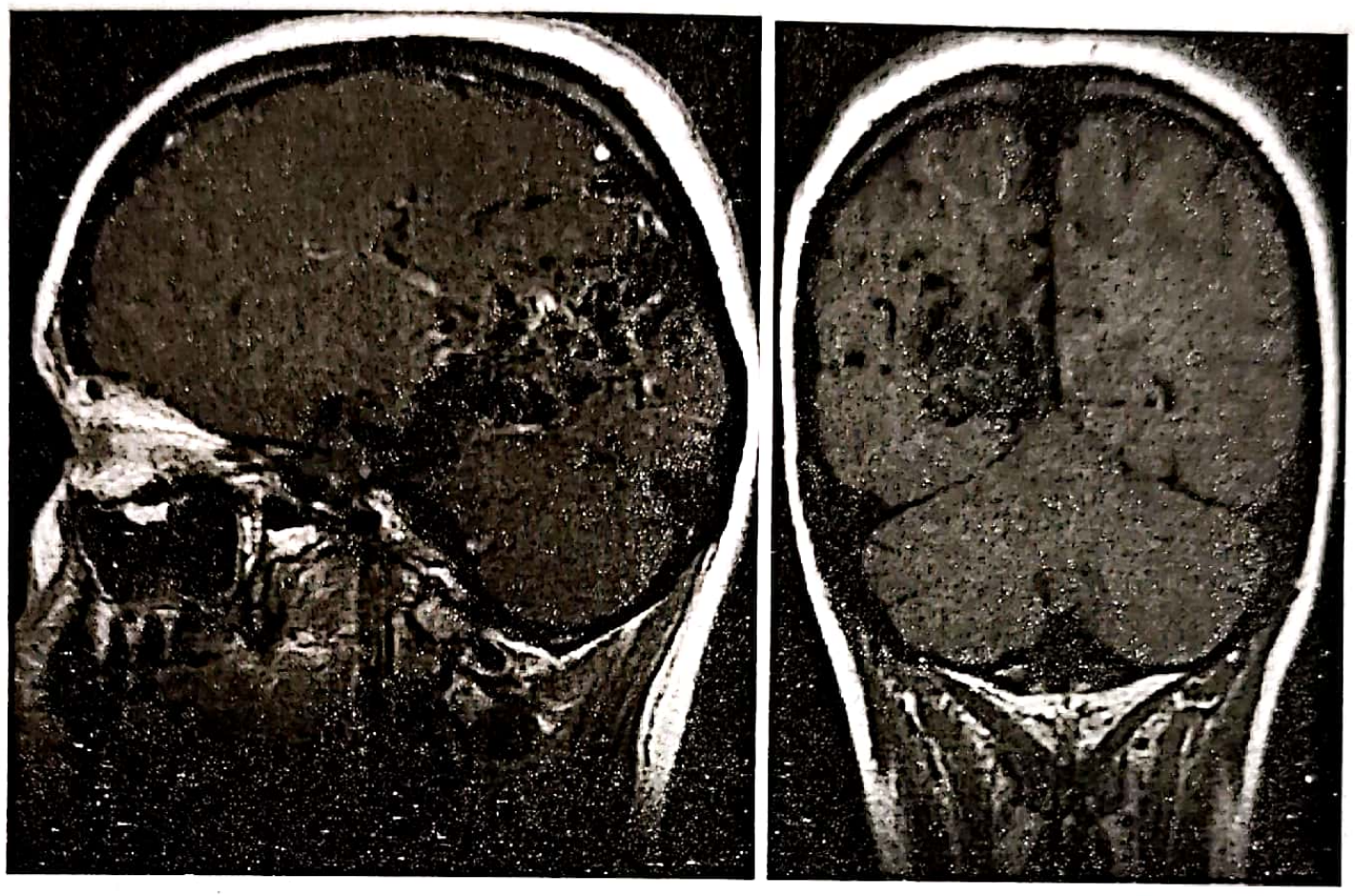

Figura 5.39. Aspectul RMN al unei malformații arterio-venoase occipitale drepte.

Studiile retrospective au demonstrat că microhemoragiile intralezionale silențioase evidențiate pe CT sau RMN constituie un factor de risc pentru hemoragia intracerebrală produsă prin ruptura MAV [20].

Angiografia este necesară pentru evaluarea hemodinamică a malformației, cu implicații în planificarea tratamentului. Este de preferat ca evaluarea angiografică să se realizeze cât mai aproape de momentul operator având în vedere faptul că MAV au tendința de a-și modifica în timp dimensiunile și traiectul căilor de drenaj. Efectuat la nivelul circulației anterioare și posterioare precum și în partea contralaterală, examenul angiografic ajută la realizarea unei imagini complete asupra anatomiei vasculare cerebrale, a modificărilor acesteia cât și evidențierea unor leziuni clinic silențioase [1,2].

Angiografia poate evidenția răsucirea sau ectazia venelor de drenaj – ceea ce duce la congestie venoasă, tromboză sau ruptură – precum și stenoza arterelor nutritive ca urmare a angiopatiei cauzate de viteza mare de curgere și fluxul turbulent la nivelul fistulei. Cateterizarea supraselectivă a arterelor nutritive ale MAV permite atât măsurarea presiunilor cât și evaluarea funcționalității țesutului cerebral din jurul malformației prin injectare de substanțe anestezice.

OPȚIUNI TERAPEUTICE ÎN MALFORMAȚIILE ARTERIO-VENOASE

Tratamentul malformațiilor arterio-venoase cuprinde excizia chirurgicală, tehnicile de embolizare endovasculară, radiochirurgia stereotactică sau combinații ale acestora – tratament multimodal [1].

TRATAMENTUL CHIRURGICAL

Prezintă avantajul de a elimina focarul hemoragic, de a scădea riscul de resângerare și de a oferi un bun control al crizelor comițiale. Rezultatele tratamentului chirurgical sunt însă influențate de o serie de factori în relație cu MAV și anume dimensiunile acesteia (MAV de mari dimensiuni fiind grevate de o morbiditate mai crescută), de localizare (cele profunde și cele din fosa posterioară fiind de asemenea grevate de o morbiditate și mortalitate mai ridicată). O a doua categorie de factori care influențează decisiv rezultatul chirurgical și evoluția ulterioară a cazului, o reprezintă starea neurologică a pacientului, în mod evident un pacient internat în stare de comă având un prognostic rezervat. Nu în ultimul rând evoluția cazului depinde de experiența chirurgului (factor determinant) și al serviciului în domeniul chirurgiei vasculare cerebrale, actul chirurgical fiind doar un timp din tratamentul complex al acestor bolnavi.

Rezecția chirurgicală a MAV reprezintă baza tratamentului definitiv și este cea mai eficientă în cazul leziunilor ușor accesibile și de mici dimensiuni [21]. Ea trebuie realizată în mod electiv. Excepția este reprezentată de situația în care viața pacientului este pusă în pericol prin efectul de masă produs de hematomul rezultat ca urmare a rupturii malformației. Obiectivul de bază al intervenției chirurgicale este excluderea în totalitate a leziunii, eliminând riscul de sângerare ulterioară Rezecția incompletă nu reduce riscul de sângerare recurentă și nici apariția crizelor comițiale [8].

Câteva aspecte ale strategiei chirurgicale necesită însă o nuanțare.

În ceea ce privește „timming"-ul operației după hemoragie, majoritatea autorilor recomandă o intervenție chirurgicală la 3–4 săptămâni după sângerare, pentru a avea un creier relaxat, hemoliza cheagului și delimitarea netă a MAV față de acesta. În opinia noastră, un interval de 4–5 zile este însă suficient pentru a obține o relaxarea cerebrală satisfăcătoare pentru a permite o intervenție chirurgicală în condiții bune.

Poziționarea bolnavului pe masa de operație trebuie să asigure cel mai bun acces și vizibilitate, relaxare cerebrală, să nu interfereze cu drenajul venos, pentru MAV în fosa posterioară aceste deziderate sunt asigurate în cea mai mare măsură de poziția șezând.

În ceea ce privește craniotomia, este recomandabil ca aceasta să fie cât mai largă pentru a avea un acces multidirecțional atât asupra nidusului cât și asupra vaselor aferente și a celor eferente. În caz de edem cerebral postoperator, o cranectomie largă asigură un spațiu suplimentar pentru a evita creșterea presiunii intracraniene (fig. 5.40).

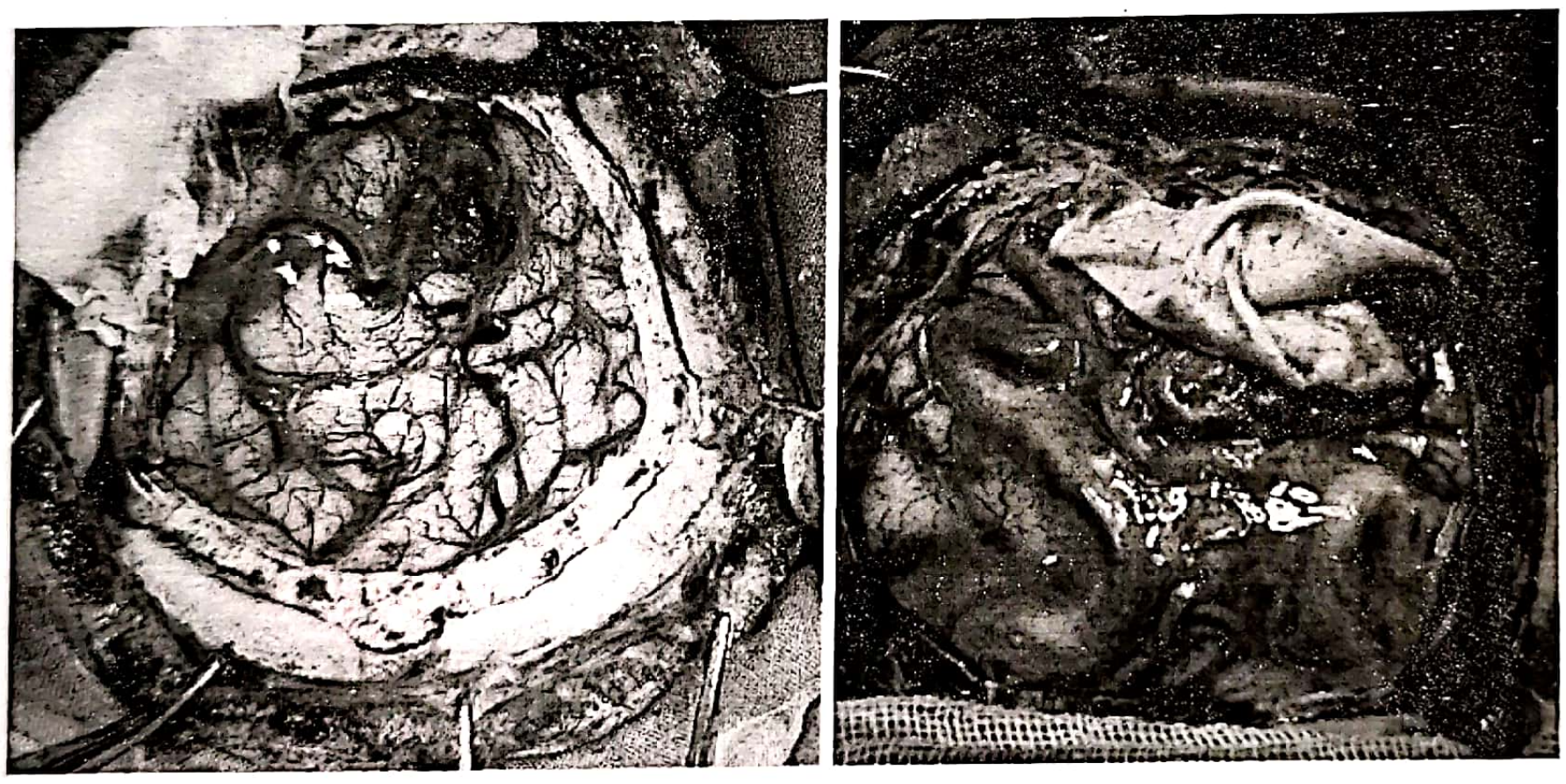

Figura 5.40. Craniotomia largă permite accesul multidirecțional al MAV.

Tehnica de realizarea a exciziei MAV cuprinde repere bine stabilite; acestea pot fi stadializate în cinci etape: identificarea și eliminarea vaselor nutritive, disecția circumferențială a nidusului, disecția apexului, eliminarea pediculilor venoși și hemostaza definitivă [1].

Identificarea, disecția și ocluderea vaselor nutritive reprezintă primul pas, aceasta incluzând disecția arterelor tributare MAV până la nivelul nidusului, verificarea implicării acestora în alimentarea malformației prin ocluzia temporară, prezența arterelor „en passage" la nivelul MAV care deservesc țesutul cerebral învecinat; aceste vase urmează a fi prezervate.

Disecția vasului nutritiv în interiorul șanțului intergiral se face cu prezervarea venelor de drenaj normale precum și a arteriorelor ce emerg din acesta spre suprafața corexului. Cea mai eficientă metodă de ocludere a vaselor nutritive este coagularea lor bipolară, urmată de secționarea microchirurgicală (fig. 5.41). Extrem de rar este nevoie de aplicarea unor clipuri vasculare și secționarea vasului între acestea (fig. 5.42).



Figura 5.41. Prin coagularea progresivă, vase chiar de dimensiuni mari (în stânga) pot fi reduse ca şi calibru şi obturate, urmând apoi a fi secţionate (în dreapta).

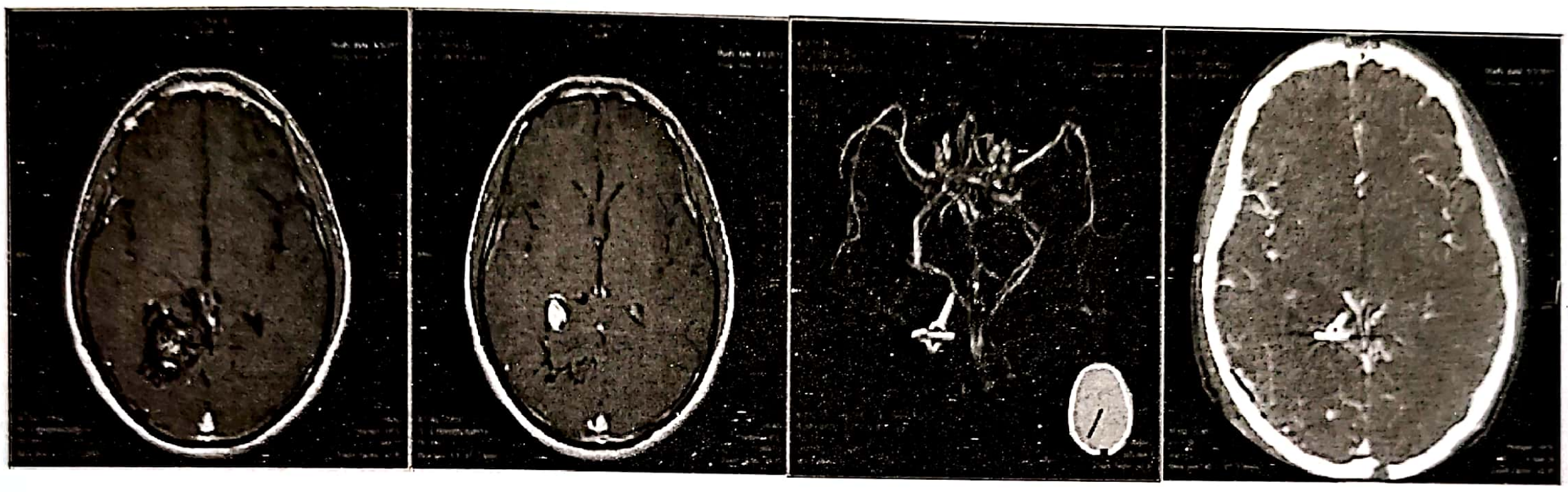

Figura 5.42. Aspectul pre- şi postoperator al unei malformaţii arterio-venoase occipitale drepte. Se remarcă prezenţa clipului vascular plasat la nivelul anevrismului intraventricular.

Disecţia circumferenţială a nidusului se va realiza după individualizarea şi excluderea arterelor nutritive. Aceasta trebuie realizată cât mai aproape de marginile leziunii, pentru a evita lezarea ţesutului cerebral adiacent, mai ales la nivelul ariilor elocvente. Prin coagularea pereţilor nidusului se obţine un plan de clivaj care poate fi dezvoltat progresiv, circumferenţial, protejând cortexul adiacent cu tampoane de bumbac îmbibate în ser. Coagularea progresivă a nidusului va duce la reducerea volumului acestuia şi la crearea de noi spaţii de disecţie.

Disecţia apexului reprezintă etapa cea mai dificilă deoarece disecţia vaselor, coagularea lor şi hemostaza la acest nivel sunt dificile, având în vedere profunzimea la care se lucrează. *Ocluderea şi rezecţia pediculilor venoşi* reprezintă o etapă în care trebuie acordată atenţie vaselor nutritive mici restante care se pot afla sub pediculii venoşi şi mascaţi de aceştia (fig. 5.43).

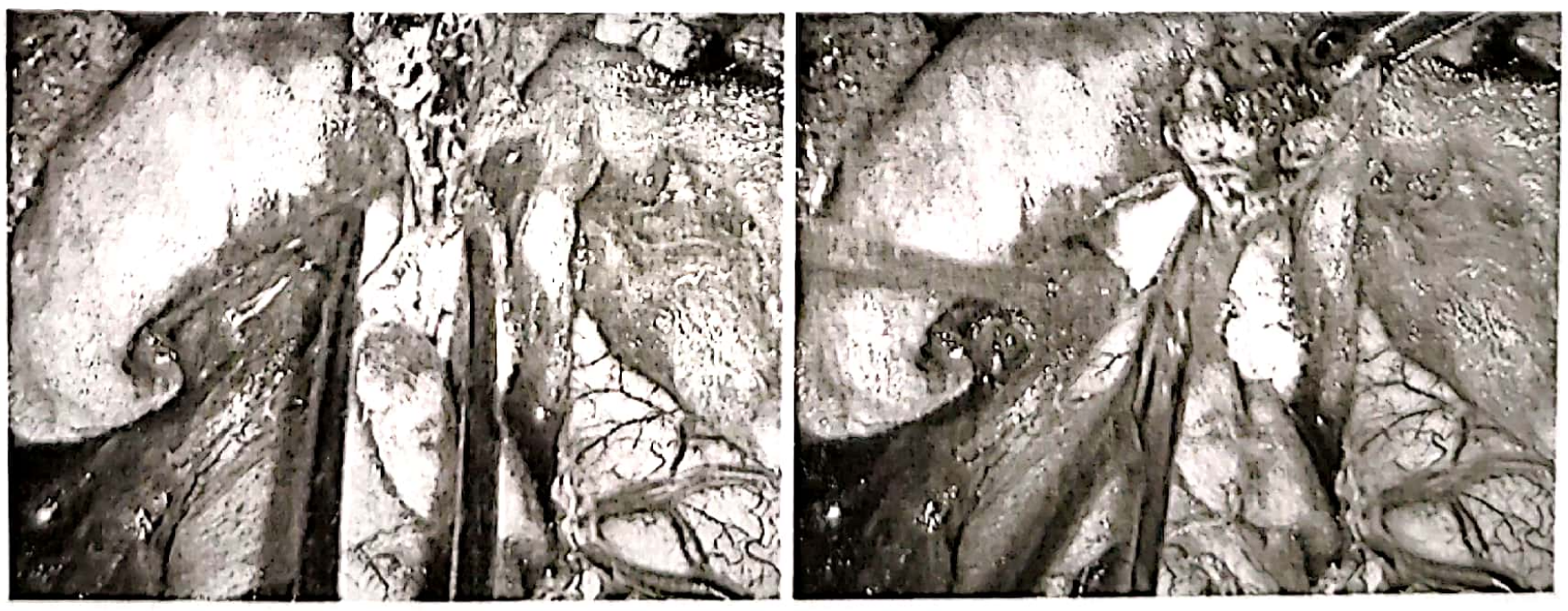

Figura 5.43. Izolarea, coagularea (imaginea din stânga) şi secţionarea venei de drenaj (imaginea din dreapta) reprezintă în mod practic ultima etapă a rezecţiei MAV.

Hemostaza definitivă este etapa finală în rezecția MAV. Verificarea hemostazei se va efectua solicitând echipei anesteziologice să ridice progresiv TA până la valori de 150–160 mmHg, iar întoarcerea venoasă va fi verificată prin moderată compresiune pe jugulare.

Complicații postoperatorii sunt în principal reprezentate de:

– *Hemoragia* reprezintă complicația postoperatorie cea mai severă dar în același timp cea mai frecvent întâlnită. Poate avea ca sursă un rest de MAV neexcizat, lipsa unei hemostaze riguroase, sau oscilațile tensionale extreme la trezire. Desfășurarea intervenției la o TA normală, creșterea TA după excizia MAV, compresiunea moderată e jugulare constituie tot atâtea măsuri de prevenire a resângerării.

– *Crizele epileptice*. În principiu, prin rezecția chirurgicală a MAV, la bolnavii care au prezentat ca unic semn de manifestare a acesteia crizele epileptice, ne putem aștepta la un control al crizelor mai bun în peste 50% din cazuri, în timp ce la aproximativ 30% acestea rămân nemodificate, iar în 12% se agravează. În ceea ce privește crizele nou apărute în urma inervenției chirurgicale, acestea nu depășesc de regulă 15% din cazuri. Din aceste motive terapia antiepileptică postoperatorie este recomandabilă la toți pacienții pe o perioadă de cel puțin 6 luni [1,2].

– *„Normal perfusion pressure break through”* reprezintă un fenomen de hiperemie locală apărut în urma exciziei MAV de mari dimensiuni, cu debit crescut. Ca urmare a exciziei MAV, sângele este redistribuit prin mecanisme de autoreglare spre zone anterior hipovascularizate ca urmare a fenomenelor de furt vascular generate de MAV. Depășirea mecanismelor de autoreglare pot duce la edem și hemoragie în teritoriile adiacente.

Postoperator, la cazuistica noastră, complicațiile au constat în deficite neurologice (11%), crize comițiale (4%), hidrocefalie (9%), resângerare (9%); restul cazurilor (67%) au prezentat o evoluție favorabilă, cu recuperare completă postoperatorie. 86% dintre pacienți au prezentat un scor G.O.S. 4–5 (fig. 5.44), mortalitatea fiind de 4,8%.

Rezultatele tratamentului chirurgical depind în mare măsură de factorii amintiți mai sus. Prin prisma experienței acumulate putem spune că factorii de care depinde în cea mai mare măsură evoluția nefavorabilă o reprezintă coma profundă și localizarea MAV în fosa posterioară.

EMBOLIZAREA

Embolizarea MAV reprezintă ocluzia arterelor nutritive folosind diferite materiale introduse prin catetere intravasculare. Pentru ocluzia vaselor arteriale se folosesc diferiți agenți trombotici: gelul histoacrilic (N butil-cianoacrilat), izobutil-2-cianoacrilat, polivinil alcool, *coils* sau balonașe introduse la nivelul nidusului. Fiecare prezintă avantajele și deficiențe impuse de caracteristicile produsului folosit [8,22,23].

Ședințele seriate de embolizare reduc dimensiunile malformației. Dimensiunile reduse precum și prezența materialului embolic la nivelul vaselor fac chirurgia și radiochirurgia mai sigure și mai precise. Pe de altă parte, embolizarea poate crește presiunea în interiorul nidusului datorită modificărilor de flux sanguin, ceea ce crește riscul de ruptură pe termen scurt. De aceea, dacă se anticipează intervenția chirurgicală aceasta este programată la 1–2 zile după embolizare. Embolizarea se poate realiza în una sau mai multe ședințe. Deși literatura de specialitate sprijină utilizarea embolizării seriate, un studiu retrospectiv a evidențiat siguranța și eficacitatea embolizării într-o singură etapă [24].

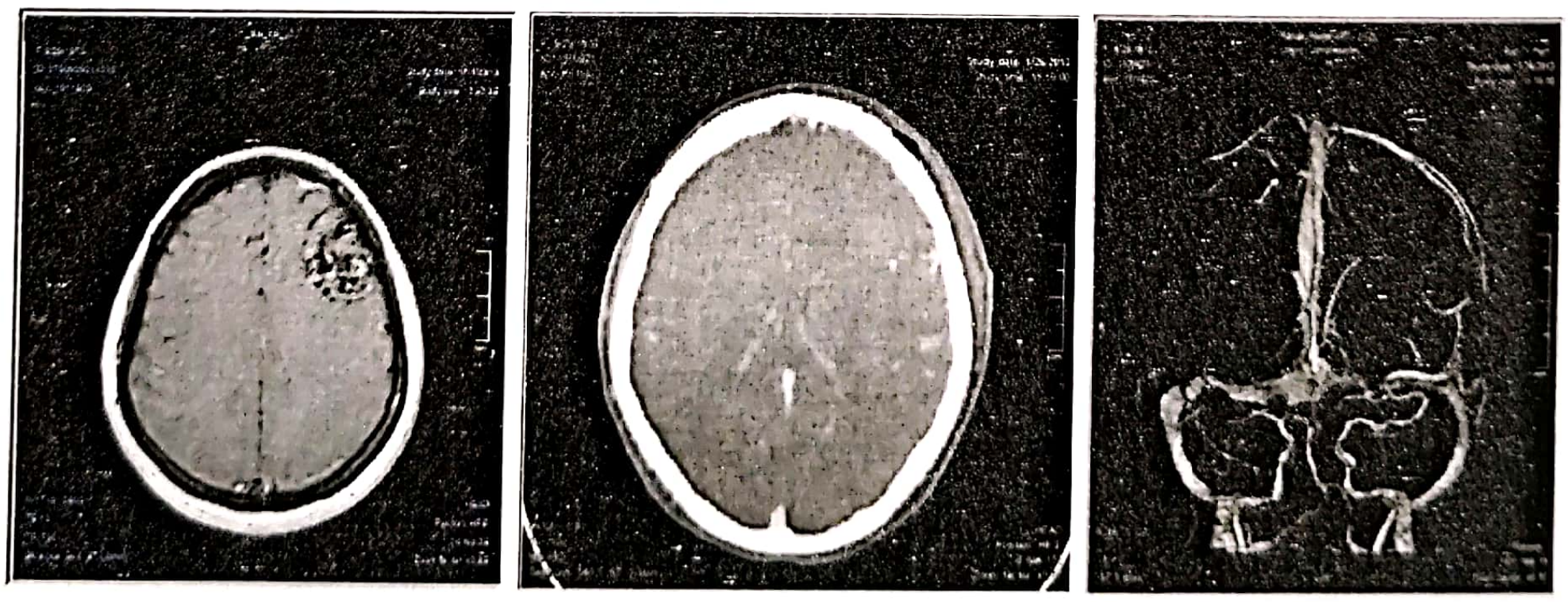

Figura 5.44. Aspectul pre- și postoperator al unei MAV frontal stâng. La controlul CT postoperator (imaginea din mijloc) se constată prezența unui hematom postoperator care însă nu a necesitat evacuare.

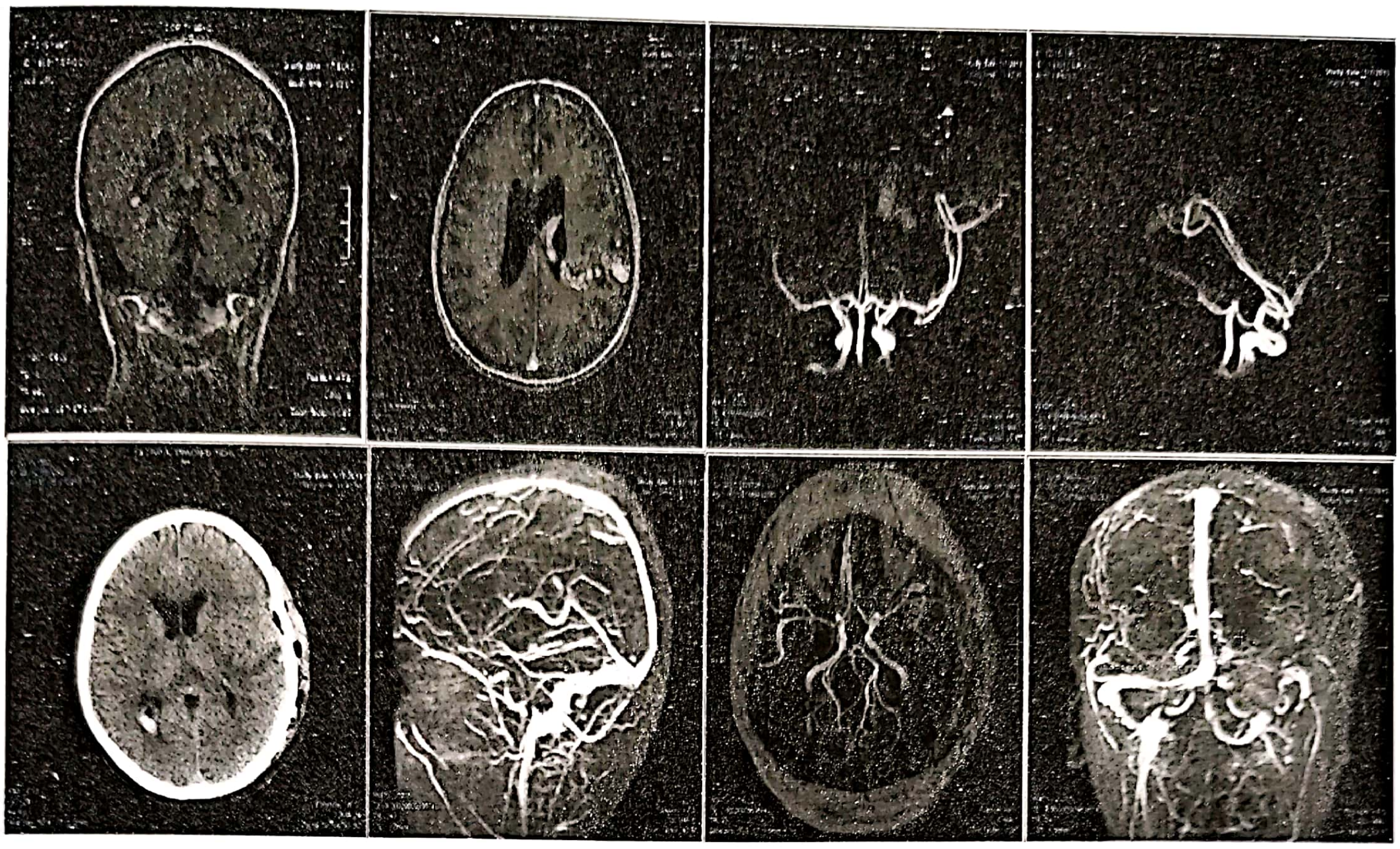

Figura 5.45. Aspectul pre- şi postoperator al unei MAV de dimensiuni medii, situată într-o arie elocventă, având drenaj profund, care a fost operată postoperator la 30 de zile bolnavul prezentând discretă dislexie.

RADIOCHIRURGIA STEREOTACTICĂ

Este o altă metodă de tratament care poate fi folosită singură sau ca o completare a chirurgiei clasice şi a embolizării. Este o opţiune pentru tratamentul radical al malformaţiilor cu diametru de 3 cm sau mai mic localizate profund sau în vecinătatea unor arii elocvente ale creierului [5]. Constă în proiectarea radiaţiilor de la distanţă mică faţă de craniu, fasciculul fiind foarte bine direcţionat şi dozat. Obiectivul metodei este obţinerea efectului radiobiologic la nivelul leziunii fără efecte secundare majore la nivelul ţesutului cerebral adiacent. Acest lucru se realizează într-o singură şedinţă. Scopul acesteia este de a induce o tromboză progresivă la nivelul nidusului, urmată apoi de hiperplazia intimei vaselor implicate, cu ocluzia progresivă a acestora [8,25,26].

După radiochirurgie, acele malformaţii care s-au rupt prezintă un risc crescut de resângerare. Un singur studiu observaţional al unui centru din Spania a arătat că terapia radiochirurgicală scade pe termen lung şansele de resângerare atât a leziunilor hemoragice cât şi a celor non-hemoragice [27].

BIBLIOGRAFIE

1. Florian I.Şt., Perju-Dumbrava L., Opţiuni terapeutice în accidentele vasculare cerebrale hemoragice, Edit. Medicală Universitară „Iuliu Haţieganu", Cluj-Napoca, 2007, p. 331–405.
2. Gavin CG, Kitchen ND, Pathobiology of True Arteriovenous Malformations, in Youmans Neurological Surgery, W.H. Richard, Ed., 6th edition, 4004–4015, 2011,
3. McCormik WF, The pathology of vascular („arteriovenous") malformations, J. Neurosurg 24: 807, 1966.
4. Lindsay, KW. *et al.*, Arteriovenous Malformations, 288–292, Neurology and Neurosurgery Illustrated, Third Edition, 1997.
5. Greenberg MS, Arterio-Venous Malformations, Handbook of Neurosurgery, Sixth Edition, Thieme, 2006, 835–839.
6. McCormik WF, Pathology of vascular malformations of the brain. In Wilson CB, and Stein BM, eds.: Intracranial arteriovenous malformations. Baltimore, Williams and Wilkins, 1984, pp. 44–65.
7. Chin LS, Raffel C, Gonzalez-Gomez I *et al.*, Diffuse arteriovenous malformations: A clinical, radiological, and pathological description, 31: 863, 1992.
8. Spagnuolo E, Surgical Management of Cerebral Arteriovenous Malformations, in Schmidek & Sweet Operative Neurosurgical Techniques: Indications, Methods and Results. 6th Edition.Alfredo Quiñones-Hinojosa(Editor), Elsevier Saunders, 2012, 1003–1018.
9. Choi JH *et al.*, Trends in the Management of Intracranial Vascular Malformations, in the USA from 2000 to 2007; Stroke Research and Treatment, 2012.
10. Mast H, Young WL, Koennecke H, *et al.*, Risk of spontaneous haemorrhage after the diagnosis of cerebral

arteriovenous malformations. Lancet 350: 1065–1068, 1997.

11. Thompson RC, Steinberg GK, Levy RP *et al.*, The management of patients with arteriovenous malformations and associated aneurysms. Neurosurgery 43: 202–211, 1998.
12. Ojemann RG, Heros RC, Crowell RM, Arteriovenoaus malformations of the brain. In Ojemann RG, ed: Surgical management of the cerebrovascular diseases, 2nd ed. Baltimore, Williams & Wilkins, 1988.
13. Halim AX, Johnston SC, Singh V, Longitudinal risk of intracranial hemorrhage in patients with arteriovenous malformation of the brain within a defined population. Stroke. Jul 2004; 35(7):1697–702.
14. Spetzler RF, Martin NA, A proposed grading system for arteriovenous malformation. J Neurosurg 65; 476–83, 1986.
15. Heroes RC, Korosue K, Diebold PM, Surgical excision of cerebral arteriovenous malformations: Late results. Neurosurgery, 26: 570, 1990.
16. Ondra SL, Troupp H, George ED, The natural history of symptomatic arteriovenous malformations of the brain: A 24-year follow-up assessemnt. J. Neurosrg. 73: 387, 1990.
17. Hernesniemi J, and Keranen T, Microsurgical treatmet of arteriovenous malformations of the brain in a defined population. Surg. Neurol., 33:384, 1990.
18. Marks MP, O'Donahue J, Fabricant JI *et al.*, Cerebral blood flow evaluation of arteriovenous malformations with stable xenon CT, A.N.J.R., 9: 1168, 1988.
19. Tarr RW, Johnson DW, Rutligliano M *et al.*, Use of acetazolamide-challenge xenon CT in the assessement of cerebral blood flow dynamics in patients with arteriovenous malformations, A.J.N.R., 11: 441, 1990.
20. Guo YH, Chen HX, Xie RM, Effects of qi-supplementing dominated Chinese materia medica combined with rehabilitation training on the quality of life of ischemic post-stroke fatigue patients of qi deficiency syndrome. Zhongguo Zhong Xi Yi Jie He Za Zhi. Feb. 2012; 32(2):160–3.
21. Hernesniemi J, Romani R, Lehecka M, Isarakul P, Dashti R, Celik O, *et al.*, Present state of microneurosurgery of cerebral arteriovenous malformations. Acta Neurochir Suppl. 2010; 107:71–6.
22. Han MH, Chang KH, Han DH, *et al.*, Preembolization functional evaluation in supratentorial cerebral arteriovenous malformations with supraselective intra-arterial injection of thiopental sodium solution. Acta Radiol 35: 212–216, 1993.
23. Khayata MH, Zabramski JM, Johnson PC, *et al.*, False aneurysm associated with rupture of an arteriovenous malformation: Implications for treatment: Case report. Neurosurgery 33: 753–756, 1993.
24. Sahlein DH, Mora P, Becske T, Nelson PK, Nidal embolization of brain arteriovenous malformations: rates of cure, partial embolization, and clinical outcome. J Neurosurg. Apr. 27, 2012.
25. Schwarte M, Sixel K, Young C, *et al.*, Prediction of obliteration of arteriovenous malformations after radiosurgery: The obliteration prediction index. Can. J. Neurol Sci 24: 106–109, 1997.
26. Pollok BE, Flickinger JC, Lunsford LD, *et al.*, Factors associated with successful arteriovenous malformation radiosurgery, Neurosurgery 42: 1239–1247, 1998.
27. Parkhutik V, Lago A, Tembl JI, *et al.*, Postradiosurgery hemorrhage rates of arteriovenous malformations of the brain: influencing factors and evolution with time. Stroke. May 2012; 43(5):1247–52.

CAVERNOAMELE CEREBRALE

BOGDAN FLORIN ILIESCU, ION POEATĂ

INTRODUCERE. DEFINIȚIE

Malformația cavernoasă (hemangiom cavernos, cavernom, angiom cavernos) este o malformație vasculară multilobulată, bine delimitată, ocultă angiografic, localizată în parenchimul cerebral dar fără să conțină țesut neural şi fără să aibă artere mari aferente sau vene de drenaj importante. Din punct de vedere histologic sunt compuse din canale vasculare sinusoidale (caverne) căptuşite de endoteliu unistratificat (fig. 5.46). În general măsoară între 0,1 şi 9 cm. Este o leziune multiplă în 10–30% din cazurile sporadice şi până la 84% în cazurile familiale [1]. Simptomele sunt datorate însă de obicei unei singure leziuni dominante. Poate sângera, se poate calcifica sau se poate tromboza. Apar rar în măduva spinării [2]. Cavernele conțin sânge în stadii variate de evoluție a trombilor: formare, organizare, dizolvare. Studiile clinice estimează o asociere cu angiomul venos la 2,1% până la 36% din cazuri [3]. Telangiectaziile capilare se pot găsi în vecinătatea leziunilor şi pot reprezenta un precursor al acestora. Pozitivează testul de colorare pentru factor de angiogeneză [4]. Leziunile pot să apară de novo, au potențial de creştere (deşi mai mic decât hemangioblastomul), pot regresa spontan sau pot rămâne staționare în timp [5].

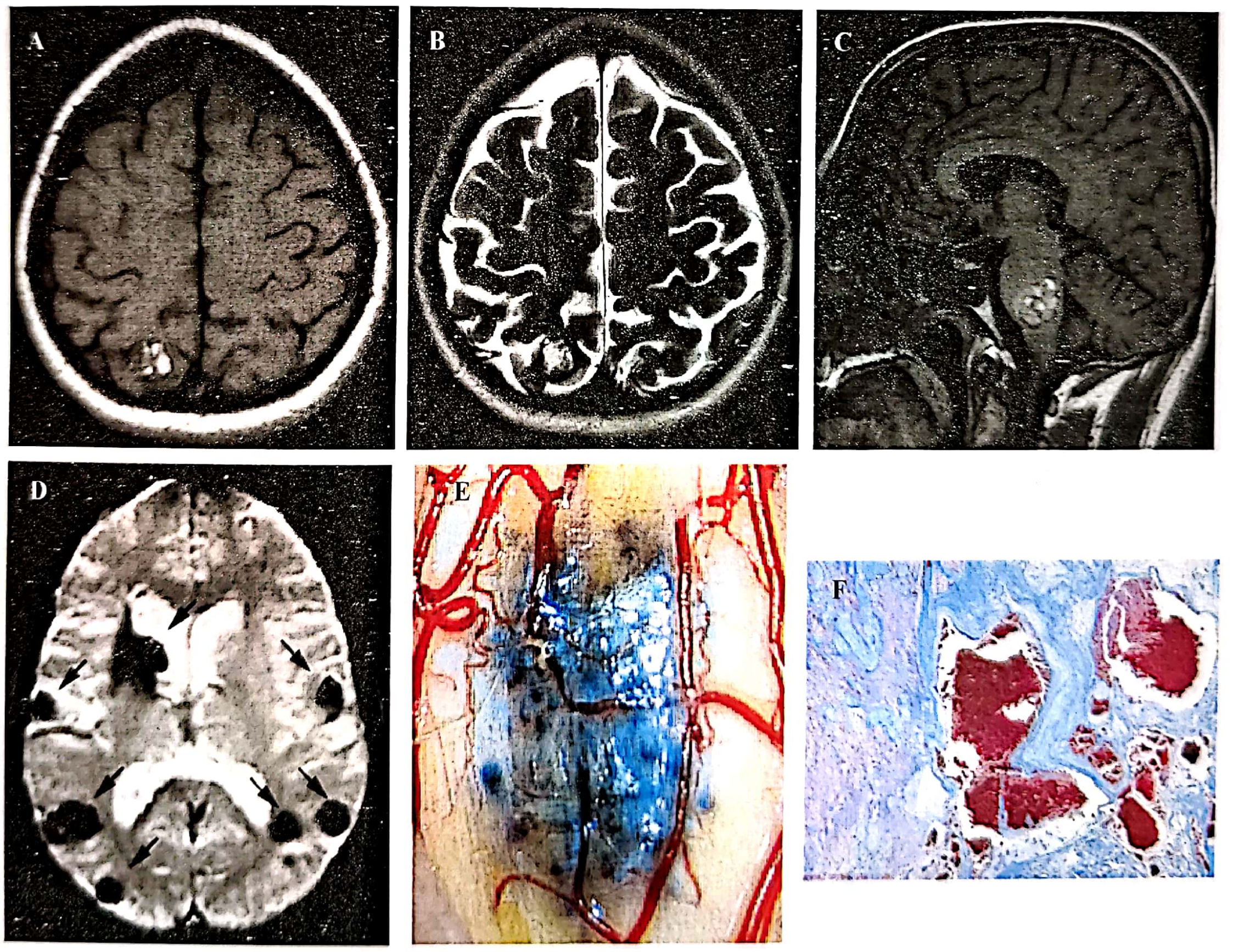

Figura 5.46. Aspecte imagistice IRM ale malformației cavernoase: A) T1; B) T2, evidențiind inelul de siderină (săgeata), C) T1, cavernom pontin cu spect tipic de „popcorn”, D) cavernoame multiple în imagine gradient-eco; E) aspect macroscopic şi F) aspect microscopic tipic pentru malformația cavernoasă.

ANATOMIE PATOLOGICĂ

Macroscopic se aseamănă unei dude (fig. 5.46 E). În microscopia optică, cu coloraţie pentru factorul von Willebrand, stratul de muşchi neted este absent (cu excepţia unor porţiuni foarte mici). Microscopia electronică evidenţiază spaţii anormale în joncţiunile strânse dintre celulele endoteliale (permit scurgerea sângelui).

EPIDEMIOLOGIE

Malformaţiile cavernoase cerebrale (MC) reprezintă între 5 şi 10% dintre malformaţiile vasculare şi sunt a doua cauză ca frecvenţă între malformaţiile vasculare responsabile de hemoragii în seriile chirurgicale. Se dezvoltă la 0,02–0,13% din populaţia generală (pe baza rezultatelor unor serii vaste în studii autopsice şi IRM). 48–86% sunt supratentoriale, 4–35% în trunchiul cerebral, iar 5–10% sunt localizate în ganglionii bazali.

MC apar rar în măduva spinării. Radiochirurgia stereotactică pare să fie un factor de risc (de exemplu, după radioterapia craniospinală pentru meduloblastom) mai ales pentru MC spinale. 42% din pacienţii cu MC spinală prezintă cel puţin încă o MC intracraniană.

Pacienţii cu CM se prezintă iniţial, de obicei, între a doua şi a patra decada de viaţă. În populaţia pediatrică CM au o distribuţie bimodală ele fiind mai frecvente în jurul vârstei de 3 şi de 11 ani. Vârsta pediatrică prezintă o predispoziţie mai mare la hemoragii manifeste. Prin contrast CM sunt rareori simptomatice la vârstnici.

GENETICA

Sunt descrise două forme de MC: spontană şi ereditară. Cea ereditară poate fi moştenită după un model autosomal dominant cu penetranţă incompletă şi expresivitate variabilă. Sunt descrise cel puţin trei locaţii genice implicate în geneza MC familiale: CCM1 pe cromozomul 7q, CCM2 pe cromozomul 7p şi CCM3 pe cromozomul 3q (par să fie implicate angiogeneza şi căile de semnalizare ale integrinei). Mutaţiile spontane sunt posibile. Leziunile multiple sunt mult mai frecvente în forma familială.

PREZENTARE ŞI EVOLUŢIE NATURALĂ

Leziunile asimptomatice au o incidenţă foarte mare, până la 95% în studiile pe autopsii. În seriile IRM, 1–44% din pacienţii investigaţi pentru alte simptome au fost documentate MC. Acest lucru este evident în evaluarea pacienţilor cu MC familiale, la care puţine leziuni sunt simptomatice în ciuda prezenţei leziunilor multiple. Tabloul clinic la internare este reprezentat de crizele convulsive (60%), deficitul neurologic progresiv (50%), hemoragia (20%) (de obicei intraparenchimatoasă), hidrocefalia [6]. În peste 50% din cazuri (într-una din serii) MC sunt descoperiri incidentale.

HEMORAGIA

Riscul de hemoragie nu este bine stabilit. Însăşi definiţia hemoragiei în aceste cazuri este controversată de vreme ce, prin definiţie, toate MC sunt înconjurate de hemosiderină, indicator al unor sângerări mici (fig. 5.46, B). Riscul de hemoragie semnificativă este mult mai mic decât în cazul malformaţiilor arterio-venoase. MC predispun la mici hemoragii, recurente, care rareori sunt devastatoare. Rata de hemoragie tinde să fie redusă în studiile pe cohorte (aproximativ 2,6–3,1% pe an) şi pare să fie mai mare la femei (4,2%/an) decât la bărbaţi (0,9%/an). Riscul de hemoragie nu este dependent de mărimea malformaţiei. Dacă riscul de hemoragie este mai crescut în cazurile în care a existat o hemoragie în antecedente este un aspect controversat. Unele MC se comportă benign după o hemoragie, în timp ce altele se comportă mai agresiv (mai mult de două hemoragii) cu o evoluţie tot mai gravă. Sarcina sau lăuzia nu sunt cunoscute să fie factori de risc pentru hemoragie.

CRIZELE CONVULSIVE

Mai mult decât MAV sau MV, MC sunt mai predispuse la asocierea cu crizele convulsive secundare microhemoragiilor recurente şi reacţiei gliale locale. Rata de apariţie a unor crize convulsive noi este estimată a fi în jur de 2,4%/an. Calcificările, capsula glială groasă, localizarea temporală şi depunerea extensivă de hemosiderină sunt asociate frecvent cu apariţia clinică a epilepsiei.

DEFICITUL NEUROLOGIC FOCAL

Apare de obicei acut sau subacut ca urmare a unei hemoragii intra- sau perilezionale. Frecvenţa în studiile clinice este citată între 15,4% şi 46,6%. Deficitul poate fi tranzitor, progresiv, recurent sau fix. Simptomele recurente pot mima evoluţia unei boli demielinizante. Simptomele iniţiale depind de localizarea şi mărimea leziunii. Rar pacienţii cu CM pot prezenta neuropatii craniene (nevralgie de trigemen), simptome hipotalamice sau hidrocefalie.

EVALUARE IMAGISTICĂ

CT

Examenul CT nu are o sensibilitate suficientă pentru decelarea cu succes a MC. Multe dintre leziunile mici, unele dintre leziunile mari si chiar dintre cele care au sugerat nu sunt puse în evidenţă prin această tehnică. Specificitatea este de asemenea redusă. Aspectele CT pot fi sugestive în aceeaşi măsură pentru tumori de grad mic, hemoragii sau granuloame.

IRM

Secvenţa IRM T2, gradient-eco, este cel mai sensibil test datorită sensibilităţii înalte la artefactele de susceptibilitate [7] (fig. 5.46 D). Aspectele imagistice sunt similare celor din MAV în general: un nucleu cu semnal mixt cu un inel periferic cu semnal redus, aspect descris uneori ca „popcorn" (fig. 5.46 A,C). Diagnosticul este şi mai evident când sunt mai multe leziuni cu aceste caracteristici la un pacient cu antecedente familiale (fig. 5.46 D). O malformaţie venoasă poate să apară în vecinătatea unui cavernom solitar dar nu în cazurile cu malformaţii multiple. Imagistica de difuzie a tensorilor/tractografia poate îmbunătăţi definirea localizării, a căii de abord şi evoluţia postoperatorie. Unele studii au caracterizat în detaliu aspectul IRM al CM pentru studii clinice.

ANGIOGRAFIA

Nu pune în evidenţă acest tip de leziuni. Aspectul IRM este quasi-patognomonic iar angiografia nu este necesară în cazurile clasice. Ea poate fi utilă pentru diagnosticul diferenţial în cazurile atipice.

MANAGEMENT

Sunt trei atitudini posibile în managementul malformaţiei cavernoase:

- urmărirea;
- excizia chirurgicală;
- radioterapia/radiochirurgia stereotactică.

Malformaţiile cavernoase descoperite incidental, asimptomatice, trebuie abordate conservator, cu urmărire imagistică pentru aproximativ 2–3 ani (pentru a exclude sângerările subclinice, frecvente). După această perioadă pot fi investigate suplimentar în funcţie de evoluţia clinică. Cu toate acestea unii experţi recomandă excizia leziunilor asimptomtatice dacă sunt unice, localizate în zone ne-elocvente, uşor accesibile. Deoarece aspectele imagistice sunt patognomonice puncţia-biopsie sau excizia de confirmare a diagnosticului nu sunt recomandate.

CHIRURGIA

Are următoarele indicaţii în malformaţia cavernoasă:

a. Leziuni accesibile cu:

- deficit neurologic focal sau
- sângerări asimptomatice sau
- crize convulsive la debut sau crize dificil de controlat medicamentos.

b. Leziuni mai puţin accesibile dar care au prezentat sângerări repetate cu deteriorare neurologică progresivă, chiar dacă sunt situate în zone delicate precum trunchiul cerebral sau măduva spinării.

RADIOCHIRURGIA STEREOTACTICĂ

Unele studii au arătat o posibilă reducere a ratei de resângerare la 2 ani de la radiochirurgia stereotactică, însă morbiditatea indusă de iradiere a fost semnificativă. Alte studii nu au putut demonstra aceasta reducere. Aceste date pot fi o reflexie a evoluţiei naturale a malformaţiei cavernoase cu o concentrare temporală a evenimentelor hemoragice şi o reducere a ratei hemoragiei după 28 de luni.

BIBLIOGRAFIE

1. Bertalanffy, H. Intracranial cavernomas, in Practical Hanbook of Neurosurgery, Marc Sindou, Edit. Springer-Verlag/Wien, 2009.
2. Cosgrove, G.R., Bretrand, G., Fontaine, S. s.c. Cavernous angiomas of the spinal cord. J Neurosurg, 68:31–6, 1988.
3. Dalyai RT, Ghobrial G, Awad I, Tjoumakaris S, Gonzalez LF, Dumont AS, Chalouhi N, Randazzo C, Rosenwasser R, Jabbour P. Management of incidental cavernous malformations: a review. Neurosurg Focus 31 (6):E5, 2011.
4. Raychaudhuri R, Batjer HH, Awad IA. Intracranial cavernous angioma: a practical review of clinical and biological aspects. Surg Neurol. 63(4):319–28, 2005.
5. Clatterbuck R.E., Moriarity J.L., Elmaci I. s.c. Dynamic nature of cavernous malformations: A prospective magnetic resonance imaging study with volumetric analysis. J Neurosurg, 93(6): 981–6, 2000.
6. El-Koussy M, Stepper F, Spreng A, Lukes A, Gralla J, Brekenfeld C, Sturzenegger M, Schroth G. Incidence, clinical presentation and imaging findings of cavernous malformations of the CNS. A twenty-year experience. Swiss Med Wkly. 13;141:w13172, 2011.
7. Campbell, P.G., Jabbour, P., Yadla, S., Awad, I.A. Emerging clinical imaging techniques for cerebral cavernous malformations: a systematic review. Neurosurg Focus 29 (3):E6, 2010.

FISTULELE ARTERIO-VENOASE DURALE

DANA-MIHAELA TURLIUC, RAUL SANDU

DEFINIȚIE. EPIDEMIOLOGIE. CLASIFICARE

Fistulele arterio-venoase durale sau malformațiile arterio-venoase durale reprezintă conexiuni anormale arterio-venoase ce se găsesc la nivelul durei mater. Ele pot fi împărțite în leziuni intracraniene și spinale, ambele fiind rare. Managementul este multidisciplinar, simptomatologia este heterogenă iar semnele sunt adesea minime sau nespecifice pentru ambele localizări.

Fistulele arterio-venoase durale intracraniene

Sunt leziuni rare, reprezentând 6–15% din toate malformațiile arterio-venoase intracraniene. Sunt întâlnite mai ales la femei în postmenopauză, deși cele localizate în fosa craniană anterioară sunt mai frecvente la bărbați [1].

Etiologia nu se cunoaște în totalitate, însă se consideră că sunt leziuni dobândite și nu congenitale. Există o asociere cu traumatismele anterioare, infecțiile, craniotomiile și trombozele de sinusuri venoase, existând două teorii ale dezvoltării acestora:

– trombozele de sinusuri venoase urmate de recanalizare ar duce la deschiderea unor comunicații arterio-venoase embrionare;

– o singură comunicare arterio-venoasă cu un flux turbulent ar duce la tromboză de sinus venos urmată de recrutarea altor conexiuni arteriale și venoase.

Morfopatologie

Microscopic leziunea apare ca un șunt arterio-venos situat în peretele unui sinus venos, cu îngroșarea intimei sinusului asociat. Lezunile sunt de obicei solitare dar pot fi și multiple [2]. Fistula poate avea un singur vas nutritiv sau se poate dezvolta dintr-o rețea complexă de vase nutritive. Aportul arterial provine din ramurile meningeene ale arterelor carotide interne sau externe sau trunchiului vertebro-bazilar.

Se dispun în vecinătatea sinusurilor durale (fig. 5.47) și cele mai frecvente localizări sunt situate la nivelul:

– sinusului lateral (63% din cazuri), frecvent de partea stângă iar epicentrul leziunii este situat la joncțiunea sinusului lateral cu sinusul sigmoid [3];

– tentoriului;

– porțiunii posterioare a sinusului cavernos, irigate de trunchiul meningohipofizar și care drenează la joncțiunea sinusului lateral cu sinusul sigmoid.

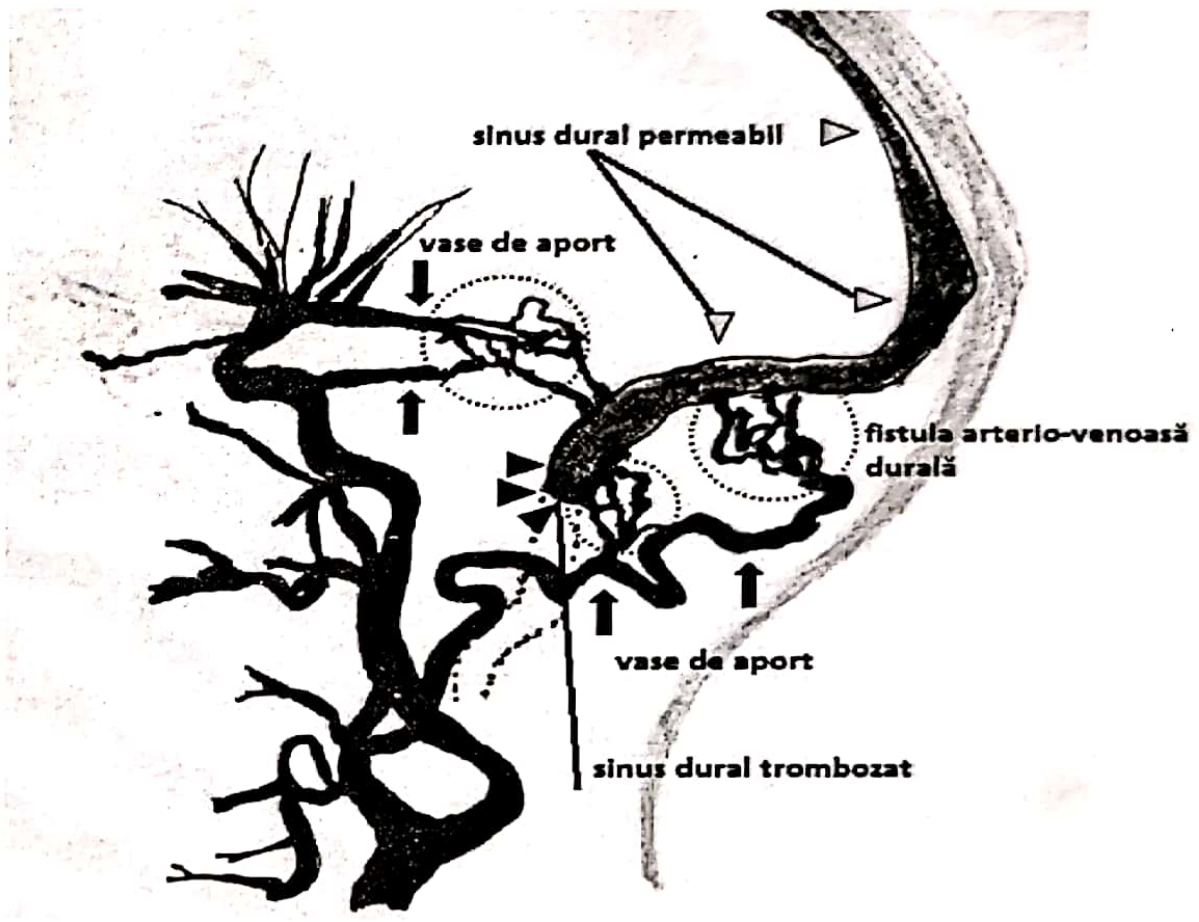

Figura 5.47. Schema formării fistulei arterio-venoase durale (desen autor).

a. *Fistulele arterio-venoase din regiunea sinusului cavernos* se împart (Barrow 1985) în patru grupe notate cu litere de la A la D. Grupul A include leziuni carotidocavernoase directe iar grupele B, C și D includ fistule arterio-venoase durale alimentate din ramuri ale arterei carotidiană internă, externă sau și internă și externă. Drenajul venos se poate realiza spre sinusul cavernos, sinusul pietros inferior sau venele oftalmice.

b. *Fistulele sinusurilor laterale* sunt de obicei alimentate din arterele perforante transmastoidiene, ramuri ale arterei occipitale, meningee medie, faringiana ascendentă, arterele auriculare posterioare sau meningohipofizare. Ocazional alimentarea provine din artera vertebrală. Drenajul se realizează spre sinusul lateral ipsi- sau controlateral și rareori spre venele corticale.

c. *Fistulele arterio-venoase durale din fosa anterioară* sunt de obicei alimentate de ramurile etmoidale anterioare şi posterioare ale arterei oftalmice. Drenajul se realizează spre venele piale.

d. *Fistulele arterio-venoase asociate sinusului sagital superior* sunt alimentate din arterele meningee medie, occipitală şi temporală superficială şi drenează spre venele corticale sau medulare.

MANIFESTĂRI CLINICE

Simptomatologia fistulelor arteio-venoase durale este variată şi depinde de localizarea fistulei. 25% dintre leziuni prezintă o evoluţie agresivă iar suflu cranian se poate asculta la 40% dintre pacienţii cu tinitus. Se pot întâlni şi semne neurologice de focar precum oftalmoplegia, paralizii de nervi cranieni, semne de trunchi cerebral. Pacienţii se pot prezenta cu semne de hemoragie subarahnoidiană sau intracerebrală [4].

Tabloul clinic poate fi acut cu hemoragie şi semne neurologice de focar (exclusiv oftalmoplegia), în special pentru leziunile localizate la nivelul incizurii tentoriale, planşeului fosei anterioare sau sinusului sagital superior. Pacienţii cu fistulă în regiunea cavernoasă prezintă chemosis, proptoză, edem papilar, ischemie retiniană, şi ocazional, oftalmoplegie. Pacienţii acuză de obicei cefalee şi până la 50% prezintă sufluri sincrone cu pulsul. Sub 3% se prezintă pentru hemoragie subarahnoidiană.

Fistulele sinusurilor laterale pot fi asimptomatice sau se pot prezenta cu tinitus, cefalee, tulburări vizuale fluctuante, scotoame, simptome de hipertensiune arterială şi ocazional tulburări de memorie şi demenţă.

Fistulele sinusului sagital superior se prezintă de obicei cu cefalee, hemoragie, AVC ischemice, demenţă şi cecitate corticală.

Leziunile fosei craniene anterioare se prezintă cu hemoragie (91%) şi pierderea vederii.

DIAGNOSTICUL IMAGISTIC

Explorarea de elecţie pentru diagnosticul fistulelor arterio-venoase durale este angiografia selectivă prin tehnică Seldinger a arterelor carotide internă şi externă [5,6]. Aportul vascular se realizează cel mai frecvent din vasele durale şi mai rar din vasele pia-arahnoidiene (fig. 5.48).

Pe baza explorării angiografice, fistulele arterio-venoase durale se pot clasifica în 7 tipuri (Cognard) [5]:

Tabelul 5.4

Clasificarea angiografică a fistulelor arterio-venoase durale (după [5])

Tip fistulă	Tip drenaj venos
I	drenaj venos anterograd la nivelul sinusului
IIa	drenaj venos retrograd la numai la nivelul sinusului
IIb	drenaj venos retrograd la nivelul venelor corticale
II a+b	drenaj venos retrograd la nivelul sinusului şi la nivelul venelor corticale
III	drenaj venos cortical direct fără ectazii venoase
IV	drenaj venos cortical direct cu ectazii venoase
V	drenaj venos spinal care se poate combina cu alte tipuri de drenaj venos prezentate

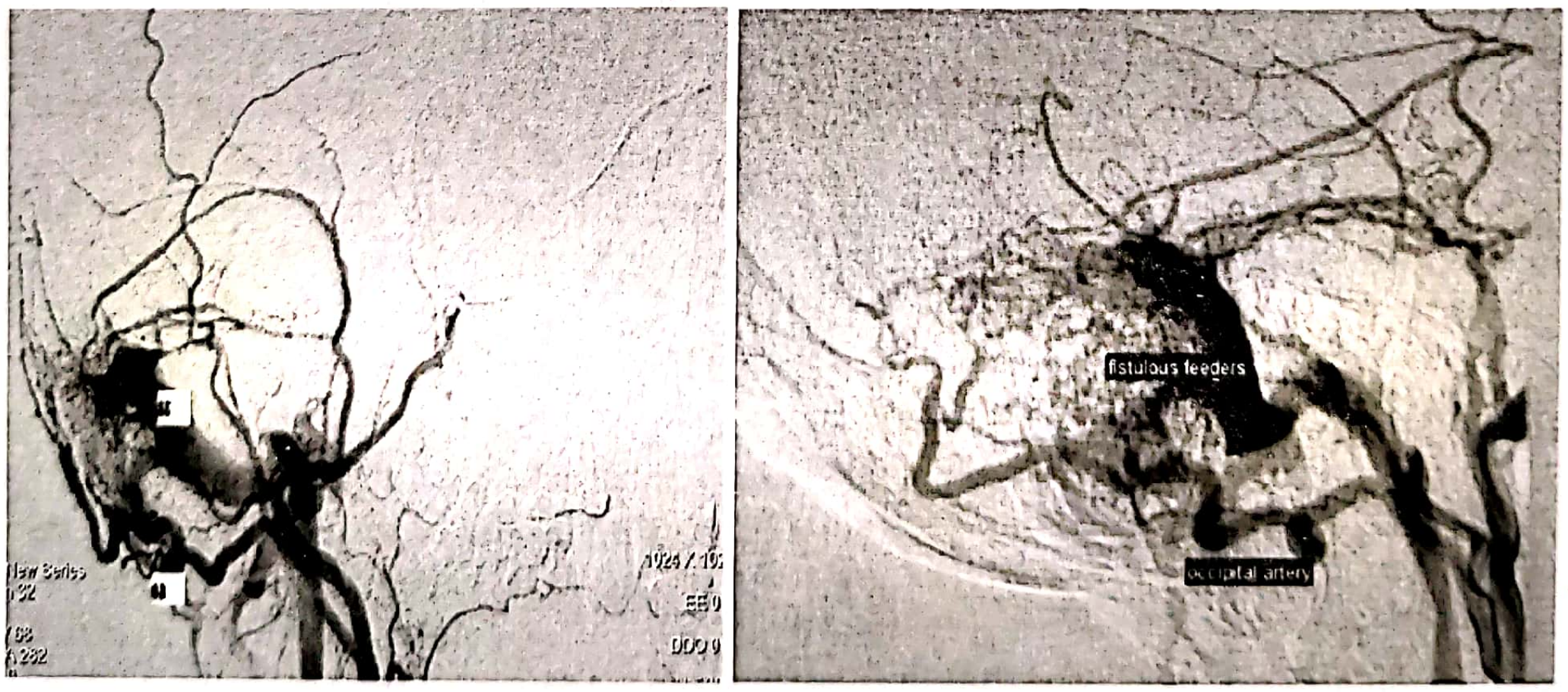

Figura 5.48. Angiografii ilustrând două cazuri de fistulă arteriovenoasă durală – tip II B Cognard (din cazuistica Clinicii de Neurochirurgie Iaşi).

Explorarea *computer tomografică* poate pune în evidență prezența unui hematom, infarct sau hemoragie intracerebrală. În cazurile nehemoragice, explorarea computer tomografică cu substanță de contrast poate evidenția traiecte serpinginoase la nivelul cortexului în proximitatea fistulei.

Explorarea prin *rezonanță magnetică nucleară* poate evidenția vene corticale dilatate fără un nidus în parenchimul cerebral, precum și zonele infarctizate sau hemoragice. Frecvent explorarea prin rezonanță magnetică nucleară este în limite normale.

ATITUDINE TERAPEUTICĂ

Tratamentul fistulelor arteriorio-venoase durale se instituie funcție de clasificare angiografică a fistulelor arterio-venoase durale [7].

Fistulele tip I și tip IIa sunt leziuni asimptomatice care se urmăresc anual Doppler.

Fistulele tip IIb – V sunt leziuni cu risc mare de sângerare sau de hipertensiune intracraniană. Dacă la aceste leziuni se pun în evidență modificări ale suflurilor identificate inițial se reevaluează angiografic [8].

Indicația pentru excluderea fistulei arterio-venoase durale se pune atunci când:

- se instalează semne neurologice de focar;
- apar hemoragii intracraniene [9];
- simptomatologia clinică este refractară la tratament simptomatic.

Posibilitățile terapeutice sunt reprezentate de:

- tratamentul endovascular (fig. 5.49–5.51);
- tratamentul chirurugical;
- tratamentul radiochirugical – tratament adjuvant al variantelor de tratament prezentate anterior.

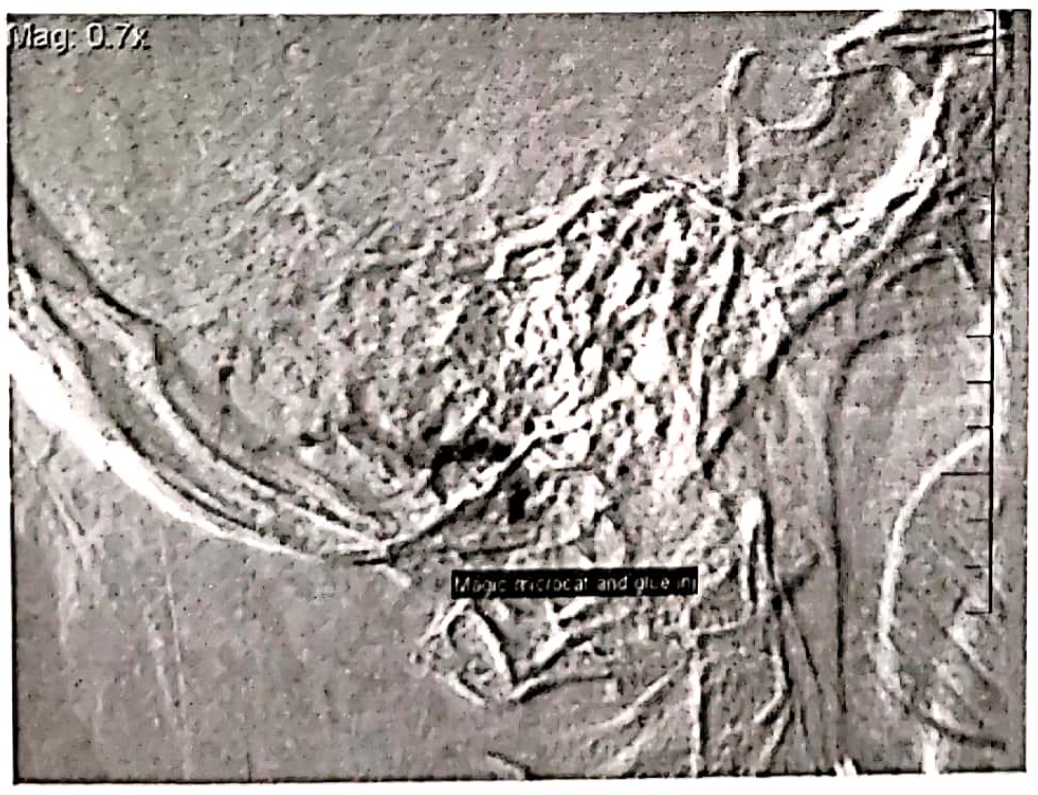

Figura 5.49. Fistula arteriovenoasă durală occipito-sinusală – imagine post-embolizare.

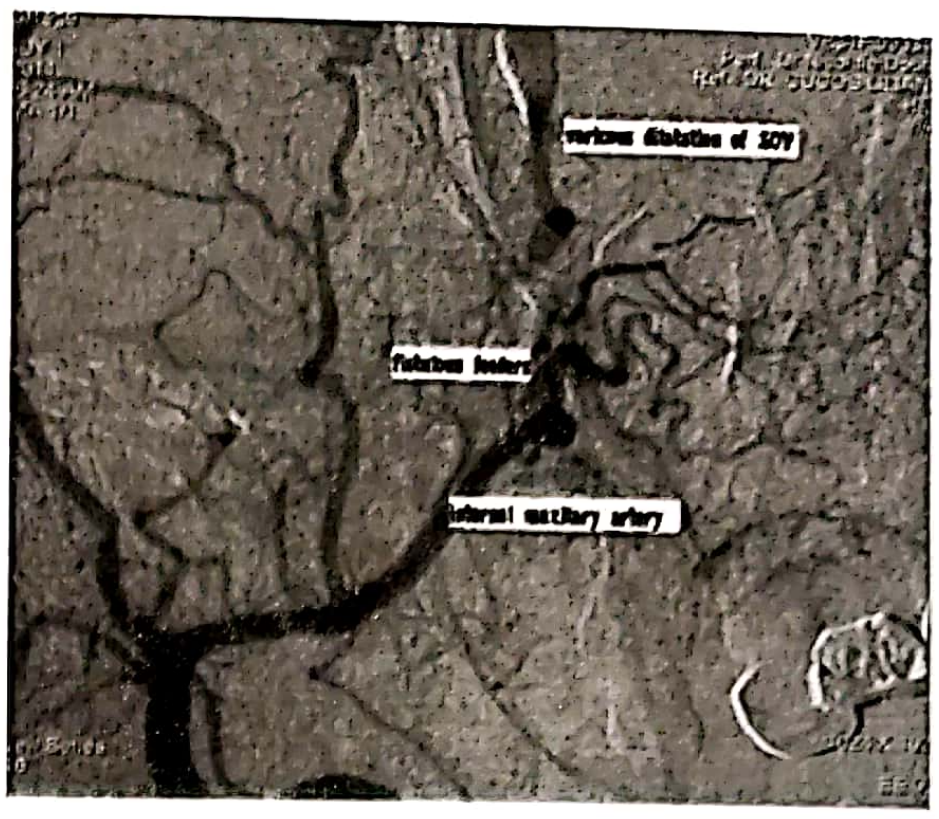

Figura 5.50. Fistula arterio-venoasă durală maxilară internă – vena oftalmică superioară – imagine pre-embolizare (din cazuistica Clinicii de Neurochirurgie Iași).

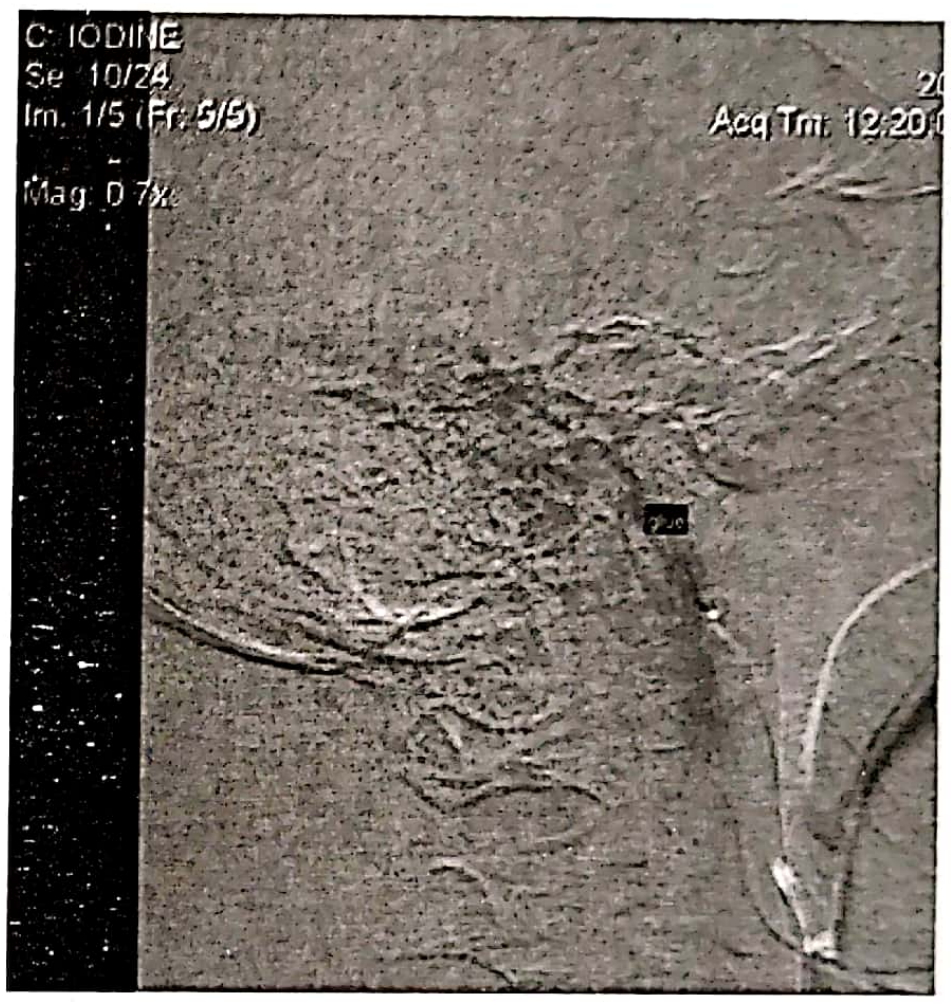

Figura 5.51. Fistula arterio-venoasă durală maxilară internă – vena oftalmică superioară – imagini post-embolizare (din cazuistica Clinicii de Neurochirurgie Iași).

Fistulele arterio-venoase durale spinale sunt leziuni rare, prezente în special la vârstnici și localizate cel mai frecvent la nivelul segmentului toracal al coloanei. Aportul arterial al acestor malformații este asigurat de arterele segmentare dorsale iar drenajul venos se realizează prin venele intradurale care penetrează dura mater la 2–3 mm de rădăcina nervoasă, vene ce se deschid la nivelul plexului venos coronal. Simptomatologia clinică se datorează sindromului de compresiune medulară prin congestia venoasă. Tabloul clinic este reprezentat de instalarea progresivă a unui deficit senzitivo-motor. Stabilirea diagnosticului de malformație arterio-venoasă durală spinală se face prin angiografie spinală, procedură obligatorie preoperator. Tratamentul fistulelor arteriovenoase spinale este multimodal și constă de preferință în embolizarea preoperatorie a nidusului urmată de ablația chirurgicală a malformației [10,11].

BIBLIOGRAFIE

1. Noguchi K, Kubo M, Kuwayama N, *et al.* Intracranial dural arteriovenous fistulas with retrograde cortical venous drainage: assessment with cerebral blood volume by dynamic susceptibility contrast magnetic resonance imaging. AJNR Am JNeuroradiol. 2006; 27:1252–1256.
2. Palomino JC, Lobato RD, Campollo J, Fernandez-Alen J, Lagares A. Unruptured dural arteriovenous malformation of the transverse-sigmoid sinus presenting with focal symptoms and coma. Neurocirugia (Astur). 2004; 15:458–467.
3. Zipfel GJ, Shah MN, Refai D, Dacey RG Jr, Derdeyn, CP. Cranial dural arteriovenous fistulas: modification of angiographic classification scales based on new natural history data. Neurosurg Focus. 2009;26(5)E14.
4. van Rooij WJ, Sluzewski M, Beute GN. Dural arteriovenous fistulas with cortical venous drainage: Incidence, clinical presentation, and treatment. AJNR Am J Neuroradiol 28:651–655, 2007.
5. Cognard C, Gobin YP, Pierot L, Bailly AL, Houdart E, Casasco A, Chiras J, Merland JJ. Cerebral dural arteriovenous fistulas: Clinical and angiographic correlation with a revised classification of venous drainage. Radiology 194:671–680, 1995.
6. Berenstein A, Lasjaunias P, terBrugge KG. Surgical Neuroangiography: Dural Arteriovenous Shunts. Berlin, Springer-Verlag, 2004, pp. 565–607.
7. Chung SJ, Kim JS, Kim JC, Lee SK, Kwon SU, Lee MC, Suh DC. Intracranial dural arteriovenous fistulas: Analysis of 60 patients. Cerebrovasc Dis13:79–88, 2002.
8. Lawton MT, Sanchez-Mejia RO, Pham D, Tan J, Halbach VV. Tentorial dural arteriovenousfistulae: Operative strategies and microsurgical results for six types.Neurosurgery. 2008; 62 (3 Suppl 1):110–125.
9. Hashiguchi A, Mimata C, Ichimura H, Morioka M, Kuratsu J. Venous aneurysm development associated with a dural arteriovenous fistula of the anterior cranial fossa with devastating hemorrhage: Case report. Neurol Med Chir (Tokyo) 47:70–73, 2007.
10. Dabus, Guilherme MD 1; Bernstein, Richard A MD 2; Hurley, Michael C MD 1; Shaibani, Ali MD 1; Bendok, Bernard R MD 1; Russell, Eric J MD 1. Reversal of Diffusion Restriction After Embolization of Dural Arteriovenous Fistula: Case Report. Neurosurgery. 67(4):E1147–E1151, October 2010.
11. van Dijk JM, ter Brugge KG, Willinsky RA, Wallace MC. Selective disconnection of cortical venous reflux as treatment for cranial dural arteriovenous fistulas. J Neurosurg 101:31–35, 2004.

HEMORAGIA INTRAVENTRICULARĂ

ANDREI ŞTEFAN IENCEAN

GENERALITĂŢI. ETIOLOGIE

Hemoragia intraventriculară (IVH) constă în prezenţa sângelui în sistemul ventricular. Hemoragia intraventriculară primară este sângerarea directă de la o sursă sau leziune intraventriculară sau în contact cu peretele ventriculului. IVH secundară este mai frecventă şi provine dintr-o hemoragie cerebrală primară ce rupe parenchimul cerebral ajungând în ventriculi. În cazul IVH prin „reflux" sângele din spaţiul subarahnoidian ajunge în ventriculi prin foramenul ventriculului IV [1].

Hemoragia intraventriculară ***primară*** apare în: (a) hemoragia matricii germinale la nou-născutul prematur; (b) malformaţii vasculare intra- sau periventriculare (MAV, cavernoame), anevrisme; (c) tumori intra- sau periventriculare (papiloame, meningioame, subependimoame, astrocitoame); (d) tulburări de coagulare sau trombocitare; (e) traumatisme cranio-cerebrale; (f) proceduri neurochirurgicale: cateterism ventricular; abord endoscopic ventricular; (g)hemoragie intraventriculară idiopatică.

Hemoragia intraventriculară ***secundară*** are etiologia hemoragiei cerebrale primare şi se întâlneşte: (a) până la 40% în hemoragia intracerebrală hipertensivă; (b) între 13–28% în anevrismele intracraniene rupte; (c) între 10–35% în traumatismele cranio-cerebrale medii şi severe; (d) malformaţii vasculare intracraniene rupte, tulburări de coagulare, tumori cerebrale, vasculită cerebrală, apoplexia hipofizară etc.

Hemoragia intraventriculară prin „reflux" – are etiologia oricărei hemoragii subarahnoidiene (de asemenea, unele anevrisme dau frecvent IVH fără reflux).

PREZENTAREA CLINICĂ

Depinde de severitatea şi cauza IVH. Simptomatologia poate fi minimă sau absentă sau pacientul poate prezenta cefalee bruscă, greaţă, vărsături, pierderea conştienţei, uneori crize convulsive generalizate. Simptomele IVH secundare sunt date de hemoragia intracerebrală/subarahnoidiană, în funcţie de localizarea şi extensia hemoragiei. Evoluţia este agravată de apariţia hidrocefaliei obstructive prin blocajul drenajului de LCR. Starea clinică şi prognosticul sunt corelate cu cauza hemoragiei, distensia ventriculară, prezenţa HSA şi gravitatea leziunii parenchimatoase.

DIAGNOSTICUL IMAGISTIC

Se stabileşte prin CT şi/sau IRM (fig. 5.52, 5.53) iar la nou-născut prin ecografie transfontanelară. Scorul IVH (*Intraventricular Hemorrhage Score* – creat de Hallevi *et al.*, 2009) apreciază imagistic volumul şi localizarea hemoragiei şi prezenţa hidrocefaliei (fig. 5.54) [2].

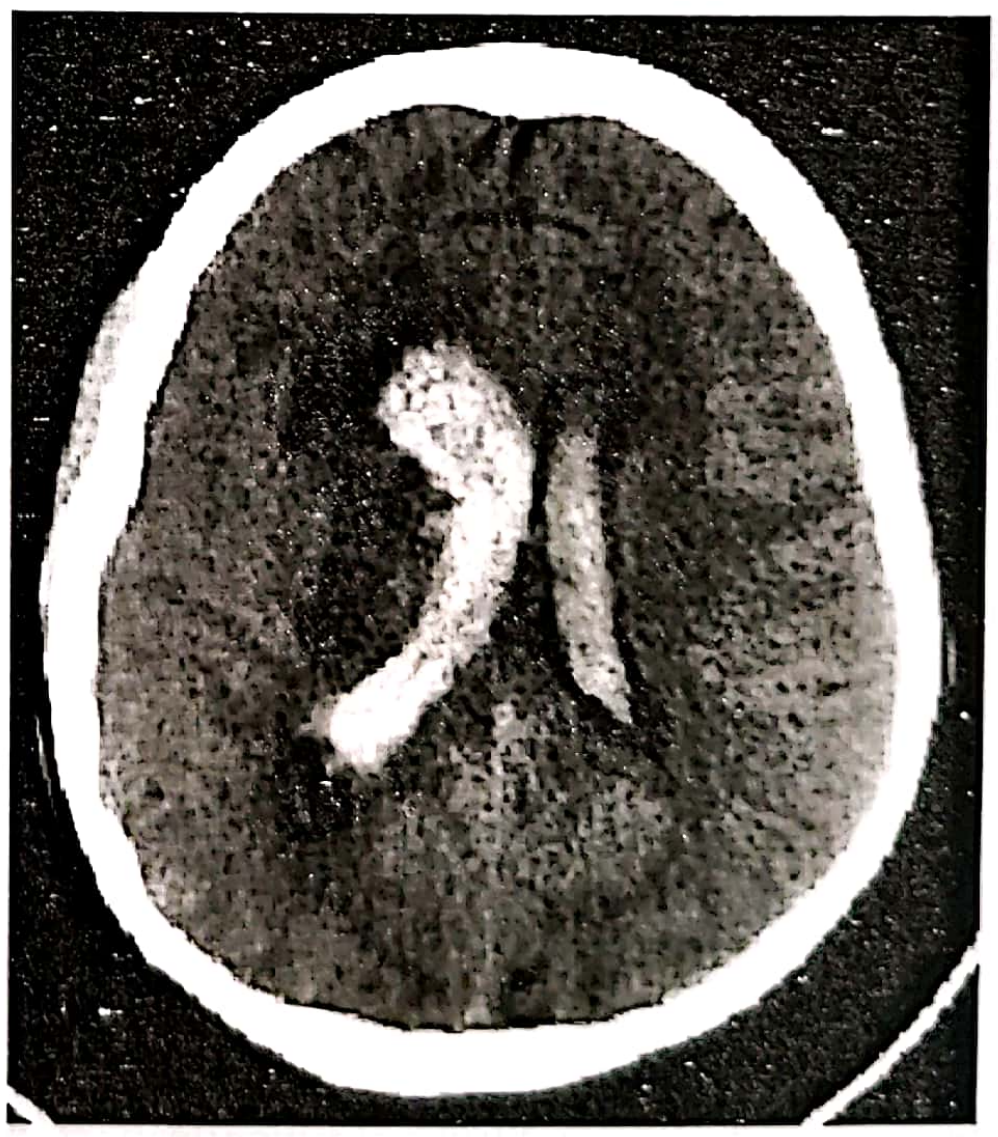

Figura 5.52. Examinare CT nativ: Hemoragie intraventriculară.

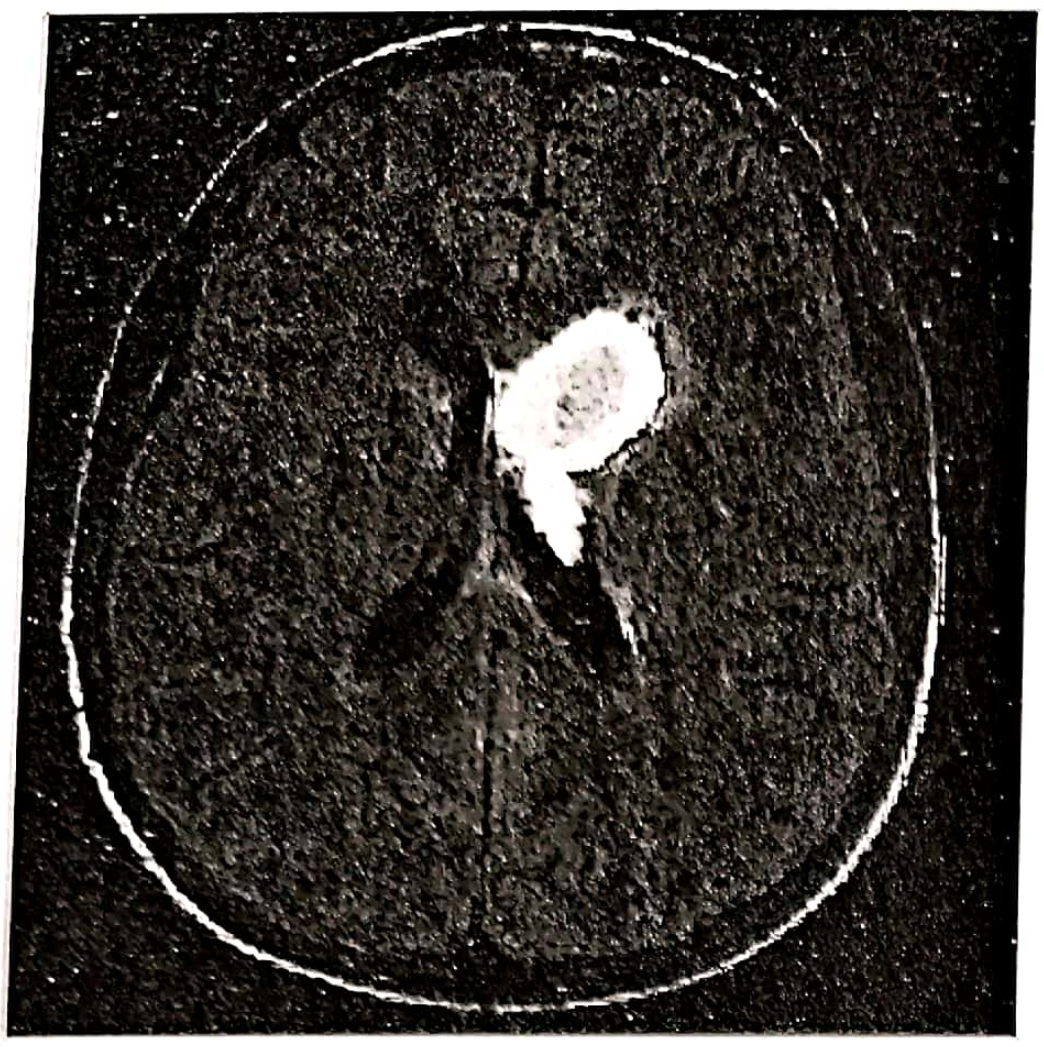

Figura 5.53. Hemoragie intraventriculară – Explorare IRM – FLAIR.

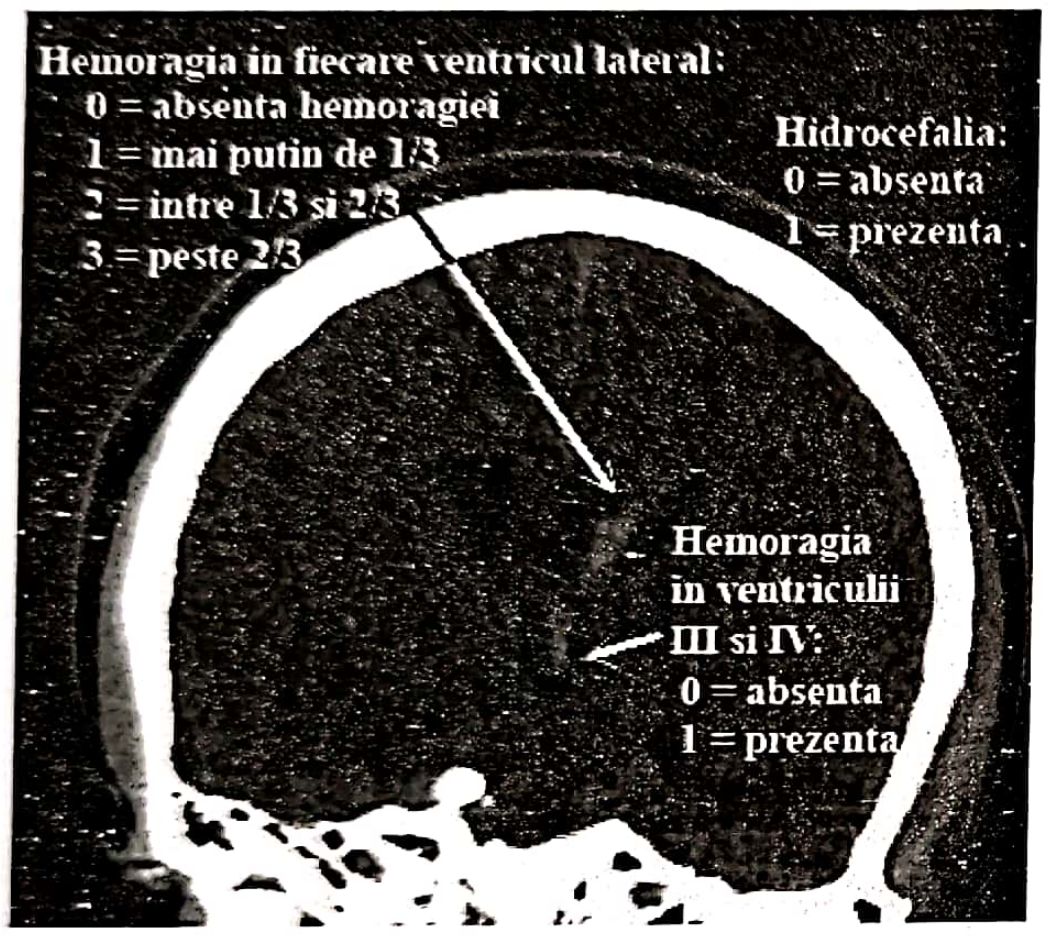

Figura 5.54. Hemoragie intraventriculară – Gradarea IVH.

TRATAMENTUL

Tratamentul IVH constă în primul rând în rezolvarea cauzei: cliparea anevrismului rupt, excizia/embolizarea MAV, excizia tumorii, evacuarea hematomului intracerebral compresiv, controlul HTA, corectarea tulburărilor de coagulare etc. [3], concomitent cu terapia nespecifică a tulburărilor metabolice, cardiovasculare, respiratorii, administrarea de hemostatice.

Tratamentul prin administrarea de trombolitice intraventricular – activator recombinat al plasminogenului tisular (rtPA) – în cadrul procedurii de drenaj ventricular, irigație ventriculară și terapie fibrinolitică (DRIFT) a dat rezultate neconcludente.

COMPLICAȚIA

Complicația principală a IVH este hidrocefalia. Hidrocefalia obstructivă poate apare acut după IVH, când sângele obstruează drenajul de LCR; hidrocefalia comunicantă apare progresiv prin blocajul corpusculilor Pacchioni. Riscul hidrocefaliei este corelat cu severitatea IVH, fiind mai mare în hemoragia din ventriculul III sau IV sau în asocierea cu HSA. Hidrocefalia manifestă clinic apare în aproximativ 15% dintre pacienții cu anevrism rupt.

EVOLUȚIA ȘI PROGNOSTICUL

Evoluția și prognosticul în IVH depind de etiologia, rapiditatea și volumul hemoragiei, apariția și modul de evoluție al hidrocefaliei și de prezența leziunilor asociate [4]. Apariția IVH constituie un factor de risc pentru afecțiunea cauzatoare. În hemoragia intracerebrală, prezența IVH crește morbiditatea și mortalitatea. În anevrismele cerebrale rupte IVH este un factor de risc suplimentar pentru hidrocefalie acută sau cronică, vasospasm și este corelată cu un prognostic nefavorabil vital sau funcțional.

HEMORAGIA INTRAVENTRICULARĂ LA NOU-NĂSCUT

Constituie o problemă importantă datorită riscului vital și al complicațiilor ce grevează dezvoltarea ulterioară a copilului. Incidența este invers proporțională cu vârsta gestațională și greutatea la naștere. Apare la o treime din prematurii cu greutatea la naștere sub 1000 g. În 50% din cazuri IVH apare în primele 12 ore de la naștere [5].

Fiziopatologia IVH la nou-născutul prematur este legată de predispoziția matricii germinale subependimare ventriculare pentru hemoragie, care apare frecvent din cauza variațiilor presiunii arteriale, creșterii presiunii venoase locale, hipercapniei. Factorii de risc sunt asfixia, hipercapnia, cardiopatii cianogene, anestezia generală pentru cezariană, scor APGAR < 4 la 1 minut și < 8 la 5 minute, coagulopatii. La nou-născutul la termen

IVH apare prin hemoragia plexurilor coroide sau prin infarctul venos secundar hipocoagulabilităţii; frecvent etiologia este nedeterminată.

Tabloul clinic se poate instala acut datorită hipertensiunii intracraniene, cu apnee şi bradicardie, pupile areactive, fontanele în tensiune, somnolenţă, icter sau paloare excesivă, crize convulsive, decerebrare sau decorticare, scăderea hematocritului cu peste 10% datorită sângerării. Evoluţia subacută se caracterizează prin iritabilitate, scăderea funcţiilor motorii, mişcări oculare anormale. Evoluţia poate fi şi asimptomatică, cu diagnostic retroactiv prin evidenţierea scăderii hematocritului sau a întârzierii în dezvoltarea neurologică.

Diagnosticul paraclinic se face prin ecografie transfontanelară (fig. 5.55, 5.56), rareori fiind necesară explorarea prin CT sau IRM. Repetarea ecografiei poate evidenţia două complicaţii majore – hidrocefalia posthemoragică şi infarctul hemoragic periventricular.

Tratamentul este nespecific şi constă în corecţia tulburărilor metabolice, cardiovasculare si respiratorii. Puncţia ventriculară transfontanelară, drenajul ventricular extern şi/sau puncţiile lombare repetate au redus mult necesitatea drenajului ventriculo-peritoneal definitiv. Tratamentul profilactic este ideal: evitarea naşterii premature, evitarea travaliului prelungit etc.

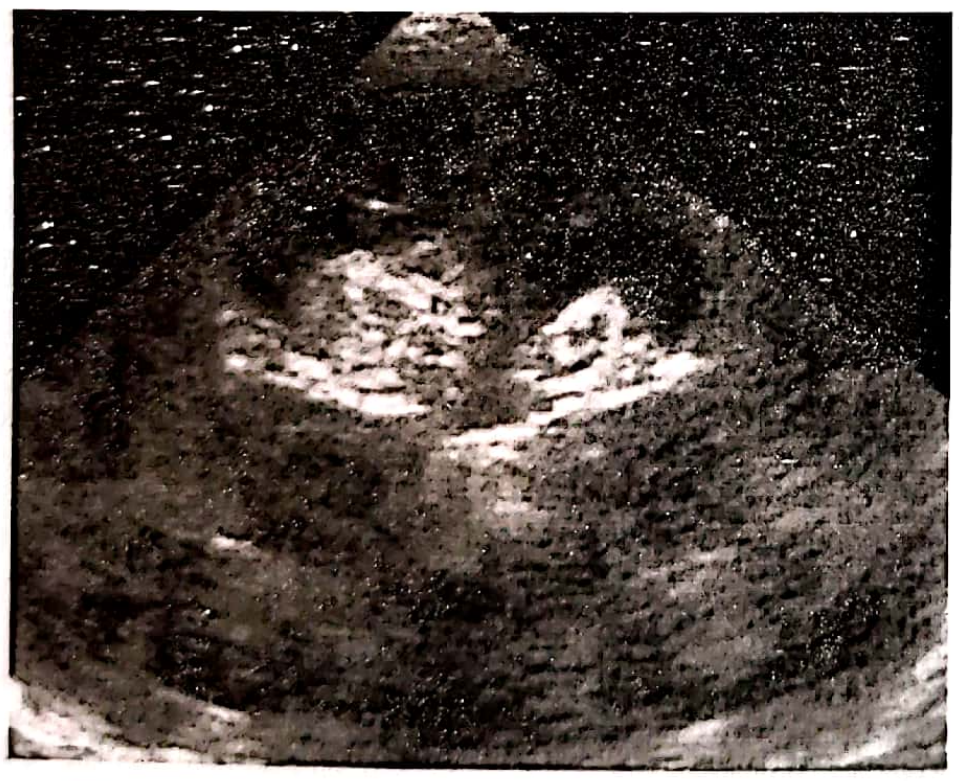

Figura 5.55. Ecografie transfontanelară – Hemoragie intraventriculară severă.

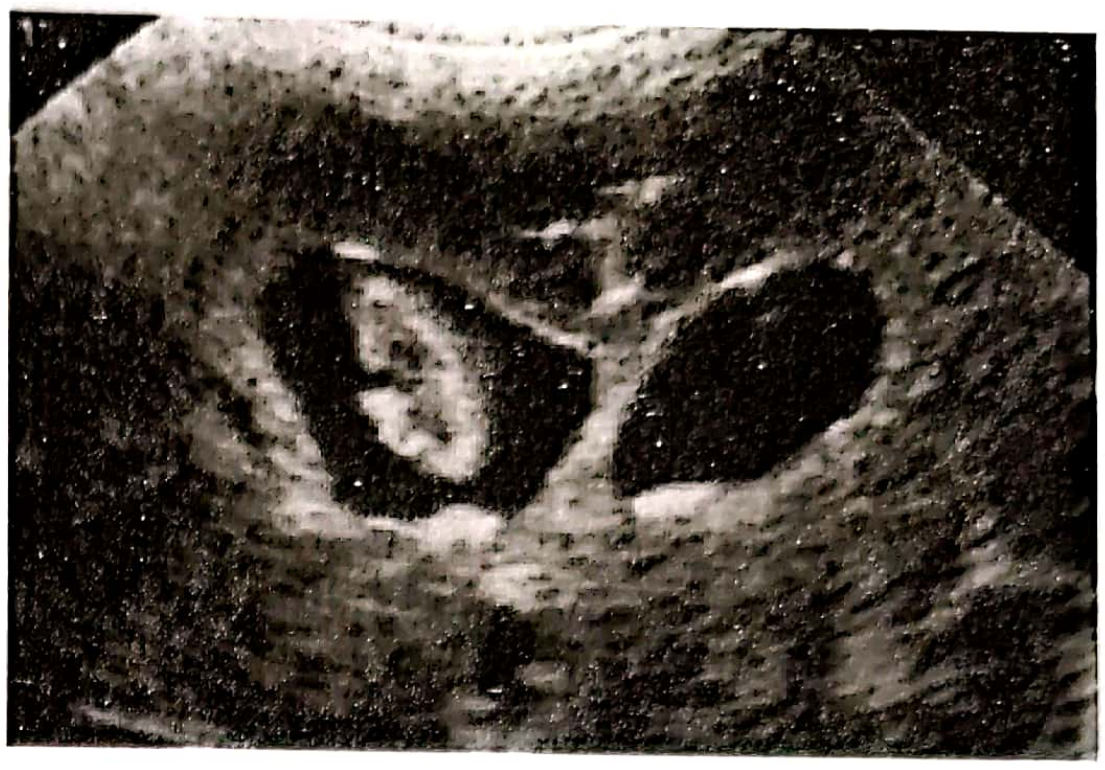

Figura 5.56. Ecografie transfontanelară – Hemoragie intraventriculară cu hidrocefalie marcată.

Tratamentul chirurgical se adresează hidrocefaliei, care poate fi tranzitorie, progresiva sau „ex vacuo” – prin insuficienta dezvoltare a ţesutului nervos. În hidrocefalia progresivă se face drenaj ventriculo-peritoneal sau ventriculostomie endoscopică a ventriculului III.

BIBLIOGRAFIE

1. Findlay J.M. Clinical Aspects of Intraventricular Hemorrhage. În Welch K. M. A. (ed.) Primer on cerebrovascular diseases, Academic Press, 1997.
2. Hallevi H *et al.* The IVH score: a novel tool for estimating intraventricular hemorrhage volume: clinical and research implications. Crit Care Med. 2009 Mar; 37(3):969–74.
3. Hinson HE, Hanley DF, Ziai WC. Management of intraventricular hemorrhage. Curr Neurol Neurosci Rep. 2010 Mar; 10(2):73–82.
4. Hwang BY *et al.* Evaluation of intraventricular hemorrhage assessment methods for predicting outcome following intracerebral hemorrhage. J Neurosurg. 116(1):185–92.
5. Greenberg M.S. Intracerebral hemorrhage in the newborn. În Handbook of Neurosurgery, cap. 32.3, p. 1131–1137, Thieme Publishers, 2010.

ACCIDENTELE VASCULARE ISCHEMICE. GENERALITĂȚI, INDICAȚII NEUROCHIRURGICALE

DORIN BICĂ, IONUȚ GOBEJ, SORIN ALDEA

EPIDEMIOLOGIE

Accidentele vasculare cerebrale (AVC) ischemice reprezintă 85% din totalul cazurilor de accident vascular, însumând în SUA 600000 de cazuri pe an [1]. Dezvoltarea centrelor de stroke, apariția tehnicilor moderne de imagistică medicală CT și RMN, dezvoltarea tehnicilor de tromboliză intravenoasă și intra-arterială, de trombectomie intra-arterială, au condus la o scădere a mortalității și la ameliorarea prognosticului funcțional.

O discuție amănunțită despre fiziopatologia, clinica, explorarea și tratamentul AVC ischemice depășește spațiul și obiectivul acestui capitol, deci îndrumăm cititorul către literatura disponibilă pe această temă [1]. Rolul tehnicilor neurochirurgicale în managementul ischemiei cerebrale rămâne punctual, dar aportul lor poate fi esențial pentru determinarea prognosticului pacientului în câteva situații bine precizate: AVC silvian malign, AVC cerebelos, tromboza venoasă cerebrală și revascularizarea cerebrală.

AVC-UL SILVIAN MALIGN

Cunoscut și ca infarctul malign de arteră cerebrală mijlocie, survine în 1–10% din cazurile de AVC și se definește ca o agravare neurologică precoce după o ischemie silviană totală sau subtotală [2]. Incidența anuală este de 10–20 $^{0}/_{0000}$ și afectează cu precădere sexul feminin [2,3]. Infarctul silvian malign survine mai frecvent la pacienții tineri, fără antecedente de ischemie cerebrală, poate avea etiologie trombotică sau embolică și apare pe un teren vascular caracterizat prin lipsa anastomozelor leptomeningeale [2].

Tabloul clinic este dominat de un deficit senzitivo-motor complet și proporțional contralateral teritoriului cerebral afectat, hemineglijență în cazul emisferului nondominant și afazie globală în cazul emisferului dominant [1]. Evaluarea clinică se face pe baza scorului NIHSS (*National Institute of Health Stroke Score*) care, în general, este mai mare de 20 în ischemiile emisferului dominant și mai mare de 18 în ischemiile emisferului non-dominant. După 24–48 ore, apar fenomene de edem cerebral cu hipertensiune intracraniană și angajare cerebrală, antrenând tulburări respiratorii și ale stării de conștiență, conducând la deces în 80% din cazuri [2,4].

Bilanțul radiologic inițial cuprinde un CT cerebral și un RMN cerebral. Criteriile scanografice în favoarea unui AVC silvian malign sunt: prezența modificărilor ischemice în peste 50% din teritoriul silvian, implicarea teritoriilor vasculare adiacente (artera cerebrală anterioară, artera coroidiană anterioară) și deplasarea structurilor mediane pe CT-ul precoce [5]. Prezența unui volum de peste 145 ml de teritoriu cerebral infarctizat pe secvențele de difuzie la RMN-ul inițial (fig. 5.57) prezice un AVC silvian malign cu o sensibilitate de 100% și o specificitate de 94% [6].

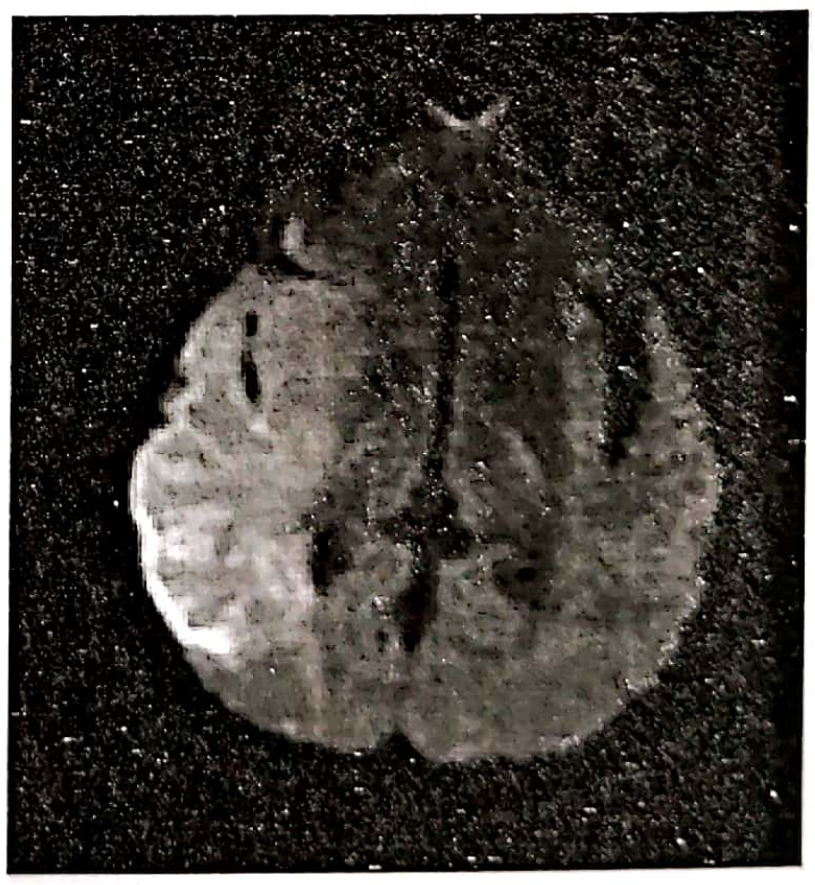

Figura 5.57. RMN cerebral, secvență de difuzie – AVC ischemic silvian drept cu indicație de craniectomie decompresivă.

Tratamentul medical al AVC silvian malign respectă principiile tratamentului ischemiilor cerebrale: ridicarea extremității cefalice la 30°, hipotermia, controlul tensiunii arteriale, osmoterapia cu Manitol sau ser salin hipertonic și, în momentul agravării neurologice, sedarea cu barbiturice, ventilația artificială cu hiperventilație. Cu toate acestea, infarctul malign de arteră cerebrală mijlocie rămâne grevat de un prognostic sumbru, cu o mortalitate raportată de peste 80%.

Ideea ***craniectomiei decompresive*** (fig. 5.58) în AVC-ul silvian malign nu este nouă; deja în anii cincizeci, Scarcella a propus această tehnică în ischemiile cerebrale cu evoluție de proces înlocuitor de spațiu [7]. Principiul acestei intervenții este crearea unui spațiu de expansiune pentru creierul edemațiat ceea ce ar putea preveni angajarea cerebrală și proteja zonele de „penumbră" ischemică adiacente zonei de infarct. Studiile pe animale au demonstrat interesul acestei tehnici care, atunci când este realizată precoce, favorizează reperfuzia cerebrală și diminuează volumul final al ischemiei [8]. Până la începutul anilor 2000, numeroase cazuri sau mici serii cu rezultate încurajatoare au fost publicate fără ca tehnica să se impună. Trei studii randomizate realizate între 2007 și 2009 comparând tratamentul medical optim cu tratamentul medical asociat craniectomiei decompresive au demonstrat interesul acestei tehnici în infarctul silvian malign.

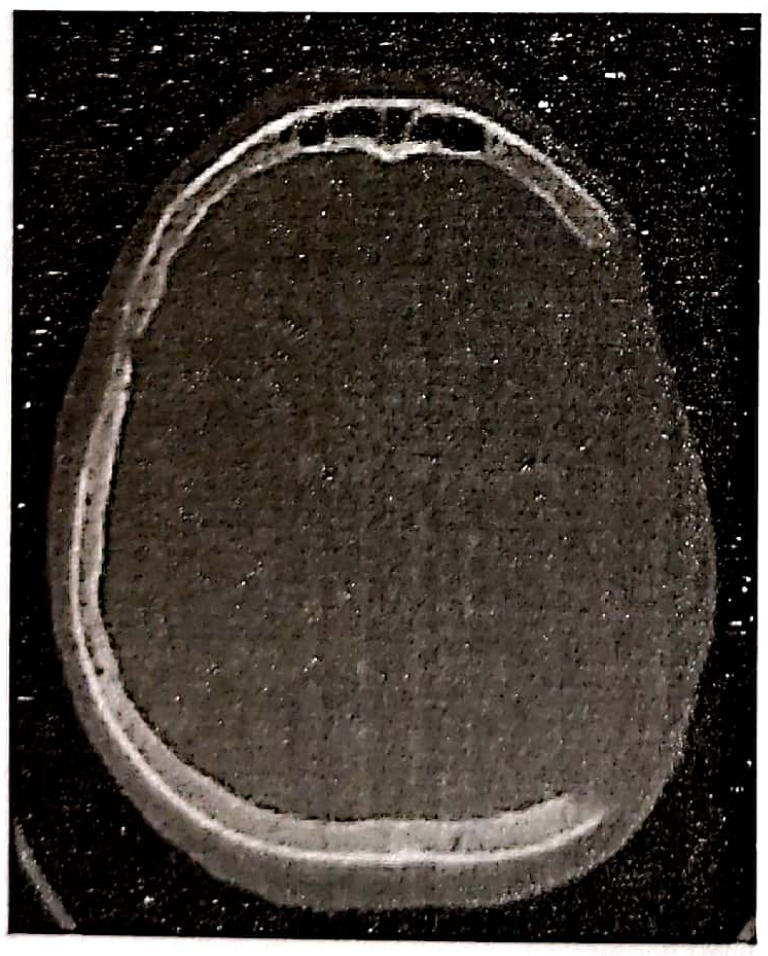

Figura 5.58. CT cerebral – craniectomie decompresivă pentru AVC ischemic silvian stâng, control la 3 luni.

Studiul francez DECIMAL (*DEcompressive Craniectomy In MALignant middle cerebral artery infarct*), publicat în 2007, a recrutat 38 pacienți mai tineri de 55 de ani și i-a randomizat în primele 24 de ore de la diagnostic. Rezultatele finale au arătat un beneficiu de 52% de supraviețuire în brațul craniectomie al studiului, în schimb nu s-a observat o diferență statistic semnificativă pe planul recuperării funcționale [9].

Studiul german DESTINY (*DEcompressive Surgery for the Treatment of malignant Infarction of the middle cerebral arterY*) a inclus pacienți mai tineri de 60 de ani în primele 36 de ore de la diagnostic și a demonstrat rezultate statistice semnificativ mai bune atât pe planul supraviețuirii cât și pe planul autonomiei funcționale la 12 luni în grupul pacienților care au beneficiat de craniectomie decompresivă [10].

Studiul olandez HAMLET (*the Hemicraniectomy After Middle Cerebral Artery infarction with Life-threatening Edema Trial*) a studiat prognosticul funcțional măsurat prin scorul Rankin modificat (mRS) la 12 luni de la randomizarea unui grup de 64 de pacienți sub 60 de ani recrutați în primele 96 de ore de la debutul simptomelor. Studiul a fost stopat prematur fiindcă obținerea unei diferențe statistic semnificative pentru obiectivul primar de studiu nu părea posibilă având în vedere dimensionarea eșantionului și rezultatele obținute pe primele 50 de cazuri. Cu toate acestea, studiul a demonstrat o reducere cu 38% a riscului absolut de deces în grupul craniectomizat [11].

În 2007, o meta-analiză [12] a pacienților din cele trei studii mai sus menționate a arătat o mortalitate net inferioară în grupul chirurgical față de grupul medical – 29% și 78% respectiv ($p < 0{,}01$). Pe plan funcțional, probabilitatea unui mRS ≤ 3 era de 43% în grupul chirurgical față de 21% în grupul medical ($p = 0{,}014$), iar probabilitatea unui mRS ≤ 4 era de 75% în primul grup și de 24% în al doilea ($p < 0{,}01$).

Studiile menționate au demonstrat în mod clar un avantaj în termeni de supraviețuire pentru pacienții ce au beneficiat de o craniectomie decompresivă. Rezultatele funcționale sunt, în schimb, mai dificil de interpretat deoarece un mRS de 4 este interpretat de unii autori ca fiind favorabil, în timp ce alte grupuri de autori îl consideră un rezultat funcțional inadecvat [13,14]. Un rezultat funcțional favorabil exprimat printr-un mRS inferior sau egal cu 3 în 23% din cazuri este obținut cu prețul creșterii procentajului de supraviețuitori cu handicapuri funcționale severe (mRS 4 sau 5). În același timp, scorul Rankin nu reflectă satisfacția sau insatisfacția pacienților față de starea lor funcţională aşa cum au arătat studiile evaluând calitatea vieţii la pacienţii care au beneficiat de o craniectomie decompresivă [15]. Aceste elemente ridică o importantă problemă etică în procesul decizional – supravieţuire cu handicap *versus* deces – şi subliniază necesitatea implicării pacientului şi a familiei sale în decizia terapeutică.

Controverse persistă în privinţa momentului optim pentru a realiza craniectomia decompresivă. Nici un studiu nu a examinat specific această problemă până acum, dar meta-analiza rezultatelor studiului HAMLET pare să indice o preferinţă pentru craniectomia decompresivă precoce.

Studiile randomizate au exclus până acum pacienţii de peste 60 de ani. O meta analiză a studiilor retrospective cuprinzând 273 de pacienţi nu a identificat un beneficiu statistic pentru pacienţii operaţi având peste 60 de ani [16]. Unii autori consideră emisferul dominant o contraindicaţie pentru craniectomia decompresivă [1] în timp ce alţii consideră că deficitele cognitive asociate infarctelor silviene de emisfer non dominant nu sunt mai puţin handicapante decât afazia şi, ca urmare, nu diferenţiază indicaţia de craniectomie în funcţie de lateralitatea infarctului [2].

Din punct de vedere tehnic, este vorba de un gest chirurgical simplu încredinţat în majoritatea echipelor rezidenţilor experimentaţi. Câteva nuanţe sunt importante: dimensiunea craniectomiei mai mare de 12 centimetri cu o extindere temporobazală până la nivelul etajului mediu al bazei craniului, deschiderea radiară a durei mater permiţând o expansiune adecvată a creierului şi plastia durală de expansiune cu epicraniu, fascie temporală sau un substitut sintetic dural tip Neuropatch sau Seamdura (utilizarea materialelor sintetice facilitează cranioplastia ce se realizează la 6–12 săptămâni de la gestul iniţial). Excizia ţesutului infarctizat sau realizarea unei lobectomii temporale nu aduc niciun beneficiu şi pot fi chiar deletere la aceşti pacienţi ce pot necesita tratamente antiagregante şi anticoagulante precoce.

Recomandările societăţilor ştiinţifice în privinţa indicaţiei şi timing-ului craniectomiei decompresive în AVC-ul silvian malign sunt relativ diferite de la o ţară la alta. Consensul societăţilor franceze de Neurologie şi Neurochirurgie reţine următoarele principii: craniectomie decompresivă indiferent de lateralitatea infarctului silvian, realizată precoce, înaintea apariţiei tulburărilor de conştienţă pentru pacienţii mai tineri de 55 de ani cu un volum de ţesut cerebral infarctizat mai mare de 145 ml măsurat pe secvenţele de difuzie ale RMN-ului iniţial în absenţa semnelor de ischemie în alte teritorii vasculare. O discuţie amănunţită a rezultatelor funcţionale aşteptate precum şi a riscului vital major în cazul abstinenţei chirurgicale este necesară între membrii echipei neurologice-neurochirurgicale precum şi cu pacientul sau cu familia acestuia în cazul existenţei unor tulburări cognitive împiedicând o comunicare adecvată.

AVC-UL ISCHEMIC CEREBELOS

Ischemiile cerebeloase reprezintă 1,5–4,2% din totalul AVC-urilor ischemice şi se pot complica cu fenomene de compresiune a trunchiului cerebral şi a ventriculului IV în 17–54% din cazuri [17]. Mecanismele agravării neurologice sunt multiple: compresiunea directă a trunchiului cerebral, hidrocefalia obstructivă, angajarea culmenului cerebelos şi/sau amigdaliană. Gravitatea tabloului clinic este adesea corelată cu extinderea infarctului [18] şi în special cu obstrucţia arterei cerebeloase posteroinferioare.

Tabloul clinic este dominat de cefalee, greţuri, vărsături asociate cu un sindrom cerebelos homolateral şi eventual paralizii ale nervilor cranieni. Apariţia tulburărilor de conştienţă şi vegetative poate semnala o compresiune de trunchi cerebral, o hidrocefalie sau iminenţa angajării cerebeloase. Agravarea neurologică poate surveni brutal în orice moment în primele zece zile dar este mai frecventă între ziua a doua şi a patra cu un maxim de frecvenţă în ziua a treia [19]. Din acest motiv, supravegherea prelungită într-un serviciu de terapie intensivă specializat în tratamentului ischemiei cerebrale este absolut necesară.

O evoluţie peiorativă a ischemiei cerebeloase poate fi identificată în prezenţa unor criterii clinice şi radiologice: apariţia tulburărilor de conştienţă, hipodensitate cerebeloasă mai mare de două treimi de emisfer cerebelos la CT-ul cerebral, efectul de masă asupra ventriculului IV şi a trunchiului cerebral, dispariţia cisternelor bazale şi conversia hemoragică a infarctului cerebelos [18].

Spre deosebire de AVC-ul silvian malign, există un consens în privinţa necesităţii tratamentului chirurgical în formele grave de ischemie cerebeloasă dar nu în ceea ce priveşte *timing*-ul chirurgiei şi, mai ales, a tehnicii chirurgicale recomandate: craniectomie suboccipitală decompresivă asociată sau nu cu rezecţia parenchimului infarctizat, drenaj ventricular extern, ventriculocisternostomie sau o combinaţie a acestor tehnici.

Studiul GACIS a demonstrat superioritatea tratamentului chirurgical faţă de tratamentul medical în ischemiile cerebeloase [19]. În cadrul acestui studiu multicentric, 84 de pacienţi au fost randomizaţi în trei grupe de tratament: craniectomie suboccipitală cu evacuarea ramolismentului cerebelos, ventriculostomie şi tratament medical. Prognosticul pacienţilor comatoşi din primele două grupe a fost statistic mai bun decât cel al pacienţilor comatoşi trataţi medical. Studiul nu a avut o putere statistică suficientă pentru a identifica o diferenţă statistic semnificativă între cele două grupuri chirurgicale.

Un studiu japonez a comparat craniectomia decompresivă suboccipitală cu ventriculostomia la pacienţii cu AVC cerebelos având tulburări de conştienţă cu un scor Glasgow mai mic decât 8 [20]. Rezultatele au indicat un prognostic mai bun la pacienţii care au beneficiat de o craniectomie decompresivă.

Atitudinea noastră pentru acest tip de patologie este realizarea unei ventriculostomii sau, mai recent, a unei ventriculocisternostomii [21] pentru pacienţii având tulburări lejere de conştienţă cu semne de hidrocefalie la CT-ul cerebral, urmat de o craniectomie suboccipitală decompresivă în lipsa ameliorării sau în cazul agravării clinice. Bineînţeles, în cazurile de la început grave, gestul de elecţie rămâne craniectomia suboccipitală. Având în vedere prognosticul grav al compresiunii de trunchi cerebral, este esenţial ca neurochirurgul sa fie liberal cu indicaţia de craniectomie.

TROMBOZA VENOASĂ CEREBRALĂ

Tromboza venoasă cerebrală reprezintă 0,5–1% din AVC şi afectează în primul rând adulţii tineri [22]. Factorii de risc pot fi genetici (sindroame protrombotice – deficienţa în antitrombină III, proteinele C şi S, mutaţia factorului V Leiden şi rezistenţa la proteina C activată) sau dobândiţi (sindromul anticorpilor antifosfolipidici şi anticardiolipină, sarcina, tratamentele contraceptive, stresul chirurgical şi traumatic, infecţiile şi sindroame paraneoplazice). Tratamentul constă în anticoagulare eficace, dar în ciuda tratamentului 8% din pacienţi decedează iar 5,1% rămân cu sechele moderate sau severe [23]. Aceste rezultate demonstrează existenţa unei forme „maligne" de tromboză venoasă cerebrală ce evoluează ineluctabil spre deces prin fenomene de hipertensiune intracraniană [24].

În aceste forme severe, s-a propus în ultimii ani realizarea unei craniectomii decompresive asociată sau nu cu evacuarea ramolismentului venos [24,25]. Indicaţia de craniectomie este pusă în cazul unei tromboflebite cerebrale evoluând nefavorabil prin fenomene de hipertensiune intracraniană şi angajare cerebrală în ciuda tratamentului anticoagulant. Situaţie unică în neurochirurgie, midriaza bilaterală nu contraindică gestul căci se pot obţine excelente recuperări funcţionale chiar în acest context clinic, fapt constatat atât în literatură [24,25], cât şi într-o observaţie personală.

REVASCULARIZAREA CEREBRALĂ

Tehnicile de revascularizare cerebrală reprezintă, probabil, domeniul cel mai dinamic în managementul AVC-urilor ischemice din ultimii ani. Alături de tehnici deja bine standardizate ca endarterectomia carotidiană, au apărut noi domenii de aplicare a tehnicilor endovasculare precum angioplastia carotidiană şi intracraniană, trombectomia mecanică endovasculară. Bypassul intra-extracranian nu şi-a demonstrat eficacitatea în contextul insuficienţei circulatorii cerebrale dar rămâne o tehnică folosită de unele echipe pentru indicaţii foarte precise.

ENDARTERECTOMIA ŞI ANGIOPLASTIA CAROTIDIANĂ

Este bine cunoscut la ora actuală riscul important de AVC la pacienţii cu AIT asociat unei stenoze carotidiene moderate sau lejere. Rolul endarterectomiei în tratamentul acestor stenoze carotidiene simptomatice este bine stabilit. Studiile NASCET [26] şi ACST [27] au demonstrat o reducere importantă a riscului de AVC pentru pacienţii simptomatici sau asimptomatici cu stenoze carotidiene mai mari de 70% şi, în mai mică măsură, pentru cei cu stenoze între 50 şi 69%.

În ultima decadă, apariția stenturilor a condus la derularea unor studii randomizate ce au comparat eficacitatea şi securitatea celor două tehnici. Studiul CREST [28] a inclus 2502 pacienți cu stenoze carotidiene simptomatice sau asimptomatice tratați in 117 centre nord-americane. Rata complicațiilor per- şi post-procedurale a fost identică în cele doua grupuri, în schimb, rezultatele pe termen lung au fost mai bune în grupul chirurgical datorită unui procentaj mai mic de restenozări.

O meta-analiză recentă [29] a regăsit un risc de 8,9% de AVC în primele 120 de zile după tratamentul unei stenoze carotidiene simptomatice în grupul pacienților tratați prin angioplastie față de 5,8% în grupul pacienților tratați prin endarterectomie carotidiană.

Endarterectomia carotidiană rămâne tratamentul de elecție al stenozelor carotidiene, indicațiile angioplastiei fiind restrânse la pacienții cu risc chirurgical foarte înalt, cu paralizii ale corzilor vocale şi la pacienții cu restenoze.

TROMBECTOMIA MECANICĂ ENDOVASCULARĂ

Tromboliza intravenoasă a schimbat radical prognosticul accidentelor vasculare ischemice, dar eficacitatea sa scade dramatic cu cât ocluzia se extinde mai proximal. În plus, fereastra temporală a indicației de tromboliză este limitată la primele trei ore după instalarea simptomelor de AVC. Metode alternative de trombectomie mecanică endovasculară s-au dezvoltat în ultimii ani pentru pacienții neavând indicație de tromboliză şi în cazul eşecului trombolizei intravenoase.

La ora actuală există două tipuri de dispozitive de trombectomie mecanică: sistemul MERCI care acționează ca un tirbuşon ataşat unui sistem de aspirație sub protecția unui balon şi sistemul PENUMBRA care funcționează pe principiul de fragmentare aspirație.

În absența studiilor randomizate, nu este încă posibil să comparăm aceste metode cu tratamentul standard. Echipele experimentate îl folosesc în primele opt ore după instalarea simptomelor în aşteptarea rezultatelor a două studii randomizate destinate a clarifica indicațiile şi limitele acestui tratament.

BYPASSUL EXTRA-INTRACRANIAN

După descrierea tehnicii la sfârşitul anilor şaizeci de către Yaşargil şi Donaghy, bypassul extra-intracranian a fost folosit pe scară largă în AVC-urile ischemice la o epocă în care mijloacele de neuroradiologie nu permiteau diferențierea accidentelor tromboembolice de cele hemodinamice. Tehnica a fost aproape abandonată după studiul internațional realizat in 1985 care nu a regăsit un avantaj pentru chirurgie [30]. Câteva echipe chirurgicale au continuat această tehnică şi au încercat să identifice indicațiile optime în cadrul AVC hemodinamice. Tehnicile folosite pentru identificarea insuficienței cerebro-vasculare hemodinamice sunt: testul de provocare cu acetazolamidă la computer-tomografia cu Xenon, tomografia cu emisie de pozitroni şi computer tomografia de perfuzie.

Studiul japonez JET (*Japanese EC-IC Bypass Trial*) a demonstrat un efect benefic din punctul de vedere al prevenției AVC la pacienții simptomatici având ocluzii sau stenoze severe ale vaselor mari intracraniene [31]. Aceste rezultate au fost însă contrazise de stoparea prematură în primăvara lui 2011 a studiului COSS (*Carotid Occlusion Surgery Study*) [32] din cauza rezultatelor identice în grupul chirurgical şi medical la analiza intermediară a eşantionului.

Tehnicile de bypass rămân, deci, foarte controversate în contextul ischemiei cerebrale cronice. Echipele experimentate rețin cu prudență cinci indicații posibile: 1) ocluzia aterosclerotică a arterei carotide interne extra-craniene, 2) ocluzia sau stenoza severă de origine aterosclerotică a arterei cerebrale medii, 3) insuficiența circulatorie vertebro-bazilară severă, 4) vascularitele cerebrale evoluând cu stenoze severe ale vaselor mari intra craniene, 5) maladia Moya-moya [33].

BIBLIOGRAFIE

1. Ropper AH, Samuels MA. Adams and Victor Principles of Neurology, Ninth edition, p. 746–846, McGraw Hill Medical, 2009.
2. Huttner HB, Schwab S. Malignant middle cerebral artery infarction: clinical characteristics, treatment strategies, and future perspectives. Lancet Neurol 2009; 8: 949–58.
3. Hacke W, Schwab S, Horn M, *et al*. „Malignant" middle cerebral artery territory infarction. Arch Neurol 1996; 53:309–15.

4. Qureshi AI, Suarez JI, Yahia AM, *et al.* Timing of neurologic deterioration in massive middle cerebral artery infarction: a multicenter review. Crit Care Med 2003; 31:272–7.
5. Kasner SE, Demchuk AM, Berrouschot J, *et al.* Predictors of fatal brain edema in massive hemispheric ischemic stroke. Stroke 2001; 32:2117–23.
6. Oppenheim C, Sampson Y, Manai R, *et al.* Prediction of malignant middle cerebral artery infarction by diffusion-weighted imaging. Stroke 2000; 31:2175–81.
7. Scarcella G. Encephalomalacia simulating the clinical and radiological aspects of brain tumor; a report of 6 cases. J Neurosurg 1956; 13:278–92.
8. Doerfler A, Forsting M, Reith W, *et al.* Decompressive craniectomy in a rat model of "malignant" cerebral hemispheric stroke: experimental support for an aggressive therapeutic approach. J Neurosurg 1996; 85: 853–59.
9. Vahedi K, Vicaut E, Mateo J, *et al.* Sequential-Design, Multicenter, Randomized, Controlled Trial of Early Decompressive Craniectomy in Malignant Middle Cerebral Artery Infarction (DECIMAL trial). Stroke 2007; 38: 2506–17.
10. Juttler E, Schwab S, Schmiedek P, *et al.* Decompressive Surgery for the Treatment of Malignant Infarction of the Middle Cerebral Artery (DESTINY): a randomized, controlled trial. Stroke 2007; 38: 2518–25.
11. Hofmeijer J, Kappelle LJ, Algra A, Amelink GJ, van Gijn J, van der Worp HB. Surgical decompression for space-occupying cerebral infarction (the Hemicraniectomy After Middle Cerebral Artery infarction with Life-threatening Edema Trial [HAMLET]): a multicentre, open, randomised trial. Lancet Neurol 2009; 8: 326–33.
12. Vahedi K, Hofmeijer J, Juettler E, *et al.* Early decompressive surgery in malignant infarction of the middle cerebral artery: a pooled analysis of three randomised controlled trials. Lancet Neurol 2007; 6:215–22.
13. Mitchell P *et al.* Reassessment of the HAMLET study. Lancet Neurol 2009; 8:602–3.
14. Puetz V *et al.* Assessing the benefits of hemicraniectomy: what is a favourable outcome? Lancet Neurol 2007; 6:580.
15. Vahedi K *et al.* Reply to Assessing the benefits of hemicraniectomy: what is a favourable outcome? Lancet Neurol 2007; 6:580–1.
16. Arac A, Blanchard V, Lee M, Steinberg GK. Assessment of outcome following decompressive craniectomy for malignant middle cerebral artery infarction in patients older than 60 years of age. Neurosurg Focus. 2009 Jun; 26(6):E3. Review.
17. Juttler E, Schweickert S, Ringleb PA, Huttner HB, Kohrmann M, Aschoff A. Long-term outcome after surgical treatment for space-occupying cerebellar infarction: experience in 56 patients. Stroke. 2009 Sep; 40(9):3060–6. Epub 2009.
18. Michel P, Arnold M, Hungerbohler HJ, *et al.* Swiss Working Group of Cerebrovascular Diseases with the Swiss Society of Neurosurgery and the Swiss Society of Intensive Care Medicine. Decompressive craniectomy for space occupying hemispheric and cerebellar ischemic strokes: Swiss recommendations. Int J Stroke. 2009 Jun; 4(3):218–23. Review.
19. Jauss M, Krieger D, Hornig C, Schramm J, Busse O. Surgical and medical management of patients with massive cerebellar infarctions: results of the German-Austrian Cerebellar Infarction Study. J Neurol. 1999 Apr; 246(4):257–64.
20. Kudo H, Kawaguchi T, Minami H, *et al.* Controversy of surgical treatment for severe cerebellar infarction. J Stroke Cerebrovasc Dis 2007; 16:259–62.
21. Baldauf J, Oertel J, Gaab MR, Schroeder HW. Endoscopic third ventriculostomy for occlusive hydrocephalus caused by cerebellar infarction. Neurosurgery. 2006 Sep; 59(3):539-44; discussion 539–44.
22. Saposnik G, Barinagarrementeria F, Brown RD Jr, *et al.* American Heart Association Stroke Council and the Council on Epidemiology and Prevention. Diagnosis and management of cerebral venous thrombosis: a statement for healthcare professionals from the American Heart Association/American Stroke Association. Stroke. 2011 Apr; 42(4):1158–92. Epub 2011 Feb 3. Review.
23. Ferro JM, Canhao P, Stam J, Bousser MG, Barinagarrementeria F; ISCVT Investigators. Prognosis of cerebral vein and dural sinus thrombosis: results of the International Study on Cerebral Vein and Dural Sinus Thrombosis (ISCVT). Stroke. 2004; 35:664–670.
24. Theaudin M, Crassard I, Bresson D, Saliou G, Favrole P, Vahedi K, Denier C, Bousser MG. Should decompressive surgery be performed in malignant cerebral venous thrombosis?: a series of 12 patients. Stroke. 2010 Apr; 41(4):727–31. Epub 2010 Feb 25.
25. Ferro JM, Crassard I, Coutinho JM, *et al.* Second International Study on Cerebral Vein and Dural Sinus Thrombosis (ISCVT 2) Investigators. Decompressive surgery in cerebrovenous thrombosis: a multicenter registry and a systematic review of individual patient data. Stroke. 2011 Oct; 42(10):2825–31. Epub 2011 Jul 28. Review.
26. Barnett HJ, Taylor DW, Eliasziw M, *et al.* Benefit of carotid endarterectomy in patients with symptomatic moderate or severe stenosis. North American Symptomatic Carotid Endarterectomy Trial Collaborators. N Engl J Med 339:1415–1425, 1998.
27. Halliday A, Mansfield A, Marro J, *et al.* Prevention of disabling and fatal strokes by successful carotid endarterectomy in patients without recent neurological symptoms: randomized controlled trial. Lancet 363: 1491–1502, 2004.
28. Hopkins LN, Roubin GS, Chakhtoura EY, *et al.* The Carotid Revascularization Endarterectomy *versus* Stenting Trial: credentialing of interventionalists and final results of lead-in phase. J Stroke Cerebrovasc Dis 19:153–162, 2010
29. Bonati LH, Dobson J, Algra A, *et al.* Short-term outcome after stenting versus endarterectomy for symptomatic carotid stenosis: a preplanned meta-analysis of individual patient data. Lancet. 2010 Sep 25; 376(9746): 1062–73. Epub 2010 Sep 15.
30. The EC-IC Bypass Study Group: Failure of extracranial-intracranial arterial bypass to reduce the risk of ischemic stroke. Results of an international randomizedtrial. N Engl J Med 313:1191–1200, 1985.
31. Jinnouchi J, Toyoda K, Inoue T, *et al.* Changes in brain volume 2 years after extracranial-intracranial bypass surgery: a preliminary subanalysis of the Japanese EC-IC trial. Cerebrovasc Dis 22:177–182, 2006.
32. Grubb RL Jr, Powers WJ, Derdeyn CP, *et al.* The Carotid Occlusion Surgery Study. Neurosurg Focus 14:E9, 2003.
33. Rodriguez-Hernandez A, Langer D, Lawton MT. Bypass for the prevention of ischemic stroke. World Neurosurg. 2011 76, 6S:S72–S79.

INFARCTUL PSEUDOTUMORAL – CRANIECTOMIA DECOMPRESIVĂ

MIHAELA COŞMAN, ALIN IORDACHE

Infarctul emisferic reprezintă 1–10% din totalul infarctelor supratentoriale. Edemul malign care rezultă devine manifest între a doua şi a cincea zi de la debut, acesta poate fi ameninţător de viaţă, pacientul având un prognostic rezervat chiar şi în condiţiile unui tratament conservator maximal (hiperventilaţie, steroizi, barbiturice, terapia osmotică). Datorită limitărilor tratamentului medicamentos s-a propus realizarea craniectomiei decompresive.

Raţionamentul acestei metode se bazează pe crearea unui spaţiu suplimentar, necesar creierului edemaţiat, care va duce la scăderea presiunii intracraniene şi va preveni leziunile tisulare secundare [1,2].

Evaluarea eficacităţii craniectomiei decompresive a fost realizată în cadrul a trei trialuri randomizate: DESTYNI (*Decompressive Surgery for the Treatment of Malignant Infarction of the Middle Cerebral Artery*), DECIMAL (*Decompressive Craniectomy In Malignant Middle Cerebral Artery Infarcts*), HAMLET (*Hemicraniectomy After Middle Cerebral Artery Infarction With Life-Threatening Edema Trial*) [1,3,4].

Criteriile de includere în studii:

– vârsta: 18–60 ani;

– semne clinice sugestive pentru un infarct în teritoriul art. cerebrale medii cu un scor NIHSS > 15;

– semne radiologice – CT craniocerebral – care să indice infarct în teritoriul art. cerebrale medii de cel puţin 50%, asociat sau nu cu infarct în teritoriul anterior sau posterior de aceeaşi parte; IRM-DWI – volumul infarctat > 145 cm^3;

– tratamentul chirurgical posibil în primele 48 de ore de la debut;

– acordul de participare la studiu.

Criterii de excludere:

– midiaza fixă bilaterală;

– ischemie controlaterală sau leziuni ipsilaterale care ar putea influenţa prognosticul;

– transformarea hemoragică a infarctului;

– GCS < 6;

– afecţiuni sistemice care ar putea afecta prognosticul;

– coagulopatie;

– contraindicaţii anestezice;

– vârsta < 18 ani, > 60 ani;

– pacienţi care au primit trombolitice.

Craniectomia decompresivă presupune (fig. 5.59, 5.60) [5]:

– incizia pielii „în semn de întrebare";

– rezecţie osoasă frontală,temporală, parietală şi într-o măsură mai mică occipitală, cu diametrul de cel puţin 12 cm;

– rezecţia osului temporal adiţional astfel încât fosa cerebrală medie să fie expusă;

– deschiderea durei;

– ţesutul infarctat poate fi evacuat sau nu;

– eventual plasarea unui monitor şi captor de măsurare a presiunii intracraniene;

– cranioplastie după 6–8 săptămâni.

Intervenţia chirurgicală a avut loc în primele 30 de ore de la debut în cadrul studiului DECIMAL, 36 h – DESTINY, 96 h – HAMLET. Toate cele trei trialuri au evidenţiat că această procedură scade mortalitatea. S-a mai demonstrat faptul că la pacienţii la care s-a intervenit în primele 48 de ore de la debutul infarctului s-a obţinut şi o îmbunătăţire a prognosticului funcţional [6].

Trialurile au fost întrerupte prematur, din motive etice, datorită diferenţei dintre cele două grupuri (trataţi chirurgical – trataţi conservator) favorabilă fiind craniectomia decompresivă [2].

Uneori şi ***infarctul cerebelos*** are un efect fatal datorită edemului postinfarct care poate duce la compresiunea trunchiului cerebral (TC), hidrocefalie şi herniere transtentorială sau transforaminală. Simptomele iniţiale sunt slab evidenţiate în general manifestându-se prin ataxie şi disfuncţie oculomotorie însă o parte dintre pacienţi vor suferi o degradare severă a stării generale în decurs de câteva zile. În aceste cazuri ca şi conduită terapeutică, conform *American Stroke Association*, este indicată craniectomia decompresivă suboccipitală plus drenajul ventricular extern [7].

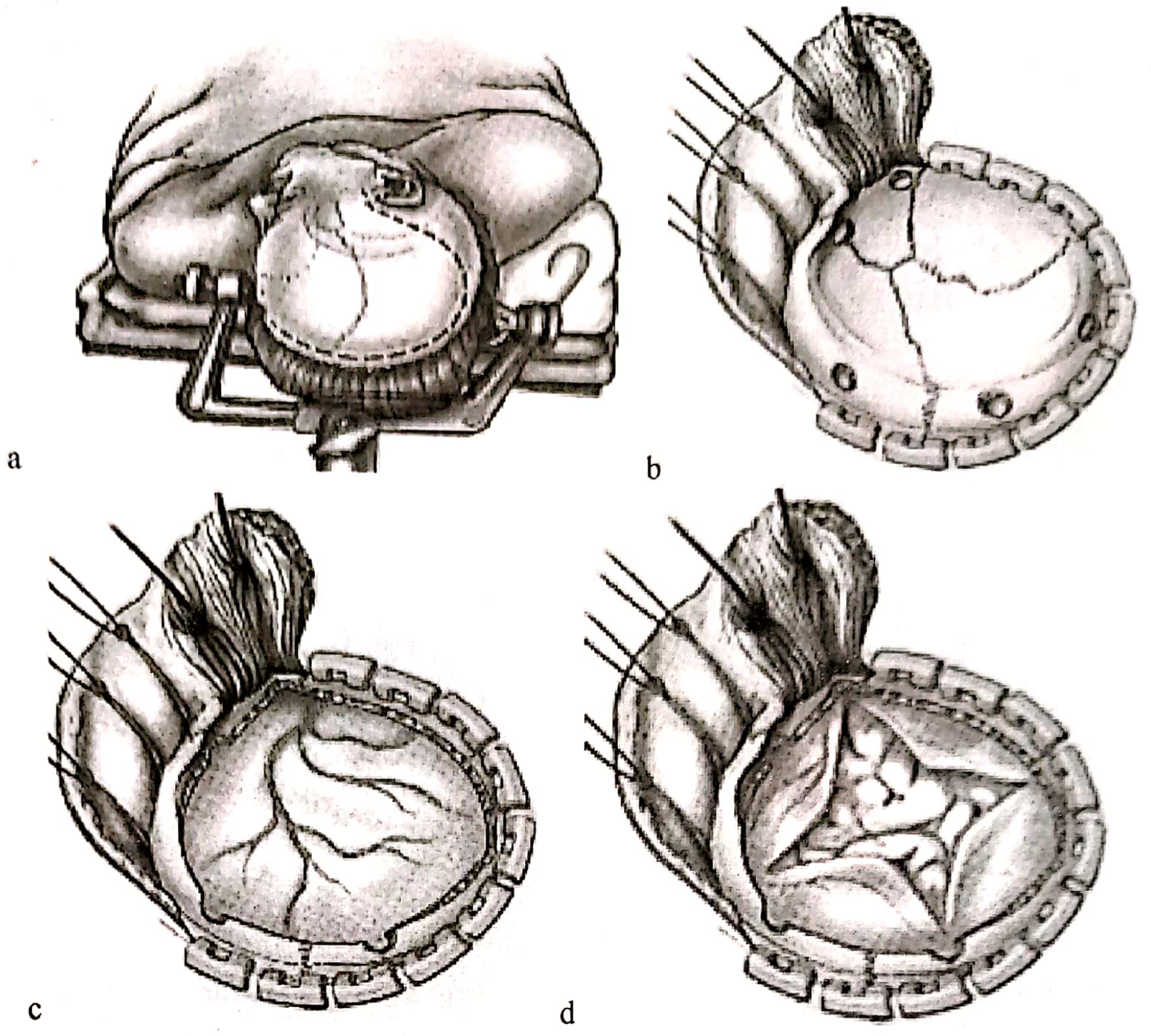

Figura 5.59. a – Poziționare și incizie (largă în semn de întrebare); b – plasarea găurilor de trepan suprazigomatic (pentru eventual acces în fosa temporală) și la nivelul pterionului (pentru acces în etajul anterior); c – craniectomie de minim 12 cm în sens anteroposterior; d – deschiderea durei mater în formă de stea (cu sau fără aspirare uncus hipocampic, amigdală, structuri mesiale) [5].

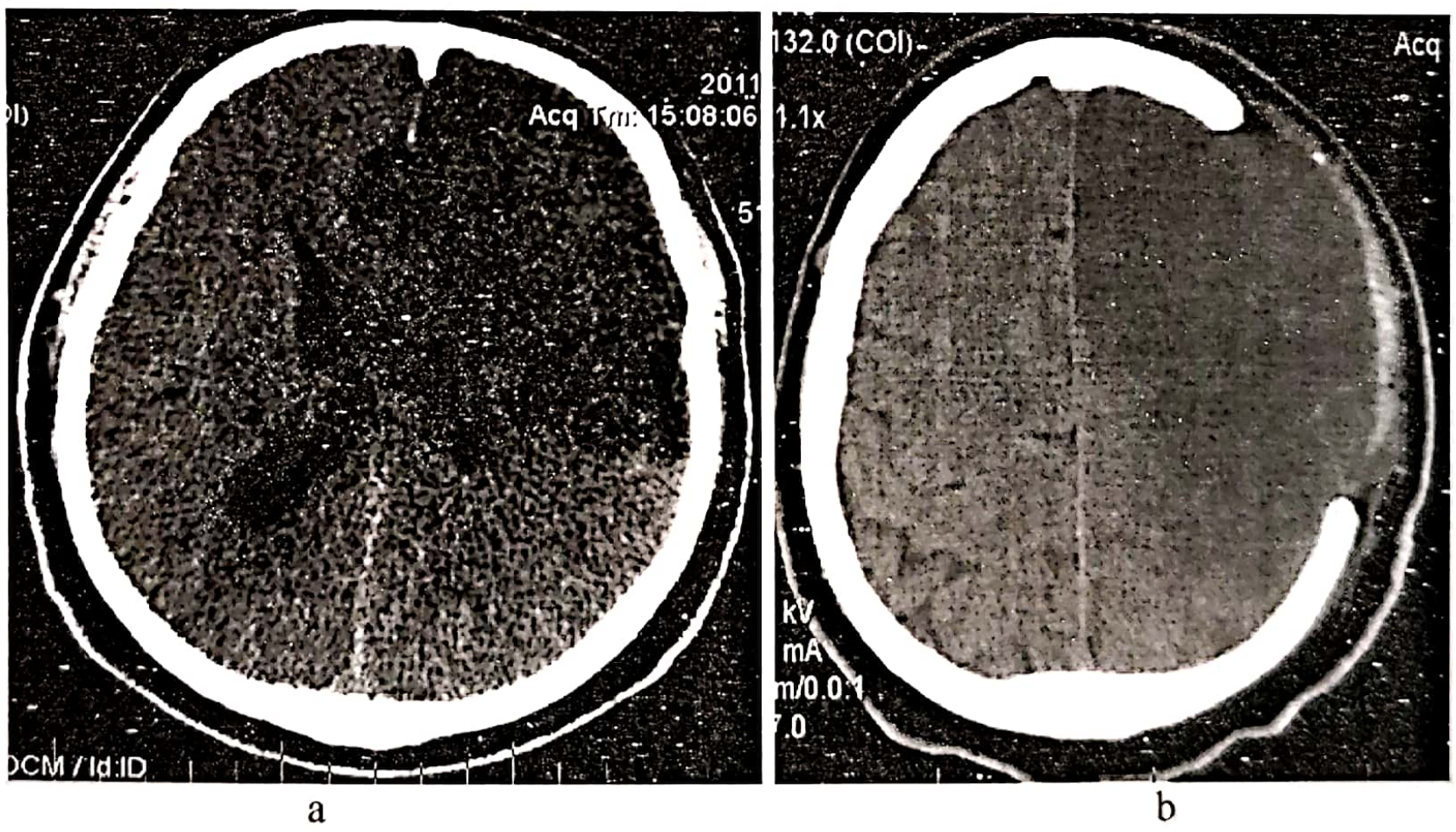

Figura 5.60. CT cranio-cerebral nativ: a – infarct în teritoriul art. cerebrale medii drepte; b – craniectomie decompresivă.

Indicațiile craniectomiei decompresive suboccipitale:

– semne neurologice determinate de compresiunea TC (hipertensiune, bradicardie, deteriorarea stării de conștiență);

– efect de masă evidențiat imagistic;

– eliminarea altor cauze posibile pentru starea pacientului;

– vârsta: nu este impusă o anumită limită.

Contraindicații:

– semne clinice și radiologice de ischemie severă la nivelul TC;

– comorbidități severe;

– refuzul intervenției.

Craniectomia decompresivă suboccipitală se asociază cu deschiderea foramenului magnum, iar marginile decompresiunii ajung până la sinusul transvers. Un drenaj ventricular extern la nivelul cornului occipital este plasat în caz de hidrocefalie, înaintea craniectomiei [8,9].

Tratamentul chirurgical decompresiv scade mortalitatea, dar familia trebuie să ştie că această intervenţie nu le oferă garanţia unei recuperări rapide şi spectaculoase. Astfel, dacă un anumit grad de dizabilitate este acceptat procedura ar trebui realizată în primele 48 de ore de la debutul infarctului.

BIBLIOGRAFIE

1. Eric Jüttler, Stefan Schwab, Peter Schmiedek, Andreas Unterberg, Michael Hennerici, Johannes Woitzik, Steffen Witte, Ekkehart Jenetzky, Werner Hacke. Decompressive Surgery for the Treatment of Malignant Infarction of the MiddleCerebral Artery (DESTINY): A Randomized, Controlled Trial. Stroke 2007, 38:2518–2525.
2. Clemens M. Schirmer Æ Albert A. Ackil Jr, Adel M. Malek. Decompressive Craniectomy. Neurocrit care 2008, 8:456–470.
3. Katayoun Vahedi, Eric Vicaut, Joaquim Mateo, Annie Kurtz, Mikael Orabi, Jean-Pierre Guichard, Carole Boutron, Gregory Couvreur, François Rouanet, Emmanuel Touzé, Benoît Guillon, Alexandre Carpentier, Alain Yelnik, Bernard George, Didier Payen, Marie-Germaine Bousser. Sequential -Design, Multicenter, Randomized, Controlled Trial of Early Decompressive Craniectomy in Malignant Middle Cerebral Artery Infarction (DECIMAL Trial). Stroke 2007, 38:2506–2517.
4. Jeannette Hofmeijer, L Jaap Kappelle, Ale Algra, G Johan Amelink, Jan van Gijn, H Bart van der Worp. Surgical decompression for space-occupying cerebral infarction (the Hemicraniectomy After Middle Cerebral Artery infarction with Life-threatening Edema Trial [HAMLET]): a multicentre, open, randomised trial. Lancet neurol 2009; 8:326–33.
5. Bernard R. Bendok, Andrew M.Naidech, Matthew T. Walker, H. Hunt Batjan. Hemorrhagic and Ischemic Stroke – Medical, Imaging, Surgical and Interventional Approaches, p. 216, Thieme Medical Publishers 2012.
6. Stephan A. Mayer. Hemicraniectomy: A Second Chance on Life for Patients With Space-Occupying MCA Infarction. Stroke 2007, 38:2410–2412.
7. CS Kase, B Norrving, SR Levine, VL Babikian, EH Chodosh, PA Wolf, KM Welch. Cerebellar infarction. Clinical and anatomic observations in 66 cases. Stroke 1993, 24:76–83.
8. Han-Jung Chen, MD; Tao-Chen Lee, MD; and Chi-Peng Wei, MD. Treatment of Cerebellar Infarction by Decompressive Suboccipital Craniectomy. Stroke 1992, 23: 957–961.
9. Thomas Pfefferkorn, MD; Ursula Eppinger; Jennifer Linn, MD; Tobias Birnbaum, MD; Jurgen Herzog, MD; Andreas Straube, MD; Martin Dichgans, MD; Stefan Grau, MD. Long-Term Outcome After Suboccipital Decompressive Craniectomy for Malignant Cerebellar Infarction. Stroke 2009; 40:3045–3050.

STENOZA CAROTIDIANĂ

MIHAELA BĂLINIŞTEANU

GENERALITĂŢI. EPIDEMIOLOGIE. ETIOPATOGENIE

Stenoza carotidiană este o boală foarte răspândită, cauzată în principal de ateroscleroză (ATS). Alte cauze mult mai rare includ disecţia carotidiană, displazia fibromusculară, vasospasmul, iradierea, arterita. În studiul Framingham, prevalenţa unei stenoze carotidiene semnificative (> 50% ecografic) a fost de 7% la femei şi 9% la bărbaţi cu vârste de peste 66 ani [1]. Prevalenţa este mai mare la cei cu risc crescut de ATS (11%), la cei cu boli cardiovasculare asociate (18%) şi la cei cu antecedente de accident vascular cerebral (AVC) (60%) [2]. Este clar că vârsta şi factorii de risc ai aterosclerozei cresc incidenţa bolii. Deloc întâmplător, prezenţa unei stenoze la nivel carotidian este asociată cu un risc crescut de AVC sau alte manifestări ale ATS sistemice (infarctul miocardic sau alte boli vasculare periferice). Totuşi stenoza carotidiană nu este singura cauză de AVC. De fapt, aproximativ 45% AVC la pacienţii cu stenoză asimptomatică > 60% se datorează unui infarct lacunar sau unui embol cardiac [3].

Plăcile de aterom se formează la nivelul unei bifurcaţii sau ramificaţii datorită modificărilor fluxului laminar. Astfel, în circulaţia carotidiană acestea se formează cu predilecţie la bifurcaţia în ACE şi ACI, la nivelul peretelui posterior al sinusului carotidian si extinzându-se frecvent în segmentul distal al ACC. Ateroscleroza determină AVC sau AIT prin două mecanisme principale:

– embolizarea de la nivelul unei plăci de aterom a unui trombus, a unui cristal de colesterol sau altor reziduuri ateromatoase (placă Hollenhorst);

– reducerea perfuziei cerebrale prin stenoză (fluxul sangvin rămâne aproape constant până la un grad de stenoză de 70%).

PREZENTARE CLINICĂ

În general, este suspectată o stenoză carotidiană în următoarele situaţii:

– leziune asimptomatică este depistată la un test screening neinvaziv, cel mai frecvent echo-Doppler cervical;

– un suflu carotidian este descoperit la un examen fizic de rutină;

– în timpul evaluării unui pacient cu amauroză fugace sau simptome de AIT sau un AVC.

Accidentul ischemic tranzitoriu (AIT) se manifestă printr-un deficit neurologic cu durată de sub 24 ore (de obicei 5–20 minute). La pacienţii cu AVC ischemic, deficitul neurologic durează de obicei mai mult de 24 ore. Semnele şi simptomele se datorează în special afectării teritoriului arterei cerebrale medii sau ACI, mai rar arterei cerebrale anterioare şi includ: deficit neurologic motor şi senzitiv la nivelul hemicorpului controlateral, hemianopsie şi cecitate monoculară controlaterală, şi, dacă este implicat emisferul dominant, apare un grad de afazie.

Amauroza fugace (cecitate monoculară tranzitorie) durează tipic secunde sau minute şi se datorează afectării arterei centrale a retinei prin reducerea temporară a fluxului sangvin sau printr-un embol la nivelul arterei oftalmice.

METODE DE DIAGNOSTIC

Ecografia Duplex carotidiană combină echo B-mode cu echo-Doppler şi permite vizualizarea arterei carotide şi ramurilor sale şi măsurarea vitezei fluxului sangvin (fig. 5.61 a,b,c). Printre limitările acestei metode se numără:

– imposibilitatea evaluării segmentului proximal al ACC şi trunchiului brahiocefalic;

– imposibilitatea evaluării segmentului distal al ACI şi proţiunii intracraniene;

– nu poate face distincţia dintre stenoza foarte strânsă şi ocluzie.

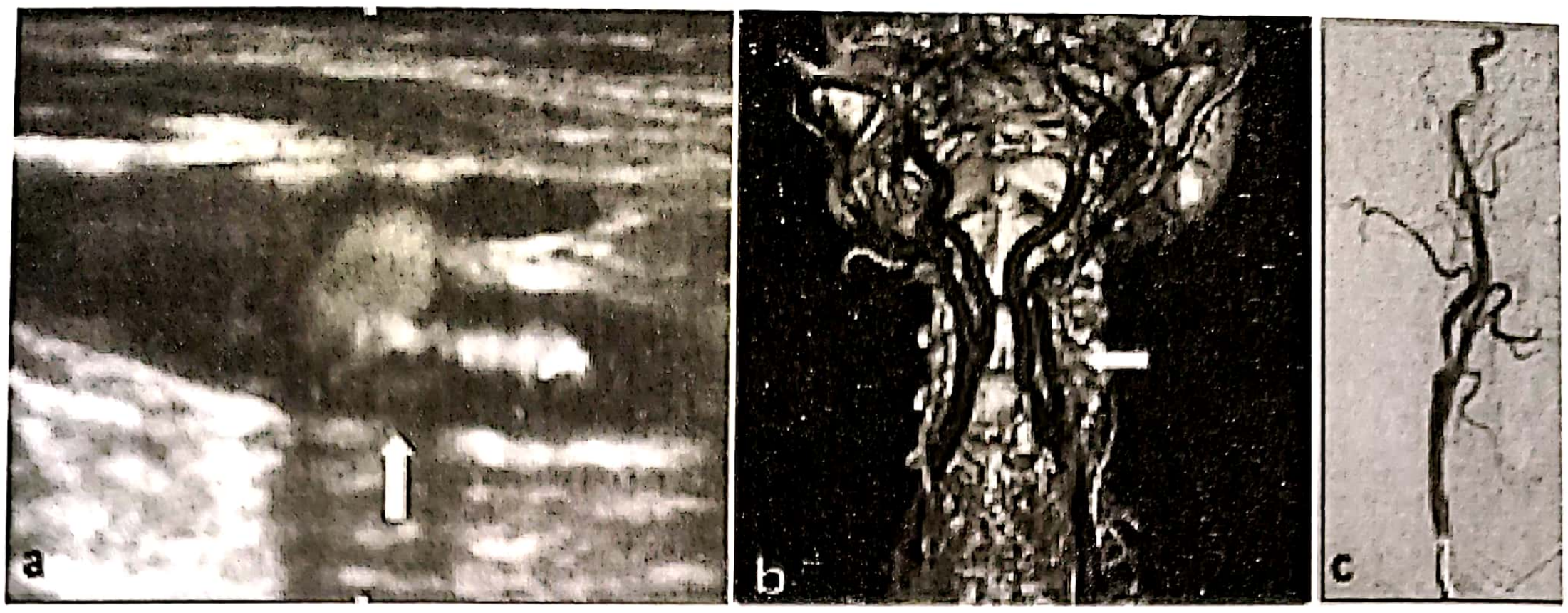

Figura 5.61. Stenoză carotidiană ACI stângă: a) Ecografie B-mode, b) Angio-CT, c) Angiografie percutană (sursă: Spitalul Clinic de Urgență „Prof. Dr. N. Oblu", Iași).

Angio-RMN este o metodă neinvazivă de explorare care uneori supraestimează gradul stenozei, sensibilitatea crește dacă se utilizează gadolinium. Limitările metodei sunt:

– pacienții cu obezitate extremă, claustrofobie, implanturi metalice, durata crescută a explorării;

– ca și eco-Doppler, are dificultăți în diferențierea stenozei extrem de strânse de ocluzie, dacă nu se utilizează substanță de contrast.

Angio-CT, ca și angio-RMN vizualizează arborele vascular de la arcul aortic până la nivelul cercului lui Willis, chiar și a vaselor celor mai tortuoase (cu ajutorul reconstrucțiilor), dar spre deosebire de echografie sau angio-RMN permite și evaluarea gradului de stenoză. Un alt avantaj îl reprezintă studiile de perfuzie CT. Există totuși și inconveniente:

– alergie la substanțele iodate, disfuncții renale;

– implanturile metalice la nivel cervical ce împiedică vizualizarea bună a vaselor cervicale.

Angiografia percutană rămâne metoda „gold-standard" de explorarea a bolii obstructive carotidiene și totodată oferă posibilitatea efectuării intervențiilor de tratament endovascular. Există două metode de măsurare a gradului de stenoză: studiile NASCET folosesc diametrul ACI distal de sinusul carotidian [4], iar studiul ECST – diametrul la nivelul sinusului carotidian [5]. Printre inconvenientele care au făcut ca angiografia să nu se impună ca test screening se numără invazivitatea, costul crescut și riscurile asociate (rată de 1% de a dezvolta un AVC ischemic sau AIT în condițiile unui doctor experimentat) [6].

Pentru pacienții asimptomatici, recomandările actuale de explorare sunt [7]:

– eco-Duplex ca test inițial de detectare a stenozei carotidiene semnificative la pacienții cunoscuți sau suspectați de stenoză carotidiană (clasă I, nivel C) și la cei fără semne clinice de ATS, dar cu 2 sau mai mulți factori de risc (clasă IIb, nivel C);

– eco-Duplex în prezența unui suflu carotidian, și anual la pacienții cu stenoză > 50% detectată anterior (clasa IIa, nivel C);

– nu se recomandă eco-Duplex ca test *screening* la pacienții fără manifestări clinice sau factori de risc pentru ATS (clasă III, nivel C).

Pentru pacienții simptomatici, recomandările sunt [7]:

– eco-Duplex ca test inițial de detectare a stenozei carotidiene sau angio-RMN sau angio-CT dacă ecografia nu este suficientă (clasă I, nivel C);

– angio-RMN, angio-CT sau angiografie percutană dacă prin ecografie se observă stenoză semnificativă ce impune tratament chirurgical sau endovascular (clasă IIa, nivel C);

– angiografia percutană se recomandă dacă metodele neinvazive sunt neconcludente pentru detectarea bolii obstructive extra-/intracraniene (clasa IIa, nivel C) sau dacă acestea sugerează ocluzia carotidiană completă (clasa IIb, nivel C).

ATITUDINEA TERAPEUTICĂ

TRATAMENTUL MEDICAMENTOS

Pacienții cu stenoză carotidiană aterosclerotică au risc crescut de a face un AVC ischemic, au și alte boli cardiovasculare sau sunt predispuși la acestea. Scopul tratamentului medicamentos se concentrează astfel pe tratarea și prevenirea factorilor de risc ai aterosclerozei. Poate nu avem control asupra unor factori ca vârsta înaintată, sex, rasă sau prezenţa unor AIT şi AVC precedente, dar se poate interveni asupra unor factori ca hipertensiunea arterială, sindromul dislipidemic, diabetul zaharat, fumatul, consumul de alcool.

Hipertensiunea arterială este factorul predominant şi totodată cel mai „modificabil" dintre toţi factorii de risc cardiovasculari. Majoritatea dovezilor provin din două tipuri de studii: prospective randomizate ce studiază relaţia dintre TA şi incidenţa AVC şi studii randomizate ale diverselor droguri antihipertensive. O metaanaliză a 61 de studii prospective ce au inclus aproximativ 1 milion de adulţi a determinat că pentru fiecare scădere cu 20 mmHg a TA sistolice şi cu 10 mmHg a TA diastolice s-a înregistrat o reducere la jumătate a ratei AVC şi a mortalităţii [8]. Recomandările actuale susţin că la pacienţii hipertensivi şi cu stenoză asimptomatică, TA trebuie menţinută sub 140/90 mmHg (clasă I, nivel A) [7]. La pacienţii cu stenoză carotidiană severă există temeri că o reducere agresivă a TA (în special la cei cu stenoze bilaterale > 70% sau cu ocluzii totale) ar putea duce la reducerea şi mai mult a perfuziei cerebrale [9]. La această grupă de pacienţi se indică prudenţă.

Diabetul zaharat creşte riscul de AVC prin mai multe mecanisme: arterioscleroză la nivelul arterelor mari, afectarea lipoproteinelor plasmatice, accelerarea formării plăcii de aterom prin hiperinsulinemie. Deşi controlul DZ nu s-a demonstrat a fi asociat cu reducerea riscului de AVC, totuşi duce la reducerea complicaţiilor microvasculare (retinopatie, nefropatie, neuropatie) [10].

Fumatul creşte riscul de AVC ischemic cu 25–50%, acest risc scade substanţial la 5 ani la cei care au renunţat la fuma [11]. În studii epidemiologice mari, fumatul se asociază cu boala extracraniană carotidiană şi cu severitatea stenozei carotidiene [12]. Recomandările sunt ca pacienţii fumători cu boală carotidiană extracraniană să renunţe la fumat pentru a reduce riscul de progresie a aterosclerozei şi de AVC ischemic (clasă I, nivel de evidenţă B) [7].

Relaţia dintre *nivelul colesterolului* şi riscul de AVC ischemic nu este aşa de evidentă ca cea dintre colesterol şi riscul de IMA, iar informaţiile obţinute din studii populaţionale sunt inconstante. Totuşi studiile epidemiologice au demonstrat asocierea dintre nivelul colesterolului şi ateroscleroza carotidiană [12]. Recomandările actuale susţin tratamentul cu statine la toţi pacienţii cu ateroscleroză carotidiană pentru reducerea LDL-colesterol sub 100 mg/dl (clasă I) şi sub 70 mg/dl la cei care deja au suferit un AVC ischemic (clasa IIa, nivel de evidenţă B) [7].

Tratamentul antiplachetar reduce riscul de AVC ischemic comparativ cu placebo la pacienţii cu AIT sau AVC anterior [13], dar niciun studiu nu a putut demonstra cu precizie eficacitatea în prevenirea AVC ischemic la pacienţii cu stenoză carotidiană asimptomatică. În prezent, American Heart Association Guidelines recomandă [7]:

– aspirină (75–325 mg/zi), clopidogrel (75 mg/zi) sau combinaţie aspirină-dipiridamol (25 mg + 200 mg × 2/zi) la pacienţii cu boală carotidiană extracraniană cu AIT sau AVC ischemic anterior (clasă I, nivel de evidenţă B);

– se preferă antiplachetarele tratamentului cu anticoagulante orale la pacienţii cu ateroscleroză carotidiană cu (clasă I, nivel de evidenţă B) sau fără simptome de tip ischemic (clasă I, nivel de evidenţă C);

– pacienţilor cu ateroscleroză carotidiană şi fibrilaţie atrială sau proteze valvulare se recomandă tratament cu warfarină până la un INR = 2,5, pentru a preveni accidentele tromboembolice (clasă IIa, nivel de evidenţă C).

ENDARTERECTOMIA CAROTIDIANĂ

Tratamentul chirurgical al stenozei carotidiene (endarterectomia carotidiană) a trecut testul timpului şi a rămas un mijloc important de prevenire a AVC ischemic.

Sub anestezie locală sau generală, pacientul se plasează în decubit dorsal, cu gâtul în uşoară extensie şi întors 30° spre partea opusă. Incizia urmăreşte marginea anterioară a muşchiului sternocleidomastoidian şi se opreşte la 1 cm de mandibulă pentru a prezerva ramul mandibular al nervului facial. Se disecă ţesuturile subcutanate şi platisma pe marginea medială a muşchiului sternocleidomastoidian, se ligaturează şi se secţionează vena facială comună care de obicei traversează câmpul în dreptul bifurcaţiei, se identifică nervul vag, nervul hipoglos, vena jugulară internă şi ACC cu bifurcaţia. Se disecă ACE până la emergenţa arterei tiroidiene superioare şi ACI pe o distanţă de aproximativ 5 cm distal de bifurcaţie depinzând de extinderea plăcii de aterom (culoare gălbuie). În acest moment pacientul se heparinizează cu

5000 UI heparină iv, se plasează clipuri pe artera tiroidiană superioară şi în următoarea ordine pe ACI, ACC si la sfârşit pe ACE. Se secţionează carotida comună pe o distanţă de aproximativ 2 cm, se continuă incizia şi pe carotida internă. Se detaşează placa de aterom de intimă mai întâi din carotida comună, apoi printr-o tehnică de eversie din carotida externă, apoi din carotida internă. După sutură (cu sau fără patch) se declampează în ordine ACE, ACC si la sfârşit ACI [14].

Ca orice procedeu chirurgical şi endarterectomia carotidiană este grevată de complicaţii:

– Infarctul cerebral: cea mai de temut complicaţie, datorată embolizării cu resturi ateromatoase, emboli gazoşi sau re-ocluziei precoce (zona endarterectomizată este extrem de trombogenă 4 ore post-procedură).

– Hemoragia intracerebrală: < 1%, datorată sindromului de hiperperfuzie cerebrală.

– Crize epileptice: < 1%, focale sau generalizate, datorate embolizării, hiperperfuziei cerebrale sau hemoragiei intracerebrale, frecvent la 5–13 zile postoperator.

– Lezarea nervilor cranieni: cea mai frecventă complicaţie (8–10%), implică nervul hipoglos, ramul mandibular al facialului, nervul laringean recurent, nervul spinal accesor.

– Complicaţii cardiovasculare: hipo- şi hipertensiune, infarct miocardic.

– Complicaţii ale plăgii operatorii: infecţii (< 1%), hematom (< 5%).

– Restenozare tardivă: 25% la 1 an cu reducerea lumenului > 50%.

ANGIOPLASTIA PERCUTANĂ CU STENT CAROTIDIAN

Tratamentul endovascular reprezintă o alternativă mai puţin invazivă la endarterectomie, ce pare a fi mai bine tolerat în special la pacienţii *high-risk*. Indicaţiile tratamentului endovascular se datorează comorbidităţilor asociate (insuficienţă cardiacă NYHA III/IV, IMA recent, angină instabilă, DZ dezechilibrat,insuficienţa renală, ocluzie carotidiană controlaterală, necesitatea unei intervenţii chirurgicale cardiace < 6 săptămâni) sau condiţiilor locale (radioterapie sau intervenţii chirurgicale anterioare la nivelul gâtului, paralizie de nerv laringean controlateral, traheostomă, leziuni inaccesibile chirurgical, restenozare post-endarterectomie, leziuni severe bilaterale) [15].

Sub control angiografic se puncţionează artera femurală şi se plasează distal de leziune un filtru de protecţie. Cu ajutorul unui balonaş se predilată artera carotidă. Se introduce stentul şi apoi cu ajutorul unui balon cu dimensiuni mai mari se efectuează o postdilatare intra-stent. Se controlează angiografic permeabilitatea arterei (fig. 5.62).

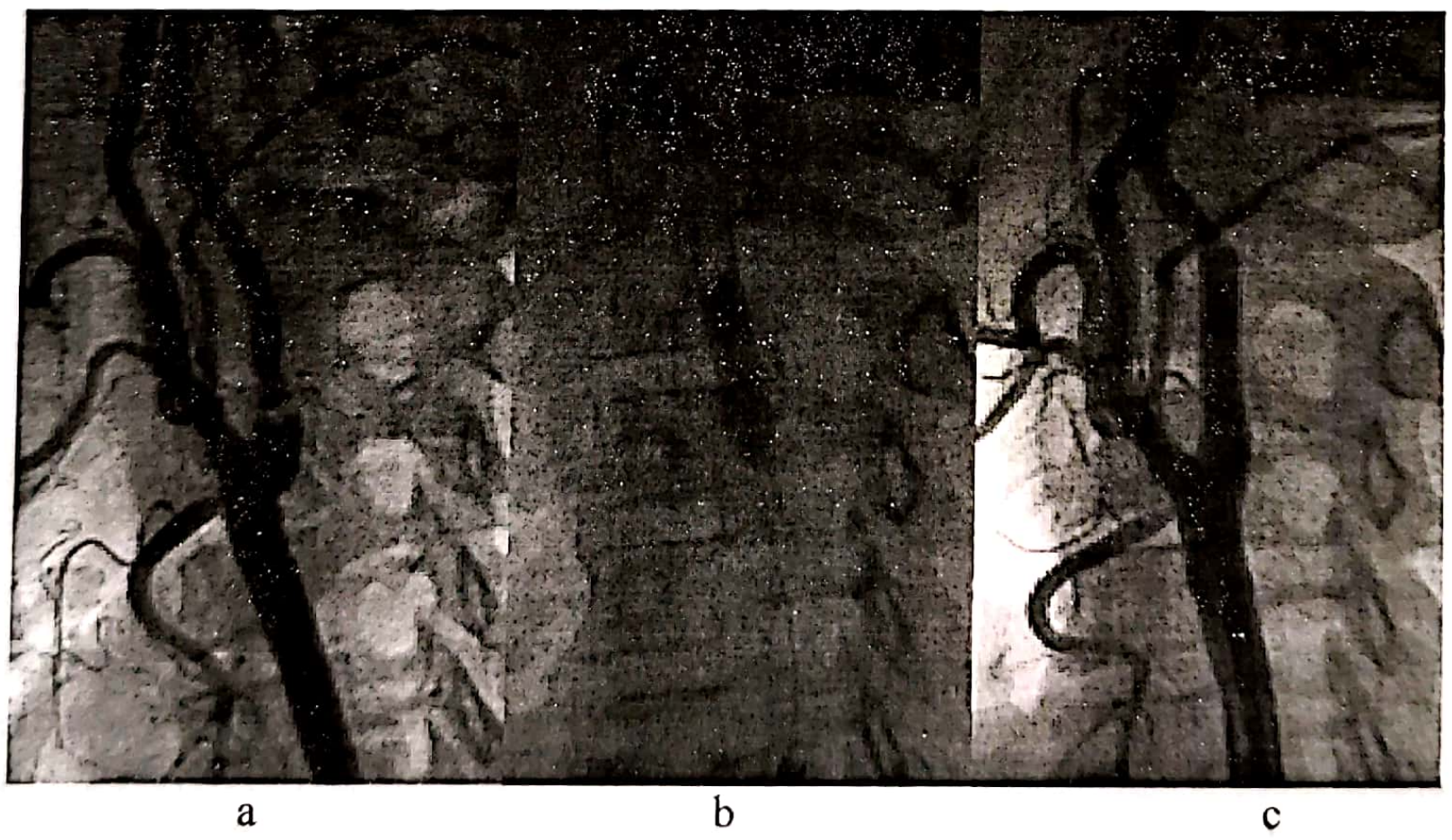

Figura 5.62. Angioplastie percutană cu stent: a) Stenoză ACI stângă; b) Postdilatare intrastent cu balon; c) ACI stângă permeabilă (sursă: Spitalul Clinic de Urgenţă „Prof. Dr. N. Oblu”, Iaşi).

Printre complicaţiile *stenting*-ului carotidian se numără:

– Complicaţii neurologice: infarctul cerebral, crizele epileptice, hemoragia intracerebrală şi sindromul de hiperperfuzie cerebrală.

– Complicaţii cardiovasculare: bradicardie, hipotensiune, IMA, disecţie de carotidă (< 1%), vasospasm (10–15%), restenozare.

– Complicaţii legate de instrumentar: alterarea stentului, migrare (< 1%) sau complicaţii locale (infecţii, hematom).

CONDUITA TERAPEUTICĂ

În afara vârstei şi comorbidităţilor asociate care au un impact clar asupra prognosticului bolii obstructive carotidiene, decizia terapeutică trebuie sa ghideze în funcţie de:

– prezenţa sau absenţa semnelor clinice;

– gradul de severitate a stenozei.

Numeroasele studii clinice ce au comparat cele trei metode de tratament s-au bazat tot pe analiza acestor factori:

Endarterectomie *versus* tratament medicamentos în stenoza carotidiană asimptomatică:

– VACS (*Veteran's Administration Cooperative Study*) – primul studiu randomizat major a inclus 444 pacienţi bărbaţi şi a demonstrat reducerea evenimentelor neurologice la 5 ani după tratamentul chirurgical comparativ cu cel medicamentos [16].

– ACAS (*Asymptomatic Carotid Atherosclerosis Study*) – oprit după randomizarea a 1662 pacienţi. La stenoze > 60%, s-a constat reducerea ratei de AVC şi a mortalităţii după endarterectomie şi aspirină versus tratament doar cu aspirină [17].

– ACST (*Asymptomatic Carotid Surgery Trial*) – randomizarea a 3120 pacienţi a demonstrat un beneficiu moderat al endarterectomiei imediate comparativ cu tratamentul medicamentos iniţial urmat de endarterectomie amânată, la stenoze > 60% [18].

Endarterectomie *versus* tratament medicamentos în stenoza carotidiană simptomatică:

– NASCET (*North American Symptomatic Carotid Endarterectomy Trial*) – randomizarea în funcţie de gradul stenozei: > 70%, 50–69%, < 50% a demonstrat beneficiul clar al endarterectomiei versus tratamentul medicamentos la gradele mari de stenoză, dar nu la stenoze < 50% [4].

– ESCT (*European Carotid Surgery Trial*) – 2518 pacienţi au fost randomizaţi în trei grupe: 10– 29%, 30–69%, > 70%. Endarterectomia a fost benefică doar pentru cei cu stenoze severe > 70% [5].

Studiile care compară angioplastia cu stent cu endarterectomia nu au demonstrat diferenţe semnificative între cele două metode de tratament la pacienţii simptomatici sau asimptomatici: SAPPHIRE (*Stenting and Angioplasty with Protection in Patients of High Risk Endarterectomy*), CAVATAS (*Carotid and Vertebral Artery Transluminal Angioplasty Study*), SPACE (*Stent-Protected Angioplasty* versus *Carotid Endarterectomy*), EVA-3S (*Endarterectomy* versus *Angioplasty in Patients with Symptomatic Severe Carotid Stenosis*), CREST (*Carotid Revascularization Endarterectomy* versus *Stent Trial*), ICSS (încă în desfăşurare) [19–24].

În prezent, după analiza acestor studii, *American Heart Association Guidelines* recomandă [7]:

– endarterectomie la pacienţii simptomatici cu stenoză > 70% evidenţiată prin metode neinvazive (clasă I, nivel A) sau > 50% evidenţiată angiografic (clasă I, nivel B) sau ca alternativă: stenting vascular la aceeaşi pacienţi, dacă se apreciază un risc de morbiditate şi mortalitate periprocedurală < 6% (clasa I, nivel B);

– endarterectomie la pacienţii asimptomatici cu stenoză > 70%, dacă se apreciază un risc mic de morbiditate şi mortalitate periprocedurală (clasă IIa, nivel A);

– dacă se decide pentru revascularizare la pacienţii simptomatici, se recomandă intervenţia imediată (< 2 săptămâni), celei amânate (clasă IIa, nivel B);

– eficacitatea metodelor de revascularizare versus tratament medicamentos nu s-a putut stabili cu exactitate pentru pacienţii cu sau fără simptomatologie clinică care asociază comorbidităţi importante (clasă IIb, nivel B);

– nu se recomandă revascularizare pentru pacienţii cu ocluzie totală cronică a arterei carotide (clasă III, nivel C);

– nu se recomandă revascularizare pentru pacienţii cu stenoză < 50%, decât în condiţii excepţionale (clasă III, nivel A).

BIBLIOGRAFIE

1. Fine-Edelstein JS, Wolf PA, O'Leary DH, *et al.* Precursors of extracranial carotid atherosclerosis in the Framingham Study. Neurology 1994; 44:1046–1050.
2. Rockman CB, Jacobowitz GR, Gagne PJ, *et al.* Focused screening for occult carotid artery disease: patients with known heart disease are at high risk. J Vasc Surg 2004; 39:44–51.
3. http://emedicine.medscape.com/article/463147.
4. North American Symptomatic Carotid Endarterectomy Trial Collaborators.Beneficial effect of carotid endarterectomy in symptomaticpatients with high-grade carotid stenosis. N Engl J Med. 1991; 325:445–53.
5. Rothwell PM, Gutnikov SA, Warlow CP. Reanalysis of the final results of the European Carotid Surgery Trial. Stroke. 2003; 34:514 –23.
6. Leonardi M, Cenni P, Simonetti L, *et al.* Retrospective study of complications arising during cerebral and spinal diagnostic angiography from 1998 to 2003. Interv Neuroradiol. 2005; 11:213–21.

7. http://stroke.ahajournals.org/content/42/8/e464.full.pdf+html.
8. Lewington S, Clarke R, Qizilbash N, Peto R, Collins R. Age-specific relevance of usual blood pressure to vascular mortality: a meta-analysis of individual data for one million adults in 61 prospective studies. Lancet 2002; 360:1903–1913.
9. Rothwell PM, Howard SC, Spence JD. Relationship between blood pressure and stroke risk in patients with symptomatic carotid occlusive disease. Stroke 2003; 34:2583–2590.
10. Effect of intensive diabetes management on macrovascular events and risk factors in the Diabetes Control and Complications Trial. Am J Cardiol 1995; 75:894–903.
11. Shinton R, Beevers G. Meta-analysis of relation between cigarette smoking and stroke. BMJ. 1989; 298:789 –94.
12. Sharrett AR, Ding J, Criqui MH, *et al.* Smoking, diabetes, and blood cholesterol differ in their associations with subclinical atherosclerosis: the Multiethnic Study of Atherosclerosis (MESA). Atherosclerosis. 2006; 186:441–7.
13. Antithrombotic Trialists' Collaboration. Collaborative meta-analysis of randomised trials of antiplatelet therapy for prevention of death, myocardial infarction, and stroke in high risk patients. BMJ. 2002; 324:71–86.
14. Bailes JE: Carotid endarterectomy. Neurosurgery 2002; 50:1290–1295.
15. Greenberg MS: Occlusive cerebrovascular disease, in Greenberg MS (ed): Handbook of neurosurgery. New York, Thieme Medical Publishers, 2010, pp 1144- 1180.
16. Hobson RW, Weiss DG, Fields WS, *et al.* Efficacy of carotid endarterectomy for asymptomatic carotid stenosis: the Veterans Affairs Cooperative Study Group. N Engl J Med. 1993; 328:221–7.
17. Executive Committee for the Asymptomatic Carotid Atherosclerosis Study. Endarterectomy for asymptomatic carotid artery stenosis. JAMA. 1995; 273:1421– 8.
18. Halliday A, Mansfield A, Marro J, *et al.* Prevention of disabling and fatal strokes by successful carotid endarterectomy in patients without recent neurological symptoms: randomised controlled trial. Lancet. 2004; 363:1491–502.
19. Yadav JS, Wholey MH, Kuntz RE, *et al.* Protected carotid-artery stenting versus endarterectomy in high-risk patients. N Engl J Med. 2004; 351:1493–501.
20. Endovascular *versus* surgical treatment in patients with carotid stenosis in the Carotid and Vertebral Artery Transluminal Angioplasty Study (CAVATAS): a randomised trial. Lancet. 2001; 357:1729–37.
21. Roffi M, Sievert H, Gray WA, *et al.* Carotid artery stenting versus surgery: adequate comparisons? Lancet Neurol. 2010; 9:339–41.
22. Qureshi AI. Carotid angioplasty and stent placement after EVA-3S trial. Stroke. 2007; 38:1993– 6.
23. Brott TG, Hobson RW, Howard G, *et al.* Stenting versus endarterectomy for treatment of carotid-artery stenosis. N Engl J Med. 2010; 363:11–23.
24. Ederle J, Dobson J, Featherstone RL, *et al.* Carotid artery stenting compared with endarterectomy in patients with symptomatic carotid stenosis (International Carotid Stenting Study): an interim analysis of a randomised controlled trial. Lancet. 2010; 375:985–97.

INSUFICIENŢA CIRCULATORIE HEMODINAMICĂ

MIHAELA COŞMAN, ALIN IORDACHE

DEFINIŢIE

Insuficienţa hemodinamică este o entitate patologică rar recunoscută şi diagnosticată atât clinic cât şi paraclinic. Ea se referă la aspectul clinic de accident vasculare ischemic tranzitoriu care nu este cauzat de emboli distali din circulaţia extracerebrală sau de hialinoza vaselor cerebrale. În acest caz ischemia este cauzată de o obstrucţie vasculară la distanţă de parenchimul cerebral, care nu determină scăderea fluxului sanguin decât în condiţii de stres [1].

MANIFESTAREA CLINICĂ

În insuficienţa circulatorie hemodinamică (ICH) manifestarea clinică este asemănătoare cu cea din accidentul ischemic tranzitoriu. Anamneza în aceste cazuri joacă un rol foarte important. Astfel, prezenţa unor episoade de suspendare a stării de conştienţă, a claudicaţiei retiniene asociată sau nu cu scăderea progresivă a acuităţii vizuale la nivelul unui glob ocular, degradarea cognitivă şi evidenţierea clară a unui factor declanşator al „accidentului vascular ischemic tranzitor" (exerciţii fizice, mese copioase, trecerea de la clino la ortostatism, efortul fizic intens, tusea) pot sugera existenţa unei ischemii cerebrale hemodinamice. Alţi factori care pot declanşa aceste accidente vasculare în dinamică sunt elementele care conduc la hipotensiuni arteriale episodice (inclusiv administrarea de hipotensoare) sau sindroame anemice.

DIAGNOSTICUL PARACLINIC

Diagnosticul paraclinic al fenomenelor de insuficienţă hemodinamică poate fi de asemenea dificil. Nu există o investigaţie standard care să poată pune singură diagnosticul. Un semn indirect al acestui tip de accident vascular ischemic îl reprezintă prezenţa la ***examinarea CT*** (computer tomografie) a accidentelor vasculare ischemice la nivelul zonelor de joncţiune a unor teritorii vasculare (infarcte joncţionale). Pacienţii cu ICH pot prezenta la ***angio-CT***, ***angio-RMN*** sau mai ales la angiografie circulaţie colaterală atât la nivelul globilor oculari cât şi leptomenigeal. Investigarea unui pacient cu suspiciune de ICH presupune de asemenea o evaluare oftalmologică (cu examinarea fundului de ochi, acuitate vizuală, determinare presiune intraoculară), examen ecografic carotidian, consult cardiologic şi ecocardiografie pentru decelarea unor surse de accidente vasculare embolice. Uneori ICH se suprapune pe accidentul vascular cerebral de cauză embolică.

Mai relevante pentru diagnostic sunt investigaţiile care evaluează fluxul sanguin cerebral. Metodele sunt multiple şi se realizează în condiţii de stres respectiv administrare de acetazolamidă, carbogen (amestec 30% CO_2 şi 70% O_2) sau apnee. Se pot efectua ecografie transcraniană, Xenon CT, PET (*Positron Emission Tomography*), RMN sau CT de perfuzie. La aceste examinări se poate constata absenţa unui răspuns la stres într-o primă etapă (nu se constată creşteri ale fluxului) sau creşterea absorbţiei oxigenului din sânge la nivel cerebral într-o următoare etapă. La examinarea Xenon CT la indivizii normali după administrarea de acetazolamidă se constată o creştere a fluxului sanguin cerebral (FSC) cu 20–40%. La pacienţii cu insuficienţă hemodinamică se constată o creştere a FSC cu sub 5% (aceştia având un risc crescut de accident vascular cerebral). Consecinţa vasodilataţiei cerebrale normale post-stres în teritoriile normal perfuzate determină în acelaşi timp un efect de furt în teritoriul afectat [2,3].

ATITUDINEA TERAPEUTICĂ

Din păcate nu există protocoale de tratament şi trialuri randomizate pentru managementul ICH. Într-o primă etapă la aceşti pacienţi se va regla tratamentul cu medicamente hipotensoare dacă acesta este prezent şi li se va indica o trecere lentă de la clino la ortostatism.

Nu există standarde pentru tratamentul agresiv intervenţional (chirurgical sau endovascular). În 2010, s-a încheiat studiul COSS (*Carotid Occlusion Surgery Study*) care a evaluat eficienţa anastomozei între artera temporală superficială şi artera cerebrală medie. în prevenţia accidentului vascular ischemic la pacienţii care prezintă obstrucţie carotidiană simptomatică sau scăderea perfuziei cerebrale documentate prin creşterea extracţiei de oxigen din sânge la examinarea PET [4].

Tipurile de anastomoze care se pot practica în ICH [5]:

1. a. temporală superficială şi a. cerebrală medie (ATS-ACM);
2. a. occipitală şi a. cerebeloasă postero-inferioară;
3. a. temporală superficială şi a. cerebrală posterioară;
4. a. temporală superficială şi a. cerebeloasă superioară;
5. grefă din vena safenă sau radială.

Criterii pentru alegerea tipului de grefă [6]:

– diametrul vasului la care se face anastomoza;

– tipul de grefă disponibil;

– fluxului cerebral care trebuie restabilit – valoarea acestuia la nivelul anastomozei ATS-ACM este de 20–60 ml/min, 40–70 ml/min în cazul utilizării grefei din vena radială şi 70–140 ml/min în cazul venei safene.

Anastomoza ATS-ACM cea mai frecvent utilizată prezintă următoarele avantaje:

– este uşor accesibilă, fiind ideală pentru teritoriul circulaţiei anterioare;

– este un grefon pediculat astfel necesitând doar o singură anastomoză;

– fluxul de la nivelul anastomozei este mai mare decât la nivelul ATS native (5–15 ml/min) datorită scăderii rezistenţei distale şi poate creşte odată cu maturizarea grefonului.

Preoperator este necesară realizarea unei angiografii care să evidenţieze cursul, permeabilitatea şi ramurile ATS de pe partea ipsilaterală anastomozei. Înaintea intervenţiei chirurgicale se foloseşte ecografia Doppler pentru a localiza ATS şi pentru a marca astfel locul inciziei. După disecţia arterei se realizează craniectomia la aproximativ 6 cm deasupra conductului auditiv extern (*Chater's point*) şi se alege un ram din ACM potrivit ca şi calibru pentru anastomoză. Partea distală din ATS şi ramul din ACM sunt pregatite pentru anastomoză, în acest timp este necesară folosirea clipurilor temporare pentru a preveni sângerarea. La sfârşitul intervenţiei se verifică fluxul de la nivelul bypass-ului [7,8].

Complicaţiile anastomozei ACM – ATS pot fi următoarele:

– ocluzia sau tromboza grefonului. Pentru a preveni tromboza intraopertor se poate spăla grefonul şi vasul anastomotic cu ser heparinizat;

– apariţia deficitelor neurologice postoperator. Se pot datora clipurilor de aşteptare. De obicei acest risc poate fi minimizat prin administrarea de barbiturice, uşoară hipotemie şi menţinerea normală sau uşor crescută a tensiunii arteriale [9];

– hematom subdural, extradural postoperator. S-au evidenţiat cu o frecvenţă mai mare în trecut când se folosea heparina în mod sistemic. În zilele noastre este indicată utilizarea aspirinei şi a anticoagulantelor locale;

– hiperemia. Fluxul sangvin adiţional poate duce la un flux cerebral crescut fiind mai frecventă în cazul grefonului din venă safenă. Excesul de sânge într-o zonă deja vasodilatată duce la apariţia unei hiperperfuzii tranzitorii care se poate manifesta prin deficite neurologice.

Anastomoza extra-intracraniană pare a fi facilitată din punct de vedere tehnic de utilizarea laserului Excimer, această tehnică având un impact favorabil şi asupra fluxului la nivelul vaselor intracraniene.

BIBLIOGRAFIE

1. Catharina J M Klijn, L Jaap Kappelle, Haemodynamic stroke: clinical features, prognosis and management, Lancet Neurol 2010; 9: 1008–17.
2. Tadashi Nariai, Michio Senda, Kenji Ishii, Shinichi Wakabayashi, Takanori Yokota, Hinako Toyama, Yoshiharu Matsushima and Kimiyoshi Hirakawa, Posthyperventilatory Steal Response in Chronic Cerebral Hemodynamic Stress: A Positron Emission Tomography Study, Stroke. 1998; 29:1281–1292.
3. Richard E. Latchaw, MD, Chair; Howard Yonas, MD; George J. Hunter, MD;William T.C. Yuh, MD, MSEE; Toshihiro Ueda, MD, PhD; A. Gregory Sorensen, MD; Jeffrey L. Sunshine, MD, PhD; Jose Biller, MD;

Lawrence Wechsler, MD;Randall Higashida, MD; George Hademenos, PhD, Guidelines and Recommendations for Perfusion Imaging in Cerebral Ischemia, Stroke. 2003; 34:1084–1104.

4. William J. Powers, MD; William R. Clarke, PhD; Robert L. Grubb Jr, MD; Tom O. Videen, PhD; Harold P.; Adams Jr, MD Colin; P. Derdeyn, MD, Extracranial-Intracranial Bypass Surgeryfor Stroke Prevention in Hemodynamic Cerebral Ischemia The Carotid Occlusion Surgery Study Randomized Trial, JAMA, November 9, 2011. Vol. 306, No. 18.
5. Bernard R Bendok, Andrew M. Naidech, Matthew T. Walker, H. Hunt Batjer, Hemorrhagic and Ischemic Stroke-Medical, Imaging, Surgical and Interventional Approaches,Thieme Medical Publisher, 2011, p. 183–193.
6. Laligam M. Sekhar, Richard G. Fessler, Atlas of Neurosurgical Techniques Brain, Thieme Medical Publisher, 2006, p. 339–343.
7. Marcelo D. Vilela, M.D., David W., Newell, M.D., Superficial temporal artery to middle cerebral artery bypass: past, present, and future, Neurosurg Focus 24 (2):E2, 2008.
8. David W. Newell, M.D., Marcelo D. Vilela, M.D. Superficial Temporal Artery to Middle Cerebral Artery Bypass, Neurosurgery 54:1441–1449, 2004.
9. Peter Horn, M.D., Johann Scharf, M.D., Pablo Pena-Tapia, M.D., Peter Vajkoczy, M.D., Risk of intraoperative ischemia due to temporary vessel occlusion during standard extracranial–intracranial arterial bypass surgery, J Neurosurg 108:464–469, 2008.

Capitolul 6
TRAUMATISMELE CRANIO-CEREBRALE

ETIOPATOGENIA ŞI CLASIFICAREA TRAUMATISMELOR CRANIO-CEREBRALE

CRISTIAN KAKUCS, HORAŢIU STAN

Traumatismele cranio-cerebrale prezintă o frecvenţă ridicată în rândul populaţiei tinere şi reprezintă o cauză de morbiditate şi mortalitate ridicată, ceea ce demonstrează că acest tip de patologie are o semnificaţie majoră nu numai medicală ci şi socială. Traumatologia cranio-cerebrală are multiple implicaţii medico-legale şi afectează preponderent persoanele cu vârsta sub 5 ani, între 15–24 de ani şi cei peste 70 de ani [1,2].

Traumatismele cranio-cerebrale se întâlnesc cel mai frecvent la bărbaţi, iar cauzele pot fi: accidentele rutiere, accidentele de muncă; agresiunile prin obiecte contondente, arme albe, arme de foc; accidente casnice; accidente sportive; accidente de joacă la copii. Traumatismele cranio-cerebrale pot fi întâlnite în asociere cu alte organe sau regiuni traumatizate sau pot fi izolate [3,4].

În mod normal se disting două tipuri de traumatisme cranio-cerebrale: închise şi deschise. Leziunile cerebrale care apar în urma unui traumatism cranio-cerebral se pot repercuta la nivelul organelor şi sistemelor prin reacţii fiziopatologice complexe [4].

Din punct de vedere morfologic traumatismele cranio-cerebrale pot determina leziuni focale şi leziuni difuze [5].

Din punct de vedere patogenic leziunile care pot apărea după un traumatism cranio-cerebral se pot împărţi în leziuni primare, respectiv secundare [4].

LEZIUNI CEREBRALE PRIMARE

Aceste tipuri de leziuni sunt direct legate de producerea traumatismului, apar imediat posttraumatic şi de obicei sunt ireversibile. În cadrul leziunilor cerebrale primare întâlnim următoarele tipuri de leziuni:

- comoţia cerebrală,
- contuzia cerebrală,
- dilacerarea cerebrală,
- plaga cranio-cerebrală,
- fracturi ale calvariei,
- hematoamele (extradurale, subdurale, intraparenchimatoase),
- hemoragia subarahnoidiană posttraumatică,
- leziunile axonale difuze [4].

Comoţia cerebrală este caracterizată de o scurtă abolire a stării de conştienţă. Această entitate patologică nu are un substrat anatomic, fenomenul producându-se datorită depolarizării bruşte a membranei neuronilor de la nivelul substanţei reticulate din trunchiul cerebral. Examinarea computer tomografică cerebrală nu evidenţiază nici un fel de leziune posttraumatică [1].

Contuzia cerebrală reprezintă alterarea stării de conştienţă în urma unei injurii traumatice asupra creierului [6]. Contuzia cerebrală reprezintă un efect traumatic imediat. În acest tip de leziune apar modificări vasculare care determină hipoxie şi leziuni hemoragice. Tomografia computerizată evidenţiază leziuni posttraumatice la nivelul parenchimului cerebral adiacent zonei de acţiune a factorului agresor, sau la distanţă în cazul contuziilor prin contra-lovitură (fig. 6.1).

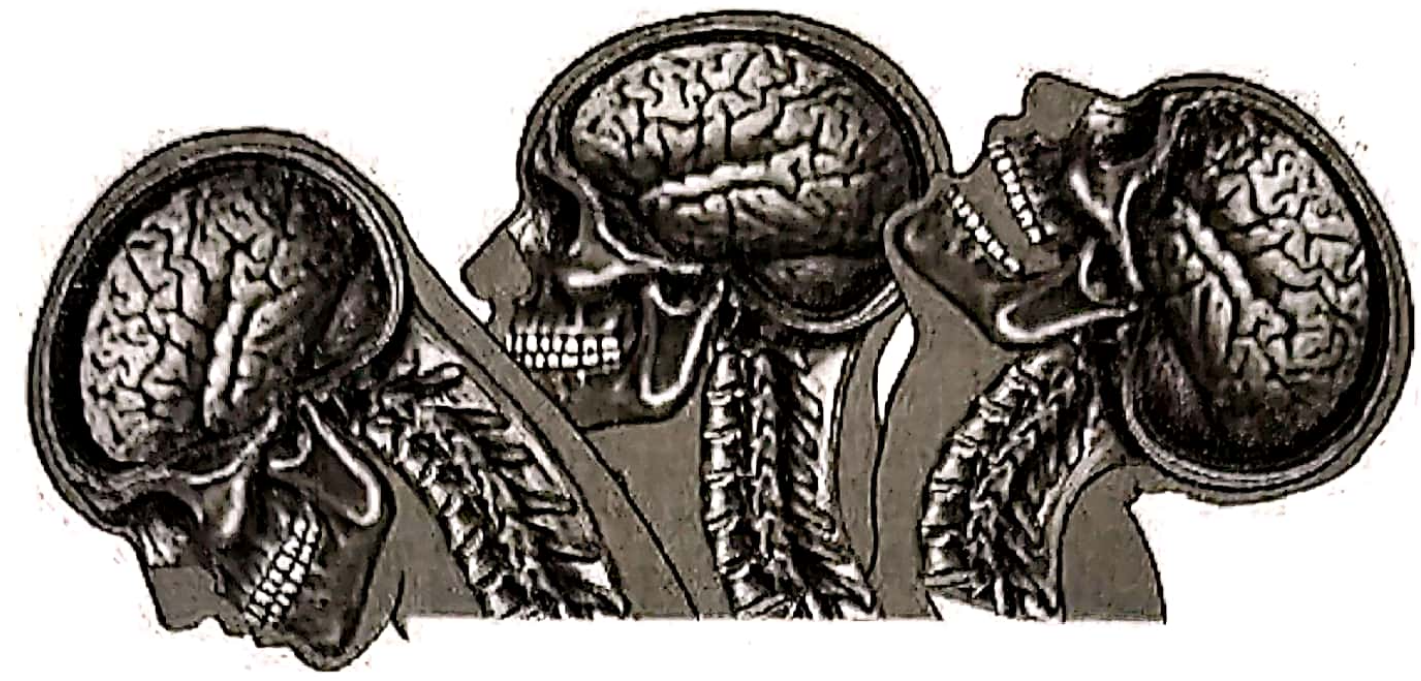

Figura 6.1. Producerea leziunii prin contra-lovitură (http://coxlawpdx.com/resources/brain-injury).

Există trei tipuri de contuzie cerebrală în funcție de intensitate:

Din punct de vedere clinic, *contuzia cerebrală minoră* este definită prin confuzie fără pierderea stării de conştienţă [6].

În *contuzia cerebrală medie* apare abolirea stării de conştienţă mai puţin de 5 minute şi apar semne de deficit neurologic, cum ar fi: pareze de nervi cranieni şi tulburări ale echilibrului. Aceste semne neurologice pot fi însoțite de cefalee şi vărsături [1].

Pacientul care prezintă *contuzie cerebrală gravă* are ca şi manifestare abolirea stării de conştienţă mai mult de 5 minute şi amnezie posttraumatică mai mult de 24 de ore [6].

O contuzie cerebrală se asociază cel mai frecvent cu edem cerebral care poate determina hernierea substaței cerebrale, care poate duce la decesul pacientului.

Dilacerarea cerebrală reprezintă o leziune posttraumatică cu caracter distructiv şi presupune o lipsă de continuitate a parenchimului cerebral. Acest tip de leziune poate fi evidențiată la nivelul cortexului sau în regiuni mai profunde. Pentru a se produce o dilacerare cerebrală este nevoie de o forță fizică mai mare față de forța necesară producerii unei contuzii cerebrale. Acest tip de leziune cerebrală are un caracter distructiv care poate avea o evoluție similară unui proces expansiv intracranian. De obicei dilacerarea cerebrală nu este o leziune izolată, ea putându-se asocia şi cu alte leziuni cerebrale sau leziuni ale neurocraniului care apar în urma efectelor traumatice primare sau secundare de la nivelul extremității cefalice [1]. Leziunile care se pot asocia cu dilacerarea cerebrală pot fi: contuzia cerebrală, edemul cerebral sau un hematom subdural. Dilacerările cerebrale apar mai frecvent la nivelul lobului frontal inferior şi la nivelul polului temporal datorită contactului pe care îl are masa cerebrală cu marginile libere ale aripilor osului sfenoid de la nivelul etajului anterior al bazei craniului [1,3].

Dilacerarea cerebrală poate fi de două tipuri şi anume:

Dilacerarea cerebrală directă este produsă de către un corp străin care penetrează parenchimul cerebral sau mai poate fi produsă de eschile osoase care provin de la nivelul oaselor craniului [1]. Această leziune cerebrală apare cel mai frecvent datorită accidentelor rutiere, accidentelor la locul de muncă sau datorită traumatizării cu un corp contondent.

Dilacerarea cerebrală indirectă apare datorită lovirii substanței cerebrale de reliefurile endocraniului. Acest tip de leziune nu este condiționată de existența unei fracturi pentru a se produce [1]. Mecanismul care produce această leziune este un mecanism de decelerare. Fenomenul de decelerare apare în momentul în care extremitatea cefalică este în mişcare şi este oprită brusc de un corp dur. Accidentele rutiere sunt cele care produc cel mai frecvent acest tip de leziune la nivelul creierului.

Hematoamele intracraniene reprezintă acumulări sanguine bine delimitate care au efect compresiv asupra structurilor cerebrale şi pot determina suferința trunchiului cerebral care poate determina evoluție rapidă spre deces.

Hematoamele se pot clasifica astfel:

Hematomul extradural are ca şi cauză lezarea arterei meningee medii sau a ramurilor acesteia şi are efect compresiv asupra substanței cerebrale. Hematoamele extradurale mai pot apărea şi în urma lezării sinusului longitudinal superior, a sinusurilor laterale sau a lacurilor venoase diploce [3]. Etiologia cea mai frecventă a hematoamelor extradurale este cea traumatică. Momentul în care este lezată artera meningee medie se produce o sângerare sub presiune care determină decolarea durei mater de os [1,7].

Hematomul subdural acut are întotdeauna etiologie traumatică şi apare după traumatisme cranio-cerebrale mai puternice. Acest tip de hematom apare în urma unei forţe fizice mult mai mare decât cea necesară care poate să provoace un hematom extradural [7]. Aceste hematoame se pot forma fie prin ruperea vaselor corticale contuzionate, fie prin ruperea unui hematom intraparenchimatos care poate creşte în dimensiuni şi se poate revărsa la nivelul spaţiului subdural [1]. În cazul ruperii vaselor cortico-durale poate apărea un hematom subdural pur fără a se asocia cu alte leziuni posttraumatice primare [3].

Hematomul intraparenchimatos este o colecţie sanguină bine delimitată care poate apărea într-un focar de contuzie. Din punct de vedere patogenic există două tipuri de hematom intraparenchimatos şi anume hematomul intraparenchimatos care se dezvoltă în plin parenchim cerebral care este puţin lezat după un traumatism cranio-cerebral şi al doilea tip care apare secundar unor leziuni posttraumatice primare importante. Mecanismul de deceleraţie este cel mai important mecanism care determină hematoame intraparenchimatoase posttraumatice. Hematoamele intraparenchimatoase posttraumatice îşi măresc volumul direct proporţional cu cât modificările vasculare posttraumatice tind să se amplifice [1].

Hemoragia subarahnoidiană posttraumatică poate apărea în urma ruperii piei mater şi pătrunderea sângelui în spaţiul subarahnoidian de la nivelul unui focar de dilacerare sau prin ruperea vaselor de la nivelul spaţiului subarahnoidian.

Leziunile axonale difuze reprezintă un proces fiziopatologic care poate evolua în decursul unei perioade de timp. Leziunile axonale difuze apar mai ales în traumatismele cranio-cerebrale grave, dar pot apărea şi în cele medii, respectiv minore. Aceste leziuni apar în urma mecanismelor de acceleraţie şi deceleraţie care au loc în traumatismele cranio-cerebrale [4].

Aceste leziuni sunt frecvent asociate cu traumatismele cranio-cerebrale şi reprezintă principalele cauze de mortalitate şi morbiditate din cadrul acestei patologii [4].

Leziunile axonale difuze se pot împărţi în trei grade de severitate:

– gradul I – leziunile sunt strict microscopice şi apar la nivelul interfeţei dintre substanţa albă şi cea cenuşie;

– gradul II – gradul I + leziune la nivelul corpului calos;

– gradul III – gradul I +gradul II + leziuni la nivelul trunchiului cerebral (regiunea rostrală) [4,8].

Leziunile primare produse în urma unui traumatism cranio-cerebral sunt definitive [6].

LEZIUNI CEREBRALE SECUNDARE

Aceste tipuri de leziuni apar în momentul producerii traumatismului, dar se exprimă clinic după o anumită perioadă de timp.

În cadrul acestei grupe de leziuni posttraumatice cranio-cerebrale avem următoarele entităţi patologice: ischemia, hipertensiunea intracraniană, edemul cerebral, infecţiile, colecţiile sanguine intracraniene posttraumatice întârziate [6].

Ischemia din traumatismele cranio-cerebrale apare de obicei secundar fenomenelor compresive datorate hematoamelor sau edemului cerebral. Ischemia este unul dintre cele mai importante efecte posttraumatice secundare. Ischemia cerebrală apărută în urma unui traumatism cranio-cerebral este cauzată de hipoxie sau de scăderea perfuziei cerebrale [3].

Hipertensiunea intracraniană posttraumatică poate fi determinată de edemul cerebral sau hematoamele intracraniene. Aceasta poate produce efecte mecanice (herniere cerebrală) şi efecte vasculare (ischemia cerebrală).

Edemul cerebral reprezintă răspunsul creierului în urma unei agresiuni şi este caracterizat prin acumulare anormală de apă la acest nivel. Acesta poate fi localizat în jurul leziunii cerebrale primare sau poate fi prezent la nivelul întregului creier. Edemul cerebral are o importanţă deosebită în traumatismele cranio-cerebrale şi nu numai deoarece acesta se poate dezvolta rapid. Edemul poate fi localizat sau difuz, cum apare în cazul traumatismelor cranio-cerebrale severe care prezintă contuzii cerebrale multiple. Edemul cerebral reprezintă un factor de agravare şi poate determina comprimarea trunchiului cerebral, determinând decesul pacientului [7].

Colecţiile lichidiene traumatice sunt reprezentate de două entităţi patologice:

Higroma subdurală reprezintă o colecţie circumscrisă care poate apărea datorită existenţei unei dilacerări subarhnoidiene care determină trecerea lichidului cerebrospinal în spaţiul subarahnoidian. Cele mai frecvente localizări ale unei leziuni arahnoidiene se află la nivelul fisurii Sylviene şi la nivelul cisternei chiasmatice [6]. Un alt mecanism incriminat în formarea higromei subdurale este acela că se poate forma un revărsat sanguin subdural, iar prin fenomene de osmoză, lichidul cefalorahidian trece în spaţiul subdural [1]. Higroma subdurală poate creşte în dimensiuni şi produce un efect compresiv asupra creierului ceea ce îi conferă o morbiditate crescută. Higroma subdurală se poate asocia cu atrofie corticală. Un alt mecanism posibil care poate determina o higromă subdurală este şi o efuziune postmeningeană, mai ales după meningite cu *Haemophilus Influenzae* [6].

Meningita seroasă apare numai în cazuri de traumatism cranio-cerebral urmat de apariţia unei zone de contuzii cerebrale. Mecanismul prin care apare meningita seroasă ar fi acela că în urma unui traumatism cranio-cerebral apare o creştere a producţiei de lichid cefalorahidian şi o scădere a resorbţiei acestuia [1]. O breşă durală poate determina o posibilă cale de propagare a infecţiei, astfel încât după câteva luni sau chiar ani de la un traumatism cranio-cerebral se poate dezvolta o meningită [3].

Abcesele cerebrale posttraumatice se produc mai ales în traumatismele cranio-cerebrale deschise, iar pe primul loc în producerea acestor tipuri de abcese se află eschilele osoase şi corpii străini reţinuţi intracerebral. Infecţia se poate propaga fie pe cale hematogenă, fie prin continuitate [1]. Cel mai frecvent germene patogen incriminat în apariţia abceselor cerebrale posttraumatice a fost stafilococul.

Fongusul cerebral este reprezentat de hernierea substanţei cerebrale infectate în exterior. Acest tip de leziune este evolutivă şi determină o deterioare progresivă a creierului datorită ischemiei.

LEZIUNILE TRAUMATICE ALE SCALPULUI

Aceste leziuni posttraumatice se pot împărţi în două categorii: fără soluţie de continuitate şi cele cu soluţii de continuitate. Există mai multe tipuri de leziuni ale scalpului în funcţie de leziunile asociate şi de modul de producere a acestora.

Plăgi care interesează numai scalpul, acestea putându-se produce prin tăiere, prin înţepare sau prin lovire de un corp dur. Acestea nu se asociază cu leziuni ale oaselor neurocraniului sau cu leziuni intraparenchimatoase.

Plăgile scalpului se pot asocia cu diferite tipuri de fracturi ale craniului. Aceste tipuri de plăgi se pot asocia şi cu scurgeri la lichidului cefalorahidian [3,7].

Plăgile scalpului asociate cu leziuni intraparenchimatoase cerebrale de tipul contuziei cerebrale, dilacerării cerebrale sau a hematoamelor intracraniene pot fi produse prin eschile penetrante sau corpi străini. Pot exista şi leziuni ale scalpului asociate cu leziuni intraparenchimatoase care să nu fie produse prin existenţa unui corp străin.

În funcţie de forţa cu care a acţionat agentul vulnerant şi caracterul plăgii, putem întâlni plăgi tangenţiale, plăgi penetrante oarbe, plăgi prin ricoşare şi plăgi transfixiante, care sunt extrem de grave [7].

FRACTURILE CRANIENE

Fracturile craniene apar în urma unei unde de şoc asupra oaselor craniului. Fracturile craniului ne pot furniza informaţii asupra forţei cu care a acţionat agentul traumatizant, al caracterului agentului traumatic sau al condiţiilor de producere. Există situaţii în care fractura nu este situată la locul impactului.

Clasificarea fracturilor craniene se poate face în funcţie de mai mulţi parametri.

Dacă tegumentele supraiacente sunt integre sau nu, putem avea: fracturi închise unde tegumentele supraiacente nu sunt lezate, respectiv fracturi deschise când tegumentul supraiacent prezintă o plagă [4].

În funcţie de localizarea anatomică putem avea fracturi de boltă craniană şi fracturi ale bazei craniului.

În funcţie de aspectul fracturii putem distinge mai multe tipuri de fracturi, ale calotei craniene, cum ar fi [3,4]:

Fractura liniară interesează ambele tăblii osoase şi acestea pot fi drepte sau angulare. Aceste tipuri de fracturi pot interesa artera meningee medie şi astfel se poate produce un hematom extradural. Aceste fracturi sunt cel mai frecvent întâlnite în traumatismele cranio-cerebrale.

Fracturile diastatice apar la nivelul suturilor craniului determinând disjuncţia acestora. Aceste tipuri de fracturi apar de obicei la copii, deoarece oasele craniului nu sunt complet fuzionate. Fracturile diastatice pot fi întâlnite şi la adulţi, cea mai frecventa localizare fiind la nivelul suturii lambdoide [6].

Fracturile cominutive sunt caracterizate prin faptul că ele prezintă două sau mai multe linii de fractură care se intersectează. În fracturile cominutive simple oasele craniului rîmân aliniate şi nu produc leziuni directe asupra structurilor cerebrale, în timp ce în fracturile cominutive unde apare dizlocarea oaselor neurocraniului se pot produce leziuni de dilacerare cerebrală şi poate creşte presiunea intracraniană [4].

Fracturile extruzive sunt caracterizate prin faptul că oasele fracturate se află deasupra planului calotei craniene [6].

Fracturile intruzive sau fracturile cu înfundare pot fi simple sau multieschiloase. În fracturile cominutive multieschiloase pot exista leziuni la nivelul durei mater, astfel putând apărea infecţii de tipul meningitei sau abcesului cerebral. Complicaţia cea mai redutabilă a acestor tipuri de fracturi este infecţia [3,6].

Fracturile complexe reprezintă asocierea a două sau mai multor tipuri de fracturi şi se caracterizează prin faptul că se realizează o soluţie de continuitate între structurile intracraniene şi mediul exterior [3].

Fracturile bazei craniului de cele mai multe ori reprezintă extensia unei fracturi de calotă craniană [6]. Aceste fracturi pot interesa unul dintre cele trei etaje ale bazei creierului sau toate trei. Stânca osului temporal este cel mai frecvent implicată în fracturile de bază de craniu. O fractură de bază de craniu poate determina rinolicvoree, pneumoencefalocel, leziuni de nervi cranieni sau leziuni ale urechii mijlocii. Aceste fracturi pot dilacera dura mater şi astfel pot apărea scurgeri ale lichidului cefalorahidian.

Fracturile stâncii osului temporal pot fi de două tipuri, în funcţie de axul lung piramidei pietroase:

– transversale,

– longitudinale [6].

Majoritatea fracturilor de la cest nivel sunt *longitudinale* apărând leziuni ale membranei timpanice şi la nivelul oscioarelor urechii determinând tulburări ale auzului pe partea respectivă.

Fracturile *transversale* apar mai rar în urma unui traumatism cranio-cerebral şi acestea pot determina leziuni ale nervului facial şi vestibulo-cohlear. Aceste fracturi se pot întinde de la nivelul stâncii osului temporal până la foramen magnum interesând şi foramenul spinosum şi lacerum. În acest tip de fractură pacienţii prezintă un risc crescut de a dezvolta în timp meningită datorită afectării capsulei otice. În urma unei fracturi de bază de craniu poate apărea fistula LCR, căreia trebuie să îi acordăm o atenţie deosebită deoarece poate produce complicaţii redutabile [3].

LEZIUNILE TRAUMATICE ALE NERVILOR CRANIENI

Leziunile traumatice ale nervilor cranieni reprezintă o componentă importantă în neurotraumatologie. Aceste leziuni pot apărea în urma traumatismelor cranio-cerebrale în care sunt implicate mecanisme de acceleraţie-deceleraţie şi fracturi ale bazei craniului

În urma lezării nervilor cranieni poate apărea:

– anosmia,

– paralizia nervilor oculomotori (III, IV, VI),

– leziuni ale sensibilităţii faciale,

– paralizia facială,

– lezarea nervului acustico-vestibular,

– lezarea nervului glosofaringian, vag şi accesor al vagului,

– lezarea nervului hipoglos [2,3,6].

Anosmia poate apărea în fracturi de bază de craniu care interesează lama cribriformă a osului etmoid, fiind lezate filetele nervoase ale nervului olfactiv. Anosmia poate apărea şi în cazul lezării bulbului olfactiv sau a tracturilor olfactive. Nu este obligatorie existenţa unei fracturi de bază de craniu pentru a avea anosmie, aceasta putând apărea şi prin leziuni de contralovitură. Anosmia poate fi unilaterală sau bilaterală. Cauza cea mai comună pentru apariţia anosmiei este reprezentată de traumatismul cranio-cerebral [9,10].

Paralizia nervului oculomotor comun poate fi completă sau parţială, tranzitorie sau definitivă [7]. Paralizia acestui nerv cranian este de obicei datorată unei leziuni situate la nivelul orbitei sau la nivelul fisurii sfenoidale. Pacienţii cu leziuni ale nervului oculomotor comun pot prezenta diplopie, iar din punct de vedere obiectiv se poate observa inegalitate pupilară şi ptoză palpebrală. Leziunile oculomotorului comun pot fi asociate şi cu leziuni ale nervilor cranieni IV şi VI [6,7].

Paralizia nervului trohlear este întâlnită rar în urma unui traumatism cranio-cerebral. Leziunea bilaterală a nervului trohlear apare numai în urma unui traumatism cranian. În urma lezării acestui nerv poate apărea diplopie, ambliopie şi viciu de refracţie [6].

Paralizia abducensului poate apărea într-un traumatism cranio-cerebral deoarece acesta trece sub ligamentul petroclinoid de care este fixat şi acest lucru îl face mai vulnerabil faţă de ceilalţi nervi cranieni. Diplopia şi limitarea excursiei temporale a globului ocular trădează o pareză de nerv abducens [6,9].

Sensibilitatea facială este determinată de nervul trigemen, iar aceasta poate fi afectată în traumatisme maxilo-faciale şi de bază de craniu. Mai rar sensibilitatea de la nivelul feţei poate fi afectată în urma unei leziuni intranevraxiale posttraumatice.

*Lezarea nervului facia*l determină paralizie facială de tip central sau periferic în funcţie de sediul leziunii. Traumatismele reprezintă a doua cauză de paralizie facială după paralizia Bell. Paralizia imediată posttraumatică apare în secţiuni ale nervului, în timp ce paraliziile care apar după 24 de ore de la traumatism sunt datorate edemului şi acestea au un prognostic mai bun [6,7].

Lezarea nervului acustico-vestibular poate apărea în asociere cu pareza facială. Leziunile transverse de la nivelul stâncii osului temporal pot determina leziuni ale cohleei care sunt urmate de diminuarea sau pierderea completă a auzului [3].

Lezarea nervului glosofaringian şi vag apare foarte rar după un traumatism cranio-cerebral, aceasta producându-se numai în fracturi ale găurii rupte posterioare [7]. Leziunile acestor nervi cranieni pot fi produse prin înţepare sau prin împuşcare.

Lezarea nervului hipoglos se poate produce prin fracturi ale condililor occipitali datorită dispoziţiei mediale a nervului. Paralizia poate apărea mai târziu după un traumatism cranian aparent minor sau după injuria condililor occipitali.

BIBLIOGRAFIE

1. A. Constantinovici, A.V. Ciurea, Ghid practic de neurochirurgie, Edit. Medicală, Bucureşti 1998; p. 76–80.
2. https://www.braintrauma.org/pdf/Prehospital_Guidelines_2nd_Edition.pdf.
3. K.W. Lindsay, Neurology and Neurosurgery illustrated, third edition, 1997; p. 214–221.
4. A.V. Ciurea, Tratat de Neurochirurgie, vol. 1, Edit. Medicală, Bucureşti, 2010; p. 159–188; 269–271.
5. http://www.itim.nsw.gov.au/wiki/Classification_of_head_injuries.
6. M.S. Greenberg, Handbook of neurosurgery, 6th edition, 2001, p. 632–636; p. 664–666.
7. C. Arseni, Riscuri, erori şi dificultăţi în traumatologia cranio-cerebrală, Edit. Militară, Bucureşti, 1980; p. 10–29.
8. http://www.acnr.co.uk/may_june_08/ACNRMJ08_axonal.pdf; 2008;
9. Indian Journal of Neurotrauma (IJNT), vol. 4, no. 2, 2007.
10. Coello AF, Canals AG, Gonzalez JM, Martín JJ. Cranial nerve injury after minor head trauma. J Neurosurg. 2010 Sep; 113(3): 547–55.

CLINICA TRAUMATISMELOR CRANIO-CEREBRALE

SEBASTIAN-VICTOR TRIFOI

Starea clinică a pacientului poate să se modifice în decurs de ore sau zile, în funcţie de leziunile dobândite secundar, din această cauză cel mai bun moment pentru stabilirea diagnosticului este considerat momentul externării, iar primele manopere întreprinse sunt cele ce minimizează sau previn apariţia leziunilor secundare (etiopatogenie).

Istoricul clinic, contextul în care s-a produs traumatismul şi starea de conştienţă imediat după producerea acestuia sunt extrem de importante, şi trebuie să fie obţinut de la pacient sau de la orice persoană care a fost martora traumatismului; alte date pot fi obţinute de la personalul medical de pe ambulanţă şi cel din unitatea de primire a urgenţelor. Datele necesare privesc:

– antecedentele personale patologice ale pacientului şi bolile de care suferă în prezent;

– strarea post-consum de alcool sau alte droguri;

– posibile afecţiuni medicale care au putut cauza accidentul (crize epileptice, un eveniment coronarian acut sau un accident cerebral, come de alte etiologii cu debut brusc); dacă există astfel de cauze traumatismul este clasificat ca şi secundar;

– momentul (cu cât timp înaintea examinării s-a produs incidentul), locul şi mecanismul;

– în cazul accidentelor de circulaţie sau a traumatismelor care au loc prin mecanime de accelerare/decelerare bruscă un aspect important îl reprezintă utilizarea centurilor de siguranţă, a căştilor de protecţie şi a *airbag*-ului;

– parametrii hemodinamici şi respiratori, statusul neurologic şi tratamentele administrate la locul accidentului şi în timpul transportului trebuie, de asemenea, menţionate.

În ceea ce priveşte examenul obiectiv inspecţia pacientului trebuie să urmărească:

– inspecţia întregii suprafeţe a scalpului şi feţei;

– prezenţa rinolicvoreei şi a otolicvoreei;

– prezenţa plăgilor deschise cu scurgere de lichid cefalo-rahidian (LCR), a plăgilor împuşcate, înţepate sau a corpilor străini;

– leziuni maxilo-faciale;

– leziuni ale ochilor.

Examinarea neurologică completă nu este necesară în primele stadii ale evaluării şi pentru luarea deciziilor iniţiale. Este importantă stabilirea semnelor neurologice de focar, de lateralitate (sau inegalitate a răspunsurilor şi reacţiilor între hemicorpul drept şi stâng) şi stabilirea nivelului de conştienţă a pacientului, aceasta din urma fiind prioritară în stabilirea severităţii traumei. Pentru acesta, este unanim acceptată scala Glasgow (GCS – *Glasgow Coma Scale*), în care coma şi gradele de conştienţă au fost apreciate prin însumarea celor mai bune răspunsuri ale pacientului în ceea ce priveşte activitatea motorie, verbală şi de deschidere a ochilor. Această scală a fost introdusă prin studiile întreprinse de Jennett şi Teasdale şi publicate în revista Lancet în anul 1974. Scorul maxim iniţial a fost de 14 puncte, ulterior adăugându-se la răspunsul motor flexia patologică, rezultând Scala Glasgow modificată pe care o folosim astăzi (tabelul 6.1) [1,2].

Tabelul 6.1

Scara Glagow de apreciere a stării de conştienţă (GCS)

GLASGOW COMA SCALE	
Cel mai bun răspuns motor	
Mişcări spontane sau la comandă verbală	6
Localizează durerea	5
Flexie sau retragere la stimul dureros	4
Flexie anormala la stimul dureros (decorticare)	3
Extensie la stimul dureros (decerebrare)	2
Lipsa răspunsului motor	1
Cel mai bun răspuns verbal	
Conversează orientat	5
Răspunsuri confuze	4
Răspunde monosilabic şi fără înţeles	3
Răspunde prin sunete sau zgomote	2
Lipsa răspunsului verbal	1
Cel mai bun răspuns ocular	
Spontan	4
La stimul verbal	3
La stimul dureros	2
Nu se produce	1

Introducerea scorului GCS a adus şi o uniformizare a literaturii de specialitate, fiind folosită în prezent pentru descrierea traumatismelor cranio-cerebrale în majoritatea centrelor de traumatologie şi a spitalelor de urgenţă, dar şi pentru stabilirea stării de conştienţă a pacienţilor comatoşi de cauză non-traumatică. Notarea corectă a scorului se face prin notarea scorului însumat şi prin consemnarea explicită a celor trei parametri.

Pentru pacienţii pediatrici între 0 şi 5 ani scorul GCS este puţin diferit de cel al adultului datorită particularităţilor de achiziţie a răspunsurilor verbale şi motorii, pentru aceştia folosindu-se următoarea configuraţie, cu menţiunea că şi aici se notează cel mai bun răspuns la fiecare dintre categorii [3]:

Tabelul 6.2
Child Coma Scale

GLASGOW COMA SCALE	
Răspunsul motor	
Mişcări spontane sau la comandă verbal, corespunzătoare vârstei	6
Retrage la stimuli tactili	5
Flexie sau retragere la stimul dureros	4
Flexie anormala la stimul dureros (decorticare)	3
Extensie la stimul dureros (decererbare)	2
Lipsa răspunsului motor	1
Răspunsul verbal	
Cuvinte conform cu vârsta	5
Copil iritabil care plânge, dar este consolabil	4
Plânge la stimul algic	3
Sunete si agitaţie la stimul algic	2
Lipsa răspunsului verbal	1
Deschiderea ochilor	
Spontană	4
La stimul verbal	3
La stimul dureros	2
Nu se produce	1

În funcţie de GCS severitatea traumei cranio-cerebrale a fost clasificată ca: uşoară, moderată sau severă.

Tabelul 6.3
Clasificarea traumatismelor în funcţie de GCS

Scor GCS	Severitatea traumatismului
Între 13–15 pct	TCC minor
Între 9–12 pct	TCC mediu
Între 3–8 pct	TCC sever

CLINICA TRAUMATISMULUI CRANIO-CEREBRAL MINOR

Aproximativ 80% din pacienţi se prezintă cu traumatisme cranio-cerebrale considerate minore, având un scor GCS între 13 şi 15 puncte, şi posibil cu pierderea cunoştinţei de scurtă durată în momentul traumatismului sau amnezia evenimentului. De asemenea pacienţii pot acuza cefalee, ameţeli şi vărsături însoţite de greţuri (fără a avea caracterele vărsăturii din sindromul de hipertensiune intracraniană). Deşi majoritatea pacienţilor au o evoluţie neurologică favorabilă, 3% vor prezenta deteriorare neurologică fără să existe semne care să indice o astfel de evoluţie la examinarea iniţială [4].

Pentru stabilirea managementului traumei minore EFNS (*European Federation of Neurological Societies* – Federatia Europeana a Societatilor de Neurologie) propune un ghid de diagnostic bazat pe rezultatele unui studiu multicentric efectuat pe 3181 de pacienţi. Clasificarea traumatismelor minore se bazează pe scorul GCS de la prezentare, durata pierderii cunoştinţei (dacă aceasta a intervenit), prezenta amneziei posttraumatice, vârsta şi alţi factori de risc [5].

Prin încurajarea efectuării examenului CT, utilizarea acestui ghid s-a dovedit a avea un grad foarte înalt de sensibilitate (100%) pentru detecția contuziilor cerebrale, hematoamelor extra şi subdurale, a edemului cerebral, hemoragiei subarahnoidiene, fracturilor şi a pneumocefaliei (un semn al soluței de continuitate între structurile intracraniene şi exterior), cu riscul unei specificități reduse. Doar 10% din traumatismele catalogate ca fiind minore la examinarea inițială se dovedesc a avea leziuni intracraniene la examenul CT.

Radiografirea simplă a craniului (AP şi LL) a scăzut mult din importanța odată cu introducerea de rutină a examinării CT. Studiile ce compară radiografia craniului cu examenul CT au demonstrat că acesta din urmă are o sensibilitate şi specificitate mult mai mare in diagnosticul fracturilor [6], iar o altă meta-analiza a concluzionat că rolul radiografiei simple este de mică importanță în cazul unui traumatism cranian [7].

La momentul actual examenul CT este standardul de aur în diagnosticarea proceselor patologice craniene şi intracraniene aferente traumatismului cerebral, şi trebuie efectuat conform criteriilor din tabelul 6.4 sau oricând un pacient ridică o suspiciune medicului curant.

Tabelul 6.4
Clasificarea TCC minor după EFSN

TCC minor (GCS = 13–15 pct.)		
Gradul traumatismului minor	Caracterele clinice	Atitudinea în diagnostic şi tratament
TCC minor grad 0	GCS = 15 pct. – fără pierderea stării de conştienţă în contextul traumatismului – fără amnezie retrogradă – leziuni tegumentare superficiale (contuzii, echimoze, escoriaţii, hematoame)	Pacientul primeşte instrucţiunile privind semnele de alarmă şi tratamentul de urmat în regim ambulator
TCC minor grad 0 cu risc	Caracterele TCC minor grad 0 la care se adaugă factori de risc – alcoolismul – vârstele extreme – epilepsia şi semne neurologice de focar – terapia anticoagulantă – pacienţii psihiatrici – operaţii neurochirurgicale în antecedente	Se solicită examen CT cranio-cerebral Se recomandă internare pentru 24 de ore
TCC minor grad 1	Pierderea stării de conştienţă în contextul traumatismului Amnezie post-traumatică Cefalee persistentă Vărsături Plăgi mari ale scalpului	Examen CT cranio-cerebral Internare pentru 24 de ore (chiar şi în cazul unui examen CT normal)
TCC minor grad 2	GCS între 13 şi 14 puncte Pierderea stării de conştienţă timp îndelungat, dar mai puţin de 30 de minute Somnolenţă	Examen CT cranio-cerebral Internare în secţie de neurochirurgie până la remiterea simptomatologiei

CLINICA TRAUMATISMULUI CRANIO-CEREBRAL MEDIU

Pacienţii cu TCC mediu reprezintă 10% din total, şi se prezintă cu un GCS între 9–12 puncte, sunt capabili să urmeze comenzi simple, dar sunt confuzi sau somnolenţi. O parte din pacienţii catalogaţi la examenul clinic iniţial ca făcând parte din grupul traumatismele minore, pot trece în grupul traumatismelor medii dacă la examinarea CT iniţială sau pe parcursul internării dezvolta un proces patologic intracranian (de exemplu, hematom subdural acut sau se descoperă o linie de fractură). Toţi pacienţii încadraţi cu TCC medii trebuie internaţi pentru supraveghere chiar dacă nu sunt candidaţi pentru o intervenţie chirurgicală şi chiar dacă examinarea CT este normală, deoarece 10% dintre aceştia se vor deteriora din punct de vedere neurologic şi vor intra în comă [8]. Într-un studiu pe 341 de pacienţi cu GCS între 9 şi 12 la evaluarea iniţială, 40% au prezentat procese patologice posttraumatice intracraniene, iar 8% au necesitat intervenţie chirurgicală [9].

Tabelul 6.5
Algoritm de managment în TCC mediu

Algoritm de management al TCC mediu	
– Recoltarea de probe biologice: hemoleucogramă, coagulogramă, funcţie hepatică şi renală – Examen CT cranian şi alte explorări imagistice în cazul în care situaţia o impune – Internare chiar şi în cazul unui examen CT fără leziuni post-traumatice – Repetarea examenului CT în caz de deteriorare neurologică şi inainte de externare	
În caz de îmbunătăţire clinico-imagistică (90% din cazuri) pacientul se externează şi este urmărit în regim ambulator.	În caz de deteriorare (10% din cazuri) pacientul este supus la controale clinice (examen clinic general şi neurologic) şi imagistice repetate şi se urmează protocolul traumei severe.

CLINICA TRAUMATISMULUI CRANIO-CEREBRAL SEVER (TCCS)

Coma este starea de pierdere a conştienţei, incapacitatea individului de a mai relaţiona cu mediul înconjurător şi incapacitatea de a se conştientiza pe sine. Raportat la clasificările mai vechi [11,12], pacienţii comatoşi pot fi încadraţi astfel:

Coma gr. I	GCS = 8
Coma gr. II	GCS = 6 sau 7
Coma gr. III	GCS = 4 sau 5
Coma gr. IV	GCS = 3

Pacientul comatos ca urmare a unui traumatism acut la nivelul extermităţii cefalice, cu sau fără asocierea de leziuni traumatice ale altor organe, are nevoie de acordarea promptă a tuturor resurselor de diagnostic şi tratament într-o manieră multidisciplinară deoarece prezintă risc vital.

BIBLIOGRAFIE

1. Teasdale G.M., Jennett B., Assesment of coma and impaired consciousness. Lancet, 1974, ii: 1031–4.
2. Teasdale G.M., Murray G., Parker L., Jennett W.B., Adding up the Glasgow coma score. Acta Neurochir. (Paris) 1 1979, (suppl. 28): 13–16.
3. Simpson D.A., Cockington R.A., Haniek A., *et. al.*, Head injuries in young children: the value of the Pediatric Coma Scale. Child's Nervous System, 1991, 7, 183–190.
4. Dancey R.G., Alves W.M., Rimel R.W., *et. al.* Neurosurgical complications after apparently minor head injurie – assessment of risk in a series of 610 patients. J. Neurosurg. 1986; 65: 203–10.
5. Vos P.E., Battistin L., Birbamer G., *et al.* EFNS guideline on mild traumatic brain injury: report of an EFNS task force. Euro J. Neurol 2002; 9: 207–19.
6. Borcuk P., Predictors of intracranial injury in patients with mild head trauma. Ann Emergency Med 1995; 25 731–6.
7. Hofman P.A., Nelelemans P., Kemerink G.J., Wilmink J.T., Value of radiological diagnosis of skull fracture in management of mild head injury: meta-analysis. J Neurol Neurosurg Psychiatr 2000; 68: 416–22.
8. Setti S. Rengachary, Richard G. Ellenbogen. Principles of Neurosurgery. 3rd edition. pp. 305–306.
9. Stein S.C., Ross S.E., Moderate head injury: a guide to initial management. J Neurosurg 1992; 77: 562–4.
10. Jennett B., Teasdale G. Assessment of impaired consciousness. In: Plum F (ed.). Management of Head Injuries. Philadelphia, PA: FA Davis Co.; 1981: 77–93.
11. Ciurea A.V., Davidescu H.B. Traumatologie cranio-cerebrală. Edit. Universitară „Carol Davila" Bucureşti, 2006.
12. Constantinovici A., Ciurea A.V., Ghid practic de neurochirurgie. Edit. Medicală, 1998.

TRATAMENTUL TRAUMATISMELOR CRANIO-CEREBRALE

IOAN ŞTEFAN FLORIAN, GEORGETA-MAGDALENA BALACI

Traumatismul cranio-cerebral este o condiţie patologică ce se instalează datorită acţiunii unei forţe mecanice asupra extremităţii cefalice şi care, prin intermediul unor mecanisme diverse (statice, dinamice cu contact/acceleraţie-deceleraţie etc.), produce una din următoarele situaţii:

– modificarea stării de conştiinţă/conştienţă (obnubilare, stupor, comă);

– amnezie (tulburare de memorie retrogradă/anterogradă pentru evenimentul traumatic în sine);

– fracturi ale calvariei;

– tulburări neurologice (modificări ale funcţiilor motorii, senzitive sau ale reflexelor, tulburări de vorbire sau crize epileptice);

– modificări psihologice (dezorientare, agitaţie, confuzie, tulburări ale cogniţiei, comportamentului sau ale personalităţii);

– leziuni intracraniene (contuzii, dilacerări, hemoragie subarahnoidiană, hematoame sub/epidurale, intracerebrale etc.).

Traumatismul cranio-cerebral nu este definit de una din următoarele situaţii:

– plăgi diverse sau contuzii faciale, ale scalpului, ale globilor oculari, urechilor, nasului, neacompaniate de unul din criteriile enumerate mai sus;

– fracturi ale oaselor faciale neacompaniate de unul din criteriile de mai sus [1].

TRATAMENTUL ŞI ASISTENŢA DE URGENŢĂ ÎN PRE-SPITAL

Primul ajutor şi tratamentul primar în traumatismele cranio-cerebrale de orice grad începe la locul accidentului prin personal medical calificat, transportul către spital şi efectuarea investigaţiilor făcându-se sub permanenta supraveghere a medicului specialist de Urgenţă sau ATI având ca obiective:

ASIGURAREA FUNCŢIILOR VITALE – RESPIRAŢIA ŞI CIRCULAŢIA

Pacienţii cu suspiciune de leziuni cerebrale traumatice grave trebuie monitorizaţi în vederea apariţiei hipoxemiei (saturaţia arterială în oxigen a hemoglobinei) şi a hipotensiunii arteriale (tensiunea arterială sistolică < 90 mmHg). Procentul de saturaţie în oxigen al sângelui şi măsurarea tensiunii arteriale trebuie monitorizate continuu. Hipotensiunea arterială, hipoxemia şi hipercapnia determină agravarea leziunii primare cerebrale traumatice, favorizând instalarea leziunii cerebrale traumatice secundare, factor major în agravarea prognosticului [2].

Un studiu efectuat în Italia, în anul 2010, pe 50 de pacienţi cu traumatisme cranio-cerebrale, transportaţi cu elicopterul la spital, a relevat ca 55% au avut o saturaţie a oxigenului < 90% măsurată înainte de a fi intubaţi. Din cei 28 de pacienţi care au avut hipoxemie, 13 nu au avut asociată hipotensiunea arterială (tabelul 6.6). Atât hipoxemia cât şi hipotensiunea arterială au avut efecte negative semnificative asupra prognosticului, stabilindu-se totodată o asociere semnificativă între desaturaţia arterială şi prognostic ($p < 0,005$) [4].

Tabelul 6.6
Raportul dintre mortalitate, morbiditate şi gradul de hipoxemie (după [4])

Saturaţia O_2%	Mortalitate	Handicap sever
> 90%	14% (3/21)	5% (1/21)
60–90%	27% (6/22)	27% (6/22)
< 60%	50% (3/6)	50% (3/6)

Tratamentul primar implică în mod obligatoriu păstrarea liberă a căilor respiratorii, precum şi a unei circulaţii sangvine adecvate, respectiv păstrarea presiunii de perfuzie cerebrală (PPC), atât la locul accidentului cât şi pe durata transportului. Administrarea oxigenului încă de la început este obligatorie la toţi pacienţii cu TCC ca unică leziune. În cazurile care nu necesită intubaţie oro-traheală, se vor administra 6 l/min pe mască sau 3 l/min pe sonda nazală. Intubaţia oro-traheală şi ventilaţia sunt obligatorii la pacienţii cu scor GCS < 8 sau scor motor (M) < 5, în scopul realizării unei saturaţii arteriale $O_2 > 95\%$. Trebuie avută în vedere evitarea şi combaterea aspiraţiei şi obstrucţiei consecutive a căilor respiratorii (sânge din zona buco-nazală, conţinut gastric) şi imobilizarea cu guler cervical (datorită leziunilor de rachis cervical asociate, 5–10% în TCC grave).

În TCC grave şi medii se vor asigura cel puţin două căi venoase periferice, cu catetere cu lumen mare, bine fixate, obiectivul este de a asigura o presiune de perfuzie cerebrală (PPC) corespunzătoare prin restabilirea unei presiuni arteriale sistemice normale, respectiv TA sistolică de 120 mmHg. Hipotensiunea arterială în TCC, la adulţi, este rareori cauzată de leziunea cerebrală; prezenţa concomitentă a şocului hemoragic indică existenţa unei hemoragii extracraniene. Sugarii şi copii pot dezvolta fenomene de insuficienţă respiratorie acută consecutive hemoragiilor subgaleale sau extracraniene. Combinaţia hipotensiune-bradicardie indică frecvent prezenţa unei leziuni medulare.

Reechilibrarea volemică se începe imediat, se vor utiliza soluţii izotone: NaCl 0,9%, Ringer şi coloide. Se contraindică administrarea de soluţii cristaloide hipotone (glucoza 5%, Ringer lactat) întrucât favorizează edemul cerebral. Folosirea analgeticelor şi sedativelor este esenţială la bolnavii cu TCC, în special la cei intubaţi şi ventilaţi, însă dozarea lor va fi riguros calculată, deoarece se ştie că supradozajul duce la prăbuşiri tensionale la pacienţii instabili hemodinamic. Se vor administra miorelaxante la nevoie, cele cu durată scurtă de acţiune. Administrarea vasopresoarelor este indicată încă din primele minute în cazul eşecului terapiei de reechilibrare volemică care nu a determinat restabilirea TA. Terapia depletivă (Manitol 20%) nu se administrează de rutină în faza pre-spital; excepţie face instalarea sindromului de hipertensiune intracraniană, alterarea stării de conştienţă sau apariţia anizocoriei în timpul transportului, la care se administrează în doză de 0,5–1,5 g/kg corp în bolus, i.v., timp de 15 minute.

EVALUAREA STĂRII DE CONŞTIENŢĂ ŞI A LEZIUNILOR CRANIO-CEREBRALE

O examinare neurologică detaliată nu este necesară în timpul examinării iniţiale. Un examen minim neurologic se efectuează bazându-se pe starea de conştienţă şi prezenţa sau absenţa semnelor neurologice de focar.

Nivelul de conştienţă este determinat prin aplicarea scorului GCS (*Glasgow Coma Scale*). Afectarea nervilor cranieni este apreciată prin examinarea pupilelor, simetria acestora, mărimea şi reacţia la lumină, direct sau indirect, prezenţa sau absenţa asimetriei faciale. Evaluarea deficitului motor se face prin testarea fiecărui membru superior, inferior şi prin comparaţie cu cel de partea opusă. Reflexele tendinoase cervicale şi lombare necesită examinare pentru a nu trece cu vederea o leziune de nerv periferic. Un semn pozitiv Babinski este cauzat de leziuni ale tractului piramidal.

Plăgile de la nivelul craniului se vor acoperi cu pansament steril, umed în cazul plagilor cranio-cerebrale cu eliminare de detritus cerebral. În caz de hemoragii externe (risc de şoc hemoragic) se va face hemostază provizorie. Corpii străini se vor lăsa în principiu în plagă, existând riscul producerii unei hemoragii la extracţie.

PROTECŢIA ŞI STABILIZAREA PROVIZORIE A RACHISULUI CERVICAL

Datorită faptului că 10% din pacienţii cu TCC sever prezintă fracturi la nivelul coloanei vertebrale, în special ale coloanei cervicale, orice pacient trebuie considerat ca potenţial purtător al unei leziuni vertebro-medulare, până la excluderea acesteia. Cel mai frecvent, leziunile vertebro-medulare apar în urma accidentelor de circulaţie şi a căderilor de la înălţime. Stabilizarea provizorie a coloanei cervicale presupune imobilizarea într-un guler semirigid.

RECUNOAŞTEREA ŞI PRIMUL AJUTOR ÎN LEZIUNILE EXTRACRANIENE

În cazul pacienţilor politraumatizaţi, cele mai grave leziuni sunt cele care au ca rezultat hemoragia internă. Cele mai frecvente leziuni asociate sunt:

– leziunile viscerocraniului, deosebit de hemoragice, care necesită inițial tamponament anterior;

– leziunile coloanei vertebrale, care necesită imobilizare, în special coloana cervicală-guler semirigid;

– leziunile toraco-abdominale (fracturi costale, pneumotorax, hemopneumotorace, rupturile de organ, peritonita) reprezintă prima urgență, indiferent de starea neurologică a bolnavului;

– leziunile membrelor sau ale centurii pelviene, frecvent întâlnite în accidentele rutiere, necesită imobilizare provizorie și hemostază, dacă este cazul, după care se vor face investigațiile pentru leziunile cerebrale.

TRANSPORTUL ȘI SUPRAVEGHEREA TRAUMATIZAȚILOR CRANIO-CEREBRAL

Transportul traumatizaților cranio-cerebral se poate realiza cu ambulanța sau elicopterul, în funcție de gravitatea traumatismului, principalul avantaj al modului de transport fiind scurtarea duratei până la cel mai apropiat spital. S-a demonstrat că la pacienții cu traumatism cranio-cerebral sever, hematoamele subdurale acute sunt asociate cu o mortalitate de 90% dacă intervenția chirurgicală are loc la mai mult de 4 ore de la producerea traumatismului și o mortalitate de 30%, dacă se intervine chirurgical în primele 4 ore.

Pe timpul transportului:

– capul pacientului va fi ridicat la 15–30° în poziție neutră, în timp ce bolnavii instabili hemodinamic vor fi transportați în ortostatism complet,

– imobilizarea obligatorie a coloanei cervicale într-un guler semirigid,

– imobilizarea fracturilor instabile ale membrelor,

– inventarul leziunilor asociate (torace, abdomen, pelvis, membre) cu risc înalt de hipotensiune arterială și hipoxemie,

– menținerea normotermiei [2].

CONDUITA TERAPEUTICĂ ÎN TCC MINOR (GCS = 13–15) ȘI MEDIU (GCS = 9–12)

TCC minor grad 0 (fără pierdere de cunoștință, durere la locul impactului, echimoze, excoriații, hematoame epicraniene): pacientul este trimis la domiciliu cu instrucțiuni privind simptomele de alarmă și comportamentul adecvat în perioada imediat următoare. La apariția oricăruia din următoarele semne va fi readus în vederea internării:

- cefalee,vărsături, fotofobie,somnolență, amorțeli, furnicături, scăderea forței musculare la nivelul membrelor, tulburări de vorbire, ale mersului, de echilibru, tulburări psihice, febră, frison.

TCC minor grad 0 cu risc (alcoolism, consum de droguri, vârsta la extreme, terapie anticoagulantă, epilepsie, intervenții neurochirurgicale în antecedente): pacientul necesită examen CT și internare pentru 24 de ore.

TCC minor grad 1 (pierdere de conștiență, amnezie posttraumatică, cefalee persistentă, vărsături, plăgi mari ale scalpului): examen CT în primele 6 ore de la traumatism. În cazul în care examenul CT evidențiază modificări patologice, bolnavul continuă tratamentul în serviciul de neurochirurgie, iar dacă examenul CT este normal, pacientul rămâne internat pentru 24 de ore.

TCC minor grad 2 (pierdere de cunoștință ≤ 30 min., somnolență, fără semne focale): examen CT și spitalizare într-o secție de neurochirurgie până la remisia clinică.

TCC moderat (GCS 12–9)

- examen CT de urgență;
- internare în secția de neurochirurgie, pe secția de terapie intensivă dacă examenul CT evidențiază modificări patologice;
- repetarea examenului CT în cazul în care starea bolnavului nu se ameliorează la 12 ore de la traumatism.

Copiii sub 4 ani necesită spitalizare obligatorie, după caz, la Pediatrie (CT normal) sau Neurochirurgie (CT patologic) [1].

TRATAMENTUL LEZIUNILOR SCALPULUI

Tratamentul plăgilor scalpului trebuie făcut de urgență în prima unitate spitalicească în care este primit bolnavul, datorită riscului hemoragic și al potențialului infecțios. Tratamentul local presupune:

– raderea părului pe o porțiune de cel puțin 2 cm în jurul plăgii, permițând inspecția plăgii în totalitate;

– aseptizarea plăgii cu soluție de betadină sau alcool iodat;

– anestezia locală cu lidocaină (xilină) 1% este obligatorie şi permite toaleta locală corespunzătoare şi explorarea atentă a plăgii pentru a evidenţia prezenţa corpilor străini sau a fracturilor; în acest din urmă caz, dacă se constată exteriorizare de lichid cefalorahidian sau substanţă cerebrală printre eschilele osoase, se va face sutura plăgii iar bolnavul va fi trimis la cea mai apropiată unitate de neurochirurgie, pe biletul de trimitere menţionându-se constatările explorării chirurgicale a plăgii;

– dacă nu se constată pierdere de lichid cefalorahidian sau substanţă cerebrală, se va dezinfecta plaga cu apă oxigenată sau soluţie de betadină;

– se vor exciza detritusurile, fragmentele de scalp compromise vital, se vor îndrepta marginile plăgii care astfel vor fi pregătite pentru sutură. Se pot produce sângerări importante, care se vor opri prin ligatură (numai vasele mari) sau prin simpla sutură a scalpului, care se va face întotdeauna în două planuri (primul plan-galeea sau aponevroza epicraniană care va asigura aproximarea marginilor plăgii, al doilea plan-tegumentul va asigura hemostaza);

– la plăgile cu lipsă de substanţă se va încerca aproximarea prin decolarea scalpului adiacent sau prin crearea unor lambouri alunecate;

– plăgile împuşcate vor fi aseptizate şi suturate fără a fi explorate, bolnavul fiind trimis rapid la cel mai apropiat serviciu de urgenţă;

– după sutură, plaga se dezinfectează din nou, apoi se aplică un pansament fixat cu o capelină. Se va efectua profilaxia antitetanică, iar profilactic se vor administra antibiotice cu spectru antistafilococic;

– pansamentul va fi schimbat a doua zi şi apoi la interval de două zile, iar firele de sutură vor fi îndepărtate după 7 zile [2].

DIAGNOSTICUL ŞI TRATAMENTUL LEZIUNILOR EXTRACRANIENE CU RISC VITAL

În marea majoritate a cazurilor de traumatisme produse prin accidente rutiere, căderi de la un nivel la altul, se produc leziuni şi la nivelul altor segmente ale organismului – politraumatisme. Cele mai grave leziuni sunt cele care produc hemoragie internă. Cele mai frecvente leziuni asociate,după cum s-a menţionat mai înainte, sunt:

LEZIUNILE VISCEROCRANIULUI

Leziunile viscerocraniului, relativ frecvente, dar probleme reale pun cele care implică disjuncţii cranio-faciale, deosebit de hemoragice, hemostaza fiind extrem de dificilă. Pentru hemostază trebuie făcut tamponament anterior sau posterior. Hemoragia masivă maschează deseori o fistulă LCR cranio-nazală, care devine aparentă odată cu oprirea hemoragiei. Tratamentul disjuncţiilor impune reducere pe cale sângerândă, cu fixarea prin metode chirurgicale de specialitate maxilo-facială; de cele mai multe ori, reducerea disjuncţiei poate duce la sistarea fistulei LCR; dacă însă fistula persistă, este necesară închiderea neurochirurgicală a breşei durale.

LEZIUNILE COLOANEI VERTEBRALE

Apar frecvent asociate cu traumatismele cranio-cerebrale produse prin accidente rutiere sau prin căderi de la un nivel la altul. De aceea, orice bolnav provenit dintr-un asemenea accident, precum şi orice bolnav care prezintă leziuni ale feţei, trebuie considerat ca potenţial purtător al unei leziuni vertebro-medulare cervicale.

Clinic, punerea în evidenţă a unei leziuni medulare cervicale este relativ facilă la un bolnav conştient care acuză deficit motor la nivelul membrelor, parestezii, dureri cervicale accentuate de orice tentativă de mobilizare a coloanei cervicale; la bolnavul comatos existenţa leziunilor medulare cervicale poate fi sugerată de flaciditatea membrelor, hipotensiune cu extremităţi calde, priapism, retenţie urinară (la bolnavii comatoşi este întâlnită mai frecvent incontinenţa urinară). Tratamentul în aceste cazuri începe la locul accidentului, prin imobilizarea coloanei cervicale într-un guler semirigid. Examinarea bolnavului trebuie începută cu examenul radiologic al coloanei cervicale, iar în caz de confirmare, coloana va fi imobilizată, după care se vor face examinările pentru suferinţa cranio-cerebrală. În cazul în care se confirmă atât o leziune cerebrală cu indicație chirurgicală cât şi o leziune vertebro-medulară, tratamentul chirugical va viza, în primul rând, reducerea şi imobilizarea pe cale chirurgicală a coloanei cervicale, urmând ca sub aceeaşi anestezie să fie efectuată şi intervenția neurochirurgicală pentru suferința cerebrală.

LEZIUNILE TORACO-ABDOMINALE

Leziunile toracice (fracturi costale multiple cu volet costal, hemo- şi/sau pneumotorace) şi cele abdominale (rupturi de ficat, splină, intestin, cu hemoragie internă şi/sau peritonită) reprezintă prima urgență, indiferent de starea neurologică a bolnavului. Pentru a recunoaşte o leziune internă asociată traumatismului cranio-cerebral trebuie reținut faptul că un bolnav traumatizat cranio-cerebral pur nu este aproape niciodată în şoc hipovolemic. Apariția şocului la un asemenea bolnav obligă la măsuri de reechilibrare volemică de urgență şi la investigarea în primul rând a toracelui şi abdomenului, iar după reechilibrarea bolnavului se va trece la investigarea cranio-cerebrală.

LEZIUNILE MEMBRELOR

Fracturile de la nivelul centurii pelviene (pelvis, articulație coxo-femurală) şi femurului au un potențial şocogen ridicat, fiind relativ frecvent întâlnite în accidentele rutiere. De asemenea, leziunile principalelor axe vasculare pot fi lezate fie de fragmentele osoase fracturate, fie în mod direct. În toate aceste cazuri se va tenta imobilizarea provizorie a focarelor de fractură, hemostază, dupa care se vor face investigațiile pentru leziunile cerebrale. În cazul în care ambele leziuni necesită tratament chirurgical, acestea se vor face sub aceeaşi anestezie.

Concluzionând, putem afirma că vor fi abordate în mod prioritar traumatismele toracice grave (pneumo- şi hemotorax, tamponada cardiacă), hemoragiile masive abdomino-pelvine sau prin leziuni de vase mari ale extremităților. În cazul în care spitalul nu dispune de oportunități de tratament neurochirurgical, se vor aplica măsurile de terapie intensivă adecvate pentru stabilizarea funcțiilor vitale. Se contraindică transportul bolnavilor instabili hemodinamic! Abordul operator pentru urgențe traumatice extracraniene va fi efectuat înainte de transport sau examen CT la bolnavii instabili hemodinamic.

TRATAMENTUL ÎN SERVICIUL DE NEUROCHIRURGIE

Criterii de internare în serviciul de neurochirurgie:

– alterarea stării de conştiență (toate cazurile cu GCS < 12 trebuie internate în secția de neurochirurgie; cazurile cu GCS ≤ 8 trebuie internate în secția de Terapie Intensivă);

– deficite neurologice posttraumatice;

– plăgi cranio-cerebrale;

– fracturi craniene cu indicație deosebită pentru cele cominutive intruzive şi cele interesând baza craniului;

– fistule LCR;

– alte cauze medicale sau asociate concomitente;

– în caz de dubiu.

Conduita la prezentarea bolnavului:

Bolnavul va fi preluat de medicul neurochirurg împreună cu medicul de terapie intensivă şi se vor consemna:

– datele de identificare a pacientului;

– condițiile de producere a traumatismului;

– starea neurologică la locul accidentului;

– starea neurologică pe timpul transportului;

– valorile tensiunii arteriale pe parcursul transportului (se vor sublinia eventualele scăderi tensionale;

– saturația de oxigen pe timpul transportului (se vor sublinia eventualele perioade de hipoxie);

– medicația administrată;

– inventarierea tuturor leziunilor, cu atenție deosebită la excluderea leziunilor abdominale;

– investigația imagistică completă: CT „whole body” este de preferat, iar în condițiile dotărilor actuale din majoritatea Unităților de Primire a Urgențelor reprezintă investigația „gold standard”;

– leziunile cerebrale sunt leziuni evolutive, de aceea o investigație cerebrală negativă sau cu leziuni minime la internare nu exclude o evoluție nefavorabilă. Repetarea examinării CT este obligatorie la interval de 4–8 ore dacă starea neurologică a pacientului se agravează, dacă pacientul este cunoscut cu hipocoagulabilitate (consum de alcool, droguri, tratament anticoagulant sau antiplachetar – aspirina în doze „cardio-protectoare" este extrem de utilizată în ultimii ani) şi la cel mult 12 ore dacă evoluţia este staţionară;

– examinarea radiografică a întregii coloane cervicale în două incidenţe (coloana cervicală are 7 vertebre şi nu 4–5 vertebre, aşa cum apare pe cele mai multe dintre radiografiile de profil făcute în urgenţă!!);

– examinarea extremităţilor dacă există suspiciunea unor leziuni asociate a membrelor;

– radiografia pulmonară a pierdut din interes odată cu introducerea de rutină a examinării CT toraco-abdominal.

În funcţie de datele oferite de examinarea CT cranio-cervicală bolnavul este direcţionat spre:

– **Secţia de Terapie Intensivă** – în cazul în care examinarea CT nu indică o leziune sancţionabilă chirurgical;

– **Blocul operator** – dacă există o leziune expansivă (hematom), compresivă (fractură cominutivă cu înfundare, fractură luxaţie cervicală înaltă sau medie), după stabilizarea hemodinamică şi hidroelectrolitică.

TRATAMENTUL TRAUMATISMULUI CRANIO-CEREBRAL SEVER (TCCS) ÎN SECŢIA DE TI

TCCS este definit ca traumatismul la un pacient cu GCS ≤ 8, cu alte cuvinte bolnavul incapabil să execute comenzi simple datorită alterării stării de conştienţă.

Leziunile cerebrale sunt leziuni evolutive, iar elementul care întunecă prognosticul este legat, pe lângă leziunile primare, de leziunile secundare (în principal ischemia) generate de cascada de evenimente fiziopatologice declanşate de traumatismul cranio-cerebral. Leziunile primare fără indicaţie neurochirurgicală nu mai pot fi „ablate", însă prevenirea sau limitarea daunelor produse de leziunile secundare reprezintă spaţiul de manevră pentru tratamentul energic şi prompt, spaţiu în care s-au încercat de-a lungul deceniilor numeroase metode terapeutice, dintre care doar puţine şi-au găsit eficacitatea. Cea mai cuprinzătoare sistematizare a metodelor terapeutice utilizate în tratamentul TCCS poate fi regăsită pe site-ul *Brain Trauma Foundation* (BTF) sub titlul „Guidliness for the management of severe traumatic brain injury" editată de Bullok MR şi Povlishok JT şi publicată în *Journal of Neurotrauma* în anul 2007 [4]. Acestea reprezintă însă doar linii directoare pentru orientarea tratamentului având ca fundament medicina bazată pe evidenţe, însă în ultimii 2–3 ani tot mai mult se insistă pe definirea individuală (studii imagistice prin IRM în secvenţe DWI (*Diffuze Weighted Images*), markeri biologici şi chiar factori genetici) în special a cazurilor cu leziuni inaparente tomografic (leziune axonală difuză-DAI tip I–III) şi aplicarea măsurilor terapeutice adecvate fiecărui caz în parte [5,6].

În cele ce urmează vom face o scurtă trecere în revistă a principalilor indicatori din ghidurile BTF [4]:

• ***Tensiunea arterială şi oxigenarea***

Hipoxemia este unul din cei mai importanţi factori cu influenţă negativă asupra evoluţiei bolnavilor, fiind demonstrat că la bolnavii non-hipoxemici mortalitatea este de 14,3%, iar dintre supravieţuitori 4,8% prezintă morbidităţi severe, în timp ce la pacienţii hipoxemici mortalitatea este de 50%, iar morbidităţi severe apar la toţi pacienţii care au supravieţuit.

Hipotensiunea reprezintă în măsură aproape egală un factor negativ în evoluţie, un singur episod de hipotensiune (< 90 mmHg) fiind corelat cu dublarea mortalităţii şi morbidităţii, numărul şi durata episoadelor de hipotensiune se corelează semnificativ cu morbiditatea şi mortalitatea.

Acestea sunt motivele pentru care **recomandarea este de a menţine tensiunea arterială la valori de peste 90 mmHg, precum şi monitorizarea oxigenării şi evitarea hipoxiei (PaO_2 < 60 şi saturaţia < 90%).**

• ***Terapia hiperosmolară***

Manitolul are multiple efecte (plasma expander, reduce hematocritul, reduce vâscozitatea sângelui, creşte fluxul cerebral sangvin, creşte eliberarea oxigenului cerebral), iar efectul său osmotic instalându-se în 15–30 min. până la stabilirea gradientului dintre plasmă şi celule şi persistă 90 min până la 6 ore. Nu există suficiente date pentru recomandarea administrării în bolusuri sau perfuzie continuă [7,8].

Serul hiperton este utilizat în tratamentul bolnavilor politraumatizaţi („resuscitare cu volume mici") iar efectul său este datorat mobilizării apei prin bariera hemato-encefalică datorită efectului hiperosmotic asupra microcirculaţiei, prin deshidratarea celulelor endoteliale şi a eritrocitelor se produce creşterea diametrului vascular având în acest fel efect de plasma expander, producând în final îmbunătățirea fluxului sangvin cerebral. Scade de asemenea adeziunea leucocitelor. Dintre posibilele efecte adverse au fost descrise mielinoliza pontină centrală la bolnavii cu hiponatremie cronică, induce sau agravează edemul pulmonar la bolnavii cu probleme cardiace sau pulmonare. Administrarea recomandată este de ser hiperton de 7% sau 10% în bolusuri, determinând scăderea presiunii intracraniene la bolnavii refractari la manitol. Nu determină efect de „rebound" şi poate fi utilizat ca terapie adjuvantă sau alternativă tratamentului cu manitol.

Pe baza multiplelor studii efectuate, **recomandarea** este de a administra manitolul numai după monitorizarea presiunii intracraniene iar în lipsa acesteia, în prezența **semnelor de herniere transtentorială sau cu deteriorare neurologică neatribuibile unei cauze extracraniene**, eficiența manitolului fiind demonstrată în doze de la **0,25 mg până la 1 g/kg corp**, cu **evitarea scăderii TA sistolice sub 90 mmHg.**

• ***Hipotermia profilactică***

Studiile bazate pe şase trialuri randomizate de clasa a II-a nu au putut să demonstreze o scădere statistic semnificativă a mortalității la pacienții tratați cu hipotermie profilactică. Hipotermia profilactică pare să fie urmată în mai multe cazuri de recuperare completă (GOS 4 şi 5). În concluzie putem spune că **recomandarea** legată de hipotermia profilactică **pare să scadă mortalitatea dacă temperatura țintă este menținută 48 de ore,** acesta fiind şi motivul pentru care hipotermia profilactică nu a intrat în rutina tratamentului intensiv al TCCS [9].

• ***Profilaxia infecțioasă***

Infecții nosocomiale sistemice. Rata infecțiilor nosocomiale creşte proporțional cu severitatea traumatismului cranian şi cu asocierea unui traumatism toracic. Administrarea prelungită de antibiotice parenterale (peste 48 ore) creşte rata infecțiilor cu germeni gram negativi rezistenți. **Administrarea antibioterapiei în timpul sau imediat după IOT** pare să scadă incidența pneumoniei, dar **nu reduce nici durata internării şi nici mortalitatea. Extubația precoce** (parametrii respiratori corespunzători, reflexele de tuse şi deglutiție prezente) **se corelează în mai mare măsură cu scăderea incidenței pneumoniei decât traheostomia precoce.**

Infecția sistemului de drenaj. Infecția sistemelor DVE este apreciată la 1–27% existând diferențe notabile între infecția LCR (8%) şi infecția parenchimului (14% la nivelul vârfului cateterului). Cauzele ce pot favoriza infecția sunt dependente de durata monitorizării, utilizarea antibioterapiei parenterale, existența unor infecții sistemice, prezența unei hemoragii subarahnoidiene sau intraventriculare, existența unor fracturi craniene, inclusiv fracturi de bază cu fistulă lichidiană, apariția unei fistule în jurul cateterului ventricular. Cateterele impregnate cu antibiotic (minocycline şi rifampicin) oferă o protecție semnificativă la infecție (1,3% *versus* 9,4% la catetere non-impregnate) precum şi la colonizarea bacteriană (17,9% *versus* 36,7%). **Recomandările** sunt de aplicare a metodelor de monitorizare a PIC în **condiții de sterilitate, utilizarea sistemelor închise şi evitarea manipulărilor repetate.**

• ***Profilaxia trombozei venoase profunde (TVP)***

Pacienții cu TCCS prezintă un risc de apariție a TVP de 20% în absența profilaxiei, iar riscul de apariție a emboliei pulmonare este în jur de 0,38% în perioada acută a internării. Mortalitatea şi morbiditatea (boala posttrombotică, incompetența valvelor, edeme, ulcerații distale) asociată cu TVP impun măsuri de profilaxie.

Profilaxia mecanică pare să fie mai lipsită de riscuri, dar este limitată de existența unor leziuni la nivelul membrelor inferioare.

Profilaxia farmacologică. În prezent, nu există date care să permită recomandări ferme legate de momentul începerii terapiei anticoagulante, tipul optim de medicație anticoagulantă şi doza recomandabilă.

Cu toate acestea, **recomandarea** este de **administrare de heparină cu moleculă mică sau heparină în doze mici pe seringă automată** (existând riscul agravării leziunilor hemoragice cerebrale) în **asociere cu profilaxia mecanică** (feşi sau ciorapi elastici, compresiune pneumatică intermitentă) care sunt menținute până când bolnavul devine ambulatoriu, dacă leziunile de la nivelul extremităților nu contraindică aceasta.

• ***Monitorizarea presiunii intracraniene (PIC)***

Indicațiile monitorizării PIC. Pacienții comatoşi cu CT-scan anormal prezintă HIC în 53–63% din cazuri,în timp ce pacienții comatoşi cu CT-scan normal prezintă HIC în 13% din cazuri, cu excepția pacienților care prezintă cel puțin două din următoarele elemente: vârsta de peste 40 de ani, atitudine posturală patologică uni- sau bilaterală, TA sistolică < 90 mmHg, pacienți care prezintă risc de HIC similar cu cel al pacienților cu CT-scan anormal.

Utilitatea monitorizării PIC este dată de faptul că pe baza acestor date se pot stabili prognosticul şi agravarea patologiei intracraniene, creşterea PIC fiind primul indicator al agravării leziunilor intracraniene şi al unei posibile leziuni chirurgicale. Pe de altă parte, în absenţa datelor de PIC nu poate fi evaluată nici presiunea de perfuzie cerebrală (PPC), iar tratamentul PPC nu poate fi efectuat fără monitorizarea PIC şi a tensiunii arteriale medii (TAM). În plus, protocoalele terapeutice care includ monitorizarea PIC şi a altor parametrii sunt urmate de rezultate semnificativ mai bune. Ca urmare este **recomandată** monitorizarea PIC **la toţi pacienţii cu traumatism cerebral sever cu GCS 3–8** după resuscitare şi **care prezintă un CT-scan anormal** (hematom, edem, contuzii, herniere, reducerea cisternelor bazale) precum şi la **pacienţii cu CT-scan normal** dacă îndeplinesc **două sau mai multe** dintre următoarele criterii la internare: **vârsta mai mare de 40 de ani, atitudine posturală patologică uni- sau bilaterală, TA sistolică este sub 90 mmHg.**

Tehnologii de monitorizare a PIC. **Cateterul ventricular** conectat la un **dispozitiv clasic de măsurare** reprezintă **cel mai fidel** şi ieftin sistem de monitorizare a PIC. Are avantajele că poate fi recalibrat *in situ*, permite scăderea PIC prin drenajul lichidian, iar riscul de infecţie sau hemoragie nu este statistic semnificativ încât să împiedice monitorizarea. Dispozitivele de transducere a PIC prin fibră optică sau microsenzori aplicate cateterului ventricular oferă aceleaşi informaţii dar la un cost mult mai mare (până la 6000 USD). Monitorizarea intraparenchimatoasă prezintă dezavantajul că nu poate fi recalibrată în timpul monitorizării, iar costul dispozitivelor de monitorizare poate ajunge la 10 000 USD. Este utilă în cazurile în care nu se poate efectua cateterizarea ventriculară. Monitorizarea subdurală, subarahnoidiană sau epidurală sunt mult mai puţin fidele.

Pragurile PIC. Hernierea cerebrală poate apare la valori mai mici de 20–25 mmHg, în funcţie de localizarea procesului patologic, în timp ce modificări pupilare pot apare la valori de 18 mmHg, de unde rezultă necesitatea corelării datelor PIC cu datele clinice şi imagistice. Trebuie subliniat faptul că valori ale PIC de 25 mmHg, respectiv de 15 mmHg, se corelează cu mortalităţi de 48% respectiv 28%. **Pragul de 20 mmHg este nivelul de la care trebuie început tratamentul,** fiind considerat un factor predictiv bine corelat cu evoluţia şi rezultatele terapeutice.

Cea mai noninvazivă metodă de scădere a PIC este ridicarea capului pacientului la 30°, înălţimea care oferă maximum de beneficii prin scăderea PIC fără o reducere periculoasă a presiunii de perfuzie cerebrală, aşa cum a fost demonstrată prin monitorizări multiple [10].

• ***Monitorizarea Presiunii de Perfuzie Cerebrală (PPC)***

PPC depinde de tensiunea arterială medie (TAM) şi PIC după formula PPC = TAM–PIC, unde TAM reprezintă suma dintre 1/3 tensiune arterială sistolică + 2/3 tensiune diastolică. Ca urmare, PPC poate fi redusă prin creşterea PIC, o scăderea a tensiunii arteriale ori o combinaţie a acestor factori. Printr-un mecanism de autoreglare, creierul poate asigura un flux circulator constant la valori ale PPC situate între 50–150 mmHg. După un TCCS, mecanismul de autoreglare este afectat sau chiar absent, astfel că PIC creşte sau descreşte odată cu modificările PPC [11].

Pragurile de perfuzie cerebrală. Există un prag de 50–60 mmHg sub care apare ischemia, valorile PPC sub pragul minimal fiind corelate semnificativ cu evoluţie nefavorabilă. Pe de altă parte menţinerea PPC la valori prea ridicate poate avea influenţe negative asupra evoluţiei şi rezultatelor terapiei. Tratamentul bazat pe PPC este urmat de riscul apariţiei sindromului de detresă respiratorie a adultului (incidenţă de cinci ori mai mare); la aceşti pacienţi incidenţa HIC este de 2,5 ori mai mare, necesitând tratament suplimentar pentru scăderea HIC. **Pragurile între care trebuie menţinut PPC sunt între 50–70 mmHg.** Ca atare, **trebuie evitate tentativele agresive (fluide şi vasopresoare)** de menţinere a PPC **la valori de peste 70 mmHg** în vederea reducerii riscului de apariţie a sindromului de detresă respiratorie la adult. **Trebuie evitate** de asemenea **valori ale PPC de sub 50 mmHg,** prag sub care apare ischemia. Monitorizarea suplimentară a fluxului cerebral, oxigenării şi metabolismului facilitează tratamentul PPC.

• ***Pragurile oxigenării cerebrale***

Saturaţia la nivelul venei jugulare (SjO_2). Desaturaţia apare mai frecvent în primele 48 de ore după traumatism. Cauzele desaturaţiei pot fi sistemice (hipotensiune, hipoxie, hipocarbie, anemie) sau intracraniene (HIC, vasospasm). Absenţa episoadelor de desaturaţie se corelează cu o evoluţie favorabilă în procent semnificativ mai mare (44% GOS 4 şi 3) faţă de un singur episod de desaturaţie (30%) sau cu mai multe episoade de desaturaţie (15%). Mortalitatea este semnificativ mai mare la bolnavii cu unul sau mai multe episoade de desaturaţie (37% respectiv 69%) comparativ cu cei fără episoade de desaturaţie (21%). Diferenţa de saturaţie arterio-jugulară ($AJVO_2$), parametru ce defineşte gradul de extracţie a oxigenului, se corelează cu evoluţie favorabilă la o extracţie ridicată.

Presiunea oxigenului în ţesutul cerebral ($PbrO_2$). Valori ale $PbrO_2$ sub 10–15 mmHg cu o durată de peste 30 min. se asociază cu un grad ridicat de mortalitate.

Deşi nu există date foarte relevante, **saturaţia la nivelul jugularei (< 50%) sau presiunea oxigenului ţesutului cerebral (< 15 mmHg) reprezintă pragurile tratamentului oxigenării cerebrale.**

- ***Anestezice, analgezice, sedative***

Sedative şi analgezice

– Propofolul are efect rapid şi o durată scurtă de acţiune, scăderea PIC producându-se lent (în medie cu 2,1 mmHg) după câteva ore de administrare. Sindromul de perfuzie cu propofol (hiperpotasemie, hepatomegalie, lipemie, acidoză metabolică, insuficienţă cardiacă, rabdomioliză, insuficienţă renală şi în final deces) trebuie avut în vedere la doze de peste 5 mg/kg corp/h sau orice doză administrată peste 48 ore.

– Fentanyl şi Sufentanyl determină scăderea TAM şi o creştere a PIC pentru cel mult o oră după administrarea unei singure doze. Nu trebuie administrat la bolnavii instabili hemodinamic sau la cei cu HIC.

– Benzodiazepine (Midazolam) este utilizat pentru sedarea pacienţilor intubaţi, determinând scăderea TAM la 50% din pacienţi, creşterea PIC în 33% şi scăderea PPC sub 50 mmHg.

Barbituricele

– Utilizarea profilactică a barbituricelor. Pacienţii cu leziune axonală difuză (DAI) trataţi cu pentobarbital pentru scăderea HIC au o mortalitate de 77%, comparativ cu cei trataţi cu manitol la care mortalitatea a fost de 41%. S-a constatat reducerea semnificativă a PPC la pacienţii trataţi cu pentobarbital precum şi scăderea TA sistolice (sub 80 mmHg) la 54% din pacienţii trataţi cu barbiturice, comparativ cu 7% în grupul de control. Nu există nici un argument concludent că tratamentul cu barbiturice ar îmbunătăţi prognosticul, efectul hipotensor (apare la unul din patru pacienţi), contrabalansând orice scădere a PIC.

În concluzie, **nu este recomandată administrarea barbituricelor în scopul suprimării focarelor EEG**. Administrarea dozelor mari de barbiturice este **recomandată numai în cazul HIC refractară la tratamentul standard maximal medicamentos şi chirurgical.** Stabilitatea hemodinamică este esenţială atât înainte cât şi în timpul terapiei barbiturice. **Propofolul poate fi administrat pentru controlul PIC**, dar nu pentru îmbunătăţirea mortalităţii sau a evoluţiei la şase luni. **Administrarea de doze mari de propofol poate produce morbiditate importantă.**

- ***Nutriţia***

Este bine documentată existenţa unui hipermetabolism şi pierdere de azot la bolnavii cu TCCS, hipercatabolismul fiind rezultanta tonusului muscular. Coma barbiturică şi paralizia indusă de pancuronium reduc pierderile metabolice. Balanţa azotată este un important indicator pentru aportul caloric şi metabolism, de aceea la o pierdere de azot de < 10 g/zi este necesar un aport de 15–17 g N/zi sau 0,3–0,5 g/kg/zi, ceea ce reprezintă 20% din aportul caloric.

Alimentaţia trebuie începută în 72 de ore după traumatism, trebuie **crescută progresiv** pe parcursul a trei zile cu scopul de a ajunge la **compensarea necesară în 7 zile**, compoziţia în aminoacizi trebuind să fie de **cel puţin 15%.**

Privitor la calea de administrare există o serie de argumente în favoarea alimentaţiei parenterale care este bine tolerată iar riscul apariţiei infecţiei nu este mai mare comparativ cu alimentaţia enterală.

În ceea ce priveşte alimentaţia enterală, este preferată alimentarea jejunală prin gastrojejunostomie endoscopică, care evită intoleranţa alimentară şi riscul de aspiraţie întâlnite în alimentaţia gastrică, precum şi cateterul intravenos din alimentaţia parenterală.

- ***Profilaxia crizelor epileptice***

Posttraumatic, convulsiile pot fi precoce (în primele 7 zile) cu incidenţe între 4–27% şi tardive (după 7 zile) cu incidenţe de 9–42% dintre pacienţii netrataţi. Factorii de risc pentru apariţia epilepsiei posttraumatice sunt: un scor GCS < 10, focar de contuzie cerebrală, fracturile depresive, hematomul subdural sau extradural, plaga craniocerebrală, hematom intraparenchimatos, convulsii în primele 24 de ore. Principala problemă este faptul că apariţia convulsiilor poate precipita efectele secundare ale creierului lezat.

Administrarea profilactică a anticonvulsivantelor **reduce incidenţa convulsiilor precoce**, dar nu influenţează incidenţa convulsiilor tardive, astfel încât **nu este recomandată administrarea anticonvulsivantelor pentru mai mult de 7 zile posttraumatic.**

Dintre anticonvulsivantele aflate în uz, Fenitoinul reduce semnificativ frecvenţa crizelor precoce,în timp ce **Valproatul este asociat cu o mortalitate mai mare.**

• ***Hiperventilaţia***

A fost mult timp recomandată şi utilizată ca măsură de reducere a PIC. Studiile recente au demonstrat că hiperventilaţia reduce HIC datorită vasoconstricţiei şi implicit prin reducerea fluxului sanguin cerebral (FSC). În prima zi după TCCS fluxul sanguin cerebral este redus cu peste 50% iar hiperventilaţia agresivă prezintă riscul inducerii ischemiei cerebrale. Cele mai multe studii atestă faptul că hiperventilaţia profilactică ($PaCO_2$ de 25 sau mai mic) nu este recomandată [12]. Hiperventilaţia poate poate fi efectuată numai ca măsură de temporizare în HIC, dar ea trebuie evitată în primele 24 h după TCCS când, de regulă, fluxul sangvin cerebral este periculos de redus. În condiţiile utilizării hiperventilaţiei este obligatorie monitorizarea oxigenării cerebrale (SjO_2 sau $PbrO_2$).

• ***Steroizii***

Utilizarea steroizilor în TCCS nu ameliorează evoluţia şi nici nu reduce PIC, mai mult decât atât, administrarea steroizilor în TCCS este dăunătoare, fapt dovedit de meta-analiza CRASH care a evidenţiat o mortalitate de 21% în lotul cu steroizi comparativ cu 18% la lotul fără steroizi. Cauzele concrete ale acestei diferenţe nu se cunosc dar ele nu sunt datorate infecţiilor sau hemoragiilor digestive. La pacienţii cu traumatisme cerebrale medii sau severe utilizarea de mega-doze de metilprednisolon este asociată cu o mortalitate crescută şi ca atare este contraindicată. Cu alte cuvinte **nu există indicaţii pentru utilizarea steroizilor în TCCS.**

• ***Alte măsuri terapeutice***

– *Tratamentul coagulopatiilor.* Bolnavii cu traumatisme cranio-cerebrale sunt predispuşi la coagulopatii prin diverse mecanisme. Cel mai frecvent, coagulopatia este rezultatul eliberării tromboplastinei şi a proteinei activatoare tisulare din creierul lezat care duc la creşterea PT şi APTT. În special la pacienţii cu hemoragii intracraniene acute aceste tulburări de coagulare trebuie corectate. Transfuzia de plasma proaspătă congelată este metoda preferată până la corectarea coagulopatiei. Administrarea acesteia este cu atât mai indicată la pacienţii care sunt sub tratament anticoagulant sau antiplachetar. Administrarea profilactică la pacienţii cu TCCS este însă lipsită de beneficiu [13]. Utilizarea vitaminei K este utilă, însă pentru instalarea efectelor acesteia sunt necesare 24–48 de ore, prea târziu pentru a preveni agravarea sângerărilor intracraniene. În ultimii ani a fost introdus un nou preparat, factorul VII a recombinat (Novoseven), utilizat iniţial în hemofilie dar care câştigă tot mai mult teren în tratamentul hemoragiilor intracraniene [14], costul ridicat împiedicând utilizarea sa pe scară largă. Sunt necesare studii suplimentare pentru a stabili limitele de siguranţă ale administrării acestui preparat [15].

– *Febra* apare frecvent la pacienţii cu leziuni cerebrale severe ca urmare a leziunilor hipotalamusului, fenomenelor inflamatorii posttraumatice sau infecţiilor intercurente. Indiferent de cauză, febra intensifică procesele metabolice, eliberarea de glutamat, stimulează activitatea neutrofilelor şi în final duce la alterarea barierei hemato-encefalice. Pare de asemenea să determine o exacerbare a producţiei de radicali de oxigen şi proteoliza citoscheletului [16], toate aceste fenomene contribuind la agravarea stării neurologice şi generale ale pacientului. Combaterea febrei prin tratamentul etiologic, atunci când acesta este identificat, este de preferat, însă de cele mai multe ori în TCCS febra este rezultanta mai multor factori. De aceea menţinerea eutermiei pe cale medicamentoasă (acetaminofen), împachetări, soluţii perfuzabile sub temperatura corpului reprezintă măsuri terapeutice care au o justificare fiziopatologică, dar care nu duc la ameliorarea prognosticului.

– *Hiperglicemia* contribuie la agravarea ischemiei cerebrale, existând studii care atestă o corelaţie între hiperglicemie şi un prognostic mai slab al pacienţilor [4]. De aceea menţinerea euglicemiei este recomandată pe toată durata tratamentului.

Concluzionând, tratamentul TCCS este complex şi trebuie adaptat fiecărui caz în parte. Tratamentul începe la locul accidentului, iar măsurile de terapie intensivă continuă până la soluţionarea cazului. Măsurile terapeutice au scopul de a limita efectele leziunilor secundare şi în orice caz de a nu induce sau agrava leziuni existente.

Monitorizarea atentă a presiunii intracraniene, tensiunii arteriale sistolice şi medii, a presiunii de perfuzie cerebrală, a respiraţiei şi oxigenării, monitorizarea neurologică şi imagistică atentă, reprezintă parametrii care ghidează terapia.

Menţinerea euvolemiei, evitarea scăderii TAS sub 90 mmHg, evitarea hipoxiei cerebrale ($PaO_2 <$ 60 şi saturaţia < 90%), menţinerea euglicemiei, combaterea febrei, a stărilor de agitaţie psihomotorie, a hiperventilaţiei spontane, combaterea crizelor epileptice precoce, combaterea coagulopatiilor, reprezintă măsuri esenţiale pentru prevenirea agravării leziunilor existente şi a leziunior secundare ischemice.

Scăderea presiunii intracraniene prin măsuri noninvazive (ridicarea capului la 30°), medicamentoase (Manitol, Ser hiperton, Furosemid), hiperventilaţia pe durată scurtă până la instituirea măsurilor invazive (drenaj ventricular extern, craniectomie decompresivă) sunt instituite în acelaşi scop al limitării efectelor leziunilor secundare.

Tratamentul focarelor infecţioase, profilaxia trombozei venoase profunde, alimentaţia parenterală sunt măsuri terapeutice adiţionale care trebuie instituite cât mai precoce pentru a evita agravarea stării generale a pacientului.

Extubarea (imediat ce indicii respiratori, starea de conştienţă şi saturaţia oxigenului o permit), mobilizarea pasivă şi activă, kinetoterapia trebuie instituite cât mai devreme pentru prevenirea complicaţiilor bronhopulmonare şi accidentelor tromboembolice.

Subliniem faptul că nu există nici o modalitate terapeutică „miraculoasă", că toate măsurile terapeutice pe care le avem la dispoziţie sunt menite să menţină parametrii cât mai aproape de pragurile fiziologice, că aceste măsuri trebuie introduse gradual, însă cât mai precoce, iar aceasta presupune o supraveghere extrem de atentă a pacientului.

TRATAMENTUL CHIRURGICAL AL LEZIUNILOR EXPANSIVE INTRACRANIENE

Cea mai importantă complicaţie a TCCS este reprezentată de dezvoltarea unui hematom intracranian, care apare la 25–45% din traumatismele cranio-cerebrale severe, dar şi în 3–12% din traumatismele medii. Într-un recent studiu retrospectiv efectuat în Clinica Neurochirurgie Cluj-Napoca, pe un interval de trei ani, cu 1568 de cazuri cu TCC, hematomul intracranian a fost prezent în 85% dintre bolnavii în stare de comă.

Indicaţia chirurgicală în hematoamele intracraniene este determinată în special de doi factori:

– efectul de masă, tradus prin **deplasarea liniei mediane („Midline shift = MLS")**; în principiu o deplasare de peste 5 mm este considerată periculoasă şi impune o sancţiune chirurgicală. Metoda standard de măsurare a MLS este dată de formula:

$$MLS = (A/2) - B,$$

în care, A = distanţa bifrontală la nivelul foramenului Monro; B = distanţa cea mai scurtă până la Septum Pellucidum (fig. 6.2);

– volumul hematomului poate fi măsurat de aparatele CT moderne prin softul existent. Pentru cazurile în care acest volum nu a fost determinat, calculul volumului se face după metoda volumelor elipsoidelor (fig. 6.2) [17]:

$$Ve = 4/3\pi\,(A/2)(B/2)(C/2),$$

unde A, B şi C sunt cele trei diametre.

Pentru $\pi = 3$ formula devine ABC/2.

- Se determină secţiunea cu cea mai mare hemoragie care este considerată imaginea de referinţă (imaginea 1);
- Diametrul cel mai mare se notează cu A;
- Perpendicular pe A se determină diametrul B;
- Se numără secţiunile de 10 mm după următoarea tehnică:

– Secţiunile în care diametrul maxim este peste 75% faţă de imaginea de referinţă se notează cu 1;

– Secţiunile în care diametrul este de 25–75% se notează cu 0,5;

– Secţiunile cu diametru de sub 25% nu se contabilizează;

– Suma acestora reprezintă diametrul C.

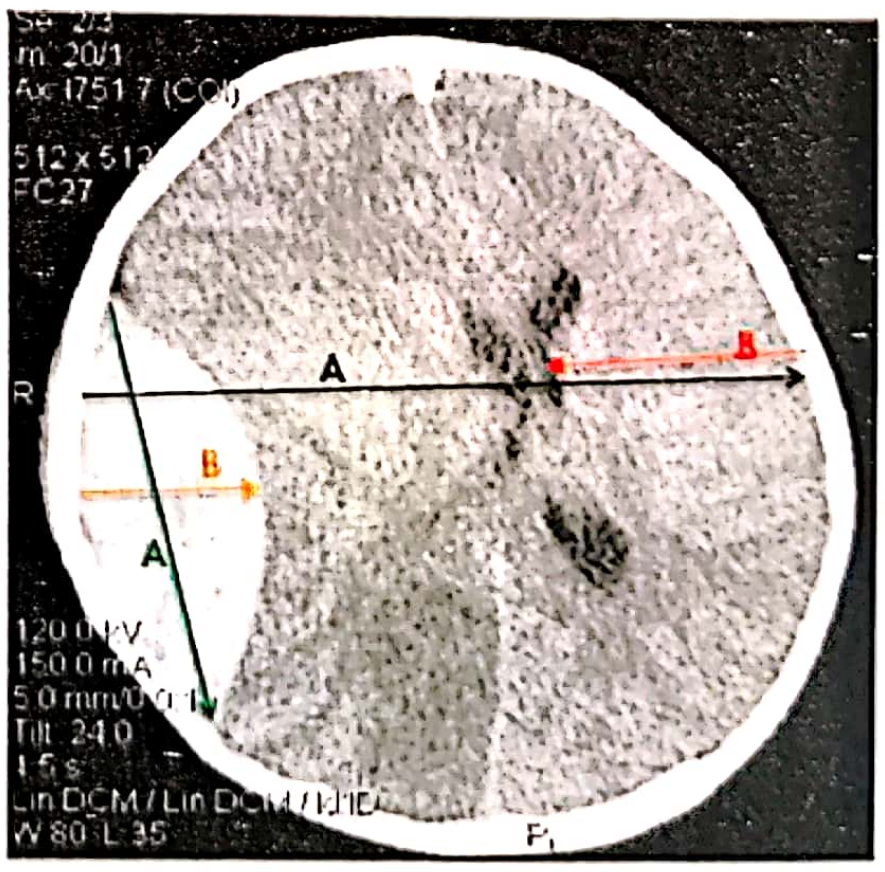

Figura 6.2. Calculul MLS şi al volumului hematomului.

Hematomul extradural (HED)

Definiție. Epidemiologie. Etiologie. HED reprezintă o colecție sangvină posttraumatică situată între dura mater și calotă, având în cele mai multe din cazuri ca sursă de sângerare artera meningee mijlocie sau ramurile acesteia, vena meningee mijlocie; alte surse de sângerare mai rare sunt venele diploice, sinusurile durei mater. De notat că în 31% din cazurile de vârstă pediatrică sursa hemoragiei nu poate fi identificată [17]. HED este diagnosticat în 2,7–4% din traumatismele cranio-cerebrale, respectiv în 16,3% dintre pacienții în comă. În studiul nostru incidența acestuia la pacienții în comă este de 9%. Vârful de incidență este întâlnit în decada a doua de viață, fiind rar întâlnit peste 50 de ani.

Etiologic, cele mai multe HED sunt produse prin accidente rutiere (53%), cădere (30%) sau agresiune (8%) în populația generală, pe când la vârsta pediatrică predomină căderile(49%) urmate de accidentele rutiere (34%) [17].

Prezentarea clinică. Se descrie în mod clasic o evoluție în 3 timpi: I – pierdere de conștiență posttraumatică; II – intervalul liber – este perioada în care bolnavul revine la conștiență, poate prezenta discrete acuze subiective care deseori sunt neglijate; III – perioada de agravare – este perioada în care se instalează alterarea stării de conștiență, apar și se agravează rapid semnele neurologice de focar (hemipareze, tulburări de vorbire) și semnele de HIC; această perioadă evoluează de obicei extrem de rapid și este datorată compresiunii exercitate de hematomul în creștere asupra creierului [2]. Această modalitate de prezentare clinică este întâlnită în mai puțin de 50% din cazuri. De notat că peste 50% din cazuri sunt în comă înainte de intervenția chirurgicală, în timp ce restul cazurilor sunt conștienți. Semnele de angajare (anizocorie, crize de decerebrare) sunt prezente la majoritatea bolnavilor în comă, dar trebuie subliniat că până la o treime din pacienți sunt neurologic intacți.

Diagnosticul imagistic. Examenul CT-scan nativ de urgență, care în caz de negativitate sau hematom de mici dimensiuni va trebui repetat la 6–8 ore. HED se prezintă ca o colecție lenticulară biconvexă hiperintensă în contact cu calota. Valorile care determină indicația neurochirurgicală sunt deplasarea liniei mediane mai mare de 5 mm și volum de peste 30 ml (fig. 6.3). Pentru o mai corectă caracterizare a hematomului, în special cele situate la nivelul vertexului, reconstrucția sagitală și coronară sunt deosebit de utile (fig. 6.4).

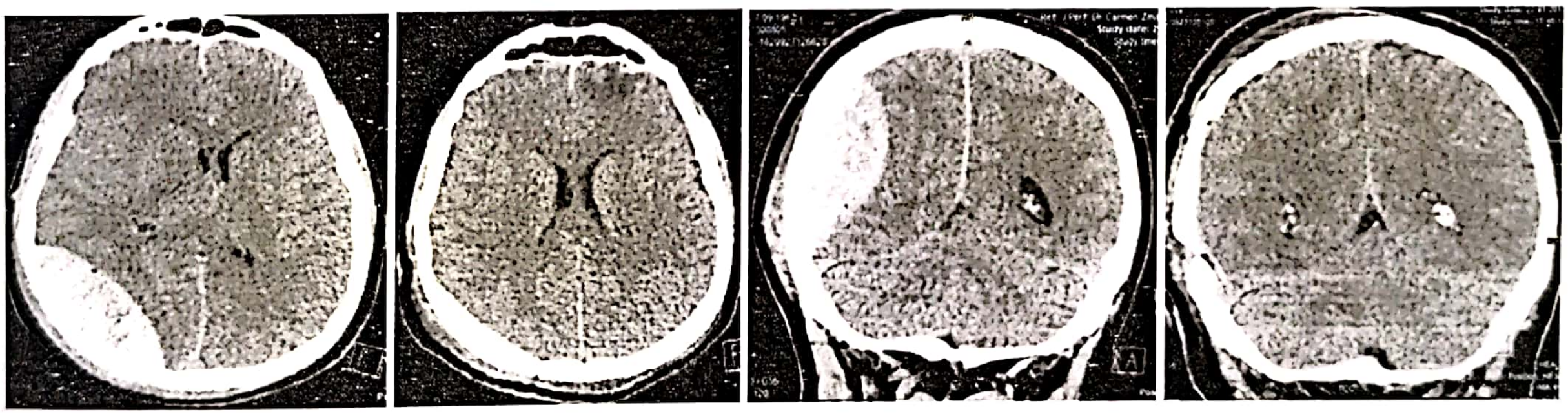

Figura 6.3. Examinare CT pre- și postoperator în secțiune axială și coronală într-un caz de HED: de remarcat aspectul tipic de lentilă biconvexă a colecției hematice.

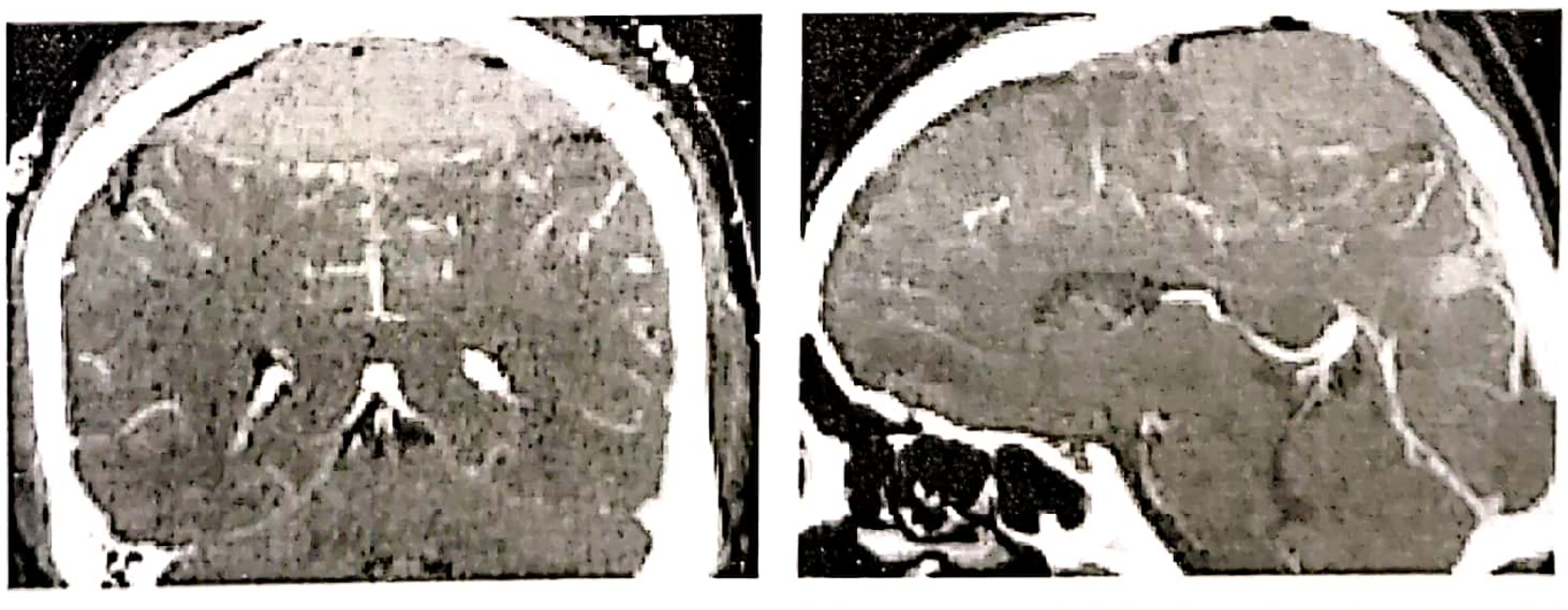

Figura 6.4. Reconstrucție sagitală și coronală într-un caz de HED la nivelul vertexului produs prin leziunea sinusului sagital superior.

Atitudinea terapeutică. Tratamentul hematomului extradural poate fi chirurgical sau conservator. Indicațiile **tratamentului chirurgical** al hematoamelor extradurale acute, conform *Brain Trauma Foundation* sunt:

– GCS ≤ 8 și prezența semnelor neurologice de focar, prezența midriazei uni- sau bilaterale;

– volumul hematomului peste 30 de ml;

– grosimea hematomului peste 15 mm;

– deplasarea liniei mediane > 5 mm.

În aceste circumstanțe, tratamentul chirurgical trebuie efectuat cât mai precoce (timpul de la agravarea neurologică este mai important decât cel dintre momentul traumatic și operație, sub raport prognostic!), fiecare oră de temporizare modificând nefavorabil prognosticul pacienților, în cazul HED agravarea neurologică fiind în principal dată de efectul compresiv și nu de leziunea traumatică cerebrală primară [2,17]. Tehnica recomandată este de craniotomie, noi preferăm o deschidere care să circumscrie hematomul (fig. 6.5). Obiectivele tratamentului chirurgical sunt evacuarea hematomului, hemostaza prin coagularea surselor de sângerare (artere, vene), aplicarea de ceară pe sursele intradiploice de sângerare; prevenirea resângerarilor prin suspendarea adecvata a durei mater [2,18].

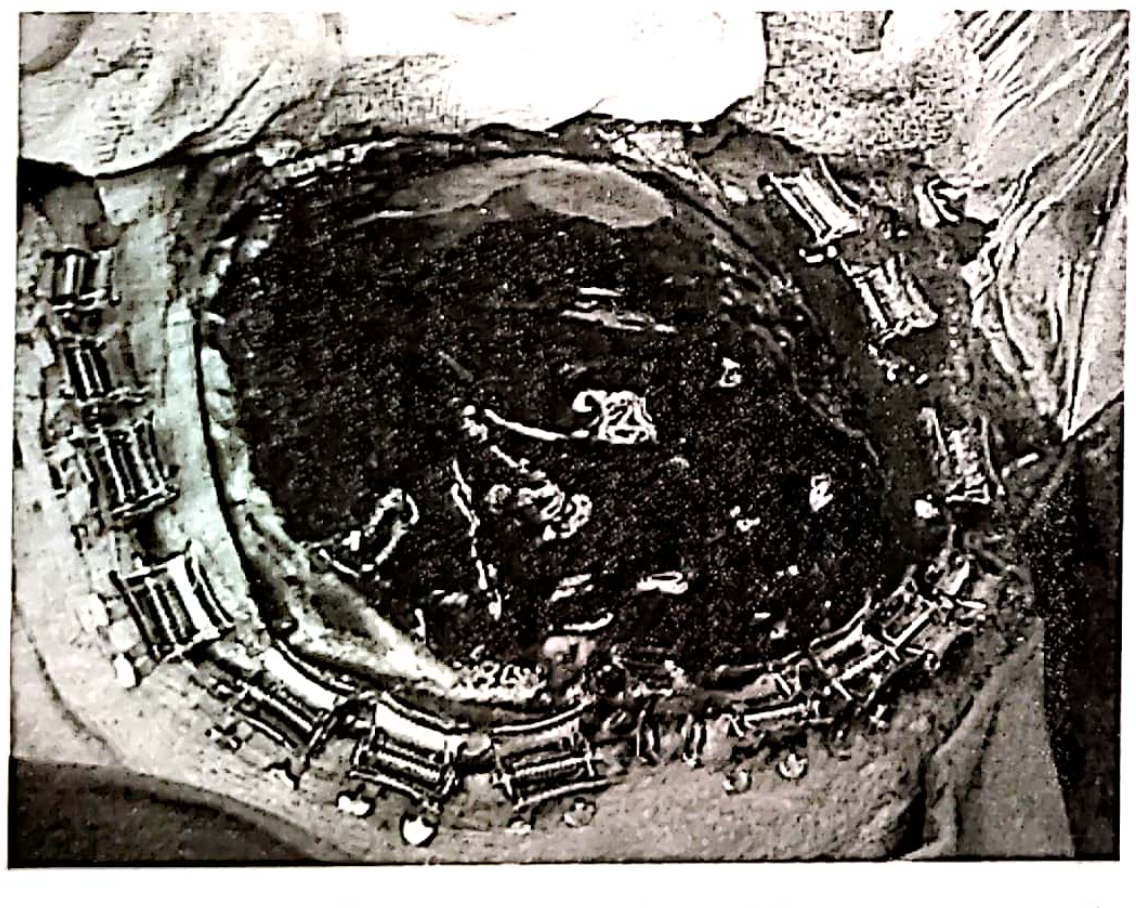

Figura 6.5. Aspect intraoperator al unui hematom extradural.

Tratamentul conservator se poate încerca la pacienții vigili, fără deficite neurologice focale și unde hematomul cu o grosime mai mică de 15 mm și volumul mai mic de 30 ml produce o deplasare sub 5 mm a structurilor anatomice ale liniei mediane. Acești pacienți trebuie atent monitorizați neurologic și imagistic prin computer tomograf (CT) într-un centru de neurochirurgie [17].

Prognosticul HED este influențat în principal de starea de conștiență, bolnavii cu GCS sub 6 având o mortalitate de patru ori mai mare decât cei cu scor 6–8 (9%). Reacția pupilară este un alt factor, mortalitatea fiind de 50% în cazurile cu pupile fixe bilaterale, comparativ cu 35% la cei cu anizocorie. Prezența leziunilor cerebrale asociate (hemoragie subarahnoidiană, leziuni parenchimatoase) scad șansele unei evoluții favorabile, iar o PIC de peste 35 mmHg este semnificativ asociată cu o mortalitate mai mare. Subliniem încă odată necesitatea intervenției chirurgicale de urgență, în HED efectul compresiv fiind cel ce determină leziunile secundare, care pot fi ireversibile. De aceea timpul scurs de la agravarea neurologică (apariția leziunilor secundare) este mai important decât cel dintre traumatism și operație.

Hematomul subdural acut (HSDA)

Definiție. Epidemiologie. Etiologie. HSDA reprezintă o colecție sangvină posttraumatică localizată între dura mater și cortex și diagnosticată în primele trei zile posttraumatic, având ca sursă dilacerarea vaselor corticale din focarele de dilacerare cerebrală directă sau prin contralovitură. Starea neurologică a bolnavului, de obicei foarte gravă, nu este determinată atât de volumul hematomului cât de leziunea cerebrală primară (contuzie, dilacerare cerebrală), de aceea evacuarea hematomului nu este urmată întotdeauna de ameliorarea neurologică. Incidența sa este de 21% până la 42% (în statistica noastră) dintre pacienții cu TCCS, respectiv 5,6% din totalul traumatismelor cranio-cerebrale internate în clinică într-un interval de trei ani, 77% afectând sexul masculin. Cauzele producerii HSDA sunt reprezentate de accidentele rutiere la persoanele tinere între 18–40 de ani (56%) și doar 12% de căderi, în timp ce la populația vârstnică de peste 65 de ani este produsă preponderent de căderi (56%) și în 22% din cazuri de accidente rutiere [17].

Prezentarea clinică. Aproape 80% din pacienții cu HSDA prezintă inițial un GCS < 8, majoritatea cazurilor prezentând o comă continuă până la intervenția chirurgicală. Intervalul liber este menționat la mai puțin de o treime din cazuri, în special la persoanele vârstnice. 50% prezintă reacții pupilare anormale, iar un grad de afectare neurologică (deficite neurologice, crize de decerebrarea, crize epileptice, tulburări de vorbire, agitație psihomotorie etc.) este consemnat la toți pacienții înainte de intervenția chirurgicală.

Diagnosticul imagistic. Examenul CT scan pune în evidență o colecție semilunară situată la suprafața cortexului, cu o grosime și o lungime variabilă, leziuni asociate precum contuzii, dilacerări cerebrale, hematoamele intracerebrale fiind prezente la marea majoritate a cazurilor (fig. 6.6). Prezența unei lame subdurale și a leziunilor asociate de mici dimensiuni la examinarea inițială obligă la efectuarea de CT seriate la un interval de 6–8 ore după prima investigație, apoi cel târziu la 24 de ore, în funcție de evoluția clinică a cazului, deoarece acestea sunt leziuni evolutive (fig. 6.7).

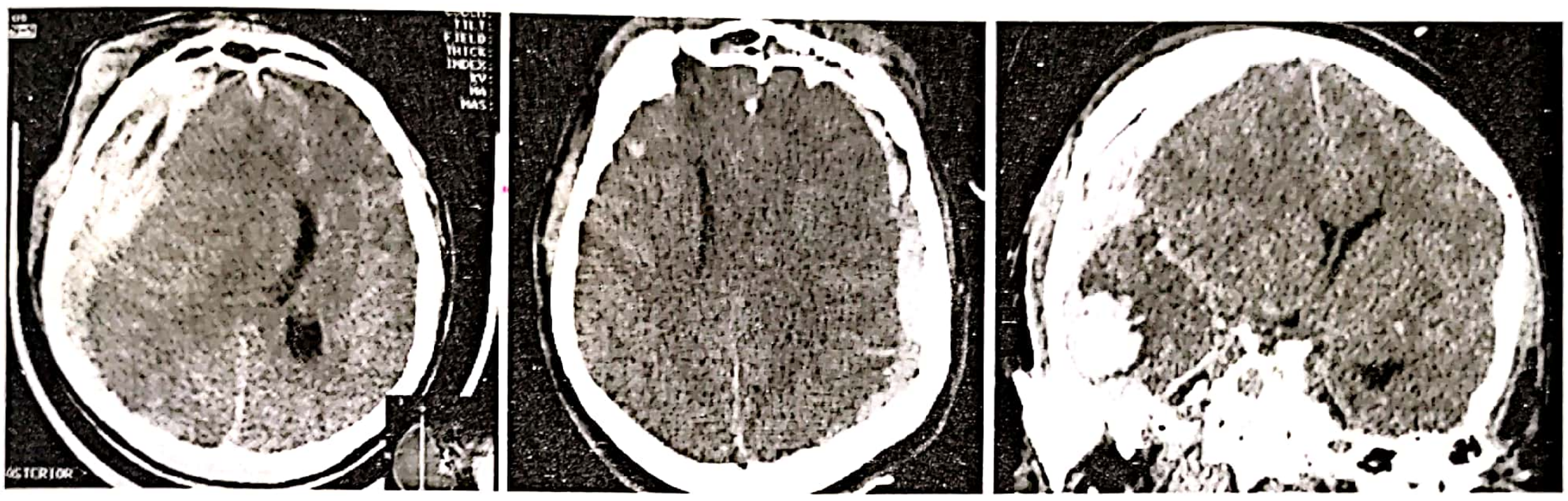

Figura 6.6. Examinări CT native la diferiți pacienți care pun în evidență HSDA precum și leziuni asociate ipsi- sau contralaterale.

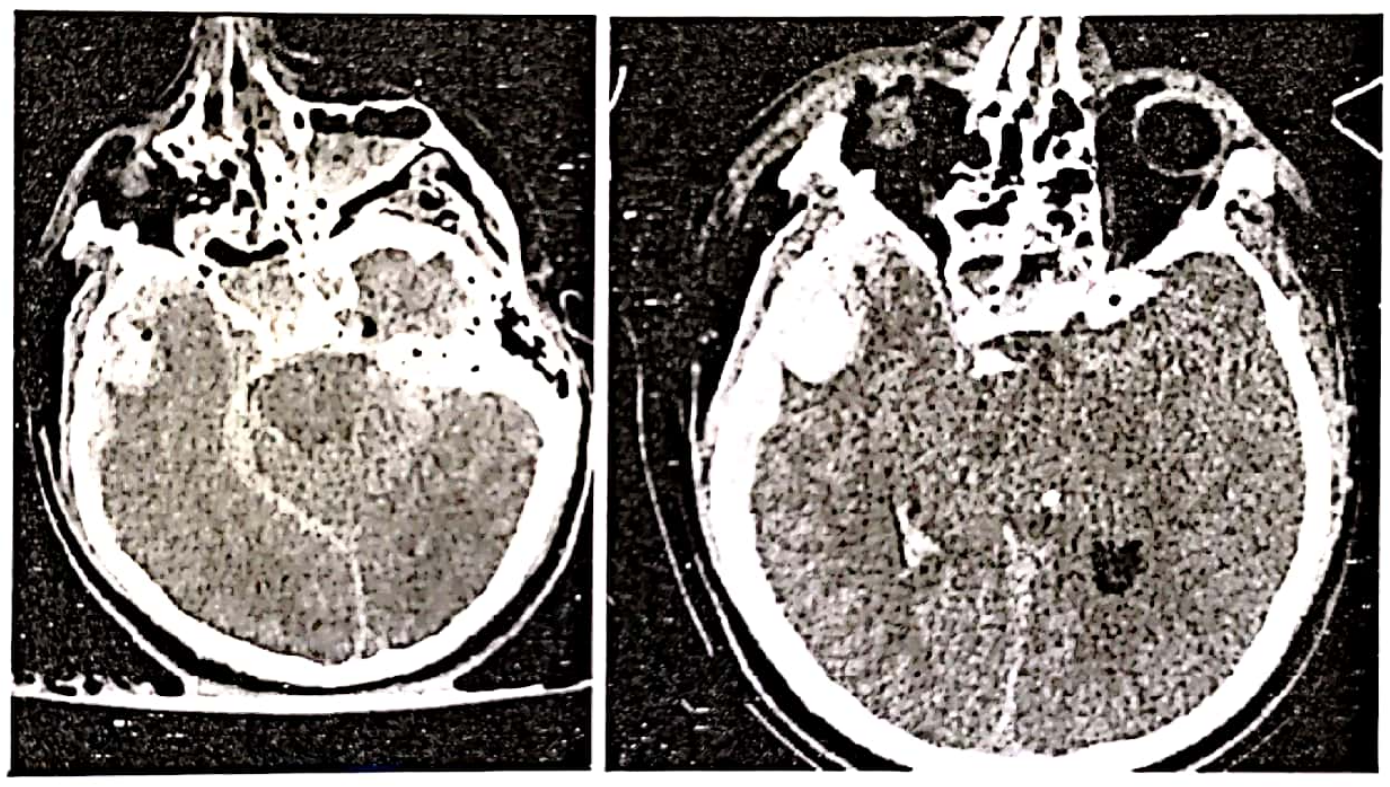

Figura 6.7. Examinări CT succesive la interval de 6 ore la un pacient cu HSDA și un focar hemoragic temporal drept.

Atitudinea terapeutică. În funcție de starea neurologică și datele imagistice, tratamentul poate fi chirurgical sau conservator.

Tratamentul chirurgical este indicat în toate cazurile cu o grosime mai mare de 10 mm și MLS mai mare de 5 mm, indiferent de scorul GCS. Pacienții cu scor sub 9, care prezintă un HSDA de sub 10 mm și MLS sub 5 mm, la care s-a produs o deteriorare neurologică de cel puțin 2 puncte GCS, cu reacție pupilară modificată (anizocorie, midriază bilaterală), PIC peste 20 mmHg – trebuie operați.

Intervenția chirurgicală trebuie efectuată de urgență, fiind demonstrat faptul că pacienții operați în intervalul de 2–4 ore de la agravarea neurologică au o evoluție semnificativ mai bună decât cei cu intervenția chirurgicală amânată [17].

Tehnica chirurgicală trebuie adaptată dimensiunilor hematomului, mergând de la craniotomie largă cu plastie durală până la hemicraniectomie decompresivă cu plastie durală (fig. 6.8).

Tratamentul conservator însemnând observare clinico-imagistică atentă se poate aplica pacienților stabili neurologic la care CT inițial pune în evidență un HSDA de sub 10 mm și MLS de sub 5 mm.

Prognosticul HSDA este destul de rezervat, mortalitatea fiind cuprinsă între 40–60% dintre toți pacienții indiferent de vârstă. La pacienții operați, mortalitatea este de 57–68% [17], în statistica noastră fiind de 60%. Există o corelație strânsă între mortalitate, vârsta înaintată, scor GCS mic și semne de herniere cerebrală.

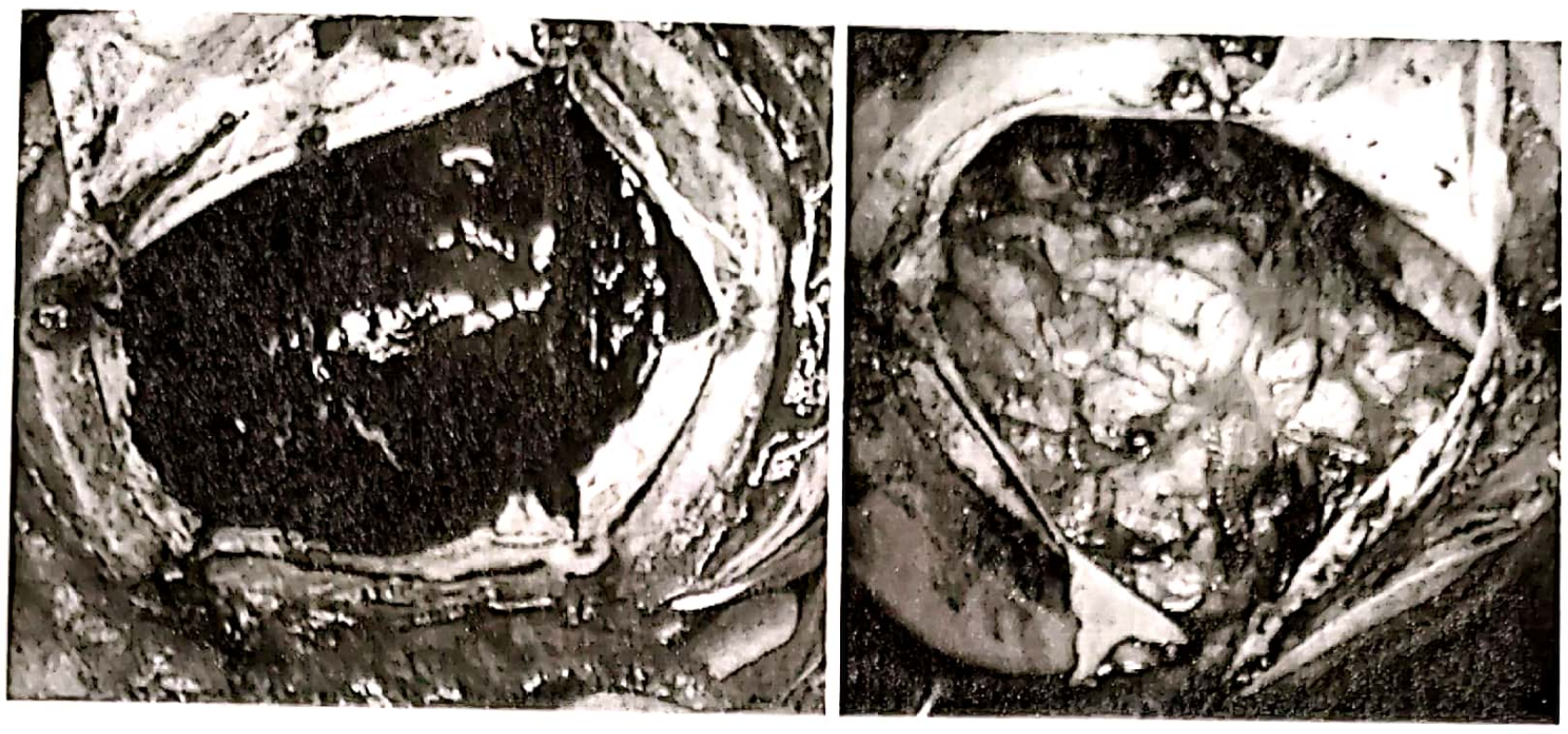

Figura 6.8. Craniotomie largă pentru evacuarea unui HSDA (în stânga); hemicraniotomie cu evacuarea focarelor hemoragice intracerebrale (în dreapta).

Hematomul subdural subacut

Definiție. Este o colecție sangvină care devine manifestă clinic la 2–3 zile după un TCC, având de obicei ca principală sursă de sângerare vene cortico-durale sau corticale; acest tip de hematom apare mai frecvent pe un fond de atrofie corticală (vârstnici, etilism cronic), la care spațiul epidural este mai larg, permițând acumularea lentă a sângelui; odată cu atingerea volumului critic se instalează semnele clinice evolutive care denotă un proces expansiv intracranian.

Prezentarea clinică. Tabloul clinic este marcat de o evoluție ondulantă, pierderea inițială de conștiență este urmată de o perioadă de relativă ameliorare, în care starea de conștiență se poate ameliora, semnele neurologice de focar, dacă au existat pot regresa, pe fondul persistenței unui sindrom de hipertensiune intracraniană de intensitate variabilă; după 48–72 ore starea neurologică se reagravează, sindromul de HIC se intensifică, starea de conștiență suferă o alterare rapidă mergând până la comă, în paralel cu instalarea semnelor de focar.

Diagnosticul imagistic. CT-scan este în acest tip de hematom mai puțin concludent datorită faptului că, prin modificările suferite de hemoglobină în timp, colecția apare izodensă, fiind greu de distins față de creier, singurul element care pledează pentru un proces expansiv intracranian fiind efectul de masă (deplasarea sistemului ventricular) (fig. 6.9).

Tratamentul chirurgical constă în craniotomie, evacuarea hematomului care este parțial hemolizat, hemostaza fiind de obicei facilă.

Prognosticul acestor hematoame este în mod evident mai bun, depinzând în primul rând de leziunile cerebrale primare și de promptitudinea tratamentului chirurgical [2].

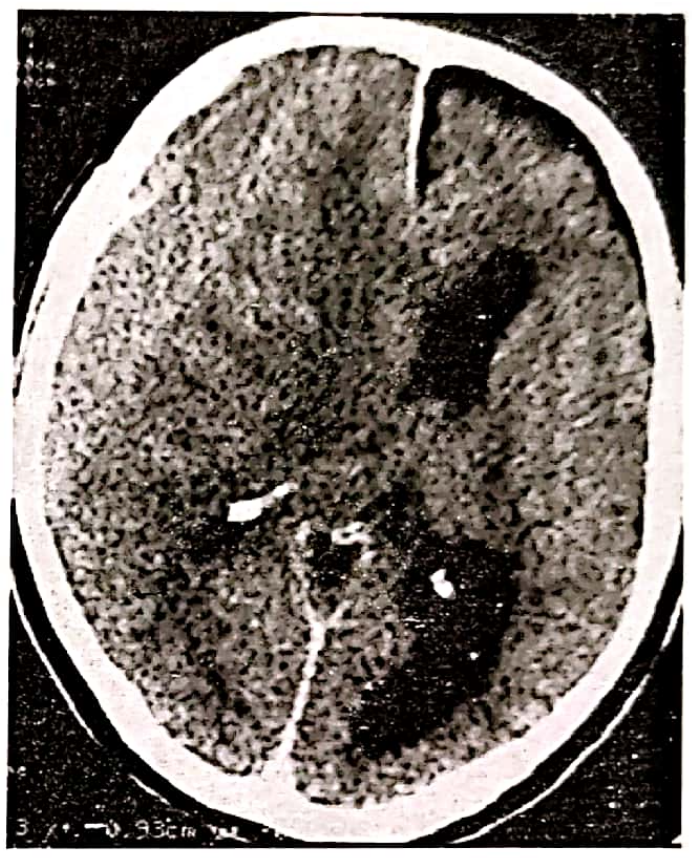

Figura 6.9. Colecție sanguină izodensă plan convexă care comprimă emisferul cerebral drept: aspect sugestiv pentru hematom subdural subacut.

Hematomul subdural cronic (HSDC)

Definiție. Etiopatogenie. Este o colecție de sânge hemolizat, încapsulată, care apare de regulă la vârstnici, la persoanele cu reducerea volumului cerebral și o creștere a spațiului subdural (alcoolism, epilepsie) ca urmare a unor traumatisme cranio-cerebrale minore sau aparent spontane prin „overdrainage” în hidrocefalie, coagulopatii, tratament anticoagulant (când frecvent apare bilateral).

Mecanismul de producere al acestor hematoame este controversat; mai probabil este vorba de transformarea unui hematom subdural subacut, care pe parcursul maturării se încapsulează cu o membrană inflamatorie ale cărei vase de neoformație pot constitui o sursă de sângerări repetate (fig. 6.10); modificările osmotice intracapsulare pot determina o migrare pasivă a lichidului în interiorul capsulei. Ruperea posttraumatică a membranei viscerale a hematomului permite pătrunderea lichidului în interiorul capsulei, creșterea în volum ducând la ruperea succesivă a altor vene cortico-durale.

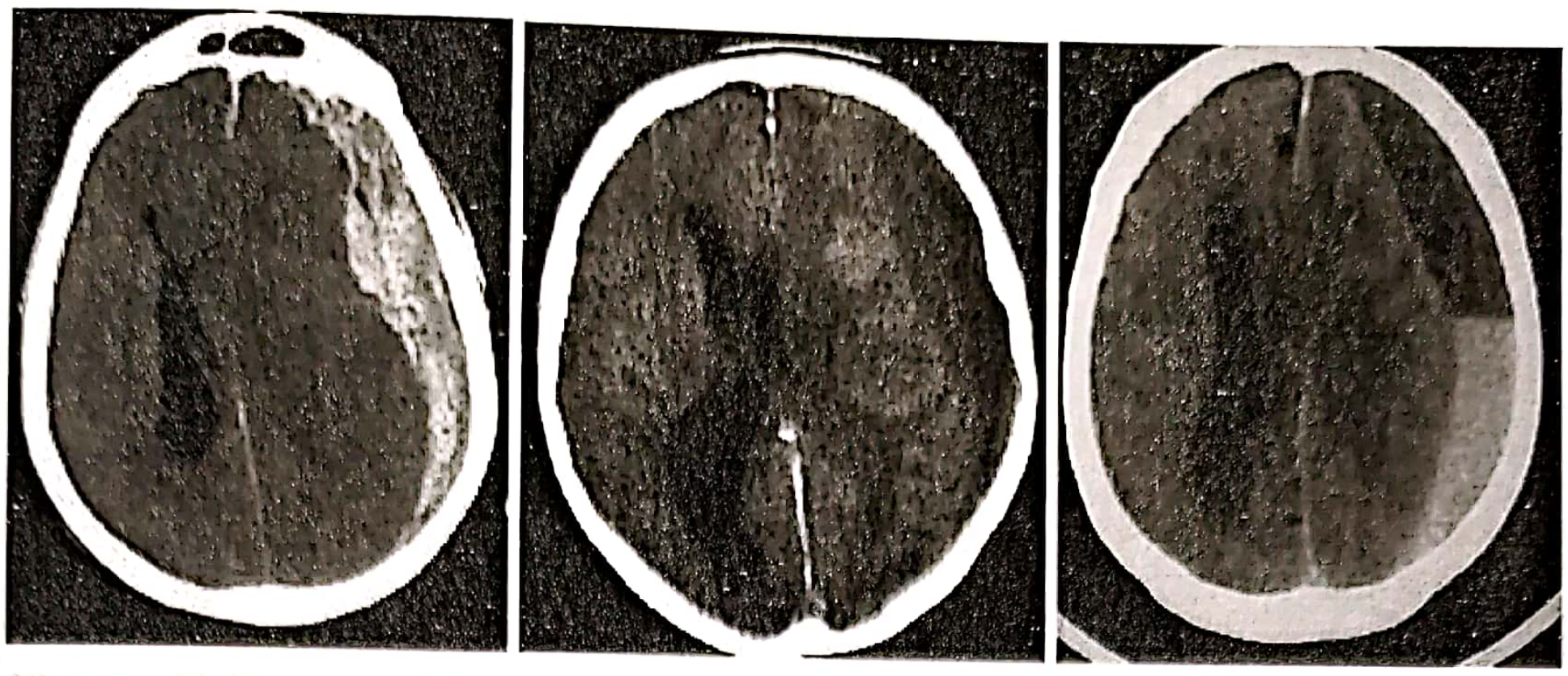

Figura 6.10. Examinări CT seriate prin care se evidențiază transformarea unui HSDA în HSDC.

Prezentarea clinică. Tabloul clinic este caracterizat de o evoluție lentă, progresivă, apărută la un interval de peste 2–3 săptămâni de la un traumatism cranio-cerebral minor; de multe ori bolnavul nu recunoaşte, înainte de tratamentul chirurgical, un TCC în antecedente; formele clinice sub care se poate prezenta un bolnav cu hematom subdural cronic poate îmbrăca diferite aspecte:

– *pseudotumoral* – caracterizat prin apariția şi dezvoltarea unui sindrom de HIC cu caracter progresiv, asociat cu semne de focar cu evoluție progresivă;

– *pseudodemențial* – în care tabloul clinic este dominat de tulburări psihice care se agravează rapid, unii bolnavi fiind inițial interpretați si tratați ca având demență presenilă;

– *oligosimptomatic* – în prim planul evoluției situându-se un singur simptom, cel mai frecvent fiind cefaleea, dar există nu puține cazuri în care pe primul plan se află un deficit motor cu caracter progresiv, tulburări de vorbire etc.

Diagnosticul imagistic. CT-scan indică o colecție hipodensă, care coafează de cele mai multe ori toată convexitatea cerebrală, având un important efect de masă; uneori în aceste colecții se pot distinge septe, alteori porțiunea occipitală poate fi mai hiperdensă, datorită depozitării hemosiderinei în poziție declivă.

Atitudinea terapeutică. Puținele cazuri descoperite incidental sau urmărite clinico-imagistic de la momentul traumatic la care tabloul clinic este oligosimptomatic, pot fi tratate conservator, existând şi o evoluție spre rezoluție a hematomului.

Tratamentul chirurgical este indicat cazurilor simptomatice. Tehnicile chirurgicale cele mai utilizate sunt gaura de trepan lărgită, evacuarea hematomului fiind facilitată de faptul că cheagul este hemolizat, lavajul cavității cu ser fiziologic şi drenaj extern, care se va menține cel puțin 48 ore pentru a împiedica refacerea colecției sau apariția unui pneumocefal sub presiune (acumularea aerului în cavitatea hematomului având efect compresiv). O altă tehnică este cea de aplicare a două găuri de trepan („Twin Burr holes"). În ultimul timp a fost introdus un sistem închis care utilizează o presiune negativă constantă (SEPS – *Subdural Evacuating Port System*) (fig. 6.11) pentru a permite evacuarea hematomului şi reexpansionarea creierului cu scăderea incidenței pneumocefalului [20].


1
Subdural Evacuating Port System (SEPS) attached and hematoma drained

Figura 6.11. Sistemul SEPS de evacuare a HSDC (imagini preluate de pe site-ul www.medtronic.com).

Deşi aparent este o intervenţie chirurgicală simplă ea nu este lipsită de ***complicaţii***, cea mai frecventă fiind persistenţa hematomului. Această complicaţie trebuie deosebită de persistenţa imagistică a unei colecţii subdurale care este prezentă la 4 zile postoperator în 94% din cazuri. Redeschiderea se impune doar în cazul persistenţei sau agravării tabloului neurologic. Alte complicaţii relativ frecvente sunt pneumocefalul sub presiune (fig. 6.12), empiemul subdural (favorizat de reintervenţia chirurgicală), crizele epileptice, hemoragia intracerebrală [21].

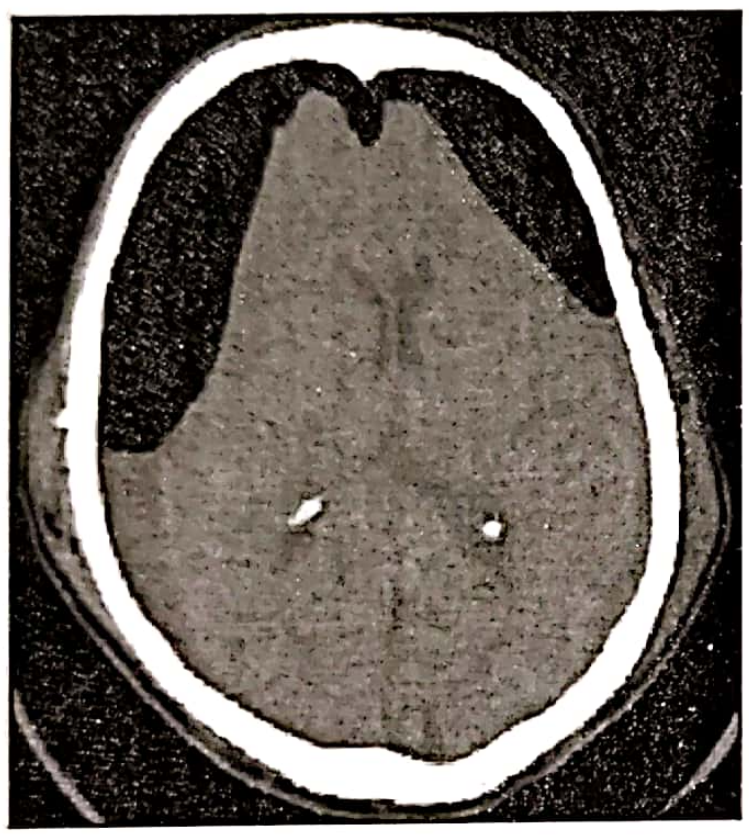

Figura 6.12. Pneumocefal postoperator la un caz de hematom subdural bilateral (semnul „muntelui Fiji").

Prognosticul este în general bun, până la 85% din cazuri bolnavul revenind la starea dinainte de apariţia hematomului. Mortalitatea postoperatorie (până la 30 de zile) este între 3,2–6,5%. Factorii care influenţează negativ prognosticul fiind un scor GCS sub 8 la internare, stare neurologică alterată, coagulopatia şi tratamentul anticoagulant [21].

Leziunile parenchimatoase posttraumatice

Definiţie. Epidemiologie. Traumatismele cranio-cerebrale produc, în special cele severe, leziuni la nivelul parenchimului cerebral. Din considerente de ordin didactic dar şi terapeutic, acestea au fost grupate în leziuni focale (hematomul intracerebral, hematomul intracerebral tardiv, contuzii, infarct) şi leziuni non-focale (edemul cerebral difuz, edem cerebral hemisferic, leziuni axonale difuze). Incidenţa lor este apreciată la 8,2% din totalul traumatismelor cranio-cerebrale şi până la o treime din TCCS, reprezentând cauza pentru 20% din intervenţiile chirurgicale [17]. În statistica noastră ele sunt prezente la 37% din bolnavii cu TCCS.

Prezentarea clinică. În leziunile focale tabloul clinic este dependent de localizarea leziunii/leziunilor. În general starea de conştienţă este alterată, majoritatea bolnavilor fiind în starea de comă. La bolnavii non-comatoşi apare frecvent o stare de agitaţie, sindromul confuziv fiind de regulă prezent, iar evoluţia spre agravare şi apariţia stării de comă apare de regulă în primele 24 de ore posttraumatic. Crizele epileptice nu sunt rare, apariţia lor putând determina precipitarea tabloului neurologic. În cazul leziunilor difuze de cele mai multe ori pacientul are starea de conştienţă profund alterată (GCS < 8), fără să existe semne evidente de lateralizare.

Diagnosticul imagistic. CT scan efectuat în urgenţă pune în evidenţă, în cazul leziunilor focale, leziuni hemoragice unice sau multiple de diferite dimensiuni. În cazul leziunilor difuze, imagistica poate fi iniţial neconcludentă. Este însă obligatorie reevaluarea imagistică a pacientului la interval de 6–8 ore, caz în care se poate remarca reducerea dimensiunilor ventriculilor, dispariţia cisternelor bazale, hernierea cerebrală transtentorială uni- sau bilaterală. În cazul leziunilor axonale difuze cea mai edificatoare examinare este IRM în secvenţe DWI. În cazul leziunilor focale, la examinarea seriată se pune de regulă în evidenţă expansiunea focarelor hemoragice, apariţia unora noi sau apariţia unor focare de infarctizare (fig. 6.13).

Atitudinea terapeutică. Măsurile terapeutice de primă instanţă în aceste cazuri sunt cele prezentate la capitolul Tratamentul TCCS în Secţia de Terapie Intensivă. În afară de cazurile la care se constată o agravare neurologică de două sau mai multe puncte, o scădere de la 4 la 3 a scorului GCS faţă de starea la internare sau existenţa semnelor de herniere cerebrală (anizocorie, pupile midriatice fixe) susţinute şi de o imagistică concordantă (hematom intracerebral cu volum de peste 30 ml, MLS peste 5 mm), în toate celelalte cazuri se impune o terapie intensivă energică (este recomandată monitorizarea PIC) şi o supraveghere clinico-imagistică atentă. O parte din leziunile focale sau difuze nu vor necesita tratament chirurgical, evoluţia fiind lent favorabilă cu tratamentul conservativ şi mai ales în timp.

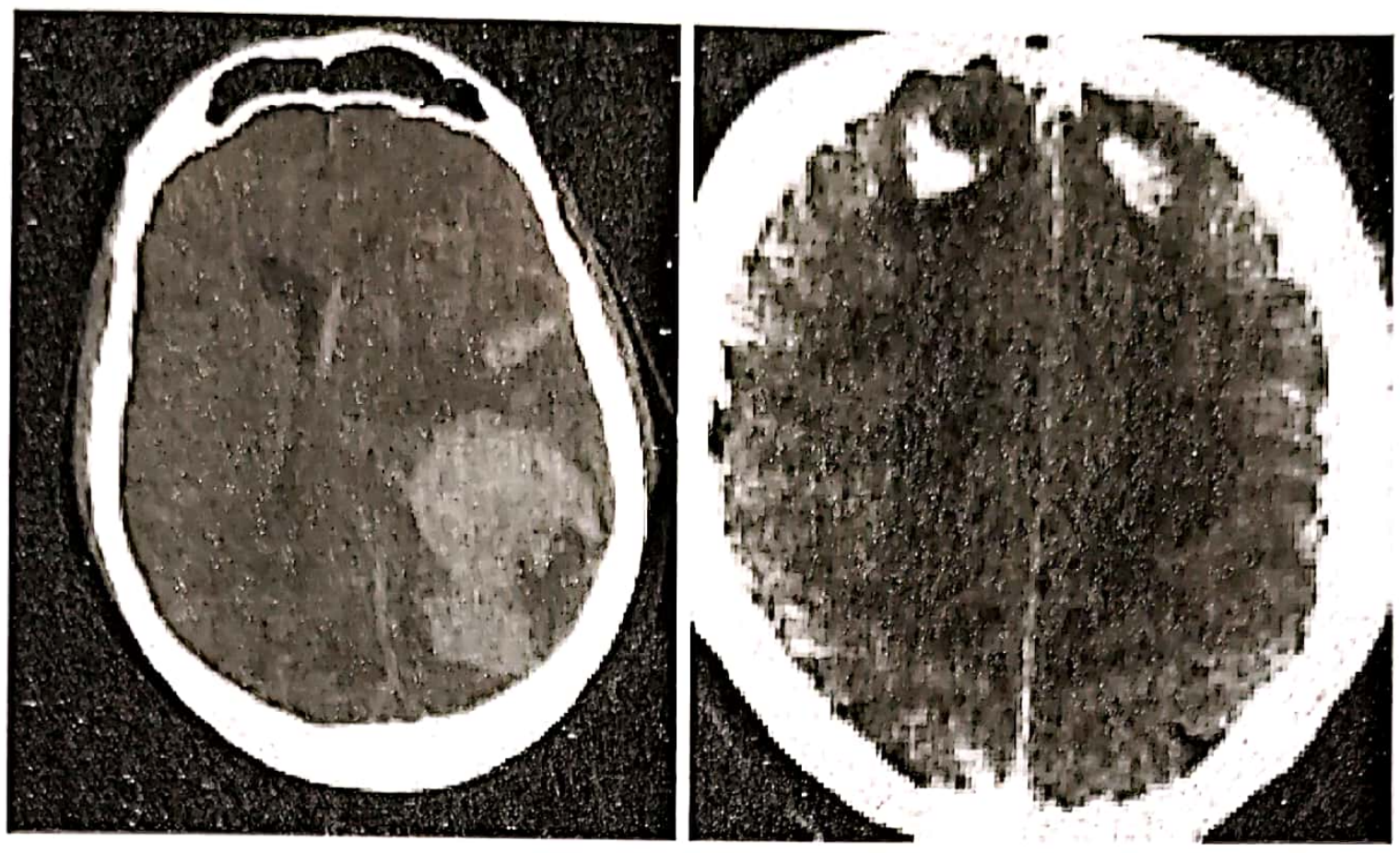

Figura 6.13. Leziuni focale posttraumatice la examinarea CT nativ.

Conform *Brain Trauma Foundation* [17], indicațiile tratamentului sunt următoarele:

– pacienții cu semne de agravare neurologică referabile leziunii tomografice, cu PIC refractară la tratament medicamentos, cu efect de masă pe examinările CT trebuie operați;

– pacienții cu scor GCS 6–8 cu leziuni frontale sau temporale mai mari de 20 ml, cu o deplasare a liniei mediane mai mare de 5 mm și/sau compresiunea cisternelor bazale vizibilă pe CT, precum și pacienții cu orice leziune mai mare de 50 ml trebuie tratați chirurgical;

– pacienții cu leziuni cerebrale fără răsunet neurologic, cu PIC controlabilă medicamentos și fără efect de masă semnificativ pe CT pot fi tratați conservativ cu urmărire clinico-imagistică seriată.

Tratamentul chirurgical în *leziunile focale* urmărește evacuarea hematomului pe o craniotomie largă, hemostază și plastie durală laxă pentru a asigura un spațiu suplimentar expansiunii cerebrale postoperatorii (fig. 6.14). În cazul în care intraoperator se constată absența relaxării cerebrale, recomandarea noastră este de a îndepărta voletul osos, eventual și lărgirea craniectomiei la o suprafață minimă de 6 cm^2, suprafața minimă la care craniectomia este eficientă în scăderea PIC.

În *leziunile difuze* cu o PIC refractară la tratamentul medicamentos, craniectomia bifrontală decompresivă în primele 48 de ore posttraumatic este recomandarea terapeutică optimă (fig. 6.15). În leziunile difuze cu PIC refractară la tratament și semne de herniere transtentorială unilaterală, recomandarea este de hemicraniectomie decompresivă (fig. 6.16) [17].

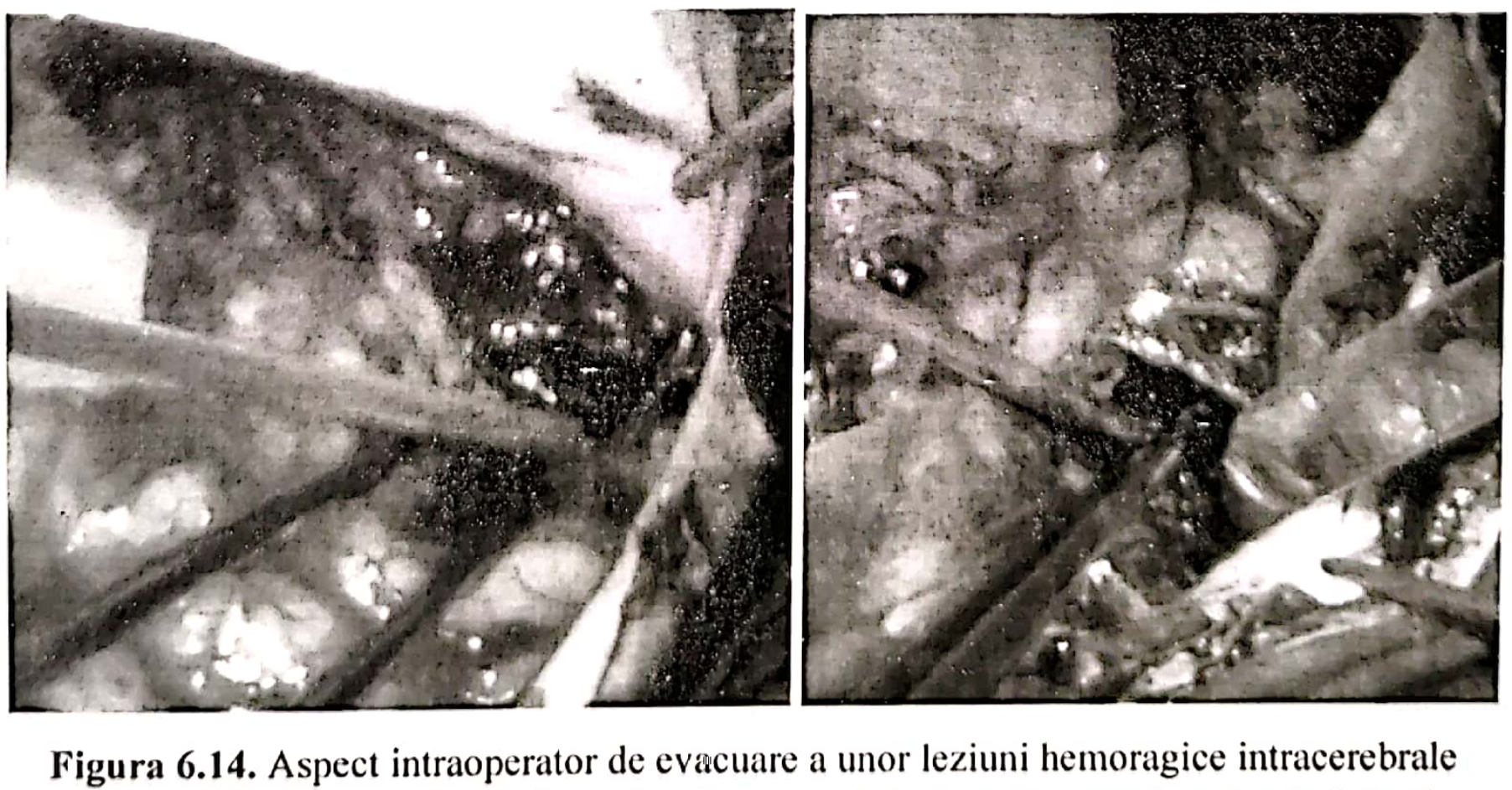

Figura 6.14. Aspect intraoperator de evacuare a unor leziuni hemoragice intracerebrale posttraumatice: în stânga, leziune de pol temporal, în dreapta, hematom fronto-lateral.

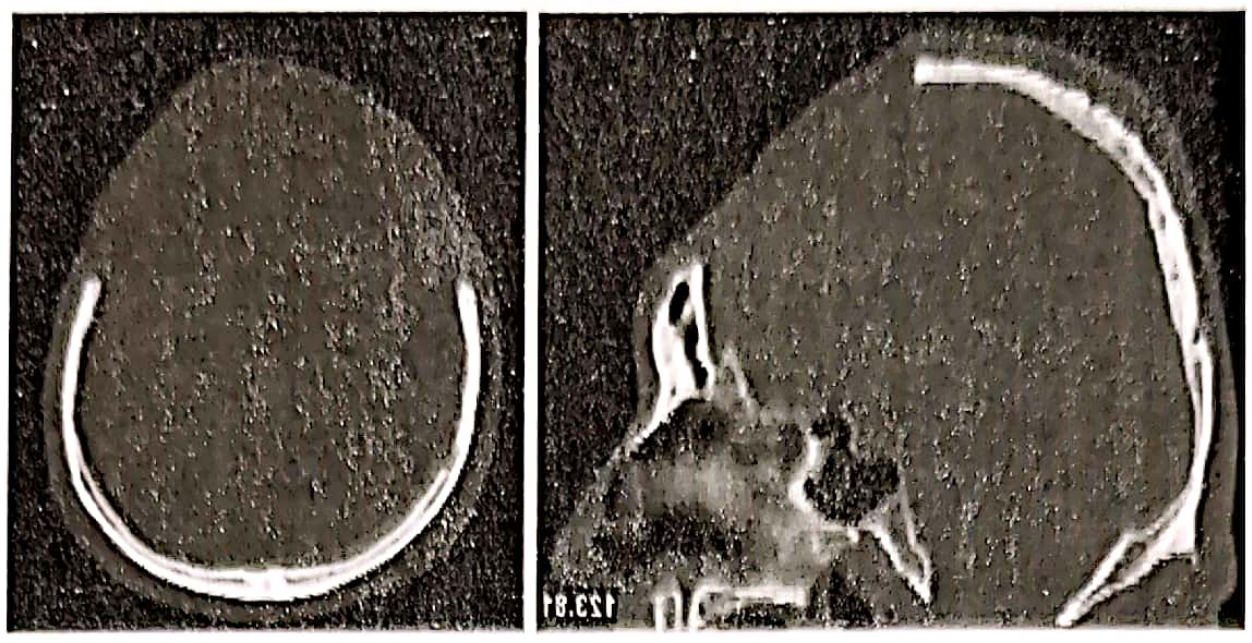

Figura 6.15. Craniectomie bifrontală decompresivă.

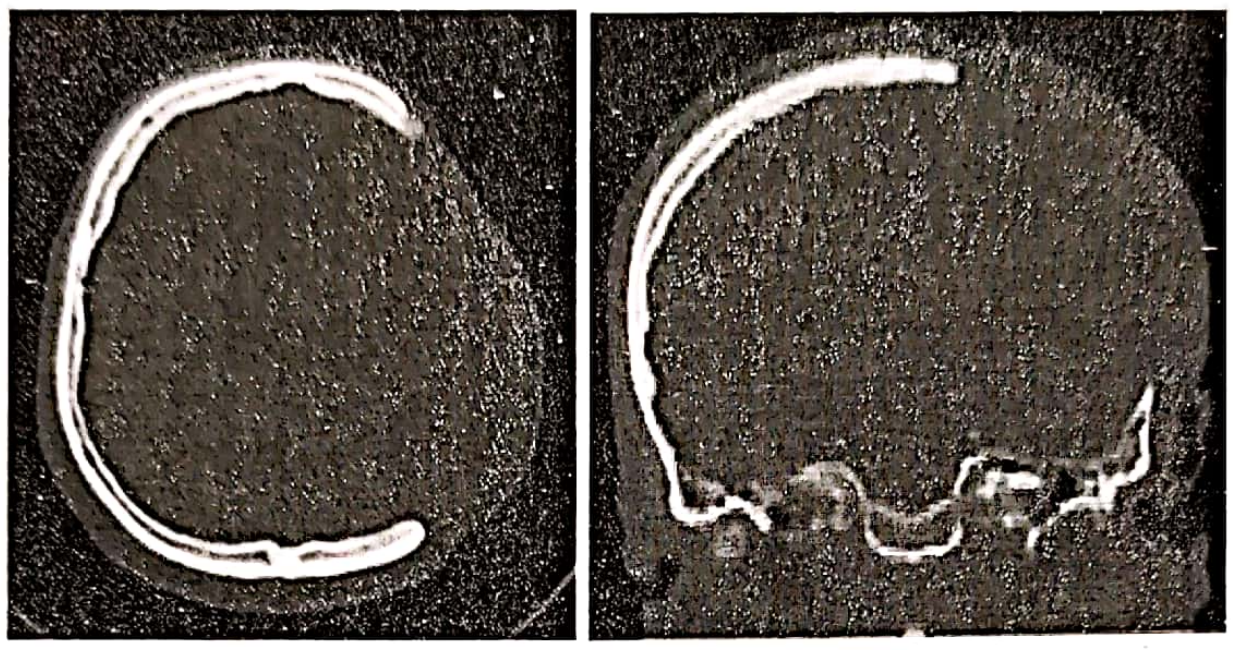

Figura 6.16. Hemicraniectomie decompresivă.

Rolul craniectomiei decompresive este subiect de dezbatere pe plan internațional. Pe de o parte este unanim recunoscut faptul că prin craniectomie decompresivă se produce o reducere dramatică a PIC (50,2 ± 16,6% reducere după craniectomie, la care se adaugă 15,7 ± 10,7% reducere suplimentară după deschiderea durei mater) cu consecințe imagistice (creşterea semnificativă a vizibilității cisternelor bazale, reducerea semnificativă a MLS). În ceea ce priveşte ameliorarea neurologică lucrurile sunt controversate. Rezultatele ultimului trial publicate pe tema rolului craniectomiei decompresive în tratamentul TCCS (studiul DECRA publicat în aprilie 2011 în *New England Journal of Medicine*) relevă faptul că lotul tratat chirurgical este corelat în mai mare măsură cu evoluție nefavorabilă [22], datorită faptului că decompresiunea poate agrava sau precipita edemul cerebral şi poate induce noi leziuni cerebrale. Criticile la adresa studiului DECRA nu au întârziat să apară, în special legate de criteriile de includere care au restrâns lotul studiat la o categorie considerată nereprezentativă. Mai mult, în lotul chirurgical au fost incluşi mai mulți pacienți cu midriază fixă areactivă, fapt ce predispune la o alterare semnificativă a rezultatelor la acest lot. În prezent se desfăşoară un alt trial (RESCUE icp) pe aceeaşi temă, la care însă criteriile de includere sunt mai largi, cuprinzând mai multe situații frecvent întâlnite în practica traumatologică. Majoritatea autorilor sunt însă de acord că efectele craniectomiei decompresive sunt mult mai benefice la copil, pe când la adultul de peste 50 de ani rezultatele nu sunt atât de încurajatoare [23].

Trebuie însă subliniat faptul că dincolo de efectele salvatoare ale craniectomiei decompresive, o suprafață a craniectomiei mai are de 10 cm^2 duce la apariția unei patologii specifice („sinking skin flap syndrome") datorată în principal faptului că pe o suprafață extinsă a cortexului presiunea intracraniană normală (10–15 mmHg) este înlocuită cu presiunea atmosferică (766 mmHg) la care se adaugă şi efectul gravitației. Ca urmare, se produc o serie de fenomene precum migrarea paradoxală a ventriculului lateral, fenomene de tamponadă cerebrală (tulburarea circulației LCR), scăderea presiunii de perfuzie cerebrală,care au evidente consecințe neurologice [24].

Acesta este motivul pentru care recomandăm ca îndată ce starea neurologică a pacientului a devenit stabilă, presiunea intracraninaă s-a stabilizat, iar local nu există fenomene inflamatorii sau infecţioase, să se recurgă la închiderea defectului osos prin cranioplastie.

Cranioplastia este indicată nu numai din punct de vedere estetic, ci şi ca măsură terapeutică. Indicațiile cranioplastiei sunt în linii generale următoarele:

– defectele osoase cu suprafaţă mai mare de 6 cm trebuie acoperite pentru că, alături de fenomenele prezentate mai sus, un traumatism la nivelul defectului osos poate avea consecinţe imprevizibile;

– efectul psihologic poate reprezenta o indicaţie indiferent de dimensiunile defectului osos;

– ameliorarea funcţiilor neurologice sugerează posibile efecte terapeutice ale cranioplastiei. Creşterea fluxului sangvin cerebral în emisferul ipsilateral defectului osos [25], precum şi în cel contralateral [26], ameliorările circulaţiei cerebrale fiind uneori corelate cu ameliorări neurologice la unii pacienţi [27], existând o strânsă corelaţie între tulburările cognitive şi fluxul cerebral sanguin în raport cu defectul osos [28].

Cranioplastia trebuie să redea cât mai fidel forma iniţială a capului, de aceea credem că metodele recent introduse în practica medicală prin crearea unui model tridimensional al plăcii de cranioplastie pe baza unei reconstrucţii tridimensionale a defectului osos, în pofida costului mai ridicat, reprezintă o soluţie terapeutică ce oferă cele mai promiţătoare rezultate (fig. 6.17) [29].

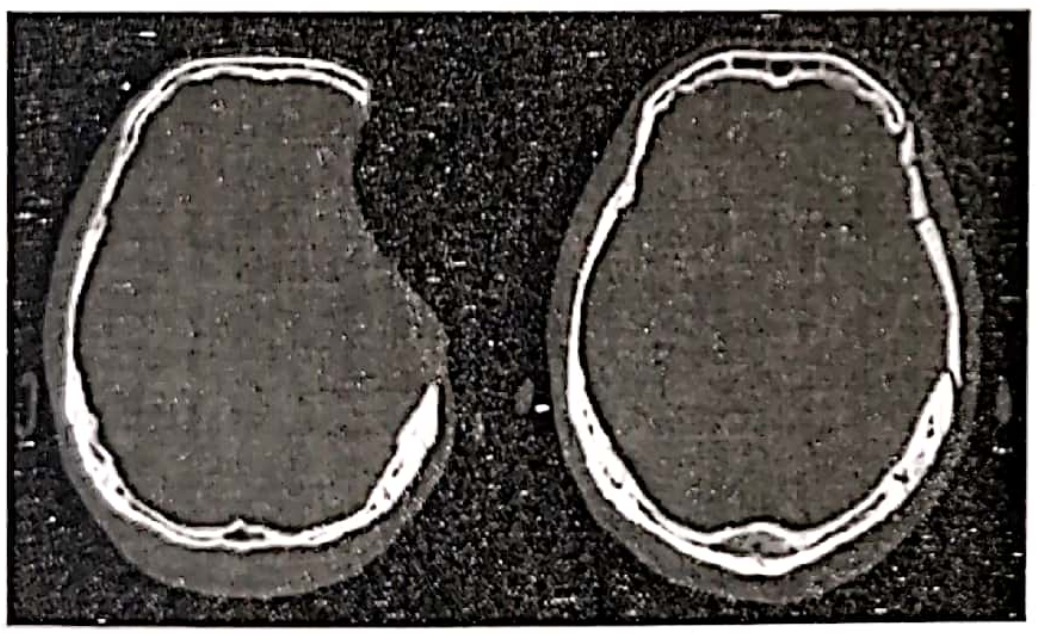

Figura 6.17. Cranioplastie prin metoda reconstrucţiei tridimensionale.

Prognosticul leziunilor parenchimatoase posttraumatice este dependent de prognosticul general al traumatismelor cerebrale (vârsta, scorul GCS la internare sau postresuscitare, prezenţa reacţiei pupilare, insuficienţa respiratorie, PIC, statusul cisternelor bazale sau ale ventriculului III), precum şi de o serie de alte variabile precum localizarea şi volumul hematomului (peste 30 ml prognostic mai rezervat), GCS in momentul CT-ului de control, cel mai redus GCS, severitatea edemului perilezional, *timing*-ul intervenţiei chirurgicale, deteriorarea neurologică preoperatorie, edem cerebral emisferic sau concomitenţa unui hematom subdural [17].

Leziunile traumatice din fosa posterioară

Epidemiologie, etiopatogenie. Leziunile traumatice la nivelul fosei posterioare sunt rare (mai puţin de 3% din totalul traumatismelor craniocerebrale), cele mai multe fiind reprezentate de hematoame extradurale, doar o mică parte fiind reprezentate de hematoame subdurale sau intracerebeloase. Gravitatea lor însă este mare pentru că dezvoltându-se în spaţiul limitat al fosei posterioare aceste leziuni produc rapid compresiune asupra trunchiului cerebral.

Diagnosticul imagistic. Examenul CT de urgenţă pune în evidenţă leziunea situată în fosa posterioară, placată la calotă (HED – fig. 6.18) sau intraparenchimatoasă, precum şi efectele ei asupra ventriculului IV şi /sau cisternelor bazale.

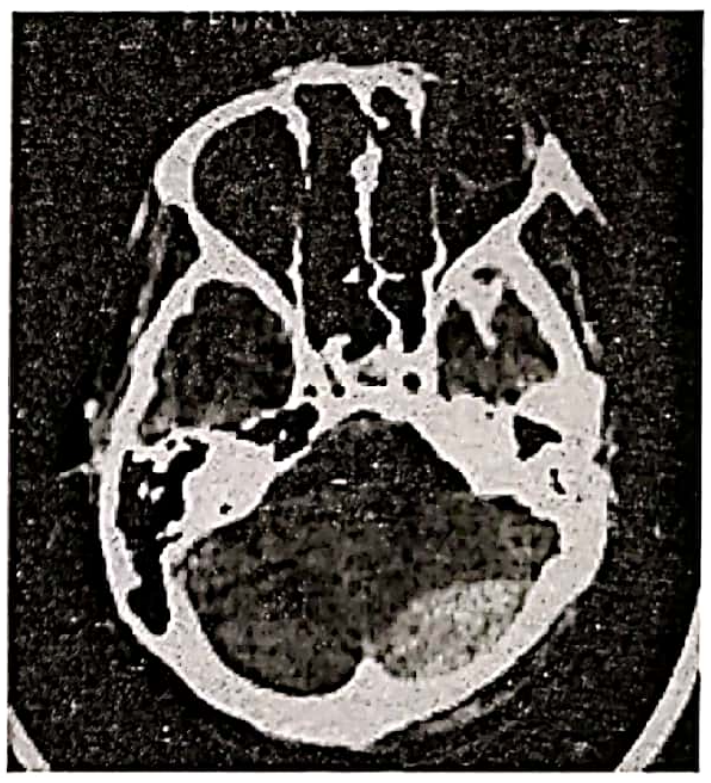

Figura 6.18. Examinare CT nativ care evidenţiază un HED de fosă posterioară.

Tratamentul chirurgical este indicat ori de câte ori tabloul clinic prezintă semne atribuibile leziunii, iar pe examinarea CT se constată efect de masă: compresiune, distorsiune, deplasare a ventriculului IV, compresiunea sau absenţa cisternelor bazale, hidrocefalie obstructivă. În aceste condiţii tratamentul chirurgical este recomandabil să fie efectuat cât mai curând posibil [17], prin craniectomie suboccipitală.

Prognosticul depinde de o serie de factori dintre care cei mai importanţi sunt scorul GCS la internare şi înainte de operaţie: 95% rezultate favorabile la scor GCS ≥ 8, respectiv 85% rezultate nefavorabile la scor sub 8. Alţi factori care influenţează negativ prognosticul sunt extensia supratentorială a leziunii, localizarea leziunii (intraparenchimatoasă sau extraaxială, linia mediană sau lateral), prezenţa hidrocefaliei [17].

Fracturile depresive

Definiție. Epidemiologie. Prezența unei fracturi craniene este asociată cu o incidență crescută a leziunilor intracraniene, a deficitului neurologic și un prognostic mai slab. Fractura denivelată este caracterizată prin deplasarea uneia dintre marginile fracturii (eschile) pe o distanță egală cel puțin cu grosimea calotei la nivelul focarului de fractură. Fracturile denivelate pot fi *extruzive* (fragmentele osoase sunt proiectate deasupra planului calotei craniene) sau *intruzive* (fragmentele osoase sunt deplasate sub planul calotei craniene) (fig. 6.19). Fractura denivelată intruzivă este frecvent denumită „fractură cu înfundare” [1]. Fracturile craniene depresive pot complica pana la 6% din traumatismele cranio-cerebrale, având un rol semnificativ în ceea ce privește mortalitatea și morbiditatea [30].

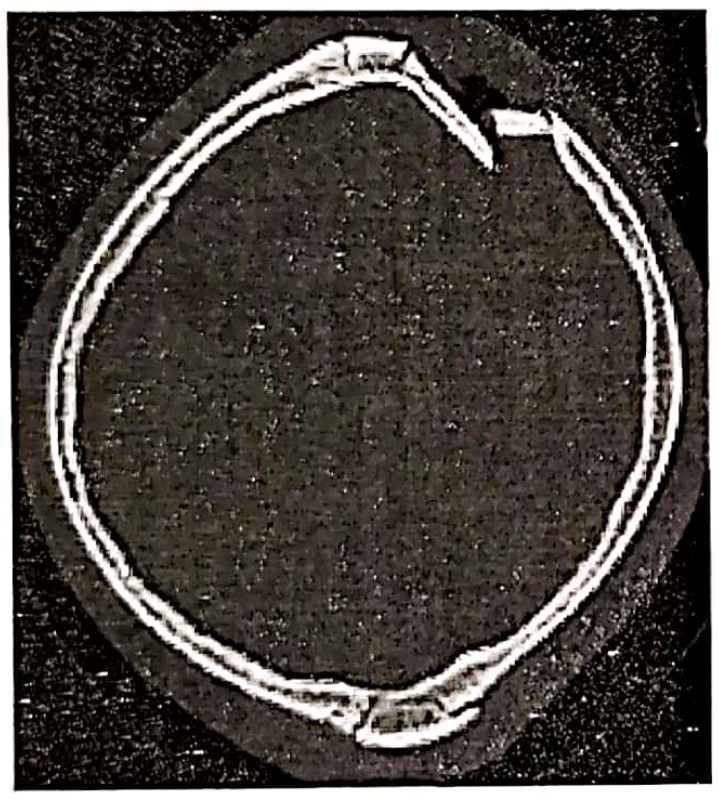

Figura 6.19. Examinare CT în fereastră de os care evidențiază o fractură intruzivă frontală stângă.

Diagnosticul imagistic poate fi pus și pe radiografia simplă, care însă nu evidențiază leziunile subiacente fracturii,dar examinarea de elecție este CT cu fereastră de os, eventual cu reconstrucție tridimensională.

Atitudinea terapeutică. Tratamentul poate fi chirurgical sau conservativ. Criteriile pentru tratamentul chirurgical al fracturilor depresive sunt:

– pacienții care prezintă fractură cu înfundare > 8–10 mm și produc comprimarea parenchimului cerebral cu simptomatologia neurologică specifică regiunii;

– prezența fistulei LCR, cel mai frecvent rinolicvoree, prin interesarea sinusului frontal;

– fractura depresivă deschisă (plaga cranio-cerebrală);

– motive cosmetice.

Tratamentul chirurgical are multiple obiective: debridarea plăgii craniene, eliminarea corpilor străini, îndepărtarea fragmentelor osoase care comprimă creierul sau lezează dura mater, repunerea fragmentelor osoase la nivelul tabliei interne, iar refacerea defectului osos cranian se realizează, dacă este posibil, prin rearanjarea fragmentelor fracturate sau se efectuează cranioplastie. Profilaxia infecțioasă trebuie administrată în special în fracturile deschise.

Tratamentul conservativ este rezervat pacienților care nu prezintă semne clinice evidente sau radiologice de lezare a durei mater, hematom intra-cranian semnificativ, denivelare intruzivă mai > 8–10 mm, interesarea sinusului frontal, plagă infectată sau defect cosmetic [17].

Fistulele posttraumatice

Definiție. Etiopatogenie. În unele situații, pe lângă fractură, procesul traumatic poate produce și dilacerarea durei mater și arahnoidei supraiacente, realizând o comunicare a spațiului subarahnoidian cu mediul exterior. Acest tip de mecanism generează apariția fistulelor de lichid cefalorahidian (LCR) și posibilitatea contaminării LCR-ului de către mediul septic al sinusurilor paranazale, celulelor mastoidiene sau a structurilor anatomice ale urechii medii, cu apariția meningitei posttraumatice.

Fracturile porțiunii orbitale a osului frontal, ale sfenoidului, dar mai frecvent ale lamei ciuruite ale etmoidului pot genera fistule de LCR nazale producând *rinolicvoree.* Fractura peretelui posterior al sinusului frontal cu dilacerare duro-arahnoidiană subiacentă poate produce rinolicvoree determinată de scurgerea LCR-ului prin ductul fronto-nazal.

Când o fractură de stâncă temporală este acompaniată de dilacerare duro-arahnoidiană supraiacentă și perforarea membranei timpanice ipsilaterale apare fistula de LCR otică – *otolicvoree.* În unele situații de fracturi ale stâncii temporale, LCR-ul poate pătrunde la nivelul urechii medii și să se exteriorizeze, dacă membrana timpanică este normală, prin trompa lui Eustachio (care se deschide la nivelul nazofaringelui) bucal (orolicvoree) sau nazal [1].

Diagnosticul fistulelor este atât clinic, endoscopic, biochimic (determinarea β2 transferinei în secreția nazală, determinarea β-trace proteinei în secreția nazală), fluoroscopic (injectarea intratecală de fluoresceină și vizualizarea endoscopică directă a fistulei) și imagistic [31]. Exteriorizarea lichidului la nivelul narinelor sau conductului auditiv extern poate fi mascată de prezența epistaxisului sau a unei otoragii. În aceste cazuri diagnosticul diferențial poate fi pus printr-o simplă manoperă de tamponare cu o compresă albă: apariția unui halou în jurul petei de sânge indică prezența licvoreei. Fistulele apărute tardiv după traumatism sunt descrise de pacient ca o senzație de lichid sărat, iar o manevră Valsalva moderată sau așezarea pacientului aplecat înainte va permite exteriorizarea LCR la nivelul narinelor.

Diagnosticul imagistic poate fi pus pe examinarea CT care pune în evidență discontinuitatea la nivelul bazei craniului, prezența de aer intracranian, nivel hidroaeric în sinusul sfenoidal. O metodă mai puțin utilizată în prezent de punere în evidență directă a fistulei este injectarea de substanță radioopacă hidrosolubilă intrarahidian și efectuarea unei cisternografii CT. Informații suplimentare în cazurile de dubiu pot fi obținute prin examinarea IRM în secvențele T2 și IRM cisternografie (CISS) (fig. 6.20) [32].

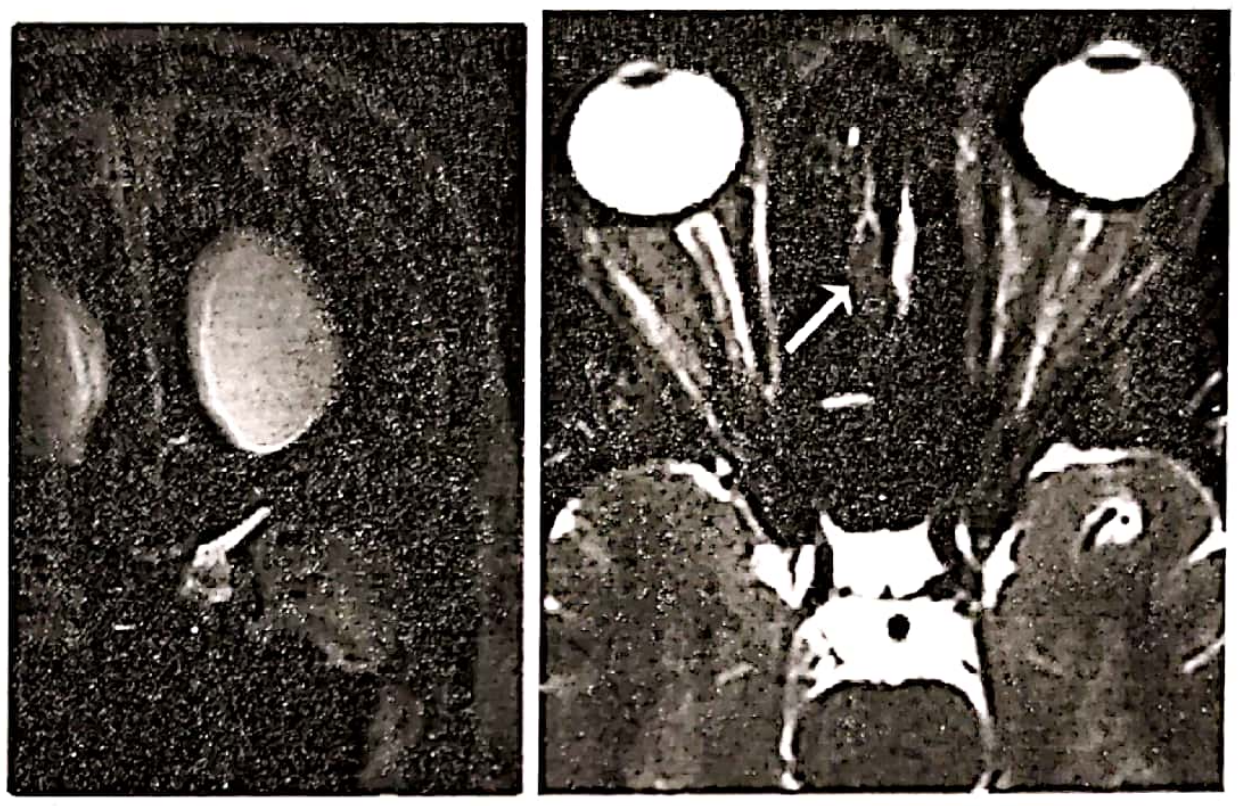

Figura 6.20. Examinare RMN T2 care pune în evidență o fistulă lcr cranio-nazală.

Atitudinea terapeutică. Tratamentul fistulelor LCR posttraumatice poate fi conservativ sau chirurgical.

Antibioterapia profilactică este controversată, deoarece nu există o diferență semnificativă în apariția meningitei la pacienții tratați față de cei netratați cu antibiotice, în plus există posibilitatea dezvoltării tulpinilor rezistente [33].

Tratamentul conservativ este prima opțiune și presupune repausul la pat, evitarea manevrelor Valsalva, drenaj lombar intermitent, ± antibioterapia profilactică (dar nu mai mult de trei zile pentru a preveni selectarea tulpinilor rezistente). În ceea ce privește durata maximă a tratamentului conservativ nu există uniformitate de opinii, dar în experiența noastră fistulele ce persistă 7–10 zile nu au șansă de închidere spontană. Marea majoritate a fistulelor se închid spontan în acest interval de timp, prognosticul fiind mai rezervat în privința fistulelor cranio-nazale, doar 1–2% dintre pacienți necesitând intervenții chirurgicale.

Tratamentul chirurgical se va efectua *precoce* în condițiile existenței unei plăgi cranio-cerebrale, al asocierii cu un hematom ce necesită evacuare imediată, asocierii cu fractură de masiv facial, al meningitei, existenței unui pneumatocel masiv intradural, exteriorizării țesutului cerebral, fractura intruzivă.

Tratamentul chirurgical se va efectua *electiv* dacă fistula persistă peste două săptămâni, în pofida tratamentului conservator, fistule redeschise la distanță de traumatism deoarece au potențial mare de recurență și fistule recurente complicate de meningite.

Principalele metode chirurgicale de tratament sunt reprezentate de:

– *Abordul intracranian* (extradural sau intradural) permite vizualizarea directă a fistulei și tratamentul leziunilor asociate. Accesul este mai dificil spre sinusul sfenoidal și presupune o retracție mai mare a creierului, rata de succes a închiderii fistulelor fiind de 50–73%. În principiu se urmărește identificarea și plastia defectului dural cu periost, grăsime sau mușchi, utilizarea de adezivi tisulari (Tissucol) crescând mult rata de succes a acestor intervenții. Obișnuit protejăm plastia durală prin introducerea unui cateter de drenaj lombar care este menținut maximum 5 zile postoperator. Procedura poate fi insoțită de complicații ca: anosmia, hemoragia, edemul cerebral, crizele epileptice, sindromul frontal, tulburarile de memorie, osteomielita de volet.

– *Abordul transnazal endoscopic* permite accesul şi la leziuni situate mai posterior, însă recomandarea este de a se aplica la leziuni de mici dimensiuni foarte precis localizate [33]. Tehnicile presupun identificarea fistulei şi acoperire cu: grefe autologe, gel de fibrină, gelfoam sau, în funcţie de mărimea defectului osos, hidroxiapatita, rata de succes a închiderii fistulelor fiind de 85–90%. Are avantajul că permite reintervenţii facile în caz de recidive. Este recomandabilă aplicarea unui drenaj lombar intermitent, timp de 3–5 zile, pentru scăderea presiunii intracraniene. Cele mai frecvente complicaţii sunt recidiva, meningita, abcese, hematoame, anosmie, cefalee cronică.

În ceea ce priveşte tratamentul **fistulei otice**, peste 95% din fistule se închid spontan în primele 7 zile, doar 1–2% din pacienţi necesită intervenţii chirurgicale

Tratamentul chirurgical se efectuează prin abord subtemporal, abord translabirintic sau abord transmastoidian, alegerea tipului de abord fiind dependentă de localizarea defectului dural şi experienţa chirurgului. În experienţa noastră în foarte puţine cazuri care au necesitat tratament chirurgical am utilizat cu succes în toate cazurile abordul subtemporal extradural, plastia cu periost, obliterarea cu ceară betadinată a fracturii de la nivelul stâncii, drenaj lombar intermitent.

Prognosticul. Tratamentul cu succes al fistulelor LCS depinde de istoricul pacientului şi certificarea biochimică a pierderii lichidiene. Intervenţia chirurgicală, atunci când este necesară, trebuie să fie efectuată cu morbiditate minimă, printr-o tehnică intraoperatorie meticuloasă. Rata de succes atinge 90% atunci când pacienţii şi abordul chirurgical sunt selecţionaţi atent [34].

TCC penetrante şi prin împuşcare

Definiţie, epidemiologie. Traumatismele prin împuşcare sunt încă o raritate în patologia cranio-cerebrală pe teritoriul ţării, cele mai multe fiind rezultatul unor accidente de vânătoare sau tentative de suicid. Predomină însă accidentele de muncă prin explozie, fragmentări de piatră de polizor, introducerea voluntară de cuie în calotă la persoane aflate în detenţie (fig. 6.21). Oricum, acestea reprezintă în jur de 2% din totalul traumatismelor cranio-cerebrale în statistica noastră. În ceea ce priveşte plăgile prin împuşcare, literatura americană deţine prioritatea mondială atât în ceea ce priveşte condiţiile civile cât şi militare. Conform datelor din literatură, decesele prin împuşcare, în condiţii de pace, în anul 2007, au fost de 37 000, cu un număr mult mai mare de leziuni severe dar fără deces [35]. Îngrijorător este şi faptul că se constată o creştere a incidenţei plăgilor prin împuşcare la vârsta pediatrică, afectând cu mare majoritate sexul masculin (87%) şi populaţia afro-americană (72%) [36]. Fracturile craniene prin împuşcare prezintă unele aspecte specifice de care trebuie ţinut cont: orificiul de intrare este mai mic decât cel de ieşire, iar tăblia internă de la nivelul orificiului de intrare este fragmentată pe o arie mai extinsă decât tăblia externă, fragmentele fiind de regulă dispersate în masa cerebrală. Dimensiunile, caracterul leziunii, gradul de distrugere depind în mare măsură de tipul de proiectil, de arma folosită şi de distanţa de la care s-a tras [2,37].

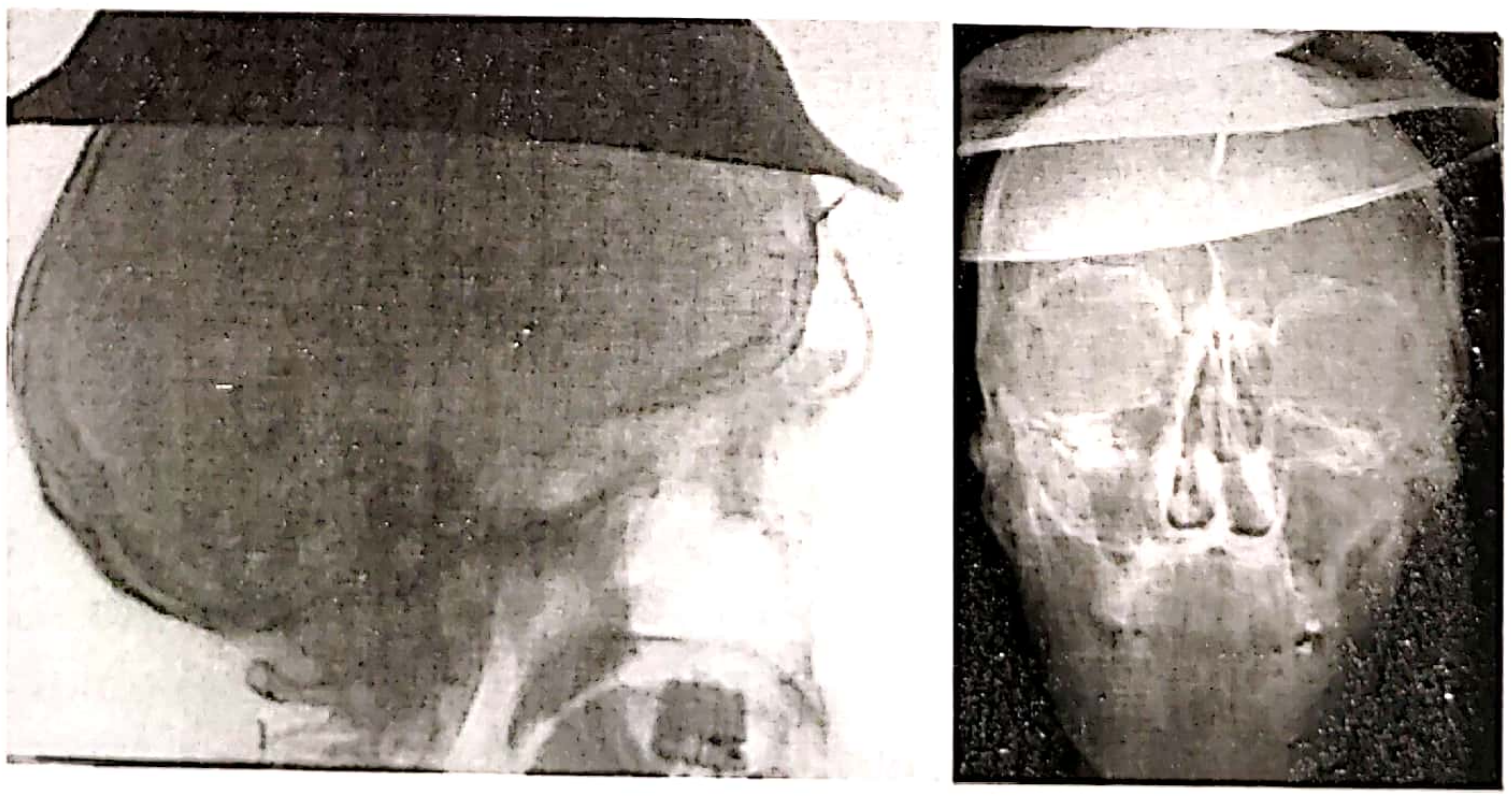

Figura 6.21. Radiografie simplă într-un caz de autoflagerare: pacientul şi-a fixat o farfurie de metal cu un cui ce se opreşte la tăblia internă a osului frontal (arhiva clinicii).

Prezentarea clinică este dependentă de gravitatea leziunii cerebrale. De cele mai multe ori pacientul este în comă profundă, prezenând semnele locale de plagă penetrantă.

Diagnosticul imagistic în urgență este stabilit prin CT care evidențiază leziunea cerebrală, iar în fereastra de os pune în evidență gradul de dispersie a fragmentelor de os și de proiectil, proiectilul sau corpul străin restant intracranian sau orificiul de ieșire (fig. 6.22) [38].

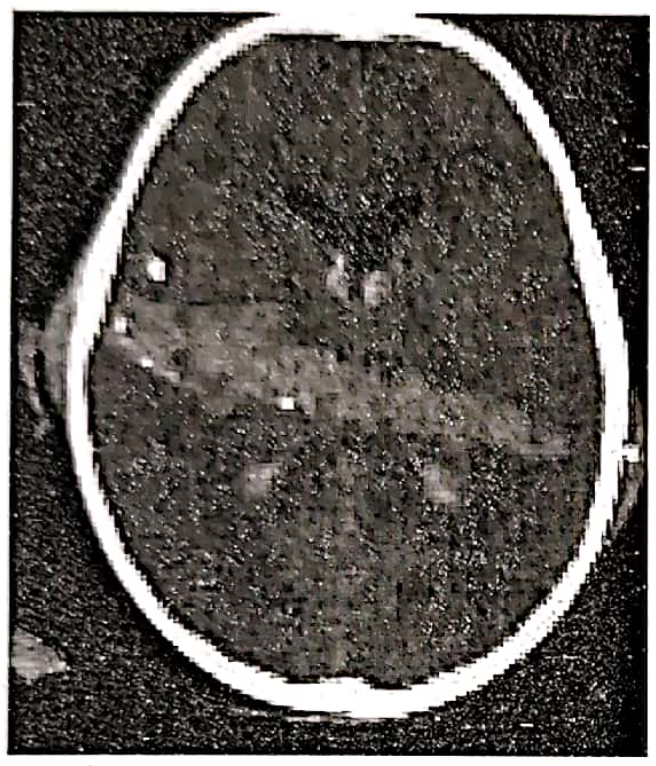

Figura 6.22. Examinare CT la un caz cu plagă cranio-cerebrală transfixiantă produsă prin împușcare (imagine preluată de pe www.trauma.org [38]).

Atitudinea terapeutică. Principiile tratamentului chirurgical trebuie să fie îndreptate spre prevenirea leziunilor secundare datorate presiunii intracraniene crescute, a infecțiilor și ischemiei. Obiectivele neurochirurgicale sunt reprezentate de decompresia cerebrală, reducerea presiunii intracraniene, refacerea continuității anatomice și obținerea hemostazei.

Recomandări chirurgicale pentru TCC penetrante:

– se va evita utilizarea orificiului de intrare/ieșire atunci când se incizează scalpul;

– se identifică leziunile globale sau locale și se practică o craniectomie decompresivă largă;

– cura focarelor de fractură de la nivel cranio-facial și sutura etanșă a durei mater cu substituenți;

– se efectuează debridare conservativă pe calea traiectoriei și a fragmentelor înglobate;

– se va lua în considerare efectuarea intraoperatorie a unei angiografii cerebrale la pacienții care prezintă leziuni penetrante combinate (gât, creier).

Obliterarea timpurie a cisternelor bazale, edemul cerebral difuz, deplasarea liniei mediane neexplicate prin efectul de masă, indică o leziune difuză cu un rol mai puțin clar al intervenției neurochirurgicale.

Îndepărtarea fragmentelor profunde **nu se efectuează** datorită prejudiciului produs prin disecția traiectoriei. Se îndepărtează doar fragmentele superficiale care sunt pe suprafața corticală sau cele care pot fi dislocate ușor. Îndepărtarea ulterioară a fragmentelor osoase se realizează numai dacă există un fragment migrator, contribuie la formarea unui abces, există o compresiune vasculară sau obstrucție ventriculară cu apariția hidrocefaliei [18].

Prognosticul. Un număr mare de pacienți cu traumatisme cranio-cerebrale penetrante decedează la locul impactului sau în timpul transportului către unitatea de urgență. Pacienții care ajung în viață la spital prezintă mortalitate de 60%. În jur de 20% din toți pacienții vor avea un rezultat satisfăcător. Aproximativ jumătate din pacienții care prezintă un GCS cuprins între 9 și 15 la internare vor avea un rezultat neurologic satisfăcător [17].

CONCLUZII

– Impactul pe care îl are neurochirurgul este enorm, pacientul cu traumatism cranio-cerebral este înainte de toate un pacient neurochirurgical;

– De rapiditatea și „agresivitatea" cu care este aplicat tratamentul complex depinde în mare măsură evoluția pacientului;

– Tomografia computerizată reprezintă principalul instrument imagistic în diagnosticul TCC;

– Majoritatea leziunilor sunt evolutive, astfel că prima examinare CT nu este suficientă;

– Indicația chirugicală este dictată în primul rând de statusul neurologic al pacientului „operăm bolnavi, nu imagini!";

– Literatura de specialitate ne oferă principiile despre cum am putea să acționăm, dar acestea sunt doar recomandări;

– Recomandările pot fi urmate dar ele trebuie adecvate la numeroși factori între care gândirea neurochirurgicală este un factor predominant.

BIBLIOGRAFIE

1. Ciurea AV, Davidescu HB. Traumatismele cranio-cerebrale, Tratat de Neurochirurgie, vol. I, Edit. Medicală, București, 2010; p. 161–162; 168–170; 176; 180.
2. Florian I.Șt. Neurochirurgie, Edit. Didactică Universitară „Iuliu Hatieganu", Cluj-Napoca, 2003; p. 34; 40–52; 55; 58; 64–65.

3. Greenberg M. Handbook of Neurosurgery, Greenberg Graphics, Inc., Lakeland, Florida, Sixth Edition, 2006; p. 637–638.
4. Bullok MR, PovlishoK JT (eds): Guidelines for the management of severe traumatic brain injury. J. Brain Trauma Foundation; American Association of Neurological Surgeons; Congress of Neurological Surgeons; Joint Section on Neurotrauma and Critical Care, AANS/CNS. Neurotrauma. 2007; 24 Suppl. 1: S77–82.
5. Maas A, Menon D, Lingsma H, Pineda J, Sandel EM, Manley GT. Reorientation of clinical research in traumatic brain injury: report of a international workshop on comparative effectiveness research. J Neurotrauma 2011.
6. Maas A, Menon D. Traumatic brain injury: rethinking ideas and approaches, www.thelancet.com/neurology, vol. 11. January 2012.
7. Takagi H, Saito T, Kitahara T, *et al.* The mechanism of the ICP reducing effect of mannitol. Berlin: Springer-Verlag; 1993: 729–33.
8. Gasco J, Sendra J, Lim J, Ng I. Linear correlation between stable intracranial pressure decrease and regional cerebral oxygenation improvement following mannitol administration in severe acute head injury patients. Acta Neurochir Suppl. 2005; 95: 73–7.
9. Clifton GL, Coffey CS, Fourwinds S, Zygun D, Valadka A, Smith KR Jr, *et al.* Early induction of hypothermia for evacuated intracranial hematomas: a post hoc analysis of two clinical trials. J Neurosurg. Jul. 27, 2012.
10. Wilkins RH, Rengachary SS. Neurosurgery. 2nd ed. New York: McGraw Hill; 1996: 2603–2720.
11. Rangel-Castillo L, Robertson CS. Management of intracranial hypertension. Crit Care Clin. Oct. 2006; 22(4): 713–32.
12. Muizelaar JP, Marmarou A, Ward JD, Kontos HA, Choi SC, Becker DP, *et al.* Adverse effects of prolonged hyperventilation in patients with severe head injury: a randomized clinical trial. J Neurosurg. Nov. 1991; 75(5): 731–9.
13. Winter JP, Plummer D, Bottini A, Rockswold GR, Ray D. Early fresh frozen plasma prophylaxis of abnormal coagulation parameters in the severely head-injured patient is not effective. Ann Emerg Med. May 1989; 18(5): 553–5.
14. Hawryluk GW, Cusimano MD. The role of recombinant activated factor VII in neurosurgery: hope or hype? J Neurosurg. Dec. 2006; 105(6): 859–68.
15. Aledort LM. Off-label use of recombinant activated factor VII – safe or not safe? N Engl J Med. Nov. 4 2010; 363(19): 1853–4.
16. Thompson HJ, Tkacs NC, Saatman KE, Raghupathi R, McIntosh TK. Hyperthermia following traumatic brain injury: a critical evaluation. Neurobiol Dis. Apr. 2003; 12(3): 163–73.
17. Bullock MR *et al.* Guidelines for Surgical management of TBI Neurosurgery. Volume 58, number 3, March 2006. Supplement S2.
18. Fessler G. Richard, Sekhar N. Laligam-Atlas of Neurosurgical Techniques, Thieme, 2007; p. 908; p. 932–934.
19. www.medtronic.com: SEPS – Subdural Evacuating Port System.
20. Kenning TJ, Dalfino JC, German JW, Drazin D, Adamo MA. Analysis of the subdural evacuating port system for the treatment of subacute and chronic subdural hematomas. J Neurosurg. Nov. 2010; 113(5): 1004–10.
21. Cenic A, Bhandari M, Reddy K. Management of chronic subdural hematoma: a national survey and literature review. Can J Neurol Sci. Nov. 2005; 32(4): 501–6.
22. Cooper JD, Rosenfeld JV *et al.* Decompressive Craniectomy in Diffuse Traumatic Brain Injury. N Engl J Med, 2011; 364: 1493–502.
23. Taylor A, Butt W, Rosenfeld J, Shann F, Ditchfield M, Lewis E, *et al.* A randomized trial of very early decompressive craniectomy in children with traumatic brain injury and sustained intracranial hypertension. Childs Nerv Syst. Feb. 2001; 17(3): 154–62.
24. Akins PT, Guppy KH. Sinking Skin Flaps, Paradoxical Herniation, and External Brain Tamponade: A Review of Decompressive Craniectomy Management; Neurocrit Care (2008) 9: 269–276.
25. Erdogan E, Düz B, Kocaoglu M, Izci Y, Sirin S, Timurkaynak E. The effect of cranioplasty on cerebral hemodynamics: Evaluation with transcranial doppler sonography. Neurol India 2003;51: 479–81.
26. S. Sakamoto *et al.* CT perfusion imaging in the syndrome of the sinking skin flap before and after cranioplasty/ Clinical Neurology and Neurosurgery 108 (2006) 583–585.
27. Richaud J, Boetto S, Guell A, Lazorthes Y. Incidence des cranioplasties sur la function neurologique et le débit sanguine cérébral. Neurochirurgie 1985; 31: 183–8.
28. Agner, M *et al.* Neurocognitive Assessment Before and after Cranioplasty; Acta Neurochir (2002) 144: 1033–1040.
29. Rotaru H, Stan H, Florian I.Şt, Schumacher R, Park YT, Kim SG, Chezan H, Balc N, Baciut MJ; Cranioplasty with custom-made implants: analyzing the cases of 10 patients. Oral Maxillofac Surg. Feb. 2012; 70(2): e169–76.
30. Tseng WC; Shih HM; Su YC; Chen HW; Hsiao KY; Chen IC. The association between skull bone fractures and outcomes in patients with severe traumatic brain injury. J Trauma. 2011; 71(6): 1611–4; discussion 1614.
31. Sarafoleanu C. Fistulele LCR ale rinobazei aspecte diagnostico-terapeutice actuale, Chirurgia, 101(2), 139–143.
32. Lloyd MK,DelGaudio JM, Hudgins PA. Imaging of Skull Base Cerebrospinal Fluid Leaks in Adults Radiology September 2008 248: 3 725–736.
33. Brandyn Castro BA, Walcott BP *et al.* Cerebrospinal fluid fistula prevention and treatment following frontal sinus fractures: a review of initial management and outcomes, Neurosurg Focus, Volume 32, June 2012.
34. Lumeta C.B., Haase J, Rocco Di C, Mooij A.J.J, European Manual of Medicine. Neurosurgery, Spriger, 2010, p. 288; p. 290.
35. Bruner D, Gustafson CG, Visintainer C. Ballistic injuries in the emergency department. Emerg Med Pract. 2011 Dec; 13(12): 1–30; quiz 31.
36. Davis JS, Castilla DM, Schulman CI, Perez EA, Neville HL, Sola JE. Twenty years of pediatric gunshot wounds: an urban trauma center's experience. J Surg Res. 2013 Jan. 19. pii: [Epub ahead of print].
37. Jandial R, Reichwage B, Levy M, Duenas V, Sturdivan L. Ballistics for the neurosurgeon. Neurosurgery. 2008 Feb.; 62(2): 472–80; discussion 480.
38. Huang CJ. Transcranial Gunshot Wound. www.trauma.org.

PARTICULARITĂȚILE TCC LA VÂRSTA PEDIATRICĂ

GHEORGHE UNGUREANU, LUCY SARAH BATANEANT, LUCIAN MORARU

EPIDEMIOLOGIE

Traumatismele cranio-cerebrale la copii sunt definite ca leziuni ale extremității cefalice produse prin mecanisme directe sau indirecte la persoanele sub 18 ani.

Aproximativ 75% din copii internați pentru o cauză traumatică asociază traumatisme cranio-cerebrale. În SUA, aproximativ 500 000 copii sunt consultați anual în departamentele de urgență pentru TCC [1]. Mortalitatea datorită acestora la copiii ce necesită spitalizare, atinge 10–13% [2]. TCC în populația pediatrică au ca rezultat 731 de consultații la 100 000 copii, 63 internări și 4,5 cazuri letale [3]. Dintre acestea, cea mai mare parte se regăsește în populația 0–4,5 ani, care este mult mai predispusă la TCC decât populația pediatrică peste această vârstă.

ETIOPATOGENIE

Diferențele între traumatismele cranio-cerebrale la copil și la adult sunt date de mecanismul de producere, leziuni asociate și efectele post-traumatice. Leziunile produse și mecanismele de producere ale acestora diferă cu vârsta copilului, multe cazuri de TCC minore fiind înregistrate la copii sub un an. Majoritatea traumatismelor cranio-cerebrale la copii sunt produse prin căderi, apoi accidente rutiere, accidente de joacă și abuzul asupra acestora [4]. În aproximativ 5% din cazuri, mecanismul de producere rămâne necunoscut [3]. Populația de sex masculin e mai predispusă decât cea de sex feminin.

Caracteristicile anatomice ale creierului la copil îl fac mai susceptibil la anumite tipuri de leziuni după traumatismele craniene. În plus raportul suprafeței craniene raportat la suprafața corporală este mai mare la copil, iar stabilitatea este dependentă mai mult de structurile ligamentare decât de cele osoase. Datorită staturii mai mici copii pietoni prezintă un risc mai crescut de impact cranian direct în timpul accidentelor rutiere [5].

Tabelul 6.7

Cauzele principale de TCC la copii (după [4])

Vârsta	Cauza
0–2 ani	Cădere de la același nivel, sindrom de copil bătut („shaken baby syndrome")
< 15 ani	Accidente de joacă, sport
Adolescenți	Accidente rutiere, agresiune

Anumite leziuni sunt specifice traumatismului cranio-cerebral pediatric. La nou-născut, traumatismul la naștere poate asocia traumatisme cranio-cerebrale cu fracturi ale craniului, cefalhematom, hematom subdural și extradural [2]. Fracturile de tip „growing skull fractures" sunt complicații rar întâlnite la copilul sub trei ani.

La copilul sub un an prognosticul bun poate fi datorat diferențelor fiziologice, cum ar fi fontanela deschisă, conținutul crescut de apă în parenchimul cerebral, presiune intracraniană mai scăzută, rația de dimensiune corp/cap [4]. Totuși mortalitatea la copiii care se prezintă cu un scor GCS între 3–8 pct., este cuprinsă între 20 și 40% [3].

LEZIUNILE CRANIO-CEREBRALE PRIMARE

Principalele leziuni primare cranio-cerebrale și particularitățile lor pentru vârsta pediatrică sunt [5]:

Leziunile scalpului. Sângerările pot fi uneori semnificative, putând duce chiar la hipotensiune la copilul mic. *Caput succedaneum* și *cefalhemotomul* sunt leziuni observate după naștere. În timp ce caput succedaneum reprezintă o edemațiere a scalpului ce depășește suturile, cefalhematomul este o colecție hematică subperiostală, fiind limitată de suturile craniene unde periostul este mai aderent.

Fracturile craniene. 90% dintre fracturile craniene sunt liniare, având tendința de a fi mai dehiscente, aparența lor radiografică fiind mai impresionantă. Doar o mică parte dintre acestea însă necesită o terapie specifică. În anumite cazuri fractura este asociată cu dilacerarea durală. Interpoziția durei mater între fragmentele de os, pulsațiile creierului, edemul cerebral asociat, duc în timp la dehiscența progresivă a liniei de fractură, constituind așa numita *fractură craniană progresivă* („growing fracture") care necesită tratement chirurgical (fig. 6.23). La copii mici, de sub un an, osul având o grosime mică și o elasticitate crescută pot apare fracturi depresive („în minge de ping-pong") a căror soluționare este tot chirurgicală (fig. 6.24).

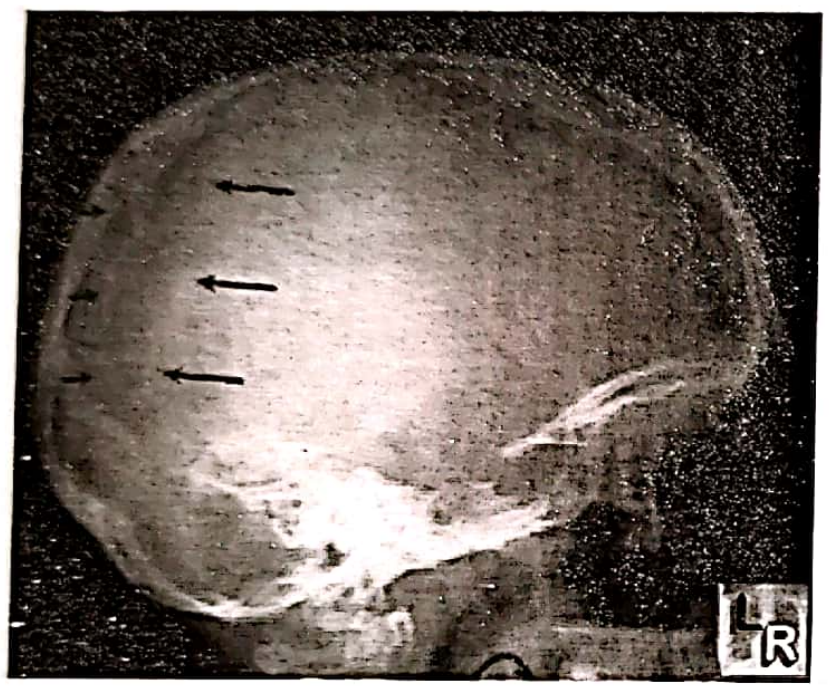

Figura 6.23. Radiografie craniană simplă ce relevă o fractură craniană progresivă.

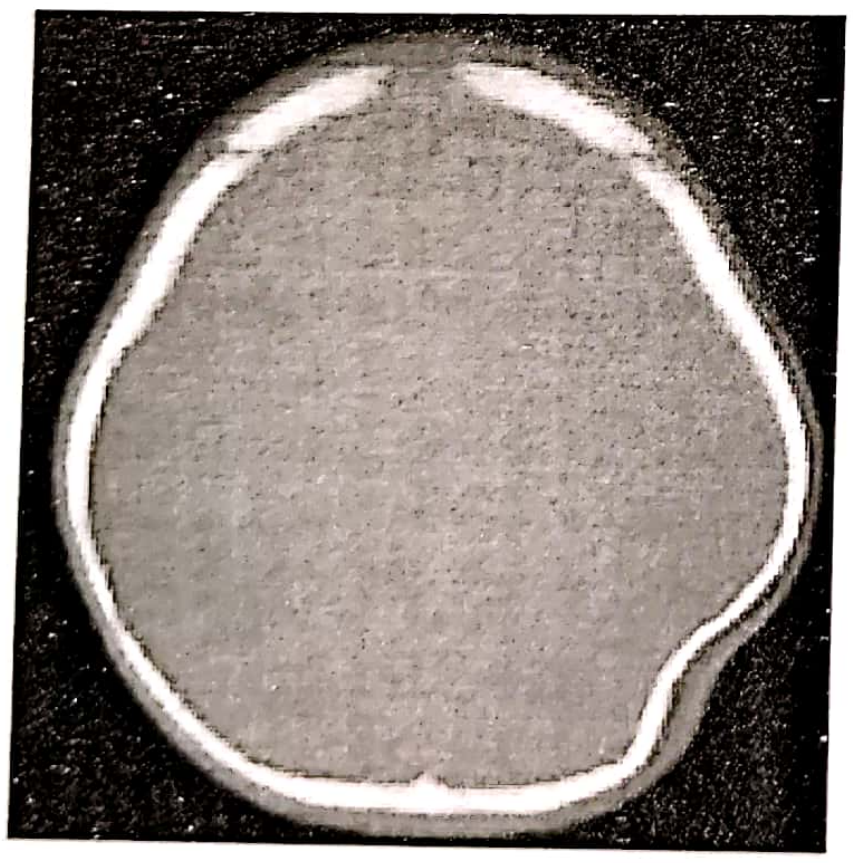

Figura 6.24. Examinare CT în fereastră de os care evidențiază o fractură depresivă în „minge de ping-pong".

În cele mai multe cazuri însă prezența fracturii craniene este un indicator pentru severitatea traumatismului., obligând la investigarea computer tomografică a cazului. Prezența unor semne locale precum echimoza retroauriculară (semnul Battle), echimoza periorbitară bilaterală („ochi de raton"), otolicvoreea sau rinolicvoreea sunt indicatori ai unei fracturi ce interesează baza craniului.

Comoția cerebrală (termen echivalent celui de *Concussion* din literatura anglosaxonă) este o alterare tranzitorie a stării de conștiență ca urmare a traumatismului cranio-cerebral, fără modificări neurologice sau imagistice la momentul examinării. Copii mici pot prezenta posttraumatic crize epileptice, vărsături, în timp ce la copilul mai mare apare mai frecvent amnezia posttraumatică, vărsăturile și o ușoară somnolență.

Contuzia și **dilacerarea** cerebrală sunt leziuni cerebrale primare similare cu ale adultului apărute la locul impactului sau prin contralovitură.

Hematomul epidural este o leziune hemoragică tipică vârstei pediatrice (vezi tratamentul chirurgical al Traumatismelor cranio-cerebrale), iar evoluția clinică rapidă spre degradare neurologică indică o sursă arterială (fig. 6.25). La copilul mic hematomul extradural produs prin leziunea sinusurilor venoase poate produce șoc, fiind una din rarele situații în care un bolnav cu TCC pur prezintă stare de șoc.

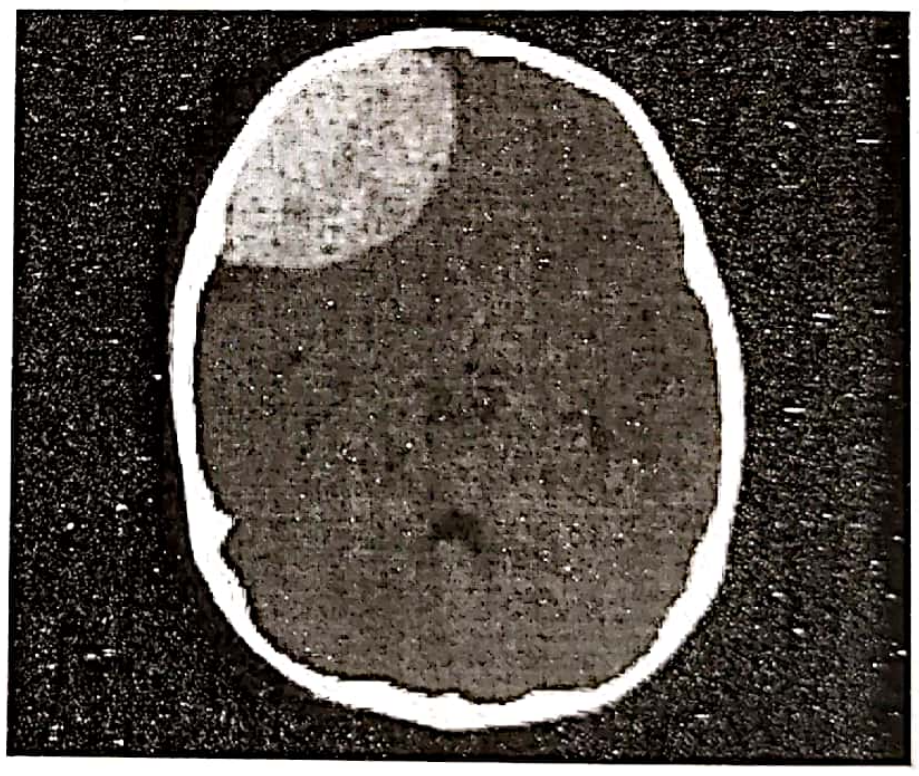

Figura 6.25. Examinare CT ce relevă un hematom extradural fronto-temporal drept.

Hematomul subdural este de obicei asociat cu leziuni cerebrale de contuzie dilacerare, starea neurologică fiind profund alterată încă de la început.

Hematomul subdural se poate produce și ca urmare a traumatismului de la naștere caz în care apar crize epileptice, tulburări respiratorii, bombarea fontanelei și anizocorie. Hematomul subdural poate apare și în cadrul sindromului de „copil scuturat" („shaken baby syndrome") când determină apariția de crize epileptice, creșterea diametrului cranian, alterarea stării generale și bombarea fontanelei.

O formă particulară de hematom subdural cronic poate apare la copilul mic ca urmare a unor traumatisme minore sau inaparente. Bombarea fontanelei, apatie, somnolenţă, creşterea perimetrului cranian sunt principalele semne clinice. Soluţia pe care am practicat-o în aceste cazuri a fost evacuarea prin puncţie transfontanelară bilaterală, care duce la rezoluţia fenomenelor clinice şi dispariţia imagistică a colecţiei subdurale.

Hemoragia subarahnoidiană posttrumatică apare ca urmare a lezării vaselor corticale după traumatisme cranio-cerebrale. La copil este mai frecvent localizată la nivelul coasei şi tentoriului, fiind de regulă mai bine tolerată comparativ cu adultul.

Hemoragia intraventriculară poate fi majoră, şi apare mai frecvent în relaţie cu traumatismul de la naştere, putând duce la hidrocefalie obstructivă acut instalată, necesitând tratament specific, fie ca urmare a unor traume minore, caz în care rezoluţia spontană nu necesită o terapie anume. Puncţiile lombare sau transfontanelare repetate în cazul hemoragiilor intraventriculare importante pot duce la rezolvarea cazului fără a fi nevoie de drenaj ventriculo-peritoneal sau ventriculo-cisternostomie.

Leziunile axonale difuze sunt descrise cel mai frecvent în cadrul sindromului de „shaken baby”, ca urmare a mişcărilor de acceleraţie deceleraţie asociate cu o componentă rotatorie. Leziunile se pot situa subcortical, în nucleii bazali şi la nivelul corpului calos, rareori leziunea la copilul mic este descoperită în trunchiul cerebral. Diagnosticul de urgenţă este pus de regulă pe discrepanţa dintre starea neurologică gravă (comă) şi raritatea elementelor imagistice pe tomografia computerizată (fig. 6.26). Leziunile axonale difuze sunt însă bine identificate de RMN in secvenţele DWI.

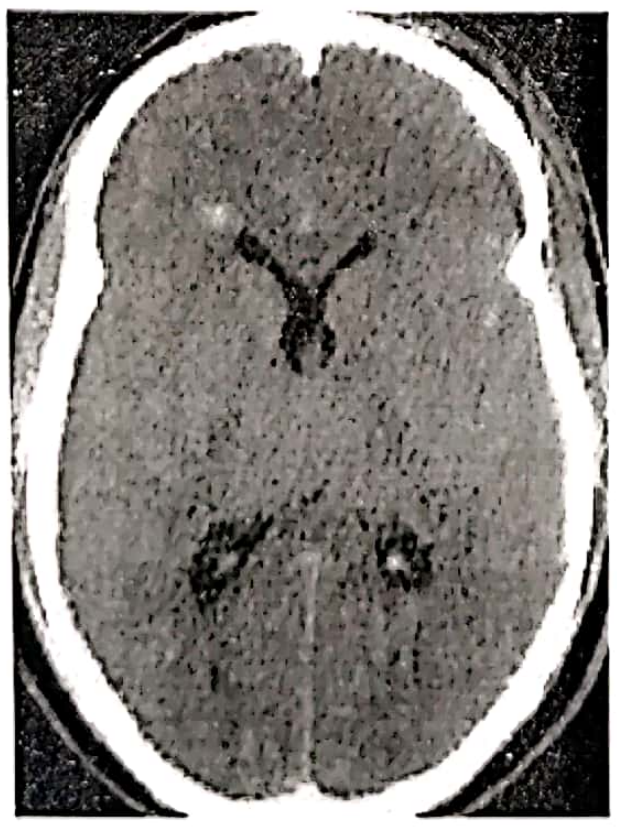

Figura 6.26. Examinare CT ce evidenţiază multiple leziuni hemoragice de mici dimensiuni localizate subcortical (Leziune Axonală Difuză tip I).

LEZIUNILE CEREBRALE SECUNDARE

Apar ca urmare a fenomenelor hipoxice şi ischemice şi nu sunt diferite de cele ale adultului, necesitând aceleaşi măsuri terapeutice de prevenire.

DIAGNOSTICUL CLINIC

ANAMNEZA

Atunci când se poate realiza se va insista asupra mecanismului de producere al traumatismului (cădere de la alt nivel, accident rutier etc.). Trebuie subliniat faptul că de cele mai multe ori există tendinţa aparţinătorilor de a nega existenţa unei agresiuni fizice asupra copilului, în special la cazurile de sindrom „shaken baby” sau de agresiune asupra copilului. Se vor solicita date privitoare la existenţa pierderii de conştienţă postraumatică, a convulsiilor tonico-clonice, greţuri, vărsături sau condiţii preexistente ce ar putea creşte riscul unei hemoragii cerebrale (MAV, tulburări de coagulare) [6].

EXAMENUL NEUROLOGIC

În timp ce criteriile de evaluare neurologică ale adultului pot fi aplicate şi copiilor peste 60 de luni sau adolescenţilor, pentru nou născuţi acestea trebuie adaptate. Astfel, pentru cuantificarea cat mai exactă a nivelului de alterare a stării de conştienţă este utilizată *Glasgow Coma Scale* adaptată pacientului pediatric [7].

În funcţie de scorul obţinut traumatismele cranio-cerebrale se pot împărţi în [6]:

– **severe** – GCS = 3–8 puncte;
– **medii** – GCS = 9–12 puncte;
– **minore** – GCS = 13–15 puncte

Odată stabilită starea de conştienţă, la fel ca şi la adult, se vor evalua nervii cranieni urmărindu-se starea pupilelor (mioză, midriază, anizocorie), reactivitatea acestora la lumină precum şi mişcările globilor oculari (nervii cranieni III, IV, VI şi mezencefal); simetria facială şi reflexul cornean (V, VII şi puntea); reflexul de deglutiţie, motilitatea linguală şi respiraţia (IX, X, XII şi bulbul); răspunsul la stimuli auditivi, prezenţa nistagmusului sau vertijul (VIII) [7]. Vor fi evaluate forţa musculara la nivelul extremităţilor, mişcările involutare, atitudini particulare, sensibilitatea (palparea vertebrala cu stabilirea nivelului de sensibilitate), reflexele osteo-tendinoase şi cutanate vor fi atent examinate urmărind eventualele aspecte patologice [6]. Examenul local va releva bombarea fontanelelor şi prezenţa eventualelor mărci traumatice localizate la nivel cranian (hematoame epicraniene, excoriaţii, echimoze), sau a fistulelor LCR [7].

Tabelul 6.8
Scala Glasgow adaptată populaţiei pediatrice [7]

	Grupa de vârstă 0–60 luni	Grupa de vârstă peste 60 luni	Scor
Cel mai bun răspuns ocular	Spontan	Spontan	4
	La stimul verbal	La stimul verbal	3
	La stimul dureros	La stimul dureros	2
	Absenţa răspunsului	Absenţa răspunsului	1
Cel mai bun răspuns verbal	Zâmbet, gângurit, plâns	Vorbeşte orientat	5
	Plâns	Confuz	4
	Plâns la stimuli dureroşi	Răspuns monosilabic	3
	Geamăt	Sunete neinteligibile	2
	Nu răspunde	Nu răspunde	1
Cel mai bun răspuns motor	Mişcă spontan, natural	Mişcă spontan, natural	6
	Localizează durerea	Localizează durerea	5
	Flexie la durere	Flexie la durere	4
	Flexie anormală (postură de decorticare)	Flexie anormală (postură de decorticare)	3
	Extensie anormală(decerebrare)	Extensie anormală (decerebrare)	2
	Nu reacţionează	Nu reacţionează	1

DIAGNOSTICUL IMAGISTIC

RADIOGRAFIA SIMPLĂ

Radiografia simplă poate fi utilă pentru screening-ul fracturilor, evitarea gradului înalt de iradiere şi a sedării, pentru pacienţii asimptomatici, cu vârste cuprinse între 3 şi 24 de luni care prezintă hematoame epicraniene [7]. În cazul în care radiografia simpla ridica suspiciunea de fractură se efectuează examen CT.

TOMOGRAFIA COMPUTERIZATĂ CT

Identifică leziunile cerebrale posttraumatice şi reprezintă la fel ca la adult metoda imagistică de elecţie în patologia traumatică, dar există riscul radiaţiilor ionizante şi al sedării (în cazul pacienţilor agitaţi) la copii de vârstă mică. Indicaţia de CT cerebral va fi dată de gradul de risc al leziunilor intracraniene şi de vârsta pacientului.

De menţionat faptul că în cazul pacienţilor cu risc mediu investigaţia CT are indicaţie absolută dacă există mai mult de un factor de risc, cum ar fi episoadele de vărsături apărute tardiv după traumatism, hematoamele epicraniene de dimensiuni crescute (în special la pacienţii sub 12 luni). Dacă în urma examinării rezultatul este neconcludent este recomandată supravegherea în mediu spitalicesc pentru 6 ore, cu urmărirea constantă a statusului neurologic [10].

Tabelul 6.9
Factorii de risc pentru pacienţii 0–2 ani [8–10]

Risc înalt	Risc mediu	Risc scăzut
Semne neurologice de focar	Greţuri şi vărsături (sub 3)	Status cognitiv nealterat
Semne directe/indirecte de fractură	Pierdere a stării de conştienţa (de scurtă durată)	Absenţa hematoamelor epicraniene
Alterarea stării de conştienţă	Stare de confuzie, iritabilitate sau letargie, dispărută după traumatism	Lipsa pierderii stării de conştienţă
Iritabilitate	Schimbare de comportament	Lipsa leziunilor osoase posttraumatice
Bombarea fontanelelor	Hematom epicranian nonfrontal	Lipsa modificărilor de comportament
Episoade repetate de vărsături (peste 3)	Fractură craniană cunoscută de peste 24 de ore	
Convulsii tonico-clonice	Traumatisme în condiţii neprecizate	
Pierderea stării de conştienţă		
Suspiciune de abuz		
Antecedente patologice semnificative		

Tabelul 6.10
Factorii de risc pentru pacienții peste 2 ani [8–10]

Risc înalt	Risc mediu	Risc scăzut
Semne neurologice de focar	Vărsături	Pacient orientat
Fracturi, în special de bază de craniu	Cefalee	Lipsa pierderii stării de conştiență
Comițialitate	Posibilă pierdere a stării de conştiență	Absența grețurilor si a vărsăturilor
Confuzie		Absența semnelor de fractură de bază de craniu
Pierdere prelungită a stării de conştiență		Cefalee localizată

Prezența unuia sau mai multor factori de risc mediu indică reținerea pacientului în mediul spitalicesc 6 ore, cu supravegherea statusului neurologic şi examen CT cerebral în caz de agravare sau degradare neurologică. Studiile au arătat că supravegherea atentă a pacienților cu semne şi simptome încadrabile în grupa de risc mediu scade iradierea CT inutilă, fără a trece neobservate posibilele leziuni cerebrale posttraumatice [11]. În acest interval, examenul neurologic poate fi repetat în fiecare oră pentru a surprinde eventualele deteriorări neurologice.

REZONANȚA MAGNETICĂ

Joacă un rol redus în stadiul acut al traumei. Spre deosebire de CT, RM-ul are o sensibilitate şi o specificitate scăzută în detectarea hemoragiilor acute de origine traumatică. Indicația de elecție a RM în traumă o reprezintă leziunile ischemice posttraumatice şi controlul evoluției pacientului. Imaginile ponderate T2 şi de difuzie pot evidenția leziunile ischemice de la câteva minute la câteva ore de la producerea traumatismului, iar ANGIO-RM precizează sursa ischemiei [7]. Deasemenea, examinarea RMN este importantă în cazul acelor copii prezentați în stare comatoasă, fără evidențierea unor leziuni specifice pe examinarea CT.

PARTICULARITĂȚI ALE TRATAMENTULUI TCC ÎN POPULAȚIA PEDIATRICĂ

Tratamentul TCC în populația pediatrică diferă într-o anumită măsură de populația adultă, atât din cauza particularităților unei anumite patologii în această populație, cât şi din cauza existenței unor patologii particulare acestei vârste. Vom descrie în continuare atitudinea terapeutică actuală în cele trei grupe de TCC (minor, mediu, sever) precum şi tratamentul acelor leziuni specifice vârstei.

Copilul cu ***TCC închis minor (GCS = 13–15 pct.)*** care a suferit o pierdere tranzitorie a stării de conştiență sau cu un examen neurologic inițial alterat, este supus unui examen CT şi este în general ținut sub observație pentru o perioadă de 24 de h, deşi la copii alterarea neurologică ulterioară în cazul unei leziuni minore, este rară [5]. Dacă la prezentare copilul prezintă un GCS de 15 pct., fără modificări ale examenului neurologic sau CT, atunci se vor oferi indicații părinților pentru monitorizare pentru următoarele 48 de h [6].

În cazul unui ***TCC închis mediu (GCS = 9–12 pct.)*** copilul ar trebui să fie monitorizat pe o secție de TI pentru o perioadă de 18–24 h, urmând ca în această perioadă să îi fie administrate lichide izotone pentru menținerea parametrilor biochimici la valori normale [3]. Glucoza şi Na seric ar trebui măsurate atât la internare cât şi după 6–12 h. Examenul neurologic ar trebui repetat la 6 h, iar în caz de alterare, repetată examinarea CT. Dacă examenul neurologic în primele 24 de h relevă un copil cu GCS = 15 pct., acesta poate fi monitorizat în continuare pe o secție medicală obişnuită [6].

Indicațiile de tratament ale unui ***TCC închis sever (GCS = 3–8 pct.)*** în populația pediatrică, sunt deocamdată ambigue. Cel mai nou ghid al *Trauma Brain Foundation* pentru populația pediatrică conține majoritar dovezi de nivel III – adică insuficiente [12]. Dovezile adunate din populația pediatrică sunt în general rezultatul unor observații pe grupuri mici, iar extrapolarea din populația adultă nu este întotdeauna posibilă.

Monitorizarea presiunii intracraniene este opțională, inițierea tratamentului făcându-se la valori de peste 20 de mmHg. La copii, scăderea presiunii intracerebrale se face preferabil cu ser hipetonic, la doze între 6,5–10 ml/kg (dovezi de nivel II).

Menținerea presiunii de perfuzie cerebrală la minimum 40 mmHg este indicată de dovezi de nivel III. Deasemenea, dovezi de nivel III indică fapul că efectuarea unui CT cerebral în lipsa deteriorării neurologice sau a creşterii ICP, nu este utilă. Nu există de-asemenea decât dovezi incomplete că craniectomia ar fi utilă pentru îmbunătățirea prognosticului la acei copii la care apar fenomene de herniere timpurie sau care nu răspund la terapie medicamentoasă împotriva hipertensiunii intracraniene. Alte dovezi privitoare la medicație sau la alte modalități de tratament conservator sunt de asemenea aproape inexistente.

Terapia anticomițială preventivă cu fenitoin poate fi utilă. Ghidul TBI Foundation recomandă ca nutriția, tratamentul cu analgezice și sedative să fie decizii lăsate la îndemâna medicului curant. Menținerea unei $PaCO_2$ sub 30 mmHg poate fi luată în considerare în primele 48 de h de la traumatism.

Tipurile specifice de leziuni apărute la vârsta pediatrică depind de vârsta copilului, datorită diverselor particularități anatomice și funcționale. Astfel, după vârstă există categoria nou-născutului și sugarului – sub 6 luni, a copilului mic – 6 luni – 2 ani, preșcolar – 2–5 ani, școlar – 6–12 ani, adolescent – peste 13 ani [13].

Caput Succedaneum este cea mai frecventă leziune a scalpului la nou-născut, care apare teoretic la toți copiii, de obicei la nivelul vertexului [14]. Este considerat mai degrabă o edemațiere a straturilor scalpului decât un hematom real. Se asociază frecvent cu ruptura prematură a membranelor sau cu oligohidramnios [3]. Se caracterizează prin faptul că depășește suturile. Resorbția sa este spontană în primele zile de la naștere, nefiind necesară nici o intervenție terapeutică.

Cefalhematomul apare la 1–2% din nou-născuți, între periost și os, fiind limitat de suturi. Hematomul subgaleal este leziunea apărută în perioada de nou-născut cu mortalitatea cea mai mare [15]. Defectele de coagulare, deficitul de vitamina K și nașterea dificilă cu folosirea vacuumului sunt cele mai frecvente cauze [14]. Poate fi identificat prin folosirea CT-ului [14]. Tratamentul constă în transfuzii și evacuări repetate, cu menținerea normovolemiei și corectarea tulburărilor de coagulare [14]. În cazurile rare în care se calcifică, dacă creează un defect estetic, se poate extrage [14].

În cazurile de fractură a craniului la nou-născut, un examen CT trebuie în mod obligatoriu efectuat pentru a exclude o hemoragie intracraniană. Tipice acestei vârste sunt fracturile de tip ping-pong care constă în îndoirea internă a unei porțiuni a craniului [3]. Prin plasarea unui disector Penfield printr-o gaură de trepan sau cea mai apropiată sutură, cu decolarea atentă a durei mater de pe os în cel mai concav punct al identației, osul este ridicat [14].

În cazul leziunilor hemoragice intracraniene post-traumatice apărute la vârsta pediatrică, tratamentul este asemănător cu cel de la adulți. Hematoamele epidurale pot să apară fără să fie asociate cu o fractură craniană în 30–40% din cazuri. Cele sub 1 cm grosime pot fi în general tratate conservator dacă nu asociază alterare neurologică (fig. 6.27) [14].

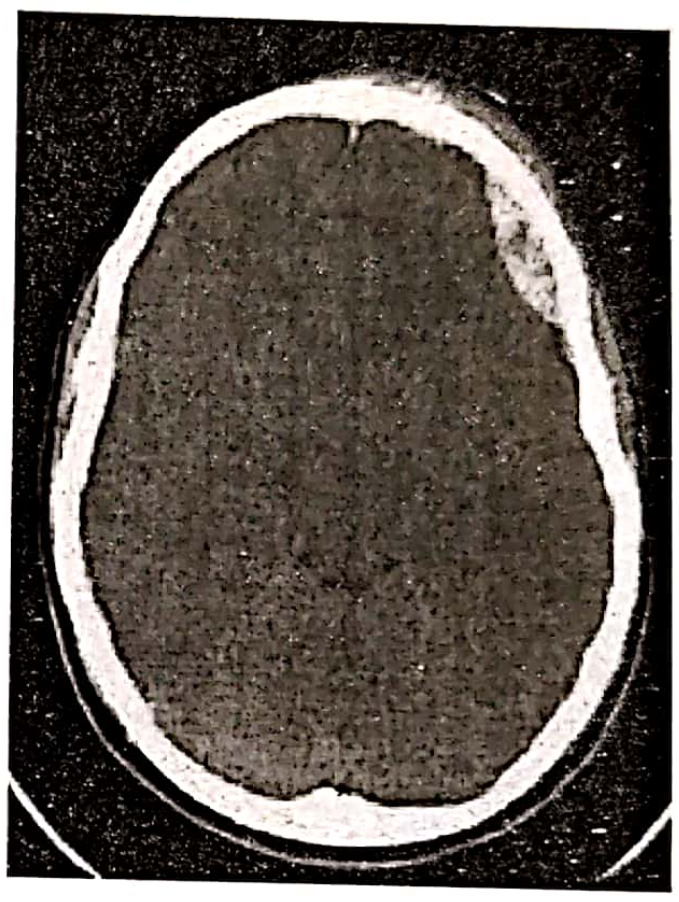

Figura 6.27. Examinare CT la un caz cu hematom epidural de mici dimensiuni care poate fi tratat conservativ.

Hematomul subdural acut posttraumatic apare cu o frecvență de aproximativ 5% în populația pediatrică, mai rar înainte de trei ani. Evacuarea reprezintă prima indicație în cele peste 3 mm grosime, deplasare de linie mediană peste 3 mm, însoțite de deficit neurologic. În cele cronice, puncția transfontanelară sau chirurgia cu scop de evacuare și lavaj, reprezintă, la această vârstă, prima indicație terapeutică [13].

PROGNOSTICUL

În general, copiii cu TCC au un prognostic mai bun decât adulții cu același scor GCS. Dacă la adult timpul estimat pentru recuperarea maximală este de 6 luni, la copii acesta poate merge până la ani [5].

Factorii de risc asociați cu o mortalitate crescută la copii abuzați sunt scor GCS mic (3–5), hemoragie retiniană, hemoragie intracerebrală și edem cerebral. Hematomul subdural este în mod surprinzător asociat cu supraviețuirea [5]. Peste 50% din copii cu scor GCS de 3–5 prezintă deficite neurologice permanente.

BIBLIOGRAFIE

1. Faul, Mark, Likang Xu, Marlena M. Wald, Victor G. Coronado. Traumatic Brain Injury in the United States: Emergency Department Visits, Hospitalizations, and Deaths, 2002–2006. Centers for Disease Control and Prevention. Centers for Disease Control and Prevention, Mar. 2010. Web. 23 Feb. 2013.
2. Greenberg, Mark S. Pediatric Head Injury. Handbook of Neurosurgery. Tampa, FL: Greenberg Graphics, 2010. 918–20. Print.
3. Massimi Luca, Antonio Chiaretti, Orazio Genovese, and Concenzio Di Roco. Head Injuries: Specific Aspects in Children. Neurosurgery. By Christianto B. Lumenta. Berlin: Springer-Verlag, 2010. 292–300. Print.
4. May Lindy. Paediatric Neurosurgery, A handbook for the multidisciplinary team. 2001; 6:135–7. Print.
5. Verive,MJ, Corden TE *et al.* Pediatric head trauma, http://emedicine.medscape.com/article/907273 – overview, 2012.
6. Selden, Nathan R. Neurotrauma. Pediatric Neurosurgery. By David Frim and N. Gupta. Georgetown, TX: Landes Bioscience, 2006. 66–84. Print.
7. Florian I.Șt. Neurochirurgie. Cluj-Napoca, Edit. Didactică Universitară „Iuliu Hațieganu", 2003. Print.
8. Kuppermann N, Holmes JF, Dayan PS, *et al.* Identification of children at very low risk of clinically-important brain injuries after head trauma: a prospective cohort study. Lancet 2009; 374:1160.
9. Schutzman SA, Barnes P, Duhaime AC, *et al.* Evaluation and management of children younger than two years old with apparently minor head trauma: proposed guidelines. Pediatrics 2001; 107:983.
10. Pinto PS, Meoded A, Poretti A, Tekes A, Huisman TA. The unique features of traumatic brain injury in children. review of the characteristics of the pediatric skull and brain, mechanisms of trauma, patterns of injury, complications, and their imaging findings-part 2. J Neuroimaging. Apr. 2012; 22(2):e18–41.
11. Kochaneck, Patrick M *et al.* Guidelines for the Acute Medical Management of Severe Traumatic Brain Injury in Infants, Children and Adolescents-Second Edition. Braintrauma.org. Brain Trauma Foundation, 2012. Web. 05 Feb. 2013. <http://www.braintrauma.org/pdf/guidelines_pediatric2.pdf>.
12. Ciurea, Alexandru V. Cranial Traumas in Children. Practical Handbook of Neurosurgery: From Leading Neurosurgeons. Ed. Marc Sindou. Vol. 2. Wein: Springer-Verlag, 2009. 497–523. Print.
13. Mohan, Avinash, Robin M. Bowman. Ed. T.S. Park, Saadi Ghatan, Michael R. Scott. Youmans Neurological Surgery. Ed. H. Richard. Winn. 6th ed. Vol. 2. Philadelphia: Elsevier Saunders, 2011. 2187–191. Print.
14. King SJ, Boothroyd AE. Cranial trauma following birth in term infants. Br J Radiol. 1998 Feb.; 71(842):233–8. Review. PubMed PMID: 9579191.

NOŢIUNI SINTETICE DE MANAGEMENT NEUROREABILITATIV ÎN STATUSURI POST-TRAUMATISME CEREBRALE

GELU ONOSE

SCURT PREAMBUL DE ORIENTARE GENERALĂ

Acest subcapitol, din motive de spaţiu editorial, abordează focalizat o serie de aspecte principale legate (doar) de neuroreabilitare în suferinţe după după traumatisme (cranio-)cerebrale (TCC). Trebuie însă precizat de la început faptul că managementul modern, complex al unor astfel de bolnavi preupune, în plus – pe lângă intervenţie(ii) neurochirurgicală(e), dacă este necesar – demersuri de neuroprotecţie/neurotrofice şi de stimulare/modulare farmacologică echilibrată a neuuroplasticităţii sanogene, alături şi într-o sinergie cât mai judicioasă cu cele recuperatorii fizical-kinetologice, logopedice sau/şi de tip terapie cognitiv-comportamentală. Rezultă, în consecinţă, o oportunitate (încă insuficient de eficace în raport cu orizontul de aşteptare al unor asemenea cazuri – adesea grave şi cu marcat potenţial invalidant definitv) de ameliorare a rezultatelor clinice obţinute, comparativ cu situaţia din decadele precedente – oportunitate oferită, în prezent, de avansata paradigmă/perspectivă integrativă a „Neurorestauratologiei”.

Astfel, intricarea dintre descifrarea/cunoaşterea cât mai completă a mecanismelor fiziologice şi fiziopatologice ale „funcţionării” (aspecte „pozitive”/non-problematice sau dimpotrivă – în situaţii patologice – aspecte „negative”/problematice, conform paradigmei conceptuale a Organizaţiei Mondiale a Sănătăţii – OMS: *International Classification of Functioning, Disability and Health* – ICFDH) [1], la nivel intim, a sistemului nervos central (SNC), aplicarea şi perfecţionarea, în practica asistenţei clinice, pe lângă cele mai sus menţionate şi a unor abordări neuroregenerative, toate cât mai performante cu putinţă (inclusiv ca valorificare translaţională a rezultatelor obţinute prin cercetare ştiinţifică fundamentală în această zonă de vârf al neuroştiinţelor), cu optimizarea astfel a refacerii (morfo-)funcţionale, reprezintă preocupări şi scopuri principale ale promiţătorului nou domeninu al neurorestauratologiei şi respectiv, ale relativ recent înfiinţatei [în 2007 [2] asociaţii de profil: „International Association of Neurorestoratology” (IANR – art.: 3, 6 şi 7 ale „Declaraţiei de la Beijing a IANR” (3)].

PRECIZĂRI PRELIMINARE

Datorită a două categorii de constrângeri (obligativitatea încadrării într-un număr de pagini – fireşte – limitat şi necesitatea evitării, cât de mult posibil, a redundanţelor, astfel încât să nu se depăşească inclusiv un nivel rezonabil/acceptabil – dar totdată, inevitabil – de autocitare), precizăm că redactarea şi organizarea conţinutului prezentului subcapitol, destinat problematicii de neuroreabilitare, are un caracter deopotrivă selectiv şi complementar. Mai exact, am ales ca aici, pe lângă (re)trecerea, sintetică şi sincretică (cu accente/priortizări, respectiv condensări ale formulării) în revistă – filtrată şi suplimentată cu punctări/precizări, aferente propriei experienţe clinice – a elementelor de bază din domeniu, să dezvoltăm sectorial prezentarea de noţiuni referitoare doar la problematici care nu au beneficiat anterior de abordări mai extinse, fără însă a relua într-o schemă descriptivă clasică datele aferente subiectului; acestea se regăsesc în mod consistent în lucrări de profil (străine dar şi româneşti), printre care – inclusiv cu detalieri metodologice recuperatorii adresate principalelor dizabilităţi posibil rezultante (somatice, de comunicare, psiho-cognitive, de re-/incluziune – cu reverberaţii socio-economice conexe) – în unele precedente [4–9].

Ca atare, în acest subcapitol vom prezenta în regim de detaliere doar unele demersuri de îngrijiri recuperatorii/nursing de reabilitare (ÎR/NR) în statusuri după TCC – anume: pentru facilitarea drenajului/evacuării, în situaţii de stază, a secreţiilor traheo-bronşice şi respectiv, pentru alimentare (gastro-)enterală, la bolnavi ce prezintă (şi) tulburări de deglutiţie, în cadrul unei treceri în revistă – repetăm şi subliniem: selectiv-complementară şi amprentată de expertiza personală multiplană – a problematicii aferente subiectului (şi conexe: aspecte legate de prognostic; comoţia cerebrală), cu accent pe stadiul subacut/inclusiv precoce (periodă ce este cea mai dificilă, după evenimentul traumatic supra-/acut, atât pentru pacienţii cerebro-lezaţi şi aparţinătorii lor cât şi pentru profesioniştii de neuroreabilitare, fiind totodată decisivă pentru evoluţia de ansamblu a unor astfel de cazuri).

PREZENTARE INTEGRATIV-COMPLEMENTARĂ A UNOR NOŢIUNI DE BAZĂ ŞI ASPECTE ACTUALE DE NEUROREABILITARE ÎN DOMENIU

O definire deplin/unanim acceptată (inclusiv) a TCC este greu de realizat; considerăm însă ca fiind acceptabilă cea pe care o reproducem mai jos:

„TCC reprezintă o leziune cerebrală non-degenerativă, non-congenitală, datorată unei forţe mecanice externe, care poate să conducă la o deteriorare permanentă sau temporară a funcţiilor cognitive, fizice şi psiho-sociale, asociat cu diminuarea sau alterarea stării de conştienţă” [10].

Pornind de la însăşi definiţa citată, rezultă că, dată fiind complexitatea şi importanţa – maxime – a SNC între sistemele şi aparatele organismului, orice interfaţă de abordare, ştiinţifică sau/şi practică, în asistenţa medicală, a suferinţelor de la acest nivel, mai ales grave (inclusiv cele post-traumatice – şi cu atât mai mult în context politraumatic) reprezintă pentru profesioniştii implicaţi, printre care cei din activitatea de neuroreabilitare, un adevărat vârf de aisberg.

Mai mult, asemenea bolnavi sunt de regulă hiper-cronici [11] şi prin urmare, pot prezenta – eventual chiar la distanţe mari, în timp, după depăşirea momentului neurotraumei acute – turnuri evolutive nu întotdeauna posibil de anticipat şi uneori grave (chiar ameninţătoare de viaţă sau „cel puţin” generatoare de augmentări marcate ale dizabilităţii – de regulă, oricum, existentă).

Astfel, având în vedere suferinţa sistemică şi cu risc vital pe care o antrenează adesea leziunile cerebrale severe, consecutiv, în practică – aşa cum am arătat, este precizat şi în lucrări anterioare [4,5,9] – nu de puţine ori neuroreabilitarea trebuie să se desfăşoare, pentru perioade de timp variabile în evoluţia unui caz dat, concomitent/ intricat cu demersuri de terapie intensivă.

În aceste condiţii, după cum se cunoaşte – şi deci nu vom insista aici asupra laturii organizatorice a acestei utile realităţi (mai ales că şi despre aspecte aferente unor necesare dezvoltări instituţionale suplimentare în domeniu – conceptul de „inter-secţie/compartiment” – am scris deja, pe larg, în lucrări precedente [4,5] şi am elaborat totdată propuneri concrete în acest sens) – multe dintre unităţile de neurochirurgie şi de terapie intensivă includ în echiplele lor de profesionişti şi kinetoterapeuţi.

Consecutiv, unele intervenţii, relativ mai simple, de neuroreabilitare, pot fi acordate fie cât mai precoce, fie în continuitate (în situaţiile în care evoluţia unor asemenea pacienţi impune deplasarea lor – eventual doar temporară – într-o astfel de unitate, înapoi de la neuroreabilitare), valorificându-se astfel inclusiv dimensiunea profilactică a unor atari demersuri; această dimensiune este deosebit de necesară pentru a se evita cât mai mult posibil consecinţe, pe cât de invalidante şi de greu de tratat odată apărute, pe atât de uşor şi de timpuriu instalabile; aceasta în contextul poli-patogen, propensiv la multiple complicaţii, al suferinţei de bază, plus al imobilizării la pat – caracteristică inclusiv a pacienţilor cu cerebro-leziuni traumatice severe şi chiar medii/moderate, în special în stadiile acut şi subacut.

Concret, prin ÎR/NR acordate în stadiul acut, până la preluarea bolnavilor cu statusuri post TCC în unităţi cu profil de neuroreabilitare, trebuie prevenită constituirea de leziuni cutanate de decubit, respectiv antagonizate şi alte feneomene patogene/ patologice – în principal dar nu exclusiv cauzate de imobilizarea la pat – precum cele: de stază traheo-bronşică, circulatorie periferică veno-limfatică, intestinală sau/şi urinară vezicală, de deposturare sau/şi de redoare articulară (vom reveni asupra tutror acestor elemente de ÎR/NR).

Se înţelege, din cele de mai sus, necesitatea obiectivă ca spitalele cu profil de urgenţă (ce au, cel puţin la noi, în componenţă, în marea lor majoritate, inclusiv secţii/clinici de neurochirurgie, plus, evident şi de anestezie şi terapie intensivă – ATI) să conţină şi unităţi de recuperare, respectiv neuroreabilitare. Consecutiv, unde există o astfel de structurare instituţională, pe bază de consulturi interdisciplinare acordate de specialiştii în recuperare, pot fi prescrise şi efectuate încă din stadiul acut – în funcţie de necesităţi şi posibilităţi de dotare aparatuală – şi unele proceduri fiziatrice mai complexe (inhalo-, electro-, foto-, crio-, mecano- terapie).

Primum movens-ul la preluarea unor astfel de bolnavi într-o unitate cu profil de neuroreabilitare îl constituie evaluarea clinico-funcţională şi paraclinică exhaustivă (evitându-se repetarea excesivă de investigaţii, mai ales imagistice – de „înaltă performanţă", care sunt cele mai scumpe – evitare posibilă însă, numai dacă respectivele investigaţii au fost deja efectuate în cursul internării la neurochirurgie/ATI); aceasta întrucât multe asemenea preluări de pacienţi se realizează – cu variaţii în limite oarecum largi – destul de precoce, la aproximativ la 10–14 zile (inclusiv din experienţa Clinicii de Recuperare neuro-musculară – RNM – Centrul Naţional de Referinţă pentru Recuperare Neurologică/NeuroReabilitare – de la Spitalul Clinic de Urgenţă „Bagdasar-Arseni" – SCUBA – din Bucureşti) după evenimentul TCC acut – interval de timp în care bolnavul a fost relativ stabilizat biologic general şi respectiv, în funcţie de indicaţia neurochirurgicală, a fost sau nu operat.

De precizat cu această ocazie faptul că, exceptând numeroşii factori clinico-biologici suplimentar agravanţi (bolnavi cu stare generală alterată, respectiv cu: ventilaţie necesar a fi asistată mecanic prin ventilator sau/şi în dezechilibru hidro-electrolitic/acido-bazic sever(e) sau/şi cu sepsis sau/şi comiţialitate – încă – insuficient controlată/e terapeutic sau/şi plăgi necesitând în continuare management chirurgical susţinut etc.), ce impun de regulă menţinerea unor asemenea de cazuri de TCC în unităţi de ATI sau neurochirurgie – şi implicit, temporizarea transferării lor la recuperare – criteriul neurologic de bază pentru preluarea într-o unitate de neuroreabilitare este neaflarea lor în sau depăşirea, de către astfel de pacienţi, a stării de tip comatos – status ce corespunde unui scor de 8 puncte sau mai puţin (şi totdată gradului sever de TCC) pe binecunoscuta „Glasgow Coma Scale" (GCS) [12] – expusă inclusiv în alte lucrări [13,9] şi pe care, de aceea, nu o reluăm.

Dacă se are în vedere faptul că orice intervenţie de tip recuperator – întrucât unul dintre principiile care stau la baza unor astfel de demersuri îl constituie realizarea de (re-)câştig (reluare/reeducare/antrenare/reperformare) morfo-funcţional, prin solicitare, sectorială sau/şi generală, progresiv crecândă – reprezintă un stres, cu potenţial de perturbare a unui echilibru sistemic fragil/la risc vital, pentru ca procesul de recuperare să poată fi suportat („primum non nocere") şi a putea ulterior produce efecte benefice, trebuie ca organismul uman necesitant de – inclusiv – neuroreabilitare să (ajungă să) aibă, mai întâi, un minim de resurse şi stabilitate(zare) dinamică, biologice; de aceea, din perspectiva celor arătate ca şi a unei destul de consistente experienţe proprii în domeniu, considerăm că este recomandabil a fi preluaţi la neuroreabilitare bolnavi cu valoare de cel puţin 10–11 puncte la evaluarea prin GCS.

Astfel, acest instrument de examinare clinico-funcţională cuantificată serveşte – pe lângă scopul său principal: de evaluare a severităţii alterării stării de conştienţă/comei şi a răspunsurilor comportamentale, inclusiv motorii şi de comunicare, în suferinţe cerebrale acute – şi ca principal mijloc obiectiv de discriminare între oportunitate şi neindicaţie (fie şi temporară) pentru internarea pacienţilor cerebro-lezaţi într-o unitate de neuroreabilitare [14].

Este rezonabil, atât din punct de vedere medical cât şi sub aspectul raţionalităţii de utilizare a resurselor materiale, ca şi în cursul spitalizării la neuroreabilitare să se efectueze cel puţin o investigaţie imagistică cerebrală, de control: preferabil în a doua jumătate a internării (durata medie maximă acceptată de sistemul nostru de asigurări sociale de sănătate fiind de o lună); aceasta bineînţeles dacă nu intervin între timp evoluţii spre agravare – care însă, din păcate sunt posibile, aşa cum am arătat mai sus – şi care pot impune necesitatea unor reevaluări nu numai clinice dar şi paraclinice, inclusiv imagistice, mai fracvente.

Ca urmare a evaluării exhaustive iniţiale menţionate, se stabileşte diagnosticul actual complet (neurologic, funcţional, al co-afectărilor şi complicaţiilor/„bilanţ multisistemic" [9]) putându-se realiza astfel totodată, atât stabilirea obiectivelor/ţintelor de abordat terapeutico-recuperator (vom reveni), adecvate cât şi şi ulterior, cunoaşterea evoluţiei în dinamică, a unui anumit caz; în plus, tot pe această bază se pot face şi estimări prognostice, deşi sub acest aspect, mai ales pentru

TCC medii/moderate şi severe, nu se poate vorbi încă despre un consens în literatură asupra contributivităţii predicitve reale pe care, alături de imagistică, ar oferi-o oricare alte modalităţi actuale, specifice, de evaluare şi anume: rezultate/ valori ale explorărilor electrofiziologice [electroencefalografie, inclusiv/mai ales – dar fără recunoaştere unanimă – EEG cantitativ [15] –, culegerea de potenţiale evocate – somatosenzitive, vizuale, auditive de trunchi cerebral –, şi eventual *Brain Motor Control Assessment* – BMCA [16] – pentru a identifica, spre exemplu, dacă mai există continuitate între creier şi măduva spinală, la un bolnav inconştient/comatos sau în stare vegetativă, suspicionat şi de leziuni mielice traumatice (traumatisme vertebro-medulare – TVM) asociate TCC –, respectiv: scale/grile/indici, clinico-funcţionali].

Referitor la valenţele predicitve ale GCS, spre exemplu în [14,15] opiniile sunt mai favorabile decât în [9], recunoscându-se totuşi că valoarea sa prognostică fiabilă se referă mai mult la supravieţuire (deci predominant la stadiul acut) decât la rezultate funcţional/ reabilitative pe termen lung (dizabilitate marcată, permanentă sau dimpotrivă, bună recuperare): fizice sau/şi psiho-cognitiv/ comportamentale sau/şi de comunicare, respectiv în plan familial sau/şi socio-profesional/economic şi implicit, al calitatăţii vieţii – QOL).

De menţionat aceeaşi opinie pozitivă şi faţă de capacitatea predictivă a altor cunoscuţi indicatori, precum: durata stării de inconştienţă şi a amneziei posttraumatice [14,15,17] – prognostic mai favorabil pentru intervale de timp cât mai reduse –, vârsta – tânără [copii şcolari şi adulţi sub 45/55 de ani) cu prognostic mai bun –, scorul de severitate (multi)lezională] în politraumatisme: *Injury Severity Score* – ISS [18] – prognostic mai favorabil pentru valori cât mai mici –, scorul revizuit al traumei (*Revised Trauma Score* – RTS – [19] – indice compozit conform căruia prognosticul mai bun corespunde unor valori ale parametrilor componenţi, permisive pentru încadrare în palierele cifrice sintetice (cotate de la 1 la 4) de scor cele mai înalte. Totodată, un cunoscut predictor de prognostic nefavorabil este persistenţa hipertensiunii intracraniene (HIC – valori de peste 20 mmHg), evidenţiabilă prin areactivitate reflexă fotomotor uni- sau bi-pupilar/staza papilară – ca semn de tumefacţie sau/şi herniere cerebrală – sau/şi respectiv, prin imagini computer tomografice (CT – investigaţie considerată valoroasă inclusiv pentru depistarea/monitorizarea evoluţiei HIC în post-acut, cu semnificaţie similară pentru: deviaţie a liniei mediane sau/şi efect de masă, compresiv asupra cisternelor/ herniere [14,15]); în aceeaşi categorie prognostică s-ar situa un element de sorginte intimă, geno-moleculară şi anume polimorfismul genei apoloiporoteinei E (respectiv prezenţa alelei epsilon 4: APOE-4 [20)] – a cărei valoare predictivă pentru evoluţie nefavorabilă post TCC (posibil consistent contributivă, întrucât ar evidenţia predispoziţia înnăscută la rezultate precum: stare vegetativă, dizabilitate severă sau chiar/ în special deces – cu frecvenţă mai mult decât dublă la cei ce posedă această alelă) necesită însă evaluări/ confirmări suplimentare.

Pentru cazuri ce ridică probleme deosebite de diagnostic/evoluţie/prognostic, putând necesita deci, evaluări foarte detaliate sau/şi mai ales în scop de cercetare, cităm (doar) enumerând suplimentar o serie de determinări de biomarkeri ce eventual pot completa exhaustiv, în sensurile menţionate, paleta investigaíţilor disponibile actualmente – nu în mod curent – inclusiv pentru pacienţi post TCC: ectoenzima CD 38 (cluster de diferenţiere 38), S100B în ser, proteina basică mielinică (MBP), endolaza specifică neuronală (NSE), proteina glială fibrillară acidică (GFAP) [21].

Nelegat în mod special de predictivitatea prognostică, mai semnalăm aici valoarea diagnostică, apreciată ca superioară, a imagisticii de rezonanţă magnetică (IRM/RMN), în principal pentru depistarea unor alterări morfologice mai puţin vizualizabile prin CT: non-hemoragice (în speţă de la nivelul substanţei albe, cum sunt leziunile axonale difuze – DAI), respectiv mici hemoragii peteşiale (ambele tipuri de leziuni – caracteristice, inclusiv ca mecanism mecano-patogenic, pentru TCC) sau/şi de tip contuziv (posibil a fi situate atât superficial/ sub învelişul cranian osos – spre exemplu la nivel frontal – cât şi profund – în trunchiul cerebral) [14].

În plus, revenind la prognostic, trebuie subliniată deosebirea netă dintre TCC uşoare/ minore pe de o parte şi cele medii/moderate şi respectiv – mai ales – severe, pe de alta.

Astfel, atât sub aspect evolutiv cât şi epidemiologic, „vestea bună” este că TCC uşoare reprezintă marea majoritate a acestui tip de patologie şi în general pacienţii ce le sunt victime se recuperează (cvasi)complet şi rapid sau relativ rapid [17]. Bineînţeles, în materie de leziuni ale SNC, aşa cum am mai arătat, virajele spre agravare sunt o realitate, practic oricând posibilă – în special dar nu exclusiv în acut şi subacut – ce nu ocoleşte nici măcar suferinţe minore şi de regulă rapid rezolutive spre ad integrum, precum comoţia cerebrală (*concussion*) – ce reprezintă *pattern*-ul anatomo-clinic şi evolutiv al TCC uşoare/minore [15].

Se descriu patru grade de severitate ale acestei entităţi nosologice: 1–3 comoţie „blândă”; primele două – în principal caracterizate prin nepierderea completă a stării de conştienţă, lipsa modificărilor clinice neurologice şi aspect cranian radiografic integru – nu necesită, de principiu internare sau intervenţii reabilitative; nici gradul 3 – a cărui caracteristică este că, pe lângă tulburările comune cu primele două (ameţeli, tinitus, cefalee, confuzie, dezorientare temporo-spaţială, insomnie, fatigabilitate – eventual şi amnezie retrogradă de foarte scurtă durată) apare amnezia anterogradă/„post-traumatică” – în general nu necesită recuperare, ci doar o (de regulă) scurtă perioadă de internare pentru supraveghere şi medicaţie simptomatică – asemănător primelor două grade – plus eventual neuroprotectivă [15,22].

Comoţia de gradul 4 („clasică”), presupunând atât piederea stării de conştienţă, cu durată de până la câteva ore cât şi amnezie anterogradă, poate – mai ales pentru o simptomatologie relativ polimorfă, cunoscută ca „sindrom post-comoţional” şi dominată de (eventuală) instabilitate emoţională şi dificultăţi cognitive şi de re-adaptare (mai ales la obligaţiile socio-profesionale anterioare) – necesita consilere psihologică (inclusiv informare şi instruire, adecvate, ale familiei, cu privire la modul menajant – cu evitarea pe cât posibil a factorilor stresori – în care trebuie să se comporte cu respectivul pacient) sau/şi vocaţională: spre exemplu, program de lucru redus sau/şi sarcini/ responsabilităţi de serviciu diminuate – în principiu pe o durată de câteva luni – cu re-introducere progresivă ulterior – această măsură putând exercita inclusiv efecte cognitiv recuperatorii [15,17,22].

„Vestea rea” însă, este faptul că TCC (mai ales) severe, se caracterizează din punct de vedere prognostic, prin rezultate ce încă nu pot fi considerate ca satisfăcătoare [23] – vom reveni.

O schemă exhaustivă de evaluare, recomandată la preluarea unui pacient cu status post TCC în unitatea de neuroreabilitare este prezentată, spre exemplu, în [9]. Nu va fi reluată descriptiv; vom puncta aici doar faptul că, din acest punct de vedere este necesar practic, un amplu examen obiectiv general – avându-le în centru pe cele neurologic şi funcţional (cu identificarea oricăror/ tuturor tulburări(lor) posibile la astfel de bolnavi: motorii/neuro-musculare (inclusiv de tonus, troficitate, coordonare sau/şi echilibru), sfincteriene, senzitive/senzoriale, ale stării de conştienţă/ cognitive, comportamentale sau/şi de comunicare), toate acestea posibil, nu de puţine ori, în contextul unei stări generale (relativ) precare – „pe aparate şi sisteme”, care să vizeze, conform cunoştinţelor clasice de semiologie medicală, toate structurile macroscopice accesibile ale organismului, putându-se asrtfel identifica, de la început, orice manifestare patologică observabilă clinic.

Unei atari examinări clinice de bază i se adaugă un set complet de analize (în majoritatea lor) uzuale de laborator, ECG (planul-cadru de explorare paraclinică recomandat la nivelul Centrului Naţional de Referinţă pentru Neuro Reabilitare – Clinica de Recuperare neuro-musculară a SCUBA (fig. 6.28) – această unitate medicală având însă o paletă de patologie asistată mult mai largă decât suferinţele post TCC şi în consecinţă, după cum se observă, respectivul plan de investigaţii este mai amplu), oximetrie (măsurată zilnic de mai multe ori – la fel ca şi tensiunea arterială şi frecvenţa cardiacă) şi temperatura centrală precum şi eventual – conform particularităţilor de caz – şi alte investigaţii, suplimentare: radiologice, ecodiagnostice, electrofiziologice, funcţionale respiratorii etc.

În plus, pe lângă strânsa colaborare (inclusiv prin consulturi interdisciplinare iterative/seriate – ori de câte ori este nevoie) dintre medicii de fiziatrie/recuperare şi cei de neurochirurgie [14] sau/şi – permanentă – de neurologie, pot fi necesare şi deci solicitate, consulturi/ re-consulturi interdisciplinare: oftalmologice, oto-rino-laringologice (ORL), de chirurgie buco-maxilo-facială (BMF), ortopedice, de chirurgie generală sau/şi plastică, de boli infecţioase, boli interne/cardiologie/ pneumologie, psihiatrice sau/şi respectiv, consiliere psihologică/psihoterapie etc. – toate (de asemena) în funcţie de starea generală, co-morbidităţi/ complicaţii şi respectiv, de particularităţile evolutive ale fiecărui bolnav.

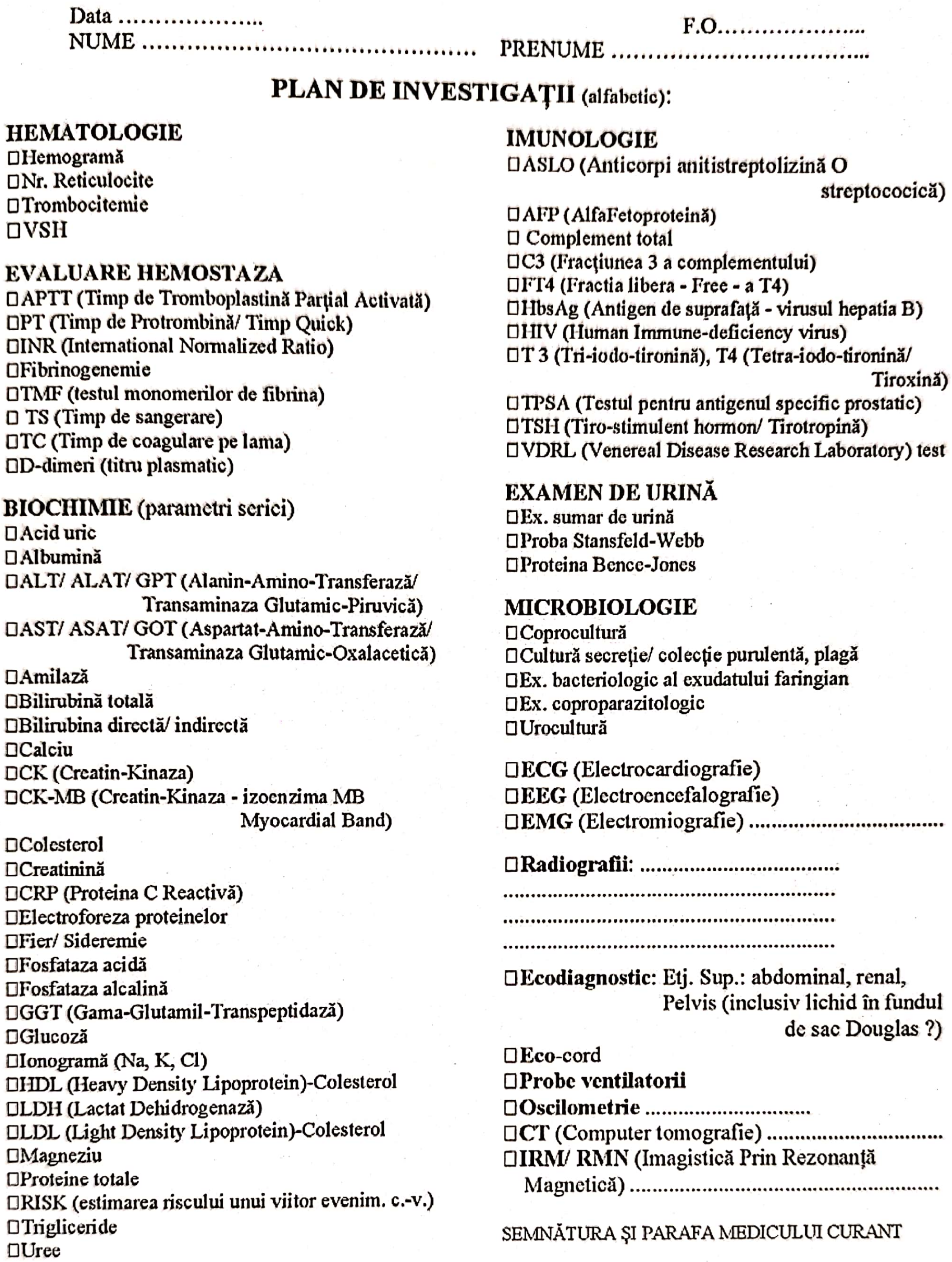

Data ………………..
F.O………………..
NUME ……………………………………… PRENUME ……………………………..

PLAN DE INVESTIGAŢII (alfabetic):

HEMATOLOGIE
☐Hemogramă
☐Nr. Reticulocite
☐Trombocitemie
☐VSH

EVALUARE HEMOSTAZA
☐APTT (Timp de Tromboplastină Parţial Activată)
☐PT (Timp de Protrombină/ Timp Quick)
☐INR (International Normalized Ratio)
☐Fibrinogenemie
☐TMF (testul monomerilor de fibrina)
☐ TS (Timp de sangerare)
☐TC (Timp de coagulare pe lama)
☐D-dimeri (titru plasmatic)

BIOCHIMIE (parametri serici)
☐Acid uric
☐Albumină
☐ALT/ ALAT/ GPT (Alanin-Amino-Transferază/ Transaminaza Glutamic-Piruvică)
☐AST/ ASAT/ GOT (Aspartat-Amino-Transferază/ Transaminaza Glutamic-Oxalacetică)
☐Amilază
☐Bilirubină totală
☐Bilirubina directă/ indirectă
☐Calciu
☐CK (Creatin-Kinaza)
☐CK-MB (Creatin-Kinaza - izoenzima MB Myocardial Band)
☐Colesterol
☐Creatinină
☐CRP (Proteina C Reactivă)
☐Electroforeza proteinelor
☐Fier/ Sideremie
☐Fosfataza acidă
☐Fosfataza alcalină
☐GGT (Gama-Glutamil-Transpeptidază)
☐Glucoză
☐Ionogramă (Na, K, Cl)
☐HDL (Heavy Density Lipoprotein)-Colesterol
☐LDH (Lactat Dehidrogenază)
☐LDL (Light Density Lipoprotein)-Colesterol
☐Magneziu
☐Proteine totale
☐RISK (estimarea riscului unui viitor evenim. c.-v.)
☐Trigliceride
☐Uree

IMUNOLOGIE
☐ASLO (Anticorpi anitistreptolizină O streptococică)
☐AFP (AlfaFetoproteină)
☐ Complement total
☐C3 (Fracţiunea 3 a complementului)
☐FT4 (Fractia libera - Free - a T4)
☐HbsAg (Antigen de suprafaţă - virusul hepatia B)
☐HIV (Human Immune-deficiency virus)
☐T 3 (Tri-iodo-tironină), T4 (Tetra-iodo-tironină/ Tiroxină)
☐TPSA (Testul pentru antigenul specific prostatic)
☐TSH (Tiro-stimulent hormon/ Tirotropină)
☐VDRL (Venereal Disease Research Laboratory) test

EXAMEN DE URINĂ
☐Ex. sumar de urină
☐Proba Stansfeld-Webb
☐Proteina Bence-Jones

MICROBIOLOGIE
☐Coprocultură
☐Cultură secreţie/ colecţie purulentă, plagă
☐Ex. bacteriologic al exudatului faringian
☐Ex. coproparazitologic
☐Urocultură

☐**ECG** (Electrocardiografie)
☐**EEG** (Electroencefalografie)
☐**EMG** (Electromiografie) ………………………………

☐**Radiografii:** ………………………………
……………………………………………………
……………………………………………………
……………………………………………………

☐**Ecodiagnostic**: Etj. Sup.: abdominal, renal, Pelvis (inclusiv lichid în fundul de sac Douglas ?)
☐Eco-cord
☐**Probe ventilatorii**
☐**Oscilometrie** …………………………
☐CT (Computer tomografie) …………………………
☐IRM/ RMN (Imagistică Prin Rezonanţă Magnetică) ……………………………………………

SEMNĂTURA ŞI PARAFA MEDICULUI CURANT

Figura 6.28. Plan-cadru de explorare paraclinică recomandat la nivelul Clinicii de RNM a SCUBA.

Revenind la evaluarea (de fapt evaluări seriate) clinico-funcţională/e (relativ) specifică/e în unitatea de neuroreabilitare, aceste demersuri vizează cunoaşterea/acoperirea – cât mai mult posibil, inclusiv prin cuantificări – a unor aspecte medicale dar şi medico-sociale principale. Astfel, trebuie cât mai precis cunoscute, concomitent/complementar în raport cu evaluarea clinico-paraclinică şi funcţională expusă, resursele (endogene) biologice generale ale pacientului, inclusiv din perspectiva capacităţii sale de a suporta eu-stresul procesului recuperator (în principiu, până la 1–2 ore/zi în stadiul subacut/prima internare – aproape fără excepţie indicată a se desfăşura într-o clinică/ secţie cu acest profil, din cadrul unui spital multispecialităţi, de acuţi – iar apoi, dacă evoluţia este satisfăcătoare, în următoarele 2–3 luni/la reinternare (în postacut/subcronic), conform „regulii celor – până la – 3 ore”/zi, şi respectiv – la noi – 5 zile/săptămână: terapie fizical-kinetologică, inclusiv ocupaţională, plus, eventual zilnic sau de 2–3 ori/săptămână, logopedie [14]) precum şi inclusiv, posibilităţile sale de autoservire – prezente/parţial păstrate (cu specificare de detalii aferente)/absente – printre care cele de alimentare, când există tulburări de deglutiţie.

Totodată, trebuie cât mai complet identificate şi: resursele (exogene) de suport din partea familiei/a celor apropiaţi ca şi posibilităţile de comunicare şi conlucrare dintre echipa de neuroreabilitare/personalul de asistenţă medico-sanitară şi pacient/aparţinători, starea biologică/(medicală) şi (psiho-)socio-familială, respectiv profesional-economică, anterioare TCC precum şi conex/corolar: perspectivele de reintegrare (recuperare, conform paradigmei ICF-DH a OMS, la nivelul ambelor paliere: „Activity” şi „Participation” (vizând capabilităţi de autoîngrijire/autonomie personală şi posibilităţi de re-inserţie în familie, în procesul educaţional sau/şi la locul de muncă, în viaţa socială dar şi de relaxare/ satisfacţii – inclusiv viaţă sexuală – şi de revenire astfel, la o QOL corespunzătoare sau numai a primului palier ICF-DH menţionat, referitor în principal doar la autoservire sau nici măcar atât, adică necesitate cvasipermanentă de îngrijiri, eventual, inclusiv calificate – la domiciliu/ICD sau într-o instituţie specializată şi abilitată pentru astfel de asistenţă, pe termen lung); în plus, trebuie aflat ce facilităţi, în acest sens, pot fi oferite de comunitate.

Nu în ultimul rând, este necesar să fie cunoscute/avute în vedere aspecte de ordin bioetic, legate în special de stabilirea existenţei/ revenirii (şi în ce măsură) sau a inexistenţei/dispariţiei discernământului, la astfel de bolnavi, cu repercursiuni viv-à-vis atât de dreptul lor (respectiv al aparţinătorilor legali), general-uman, de a fi informaţi şi de opta în cunoştinţă de cauză pentru a fi sau nu trataţi (chiar de a refuza anumite demersuri terapeutice – spre exemplu, în cazul bolnavilor agitaţi) cât şi în planul administrării resurselor economice proprii – precum şi considerente medico-legale (mai ales refritoare la litigiile generate de natura traumatică – accidentală sau prin agresiune – a leziunii/lor cerebrale) [14,15,17].

Concret, având în vedere elementele/zonele de interes prioritar, expuse mai sus – ţintite, în asistenţa spitalicească de neuroreabilitare a suferinţelor post TCC, prin evaluare exhaustivă, clinico-biologică, funcţională (şi socială) – pentru cuantificări, vizând predominant palierele ICF-DH „Body”: structura şi funcţiile organismului şi „Activity”: posibilităţile de interacţie utilă ale pacientului cu ambientul, în principal apropiat [respectiv, pentru acestea din urmă, „performanţele” (ICF-DH) în autoservire tip (*Basic*) *Activities of Daily Living* – B/ADL [24] – şi respectiv, tip (*Instrumental*) *Activities of Daily Living* – I/ADL [25], sisteme/ instrumente de măsurare utile, pe care le folosim şi noi şi deci, le recomandăm, sunt: *Glasgow Outcome Scale/Score* (GOS [26], scala Rankin (modificată – *Modified Rankin Scale* – MRS [27], *Functional Independence Measurement* (FIM^{TM} [27]), bilanţul articular segmentar – tip *Range of Motion* (ROM [28], scala Ashworth (modificată – *Modified Ashworth Scale* – MAS [29] sau/şi eventual scala Penn a frecvenţei spsmelor [30], bilanţul muscular segmentar – scala *Medical Research Council* – MRC [31], scala *Minimental State Examination* – MMSE [32] – precum şi – dacă este posibil – şi: scala de evaluare a QOL [33].

În legătură cu necesitatea de a folosi (inclusiv) instrumente de evaluare cuantificată trebuie subliniată şi utilitatea lor sine qua non pentru activităţile de ceretare ştiinţifică – vom reveni.

Întrucât aceste scale de evaluare clinico-funcţională cuantificată sunt cunoscute, fiind frecvent citate în literatură – cele mai multe dintre ele inclusiv în lucrări anterioare [4,5,9,13] – nu vor fi reluate.

Dacă există (şi) tulburări de comunicare/ vorbire/limbaj, ele trebuie, de asemenea, clasificate. Literatura consemnează în general, ca forme de afazie, mai ales următoarele: globală, transcorticală senzorială/ receptivă, transcorticală motorie/ expresivă, anomică/anomie, (tip) Broca, (tip) Wernicke, de conducere, surditate verbală (parafazie/jargonofazie), cecitate verbală (alexie fără agrafie), afemie (mutism fără agrafie) [34,35]. Aceast spectru de forme ale respectivelor tulburări, alături de dizartrie, este suficient pentru sistematizare diagnostică specifică în practica asistenţei curente. Astfel, în activitatea clinică, încadrarea poate fi mai simplă/ sintetică – în una dintre primele patru categorii mai largi, menţionate – sau mai nuanțată, utilizând în acest scop toate cele zece tipuri/forme din enumerarea de mai sus și dizartria.

În plus, ortofoniștii cu pregătire și abilități logopedice superioare, în scopul optimizării intervenței lor terapeutice – eventual și pentru aprecieri foarte riguroase ale rezultatelor obținute în dinamică, inclusiv în scop de cercetare – pot să și cuantifice atari tulburări prin instrumente de evaluare/baterii de teste, dedicate: *Boston Diagnostic Aphasia Examination* (BDAE) [36]/*Boston Naming Test* [37] etc.

Bolnavii post TCC care se confruntă (și) cu disfuncții de comunicare/ vorbire/ limbaj au dificultăți în principal în a-și „găsi" cuvintele – disnomie – și în ce privește coerența exprimării verbale [15].

Metodologia logopedică precum și cea aferentă, de evaluare detaliată, se aplică de către specialiști în domeniu; colaborarea strânsă în cadrul echipei multidisciplinare de neuroreabilitare, sub conducerea medicului curant de profil, este imperios necesară inclusiv în această zonă, cunoscut fiind faptul că – inclusiv dar nu exclusiv, în statusuri post TCC necesitante – terapia pentru recuperarea vocii/ vorbirii este contributivă și pentru recuperare în tulburările de deglutiție [38].

Întrucât inclusiv în resurse bibliografice accesibile și relativ recente [5,9,38] există abordări destul de consistente ale subiectului – și conexe – acesta nu va fi dezvoltat suplimentar.

Evaluarea cognitivă este de asemenea importantă, inclusiv avându-se în vedere faptul că majoritatea pacienților post TCC care necesită internare la neuroreabilitare, au trecut, pentru perioade mai lungi decât de câteva ore, prin episoade de pierdere a conștienței, unii fiind admiși chiar în stare vegetativă sau de minimă/ (redusă) conștiență.

Referitor la acest subiect, pe cât de complex și dificil, pe atât de solicitant – deopotrivă profesional și uman – pentru echipele de asistență medico-recuperatorie de profil și nu numai, există în literatură abordări exhaustive [39,40]; acestea vizează aspecte epidemiologice, conceptuale și de terminologie, respectiv privitoare la metode de evaluare clinice/ paraclinice (inclusiv mai noi: IRM funcțional – fMRI –, tomografie de emisie pozitronică – PET –, tomografie computerizată de emisie monofotonică – SPECT), evoluție, stadializare și criterii de clasificare, principii de management precum și la complicatele conotații bio-etice/medico-legale interferente.

Asemenea detalieri exced prezentul spațiu editorial; sub aspect practic însă, o serie de elemente conexe managementului neuroreabilitativ aferent, vor fi punctate ceva mai departe, în cadrul ÎR/NR.

Adăugăm aici faptul că, în special în literatura anglofonă, este descris instrumentul de evaluare a funcției cognitive „Rancho Los Amigos Levels of Cognitive Functioning Scale" (Hagen, Malkmus, Durham, 1972 și „Rancho Los Amigos Cognitive Scale Revised" – Malkmus, Stenderup, 1974) [14,15,17,41], cu evidențierea atât a elementelor contributive (testarea este aplicabilă în orice stadiu al evoluției post critice/recuperatorii și conferă informații utile atât echipei medico-sanitare cât și familiei și chiar pacientului – în stadii avansate ale reabilitării sale) cât și a limitelor metodei (unii bolnavi nu progresează într-atât încât să atingă nivele de recuperare sufciente pentru diferențieri semnificative, fiind din acest motiv, util în asistența curentă dar cu valoare limitată în cercetare; totdată, întrucât este relativ dens ca informații dscriptive culese în timpul testării, poate fi mai greu de efectuat la bolnavi nespitalizați). Este o metodă de analiză ce cuprinde/ este structurată pe 8 (10 – în forma revizuită) stadii de reactivitate cognitiv-comportamentală (de la 1 – completă neresponsivitate – până la 8: cvasinormalitate, adică persoană orientată auto-și alo-psihic, având capaciatea de a înțelege și de a reacționa adecvat la solicitările ambientale, memorizare, atenție și autonomie – atât acasă/*Activity* cât și în comunitate/ *Participation*, ICF-DH – recâștigate, chiar cu posibilitatea de a efectua, odată învățate, activități fără a mai fi necesară supravegherea, putând totuși persista diminuarea abilităților sociale, emoționale și cognitive sau pentru nivelul 10, din forma revizuită – fatigabilitate, necesitând pauze mai dese, relativă lentoare în luarea deciziilor sau/și în efectuarea divrselor activități de autoservire, respectiv socio-profesionale precum și posibil, necesitând „strategii compensatorii" pentru inițiere/ execuție, respectiv episoade de depresie sau/și frustrare/iritabilitate în condiții stresante medicale sau/și sociale – dar fără decompensări comportamentale semnificative în public).

Având în vedere caracteristicile scalei de mai sus, noi folosim, așa cum am menționat, FIM^{TM}; acest instrument cuprinde în sistemul său de evaluare, după cum se cunoaşte şi un „scor cognitiv subtotal” (pe care îl considerăm suficient de acoperitor dar totdată nu excesiv de detaliat/ coronofag); în plus, este destul de riguros cuantificat şi astfel, utilizabil inclusiv în cercetare.

Pe baza evaluării exhaustive expuse mai înainte – inclusiv şi mai ales componenta sa clinico-funcţională – se determină/stabilesc, pentru pacientul internat la neuroreabilitare, obiectivele terapeutico-recuperatorii.

Aşa cum am arătat, în sfera de patologie la care ne referim, asemenea „ţinte” patologice: simptome, respectiv semne dis(morfo-)funcţionale/invalidante – care fiind necesar a se preveni sau/şi combate activ, constituie deci, obiective de abordare pentru procesului neuroreabilitativ – apar/se pot identifică, de regulă, doar la bolnavii cu TCC medii şi severe.

Am clasificat sintetic/rezumativ, în lucrări anterioare [4,5,42] ansamblul general al celor mai importante obiective terapeutico-recuperatorii, în: „generice”, „specifice” [între care unele majore de recuperare dar ce sunt totdată, relativ „emblematice” pentru domeniul în care activăm: deficit motor segmentar/multisegmentar (sau de abilitate/ dexteritate sau/şi la nivel ocular/palpebral), distonii – contracturi/spasticitate/ rigiditate –, deposturări, distrofii, dis(a)taxii, dis(a)fazii, dureri (inclusiv şi mai ales neuropate), dis(an)estezii, dis(a)praxii, disfagii, disreflexii, retenţii/incontinenţe sfincteriene, diskinezii somatice, statusuri psiho-cognitive/ comportamentale pe fond organic, dis(a)prosexii, disforii/distres psihogen, agitaţie psiho-motorie, insomnie, hipertermie de tip „central” (sau hipotermie relativă/ frison – adesea în cadrul unor complicaţii infecţioase: bronho-pulmonare sau/şi urinare, frecvente la cazurile necesitante de neuroreabilitare, inclusiv cu suferinţe post TCC) dar şi alte modificări fiziopatologice/lezionale – ce nu sunt în mod expres „neurogene”, putând însă apare şi conex statusurilor post TCC – precum: escare, inflamaţie, ischemie sau/şi stază (loco-/ regionale), decondiţionare la efort fizic (cardio-circulatorie, ventilatorie) sau/şi intelectual (cerebr-(/neur-)astenică) şi respectiv, obiective „particulare” – la un caz dat sau/şi de etapă (stare febrilă intercurentă, aspiraţie accidentală de alimente sau/şi secreţii traheo-bronşice, disurie, glob vezical/colmatare cu săruri sau/şi flocoane din urină a cateterului, constipaţie, obezitate marcată necesitând scădere ponderală etc.).

După cum se observă, printre obiectivele de mai sus se regăsesc practic, toate elementele patologice/patogene principale ce pot compune tabloul clinc de bază, plus al complicaţiilor, din suferinţele post TCC.

În [9] sunt nuanţate obiectivele terapeutico-recuperatorii, aferent patologiei post TCC, în contextul evoluţiei stadiale, totdată cu detalieri referitoare la aspecte conceptuale, de planificare privind stabiliriea acestora, respectiv integrarea lor în viziune holistică, multidisciplinară.

Subliniem faptul că şi ÎR/NR – inclusiv cele frecvent administrate bolnavilor cu statusuri post TCC internaţi în unităţi cu profil de neuroreabilitare – se selectează şi aplică tot pe baza identificării prealabile a unor asemenea obiective, ÎR/NR intricându-se de multe ori în practica asistenţei medico-sanitare cu demersuri – efectiv/ propriu-zis – recuperatorii.

În principiu se consideră că (neuro)reabilitarea post TCC nu se deosebeşte fundamental de recuperarea generală [14] – derulată tot pe bază de obiective, ca demers/specialitate transversală – difernţa (majoră însă, având în vedere complexitatea şi gravitatea patologiei asistate) făcând-o în principal tocmai indicaţia, aproape fără excepţie, de acordare, pe durate variabile (şi) de ÎR/NR; acestea dacă sunt prompt şi corect/profesionist administrate – alături de o medicaţie adecvată (suportivă generală, profilactică, patogenico-simptomatică – inclusiv neurobiotrofică, dacă nu sunt contraindicaţii sau limitări, inclusiv de ordin material) – mai ales în subacut, susţin supravieţuirea, favorizând în acelaşi timp revenirea (dacă nu există obstacole insurmontabile datorate severităţii ansamblului morbid) la un nivel funcţional cât mai convenabil posibil.

Concret, acordarea cu succes la bolnavii cu afectări nevraxiale semnificative – în speţă, cerebrale – de ÎR/NR îi ajută, în complexul managementului medico-sanitar (precizăm cu această ocazie faptul că, din raţiuni atât sistematice cât şi de judicioasă folosire a spaţiului editorial pentru aspecte cât mai specifice neuroreabilitării, nu vom aborda în acest subcapitol noţiuni de farmacoterapie, deşi este de domeniul evidenţei şi susţinem necesara şi benefica intricare – inclusiv şi mai ales în acest domeniu – dintre medicaţie, ÎR/NR şi respectiv, fizio-/kineto-terapie), cel puţin pe o parte dintre ei, să-şi depăşească marcata fragilitate/precaritate generală, încât după câteva săptămâni sau luni (în unele cazuri, chiar 1–2 ani) să poată – rămânând însă, de regulă timp îndelungat necesitanţi – ajunge la (relativă) stabilizare biologică, cu eventuală adaptare la noile capacităţi, (dis)funcţionale – permisive ca în continuare să suporte/ beneficieze de (eu-)stresul programelor fizical-kinetologice/recuperatorii efective (propriu-zise, generale).

În plus, multe dintre ÎR/NR reprezintă deosebit de valoroase demersuri – inclusiv profilactice sau/şi curative, adjuvante sau principale – pentru o serie de complicaţii (nu de puţine ori grave: circulatorii, respiratorii, musculo-scheletale, endocrino-nutriţional/metabolice, trofice ale învelişului somatic, urinare, digestive, senzorial-/funcţionale) ce „pândesc" permanent pacienţii cerebro-lezaţi: în lipsa acordării unor astfel de intervanţii sanogene, evoluţia respecttivilor bolnavi se poate agrava, adesea sever sau chiar ireversibil.

Ca atare, ÎR/NR sunt, considerăm, de bază/ defintorii pentru managementul neuroreabilitativ al celor cu suferinte – inclusiv co-morbidităţi/ complicaţii mai frecvent întâlnite – după TCC, în stadiul subacut (/postacut/subcronic) – de principiu în primele 4–16 săptămâni [14].

Fiindcă şi atari demersuri (ÎR/NR) importante/ majore de asistenţă/îngrijire (şi sincretic: facilitare terapeutico-recuperatorie sau/şi compensatorie funcţional – a se vdea mai departe) au fost, în mod necesar: enunţate, descrise, comentate şi integrate în diverse perspective, anterior [4,5,9,42,43] iar subiectul este deopotrivă: esenţial pentru neuroreabilitare, vast şi iniţial, mai puţin integrat specific, în continuare le vom (numai)re-enumera – chiar dacă aceasta implică, inevitabil, unele repetări – cu dezvoltări, aşa cum arătam încă de la început, doar complementare: ale unor astfel de elemente/ tipuri mai puţin detaliate până acum dar şi cu punctări ale plierii acţiunilor lor sanogene pe indicaţii generate de diversele componente morbide ale statusurilor post TCC.

Astfel, focalizarea următoarei părţi a acestui subcapitol asupra trecerii sintetice în revistă a ÎR/NR, permite concomitent şi intricat revederea, fie şi numai prin enumerare indirectă, a amplului spectru morbid pe care mulţi supravieţuitori ai TCC medii şi severe îl pot prezenta; aceasta întrucât – cu excepţia: comiţialităţii secundare, hipertensiunii intracraniene, cefaleei, deficitelor vizuale (intrinseci – vezi mai departe) sau/şi auditive, a sindroamelor degradative psiho-organice, tulburărilor cardio-circulatorii sistemice (mai frecvent: tahicardiesau/şi hipo-/ hipertensiune arterială), fracturilor, osificărilor heterotopice şi a tulburărilor endocrine secundare leziunilor encefalice – sub o formă sau alta, mai ales în stadiul subacut, ÎR/NR îşi regăsesc utilitatea în abordarea multitudinii problemelor de sănătate (şi chiar a unora conexe) cu care se confruntă astfel de „veterani ai medicinei contemporane" [16].

Un atare mod de expunere intricată a subiectului, îi poate conferi o perspectivă suplimentară de înţelegere, cu satisfacerea totdată a principiului selectivităţii şi complementarităţii în redactare – conform căruia, aşa cum am afirmat încă de la început, am scris (şi) acest subcapitol – precum şi cu evitarea astfel, pe cât posibil, a redundanţelor.

O caracterizare din literatură, defintorie pentru ÎR/NR, afirmă că „Un număr de teorii specifice de disciplină şi modele conceptuale utile nursingului de reabilitare (NR) se axează asupra: proceselor vieţii, bunăstării sau/şi funcţionării optime" [44].

Aşadar, în principiu, ÎR/NR presupun (inclusiv) unele demersuri (manevre/proceduri) de îngrijire, cu caracter profilactic/-terapeutico-recuperator, obligatorii pentru salvgardarea vieţii pacientului, intricate cu valanţe/elemente (minimal solicitante/ menajante) de training recuperator.

Ca atare, ÎR/NR, facilitează totodată, reeducarea – sau dacă nu (mai) este posibil, eventual compensarea, inclusiv prin deprinderea unor mişcări, schimbate/(trucate) ca execuţie în schemele cinematice uzuale (efectuate cu alte segmente sau chiar cu celălalt membru – indemne) sau/şi prin învăţarea utilizării de dispozitive asistive – a unor abilităţi funcţionale elementare, propensive pentru recăpătarea, în viitor (la domiciliu şi eventual – de dorit – şi în comunitate) de capacităţi de interacţie cu mediul ambiental apropiat (Activiy, în termeni ICF-DH – predominant din categoria B/ADL şi a unora – mai simple – dintre I/ADL) şi poate chiar şi cel înconjurător extins (Participation, în termeni ICF-DH, inclusiv prin I/ADL mai complexe) – toate ca bază a recâştigării, fie şi limitate, a autonomiei, individuale şi astfel, a ameliorării/ menţinerii unei QOL cât mai convenabile posibil.

În plus, aşa cum am mai arătat tangenţial, un obiectiv major al ÎR/NR îl reprezintă, în acut şi subacut (eventual, cel puţin în parte şi în postacut-subcronic/cronic) prevenirea apariţiei de complicaţii – unele dintre ele ameninţătoare de viaţă.

Concret – cu repetarea, inevitabilă a unor noţiuni despre care am mai scris dar pe de altă parte şi cu adăugarea unor importante sublinieri şi conotaţii precum şi cu unele consistente detalieri suplimentare – principalele demersuri de ÎR/NR, recomandate şi aplicabile în neuroreabilitare (inclusiv la bolnavii cu statusuri post TCC, în principal în stadiile acut şi subacut) sunt:

– inspecţia regulată a tegumentelor (cu observarea, dacă este cazul, a unor posibile leziuni eritematoase pe zonele de decubit – sau a oricăror alte anomalii la nivel cutanat) şi a lenjeriei pacientului (cute, umiditate) pentru prevenirea condiţiilor de apariţie/aparitiei de leziuni trofice ale învelişului somatic al corpului/escare);

– întoarceri – schimbarea ritmică a poziţiei – în pat (din 2 în 2 ore, dacă bolnavul nu are – respectiv la 4–6 ore, dacă bolnavul are – saltea antiescare – fig. 6.29) şi dacă există indicaţie/nu sunt contraindicaţii: rostogoliri în posturi reflex inhibitorii – cu rol, inclusiv antispasticitate (element kinetoterapic tip metoda Bobath – publicată la sfârşitul anilor 1940, de către soţii Martha şi Karel Bobath şi utilizată în principal la copii cu paralizii spastice cerebrale dar şi la adulţi cu afectări hipertone somatice localizate extra-cefalic; metoda, pornind de la modularea reflexelor tonice ale capului şi gâtului şi a celor de postură, în scopul eliminării pe cât posibil din cadrul acestora a nivelelor de tonus muscular şi a reacţiilor aferente anormale/hipertone, se bazează practic pe posturări, mobilizări şi manipulări de ghidaj motric ale capului, trunchiului şi membrelor, cu accent pe numite „puncte cheie de control": – proximale, la nivel axial şi rizomelic şi respectiv distale, la nivel acral –; în plus, poate intrica inhibiţia spasticităţii, astfel iniţiată – prin rostogoliri în posturi reflex-inhibitorii, din clinostatism – cu facilitări pro-contractile, inclusiv de tip neuro-muscular – proprioceptive dar şi tactile, precum percuţia locală specifică, pentru mişcările active automate şi chiar voluntare) [45];

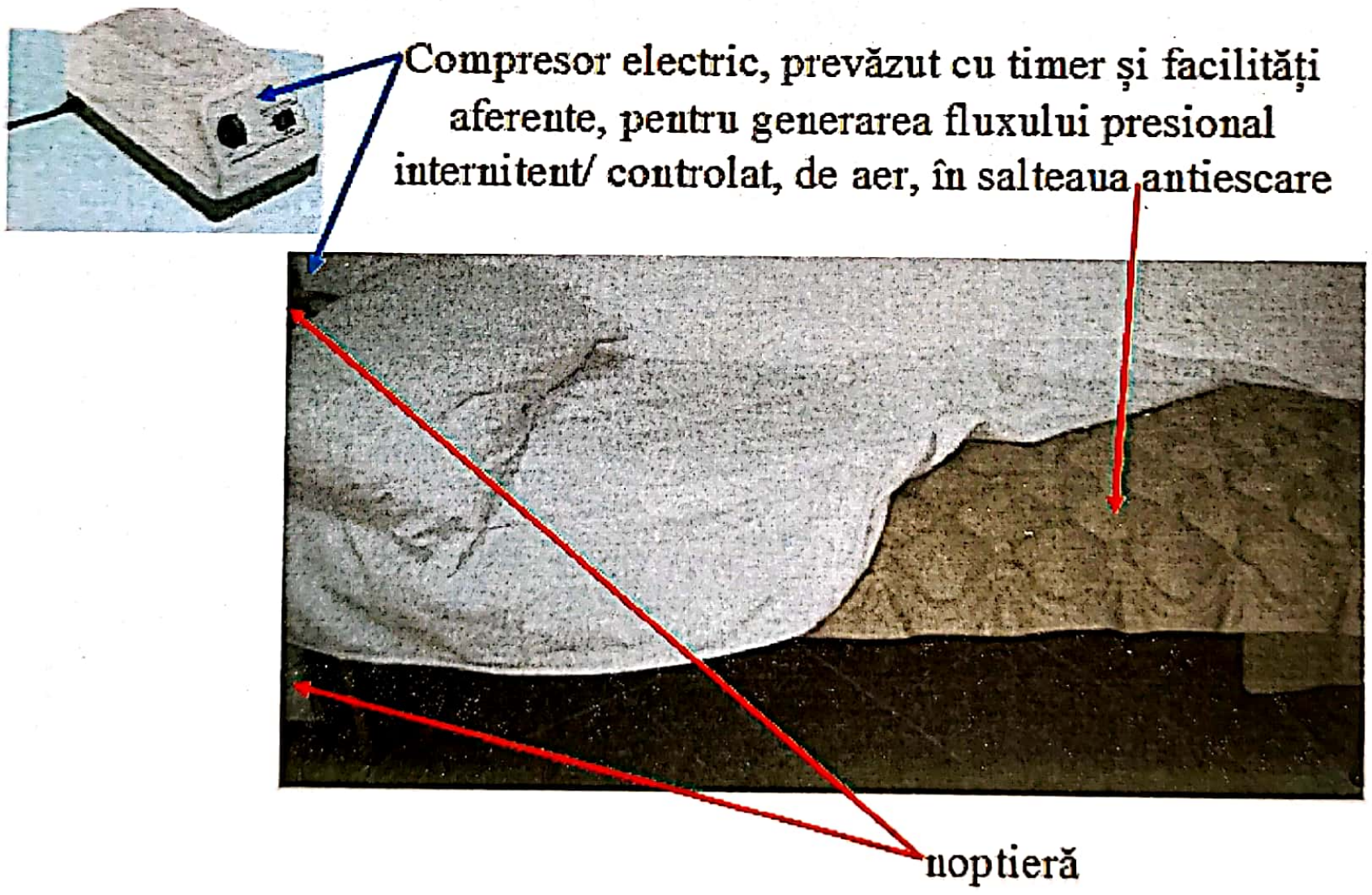
Compresor electric, prevăzut cu timer şi facilităţi aferente, pentru generarea fluxului presional internitent/ controlat, de aer, în salteaua antiescare
noptieră

Figura 6.29. Saltea antiescare (din dotarea Clinicii de RNM a SCUBA).

– posturări anticipative (profilactice – antideposturări/subluxaţii articulare), în faza de flaccididitate, – în poziţii anatomice sau/şi de funcţiune, dacă se aşteaptă/cunoaşte că (şi cum) se vor produce dezaxări segmentare, consecutiv plegiei sau/şi respectiv, apariţiei spasticităţii – sau corective (deposturările care nu sunt ireversibile pot fi combătute prin repuneri segmentare în poziţii anatomice/funcţionale, inclusiv, dacă se pretează, prin ortezări – cu efect totodată, spasmolitic, prin „stretching " lent/prelungit), mai ales în faza de spasticitate;

– posturări antideclive ale membrelor (cu rol de prevenţie a stazei veno-limfatice/edemelor de declivitate, a tromboflebitei profunde – şi respectiv, a tromboemboliei pulmonare);

– manevre/proceduri de drenaj bronşic – posibil complexe, intricate în ansamblul măsurilor de tip postural-/kinetologic (poziţionări pro-gravitaţionale alterne pentru câmpurile pulmonare: propensiv evacuatorii) – eventual împreună cu unele de fizio- sau/şi maso-terapie (aerosilizări – respectiv, dacă se impune, oxigenoterapie – sau/şi tapotamente toracice) sau/şi eventual, de training ventilator; poate fi necesară, de asemenea (bolnavi imobilizaţi la pat timp mai îndelungat sau/şi cu antecedente recente de ventilaţie „controlată" mecanic [46] sau/şi bronho-pneumonice sau/şi respectiv, încă ne-decanulaţi traheal – cu secreţii bronşice abundente, vâscoase/ aderente sau/şi cu evacuare a lor/tuse, ineficiente) toaletarea locală/ aspirarea aparatuală (fig. 6.30) a respectivelor secreţii, la nivelul canulei (inclusiv aspirarea alimentelor pătrunse accidental – dacă survine un astfel de eveniment), toate pentru menţinerea/ refacerea unei stări bio-funcţionale (cel puţin) convenabile a (vitalului) aparat respirator. Deschidem aici o paranteză cu unele detalieri metodologice conexe: pentru inhaloterapie (ca aerosoloterapie): nebulizatoarele (fig. 6.31) de uz individual, după o pregătire prealabilă destul de simplă, pot fi folosite (atât în timpul internării cât şi ulterior, la domiciliu, dacă este nevoie – fără a fi necesare cunostințe efectiv medicale) inclusiv de către pacienţii necesitanţi sau aparţinătorii lor. Utilizabile pentru acest mod – intern dar topic – de administrare, sunt substanțe precum: apă (distilată sau de mare – în cazul unităţilor balneare de pe litoral – sau ape minerale alcaline – în stațiunile cu astfel de factori naturali terapeutici) sau soluție salină izotonică sterilă – fiziologică: 9 g NaCl/l, respectiv 9 mg/ml –, (eventual intermitent cu) mucolitice sau/şi bronhodilatatoare – inclusiv glucocorticoizi – sau/şi antibiotice (acestea din urmă, cu unele riscuri de alergie/intoleranţă). Mai frecvent este recomandabilă aerosolizarea cu ser fiziologic sau/şi N-acetilcisteină (N-ACC: fiole de 3 ml–100 mg/ml): 1/3–eventual 1–1/2 fiolă şi apă distilată, până la/ ad 7–10 ml, cât este capacitatea vasului nebulizatorului): 10–20 min/ şedinţă, 2 şedinţe/zi, 7–10 zile/cură. În cadrul inhaloterapiei, există şi procedura de „respirație cu presiune pozitivă intermitentă", cel mai adesea, inspiraţia: I/RPPI (+); aceasta – ca procedură neinvazivă de ventilaţie „asistată" mecanic – în special în asociere cu aerosoloterapia, ar duce eventual la o îmbunătăţire suplimentară a distribuţiei bronho-pulmonare a aerului şi a schimburilor gazoase, fiind în principal recomandată în cazurile cu leziuni atelectatice [46];

– mobilizări pasive ale membrelor paralizate (cu efect de „pompaj" circulator exogen – pentru ameliorarea nutriţiei/troficităţii şi clearence-ului, tisulare, şi întreţinerea supleţei (conjunctivului) entezo-articulare precum şi prevenirea sau/şi combaterea redorilor – inclusiv a retracturilor capsulo-teno-/ligamentare, în zonele denervate – mobilizări care, deşi pasive sunt totodată benefice pentru motricitate, din perspectiva memoriei kinestezice/reprezentării imaginii segmentare în schema corporală de la nivel central;

– masaj (adecvat metodologic) la nivel abdominal, în sensul tranzitului (pentru prevenţia stazei intestinale (nu la bolnavii cu şunt ventriculo-peritoneal!);

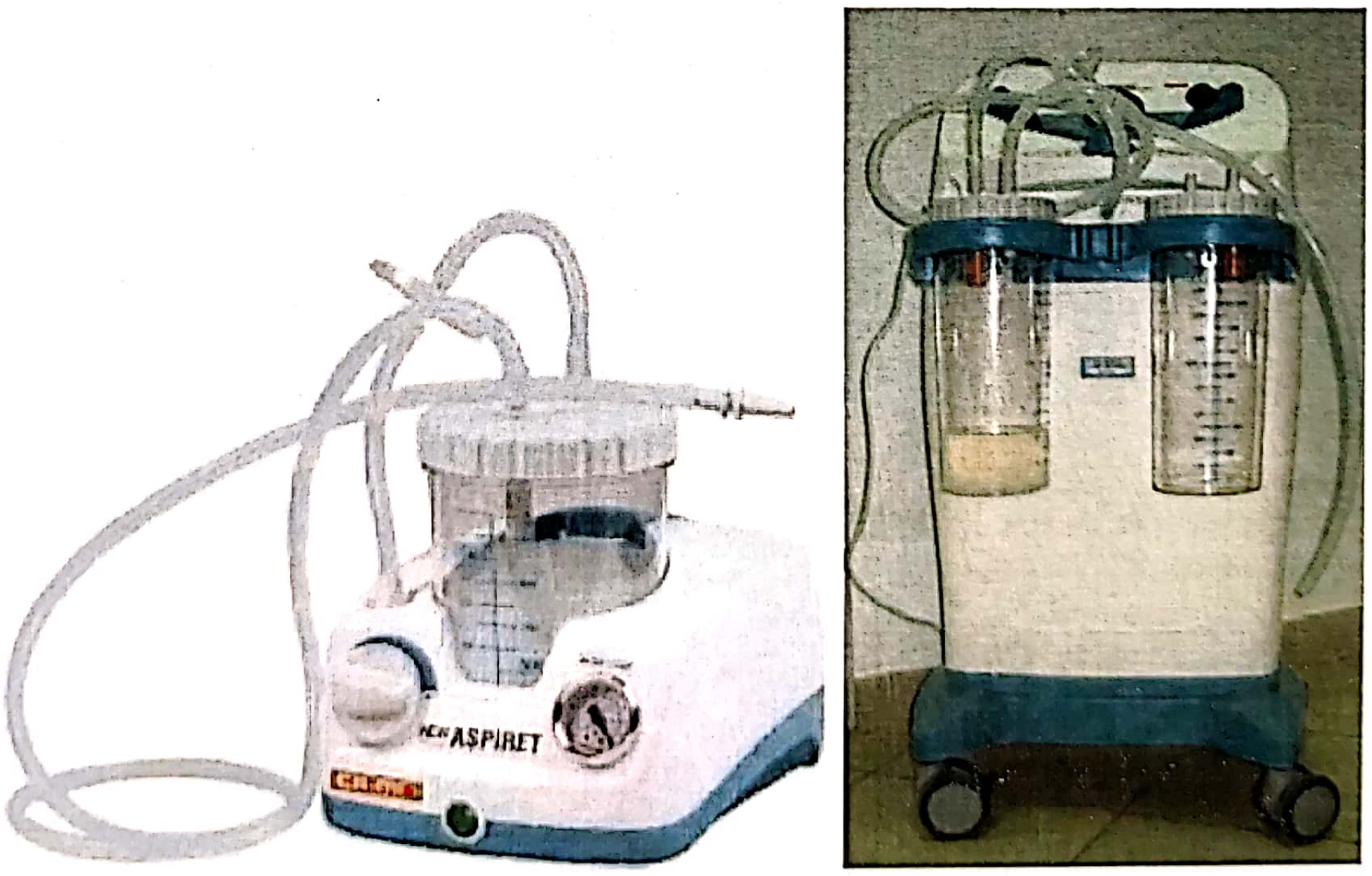

Figura 6.30. Aspiratoare medicale pentru secreţii traheo-bronşice (din dotarea Clinicii de RNM a SCUBA).

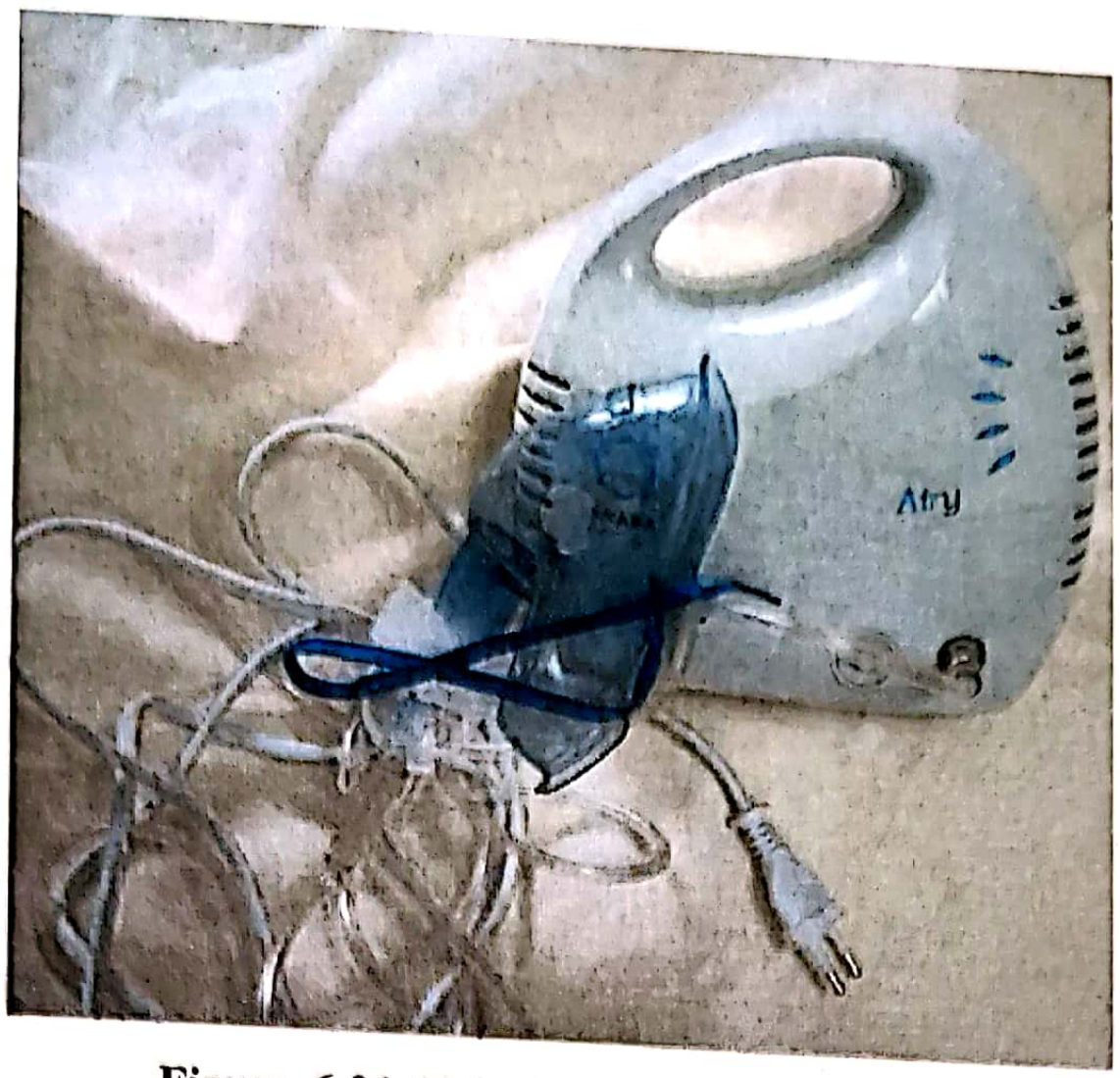

Figura 6.31. Nebulizator de uz individual (din dotarea Clinicii de RNM a SCUBA).

– asistarea evacuarii urinei, la cazurile cu vezica neurogenă, prin cateterizare: inițial continuuă (practic invariabil prezentă la preluarea în unitatea de neuroreabilitare a bolnavilor cu leziuni nevraxiale severe – inclusiv post TCC) iar ulterior, eventual, prin cateterism intermitent, pentru care se poate face o pregătire prealabilă prin clamparea intermitentă a sondei urinare fixe (pentru evitarea unor posibile fenomene de disreflexie autonomă – mai frecvente însă la bolnavi cu suferințe medulare toracale înalte şi cervicale); apoi, însăşi cateterizarea intermitentă reprezintă un element de „training“, cu unele valențe recuperatorii, limitate, în privința controlului micțional. Staza urinară vezicală poate fi combătută (inclusiv folosind factorul gravitațional pro-drenaj) prin verticalizări progresive până la posturări, pe durate de asemenea (blând) crescătoare, (cel puțin) în poziție şezând. De menționat însă, că pacienții cerebro-lezați reuşesc adesea reluarea evacuării neasistate a urinei, uneori chiar înainte de/ fără recuperarea semnificativă a stării de conştiență: după o minimă stabilizare clinico-biologică şi dacă nu există escare în zona pelvi-trohanteriano-fesiero-ischio-perineală, se poate tenta eliminarea cateterului remanent; cadrele sanitare şi aparținătorii examinează, în următoarele circa 3 zile, pampers-ul bolnavului de cel puțin 6 ori/zi, pentru a observa dacă acesta a urinat şi imediat după micțiune se practică sondaj vezical de control; dacă în intervalul de timp menționat, la sondajele de control efectuate sistematic, practic nu rămâne residuu post-micțional, se poate considera că evacuarea spontană a urinei este coresapunzătoare;

– (eventual, dacă este necesar): asistarea (şi) a eliminării scaunului (considerații asemănătoare celor legate de sondajul vezical intermitent se pot face şi despre tuşeul rectal) oricum, tendința la constipație (multifactorială – pe lângă imobilizarea la pat – şi prin contribuția unor elemente de intestin neurogen) deşi de multe ori existentă, reprezintă o complicație mai puțin periculoasă decât retenția urinară, prin faptul că, de regulă, răspunde la sancțiuni farmacologie neinvazive – laxative – iar totdată, spre deosebire de micțiuni, defecația este necesară – fiziologic – doar o dată pe zi;

– alimentarea, dacă este cazul, de tip (gastro-) enteral. Deschidem aici o nouă paranteză, mai amplă. Conscecutiv unor diferite cauze/etiologii (afecări ale sistemului nervos – nevraxiale sau/şi de nervi cranieni, vezi mai jos – sau/şi uneori scheletale, în context politraumatic: spre exemplu fracturi de maxilar sau/şi de mandibulă, care direct sau indirect – ca urmare a necesității terapeutice de imobilizare – împiedică motilitatea orală), poate apare compromiterea masticației sau/şi a deglutiției. În ambele situații TCC are o pondere deosebit de importantă: lezarea nervilor cranieni poate afecta atât masticația – legată în special de ramura motorie a trigemenului [47] – cât şi deglutiția (act – de asemenea parțial reflex, cu excepția primului său timp: oral, care este voluntar – închis mielic cervical dar la la care contribuie, ca inervație, predominant perechile IX, X şi XII)

[48,49,22]. Existenţa tulburărilor de severe de masticaţie şi mai frecvent, a disfagiei – posibil concomitentă/e, la unii pacienţi cerebro-lezati, cu prezenţa canulei traheale şi astfel, cu risc (suplimentar) de aspiraţie alimentară, propensivă pentru o complicaţie redutabilă, posibil chiar letală (mai ales la bolnavi fragili, aşa cum sunt adesea cei cu suferinţe post TCC): bronho-pneumonia de aspiraţie – poate impune temporar sau pe termen nedefinit, necesitatea alimentării de tip (gastro-)enteral. Aceasta cu atât mai mult cu cât asemenea pacienţi au un marcat potenţial de severitate prognostică, inclusiv prin tendinţa la perturbări (dis)nutriţional-metabolice (hipercatabolism post-agresiv/ lezional) şi consecutiv, sistemice, care predispun la „caşexie complexă" [39]. Astfel, se consideră că o pierdere în greutate cu mai mult de 10% – maximum 15% (respectiv scăderea la o greutate corporală mai mică de 90% din cea ideală) constituie malnutriţie semnificativă. Se cunoaşte totodată, ca fiind utilă pentru monitorizare – inclusiv din acest punct de vedere – variaţia valorii titrului seric al albuminei (hipoalbuminemia – corelată cu limfopenia [49]). Se consideră că în stabilirea necesităţilor de aport alimentar pentru bolnavii (consideraţi, în acut/ post-operator, ca fiind „critici" dar şi pentru cei din categoria la care ne referim) necesitanţi de alimentaţie (gastro-)enterală, trebuie avute în vedere: necesarul energetic bazal/de repaus, plus consumul excedentar datorat elementului consumptiv morbid şi respectiv, starea lor (iniţială/ actuală) de nutriţie; spre exemplu, formula Benedict permite calcularea – diferenţiată ca şi coeficienţi de ajustare, între femei şi bărbaţi – în funcţie de greutate, înălţime şi vârstă, a consumului energetic bazal (*Bazal Energy Expenditure* – BEE) inclusiv în situaţii de malnutriţie – pornind însă de la pattern-urile indivizilor normali – şi conform acestui reper de consum, a necesarului caloric zulnic, de repaus. Astfel, ţinând cont şi de particuarităţile patologice enunţate mai sus, în literatură, nevoile alimentare totale (inclusiv calorii de origine proteică – acestea, recomandat: 0,8–1,5 g/dl) sunt estimate, la astfel de bolnavi, la 120% (eventual, în cazurile de stres morbid/ biomedical consumptiv accentuat, chiar 150% – dar trebuie avut în vedere şi că supraalimentarea are importante riscuri) iar în absenţa calorimetriei indirecte, la 25–30 (chiar 35 [49]) kcal/kg/zi; acest necesar trebuie, totdată, atins în primele 2–3 zile de la începerea suportului nutriţional (gastro-)enteral [49–51].

Ca atare, optim, sub aspect metodologic – în condiţii însă de acoperire, de asemenea optimală, cu personal (supra)-specializat (ceea ce nu întotdeauna este posibil, mai ales în perioade/ conjuncturi marcate de constrângeri economice – care inevitabil, afectează şi resursele aferente asistenţei medico-sanitare, inclusiv de neuroreabilitare) – ar fi ca în fiecare unitate în care sunt internaţi bolnavi (şi) cu astfel de probleme, alimentarea (gastro-)enterală să beneficieze de prescripţii şi monitorizare/ajustări din partea unor cadre medico-sanitare calificate anume în acest sens. O atare, dezirabilă, situaţie organizatorică nu este, în mod obiectiv (încă) posibilă ubicuitar şi nici la noi. La bolnavii post TCC, în stadiile subacut şi subcronic/post acut, există însă posibilitatea, de regulă, a alegerii modalităţii discontinui/ în bolusuri, de administrare a nutriţiei (gastro-) enterale; această formă de alimentaţie este mai accesibilă (inclusiv/ foarte important, vezi mai jos: fezabilă de către aparţinători, întrucât nu necesită aparatură, putându-se administra cu siringa şi este totodată, mai ieftină), neperturbatoare a insulinoterapiei la diabetici, inductoare a unui pattern fizico-chimic de digestie gastrică mai apropiat de cel fiziologic (inclusiv a unei secreţii acide mai intense – protective contra colonizării microbiene), fiind însă, pe de altă parte, mai puţin precisă în privinţa controlului valorii calorice a preparatelor alimentare ingerate şi totodată, expunând mai mult la fenomene dispeptice – vomă, diaree/ constipaţie – cu riscurile malnutritive suplimentare, aferente [50]. În ansamblu totuşi, experienţa practică, acumulată inclusiv la nivelul Clinicii de RNM a SCUBA, în administrarea acestei forme de nutriţie, indică – având în vedere şi contextul realităţilor curente – posibilitatea acceptabilă ca (şi) acest tip de ÎR/ NR să fie acordat deopotrivă de către familia pacientului (vezi mai jos), după iniţere – respectiv ajustare, în dinamică (tot) – de către membrii echipei medico-sanitare neurorecuperatorii.

Conform considerentelor expuse, pacienţilor necesitanţi de alimentaţie (gastro-)enterală – în stadiul subacut/subcronic, deci în principal al internării(lor) lor la neuroreabilitare (sau indefint, dacă disfagia nu se remite) – li se pot asigura nevoile nutriţionale cotidiene prin administări (lente: maximum 20 ml/minut [50]), în bolusuri, de hrană lichidă şi semisolidă/semilichidă/pasată [50,51] – plus a (restului) necesarului de hidratare –

prin următoarele modalităţi/dispozitive: sondă nazo-(sau mai rar, oro-: destul de greu de suportat; se motează când calea nazală de abord nu este posibilă, spre exemplu la bolnavi cu respiraţie controlată prin ventilator, în terapie intensivă) gastrică/(sau) jejunală sau respectiv – dacă durata în care se impune o astfel de nutriţie este mai lungă de 3–4 săptămâni [15] – prin gastro-stomă (respectiv, mai rar, prin jejuno-stomă). O tehnică actuală, eficientă de montare a unei gastro-stome este prin abord simultan/concomitent: percutan şi endoscopic (*Percutaneous Endoscopic Gastrostoma* – PEG [15,52]).

Având în vedere cele de mai sus, ca o estimare foarte largă: pentru o persoană necesitantă de nutriţie (gastro-) enterală, cu greutatea de circa 70 kg, necesarul caloric zilnic ar fi în jur de 1750–2100 kcal; totdată, trebuie asigurată o hidratare în jurul a (eventual puţin peste) 2 l/zi. Concret dar strict orientativ, ca exemplificare, legat de nutriţia (gastro-) enterală în bolusuri alimentare, facem în continuare câteva precizări metodologice, referitoare inclusiv la repartizarea orară în acoperirea intervalului circadian de administrare, împreună cu sugestii privind unele de produse de bucătărie ce pot fi utilizate. Astfel: 3 mese (aproximativ la orele 8, 14 şi 20) şi 2–3 gustări (în jurul orelor 10, 16, eventual şi 6 – vezi mai jos), constând fiecare din 200–300 ml (eventual 400 [50], în funcţie de malnutriţie dar şi de toleranţa digestivă) hrană lichidă şi semisolidă/semilichidă/pasată (supă de oase/de legume cu carne – pasate –, ficat/peşte – pasate –, piure sau orez/pilaf cu carne fragmentată/pasată, ou cu piure, iaurt/sana+biscuiţi mărunţiţi/muiaţi, orez cu lapte, biscuiţi cu lapte, brânză de vacă, banane-pasate) şi respectiv, 3–4 hidratări a câte 150–200 ml fiecare, posibil cu: apă plată/lapte/ceai/suc de fructe/compot (la orele 12, 18 şi 24; aproximativ la ora 6 – după cum am menţionat mai înainte: în funcţie de evoluţie/necesităţi nutriţionale şi toleranţă digestivă – hidratarea poate fi asociată şi cu o gustare). În plus – constituind de asemenea aport hidric, ce se sumează cu ansamblul hidratărilor – după fiecare utilizare/ hrănire, sonda nazo-(/oro-)gastrică sau tubul de racord al gastro-stomei trebuie „spălate" cu 30–40 ml de apă [50]. Totodată, nu trebuie neglijat faptul că alimentaţia, fiind lichidă şi semisolidă/semilichidă/pasată, aduce în sine un cuantum fluidic important: aportul alimentar de lichide atinge deci, astfel – sau trece uşor de – 2000 ml/zi; această cantitate nu trebuie depăşită dacă medicaţia pacientului mai necesită şi perfuzii (care adaugă la aportul hidric – şi respectiv, electrolitic).

Nu este necesar să insistăm asupra faptului că orice modalitate de alimentare diferită de cea fiziologică, prezintă numeroase inconveniente şi riscuri; prin urmare, cu cât pacientul va recupera mai repede masticaţia sau/şi deglutiţia, cu atât vor creşte, în ansamblu, şansele sale de supravieţuire şi implicit de (neuro-)/recuperare. O dimensiune reabilitativă importantă în cadrul ÎR/NR, legată de nutriţia (gastro-)enterală, apare odată cu decizia medicului curant de a se încerca (în funcţie de apariţia unor de elemente de ameliorare generală, respectiv neurologică şi funcţională, ale pacientului – evidenţiate în cadrul urmării zilnice a acestuia) revenirea la nutriţia pe cale naturală. Demersurile aferente reluării alimentării normale trebuie iniţiate de către echipa terapeutico-recuperatorie, căreia îi revin, după cum este bine cunoscut – ca parte integrantă, deosebit de importantă a activităţii – şi sarcini de educaţie sanitară, inclusiv aferente acestei problematici. Instruirea bolnavului – dacă starea sa cognitivă îi permite cooperarea – sau/şi a aparţinătorilor, poate fi accesibilă acestora (cu furnizarea de noţiuni şi explicaţii, respectiv demonstraţii concrete – toate efectuate cât mai clar, simplu şi pe înţeles), întrucât nu presupune, din partea lor, o pregătire medico-sanitară specială pentru a înţelege/însuşi respectivele instrucţiuni; astfel, consecutiv primirii/asimilării procesului de training, bolnavul sau/şi aparţinătorii acestuia vor putea – şi se recomandă – să se implice (şi) în activitatea de reluare a alimentării per os (în spiritul conceptului general modern, conform căruia pacienţii şi familiile lor sunt consideraţi parteneri ai achipei de recuperare, acţionând împreună cu membrii acesteia pentru optimizarea multiplană a asistenţei complexe acordate şi a rezultatelor obţinute – Haas, citat de [53]).

ÎR/NR au, inclusiv în privinţa demersurilor pentru reluarea alimentării pe cale naturală, aşa cum am arătat, o ridicată valoare recuperatorie. Aceasta se bazează (întrucât masticaţia şi deglutiţia, după cum de asemenea am mai menţionat, sunt acte reflexe – având însă şi componente voluntare) atât pe latura reflexă – propensivă pentru recondiţionare – cât şi pe cea conştientă, capabilă de re-învăţare/-educare. Deci, cu cât, utilizând inclusiv strategii/tehnici compensatorii (posturarea bărbiei în uşoară anteflexie a capului, eventual asociată cu înclinare laterală înspre partea cu motricitate mai bună sau/şi cu rotaţii dreapta/stânga, ale capului – toate propensive contactului cât mai intens al micro-bolului alimentar ingerat cu interiorul cavităţii bucale, pentru stimularea multisemnale a mecanismelor motorii aferente masticaţiei şi pregătirii deglutiţiei –, înghiţiri forţate – inclusiv de tip „supraglotic" – sau/şi repetate/duble, eventual intercalate cu introducerea orală, pentru ingestie, a unor cantităţi mici – iniţial foarte mici – de lichide etc. [14,49] – toate accesibile/relativ simple) implicarea pacientului în re-însuşirea pattern-urilor normale ale acestor funcţii va fi mai mult posibilă, cu atât şansele recuperării lor vor creşte.

Reluarea alimentării orale presupune din partea furnizorului de ÎR/NR – pe lângă necesare (dar relativ simple – vezi mai sus) abilităţi aplicate – în mod esenţial bunăvoinţă, grijă şi răbdare: la reluarea hrănirii/hidratării per cale naturală, pacientului trebuie să i administreze alimente semisolide sau/şi semilichide în cantităţi – aşa cum am arătat: iniţial, foarte mici, crescând progresiv în cantitate şi fluiditate sau în soliditate, în funcţie de predominanţa, din acest punct de vedere, disfuncţiei masticatorii, sau/şi a disfagiei (predominant): pentru lichide sau pentru solide – astfel încât durata unor asemenea demersuri/ a meselor este destul mare; necesarul nutriţional trebuind, bineînţeles, asigurat conform celor deja expuse, rezultă un ansamblu de activităţi aferente reluării alimentării per os, uneori deosebit de cronofag şi de solicitant (în primul rând pentru cel ce hrăneşte dar şi pentru cel hrănit – fapt de care trebuie, de asemenea, ţinut cont, pentru a se evita suprasolicitarea – atari bolnavi fiind în continuare, de regulă, fragili). În plus trebuie urmărite cu multă atenţie reacţiile pacientului, pentru ca la primele semne de înnecare, cel care îl alimentează să poată, pe de o parte să întrerupă imediat hrănirea şi pe de alta, să-l postureze cu faringele în poziţie proclivă şi eventual să-l tapoteze, favorizând expectoraţia, pentru a nu se produce fenomenul nedorit de aspiraţie (evident, în cazul apariţiei unui astfel de incident, personalul medico-sanitar va fi imediat alertat, opţiunea cea mai eficientă în această situaţie – pe lângă măsurile de posturare şi tapotare menţionate – fiind deplasarea imediată a pacientului în unitatea de terapie intensivă – cu facilităţi atât aparatuale complete de aspiraţie cât şi – majore – de asistare/suport, respiratorii şi generale precum şi totdată, în funncţie de situaţie şi evoluţie, cu posibilităţi rapide de acces la mijloace specifice de explorare a deglutiţiei: ecoscopie/grafie, radioscopie/grafie cu contrast baritat, video-fluoroscopie sau mai nou şi mai uşor de tolerat – inclusiv datorită lipsei de iradiere şi respectiv pentru posibilitatea utilizării alimentelor semilichide/semisolide în locul substanţei de contrast – endoscopie fibro-optică; eventual, se poate apela (şi) la computer scintigrafie cu sulfură coloidală de tecneţiu 99 m [9,14,49]). De subliniat încă odată, valoarea deosebită a răbdării, perseverenţei şi meticulozităţii factorului uman în acordarea ÎR/NR (inclusiv) legate de alimentarea (gastro-)enterală: dacă sunt/este corect administrate/ă, riscul de înnecare/aspiraţie alimentară este semnificativ redus.

Imuno-nutriţia (stimulând totodată şi capacitatea de apărare – inclusiv reactivitatea limfocitelor T, respectiv menţinerea unui raport funcţional: CD4/CD8 [15,39] – în ansamblu, cu valenţe sanogene multiple şi semnificative, inclusiv cunoscute fiind subtilele interrelaţii imuno-neuro-endocrine – vezi mai jos) poate contribui la susţinerea nevoilor metabolice aferente marilor eforturi biologice – prin consumuri atât patologice/patogene post agresive cât şi sanogene/recuperatorii – ale bolnavilor cu suferinţe post TCC, necesitanţi iar câştigul lor funcţional poate avea şi prin această componentă nutriţional-terapeutică, şanse crescute de apariţie/consolidare. Ca o foarte scurtă paranteză: având în vedere cunoştinţele acumulate, în special în secolul precedent (mai întâi privind amplele şi complexele acţiuni coordonatoare, la nivelul întregului organism, exercitate de sistemele nervos şi endocrin şi ulterior – odată cu progresele realizate în descifrarea mecanismelor intime ale răspunsului imun, legat de evidenţierea unor posibile influenţe neuro-endocrine inclusiv la acest nivel), în prezent se consideră că în reactivitatea la stres, conexiunea dintre creier, ca iniţiator şi sistemul imun (interacţiuni imuno-neuro-endocrine) ar interesa complexul neuro-endocrin în ansamblu, ca (un) întreg [54,55].

– verticalizarea progresivă (cu detalieri şi comentarii – descritiv-metodologice precum şi referitoare la beneficii şi indicaţii – asupra cărora, aşa cum am precizat mai înainte, am insistat deja în alte lucrări [4,42] şi prin urmare, nu vom reveni aici);

– aplicarea de comprese umede răcoroase (eventual – mai pretenţios – a unei pături răcoritoare: „cooling blanket” [22]) pentru combaterea hipertermiei centrale sau/şi a episoadelor febrile intercurente sau respectiv, aplicarea mai localizată de astfel de comprese pe tegumentul suprajacent unui teritoriu flebitic sau de osificare heterotopică în evoluţie (aplicaţiile de gheaţă/crioterapie – ce necesită/merită spaţiu de prezentare şi comentarii mai ample – au fost deja astfel expuse în [42];

– aplicarea (dacă nu există zone cutanate de anestezie – observaţie valabilă şi pentru crioterapie – mai ales cea „profundă”) de termofoare/comprese calde sau de buiote poate fi un adjuvant util farmacoterapiei specifice, în combaterea senzaţiei hipotermice/frisoanelor (cel mai adesea de cauză infecţioasă da posibil şi de cauză centrală/neurogenă);

– pentru combaterea unor tulburări de vedere, inclusiv „indirecte”, consecutive mai ales leziunilor de nervi – III, IV sau/şi VI – cranieni (aspect morbid bine cunoscut în traumatologia cranio-cerebrală), tulburări care, pe lângă disconfortul produs pacientului, împietează asupra procesului recuperator (dacă sunt temporare/remisive în perioada subacută/intervalul internării la neuroreabilitate), se poate (în special – dar nu exclusiv – aferent şedinţelor de kineto-/ergo-terapie sau/şi de logopedie): asigură pentru durate rezonabile, menţinerea deschisă a fantei palpebrale (în caz de ptoză a pleoapei superioare) cu ajutorul unei mici benzi de adeziv sanitar atraumatic sau respectiv (în caz de diplopie de cauză „periferică”) acoperirea alternativă a câte unui ochi cu pansamemt steril – fixat tot cu adeziv sanitar atraumatic;

– un demers tip ÎR/ NR util pentru combaterea tulburărilor de somn – tot ca adjuvant al farmacoterapiei dedicate – poate fi menţinerea în stare trează, pe parcursul zilei, a pacientului post TCC insomniac, prin diverse activităţi care să-i capaciteze atenţia şi interesul, pentru a putea să adoarmă mai uşor noaptea, la culcare, combătându-se astfel tendinţa, cunoscută la asemena pacienţi, la perturbare a riutmului somn-veghe;

– menţionăm doar, din literatură, o indicaţie în fond de ÎR/NR, referitoare la pacienţii agitaţi: plasarea lor în paturi mari (tip Craig [14,15]), prevăzute cu saltele groase, şi respectiv, înalte pe laturi: este un demers relativ pretenţios şi ca atare, destul de greu fezabil, mai ales într-o unitate medicală ce nu poate avea condiţii „luxoase” de funcţionare (inclusiv largheţea de spaţiu necesară) – aşa cum sunt aproape fără excepţie, cele publice;

– în fine, un aspect foarte important în abordarea bolnavilor cu suferinţe post TCC în stadiile subacut şi post-acut, inclusiv cronic, este reprezentat de faptul că membrii echipelor mixte de neuroreabilitare (acest dificil domeniu este caracterizat, asemenea – şi încă mai intens – celui mai larg al recuperării generale, prin sprit şi munca de echipă): medici, fizio-/kineto-terapeuţi, ergo-terapeuţi, logopezi, psihologi/psihoterapeuţi – şi sociologi, cand este necesar –, eventual şi dieteticieni, împreună cu personalul mediu de asistenţă sanitară generală şi cu cel elementar, printr-un mod profesionist de acţiune şi prin comportament etic şi empatic faţă de bolnavi şi familiile acestora, pot – pe lângă beneficiile terapeutico-recuperatorii directe – insufla un sentiment de protecţie/siguranţă pacientului dependent; se contribuie astfel la reducerea şi pe această cale, a anxietăţii şi la creşterea încrederii şi stimei sale faţă de sine – elemente care se adaugă practic, celor propriu-zise de terapie pentru modulare cognitiv-comportamentală, cu augmentarea motivării victimelor TCC şi a aparţinătorilor acestora în a continua dificila şi de regulă îndelungata luptă cu dizabilitatea şi cu amplul cortegiu asociat, de suferinţe bio-medicale şi nu numai.

În postacut, respectiv în stadiile subcronic şi cronic, în funcţie de evoluţie, bolnavii cerebrolezaţi fie rămân indefinit în stări precare din punct de vedere neurologic sau/şi bio-medical (adesea şi social), cu dizabilităţi severe, însăşi supravieţuirea fiindu-le nesigură (în astfel de cazuri ÎR/NR rămân – eventual inclusiv în componenta lor paliativă – principala, dacă nu singura opţiune posibilă: la domiciliu sau în unităţi de îngrijire pe termen lung sau/şi uneori, intermitent, în unităţi spitaliceşti obişnuite – mai ales la nivel de teritoriu), fie progresează în recuperare şi astfel succesiunea demersurilor de asistenţă complexă, adaptate noului standing al pacientului, ajunge la „limanul”/„graniţa” relativă, unde cel puţin formal, se poate considera că se încheie predominanţa domeniului ÎR/NR şi începe cea aparţinând programelor efectiv/ propriu-zis recuperatorii (pe care acum pacientul le poate suporta, beneficiind astfel de ele); aceasta atât în cursul unor reinternări (mai scurte, predominant pentru re-evaluare şi consecutiv, ajustare de etapă a ansamblului terapeutico-reablitativ) dar mai ales în regim ambulator sau/şi la domiciliu precum şi – în funcţe de posibilităţi – în mediu balnear (spre exemplu, în România, staţiuni recunoscute pentru profilul lor – recunoaştere susţinută în primul rând prin abilităţile profesionale, în acest sens, ale unor prestigioşi specialişti care îşi desfăşoară activitatea la nivelul acestora dar şi prin facilităţile utile, aferente inclusiv existenţei, local, a unor valoroşi factori fizici sanogeni naturali – sunt, în principal: Felix şi Techirghiol).

După cum am afirmat iterativ, aspectele legate de demersurile propriu-zis (neuro-) terapeutico-recuperatorii (şi) în suferinţe după TCC, în ansamblul componentelor acestora (de ordin teoretic şi practico-metodologic, atât în palierul bio-medical – farmacologic, fizical-kinetologic şi psiho-cognitv/comportamental/de comunicare – cât şi în cele: familial, socio-profesional/ economic, respectiv al QOL), considerăm că au fost abordate consistent (prin contribuţii proprii sau ale unor distinşi colegi sau conjugate – în colaborare) în lucrări anterioare – deja citate pe cuprinsul acestei lucrări – şi deci nu se vor regăsi aici.

Pregătind încheierea acestui subcapitol, reamintim, ca o foarte scurtă recapitulare generală, faptul că pentru abordarea cât mai eficientă cu putinţă a unor astfel de bolnavi (patologie dintre cele mai – dacă nu cea mai – complexă şi dificilă) este necesară existenţa unui „continuum" [15] al serviciilor medico-chirurgicale şi respectiv de recuperare, interferente: de la extragerea şi transportul, menajante, din locul (poli)traumatismului, la unitatea de primiri urgenţe, în clinica/secţia de neurochirurgie (eventual şi în alte unităţi chirurgicale sau de ATI), la unitatea de neuroreabilitare – în stadiu subacut, pe cât posibil precoce – din cadrul spitalului de urgenţă; apoi (vezi şi mai sus), dacă evoluţia este favorabilă – eventual într-o unitate de recuperare postacută/ subcronică „obişnuită" – sau în caz de persistenţă a polipatologiei(/complicaţii)/ dizabilităţii marcate – doar îngrijiri pe termen lung/(eventual instituţionalizare?); apoi, revenirea la domiciliu, cu încercarea de reintegrare pe cât posibil mai completă – tot în funcţie de evoluţia clinică a cazului – în familie şi comunitate (eventual inclusiv la locul de muncă sau de studii), cu menţinerea atenţiei medicale (şi sociale dacă este nevoie) asupra respectivului caz prin dispensarizare în teritoriu şi continuarea demersurilor evaluative şi profilactico-terapeutico-recuperatorii (somatice sau/şi psiho-cognitiv-/ comportamentale sau/şi de comunicare) în ambulator, eventual şi prin cure balneoclimatice în staţiuni adecvate – anual sau de două ori/ an – precum şi dacă se impune, prin acordarea facilităţilor socio-economice prevăzute legal pentru persoane cu dizabilităţi.

În finalul acestui capitol revenim – aşa cum anunţam la un moment dat – la severitatea prognostică a TCC severe (joc de cuvinte trist dar din păcate adevărat) – caracterizate din acest punct de vedere, prin rezultate, în ansmblu (încă) nesatisfăcătoae.

Astfel, conform datelor (centralizate de la 67 de „neuro"-centre, din 12 state europene), ale unui studiu continental multicentric, de anvergură, asupra acestei problematici – cercetare realizată de către Consorţiul European pentru Leziuni Cerebrale – din totalul TCC (survenite în proporţie covârşitor predominantă la bărbaţi, oameni tineri, cu mediana vârstei de 38 ani şi în majoritate – dar la limită – consecutiv unor accidente rutiere) cele severe au reprezentat 58% iar cele medii/ moderate, plus „intermediare" (17% + 19%): 37%. La 6 luni după astfel de traume, rezultatele statistice au arătat: 31% decedaţi, 3% rămaşi în stări vegetative, 16% prezentând dizabilitate severă, 20% dizabilitate moderată şi (doar) 31% – stranie coincidenţă – au evoluat favorabil, prezentând o bună recuperare [56].

Realităţile statistice de mai sus vorbesc de la sine. Totodată, unii dintre bolnavii cerebro-lezaţi care, conform GCS nu sunt diagnosticaţi cu TCC severe, ci moderate – chiar spre uşoare – în supraacut, pot prezenta ulterior agravări mergând până la deces sau stări vegetative, în proporţii semnificative [57], ceea ce impune reflecţii şi continue căutări în a optimiza modul de abordare a acestui tip de patologie, în toate etapele sale de management medico-(neuro-)chirurgical şi (neuro-) reabilitativ.

Oricum, întrucât dinamica neuroreabilitării după TCC se poate extinde – chiar pentru cazuri care, din fericire, îşi continuă evoluţia favorabilă – pe durate de ordinul a trei ani sau chiar mai mult [22], acestea reprezintă actualmente, poveri multifactoriale, deosebit de grele pentru cei – direct şi indirect – afectaţi.

În plus, pe lângă dizabilităţile somatice, asemenea bolnavi se pot confrunta şi cu dificultăţi legate de re-integrarea în colectivitate – ca termen generic – cu repercursiuni asupra QOL (atât a lor cât şi a familiilor acestora) – alterările mentale şi de personalitate fiind considerate elemente majore de handicap, nu de puţine ori mai invalidante decât cele fizice [22].

În concluzie, problema complicată și încă insuficient de complet rezolvabilă a neuroleziunilor grave – în cadrul cărora TCC ocupă o poziție de primă mărime – necesită în continuare eforturi susținute pentru accelerarea progreselor, atât în cercetarea științifică (în principal dar nu exclusiv din zona neuroștiințelor – corolar: neurorestauratologia, la care ne-am referit în deschiderea acestui capitol și la care ne întoarcem în finalul său) cât și în practica tuturor intervențiilor clinice implicate: neurochirurgicale și neuroreabilitative – în permanentă și inseparabilă intricare cu cele neurologice.

BIBLIOGRAFIE

1. WHO: ICF International Classification of Functioning Disability and Health. Geneva, World Health Organization, 2001; http://www.handicapincifre.it/documenti/icf_18.pdf.
2. http://www.ianr.org.cn/english/jianjie.asp?id=66,131.
3. Cell Transplantation.18(4):487, 2009; DOI: 10.3727/096368909788809866 Version: za2963e q8za6 q8zbf q8zc4 q8zde q8ze6 q8zfd q8zge; PMID: 19622236 [PubMed – in process.
4. Onose G. Recuperare, Medicină Fizică și Balneoclimatologie – noțiuni de bază și actualități. Vol. I. Edit. Medicală, București, 2007.
5. Onose G, Pădure L. (sub red.) Compendiu de NeuroReabilitare la adulți, copii și vârstnici. Edit. Universitară „Carol Davila" București, 2008.
6. Neuroprotective and consequent neurorehabilitative outcomes in elderly with severe brain conditions, treated with neurotrophic drugs Actovegin and/or Cerebrolysin – preliminary results – The Proceedings from the National Conference of Neurosurgery and Neurorehabilitation, with International Participation, 2nd edition, Mamaia, Romania, Sept., 2009 – supplement (ISSN: 2067–2322, pp.: 161–168) of „Industria Textila" (ISI rated) Magazine.
7. Onose G, Mureșanu DF, Ciurea AV *et al.* Neuroprotective and consequent neuro-rehabilitative clinical outcomes, in patients treated with the pleiotropic drug Cerebrolysin. Journal of Medicine and Life, Vol. 2, No. 4: 350–360, Oct.–Dec., 2009.
8. Onose G, Daia C, Haras M et al. Traumatic brain injury: current endeavors and trends for neuroprotection and related recovery. Romanian Neurosurgery, Vol. XVIII, Number 1:11–30, January–March, 2011.
9. Anghelescu A, Onose G, (în colab. cu) Mihăescu AS. Ghid de diagnostic/evaluare, principii terapeutice și neuroreabilitare în suferințe după traumatisme craniocerebrale. Edit. Universitară „Carol Davila" București, 2011.
10. Dawodu ST. Traumatic Brain Injury (TBI) – Definition, Epidemiology, Pathophysiology; http://emedicine.medscape.com/article/326510–overview.
11. Mureșanu D. Neuroprotection and neuroplasticity: two aspects of a continuous process, genetically regulated and powered by neurotrophic factors. Communication at the 6th AMN Congress, Cluj-Napoca, Romania, Apr. 2008.
12. Teasdale G, Jennett B. Assessment of coma and impaired consciousness. The Lancet, 304 (7872):81–84, 1974; doi:10.1016/S0140–6736(74)91639–0; http://www.bt.cdc.gov/masscasualties/pdf/glasgow-coma-scale.pdf.
13. Onose G (în colab. tehnored. cu: Daia C, Haras M, Popescu C). Ghid de evaluare clinico-funcțională în RMFB (Recuperare, Medicină Fizică și Balneologie). Edit. Universitară „Carol Davila" București, 2011.
14. Cifu DX, Kreutzer JS, Slater DN, Taylor L. Rehabilitation after Traumatic Brain Injury. In: Braddom R.L. *et al.* Physical Medicine & Rehabililitation (3rd edition). W.B. Saunders Company, Philadelphia, U.S.A., 2007.
15. Boake C, Francisco GE, Ivanhoe CB, Kothari S. Brain Injury Rehabilitation, in: Braddom R.L. *et al.* Physical Medicine & Rehabililitation (2nd edition). W.B. Saunders Company, Philadelphia, U.S.A., 2000.
16. Dimitrijevic M. Clinical practice of restorative neurology of spinal cord injury. Summer School for the Biological Treatment of Chronic Spinal Cord Injury. Vienna, Austria, Oct., 2008.
17. Whyte J, Ponsford J, Watanabe T, Hart T. Traumatic Brain Injury, in: Frontera WR, DeLisa JA, Gans BM *et al.* (Eds.) DeLisa's Physical Medicine & Rehabilitation Principles and Practice, Fifth Edition, Vol. I, Woltres Kluwer Health. Lippincott Williams & Wilkins, Philadelphia, USA, 2010.
18. Baker SP, O'Neill B, Haddon W Jr, Long WB. The injury severity score: a method for describing patients with multiple injuries and evaluating emergency care. J Trauma. 14(3):187–196, 1974; http://www.trauma.org/index.php/main/article/383/.
19. Champion HR. Trauma Scoring. Scandinavian Journal of Surgery, 91:12–22, 2002.
20. Teasdale GM, Nicoll JA, Murray G, Fiddes M. Association of apolipoprotein E polymorphism with outcome after head injury. Lancet, 11; 350(9084): 1069–71, 1997.
21. Opara JA, Małecka E, Szczygiel J. Clinimetric measurement in traumatic brain injuries, article in press at the Journal of Medicine and Life, 2013 polymorphism with outcome after head injury. Lancet, 11; 350(9084): 1069–71, 1997.
22. Davidescu HB, Ciurea AV. Traumatismele craniocerebrale, in: Ciurea AV (Ed. Coord. Gen.) și col. Tratat de Neurochirurgie, vol. 1, Edit. Med, București, 2010.
23. Ropper AH, Samuels MA. Craniocerebral Trauma. Adams and Victor's Principles of Neurology, Ninth Edition, McGraw Hill Comp. Inc., USA, 2009.
24. Katz Index of Independence in Activities of Daily Living. consultgerirn.org/uploads/File/trythis/try_this_2.pdf.
25. Lawton & Brody. www.abramsoncenter.org/pri/documents/iadl.pdf.
26. Jennett and Bond. Jennett B. Assessment of the severity of head injury. J Neurol Neurosurg Psychiatry. 39(7): 647–655, 1976; doi:10.1136/jnnp.
27. http://www.strokecenter.org/trials/scales/rankin.html.
28. http://www.continuing-ed.cc/hsgoniometry/goniometry standards.pdf.
29. Bohannon RW, Smith MB. Interrater Reliability of a Modified Ashworth Scale of Muscle Spasticity. PHYS

THER. 1987; 67:206–207; http://ptjournal.apta.org/content/67/2/206- Full Text (PDF).

30. Penn RD. Intrathecal baclofen for severe spasticity. Ann NY Acad Sci; 153:157, 1988.
31. Vanhoutte EK, Faber CG, van Nes SI *et al.* Modifying the Medical Research Council grading system through Rasch Analyses. Brain, doi:10.1093/brain/awr318; pp. 10–11, December, 2011.
32. Folstein. enotes.tripod.com/MMSE.pdf.
33. Flanagan (short form) qol.pdf. Instructions for Scoring the Quality of Life Scale. Burckhardt CS; http://qol.thoracic.org/sections/instruments/fj/pages/flan.html. Burckhardt CS, 1998.
34. Damasio AR. Aphasia. N Engl J Med. 326:531–539, 1992; DOI: 10.1056/NEJM199202203260806.
35. Ropper AH, Samuels MA. Disorders of Speech and Language. Adams and Victor's Principles of Neurology, Ninth Edition, McGraw Hill Comp. Inc., USA, 2009.
36. Goodglass, Kaplan. http://www.d.umn.edu/~mmizuko/3411/may11.htm.
37. Graves RE, Bezeau SC, Fogarty J, Blair R. Boston Naming Test Short Forms: A Comparison of Previous Forms with New Item Response Theory Based Forms. Journal of Clinical and Experimental Neuropsychology. Vol. 26, No. 7, pp. 891–902, 2004; web.uvic.ca/psyc/graves/Papers/JCEN-BNT_.
38. Hacke W *et al.*, respectiv: Popescu CD, Mihailovici V, Bohotin V, Ignat B, Rotar A, Constantinescu A, Baltag D. Ghidul European (ESO) pentru atacul ischemic tranzitoriu şi AVC ischemic; respectiv: Ghid de tratament de recuperare şi neuroreabilitare după AVC., în: Ghid (general) de diagnostic şi tratament pentru bolile cerebro-vasculare. ORDIN Nr. 1059 din 2 septembrie 2009, pentru aprobarea ghidurilor de practică medicală (Volumul I – Ghid de diagnostic şi tratament pentru bolile cerebrovasculare. Responsabil: Băjenaru O) Emitent: Ministerul Sănătății. Publicat în: Monitorul Oficial al României, Partea I, nr. 608 bis din 3 septembrie 2009.
39. Alexianu D. Come şi tulburări de conştienţă în terapia intensivă. Viaţa Medicală, nr. 29–30, 23 iulie, 2010.
40. von Wild K, Laureys ST, Gerstenbrand F, Dolce G, Onose G. The vegetative state – a Syndrome in search of a name. Journal of Medicine and Life, Vol. V, Issue 1: 3–15, January–March, 2012.
41. http://www.northeastcenter.com/rancho_los_amigos_revised.htm.
42. Onose G, Anghelescu A. (în colab. cu Haras M, Dumitrache C, Mihăescu AS, Daia C, Capisizu A, Mardare DC) Ghid de diagnostic, tratament şi reabilitare în suferinţe după traumatisme vertebro-medulare. Edit. Universitară „Carol Davila" Bucureşti, 2011.
43. Onose G (editor) şi col. Recuperarea în suferinţe după traumatisme vertebro-medulare, în: Tratat de Neurochirurgie. Vol. 2 (sub redacţia: Ciurea AV – editor coordonator). Editura Medicală, Bucureşti, 2011.
44. Hoeman SP. Rehabilitiation Nursing. Prevention, Intervention and Outcomes. Mosby Inc., an affiliate of Elsevier Inc., St. Louis, 2008.
45. http://cirrie.buffalo.edu/encyclopedia/en/article/172/ International Encyclopedia of Rehabilitation; source: Eisenberg MG. Dictionary of Rehabilitation. New York: Springer Publishing Company, 1995; cited, by them, with permission.
46. Sbenghe T. Recuperarea medicală a bolnavilor respiratori. Edit. Medicală, Bucureşti, 1983.
47. Guyton AC, Hall JE. Textbook of medical physiology (11th edition). Elsevier Saunders, 2006.
48. Palmer JB *et al.* Rehabilitation of Patients with Swallowing Disorders, in: Braddom RL (ed.), *et al.* Physical Medicine & Rehabilitation (3rd edition). WB Saunders Company, Philadelphia, USA, 2007.
49. Noll SF *et al.* Rehabilitation of Patients with Swallowing Disorders, in: Braddom RL (ed.) *et al.* Physical Medicine & Rehabilitation (2nd edition). WB Saunders Company, Philadelphia, USA, 2000.
50. Roman CV, Brînzeu C, Brînzeu A. Protocol de alimentație enterală a pacientului critic (pdf). http://ati.medicalcongresses.ro/Show/Files/Ghiduri%20si%20protocoale/2006.
51. Grecu I, Ologoiu D, Grințescu I (pdf). Nutriția clinică la pacientul critic (Recomandări Societatea Română de ATI. SRATI 2009 şi Societatea Română de Nutriție Parenterală – ROSPEN – 2009.
52. http://www.nutritioncare.org/wcontent.aspx?id=266.
53. DeLisa JA, Gans BM (Eds.) *et al.* Rehabilitation Medicine (3rd edition). Lippincott Williams & Wilkins, Philadelphia, USA, 1998.
54. Mormède P. Psychobiology of stress and immune functions, in: Puglisi-Allegra S, Oliverio A (Eds.) Psychobiology of stress. Kluwer Academic Publishers, Dordrecht, The Nederlands, 1990; http://books.google.ro/books?id=cbYCh5R9b84C&pg= PA100&lpg=PA100&dq=Besedovski+immune+1985&source=bl&ots=7RyN3YOVbA&sig=1JERGQ-mwC09haKJULMCVY_QT_Q&hl=ro&sa=X&ei=WlAFUdqoAsritQbOgoHwDA&ved=0CC0Q6AEwAg#v=onepage&q=Besedovski%20immune%201985&f=false.
55. Besedovsky HO, del Rey A. Immune-neuro-endocrine interactions: facts and hypotheses. Endocrine Reviews. 17(1):64–102, 1996.
56. Murray GD, Teasdale GM, Braakman R, Cohadon F, Dearden M, Iannotti F, Karimi A, Lapierre F, Maas A, Ohman J, Persson L, Servadei F, Stocchetti N, Trojanowski T, Unterberg A. The European Brain Injury Consortium survey of head injuries. Acta Neurochir (Wien). 141(3):223–36, 1999.
57. Marshall LF, Toole BM, Bowers SA. The National Traumatic Coma Data Bank. Part 2: Patients who talk and deteriorate: implications for treatment. J Neurosurg. 59(2):285–8, 1983.

Capitolul 7
TRAUMATISMELE VERTEBRO-MEDULARE

IOAN ŞTEFAN FLORIAN, TIBERIU MAIOR, IULIAN IRIMESCU

DATE GENERALE. EPIDEMIOLOGIE. ETIOLOGIE

Efectele acţiunii unor forţe nefiziologice asupra coloanei se concretizează în leziuni osoase, ale aparatului capsulo-ligamentar, ale părţilor moi perivertebrale, la care, în cazurile grave, se asociază leziuni ale elementelor nervoase. Ca rezultat al acestor leziuni vor apărea diferite grade de instabilitate vertebrală, subluxaţii şi dislocări vertebrale. Aceste modificări structurale ale coloanei pot duce în cazurile grave la leziuni ale măduvei spinării sau ale nervilor rahidieni.

Traumatismele vertebro-medulare (TVM) sunt traumatismele coloanei vertebrale care se soldează cu lezarea măduvei spinării. *Leziunea medulară* reprezintă rezultatul unei agresiuni asupra măduvei spinării, care compromite total sau parţial funcţiile acesteia (motorie, senzitivă, vegetativă, reflexă) [1].

TVM se soldează în 15% din cazuri cu decesul victimei înainte de ajungerea la spital. De asemenea, o mortalitate de circa 5% se înregistrează la nivelul centrelor de asistenţă specializate, capabile să ofere o asistenţă calificată, multidisciplinară, în timp ce în centrele nespecializate mortalitatea se poate situa între 25–40%. Decesul pacienţilor este corelat cu severitatea leziunilor medulare. În cazul supravieţuitorilor manifestările sechelare neurologice sunt de cele mai multe ori dramatice, variind de la tetraplegii şi situaţii în care se ajunge la ventilaţie asistată/protezare ventilatorie până la deficite neurologice incomplete. Prezenţa acestor sechele au un efect negativ puternic asupra autonomiei şi psihicului pacientului, precum şi asupra capacităţii sale de muncă şi asupra anturajului. Există de asemenea un impact economic puternic asupra pacientului şi anturajului său familial, impus de costurile mari necesare întreţinerii acestor bolnavi [1].

Traumatismele vertebro-medulare reprezintă un cuantum semnificativ în patologia invalidantă, cu un impact socio economic foarte mare. Populaţia afectată de aceste traumatisme este în general tânără, media de vârstă fiind în jur de 32,3 ani, cea mai mare incidenţă (54%) fiind înregistrată la populaţia între 16 şi 30 de ani. Remarcabilă este diferenţa foarte mare (4:1) între sexul masculin şi cel feminin, diferenţă evidenţiată de aproape toate studiile din literatură [2].

Două studii efectuate în Clinica Neurochirurgie Cluj-Napoca la interval de 10 ani relevă o anumită dinamică a cauzelor TVM: dacă în primul studiu efectuat între 2000–2002 pe primul loc sunt sunt situate accidentele rutiere cu un procent de 38,5, în cel de-al doilea constatăm o creştere de aproape 9% (47,4%) a accidentelor rutiere, precum şi o creştere de 10% a căderilor (de la 21,8% la 32%). Se remarcă în schimb o scădere dramatică a agresiunilor ca şi cauză a TVM de la 24,5% la sub 5% în cel de -al doilea studiu. Trebuie menţionat că există diferenţe mari între mediul urban şi mediul rural, unde predomină net traumele prin căderi accidentale şi leziunile apărute pe fond de osteoporoză, reliefând o îmbătrânire a populaţiei din mediul rural.

BIBLIOGRAFIE

1. Florian I.Şt.: Neurochirurgie, Edit. SRIMA, 2003, pp. 66–90.
2. National Spinal Cord Injury Statistical Center. Spinal Cord Injury: Facts and Figures at a Glance. Birmingham, AL: University of Alabama at Birmingham, 2000.

ETIOPATOGENIE. CLASIFICĂRI

Înţelegerea dinamicii producerii traumatismelor este extrem de importantă, deoarece întreaga teorie privind reducerea focarelor de traumă şi ulterior stabilizarea acestora, precum şi întreaga strategie a tratamentului se bazează pe elementele acestei dinamici. Practic, pentru a obţine un rezultat optim, filmul evenimentelor trebuie derulat în sens invers, etapele tratamentului respectând în oglindă succesiunea etapelor de producere a traumatismului. În egală măsură, principiile stabilizării, dispunerea intrumentaţiei au în vedere compensarea flexiei, compresiunii şi a rotaţiilor

Particularităţile anatomice şi funcţionale ale coloanei vertebrale la nivelul anumitor segmente fac să existe sedii predilecte pentru producerea fracturilor-luxaţie. Astfel, mobilitatea mare a porţiunii cervicale a coloanei vertebrale, precum şi diferenţa mare de mobilitate dintre porţiunea toracică şi cea lombară, ultima având la rândul ei o mare mobilitate şi fiind solicitată în permanenţă între masa toracică şi cea pelviană, determină producerea fracturilor-luxaţie cu preponderenţă la nivelurile C5-C6 şi T12-L1.

TVM se produc prin mecanism direct şi indirect.

MECANISMUL INDIRECT

La baza tuturor traumatismelor vertebrale, indiferent de localizarea anatomică şi de cauze, există trei mecanisme principale de producere:

– compresia în axul coloanei;

– avulsia, ruperea prin hiperflexie sau hiperextensie a părţilor moi sau osoase ale coloanei vertebrale;

– rotaţia.

Cel mai adesea aceste mecanisme sunt intricate.

Au existat numeroase tentative de a clasifica cât mai comprehensiv patologia traumatică a coloanei vertebrale în funcţie de cele trei mecanisme principale amintite, cu scopul de a dezvolta un limbaj comun acceptat în tratamentul acestor afecţiuni.

Clasificarea lui Denis [1] a fost una dintre cele mai larg folosite. Această clasificare se bazează pe teoria celor trei coloane de rezistenţă, care divizează strict teoretic arhitectura spinală în trei piloni de rezistenţă. Pilonul anterior cuprinde cele două treimi anterioare din corpul vertebral. Pilonul mijlociu cuprinde treimea posterioară, inclusiv zidul posterior al corpului vertebral şi discul intervertebral, iar pilonul posterior cuprinde lanţurile articulare posterioare, arcul neural şi complexul ligamentar posterior. Deoarece pilonul sau coloana mijlocie reprezenta o descriere pur teoretică a unei zone anatomice şi nu o entitate anatomică, această clasificare nu a fost pe deplin acceptată de comunitatea medicală pentru utilizare în traumatologia vertebrală.

În opinia autorilor, sistemul de clasificare a fracturilor adoptat de AoSpine [2] reprezintă unul dintre cele mai bune, mai complexe şi mai simplu de utilizat în practică, clasificare ce se bazează pe teotiile lui Holswoth şi Nicoll [3,4]. Coloana anterioară este reprezentată de corpurile vertebrale, discurile intervertebrale şi foarte importantele ligamente longitudinale anterior şi posterior. Deoarece coloana anterioară suportă şi transmite la nivelul bazinului cca. 80% din sarcinile axiale, ea este regiunea anatomică cel mai frecvent afectată, în special la nivelul zonei de tranziţie dorso-lombare. Coloana posterioară este reprezentată de arcul neural posterior, aparatul ligamentar şi grupele musculare posterioare, ansamblul articulaţiilor şi pediculii vertebrali.

Chiar dacă la prima vedere acest tip de clasificare pare greoi, stufos, în realitate, lucrurile sunt foarte logice şi simplu de memorat. Toate fracturile coloanei anterioare sunt de tip A. Toate leziunile coloanei posterioare, fie osoase, fie ligamentare, sunt de tip B. Dacă la aceste tipuri de leziuni sunt asociate şi rotaţii atunci fracturile sunt incluse în tipul C (fig. 7.1). Subgrupele facilitează înţelegerea mecanismelor de producere şi decizia privind gravitatea leziunii. De exemplu: tipul A.1.1 este cel mai simplu tip de fractură, în care doar platoul vertebral superior este fracturat, fără pierderea de înălţime a corpului vertebral. Evident este un tip de fractură stabilă, fără indicaţie operatorie. La polul opus se află tipul A.3.3, în care corpul vertebral este fracturat explodat, generând o fractură foarte instabilă, cu indicaţie operatorie.

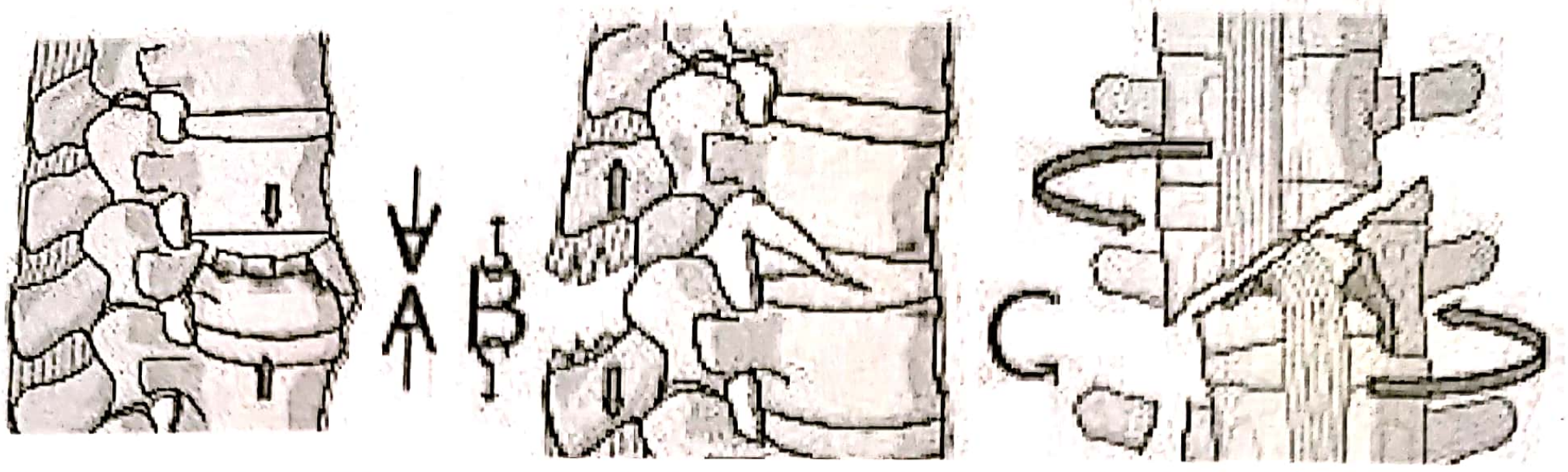

Figura 7.1. Principalele caracteristici ale fracturilor vertebrale (reprodus după [2] cu permisiune).

Alt aspect important ce decurge din această clasificare este mecanismul de producere al fracturilor: tipul A sunt fracturile prin flexie-compresie, tipul B sunt fracturile prin extensie-distracție, iar tipul C sunt fracturile complexe la care se asociază și rotația.

Această clasificare cuprinde de asemenea și gradul de severitate al leziunii. Astfel gravitatea traumei crește de la tipul A la tipul C, iar în cadrul fiecărui tip există o subclasificare de la 1 la 3, severitatea traumei fiind de asemenea crescătoare de la 1 la 3. Severitatea traumei este apreciată în funcție de gradul distrucției țesuturilor, gradul de instabilitate al coloanei și, foarte important, de starea neurologică a pacientului.

Clasificarea AOSpine permite și aprecierea stabilității fracturii, așa cum a fost cel mai bine definită de White și Panjabi [5]: capacitatea coloanei vertebrale ca, în condițiile unor solicitări mecanice fiziologice, să limiteze mișcările, deplasările astfel încât să prevină lezarea sau iritarea măduvei spinării și a nervilor rahidieni și să prevină apariția unor diformități invalidante sau a unor dureri datorate modificărilor structurale.

Conform acestor principii avem:

– *Instabilitatea de gradul 1* sau instabilitatea mecanică: include leziunile fără complicații neurologice, în special fracturile de tip A.

– *Instabilitatea de gradul 2 /* instabilitatea cu elemente neurologice include tipurile A3 și B.

– *Instabilitatea complexă de tip 3* sau mixtă mecanică și neurologică: unele fracturi B și toate fracturile C.

FRACTURILE DE TIP A

Sunt fracturile produse prin compresie și determină întotdeauna reducerea înălțimii corpului vertebral. În funcție de gradul de afectare al corpului vertebral distingem următoarele subgrupe:

A1. Fracturi prin tasare (fig. 7.2):

– A.1.1: tasarea de platou vertebral – forma cea mai simplă de fractură localizată doar la nivelul platoului, fară pierderea de înălțime a corpului vertebral;

– A.1.2: fracturile tip „wedge” sau fracturile cu tasare în care avem pierderi variabile de înălțime a corpilor vertebrali;

– A.1.3: colapsul total al corpului vertebral (de ex. fracturile tasare în osteoporoza severă).

A2. Fracturi tip „split” (fig. 7.3):

– A.2.1: linia de fractură este orientată sagital și străbate tot corpul vertebral;

– A.2.2: linia de fractură este orientată coronal;

– A.2.3: corp vertebral despicat sau fragment detașat din corpul vertebral.

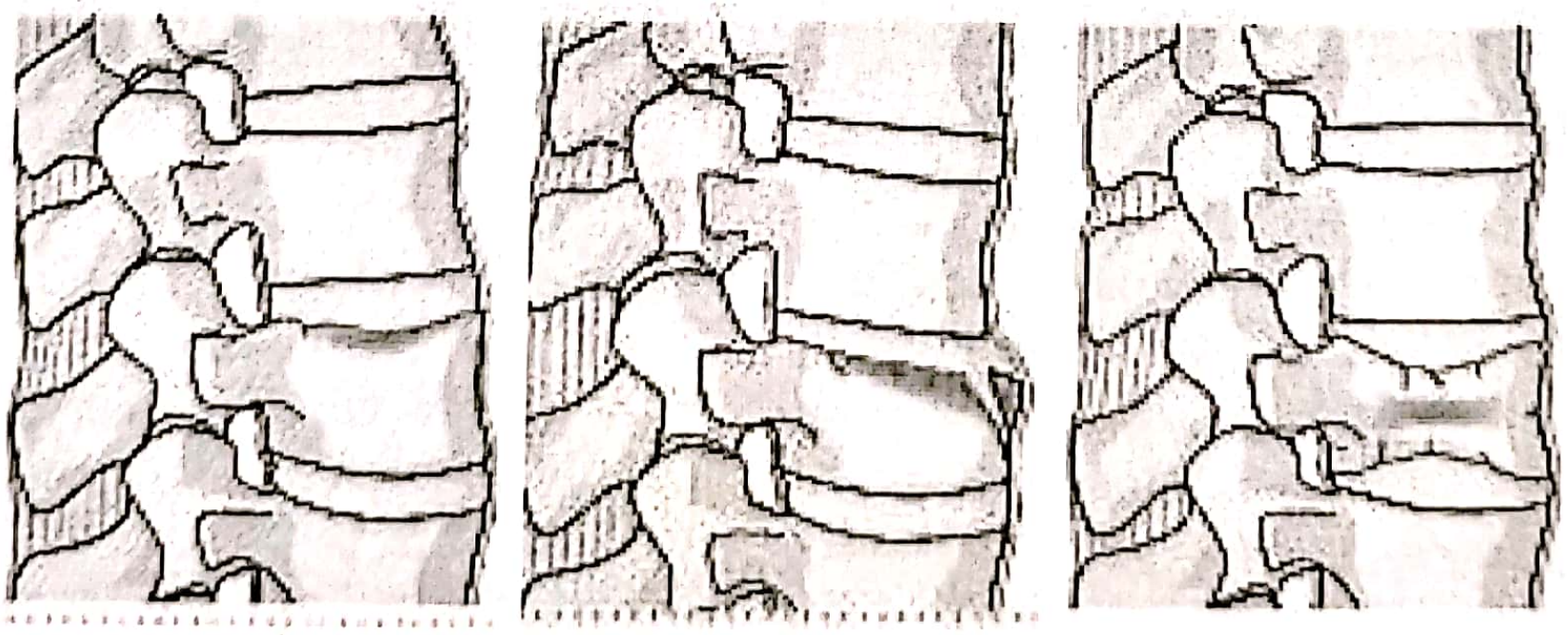

a) b) c)

Figura 7.2. Fractura tip A1: a) Fractură tip A.1.1 în care este interesat doar platoul vertebral superior; b) Fractură tip A.1.2 – „Wedge” a platoului superior; c) Fractură tip A.1.3 – prin compresie a corpului vertebral (reprodus după [2] cu permisiune).

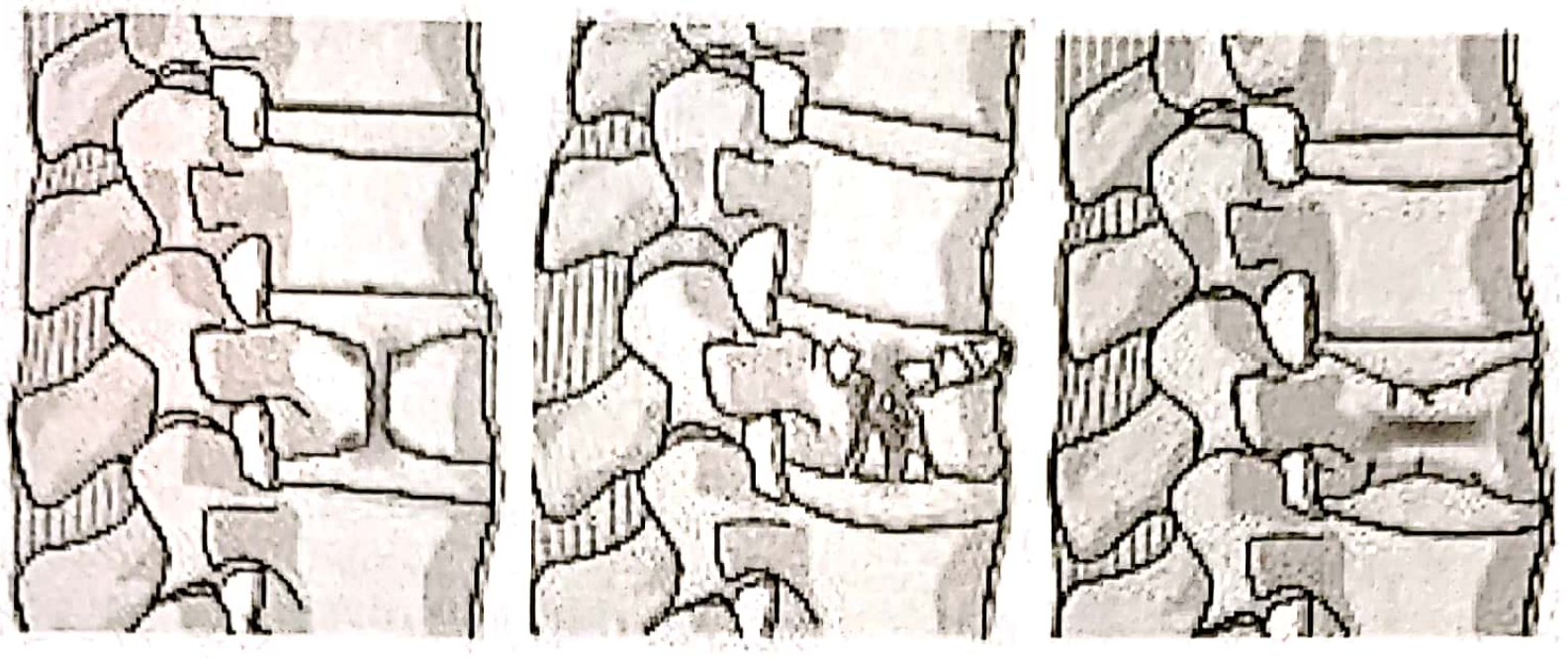
a) b) c)

Figura 7.3. Fractură tip A.2: a) Fractura tip A.2.2 – Linie de fractură completă în plan coronal a corpului vertebral; b) Fractură A.2.3 – tip „Split" cominutivă; c) Fractură tip A.1.3 prin compresie a corpului vertebral (reprodus după [2] cu permisiune).

A3. Fracturi cominutive (fig. 7.4):

– A.3.1: fracturi incomplete – doar o parte superioară, laterală sau inferioară din corpul vertebral este fracturată cominutiv;

– A.3.2: fracturi cominutive parcelare cu fragmente detașate. Cel mai frecvent fragmentele sunt dislocate spre canalul rahidian, rezultând compresiuni medulare sau duro-radiculare de diferite grade;

– A.3.3: corpul vertebral este fracturat în totalitate („explodat").

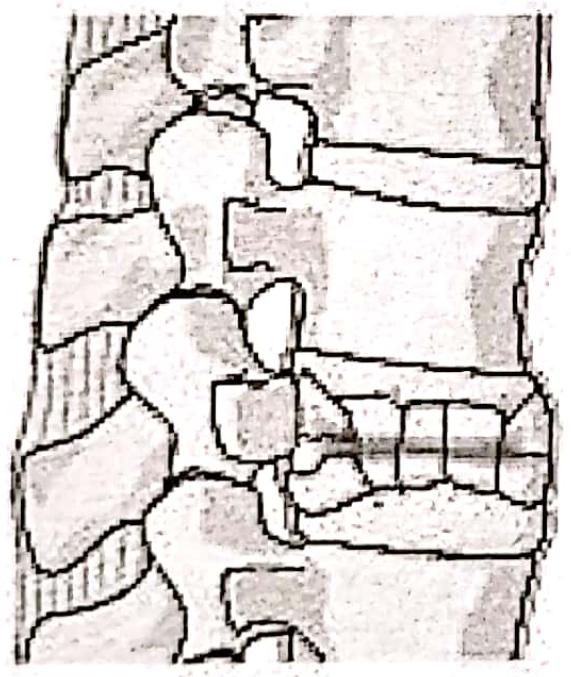

Figura 7.4. Fractură tip A.3.3 – corpul vertebral este fracturat cominutiv (reprodus după [2] cu permisiune).

FRACTURILE DE TIP B

Sunt fracturile rezultate prin mecanism de distracție. Aceste leziuni apar în suprasolicitările elementelor de tensiune din coloana de rezistență posterioară. Fracturile de tip B pot fi însoțite de fracturi de tip A. Trebuie specificat că, indiferent de severitatea fracturii corpului vertebral, dacă sunt prezente leziuni ale coloanei de rezistență posterioare fracturile sunt clasificate de tip B deoarece leziunile coloanei posterioare sunt mult mai grave și conferă fracturii un grad de instabilitate mult mai mare. Întotdeauna leziunile de tip B sunt în plan sagital. În acest tip de fracturi leziunile pot fi doar ligamentare, osoase sau combinate.

B1. Leziuni predominant ligamentare (fig. 7.5)

– B.1.1: avulsia discului intervertebral cu producerea de:

1. flexie-subluxație,
2. dislocare anterioară,
3. dislocare anterioară asociată cu fractură de apofize articulare și corp vertebral.

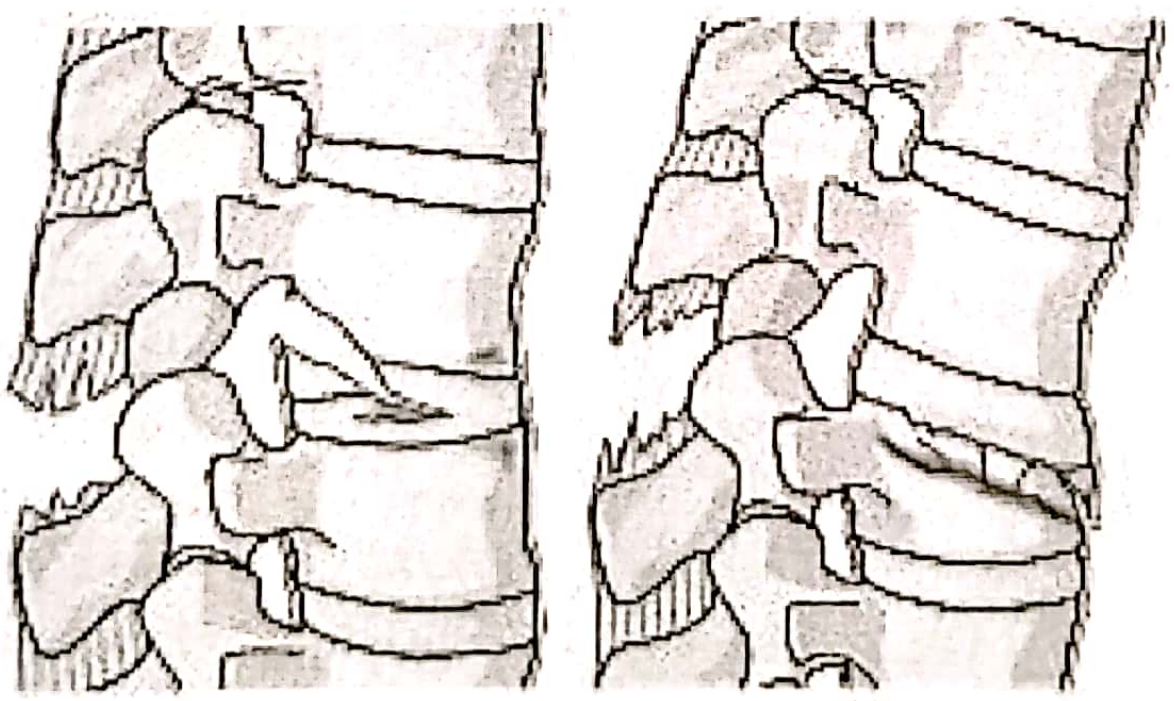
a) b)

Figura 7.5. Fractură tip B.1: a) B1.1 – Flexie subluxație; b) Fractură tip B1.2 asociată cu A.1.2 Fractură prin flexie subluxație asociată cu fractura platoului superior tip „wedge" (reprodus după [2] cu permisiune).

B2. Leziuni predominant osoase (fig. 7.6)

– B.2.1: fractura tranversală a ambelor coloane;

– B.2.2: cu avulsia discului. Traiectul liniei de fractură poate intersecta discul, pediculii sau pars-interarticularis;

– B.2.3: se asociază cu fractura corpului vertebral.

B3. Avulsia anterioară a discului:

– B.3.1: hiperextensie cu subluxatie cu sau fără afectarea coloanei posterioare;

– B.3.2: hiperextensie cu spondiloliză (linie de fractură prin pars interarticularis);

– B.3.3: dislocare posterioară.

FRACTURILE DE TIP C

Categoriile de clasificare A şi B cuprind principalele tipuri de fracturi în planul sagital al coloanei vertebrale. Fracturile de tip C reprezintă principalele tipuri de fracturi în care rotaţia are un rol determinant. Astfel, există trei tipuri de fracturi de tip C asociate fie cu fracturi A fie cu fracturi B.

C1. Fracturi de tip A cu rotaţie (fig. 7.7):

– C.1.1: fracturi „wedge" cu rotaţie;

– C.1.2: fracturi „split" cu rotaţie;

– C.1.3: fracturi cominutive cu rotaţie.

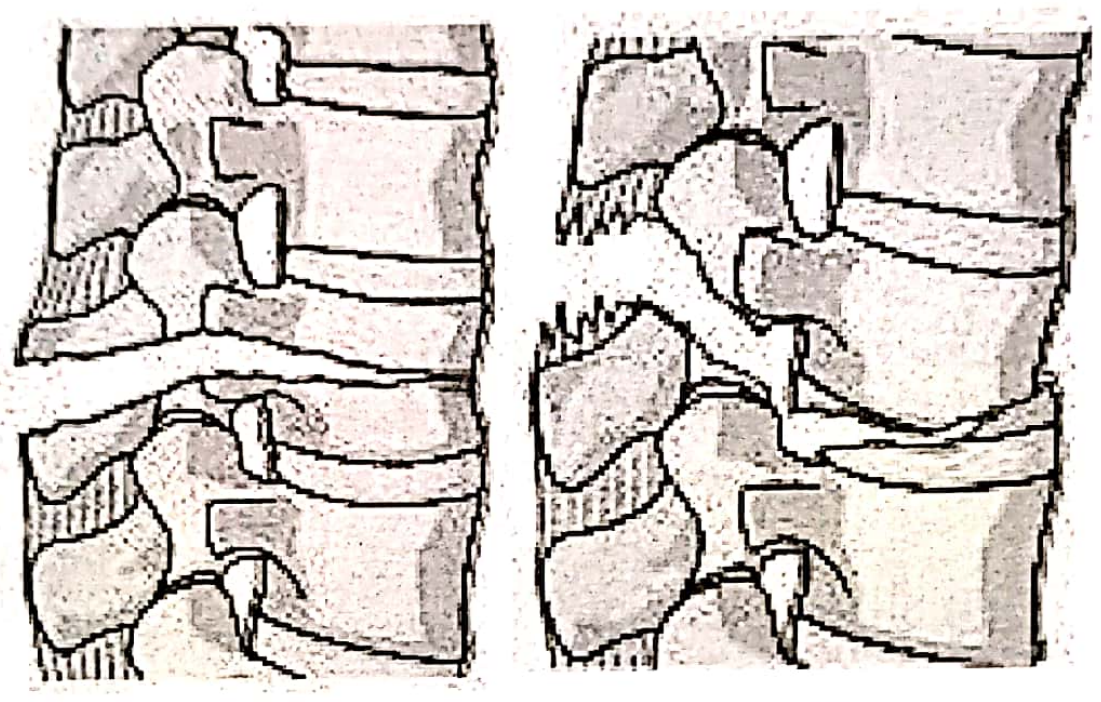

a) b)

Figura 7.6. Fractură tip B.2: a) B.2.1 – Fractură pur ososasă transversală; b) Fractură tip B.2.2 – Disrupţie posterioară predominant osoasă asociată cu avulsia discului intervertebral: spondilolisthesis prin flexie (reprodus după [2] cu permisiune).

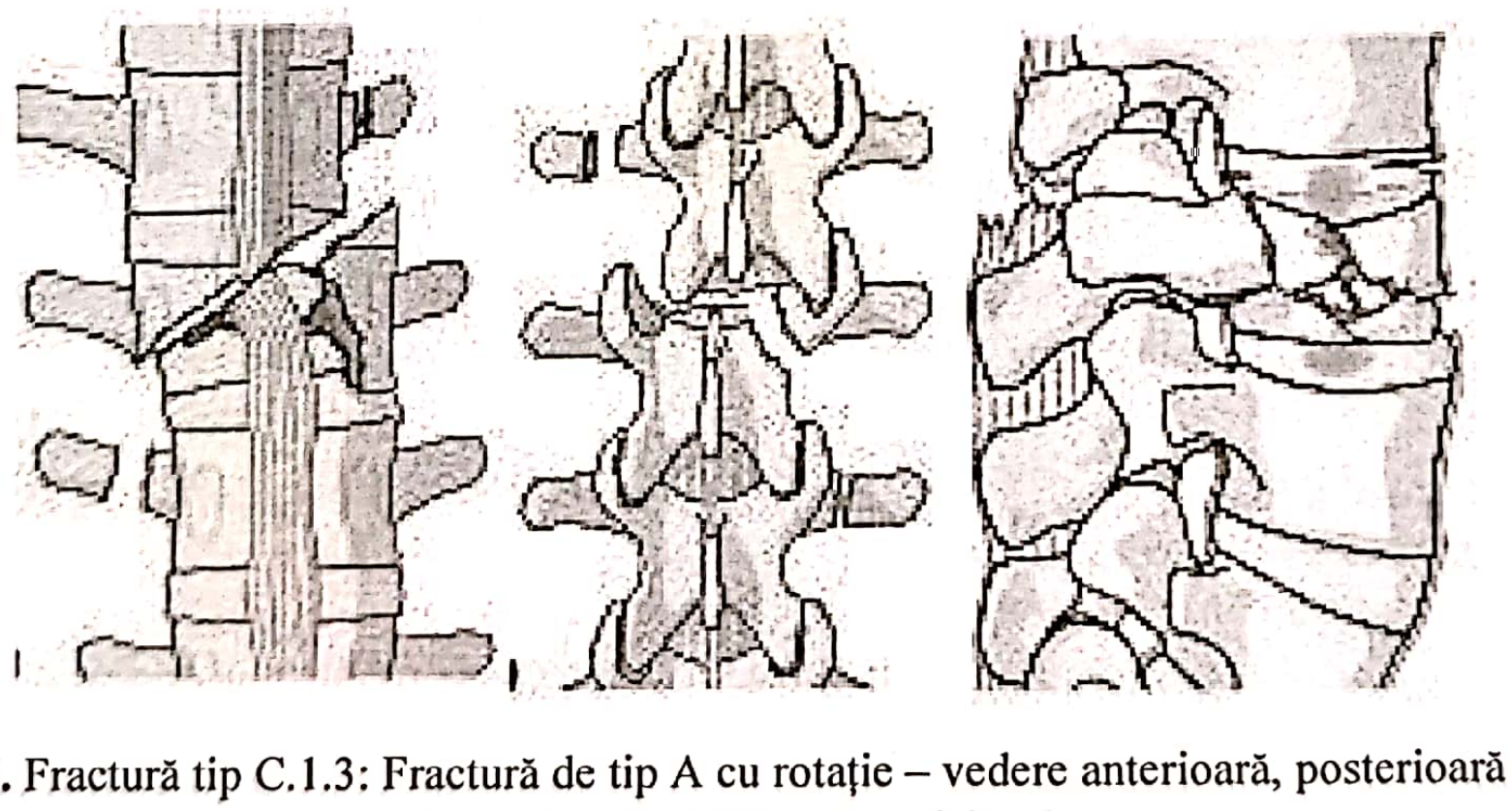

Figura 7.7. Fractură tip C.1.3: Fractură de tip A cu rotaţie – vedere anterioară, posterioară şi laterală (reprodus după [2] cu permisiune).

În subtipul C1 de fractură, subgrupele sunt date de tipul fracturii A.

În mod similar se structurează tipurile de fracturi C2:

C2. Fracturi de tip B cu rotaţie (fig. 7.8):

– C.2.1: fractură tip B1 asociată cu rotaţie;

– C.2.2: fractură tip B2 asociată cu rotaţie;

– C.2.3: fractură tip B3 asociată cu rotaţie.

C3. Fracturi complexe: având ca rezultat detaşarea completă a segmentului cranian de cel caudal al coloanei vertebrale de-alungul unei linii de fractură. Şi în acest caz avem două subgrupe. În funcţie de orientarea liniei de fractură distingem tipul C3.1 când linia de fractură este orizontală (fig. 7.9) şi tipul C3.2 când linia de fractură este spirală (fig. 7.10).

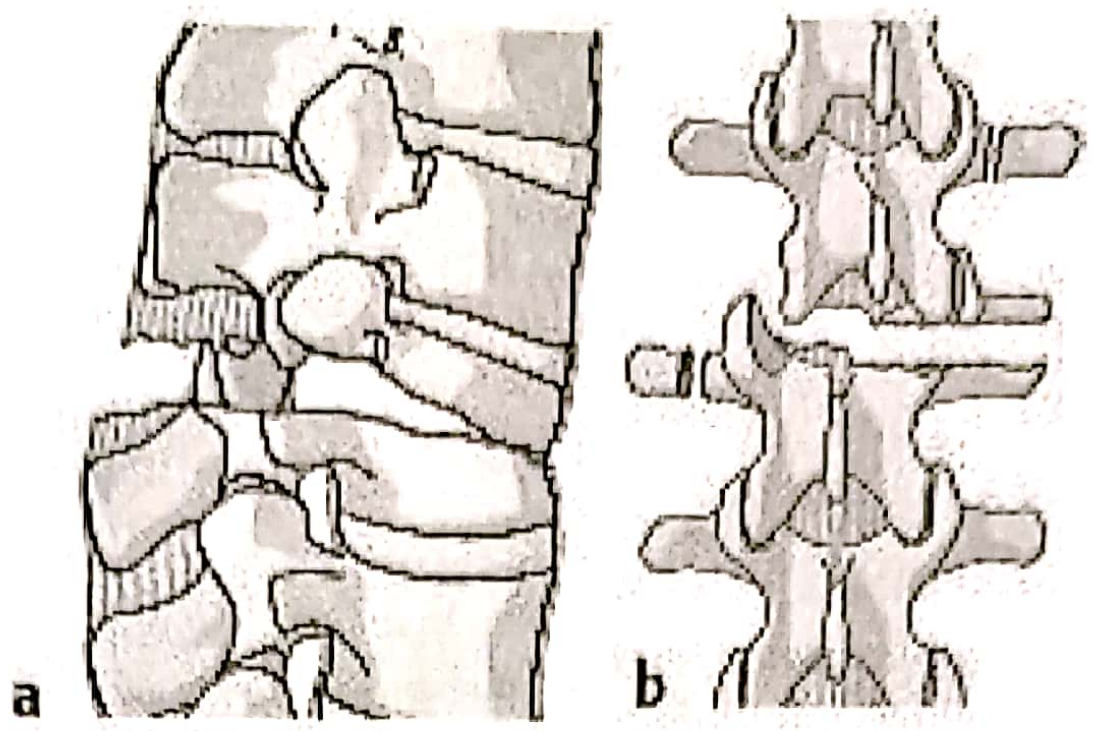

Figura 7.8. Fractură C.2.2 – Fractură tip B cu rotație: vedere laterală și posterioară (reprodus după [2] cu permisiune).

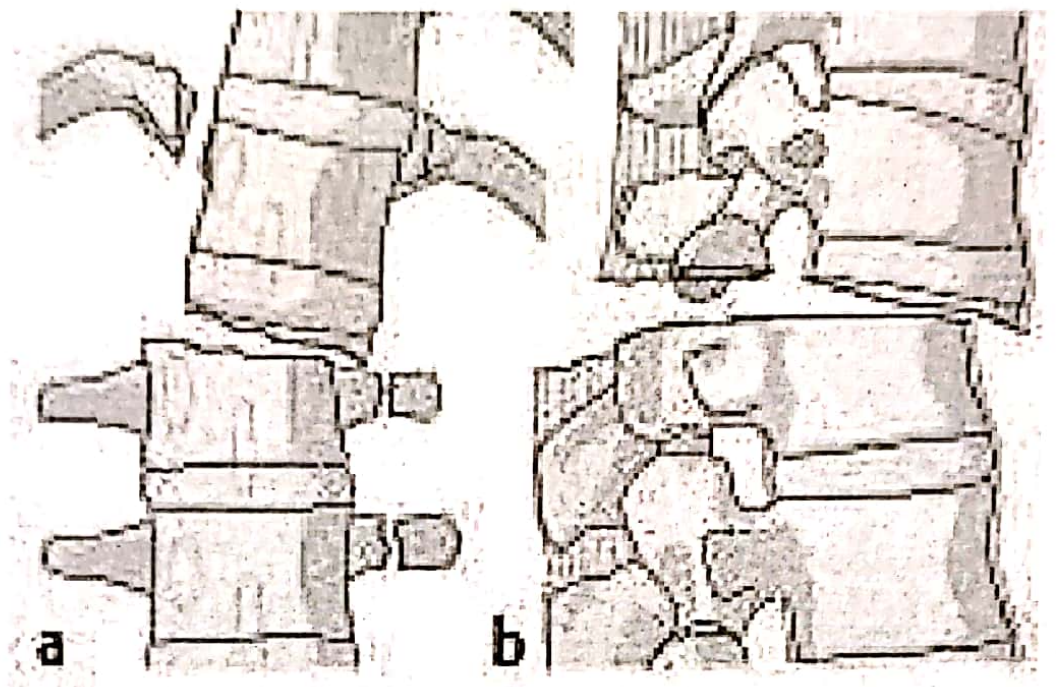

Figura 7.9. Fracturi C.3.1 – Rotație forfecare orizontală, prin discul intervertebral în zona de tranziție dorso-lombară (reprodus după [2] cu permisiune).

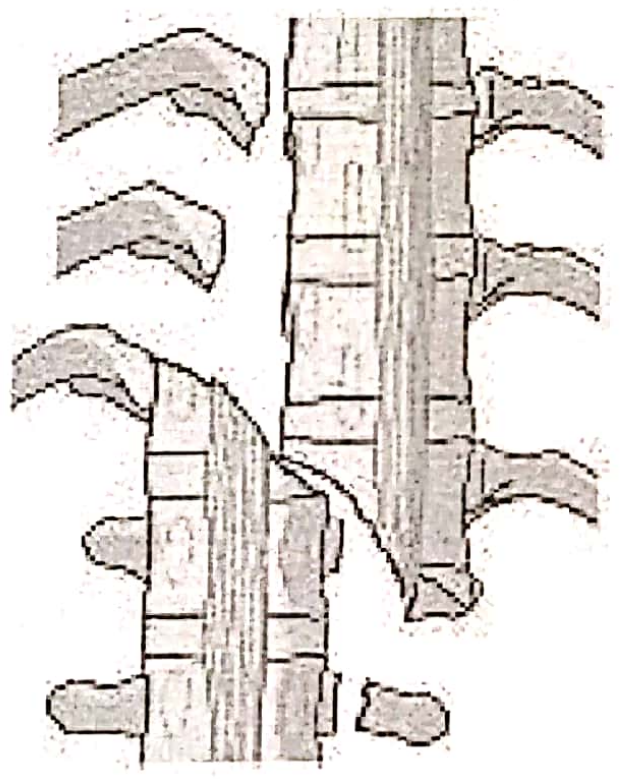

Figura 7.10. Fractură C3.1 – Rotație forfecare în spirală în zona de tranziție dorso-lombară (reprodus după [2] cu permisiune).

FRACTURI SPECIALE

Datorită particularităților morfologice și mai ales funcționale, coloana cervicală este împărțită în două regiuni distincte:

1. regiunea cervicală superioară, occipito-cervicală, sau șarniera occipito-cervicală, care cuprinde condilii occipitali, atlasul și vertebra C2. Această regiune este caracterizată de o mare mobilitate, este responsabilă pentru 50% din totalul mișcărilor de rotație ale capului;
2. segmentul de coloană care începe sub nivelul vertebrei C2 până la nivelul vertebrei D1este denumită coloana vertebrală subaxială. La nivelul segmentului subaxial se realizează 80% din mișcările de flexie, extensie.

Dinamica producerii leziunilor traumatice diferă foarte mult între cele două zone motiv pentru care vor fi tratate separat.

Fractura condililor occipitali. Sunt de regulă fracturi stabile. În funcție de mecanismul producerii distingem:

– Tipul 1 – cominuția condilului produsă ca urmare a unei încărcări axiale excesive, prin impactul cu masele laterale ale atlasului.

– Tipul 2 – fractura condilului occipital ca parte dintr-o fractură a bazei de craniu

– Tipul 3 – avulsia inserției ligamentului alar de condilul occipital în mişcările de rotație sau înclinare laterală cu amplitudine forțată.

Fracturile C1. Sunt fracturi apărute cel mai frecvent în asociere cu alte tipuri de fracturi (condili occipitali, odontoidă etc.), rar putând fi observate izolat. Sunt produse prin strivirea atlasului între condilii occipitali şi articulațiile vertebrei C2. În funcție de poziția craniului în momentul producerii impactului masele laterale pot fi propulsate fie lateral (cel mai frecvent) fie anterior sau posterior. Dislocarea maselor laterale duce la fracturarea în diferite puncte ale arcului anterior sau posterior. În situațiile în care dislocarea laterală a maselor laterale este mare poate apărea o leziune de gravitate mare – ruptura ligamentului transvers (fig. 7.11). În funcție de elementele lezate, Jefferson a clasificat aceste fracturi în 5 tipuri [2]:

a. fractura arcului posterior – stabilă;

b. fractura tip „burst" sau fractura în 4 puncte, denumită şi fractura Jefferson, este cel mai grav tip de fractură, în special dacă şi ligamentul transvers este rupt. În acest tip de fractură este lezat şi arcul anterior şi cel posterior (fig. 7.12);

c. fractura arcului anterior – stabilă;

d. fractura procesului transvers;

e. fractura cominutivă a masei laterale.

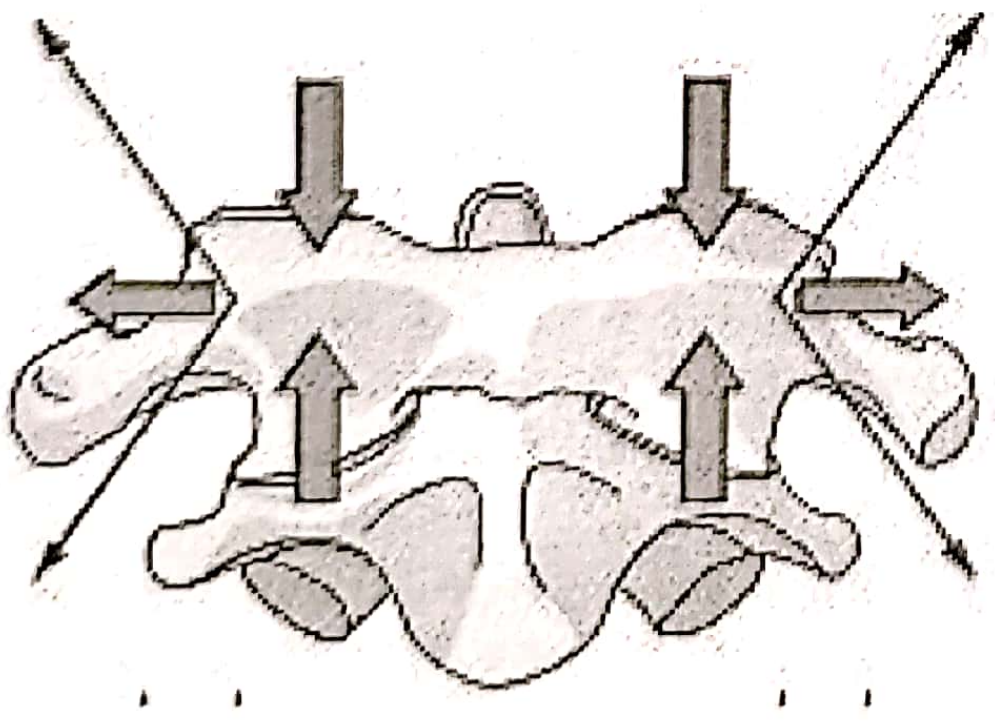

Figura 7.11. Schema mecanismului de producere a fracturilor de Atlas. Săgețile indică zonele de maximă solicitare mecanică a maselor laterale (reprodus după [2] cu permisiune).

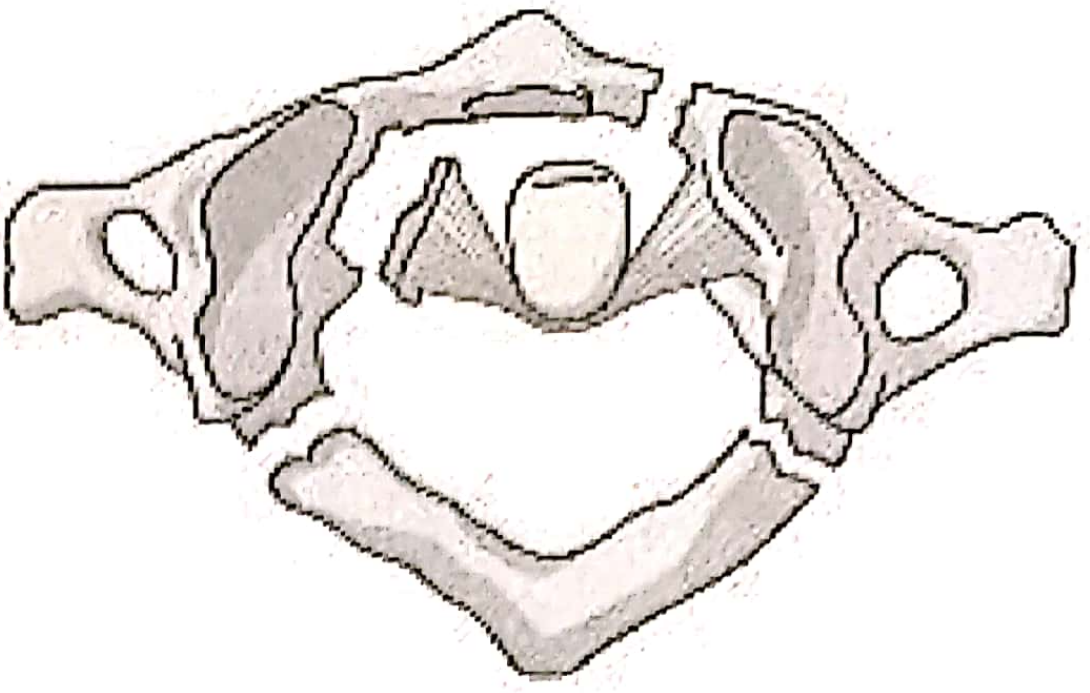

Figura 7.12. Fractură Jefferson imagine axială: fractura arcului anterior, fractura în două puncte a arcului posterior şi avulsia inserției ligamentului transvers de masă laterală stâng (reprodus după [2] cu permisiune).

Fracturile de C2. Sunt fracturi care interesează procesul odontoid, respectiv fracturi care interesează şi arcul posterior

Fracturile procesului odontoid. Fractura procesului odontoid se poate produce la unirea jumătăților superioară şi inferioară (tipul I), la baza procesului odontoid (tipul II, respectiv IIA în care procesul odontoid este fracturat cominutiv) sau la bază cu extindere în corpul vertebral (tipul III) [6] (fig. 7.13). Fracturile care se produc la baza procesului odontoid sunt cele mai frecvente şi pot cauza întreruperea aportului sangvin al acestuia, ceea ce duce la lipsa de consolidare a fracturii.

Fracturile arcului posterior C2. Această fractură constă în avulsia lamelor vertebrei C2, cu deplasarea corpului vertebral C2 pe corpul vertebral C3. Este leziunea caracteristică spânzurării judiciare. Clasificarea unanim acceptată este cea propusă de Effendi [7] pe baza gradului de deplasare şi implicit a gradului de gravitate. Un lucru demn de menționat este faptul că aceste fracturi întotdeauna duc la lărgirea canalului rahidian (fig. 7.14).

1. Tipul 1: Linia de fractură este liniară, trece prin pediculii vertebrali, fără deplasări, sau cu deplasări minime ale corpului vertebral. Cel mai frecvent tip de fractură, produs prin compresie axială şi hiperextensie.

2. Tipul 2: Linia de fractură se extinde la nivelul pediculilor dar apare şi avulsia discului intervertebral. Apar diferite grade de deplasare anterioară.

3. Tipul 3: În esență este tipul 2 la care se asociază şi avulsii la nivelul capsulelor articulare, cu dislocarea posterioară a arcului posterior.

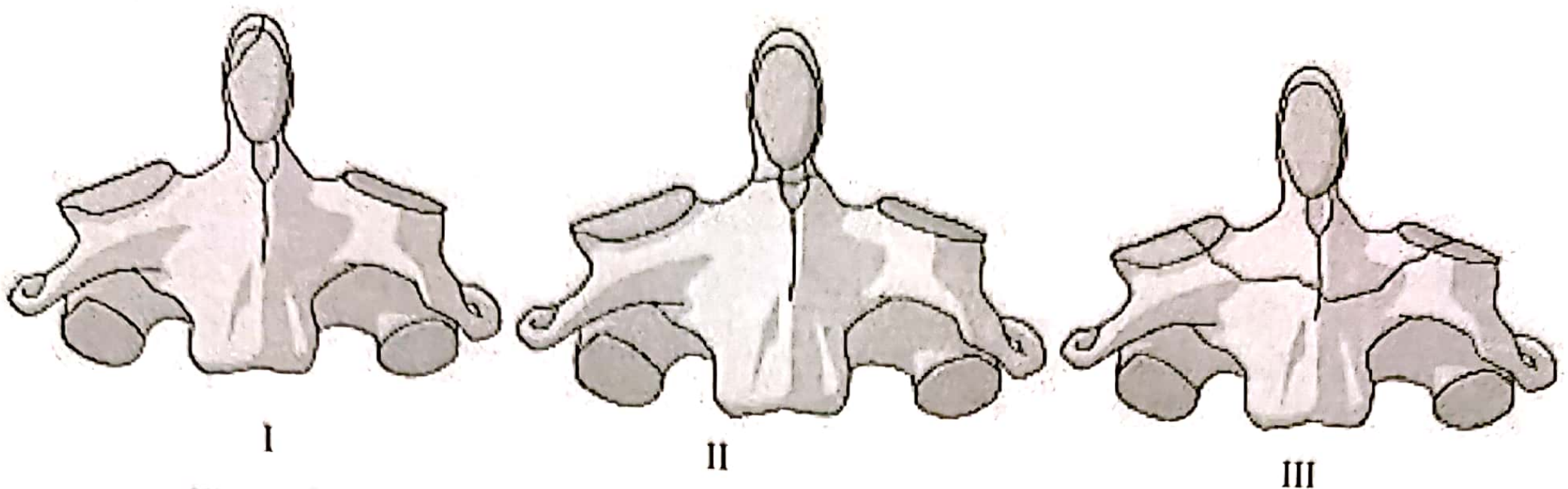

Figura 7.13. Tipurile de fractură de odontoidă (reprodus după [2] cu permisiune).

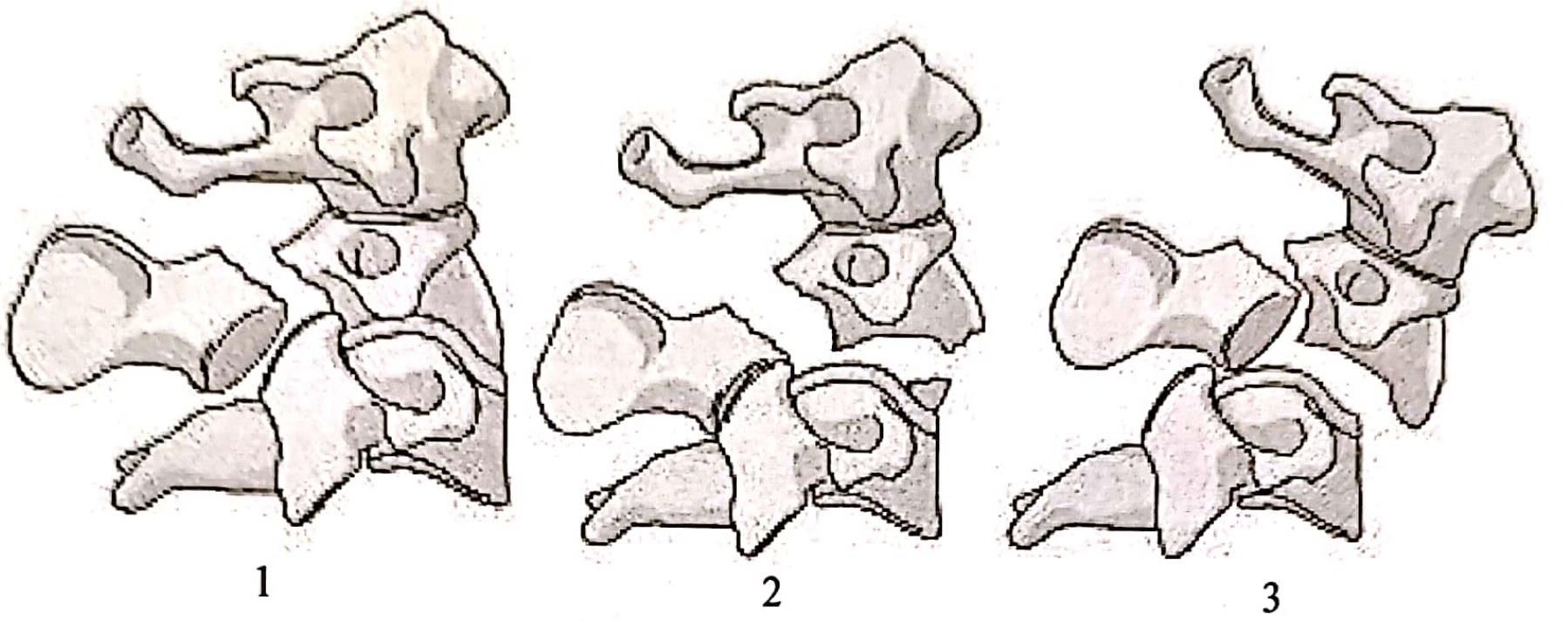

Figura 7.14. Tipurile de fractură a arcului C2 (reprodus după [2] cu permisiune).

MECANISMUL DIRECT

Este mai rar întâlnit, dar care apare cu o frecvenţă în creştere în ariile cu infracţionalitate ridicată. Leziunile sunt produse prin înjunghiere cu diverse obiecte sau de către proiectile ale armelor de foc, prin împuşcare.

LEZIUNEA MEDULARĂ

Cele mai importante efecte ale unei traumatism vertebral sunt cele asupra măduvei spinării. Starea neurologică a pacientului este primul şi cel mai important element pe care trebuie evaluat. În funcţie de ea se decide întreaga strategie de tratament.

Cauzele mecanice duc la formarea unor leziuni ireversibile, definitive ce nu sunt influenţate de procedurile chirurgicale de decompresiune. Tranziţia din faza iniţială, primară spre fazele secundare şi cronice se face gradual pe o perioadă de la câteva minute până la câteva zile de la traumatism [8–10].

MECANISME TRAUMATICE PRIMARE

– *Forţe care acţionează direct* asupra măduvei, prin intermediul părţilor osoase, ligamentelor, discurilor vertebrale sau corpurilor străine. Se adaugă şi efectul de tracționare a măduvei, în unele situații. Aceste forțe pot determina contuzia, dilacerarea sau secționarea măduvei.

– *Ischemie*, prin întreruperea aportului vascular, ca urmare a leziunilor vasculare asociate sau a compresiunii vaselor de aport, urmată de necroza medulară.

– *Hemoragie*, în măduvă sau în jur, cu constituirea de hematoame compresive.

MECANISME TRAUMATICE SECUNDARE

Acţionează la distanţă de momentul traumei iniţiale şi care duc la agravarea tabloului patologic. Printre acestea se numără ischemia, modificările metabolismului neuronal cu activarea glicolizei anaerobe şi acumulare de metaboliţi acizi în exces, modificări ale membranei celulare cu modificarea activităţii pompei Na/K dependente, a potenţialului de membrană şi cu acumularea de ioni de calciu intracelular. La acestea s-a adăugat şi descoperirea rolului apoptozei (suicid celular programat) în evoluţia leziunilor medulare. Aceste fenomene se derulează atât cranian cât şi caudal de la locul leziuni, fapt ce explică alterarea dermatoamelor superioare la câteva zile de la traumatism.

Multe din efectele secundare sunt reversibile şi pot fi prevenite [11]:

– Hipoxia şi ischemia;

– Dezechilibre hidroelectrolitice intracelulare şi extracelulare;

– Producerea de radicali liberi;

– Producerea de prostaglandine.

Leziunile medulare secundare produse prin hipotensiune şi oxigenare tisulară redusă trebuie evitate încă de la primele măsuri de tratament instituite.

Prezenţa sau absenţa acestor mecanisme, asocierea lor şi intensitatea cu care acţionează determină gradul şi gravitatea leziunii medulare.

În funcţie de prezenţa detectabilă a funcţiilor măduvei spinării sub nivelul leziunii, leziunile medulare se clasifică în:

a. *Leziuni medulare complete*, în care sub nivelul leziunii nu mai este păstrată nici o funcţie.

b. *Leziuni medulare incomplete*, care sunt definite ambiguu, însă în practică sunt suspectate atunci când sub nivelul leziunii se poate decela, chiar la un nivel minim, activitate motorie sau senzitivă.

Această clasificare a leziunilor medulare este importantă pentru că permite evaluarea prognosticului, şi anume în cazul leziunilor complete recuperarea este extrem de slabă sau nu survine de loc, în timp ce în cazul leziunilor incomplete recuperarea este probabilă în proporţie variabilă, fiind însă puternic influenţată de caracteristicile leziunii iniţiale şi de măsurile terapeutice şi de reabilitare adoptate.

BIBLIOGRAFIE

1. Dennis A *et al.* The three column spine and its significance in the classification of acute thoracolumbar spinal injuries. Spine. 1983; 8:817–831.
2. Aebi M, Magerl FP: Classification of injuries of the thoracic and lumbar spine in AoSpine Manual, Vol. 2, Clinical Applications, Aebi M, Arlet V, Webb KJ (Eds.) Thieme 2007.
3. Holdsworth FW: Fractures, dislocation and fractures dislocation of the spine. J bone join surgery Am. 1970; 45 (8): 1534–1515.
4. Nicoll EA: Fractures of dorsal lumbar spine. J bone join surg. 1949 Br; 31:376–394.
5. Panjabi MM, White AA 3rd. Basic biomechanics of the spine. Neurosurgery. 1980 Jul; 7(1):76–93.
6. Effendi B, Roy D, Cornish B, Dussault R G,Laurin C A: Fractures of the ring of the axis. A classification based on the analysis of 131 cases. J Bone Joint Surg. 1981 Br; 63B:319–27.
7. Anderson LD, D'Alonzo RT: Fractures of the odontoid process of the axis. J Bone Joint Surg Am (1974); 56:1663–74.
8. Florian I.Şt.: Neurochirurgie, Edit. SRIMA 2003, pp. 66–90.
9. Torg JS, Thibault L, Sennet B, Pavlov H. The pathomechanics and pathophysiology of cervical spinal cord injury. Clin Orthop. 1995; 321:259–269.
10. Fehlings MG, Perrin RG. The role and timing of early decompression for cervical spinal cord injury: update with a review of recent clinical evidence. Injury; 2005; Suppl 36:2:B13–26.
11. Hurlbert RJ: Strategies of medical intervention in the management of acute spinal cord injury. Spine. 2006; 31:S16–21; discussion S36.

PREZENTAREA CLINICĂ

Aspectul clinic al traumatismelor vertebro-medulare (TVM) se distinge prin prezența manifestărilor de deficit neurologic, apărut prin afectarea funcțiilor medulare. Extensia topografică a deficitului neurologic este dependentă de localizarea leziunii medulare [1].

DEFICITUL NEUROLOGIC

Imediat după ce survine o leziune medulară severă, măduva spinării intră într-o stare de excitabilitate diminuată. Această stare se numeşte *şoc spinal* sau *stare de activitate reflexă alterată.* Inhibiția tranzitorie din segmentele situate caudal de leziune se datorează dispariției bruşte a influenței predominant facilitatorii sau excitatorii a centrilor supraspinali. Apare astfel o paralizie flască, areflexivă. Durata şocului spinal variază, o activitate reflexă minimă poate să apară în 3–4 zile sau abia după 6–8 săptămâni, durata medie fiind de 3–4 săptămâni, după care apar manifestările sechelare datorate leziunii medulare, în timp ce neuronii medulari de sub nivelul leziunii devin autonomi față de influențele etajelor superioare.

Gradul leziunii neurologice şi al deficitului neurologic este determinat de extensia şi severitatea acțiunii acestor factori [1].

LEZIUNI COMPLETE (DEFICIT NEUROLOGIC COMPLET)

Cea mai severă manifestare a traumatismelor vertebro-medulare este *mielopatia transversă completă* sau *sindromul de transsecțiune medulară*, în care toate funcțiile neurologice sunt abolite sub nivelul leziunii, astfel încât apare paraplegie sau tetraplegie, în funcție de nivelul leziunii. Sunt de asemenea manifeste deficite ale sistemului nervos vegetativ, inclusiv tulburări ale motilității digestive şi urinare.

Deficitul motor. Leziunile la nivelurile superioare ale măduvei se manifestă prin paralizie caracterizată prin imposibilitatea efectuării mişcărilor voluntare, hipertonie musculară şi hiperreflexie. Traumatismele la nivel lombar care lezează coada de cal se caracterizează prin hipotonie musculară şi areflexie. Leziunile la nivel toraco-lombar care afectează conul medular şi coada de cal produc manifestări combinate.

Deficitul senzitiv. În leziunile complete tracturile aferente lungi care transmit impulsuri pentru diferitele sensibilități sunt întrerupte la nivelul leziunii, astfel încât sunt abolite senzațiile dureroase, termice, tactile şi proprioceptive sub nivelul leziunii. Sensibilitatea viscerală este de asemenea pierdută. Sensibilitatea poate fi păstrată, la un prag diminuat, pe parcursul câtorva neuromere situate sub leziune. Uneori poate exista o creştere anormală a percepției senzitive în teritoriile inervate de neuromerele lezate sau de cele imediat subiacente, sub formă de hiperestezie şi hiperalgezie.

Deficitul vegetativ. *Controlul vasomotor.* Leziunile cervicale si toracice înalte, deasupra centrilor simpatici de la nivelul T5 pot cauza *hipotensiune*. Întreruperea controlului vasomotor simpatic splanhnic va cauza inițial hipotensiune ortostatică severă ca rezultat al scăderii întoarcerii vasculare. Trebuie făcută o diferențiere clară a reducerii perfuziei medulare prin şoc neurologic sau prin şoc hipovolemic (în sângerările masive) (tabelul 7.1).

Tabelul 7.1
Diagnosticul diferențial al şocului neurogen față de cel hemoragic

Parametrii	Şoc neurogen	Şoc hemoragic
Hipotensiune	Da	Da
Puls	Bradicardie	Tahicardie
Stare de conştiență	Normală sau uşor afectată	Profund afectată
Debit urinar	Normal	Absent

Controlul termic. Pacientul cu o leziune spinală completă nu va avea o reglare termică satisfăcătoare, datorită alterării mecanismelor vegetative de producere a vasoconstricției şi vasodilatației.

Tulburări de motilitate viscerală. Pe parcursul perioadei de şoc spinal paralizia flască sub nivelul leziunii include şi funcţiile vezicii urinare. Pacientul va dezvolta retenţie urinară acută cu incontinenţă prin supraplin, astfel încât este necesară cateterizarea. În leziunile medulare înalte activitatea reflexă revine după trecerea fazei de şoc spinal. Reflexul medular de micţiune este intact în leziunile situate deasupra conului medular, astfel încât vezica urinară va avea o activitate reflexă şi se va goli involuntar când se declanşează reflexul de micţiune prin umplerea sa cu urină. În leziunile mixte, înalte şi joase, cum ar fi cele ale conului medular şi nervilor cozii de cal, este posibil să apară un detrusor flasc şi un sfincter vezical spastic sau invers.

În faza acută a TVM apar ileusul paralitic şi dilatația gastrică acută.

LEZIUNI MEDULARE INCOMPLETE

În cazul leziunilor medulare parţiale, care afectează incomplet un nivel al măduvei spinării, se pot constitui câteva sindroame distincte, în funcţie de localizarea leziunii medulare. În diversele leziuni medulare parţiale se pot întâlni elemente din toate aceste sindroame

Sindromul antero-medular acut se datorează comprimării porţiunii anterioare a măduvei (fig. 7.15) ce determină leziuni la nivelul tracturilor corticospinale (piramidale) şi spinotalamice, cu paralizie şi pierderea sensibilităţii dureroase, termice şi tactile protopatice sub nivelul leziunii, dar cu prezervarea parţială a sensibilităţii tactile epicritice şi proprioceptive, care este transmisă prin cordoanele posterioare.

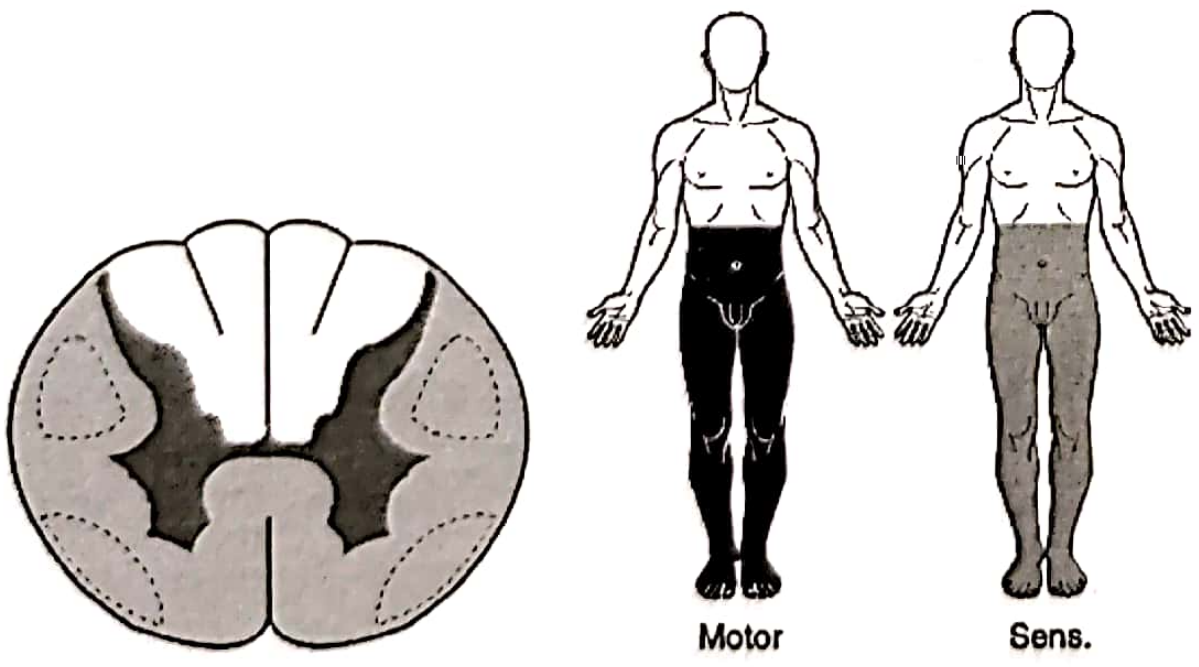

Figura 7.15. Sindromul antero-medular acut (reprodus după [2] cu permisiune).

Sindromul centro-medular acut (sindromul Schneider) [3] se întâlneşte în special în leziunile cervicale survenite pe un teren degenerativ, în prezenţa unui canal vertebral îngustat (fig. 7.16). Leziunea medulară este localizată central, cu severitatea maximă la nivelul tracturilor situate mai spre centru, care inervează membrele superioare. Există o disproporţie între deficitul motor la nivelul membrelor superioare, care este mai pronunţat, şi cel de la nivelul membrelor inferioare. Deficitul senzitiv este de obicei minim, deşi pot să apară frecvent modificări nesistematizate.

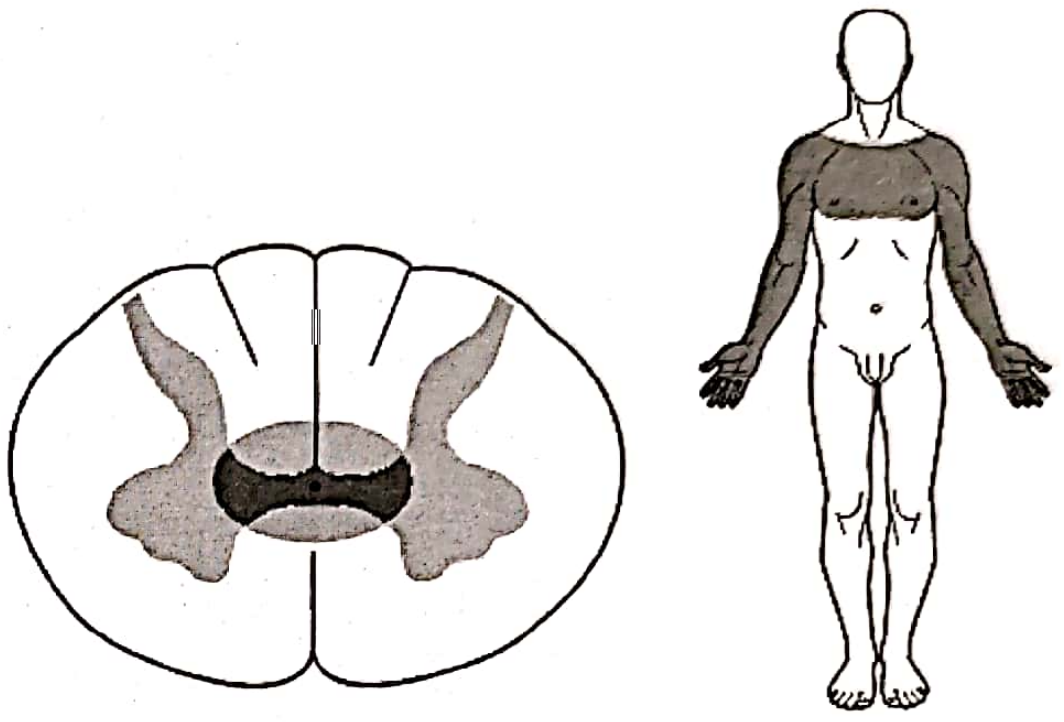

Figura 7.16. Sindromul centro-medular (Schneider) (reprodus după [2] cu permisiune).

Sindromul Brown-Séquard se datorează hemisecţiunii măduvei spinării, de exemplu prin înjunghiere, însă poate să apară, rar, şi în cazul contuziilor. Apare paralizia membrelor sub nivelul leziunii, homolateral, alături de pierderea sensibilităţii dureroase, termice şi tactile protopatice sub leziune, heterolateral (fig. 7.17).

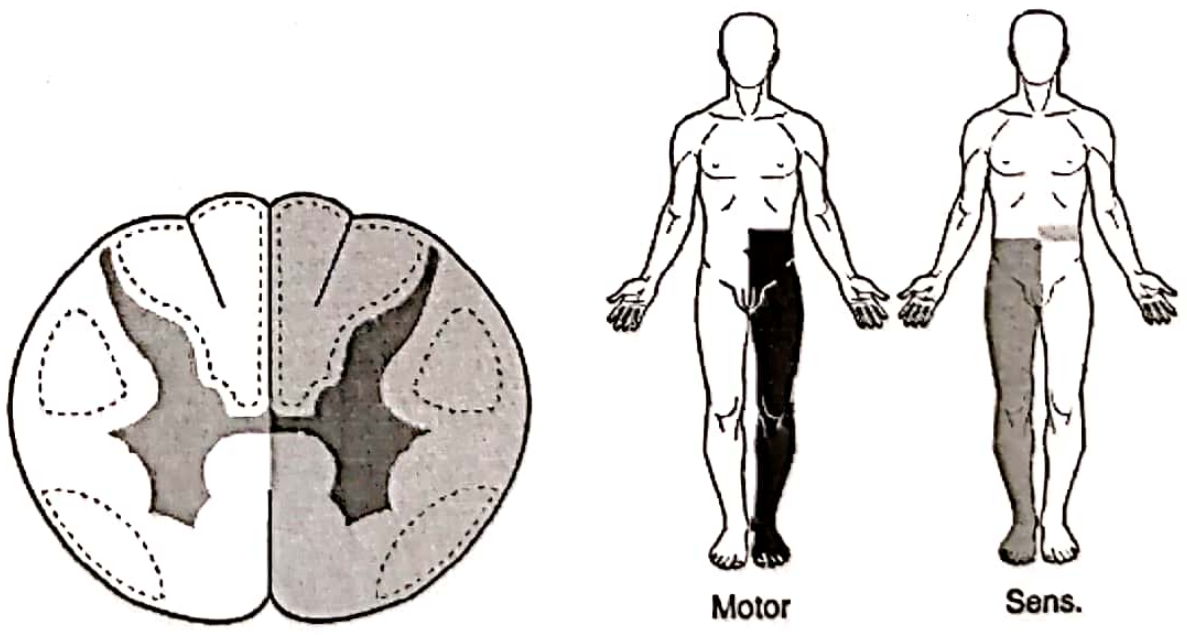

Figura 7.17. Reprezentarea schematică a sindromului Brown-Séquard (reprodus după [2] cu permisiune).

Sindromul de coadă de cal, ale cărui manifestări sunt produse prin leziuni nervoase date de traumatisme sub nivelul vertebrei L2, se caracterizează prin paralizie flască areflexivă, tulburări de sensibilitate şi afectare vegetativă digestivă şi urinară. Leziunile complete la acest nivel au un prognostic mai nefavorabil decât cele la un nivel superior, deoarece în cazul celor din urmă persistă beneficiul relativ al integrităţii inervaţiei locale, chiar fără control central.

SCIWORA („Spinal Cord Injury Without Radiologic Abnormality") sau leziunea post-traumatică a măduvei spinării fără corespondenţă imagistică. Poate fi atribuită elasticităţii crescute, a lipsei de maturare a aparatului de susţinere capsulo-ligamentar şi în special a ligamentului interspinos şi a ţesutului paravertebral la pacienţii tineri. Incidenţa este mult crescută mai ales în regiunea cervicală [4] la copii sub 9 ani şi la copii cu malformaţie Chiari I asimptomatică. Este mai putin frecventă la copii peste 9 ani unde o pondere mai mare o au fracturile şi subluxatiile. Conceptul patogenetic al SCIWORA se bazează pe faptul că datorită elasticităţii, a mobilităţii crescute, coloana la copii se poate adapta traumatismelor fără a suferi subluxaţii sau fracturi în dauna măduvei [5].

Patru mecanisme posibile sunt descrise:

a. Hiperextensia – procesele spinoase cervicale proiectează ligamentul interlaminar intracanalar cu îngustarea marcată a diametrului canalului (aproximativ 50%); ligamentul longitudinal anterior se poate rupe şi poate apărea retrolisteza vertebrei suprajacentă(listeza poate fi de scurtă durată cu reducere spontană).

b. Flexie – elementele elastice, procesele articulare orizontale, corpurile vertebrale cu muchii şi lipsa proceselor uncinate predispun coloana juvenilă la hiperflexie cauzând mielopatie.

c. Distracţie – mecanism întâlnit mai ales în naşteri; s-a demonstrat pe cadavre că la copii coloana vertebrală cervicală se poate întinde aproximativ 5 cm fără distrucţii structurale, însă la o alungire de 0,6 cm a maduvei apare transsecţiunea, datorate plasticitătii acesteia.

d. Ischemia măduvei – arhitectura articulaţiei atlanto-occipitală la copii predispune la ischemie medulară cervicală prin ocluzia arterei vertebrale [5].

DUREREA LOCALĂ

Durerea locală la nivelul coloanei vertebrale, contractura paravertebrală (care se poate manifesta sub formă de torticolis la nivel cervical), impotenţa funcţională la nivelul coloanei vertebrale, precum şi plăgile sau contuziile localizate la acest nivel sunt indicatori ai traumatismului vertebro-medular. Trebuie ţinut cont de faptul că o leziune a elementelor vertebrale poate să nu se asocieze cu leziuni medulare, dar că poate produce acest tip de leziuni în mod secundar, prin mobilizarea incorectă a unei coloane vertebrale instabile.

DIAGNOSTICUL TOPOGRAFIC

Se face stabilind sediul leziunii, ceea ce este posibil pe criterii clinice, în funcţie de localizarea deficitului motor şi a tulburărilor de sensibilitate (vezi capitolul 2: „Semiologie neurologică şi neurochirurgicală").

BIBLIOGRAFIE

1. Florian I.Şt.: Neurochirurgie, Edit. SRIMA 2003, pp. 66–90.
2. Aebi M, Magerl FP: Classification of injuries of the thoracic and lumbar spine in AoSpine Manual, Vol. 2, Clinical Applications, Aebi M, Arlet V, Webb KJ (Eds.) Thieme 2007.
3. Schneider RC, Chery G, Pantek H: The syndrome of acute traumatic central cervical spine cord injury. J Neurosurg. 1954. 11:546–77.
4. Greenberg M.S. Handbook of neurosurgery. Seventh Edition, Thieme 2010: 974–975.
5. Hinojosa A.Q. *et al.* Schmidek & Sweet Operative Neurosurgical Tehniques. Indications, Methods and Results. 6th Edition. 2012: 2296–2303.

DIAGNOSTICUL IMAGISTIC

RADIOGRAFIA STANDARD

Radiografia standard şi-a pierdut mult din importanţă în ultima perioadă, dar rămâne totuşi principala metodă de diagnostic în cazul traumatismelor cervicale la pacienţii conştienţi şi activi, deoarece permite detectarea leziunilor prezente la acest nivel în 84% din cazuri, cu condiţia utilizării celor trei poziţii standard de examinare pentru acest nivel [1,2]:

– Incidenţa anteroposterioară;

– Incidenţa cranio-caudală „open mouth";

– Incidenţa latero-laterală – care trebuie să cuprindă tot segmentul dintre occiput şi vertebra T1, pentru coloana cervicală.

Primele două incidenţe sunt deosebit de utile pentru aprecierea segmentelor superioare ale coloanei cervicale. Incidenţa latero-laterală surprinde de obicei 85% dintre leziunile traumatice de la nivelul coloanei cervicale vizibile radiografic (fig. 7.18, 7.19) [3]. La pacienţii la care joncţiunea cervicodorsală nu este vizibilă în cele trei incidenţe standard, poate fi folosită în plus incidenţa supină oblică [4]. Principalele cauze care determină omiterea leziunilor cervicale pe radiografiile standard sunt neglijarea efectuării acestora la pacienţii cu indicaţie şi interpretarea unor imagini suboptimale [5].

În cazul coloanei toraco-lombare incidenţele recomandate sunt cele AP şi laterale. Radiografiile din incidenţă laterală trebuie centrate pe L2, astfel fiind vizibile cel mai bine joncţiunea toraco-lombară şi vertebrele inferioare toracice şi superioare lombare. Această alegere este firească, luând în considerare faptul că aproximativ 60% dintre leziunile toraco-lombare se localizează la acest nivel, date fiind diferenţele în anatomia şi mecanica acestor zone [6]. Poate fi necesar şi un al doilea set de incidenţe care să surprindă joncţiunea lombo-scarată. Imaginile laterale ale primelor 4 vertebre toracice pot fi greu de interpretat datorită supraadăugării imaginilor date de umeri şi celelalte elemente anatomice.

Este extrem de important de apreciat angulaţia, înălţimea şi aliniamentul corpilor vertebrali (fig. 7.20). Măsurătorile făcute la orice nivel, trebuie comparate cu nivelele superioare şi inferioare, iar orice anomalie trebuie investigată CT [7].

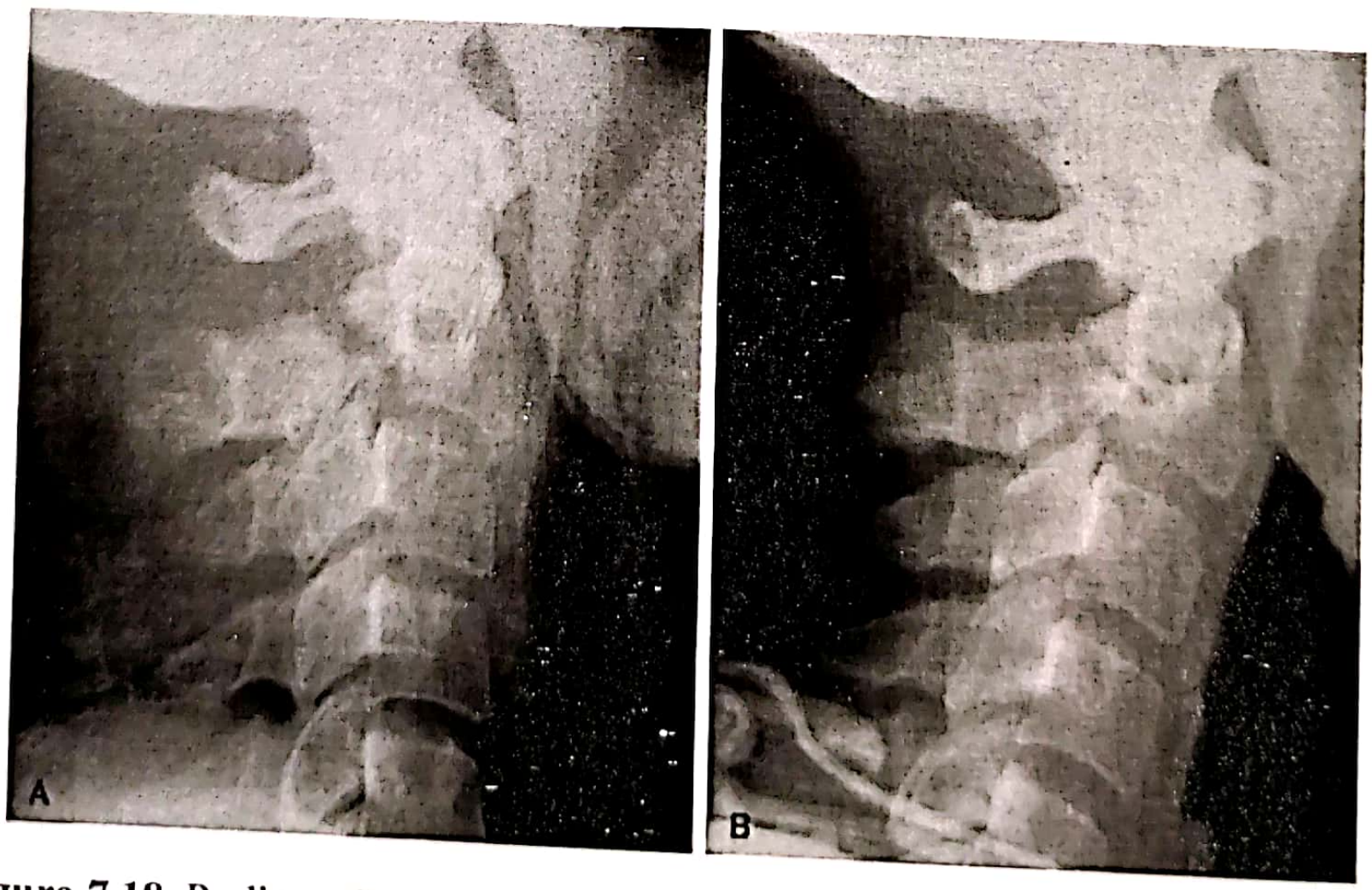

Figura 7.18. Radiografie standard de regiune cervicală în incidenţă latero-laterală demonstrând existenţa unei fracturi C2 tip 2.

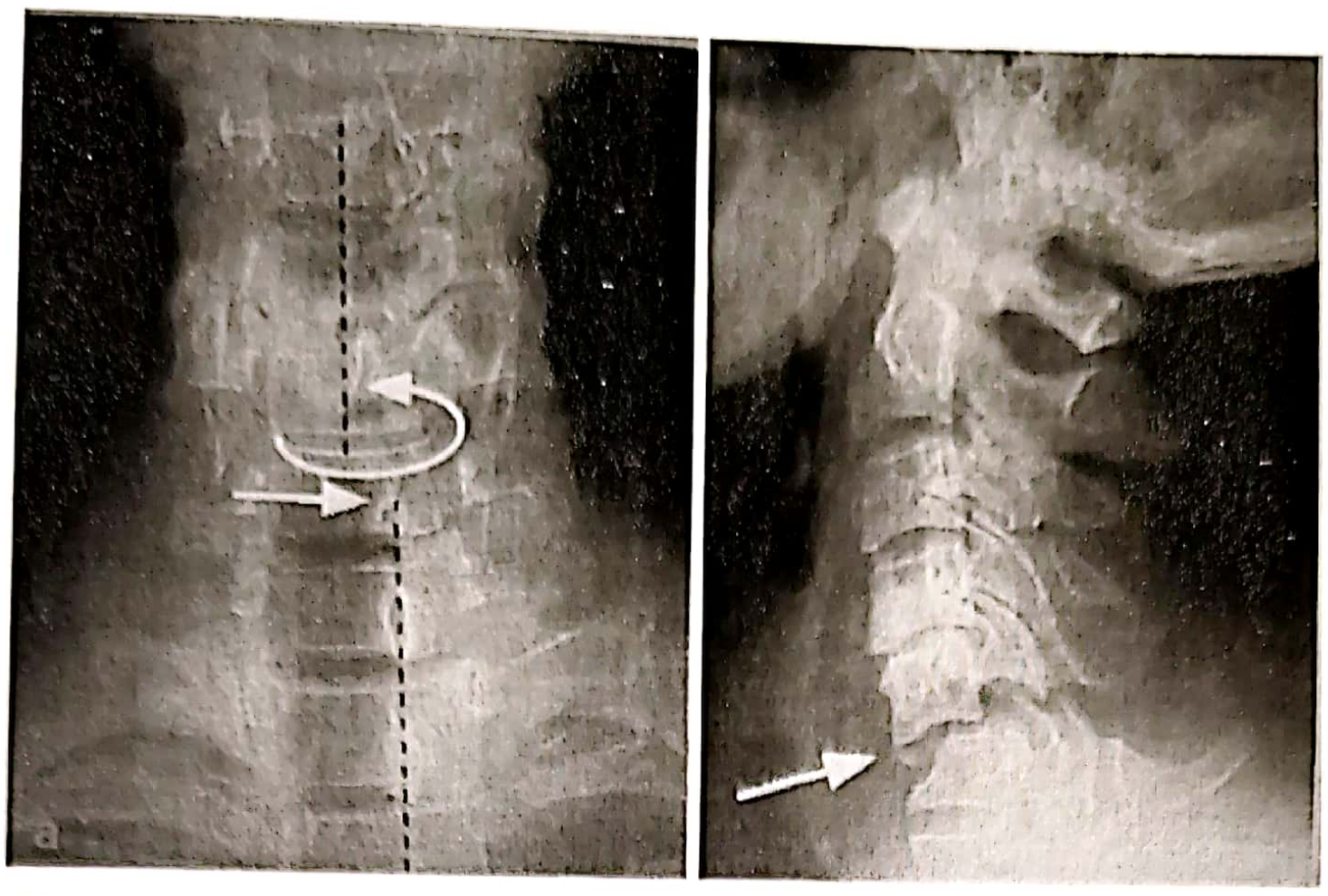

Figura 7.19. Radiografii standard incidență A-P şi L-L: Dislocare unilaterală a suprafețelor articulare pe partea dreaptă, aspect lezional tip C2, la nivelul C5-C6. De remarcat întreruperea liniei spinolaminare (linia punctată); în incidența L-L se constată o dedublare a apofizelor articulare C6 şi dislocarea anterioară C5-C6 – aspect tipic pentru leziunile prin mecanism de rotație.

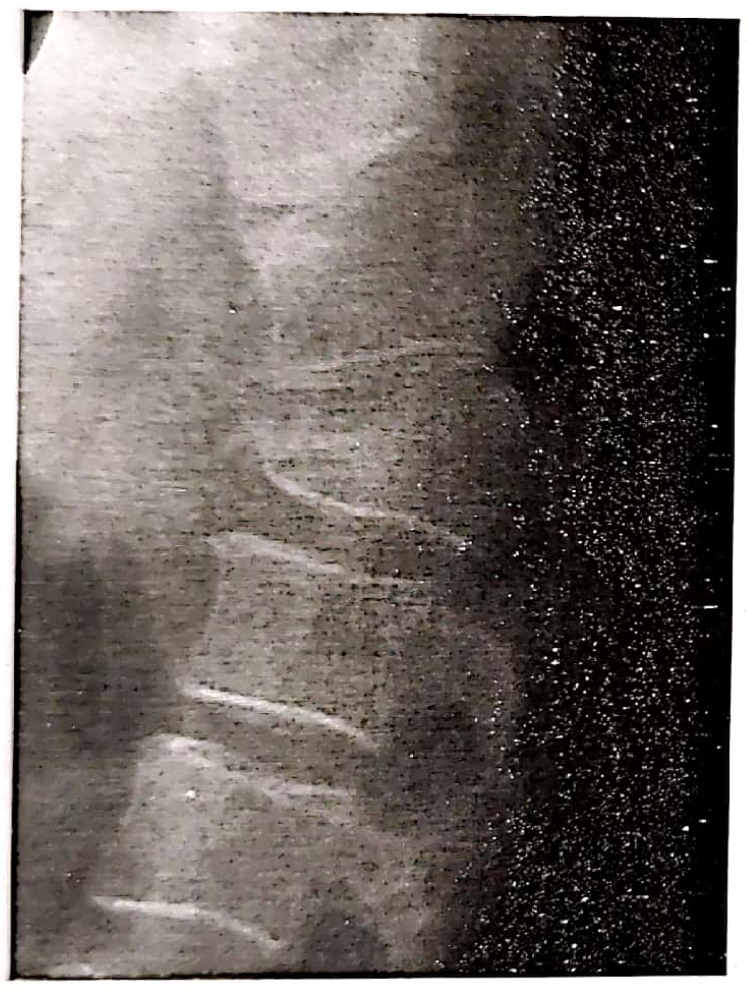

Figura 7.20. Radiografie standard de joncțiune dorso-lombară ce pune în evidență o fractură tip B.2.

COMPUTER TOMOGRAFIA

Este metoda imagistică de elecție în cazul pacienților politraumatizați sau inconştienți [8]. Deasemenea, are cea mai mare sensibilitate în detectarea leziunilor segmentelor cervicale superioare şi de joncțiune cervico-toracică [3]. Este metoda de elecție în cazul pacienților cu rezultate Rx normale, victime ale unor traumatisme care în mod uzual dau leziuni vertebrale. Afectarea canalului vertebral, prezența fragmentelor osoase în interiorul acestuia, spațiile paravertebrale, corpii vertebrali şi articulațiile intervertebrale sunt cel mai bine observate pe CT (fig. 7.21) [6]. Grosimea secțiunilor CT ar trebui să fie de maxim 2 mm la nivel cranio-cervical, uneori leziunile la acest nivel nefiind vizibile nici pe secțiuni de 1 mm cu reconstrucție [7]. Secțiunile axiale redau informații exacte despre prezența fragmentelor osoase în canalul spinal, iar reconstrucțiile sagitale 2D şi 3D oferă informații prețioase pentru determinarea modelului unei fracturi (fig. 7.22, 7.23).

REZONANȚA MAGNETICĂ NUCLEARĂ (RMN)

Rolul acestei metode imagistice este complementar CT-ului. Astfel RMN este indicat în vizualizarea relației dintre fragmentele osoase şi structurile nervoase, observarea concomitentă a canalului spinal şi a structurilor moi paravertebrale, leziunile nervoase şi vasculare [7]. Pentru coloana cervicală trebuie examinate secțiuni sagitale în secvența T1 pentru observarea anatomiei locale, secvențe sagitale T2 cu şi fără suprimarea grăsimii pentru evaluarea edemului, a prezenței sângelui şi a gradului de injurie medulară şi secțiuni axiale T1 în acele zone unde secțiunile sagitale au evidențiat leziuni (fig. 7.24) [7].

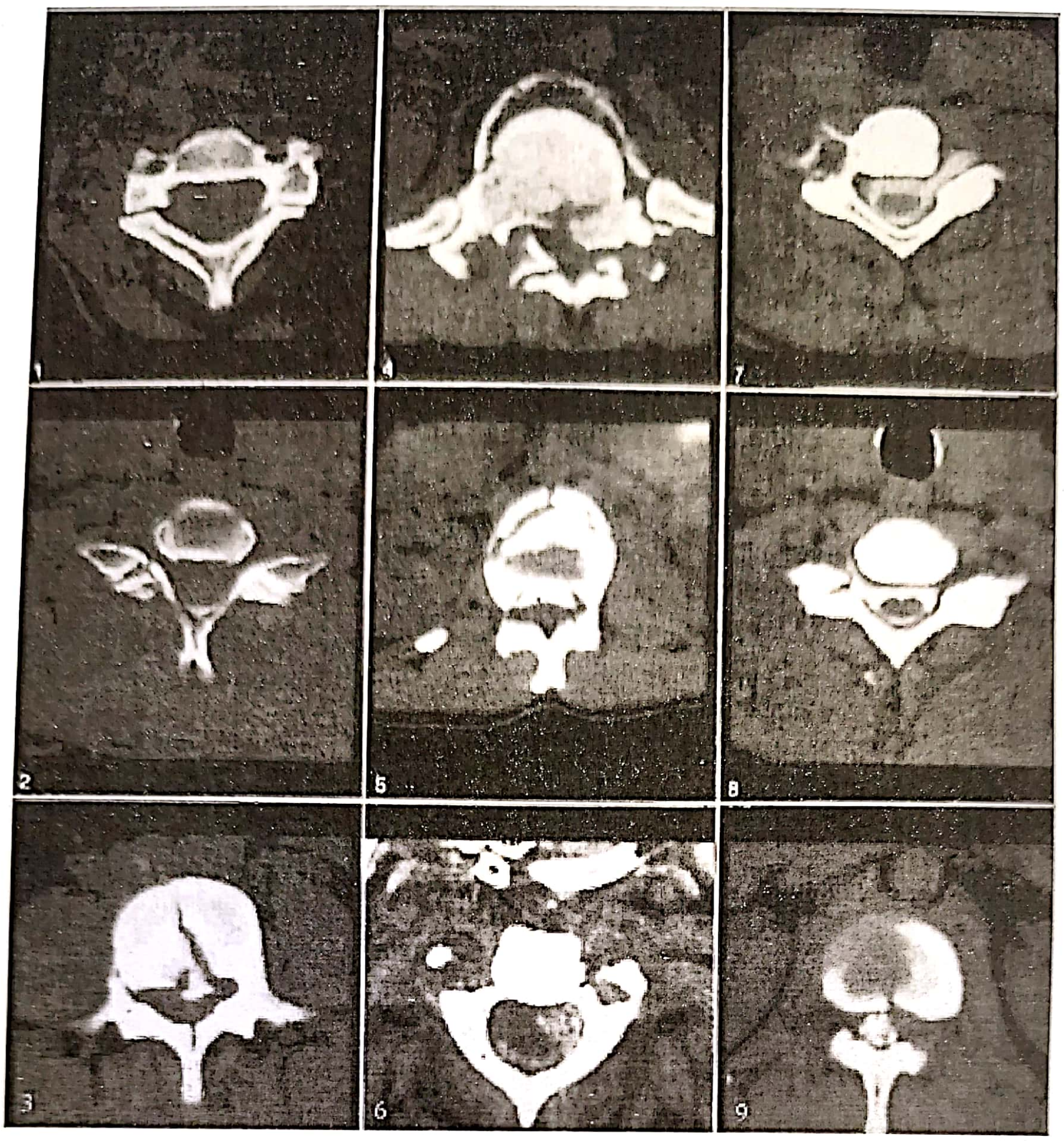

Figura 7.21. Aspecte computer tomografice în TVM. 1. Leziune vertebrală prin hiperextensie, cu subluxarea proceselor articulare, la nivelul C2-C3. 2. Leziune vertebrală cervicală produsă prin rotație, cu fractura procesului articular şi a arcului vertebral, pe partea dreaptă. 3. Leziune prin explozie a corpului vertebral L1, cu pătrunderea unui fragment osos posterior în canalul vertebral şi fractură fără deplasare a arcului vertebral. 4. Fractură-luxație T10-T11, cu fracturi cominutive la nivelul corpului vertebral şi a elementelor osoase posterioare. 5. Fractură prin compresiune la nivelul unei vertebre lombare, cu un fragment osos pătrunzând în canalul vertebral. 6. Hematom subarahnoidian acut la nivelul C2-C3, pe partea stângă, într-o fractură-luxație. 7. Avulsia unei rădăcini de nerv spinal la nivelul C6, pe partea stângă (mielo-Ct). 8. Subluxarea proceselor articulare C6-C7. Se evidențiază aşchii osoase care lezează rădăcinile nervului spinal (cu injectare de substanță de contrast). 9. Hernie discală traumatică la nivelul L2-L3, cu fractură a corpului vertebral L2 (mielo-CT) [1].

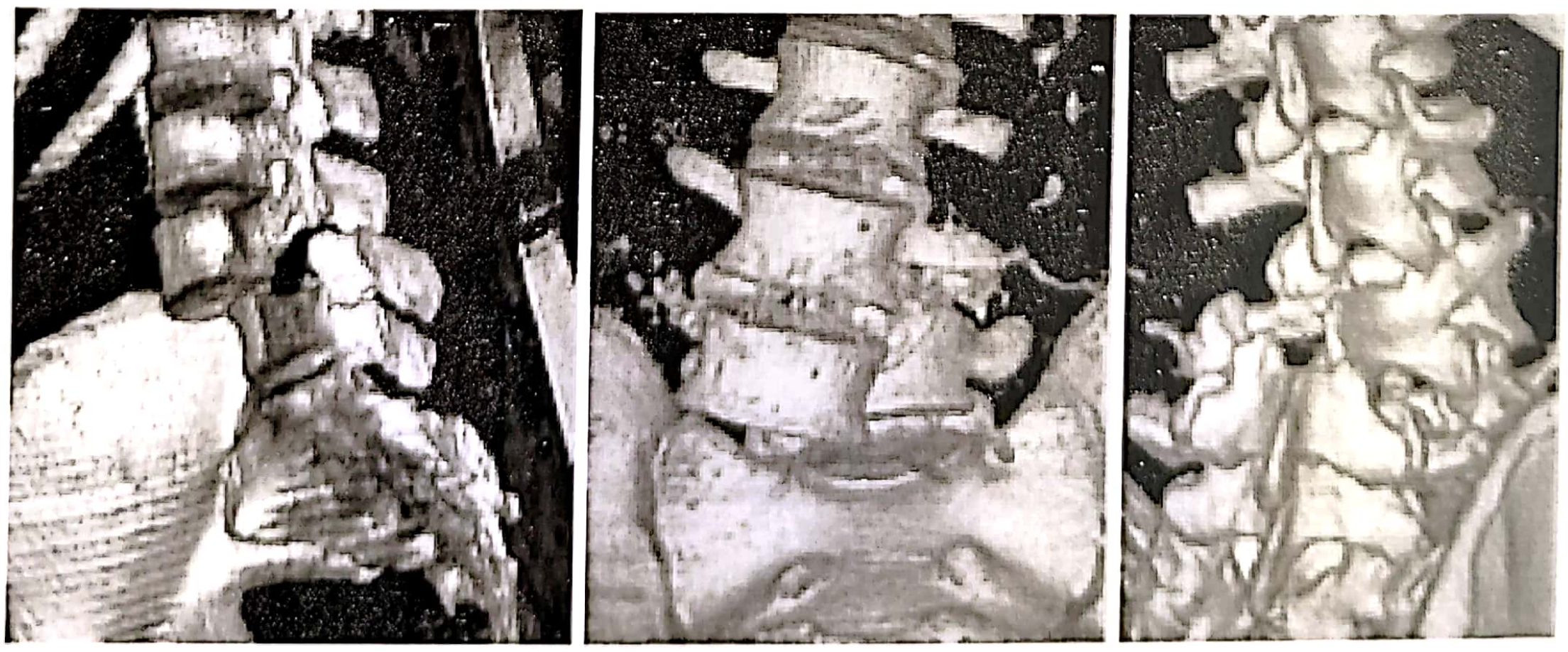

Figura 7.22. CT cu reconstrucţie 3D într-un caz de traumă severă: dislocare tip C.3 transversală, cu telescoparea coloanei în bazin. Aspect preoperator.

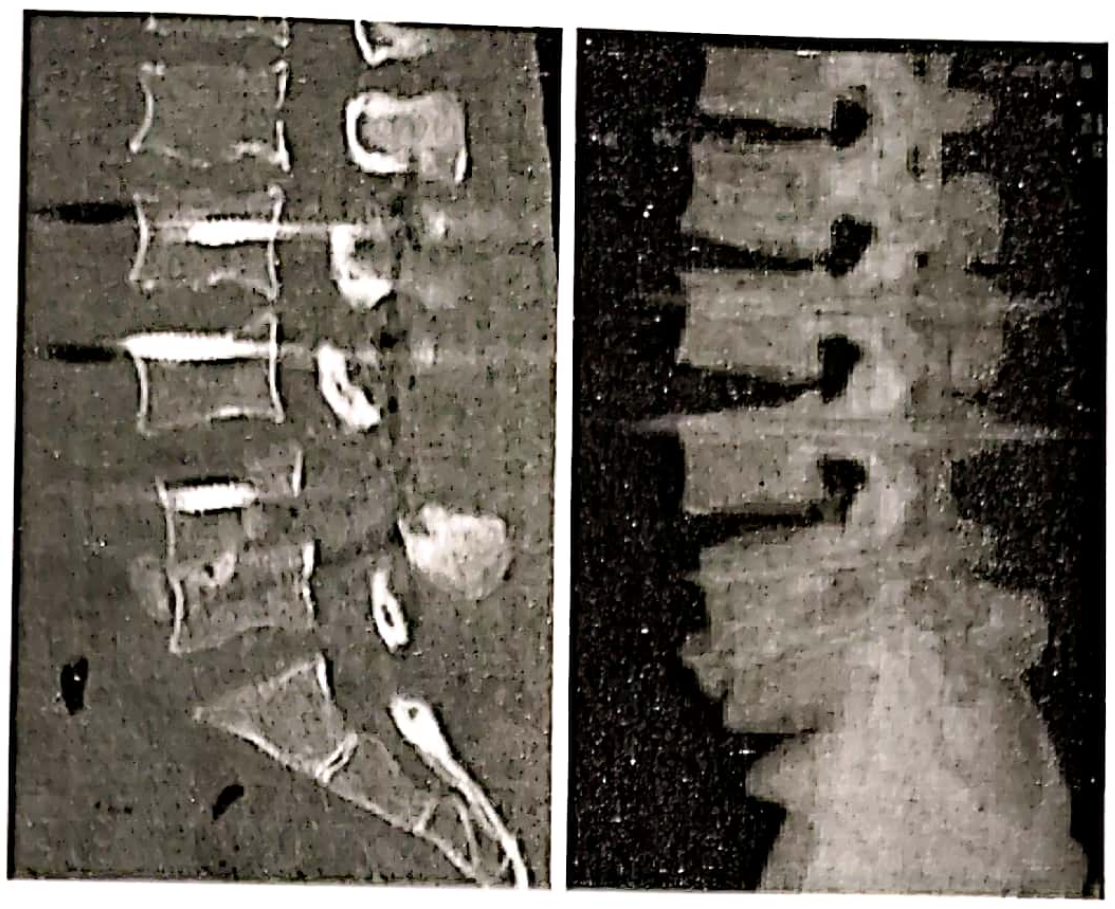

Figura 7.23. CT cu reconstrucție 2D și 3D posoperator.

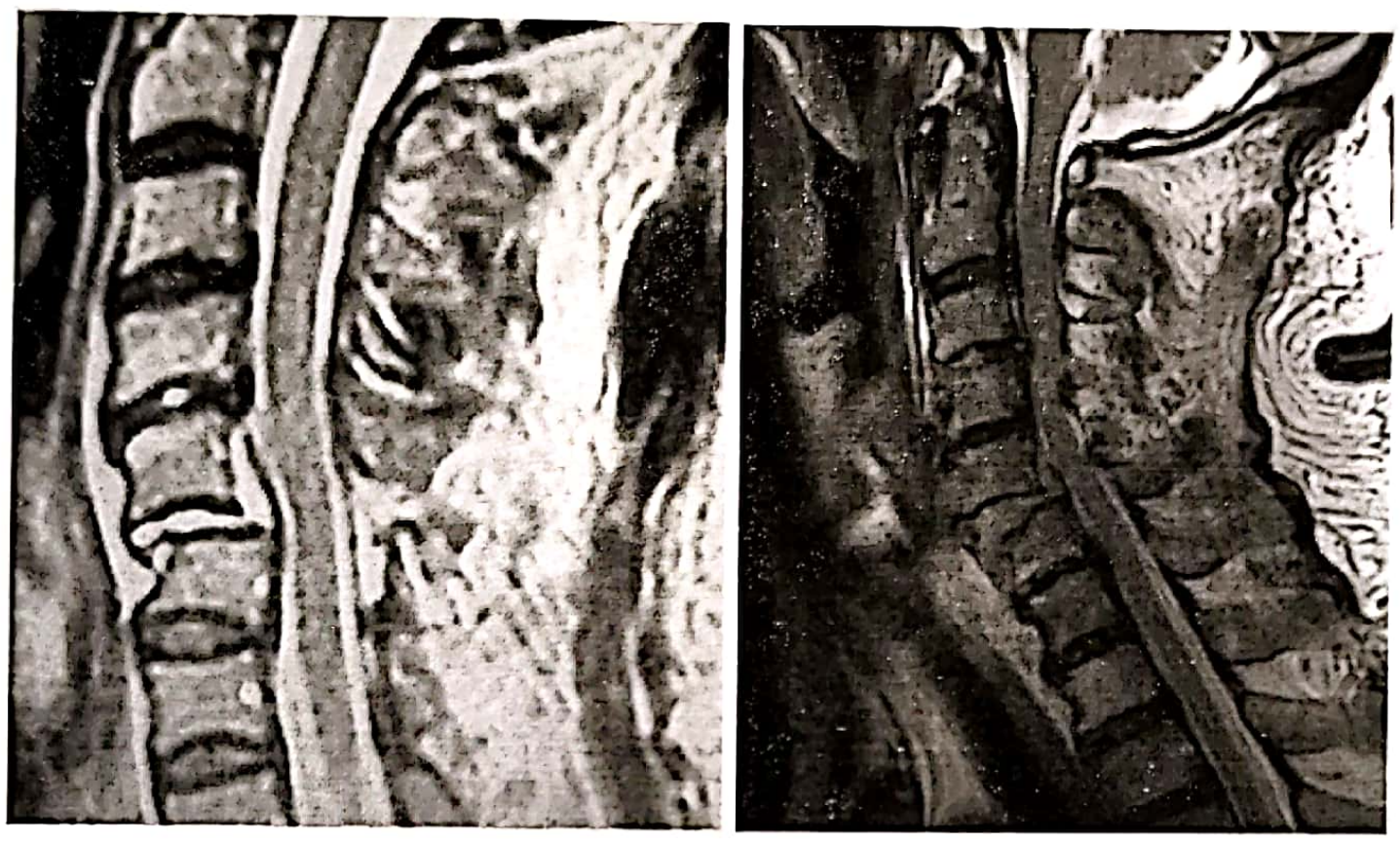

Figura 7.24. Examinări RMN în T2 și T1 nativ ce evidențiază leziunile discale, ligamentare și medulare.

RMN are rolul primordial în evaluarea leziunilor structurilor nervoase. Totuşi, disponibilitatea mai redusă a acestei examinări, timpul lung de execuție, echipamentele necesare pentru menținerea suportului vital îl contraindică în faza acută a unui traumatism, fiind un instrument util în evaluarea sechelelor şi a urmăririi pe termen lung a unei victime de traumatism vertebro-medular [3].

BIBLIOGRAFIE

1. Hoffman JR, MowerWR, Wolfson AB, Todd KH, Zucker MI. Validity of a set of clinical criteria to rule out injury to the cervical spine in patients with blunt trauma. National Emergency X-Radiography Utilization Study Group. N Engl J Med 2000; 343:94–9.
2. Streitwieser DR, Knopp R,Wales LR,Williams JL, Tonnemacher K. Accuracy of standard radiographic views in detecting cervical spine fractures. Ann EmergMed 1983; 12:538–42.
3. Tay BK, Eismont FJ. Injuries of the Upper Cervical Spine. In: Herkowitz HN *et al.*: Rothman-Simeone The Spine, 6th ed. Vol. 1. Saunders, Philadephia, 2011; p. 1307–1332.
4. Ross JS *et al.* Diagnostic Imaging Spine. 1st ed. Amirsys, Salt Lake City, 2007.
5. Davis JW, Phreaner DL, Hoyt DB, Mackersie RC. The etiology of missed cervical spine injuries. J Trauma 1993; 34:342–6.
6. Brummett R, Rushton S. Imaging in Spinal Trauma. In: Vaccaro AR: Fractures of the Cervical, Thoracic and Lumbar Spine. Marcel Dekker, New York, 2003; p. 81–102 spinal injuries. Spine 1983; 8:817–831.
7. Heinemann U, Freund M. Diagnostic Strategies in Spinal Trauma. Eur Radiol 2006; 58:76–88.
8. Heinzelmann M, Eid K, Boss N. Cervical Spine Injuries. In: Boos N and Aebi M. Spinal Disorders Fundamentals of Diagnosis and Treatment. Springer-Verlag, Berlin-Heidleberg, 2008; p. 805–881.

ATITUDINE TERAPEUTICĂ

TIBERIU MAIOR, IOAN ŞTEFAN FLORIAN, FLORIN LEAŢ

Ca şi în cazul leziunilor cerebrale, se poate face puţin pentru a repara leziunile neurologice cauzate de traumatismul iniţial, în acest caz traumatismul vertebro-medular (TVM), astfel încât obiectivele majore ale tratamentului sunt legate de prevenirea evoluţiei leziunilor medulare înspre agravare şi de complicaţiile care decurg din afectarea neurologică. În plus, sunt obligatorii măsurile terapeutice iniţiale, care trebuie adoptate în faza acută a TVM.

Obiectivele generale ale tratamentului sunt:

– Prevenirea agravării leziunilor medulare;

– Reducerea şi stabilizarea leziunilor osoase şi disco-ligamentare;

– Prevenirea complicaţiilor care rezultă în urma traumatismului medular;

– Reabilitarea.

În ultimă instanţă, scopul final al tratamentului TVM este acela de a transforma un individ afectat de un grav handicap, în plan fizic, psihic şi social, într-un individ cât mai independent, cu capacitate de muncă, apt de a fi reinserat în societate.

TRATAMENTUL LA LOCUL ACCIDENTULUI

În fazele iniţiale, tratamentul TVM constă într-o serie de măsuri care trebuie luate la locul accidentului, care au o importanţă esenţială în evoluţia ulterioară a cazului şi care trebuie să fie duse la îndeplinire de personal sanitar calificat. Nu trebuie pierdut din vedere faptul că TVM poate fi asociat cu traumatism toracic, abdominal, cerebral sau al membrelor, într-un context politraumatic, traumatisme care pot prezenta la rândul lor pericol vital şi care trebuie rezolvate.

În prezenţa unui traumatism sever, primele măsuri luate trebuie să vizeze îndepărtarea factorilor cu risc vital şi stabilizarea funcţiilor vitale. Ţinând cont de principiul care susţine că „orice traumatizat are o leziune vertebrală până la proba contrarie", aceste măsuri ar fi necesare în toate situaţiile. Faptul că circa 25% din TVM suferă o agravare neurologică până la sosirea la spital subliniază necesitatea respectării acestor măsuri.

Primul ajutor dat unui pacient care a suferit un traumatism vertebro-medular necesită o maximă prudenţă în descarcerarea, poziţionarea şi ridicarea victimei de la locul accidentului. Mobilizarea coloanei vertebrale trebuie să se facă cu maximă atenţie pentru a evita producerea unor noi leziuni. Flexia coloanei trebuie evitată. Trebuie de asemenea aplicat un guler temporar (Schantz) dacă leziunea este situată la nivel cervical.

Hipotensiunea şi *hipoventilaţia* care urmează imediat unui TVM acut pot sau nu să prezinte pericol vital, însă pot de asemenea să favorizeze extinderea leziunilor neurologice. Manevrele de resuscitare trebuie ajustate astfel încât coloana vertebrală să rămână stabilă.

Insuficienţa respiratorie poate să necesite oxigenoterapie şi asistare ventilatorie. Pierderea tonusului simpatic poate produce vasodilataţie periferică cu umplerea patului vascular periferic şi hipotensiune. Tratamentul trebuie deci să includă utilizarea diverselor soluţii pentru creşterea volumului intravascular, substanţelor alfa adrenomimetice şi atropinei intravenos; se indică de asemenea aşezarea pacientului în poziţie Trendelenburg.

Trebuie acordată o atenţie deosebită *temperaturii corporale* – pacientul cu TVM este poichiloterm şi va tinde să atingă temperatura mediului ambiant. Este nevoie de introducerea unei sonde nasogastrice pentru a evita problemele asociate cu *vărsăturile* datorate stazei gastrice şi ileusului paralitic. Trebuie introdus un cateter urinar pentru a evita *retenţia urinei*, deşi ulterior cateterizarea intermitentă poate deveni preferabilă.

Profilaxia *trombozei venoase profunde* şi a *emboliei pulmonare* subsecvente trebuie iniţiată cât mai repede posibil folosind doze mici de heparină.

Trebuie să se încerce transportarea pacientului la un *centru specializat* în primele 6–8 ore posttraumatic.

TRATAMENTUL ÎN SECȚIA NEUROCHIRURGIE

Atitudinea terapeutică în secția de neurochirurgicală depinde în mare măsură de prezența leziunii medulare. Odată identificate semnele de afectare medulară și stabilirea diagnosticului imagistic, pacientul va trebui transferat în secția de Terapie Intensivă.

Elementele esențiale ale tratamentului leziunii medulare cuprind două aspecte:

a. *Managmentul respirator*. Asigurarea unui aport corespunzător de oxigen este probabil cea mai importantă și imediată măsură de tratament. Cea mai mare parte a pacienților cu leziuni ale coloanei cervicale superioare au tulburări respiratorii. Unele leziuni traumatice la nivel C5 sau deasupra nivelului C5 sunt susceptibile de tulburări respiratorii grave. Compromiterea musculaturii accesorii respiratorii generează un tip de respirație numit respirație diafragmatică care se prezintă clinic prin absența mișcărilor toracelui în timp ce abdomenul cu peretele flasc se mișcă pasiv în inspirație și expirație. Acest tip de respirație va duce rapid la epuizarea pacientului cu apariția primelor manifestări clinice de hipoxie: agitație, dezorientare, anxietate. La o scădere a presiunii parțiale a oxigenului mai mica decât 70 mmHg sau o creștere a PCO_2 peste 45 mmHg este obligatoriu ca pacientul să fie intubat orotraheal și asiatat respirator.

b. *Managementul circulator* Un alt factor foarte important este menținerea unui debit sangvin optim la nivelul vaselor nutritive medulare. Debitul de sânge la nivelul măduvei spinării poate fi scăzut atât de cauze sistemice (hemoragii în alte organe, șocul neurogen care determină hipotensiune, bradicardie și reducerea debitului cardiac) dar și de cauze locale (vasospasmul sau autoregularizarea microvasculară). Asemănător cu tulburările respiratorii și tulburările cardiovasculare sunt influențate de sediul leziunii. Leziunile deasupra nivelului D6 duc la pierderea controlului simpatic fapt ce nu mai permite o contrabalansare a parasimpaticului. Această „autosimpatectomie” se manifestă clinic cu aritmie, bradicardie, insuficientă reîntoarcere venoasă, hipotensiune (prin vasodilatație și stază periferică). Această reducere a debitului sangvin asociată și cu hipoxia, la nivel medular crează contextul leziunilor secundare. Pentru a surmonta efectele acestor dezechilibre este imperios necesară menținerea presiunii arteriale sistolice peste 90 mm Hg.

c. *Instituirea tratamentului cu metilprednisolon nu este indicată*, evidențele indicâd faptul că efectele secundare sunt mult mai pregnante decât orice beneficiu clinic [1].

De îndată ce parametrii sistemici au fost stabilizați, atenția trebuie îndreptată spre refacerea echilibrului sagital și stabilizarea coloanei vertebrale.

Utilizarea tracțiunii scheletale pentru restaurarea și/sau menținerea alinierii normale a coloanei vertebrale constituie un tratament cu o eficiență dovedită de-a lungul timpului. Tratamentul este diferențiat pe regiuni topografice.

INDICAȚIILE INTERVENȚIEI CHIRURGICALE

Au existat controverse considerabile privitor la intervenția chirurgicală la pacienții cu leziuni medulare. Iată indicațiile generale ale intervenției chirurgicale:

– Agravarea deficitului neurologic este o indicație absolută care necesită intervenție de urgență dacă o leziune compresivă este demonstrată de investigațiile RMN sau CT.

– Pacienții care au o leziune neurologică parțială, cu conservarea distală a unor funcții neurologice. O leziune deschisă, prin înjunghiere sau împușcare, trebuie explorată pentru a extrage corpii străini și fragmentele osoase și pentru a repara dura mater, dacă este posibil.

– Cea mai frecventă indicație pentru intervenția chirurgicală este necesitatea stabilizării coloanei vertebrale. De obicei această indicație se face dacă:

- există instabilitate evidentă, în special în prezența unei leziuni neurologice incomplete;
- nu s-a reușit reducerea prin mijloace externe a proceselor articulare luxate și blocate – sunt indicate reducerea internă, sângerândă și fuziunea posterioară.
- se dorește stabilizarea coloanei vertebrale cervicale pe cale chirurgicală pentru a evita prelungirea șederii la pat.

OBIECTIVELE INTERVENȚIEI CHIRURGICALE

Atunci când este indicat, tratamentul chirurgical are următoarele obiective:

- Înlăturarea factorilor compresivi;
- Restabilirea alinierii şi stabilității coloanei;
- Reducerea riscului de infecție;
- Favorizarea măsurilor de recuperare.

Tratamentul este diferit pentru leziunile deschise şi pentru cele închise.

TRATAMENTUL LEZIUNILOR DESCHISE

În cazul leziunilor deschise, scopul principal al intervenției chirurgicale constă în închiderea focarului după asanarea lui. Plăgile împuşcate produse de proiectile care au trecut şi prin colon necesită o atenție specială, deoarece este posibilă însămânțarea septică a traiectului spinal. Dacă traiectul spinal al plăgii este continuu numai în părțile moi parietale sau în organe cu încărcătură septică redusă (cum ar fi stomacul sau intestinul subțire), atunci explorarea măduvei se impune numai dacă există deficit neurologic progresiv, există un hematom compresiv important, o fistulă prin care se pierde lichid cefalo-rahidian, fragmente osoase care comprimă structurile nervoase etc.

Focarul spinal se abordează de obicei pe cale posterioară, prin laminectomie. La nivel cervical interesarea corpurilor vertebrale face necesar abordul anterior. Abordul corpilor vertebrali se face prin toracotomie în regiunea toracică, respectiv retroperitoneal sau transperitoneal (la nivel L5) în regiunea lombară.

PRINCIPIILE GENERALE ALE TRATAMENTULUI LEZIUNILOR ÎNCHISE

Strategia chirurgicală se bazează pe trei principii fundamentale de tratament [2]:

- reducerea;
- stabilizarea;
- decompresiunea.

REDUCEREA ŞI STABILIZAREA FOCARELOR DE FRACTURĂ

Se vizează refacerea echilibrului sagital şi al aliniamentului vertebral.

În cazurile de trauma minoră este suficientă imobilizarea în corsete rigide în diferite poziții, în funcție de tipul de deformare care se doreşte corectată (de exemplu, imobilizarea în hiperextensie în tasările vertebrale dorsale).

În cazurile cu deplasări, dislocări mari, instabilitate vertebrală, se impun măsuri chirurgicale de corecție. Reducerea şi stabilizarea chirurgicală a leziunilor traumatice se bazează foarte mult pe utilizarea sistemelor de implanturi metalice.

Stabilizarea vertebrală are două faze. Prima fază, imediată, constă în realizarea montajului de rahisinteză, în timp ce a doua este reprezentată de vindecarea focarelor de fractură, cu realizarea fuziunilor. Este foarte important de reținut că orice sistem de rahisinteză asigură stabilitatea vertebrală pe o perioadă de circa 4–5 ani, uneori mai mult, în funcție de activitatea fizică a pacientului, după care încep să apară probleme.

PRINCIPII DE RAHISINTEZĂ

Rolul instrumentației în patologia traumatică poate fi sumarizat astfel:

- Susținerea coloanei vertebrale atunci când este afectată arhitectura de rezistență.
- Prevenirea progresiei diformitățiilor sau menținerea corecției obținute după reducerea diformităților.
- Eliminarea sau ameliorarea durerilor determinate de insuficiența structurilor coloanei vertebrale.

Alegerea sistemului optim din multitudinea ofertelor existente la ora actuală trebuie să se bazeze pe o sumă de criterii fundamentale de eligibilitate:

- Calitatea, respectiv duritatea materialului – capacitatea acestuia de a rezista la solicitările mecanice din zona unde a fost implantat.
- Numărul maxim de cicluri de încărcare pe care îl poate suporta sistemul implantat.
- Adecvarea funcțională a sistemului pentru scopul propus.

În special în cazul implanturilor folosite în traumatologie se aplică principiul cu cât mai gros şi mai lung cu atât mai bine. Se urmăreşte întotdeauna alegerea unor şuruburi cu diametre cât mai apropiate de diametrul pediculilor vertebrali. Dacă şurubul este prea subțire şi rămâne prea mult țesut osos spongios în jurul filetului, riscul de smulgere a implantului creşte semnificativ. Pentru a reduce riscul de smulgere a implanturilor, autorul preferă şuruburile cu diametru cât mai mare, inserate bicortical.

Smulgerea implanturilor reprezintă una dintre complicațiile cele mai de temut în stabilizarea coloanei. Se poate solda cu avulsii mari, cu pierderea corecțiilor și deseori cu consecințe de gravitate mai mare decât traumatismul inițial pentru care a fost operat pacientul.

Elementele esențiale care intervin în prevenirea smulgerii implanturilor sunt:

– Alegerea unor șuruburi cu diametru adecvat. Pentru zona sacrată, acesta este de 6,5–7 mm, pentru zona lombară 6–6,5 mm, pentru regiunea dorsală inferioară 6–5,5 mm, scăzând progresiv către regiunea superioară, unde sunt necesare șuruburi de 5–4,5 mm, iar în zona cervicală de 3,5–4 mm. De asemenea, diametrul trebuie adaptat la conformația individuală, în acest sens fiind utilă măsurarea preoperatorie a pediculilor.

– Inserția bicorticală a șuruburilor (fig. 7.25).

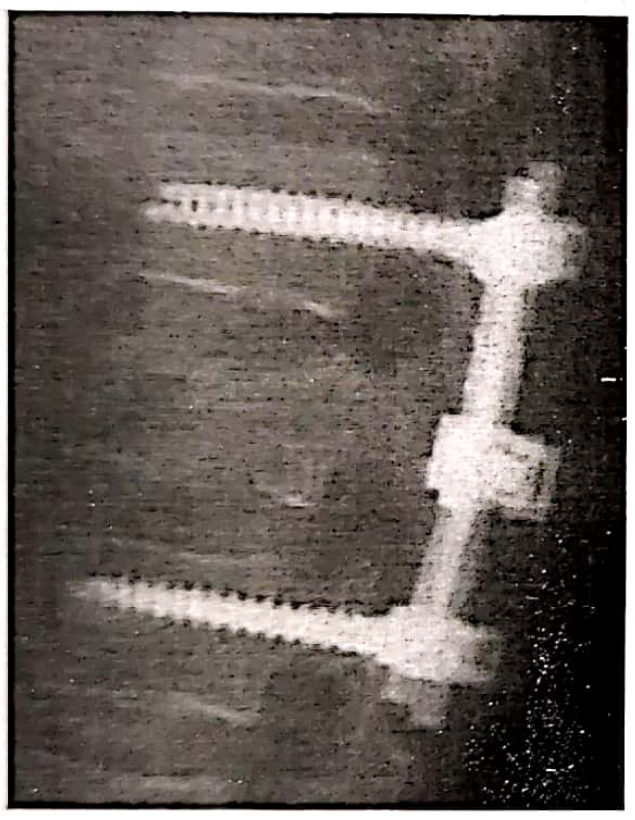

Figura 7.25. Inserția bicortică a șuruburilor.

– Alegerea unor traiectorii (de regulă convergente) altele decât vectorul forțelor de smulgere.

– Alegerea designului filetului. Există două tipuri de filete: cele normale, uniform cilindrice, care taie filetul în os și filetele cu diametru variabil, de compactare, care compactează osul spongios pe lângă șurub (fig. 7.26).

– Utilizarea în anumite situații a unor implanturi speciale: implanturile expandabile (fig. 7.27) și implanturile ce permit augumentarea cu ciment acrilic (fig. 7.28).

În final, trebuie subliniat cel mai important aspect în rahisinteza spinală; implanturile se pot insera foarte ușor, după un oarecare antrenament, în orice bucată de os din corpul uman. Mult mai dificilă este decizia privind rolul pe care acel implant trebuie să îl joace.

Un aspect foarte important, care a suscitat foarte multe dezbateri aprinse, este *lungimea montajelor*. În prezent recomandările AO Spine sunt de a folosi montaje cât mai scurte, un nivel deasupra și un nivel sub zona de fractură (fig. 7.29). Mobilitatea coloanei vertebrale este uniformă, ea se realizează prin sumarea mobilității de la nivelul fiecărui disc intervertebral. În cazul unei rahisinteze (acest principiu este valabil pentru întreaga patologie spinală) mobilitatea se distribuie neuniform, apărând suprasarcini la nivelul discurilor supra- și subjacente zonei fuzionate, fapt ce determină în timp o uzură prematură a acestor structuri [3,4].

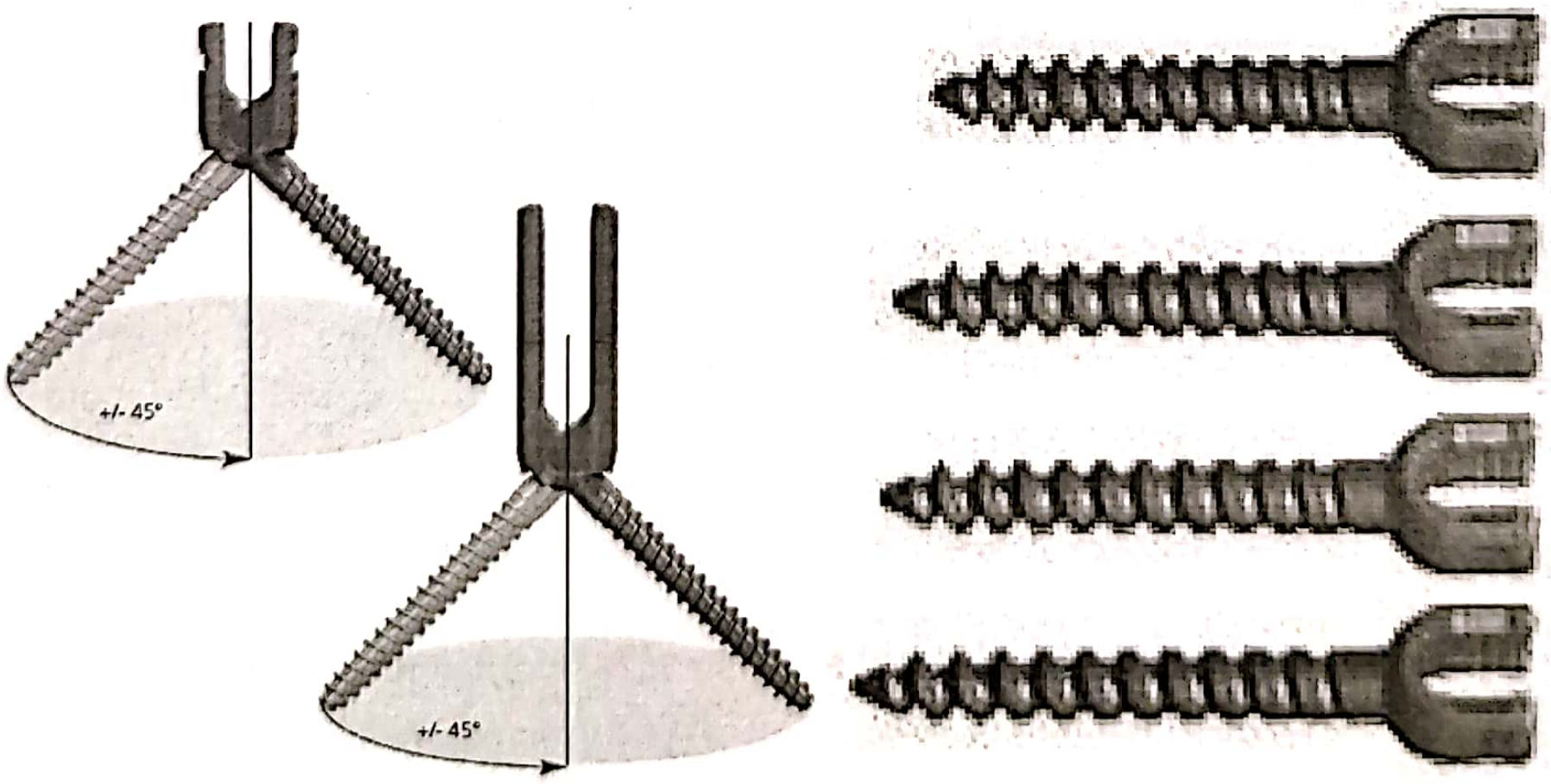

Figura 7.26. Șuruburi poliaxiale de reducție cu cap normal și alungit (în stânga), respectiv șuruburi monoaxiale cu filet cu grosime variabilă pentru compactare.

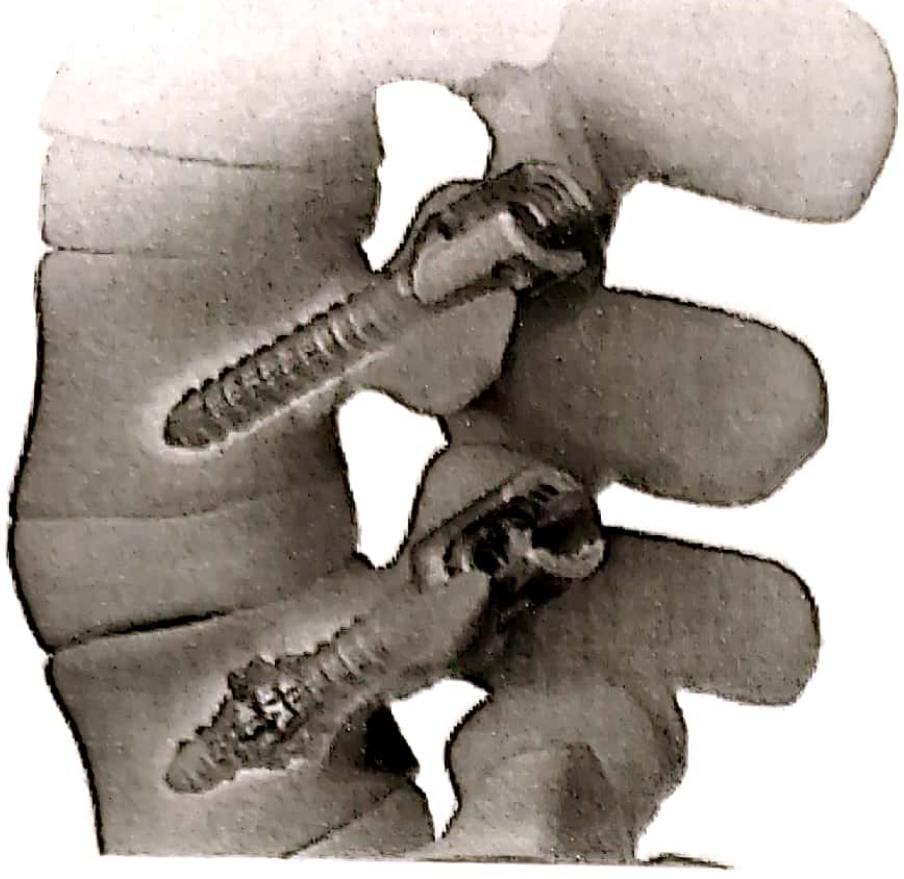

Figura 7.27. Şuruburi expandabile (osseoscrews-Alpha-tech) folosite pentru cazurile cu osteoporoză pentru creşterea rezistenţei la smulgere (reprodus după [2] cu permisiune).

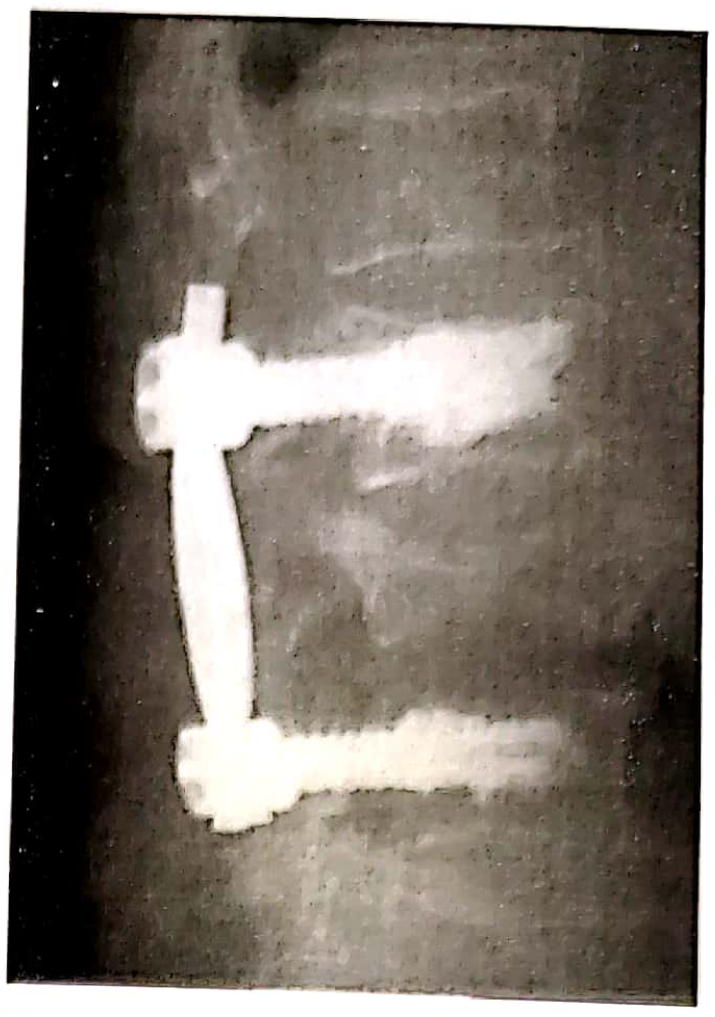

Figura 7.28. Fractură prin compresie pe fond de osteoporoză. Pentru a preveni smulgerea şuruburilor datorită osteoporozei s-a folosit tehnica de ranforsare a şuruburilor cu ciment acrilic (şuruburi Click-X canulate Synthes).

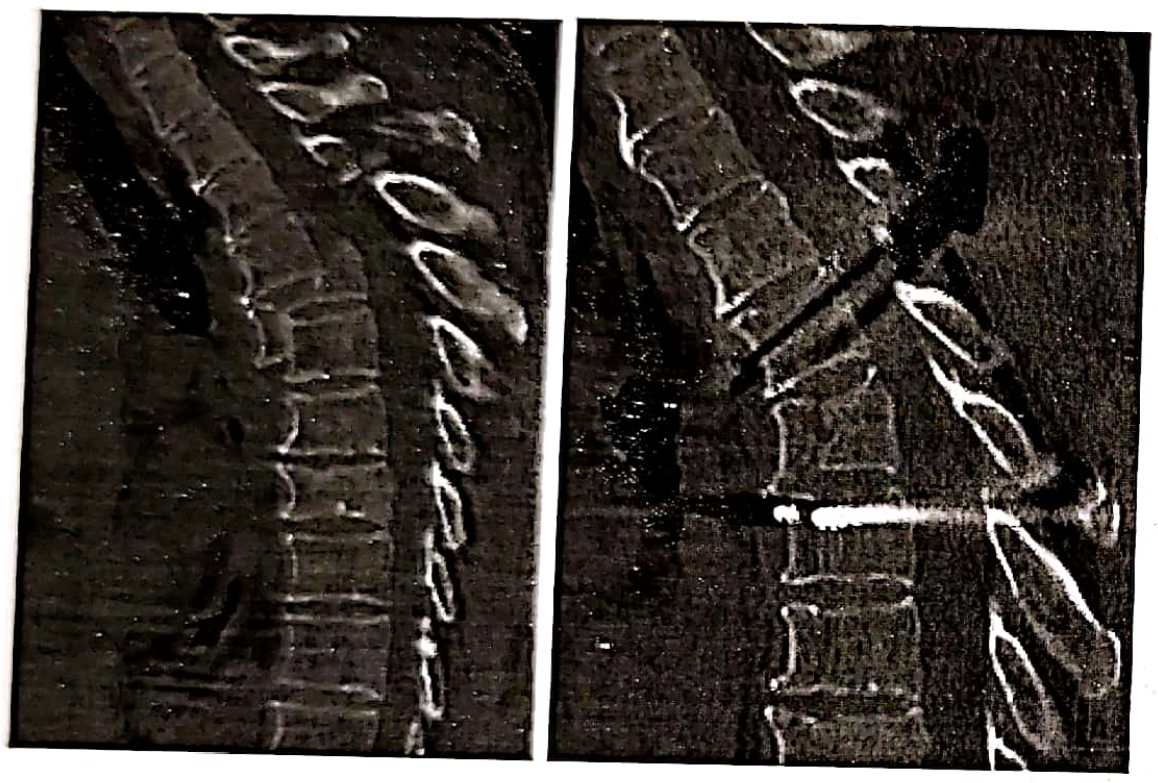

Figura 7.29. Fractură tip C.3 la nivel D5. De remarcat gradul mare de dislocare anterioară. Reducerea fracturii s-a realizat doar prin folosirea proprietăţiilor şuruburilor de reducere (sistem *Universal Reduction System Synthes*). Montaj scurt pe două niveluri.

Fuziunea în cele mai multe cazuri coincide cu vindecarea. Pentru a obţine o fuziune de calitate este necesară conlucrarea optimă a unor factori, printre care trebuie menţionaţi: situaţia locală de la nivelul focarului de fractură, factorii sistemici şi eventuala utilizare a unor catalizatori de fuziune.

Factorii care condiţionează succesul fuziunii vertebrale:

– Factori locali:
  - sursa şi cantitatea grefei osoase,
  - stabilitatea mecanică şi sarcina suportată de focar,
  - calitatea pregătirii zonei receptoare a grefei,
  - calitatea ţesuturilor moi din aria de grefare.

– Factori sistemici:
  - fumatul,
  - hormonii administraţi în tratamentul osteoporozei.

– Catalizatori ai fuziunii:
  - stimularea electrică,
  - factorii de creştere.

Autogrefe. Ţesutul osos autolog recoltat de la nivelul crestei iliace este considerat standardul „de aur" al materialelor de grefare. În situaţiile în care acest material nu poate fi utilizat (infecţii locale, devitalizări extinse, ţesuturi iradiate) grefa de creastă iliacă poate fi înlocuită cu grefe de os vascularizate (peroneu, grefon costal etc.).

Allogrefe. Dorinţa de a evita morbiditatea secundară de la nivelul zonei donatoare a dus la răspândirea tot mai largă a folosirii grefelor allogene de os în chirurgia spinală (fig. 7.30).

Trebuie subliniat faptul că procedeele de fuziune nu sunt recomandate în toate situaţiile. Există o categorie semnificativă de pacienţi care vor beneficia în urma suprimării precoce (interval de 6–12 luni) a materialelor de osteosinteză:

– pacienţi tineri. O imobilizare îndelungată a unor leziuni ososase vindecate duce la apariţia modificărilor artrozice intervertebrale;

– leziuni pur ligamentare. Au în general prognostic de vindecare mai lent decât leziunile osoase, fiind necesară o imobilizare mai îndelungată;

– pacienţi la care s-a obţinut refacerea echilibrului sagital şi o reconstrucţie cât mai apropiată de normal a arhitecturii coloanei. Este inutil, dăunător chiar pentru bolnav să rămână cu sistemul de rahisinteză după certificarea vindecării.

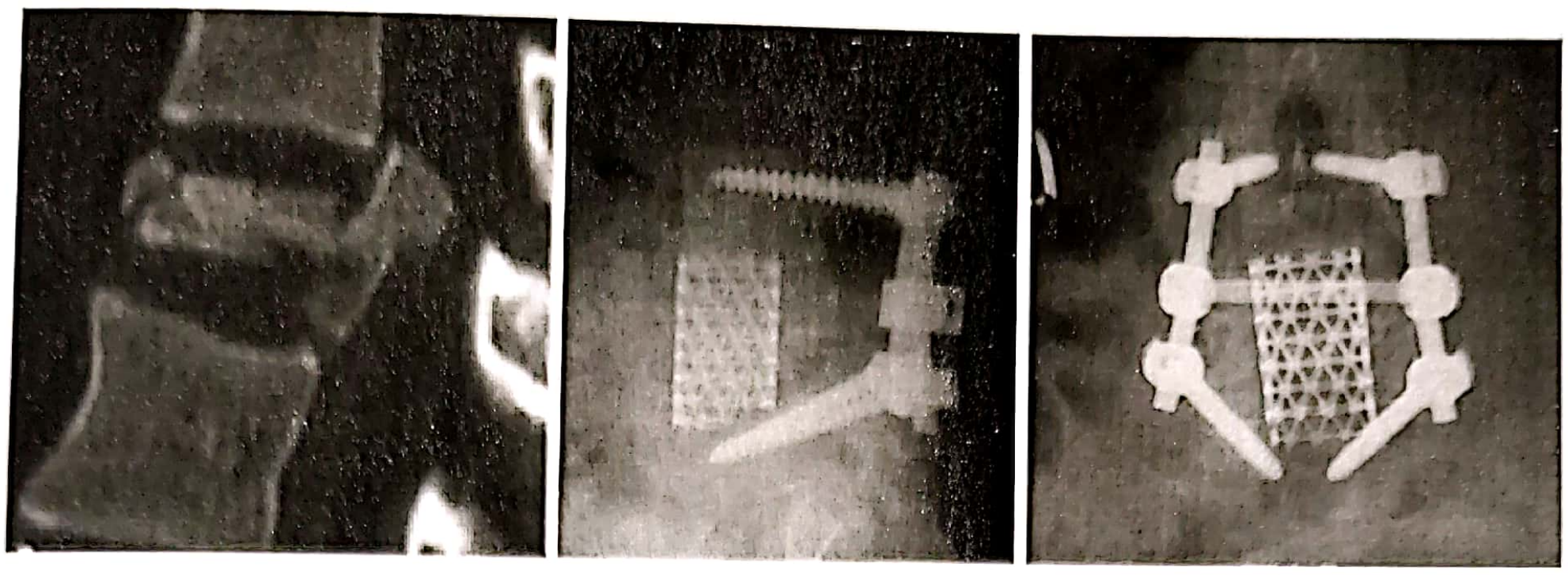

Figura 7.30. Fractură tip A.3.3 preoperator reconstrucţie sagitală CT-scan (stânga). Control postoperator: Operaţie în doi timpi: posterior rahisinteză transpediculară; anterior corpectomie şi cage tip Pyramesh – Medtronic.

DECOMPRESIUNEA

Compresiunea măduvei spinării sau a nervilor rahidieni se produce ca urmare a prezenţei unor fragmente de os migrate spre canalul rahidian, a unor fragmente de disc, hematoame intrarahidiene sau din cauza dislocărilor coloanei vertebrale. În cazul dislocărilor şi luxaţiilor, decompresiunea va surveni ca o consecinţă firească a reducerilor. Probleme de atitudine chirurgicală apar în situaţiile în care pacienţii prezintă în continuare un anumit grad de compresiune după reducerea deplasărilor. În cazurile în care pacienţii sunt intacţi neurologic nu se recomandă decompresiunea. Această recomandare se bazează pe faptul că, în timp, dacă pereţii canalului rahidian sunt intacţi, apare o remodelare, o recalibrare a a diametrului canalului rahidian datorită presiunii hidrostatice şi undei pulsatile a lichidului cefalorahidian [5].

Decompresiunea efectuată în primele 12 ore de la producerea traumei ameliorează prognosticul neurologic. La Rosa *et al.* a publicat o meta-analiză asupra decompresiunii precoce a măduvei spinării. Au fost analizaţi 1687 de pacienţi împărţiţi în trei grupe: decompresiune precoce – până la 24 ore, decompresiune tardivă – după 24 ore, şi pacienţii trataţi conservator. Rezultatele au scos în evidenţă ceea ce cel puţin teoretic era evident [6].

Trebuie menţionat că literatura de specialitate este foarte săracă în informaţii despre legătura dintre decompresiune şi recuperarea funcţională a măduvei spinării. Ca atare, realizarea decompresiunii se face în foarte multe cazuri pe baza unor argumente emoţionale („trebuie să facem ceva”) mai degrabă decât din raţiuni ştiinţifice. Nu trebuie ignorat faptul că degradarea neurologică ulterioară a unui pacient poate fi consecinţa unei compresiuni medulare, dar starea neurologică iniţială nu are nici o legătură cu gradul de compresiune ci cu energia cinetică a agentului cauzator.

În cazurile cu coloana stabilă, cea mai rapidă şi utilizată metodă de decompresiune în trecut era laminectomia (pe unul sau mai multe niveluri). Datorită sindromului de laminectomie [7] (distrugerea elementelor tensile posterioare poate duce la cifoză; dislocarea posterioară a măduvei din cauza absenţei peretelui posterior al canalului rahidian duce la compresiunea cordoanelor posterioare la nivelele supra şi subjacente laminectomiei), actualmente se recomandă fie prezervarea elementelor tensile posterioare printr-o tehnică foarte elegantă – laminoplastie, fie asocierea laminectomiei cu rahisinteză posterioară (în special în cazurile în care sunt necesare şi foraminotomii prin faţetectomie pentru decompresiunea unor rădăcini).

Este indicat ca decompresiunea să fie întotdeauna făcută prin cel mai simplu şi mai puţin traumatizant abord.

În *regiunea cervicală* există un principiu conform căruia alegerea abordului se face în funcţie de localizarea patologiei: dacă leziunea este localizată anterior abordul recomandat este cel anterior. Dacă leziunea este localizată posterior este inutil să abordăm pacientul din anterior intersectând structuri anatomice intacte.

– Decompresiunea anterioară: fie prin abord anterior, fie prin abord posterior, prin ablarea fragmentelor compresive migrate din corpul vertebral sau a discurilor intervertebrale herniate posttraumatic (a nu se confunda cu abordul anterior).

– Decompresiunea posterioară: înlăturarea fragmentelor compresive de os din arcul neural sau pedicul.

În cazul *coloanei lombo-sacrate* nu se aplică acelaşi principiu al intervenţiei minim invazive, cu respectarea integrităţii structurilor normale în intervenţiile de decompresiune. Chiar şi în cazurile în care leziunile patologice sunt în totalitate localizate anterior, abordurile posterioare reprezintă opţiunea de elecţie atât pentru stabilizare cât şi pentru decompresiune.

Este preferinţa argumentată a autorilor de a asigura o coloană solidă, bine stabilizată dinspre posterior (prin rahisinteză transpediculară) înainte de a iniţia orice manevră chirurgicală în anterior. Evident, refacerea coloanei anterioare este un deziderat al fiecărei intervenţii. În cele mai multe situaţii acest deziderat poate fi atins folosind doar abordul posterior.

TIPURILE DE ABORD ÎN PATOLOGIA TRAUMATICĂ

Alegerea tipului de abord trebuie să fie făcută în funcţie de indicaţie şi nu în funcţie de experienţa uneori limitată a chirurgului.

ABORDUL ANTERIOR

Este foarte familiar în patologia cervicală şi rar sau chiar evitat nejustificat în patologia dorso-lombară. Se adresează patologiei coloanei de rezistenţă anterioară. Reconstrucţiile realizate prin abord exclusiv anterior pot avea indicaţie în anumite cazuri de fracturi ale coloanei cervicale şi toracice.

Avantajele acestui tip de abord sunt reale, permiţând un abord larg, relativ minim invaziv în regiunea cervicală. Favorizează procesul de fuziune prin faptul că permite expunerea unor mari suprafeţe de os şi utilizarea unor cantităţi mari de material pentru grefare. Este cea mai bună şi directă cale de a reface rezistenţa coloanei. La pacienţii cu semne radiologice de instabilitate posterioară (de exemplu, translaţii în plan sagital sau coronal, pierdere de peste 50% a înălţimii corpului vertebral, semne de lezare a ligamentului posterior pe RMN) decompresiunea şi artrodeza anterioară nu sunt suficiente pentru restabilirea echilibrelor de forţe şi este necesară şi stabilizarea posterioară.

Principalele recomandări în abordul anterior sunt:

– Pentru a reduce riscul de lezare a marilor vase (una dintre cele mai de temut complicaţii în aceste aborduri) este bine ca aceste aborduri să fie făcute în echipe pluridisciplinare. Tot pentru a reduce acest risc este bine ca montajele anterioare să fie în mod uzual poziţionate de-a lungul feţei postero-laterale a coloanei vertebrale; din această cauză este important să se elimine orice osteofit degenerativ sau orice altă proeminenţă osoasă de la nivelul corpurilor vertebrale, în vederea menţinerii unui profil cât mai plat al montajului aplicat.

– Este foarte importantă vizibilitatea şi orientarea în câmpul operator. Una dintre metodele de a creşte vizibilitatea este de a modifica poziţia mesei de operaţie de câte ori este necesar pe parcursul numeroaselor etape ale corpectomiei şi artrodezei. Cu toate acestea, în momentul instrumentării anterioare a implantelor este de preferat revenirea la poziţia reală de decubit lateral a pacientului, în vederea restabilirii reperelor anatomice de referinţă pentru chirurg şi reducerii incidenţei implantelor malpoziţionate.

– Fracturile de joncţiune dorso-lombară sunt mai uşor de abordat prin expunere pe partea stângă a pacientului, pentru că se evită loja hepatică şi se reduce nevoia de manipulare a venei cave inferioare, care este mult mai vulnerabilă decât aorta.

– În marea majoritate a fracturilor dorsale, cel mai mare grad de compresiune medulară se înregistrează în vecinătatea pediculilor. Ca urmare, în acest tip de fractură poate fi mai indicat să se înceapă cu excizia porţiunilor inferioare ale corpului vertebral, deoarece la acest nivel spaţiul dintre fragmentele osoase şi dură este ceva mai mare.

– Cortexul posterior al corpului vertebrei fracturate trebuie păstrat de câte ori este posibil, pentru a asigura protecţia elementelor nervoase pe parcursul procesului de îndepărtare a fragmentelor fracturate din canal. În mod similar, păstrarea unui strat intact de os cortical în porţiunea anterioară va crește stabilitatea segmentului reconstruit și va limita drastic riscurile de deplasare a implantului intervertebral.

– Corpectomia vertebrei fracturate trebuie să includă atât discurile supra și subjacente cât și întreaga lățime a spațiului interpedicular, pentru a elimina orice fragment rezidual compresiv.

– În momentul în care sacul dural este complet liber de compresie, ligamentul longitudinal posterior protruzionează în spațiul creat de rezecția corpului vertebral. Dacă acest fenomen nu are loc, canalul spinal trebuie reexplorat pentru identificarea și îndepăratarea cauzelor stenozei reziduale.

– Dacă se optează pentru montaje exclusiv anterioare, un montaj cu două bare sau un sistem cu placă vor fi necesare pentru asigurarea unei stabilități corespunzătoare (fig. 7.31).

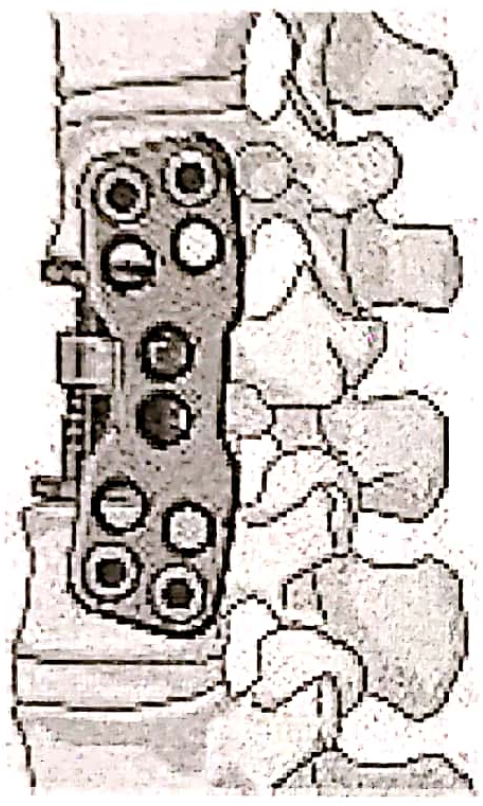

Figura 7.31. Rahisinteză prin abord anterior: corpectomie anterioară, compensare axială cu cușă distractabilă, stabilizare anterolaterală cu placă și șuruburi (reprodus după [2] cu permisiune).

ABORDURILE POSTERIOARE

Sunt esențiale în regiunea occipito-cervicală, au căpătat o pondere covârșitoare în patologia traumatică dorso-lombară, și o utilizare din ce în ce mai mare în patologia traumatică a coloanei cervicale.

În prezent rahisinteza transpediculară prin abord posterior pe două niveluri reprezintă indicația majoră pentru majoritatea fracturilor din regiunea toraco-lombară. În majoritatea cazurilor acest tip de tehnică permite o reducere foarte simplă a focarelor de fractură, permite pe lângă compensarea coloanei posterioare și refacerea coloanei anterioare prin două metode: ligamentotaxia și chirurgia transpediculară a corpului vertebral.

Ligamentotaxia reprezintă tehnica de manipulare a coloanei vertebrale folosind ligamentele longitudinale anterioare și posterioare. Tensionarea acestor ligamente prin distracție aplică o tensiune asupra fragmentelor dislocate din corpurile vertebrale rezultând o compactare a acestora. Tot cu ajutorul acestor ligamente se pot realiza și reduceri de luxații (luxațiile face-lock din coloana cervicală subaxială).

Chirurgia transpediculară a corpului vertebral permite, folosind pediculul vertebral ca și coridor de acces, rezecția unor porțiuni din corpul vertebral cum ar fi fragmentele flotante de os desprinse din corpul vertebral, dar mai ales să refacem corpul vertebral fie prin compactarea de gerfe osoase sau substitute de os (fig. 7.32) fie prin augumentarea vertebrală din tehnicile de vertebroplastie, kyphoplastie stenturi vertebrale (prezentate de aceeași autori la capitolul „Tumori vertebro-medulare”).

ABORDURILE MINIM INVAZIVE

Au apărut și se dezvoltă din ce în ce mai mult în paralel cu dezvoltare tehnicilor de endoscopie. Utilizarea lor a permis reducerea agresivității a morbidității abordurilor anterioare transtoracice. Abordurile minim invazive contribuie la:

- reducerea durerii postoperatorii;
- reducerea spitalizării, recuperare rapidă;
- scăderea radicală a ratei complicațiilor;
- costuri mult mai mici.

ABORDUL COMBINAT ANTERIOR-POSTERIOR – CIRCUMFERENȚIAL

Studiile privind utilizarea procedeelor de stabilizare posterioară în fracturile toraco-lombare au demonstrat că ele nu asigură suficientă stabilitate în cazurile cu fracturi cominutive ale coloanei anterioare și determină destul de frecvent eșecuri terapeutice precoce. Ca urmare, au fost introduse o serie de procedee complementare care combină rahisinteza și stabilizarea posterioară pe două nivele cu reconstrucția coloanei anterioare: grefon iliac, augumentarea corpului vertebral, corpectomie și protezare cu diferite tipuri de *cage*-uri.

Cea mai frecvent utilizată strategie este tratamentul în doi timpi diferiți. Timpul 1 constând în reducerea posterioară a fracturii şi stabilizare pe două nivele, cu sau fără decomprimare, în funcţie de gradul de afectare neurologică; timpul 2 reprezentat de abordul anterior care este temporizat 3–5 zile în funcţie de starea pacientului.

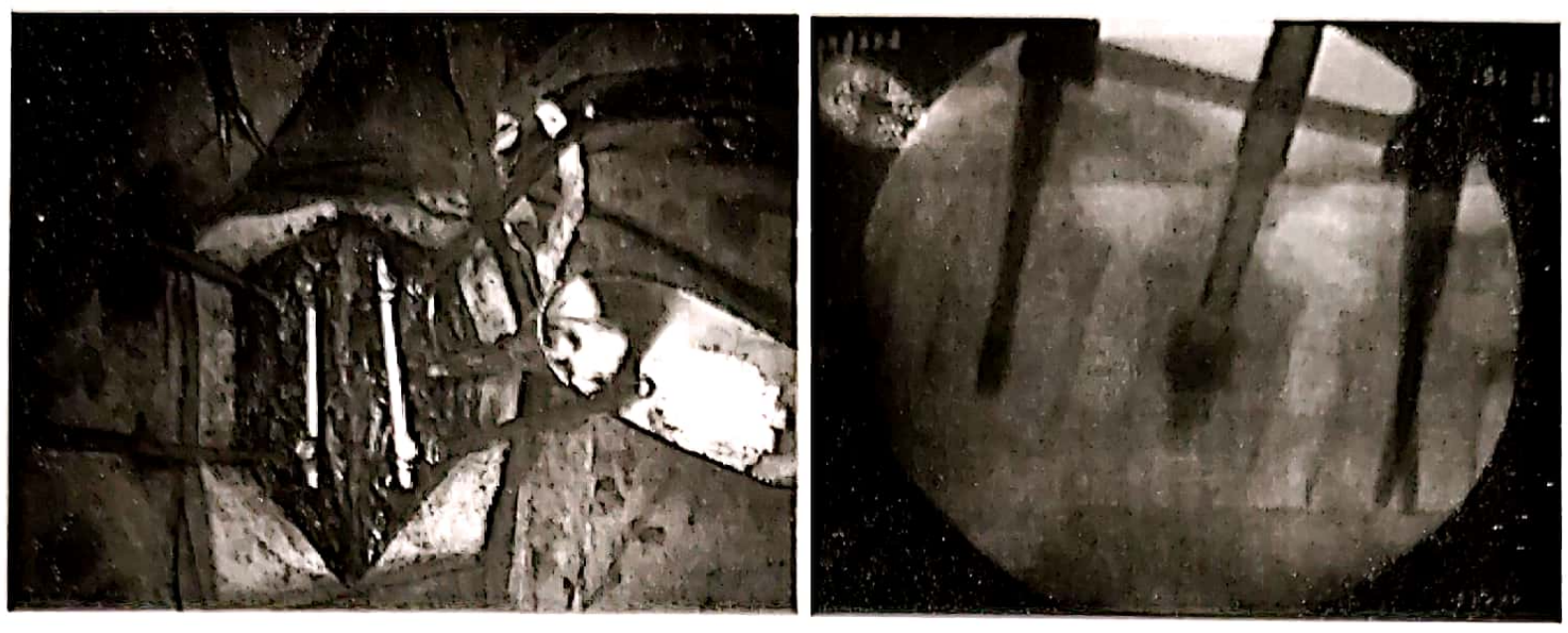

Figura 7.32. Imagine intraoperatorie – montajul final de rahisinteză şi pâlnia folosită pentru compactarea materialului de osteosinteză; în dr. captură fluoroscopică introperatorie; rezultatul final al augmentării corpului vertebral după compactarea materialului de osteosinteză (substitut de os radioopac – fosfat de calciu mixat cu os) prin pedicul.

PRINCIPII DE TRATAMENT ÎN FUNCŢIE DE REGIUNE ŞI TIPUL FRACTURII

PATOLOGIA TRAUMATICĂ A COLOANEI CERVICALE

Fractura condililor occipitali

Trebuie reamintit că ligamentele alare se inseră la un capăt pe cei doi condili occipitali, iar la celălat capăt de o parte şi cealaltă a odontoidei şi au rolul de a limita rotaţia craniului. Acest tip de fractură poate avea potenţial de instabilitate rotaţională, situaţie în care poate fi necesară o rahisinteză occipito-cervicală.

Nu s-a dovedit eficienţa imobilizării în orteze (doar pentru a evita, a limita mişcările dureroase) în majoritatea cazurilor fiind suficientă restricţionarea activităţii fizice, în special solicitarea axială a joncţiunii cranio-spinale [8].

Fracturile C1

Sunt fracturi apărute cel mai frecvent în asociere cu alte tipuri de fracturi (condili occipitali, odontoidă etc.), rar putând fi observate izolat.

Algoritmul de tratament al acestor leziuni este relativ simplu. Dacă este lezat şi ligamentul transvers, fractura este considerată extrem de instabilă, tratamentul fiind obligatoriu cel chirurgical. Leziunea ligamentului transvers duce la o instabilitate semnificativă în plan sagital permiţând dislocarea anterioară a atlasului faţă de C2, cu îngustarea canalului rahidian şi compresiunea măduvei spinării. Pentru evaluarea corectă a ligamentului transvers este obligatorie efectuarea unei examinări CT-scan cu reconstrucţie atunci când pe o radiografia simplă în incidenţă L-L intervalul atlanto-dentat este mai mare de 4 mm la adult [9]. Un alt criteriu care orientează opţiunea de tratament este deplasarea laterală, *offset*-ul masei laterale a atlasului în comparaţie cu articulaţiile C2. Dacă deplasarea laterală este mai mare de 8 mm în plan coronal (regula lui Spence) probabilitatea ca ligamentul transvers să fie rupt este foarte mare [10].

Este obligatorie refacerea congruenţei articulare prin reducerea dislocărilor maselor laterale, fie chirurgical fie prin imobilizare externă.

Imobilizarea externă. Cazurile simple fără deplasări şi leziuni ligamentare pot fi tratate conservator prin imobilizare pentru 10–12 săptămâni (guler rigid, Halo vest, guler Minerva) [11]. Ca metodă de stabilizare, tracţiunea în *dispozitivele tip Halo* permite o mai bună manipulare a coloanei pentru reducerea luxatiilor sau a dislocărilor. Este strict interzisă aplicarea oricăreia din aceste metode la pacientii incomplet investigaţi, inconştienţi, necomplianţi (care nu pot fi monitorizaţi neurologic) şi în special la pacienţii cu instabilităţi axiale(dislocare atlanto-ocipitală). *Gulerele moi* nu reprezintă un mijloc de imobilizare al coloanei. Limitează într-o mică măsură amplitudinea mişcărilor coloanei. Au mai mult un efect psihologic de stabilitate la nivelul gâtului. Au un efect benefic şi în spasmele dureroase ale musculaturii cervicale după traume minore fără alte leziuni. *Gulerele rigide* sunt utile în imobilizarea inițială a pacienților la locul accidentului. **Nu** compensează deloc sarcinile axiale în coloană. Permit doar o reducere a amplitudinii mișcărilor în special al rotațiilor. Nu sunt utile deloc în cazul traumelor occipito-cervicale. Contraindicate în dislocările atlanto-occipitale.

Dacă congruența nu poate fi refăcută se recomandă fuziunea occipito-cervicală.

Rahisinteza C1-C2. Este o tehnică destul de dificil de realizat, are ca obiectiv imobilizarea vertebrelor C1 și C2 în foarte multe afecțiuni ale joncțiunii occipito-cervicale, traumatice sau tumorale care au ca rezultat afectarea stabilității zonei (fig. 7.33).

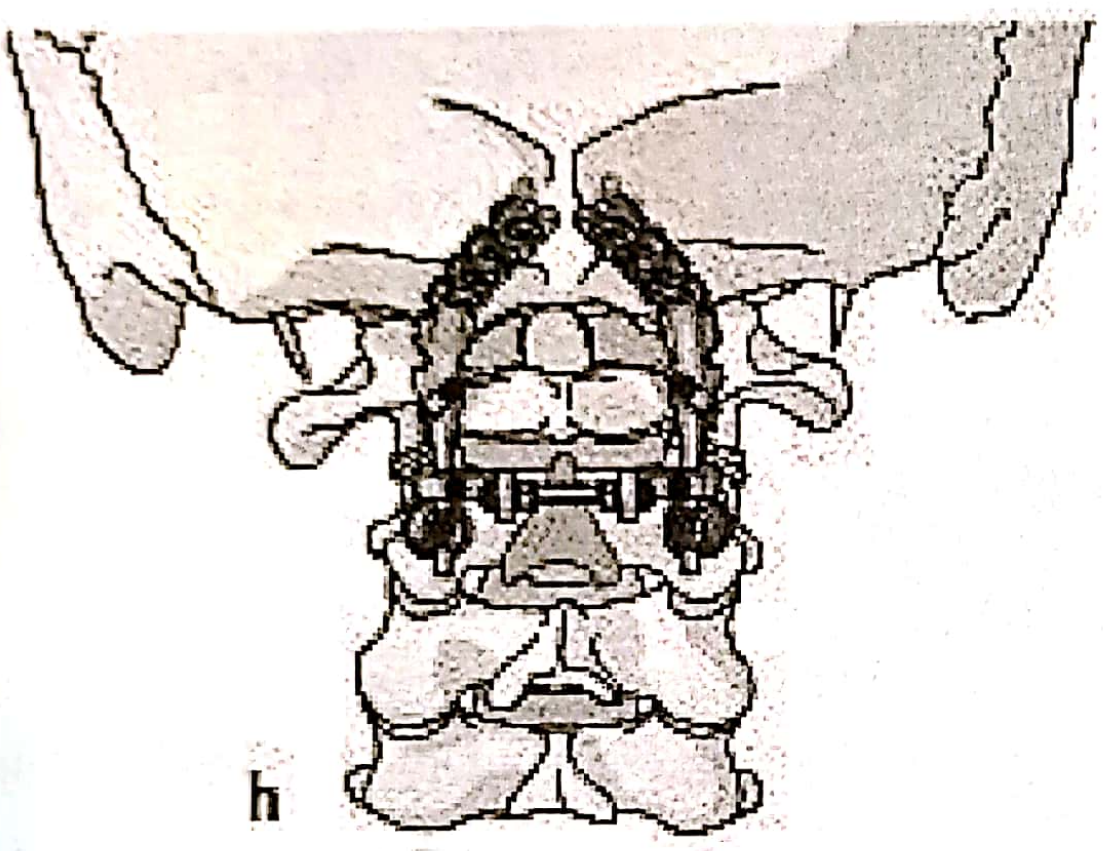

Figura 7.33. Sistem de fixare occipito-cervical (reprodus după [2] cu permisiune).

Se poate realiza în două maniere: rahisinteza C1-C2 prin inserarea de șuruburi în masele laterale C1 și pediculi C2 (tehnica Harm's, fig. 7.34) și tehnica transarticulară (tehnica Magerl, fig. 7.35).

Fracturile C2. Cele mai frecvent diagnosticate leziuni la acest nivel sunt fracturile de odontoidă și fracturile arcului posterior al C2 sau spondilolisteza traumatică C2.

Fracturile de odontoidă

Odontoida reprezintă o entitate anatomică distinctă atât anatomic cât și funcțional. Ea continuă anatomic corpul vertebral C2 în direcție cranială, unde se articulează cu atlasul formând o articulație esențială pentru mișcările de rotație ale craniului. De fapt, odontoida reprezintă corpul vertebral lipsă al atlasului, care în timpul vieții intrauterine fuzionează cu corpul C2 și nu cu atlasul. În anumite situații osificarea nu este complet realizată, generând pe imaginile CT-scan un pseudodisc ce este frecvent interpretat eronat ca o linie de fractură.

Factorii care trebuie luați în considerare în momentul deciziei terapeutice sunt:

a. tipul fracturii,

b. gradul de deplasare al odontoidei,

c. unghiul pe care îl face linia de fractură cu axul odontoidei,

d. particularitățile anatomice ale pacientului,

e. vârsta.

Fracturile de tip 1 și 3 sunt considerate stabile, tratamentul optim fiind cel conservator.

Problemele cele mai mari apar în cazul fracturilor de tip 2. Rata fuziunii prin tratament conservator este inacceptabil de mică: 53% la imobilizarea în guler rigid și 74% la imobilizare în halo-vest [12,13].

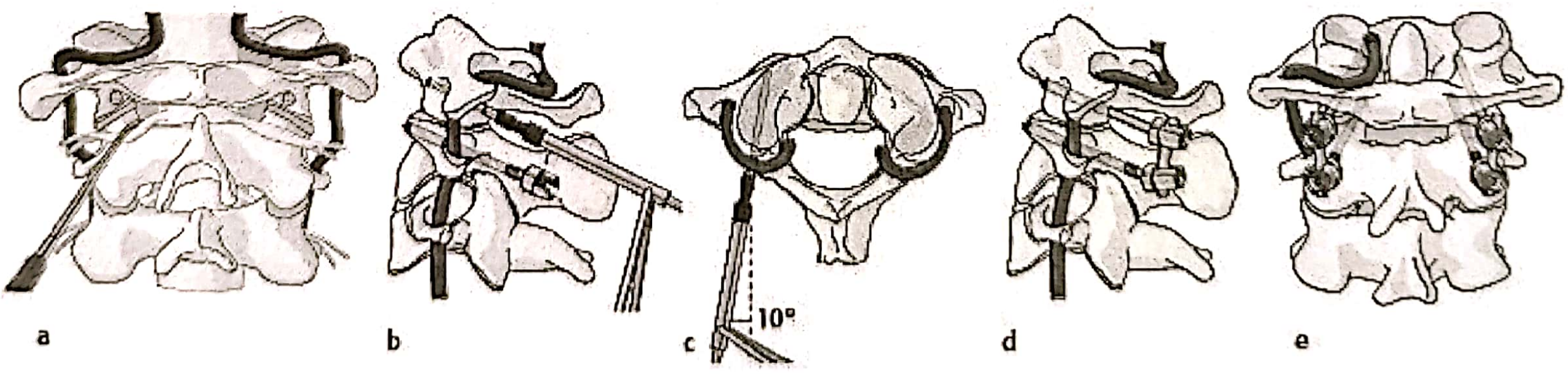

Figura 7.34. Tehnica de rahisinteză Harm's: a. reperarea punctelor de inserție la nivelul maselor laterale ale atlasului; b–c. traiectoria șuruburilor în masele laterale; d–e. montajul final cu șuruburile inserate în masele laterale ale atlasului și pediculii C2 (reprodus după [2] cu permisiune).

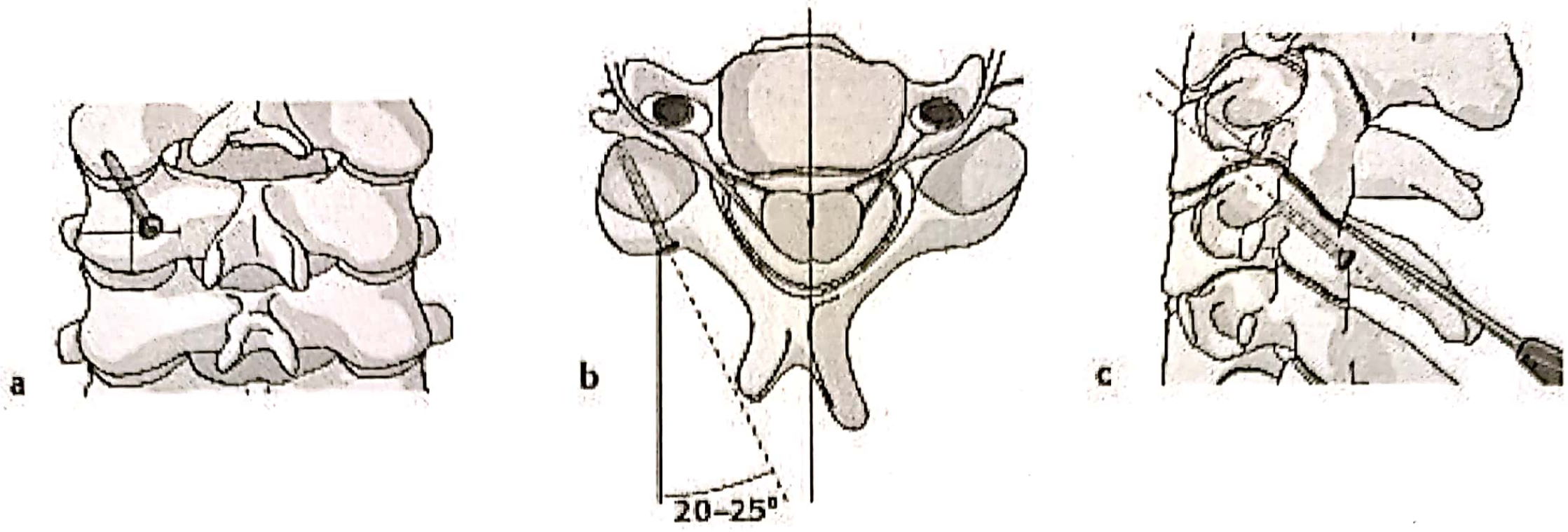

Figura 7.35. Tehnica de rahisinteză transarticulară Magerl: a. reperele de inserție ale şuruburilor la nivelul maselor laterale (1–2 mm medial de centrul masei laterale); b–c. unghiurile traiectoriei de inserție a şuruburilor în plan coronal şi sagital (reprodus după [2] cu permisiune).

Actualmente este unanim acceptat că tratamentul optim al fracturilor de tip 2 este cel chirurgical. Criteriile care impun alegerea tratamentului chirurgical sunt [14,15]:

a. dislocări ale odontoidei mai mari de 5 mm

b. tipul 2A (fracturile cominutive ale odontoidei)

c. imposibilitatea de a reduce extern dislocarea fracturii

d. eşecul tratamentului conservator (pseudoartroze).

Variantele de tratament chirurgical disponibile în acest tip de leziuni sunt:

– stabilizarea anterioară,

– stabilizarea anterioară cu fuziune atlanto-axială,

– stabilizarea posterioară C1-C2 (tehnica Harm),

– stabilizarea transarticulară C1-C2.

Este foarte important de reținut că intervențiile chirurgicale de stabilizare în regiunea occipito-cervicală pot fi foarte invalidante pentru pacient. Ca urmare, un principiu de bază în chirurgia acestei regiunii este prezervarea a cât mai mult din mobilitatea craniului. Acesta este, de altfel, principalul motiv pentru care tehnica de elecție în aceste cazuri este rahisinteza anterioară cu două suruburi.

Rahisinteza anterioară a odontoidei (fig. 7.36) prezintă următoarele avantaje:

– refacerea mişcărilor de rotație ale craniului;

– rata de fuziune excelentă, nu necesită recoltarea de grefe de os;

– relativ minim invazivă, non traumatică, spitalizare scurtă;

– elimină riscurile intervențiilor în decubit ventral, mai ales la pacienții cu politraumă, afecțiuni cardio vasculare etc.;

– elimină riscurile care pot să apară la schimbarea poziției de decubit pe masa de operație a unui pacient cu o fractură cervicală în anestezie generală;

– elimină necesitatea imobilizării externe;

– poate fi parte din intervenții mai complexe de stabilizare occipito-cervicală;

– este metoda de elecție în fracturile complexe;

– este o tehnică ieftină (implanturi simple, instrumentar redus).

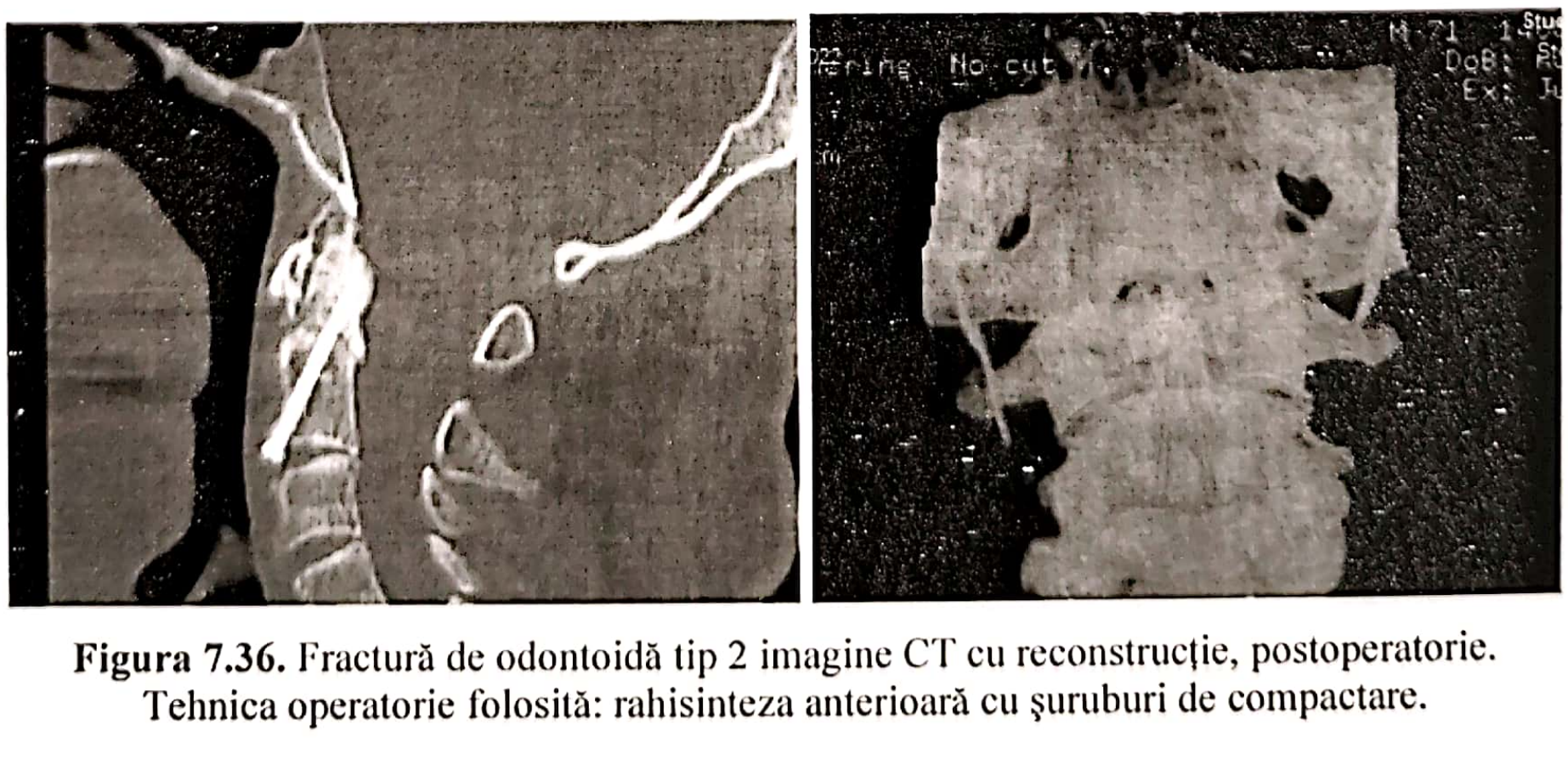

Figura 7.36. Fractură de odontoidă tip 2 imagine CT cu reconstrucție, postoperatorie. Tehnica operatorie folosită: rahisinteza anterioară cu şuruburi de compactare.

Dezavantajele sunt reprezentate de:

– depinde de conformaţia pacientului. Pentru a obţine traiectoria optimă de inserţie a şuruburilor uneori este necesară înclinarea instrumentelor în plan sagital spre posterior, lucru imposibil la pacienţii cu gât scurt şi gros şi torace masiv,

– contraindicată la pacienţii cu traheostomie sau alte leziuni anterioare ale gâtului;

– indicaţie limitată la pacienţii vârstnici, cu osteoporoză unde indicaţia de elecţie este abordul posterior;

– indicaţie controversată în cazul fracturilor vindecate vicios, cu pseudartroză. În astfel de situaţii în general se recomandă rahisinteza prin abord posterior.

Fracturile arcului C2 (fracturi Hangman sau spondilolisteza postraumatică C2)

Tratamentul de elecţie este cel conservator în cele mai multe cazuri [16]. Totuşi, există situaţii în care tratamentul chirurgical este de preferat:

a. angulaţii severe în tipul 2 şi tipul 3;

b. avulsia discului C2-C3 (capacitate foarte redusă de vindecare);

c. imposibilitatea de a se obţine reducerea externă a focarului de fractură;

d. pacienţi necomplianţi la tratamentul conservator.

Experienţa noastră arată că cei mai mulţi pacienţi preferă o soluţie simplă chirurgicală de stabilizare (de exemplu, o rahisinteză transpediculară C2) faţă de imobilizarea în halo-vest pentru 12 săptămâni.

Toate tipurile de tehnici operatorii vizează refacerea continuităţii pediculilor vertebrali – foarte simplu de realizat prin inserţia unor şuruburi prin pediculii C2 până în corpul C2, trecând prin focarul de fractură. O altă opţiune este stabilizarea anterioară C2 –C3 prin tehnica clasică utilizată şi la cura chirurgicală a herniilor discale cervicale.

Fracturile subaxiale

Spre deosebire de coloana dorsală şi lombară, prezenţa proceselor uncinate conferă coloanei cervicale o rezistenţă mai mare la forţele de rotaţie. Mobilitatea mult mai mare în regiunea cervicală o fac însă mult mai vulnerabilă la hiperflexii şi hiperextensii. Acestea sunt motivele pentru care în regiunea cervicală apar mult mai frecvent leziuni ale faţetelor articulare, fracturi, dar mai ales luxaţii fie unilaterale fie bilaterale (dislocarea tip „facet-lock" unilaterală sau bilaterală).

Trebuie menţionat faptul că în regiunea cervicală predomină fracturile de tip B şi C, cele de tip A fiind mai rar întâlnite. Fracturile de tip A sau cele tip C1 asociate cu fracturi A apar mai frecvent în regiunea de tranziţie cervico- dorsală. O altă diferenţă constă în faptul că gravitatea instabilităţii şi a leziunilor neurologice nu creşte de la A la C şi nici în subgrupe. Gravitatea leziunilor este dată în principal de gradul şi tipul dislocărilor şi este direct proporţională cu amplitudinea mişcărilor în momentul producerii traumei.

Imobilizarea externă. Tratamentul iniţial vizează stabilizarea coloanei prin metode nechirurgicale. O soluţie foarte eficientă este tracţiunea în ax a coloanei cervicale. În numeroase situaţii, chiar şi în cazuri cu coloana sever afectată şi cu leziuni instabile, această tehnică poate fi soluţia definitivă de tratament. Este o metodă frecvent utilizată ca stabilizare provizorie la pacienţii a căror stare generală nu permite o intervenţie chirurgicală. Aplicarea unor forţe reduse de distracţie sunt de obicei suficiente pentru obţinerea reducerii. Nu trebuie uitat însă că această metodă poate fi periculoasă şi poate duce la leziuni neurologice permanente atunci când o distracţie exagerată se aplică pe o fractură instabilă. Recomandarea noastră este ca greutatea de tracţiune aplicată să fie crescută lent progresiv începând cu 2 kg, sub monitorizare permanentă neurologică şi radiologică. Uneori realinierea anatomică nu se poate obţine nici cu greutăţi de 8 kg pe parcursul a trei zile.

Ortezele cervico-dorsale sunt utile în imobilizările coloanei subaxiale. Merită amintite ortezele SOMI (*Sternal Occipital Mandibular Immobilizer*), Guilford, Yale, Minerva. Acest tip de orteze permit o mai bună imobilizare cu limitarea drastică a flexiei, a extensiei sau a rotaţiilor în special în regiunea cervicală inferioară sau zona de tranziţie cervico-dorsală. Ortezele „Halo-vest" nu sunt foarte utile pentru regiunea mijlocie şi zona de tranziţie.

Tratamentul chirurgical

Tratamentul chirurgical al acestor leziuni a fost într-o permanentă dinamică de-a lungul anilor. Actualmente datorită progresele foarte mari din domeniul industriei implanturilor, şi a metodelor de investigaţii paraclinice indicaţia operatorie se pune mult mai uşor decât în trecut. Cu toate acestea nu există o uniformitate în abordarea chirurgicală, controversele persistând încă. De aceea recomandarea noastră este ca tratamentul să fie individualizat.

Criterii certe de indicaţie operatorie:

a. Leziunile considerate instabile;

b. Toate leziunile însoţite de tulburări neurologice cauzate de compresiuni ale structurilor nervoase;

c. Imposibilitatea reducerii prin mijloace externe a fracturilor, luxaţiilor sau menţinerea corecţiilor după stabilizare;

d. Facilitarea mobilizării cât mai precoce a pacienţilor, pentru asigurarea îngrijirilor la pat în cazul pacienţilor cu politraumă.

Principial, în funcţie de tipul traumatismului, se consideră *instabile* următoarele leziuni:

- Tipul A.2 şi A.3: retropulsia zidului posterior al corpului vertebral poate cauza compresiunea cordoanelor anterioare. O atenţie deosebită trebuie acordată în regiunea cervicală fragmentelor dislocate din corpul vertebral care aparent nu comprimă sever măduva spinării. Pe fondul unei inversări a curburii coloanei vertebrale (datorită prăbuşirii corpului vertebral) un astfel de fragment poate cauza repetate injurii minore ale maduvei spinării, generând în timp mielopatia cervicală.
- Tipul B: sunt cele mai instabile leziuni. Leziunile capsulo-ligamentare şi discale vor fi întotdeauna operate datorită capacităţii foarte proaste de vindecare a acestor structuri
- Tipul C: unele leziuni sunt stabile iniţial dar după reducere devin extrem de instabile. De exemplu, luxaţiile „facet-lock” iniţial produc doar reducerea calibrului canalului rahidian, dar după reducere devin extrem de instabile. Majoritatea au indicaţie chirurgicală.

Există la ora actuală numeroase grile, scoruri calculate pe baza criteriilor clinice şi imagistice care au fost introduse cu scopul de a uniformiza indicaţiile operatorii şi tipurile de abord. Aceste scoruri deşi au menirea de a simplifica indicaţia chiurgicală, sunt în opinia noastră mult prea stufoase şi greoaie, astfel că acestea nu trebuie să ne împiedice de a judeca şi decide individual pentru fiecare caz în parte.

La nivelul coloanei subaxiale sunt două tipuri principale de abord chirurgical (abordul anterior, respectiv abordul posterior). În cazurile în care avem şi compresiune asupra măduvei spinării, alegerea abordului iniţial este simplă, fiind evident în funcţie localizarea patologiei. Mai dificil este de ales abordul când nu avem compresiuni medulare.

a. *Abordul anterior* este o procedură familiară multor neurochirurgi, uşor de efectuat, nu reprezintă o trauma chirurgicală mare pentru pacient. Tehnica operatorie este similară cu cea pentru patologia discală cervicală. În opinia noastră este prima opţiune de luat în considerare. O atenţie deosebită trebuie acordată manipulării pacienţilor cu politraumă, cu leziuni instabile ale coloanei, aflaţi în anestezie generală. Practic, este interzisă mobilizarea acestor pacienţi fără a avea coloana securizată în timpul întoarcerii pe masa de operaţie. Avantajele abordului anterior sunt:

– Permite o restaurare uşoară şi de calitate a echilibrului sagital;

– Nu afectează biodinamica coloanei vertebrale;

– Mai puţin invaziv, relativ atraumatic;

– Creează premisele unei bune consolidări prin suprafeţele osoase mari puse în contact;

–Nu necesită imobilizări externe suplimentare;

– Elimină riscul mobilizării pacienţilor din decubit ventral în decubit dorsal.

b. *Abordul posterior* este un abord mai dificil, mai traumatic decât cel anterior, nu foarte răspândit şi popular printre neurochirurgi. Reprezintă prima opţiune în chirurgia joncţiunii occipito-cervicale şi permite un abord mai facil în zona de tranziţie cervico-dorsală. Este, de asemenea, prima opţiune în cazurile în care abordul anterior nu poate fi efectuat sau atunci când stabilizarea chirurgicală anterioară a eşuat.

În decizia terapeutică trebuiesc luate în considerare toate elementele imagistice. În acest sens, o importanţă deosebită o au imaginile RMN care pun în evidenţă leziunile părţilor moi, indicând sediul preponderent al leziunii. În leziunile instabile fără compresiune anterioară, opinia noastră este de a stabiliza posterior coloana cervicală.

Nu există reguli rigide care să dicteze alegerea tipului de intervenţie în leziunile reductibile instabile fără fenomene de compresiune anterioară. Decizia rămâne la latitudinea chirurgului. Uneori, din cauza stării pacientului (de exemplu, fracturi sternale sau costale), singura soluție este reprezentată de abordul anterior. Dar în cazurile în care toate elementele patologice sunt situate posterior, stabilizarea posterioară transarticulară reprezintă o opțiune mult mai firească (fig. 7.37).

În mod similar, dacă există elemente imagistice care atestă o stabilizare ineficientă pe un abord, decizia de a completa intervenția pe un alt abord este, în opinia noastră, cea mai rațională (fig. 7.38).

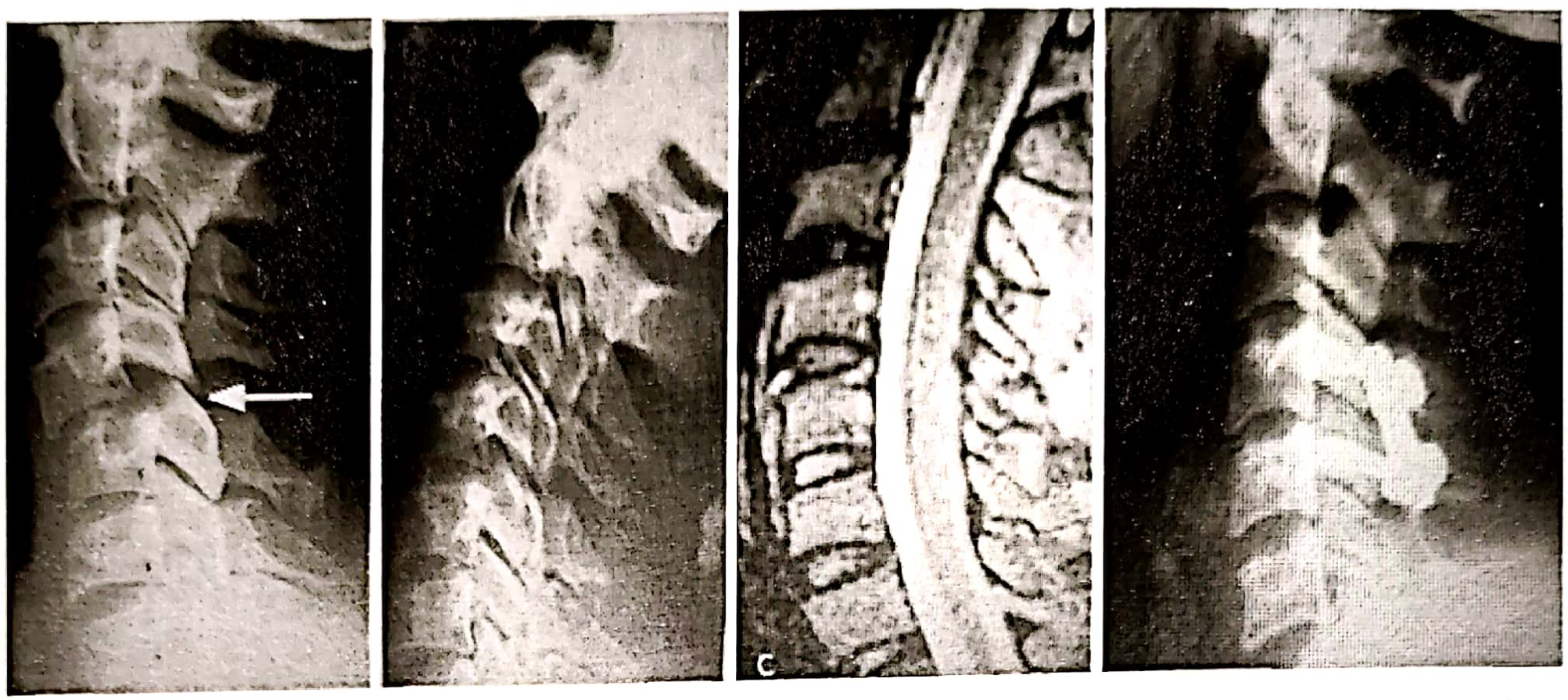

Figura 7.37. Radiografiile în dinamică o leziune B1 tipică cu subluxație anterioară, ușor reductibilă extern (un element ce semnifică o instabilitate marcată) examinarea RMN evidențiază creșterea semnalului la nivelul țesuturilor moi, (leziune posterioară). Abordul efectuat a fost posterior (imaginea din dreapta).

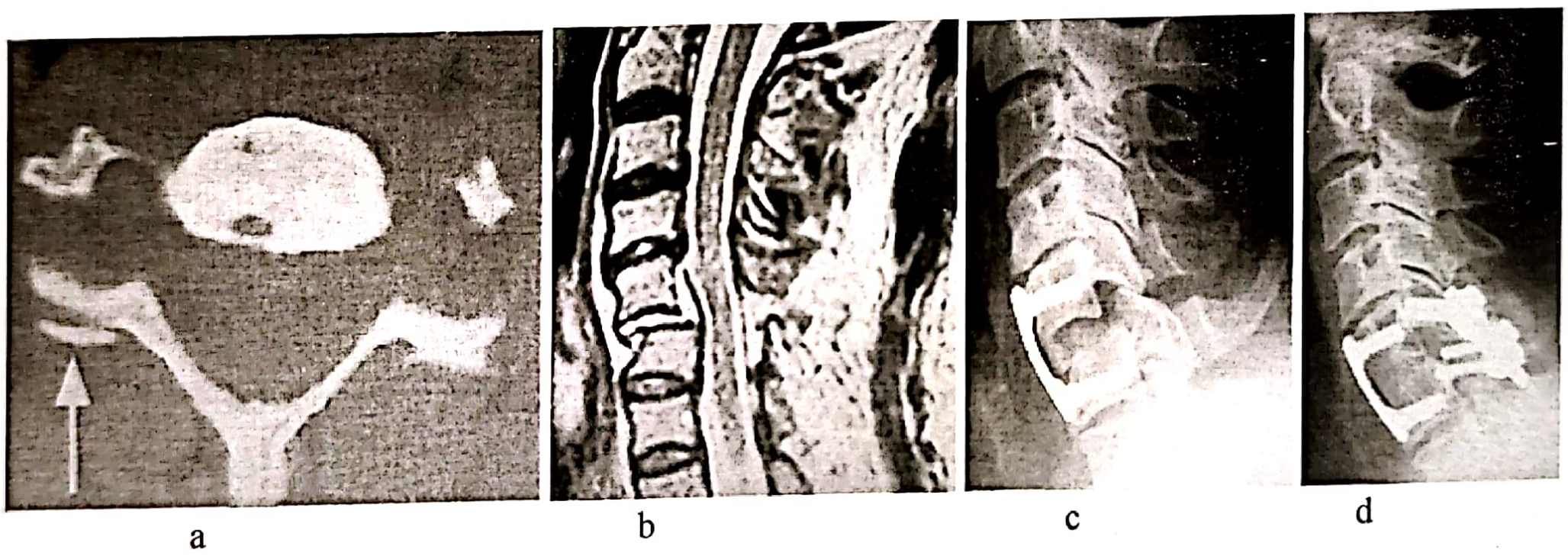

Figura 7.38. a – CT confirmă atestă unilaterală a articulației intervertebrale; b – RMN demonstrează o creștere de semnal atât în coloana anterioară cât și în cea posterioară, produsă de ruptura discului intervertebral și a ligamentului longitudinal anterior; c – Radiografia în dinamică efectuată după abordul anterior relevă o stabilizare ineficientă motiv pentru care se decide abordul posterior – d.

FRACTURILE REGIUNII TORACO-LOMBARE

Leziunile traumatice ale coloanei lombare vor fi tratate împreună cu cele dorsale datorită similarității dinamicii producerii leziunilor și a principiilor de tratament.

Cele mai frecvente localizări sunt:

- joncțiunea dorso-lombară 50–60%,
- regiunea dorsală 25–40%,
- regiunea lombară și sacrată 10–14%.

Localizarea predilectă la nivelul zonei de tranziție se datorează unor particularități anatomice regionale:

– Tranziția de la o zona dorsală relativ rigidă, cifotică la o regiune mobilă, lordotică (se schimbă atât gradul de rigiditate cât și direcția de curbură a coloanei)

– Suprafețele articulare dorsale sunt orientate în plan coronal, limitând astfel flexia și extensia și mai ales translația antero-posterioară, favorizând înclinațiile laterale. În regiunea lombară suprafețele articulare sunt orientate mai sagital, în favoarea flexiei și a extensiei, limitând înclinațiile laterale.

– Coastele 11 și 12 nefiind articulate cu sternul nu participă la stabilizarea coloanei conferită de cutia toracică.

Opțiunea de a trata chirurgical sau conservator este una dintre problemele care frământă de mult timp comunitatea medicală. În ciuda multiplelor studii efectuate nu s-au putut stabili *guideline*-uri de rangul unu sau doi până în prezent. La nivelul coloanei vertebrale se pot efectua două tipuri majore de intervenții chirurgicale: intervențiile de decompresiune și intervențiile de stabilizare.

Criteriile care trebuie avute în vedere în decizia terapeutică sunt:

– statusul neurologic al pacientului, eventuala compresiune a elementelor nervoase din canalul rahidian;

– instabilitatea, dislocările și diformitățile produse de traumă;

– posibilitatea și beneficiile tratamentului conservator;

– patologia asociată;

– starea generală a pacientului.

Un aspect important în alegerea între tratamentul chirurgical și cel conservator este colaborarea cu pacientul. Discutarea implicațiilor fiecărui tip de tratament este obligatorie, mai ales că unele metode de tratament conservator sunt dificil de acceptat de către pacient. De exemplu, imobilizarea totală la pat pentru câteva săptămâni poate avea un impact socio-profesional negativ asupra unor pacienți. Există și categoria pacienților necomplianți, care nu respectă indicațiile medicului, sau au alte afecțiuni asociate (politraumatisme, alcoolism, istoric de crize epileptice, traumatisme cerebrale), la care tratamentul conservator este total contraindicat.

În toate cazurile decizia medicală trebuie luată individualizat, iar completarea chirurgiei cu un nou abord nu reprezintă un eșec terapeutic ci o măsură de siguranță pentru pacient.

Algoritmii de tratament pe care îi putem găsi în literatura de specialitate reprezintă recomandări și nu trebuiesc luate ca imperative. Astfel manualul AoSpine propune algoritmi diferențiați în funcție de tipul fracturii (pentru exemplificare prezentăm Tip A1 – fig. 7.39, Tip B1 – fig. 7.40, Tip C – fig. 7.41), precum și în funcție de stabilitate, reductibilitate [17]. Acești algoritmi ne ajută în judecata medicală dar nu o pot substitui, algoritmii neputând cuprinde întrega variabilitate de leziuni posibile.

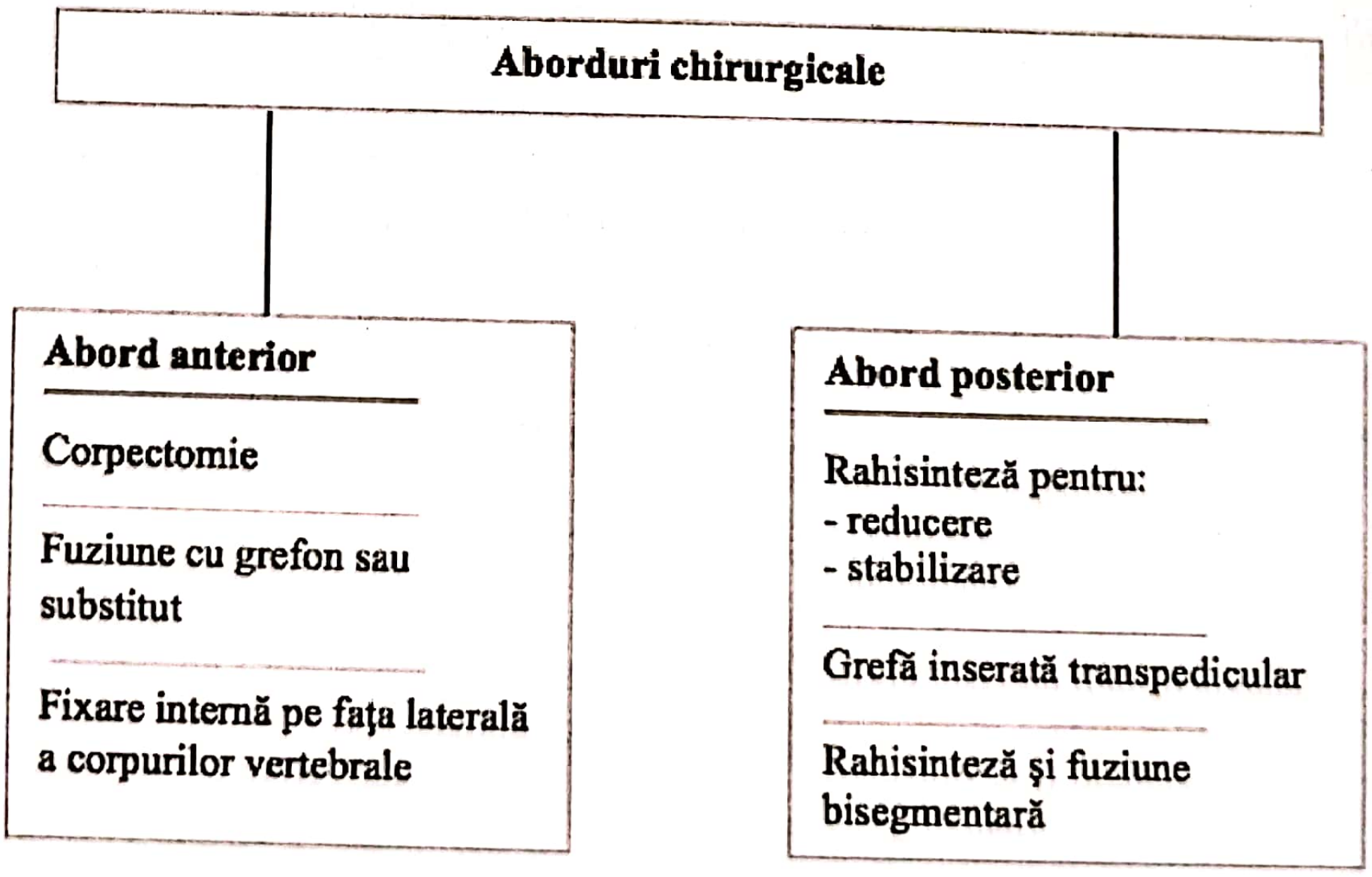
Aborduri chirurgicale
Abord anterior
Corpectomie
Fuziune cu grefon sau substitut
Fixare internă pe fața laterală a corpurilor vertebrale
Abord posterior
Rahisinteză pentru:
- reducere
- stabilizare
Grefă inserată transpedicular
Rahisinteză și fuziune bisegmentară

Figura 7.39. Algoritm de tratament pentru fracturile A1 (reprodus după [2] cu permisiune).

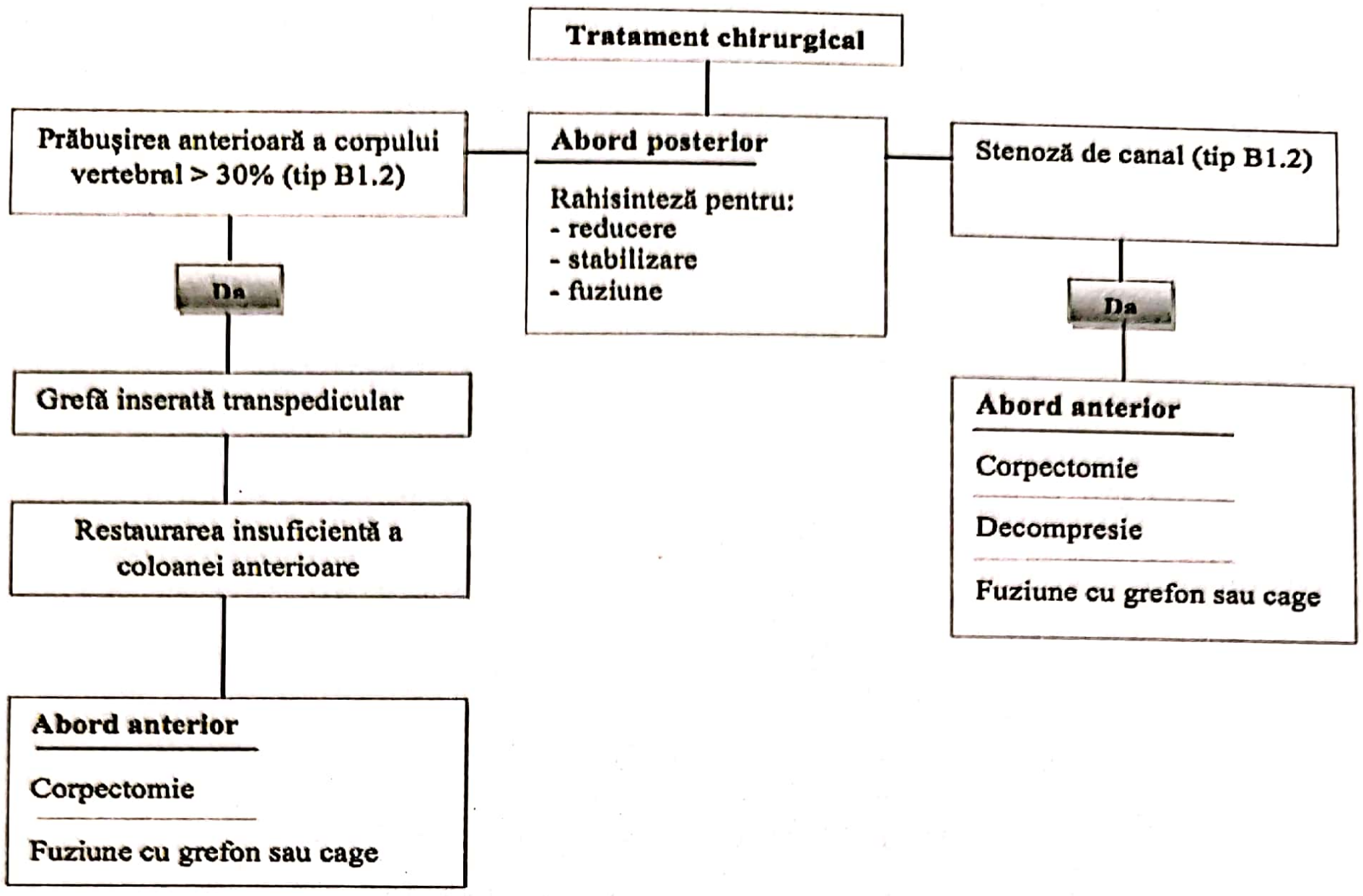
Tratament chirurgical
Prăbuşirea anterioară a corpului vertebral > 30% (tip B1.2)
Abord posterior
Rahisinteză pentru:
- reducere
- stabilizare
- fuziune
Stenoză de canal (tip B1.2)
Da
Grefă inserată transpedicular
Restaurarea insuficientă a coloanei anterioare
Abord anterior
Corpectomie
Fuziune cu grefon sau cage
Da
Abord anterior
Corpectomie
Decompresie
Fuziune cu grefon sau cage

Figura 7.40. Algoritm pentru tratamentul fracturilor B1 (reprodus după [2] cu permisiune).

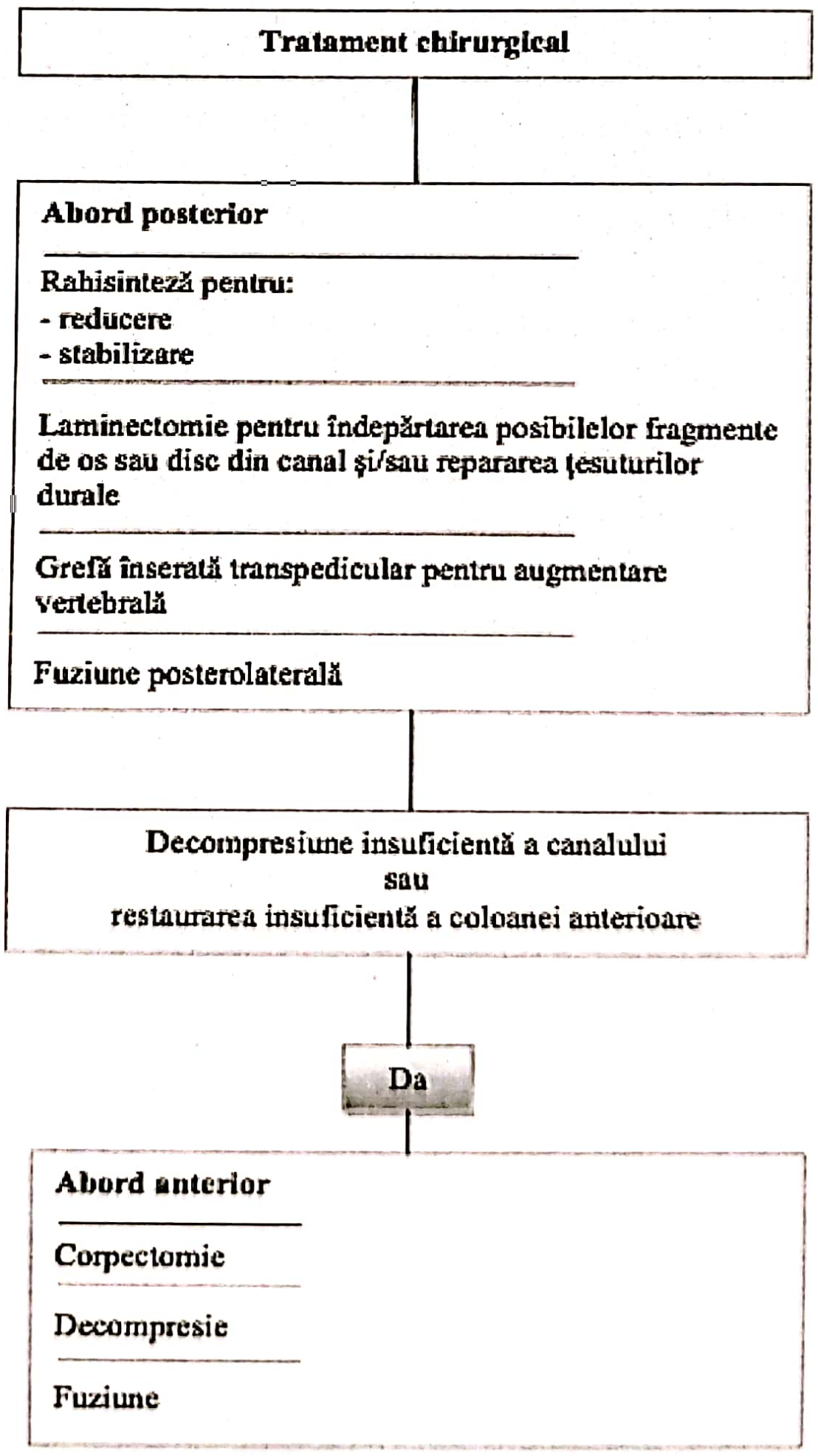
Tratament chirurgical
Abord posterior
Rahisinteză pentru:
- reducere
- stabilizare
Laminectomie pentru îndepărtarea posibilelor fragmente de os sau disc din canal şi/sau repararea ţesuturilor durale
Grefă inserată transpedicular pentru augmentare vertebrală
Fuziune posterolaterală
Decompresiune insuficientă a canalului
sau
restaurarea insuficientă a coloanei anterioare
Da
Abord anterior
Corpectomie
Decompresie
Fuziune

Figura 7.41. Algoritm pentru tratamentul fracturilor C (reprodus după [2] cu permisiune).

Sintetizând aspectele cele mai relevante şi bazat pe experienţa noastră în acest domeniu putem recomanda:

– Fracturile instabile de tip 1 pot fi tratate conservator în majoritatea cazurilor, utilizând imobilizare în corsete rigide, în uşoară hiperextensie pentru 6–9 săptămâni. De regulă sunt fracturile coloanei anterioare, care se soldează cu diferite grade de cifoză. Dacă cifoza este progresivă (în cazul fracturilor prin compresiune pe fond de osteoporază) sau depăşeşte 25–50% din înălţimea corpului vertebral, tratamentul este chirurgical.

– Pe de altă parte, dacă sunt fracturate mai mult de trei corpuri vertebrale adiacente, tratamentul recomandat este cel chirurgical.

– Fracturile de tip A.3 cu corpul vertebral fracturat cominutiv, distrus, au întotdeauna indicaţie operatorie.

– Fracturile instabile de tip 2 – fracturile cu elemente de afectare neurologică sunt de regulă din tipul A cu retropulsia zidului posterior spre canalul rahidian, sau din tipul B cu dislocări, cifoze, având ca rezultat compresiuni duro-radiculare sau medulare. Indicaţie operatorie clară o au toţi pacienţii care prezintă leziuni neurologice, în special cele incomplete.

– În cazul pacienţilor cu leziuni medulare complete (nici o funcţie neurologică senzitivă sau motorie trei niveluri mai jos de nivelul lezat), o eventuală intervenţie chirurgicală ar viza refacerea continuităţii axului coloanei vertebrale pentru poziţia şezând, facilitarea utilizării unui scaun cu rotile, refacerea volumului cutiei toracice etc.

– Alte criterii clare de indicaţie operatorie sunt tulburările neurologice progresive datorate fie unei cifoze progresive fie unor instabilitatăţi în plan sagital, coronal sau axial.

– Sunt frecvente situaţiile în care, deşi pacientul prezintă grade diferite de compresiune medulară, el este intact din punct de vedere neurologic. În aceste situaţii, se recomandă doar procedee de stabilizare – fie internă chirurgicală, fie externă (corsaj), fără decompresiune. Această opţiune se bazează pe faptul că în timp, dacă pereţii canalului rahidian sunt intacţi, apare o remodelare, o recalibrare a a diametrului canalului rahidian datorită presiunii hidrostatice şi undei pulsatile a lichidului cefalorahidian.

– În legătură cu tulburările echilibrului sagital se recomandă întotdeauna intervenţie chirurgicală când fracturile au caracter progresiv, iar cifoza depăşeşte 25–50%.

– Fracturile de tip 3 sunt cele caracterizate de elementele de instabilitate vertebrală cu afectări neurologice diverse. Printre criteriile ferme care indică un tratament chirurgical sunt: dislocările vertebrale, în special cele determinate de fracturile unor elemente importante din arhituctura de rezistenţă a coloanei (pediculii vertebrali, faţetele articulare, avulsiile capsulo-ligamentare) şi în special leziunile discurilor intervertebrale.

– Dislocările trebuie întotdeauna reduse. În absenţa realinierii, acestea duc la alterarea echilibrului sagital al coloanei, producând descărcări aberante ale sarcinilor axiale în coloană, uzura prematură a unor structuri anatomice intacte, sindroame algice vertebrale etc.

– atenţie deosebită trebuie acordată leziunilor traumatice care pe examinările CT-scan sau pe radiografiile simple au aspecte relativ benigne, dar au o instabilitate marcată datorată avulsiilor ligamentare, capsulo-ligamentare sau a discurilor intervertebrale (fracturile de tip B). De regulă, leziunile ligamentare au un prognostic prost, o capacitate redusă de vindecare, impunând o stabilizare chirurgicală. Una dintre greşelile frecvente în evaluarea inţială a unei leziuni traumatice ale coloanei este evaluarea superficială a părţilor moi perivertebrale. Este extrem de importantă evaluarea corectă şi minuţioasă nu numai a leziunilor osoase evidente pe examinările CT sau radiografiile simple ci şi starea aparatului capsulo-ligamentar. Acesta poate fi evaluat corect doar prin examen RMN (secvenţa STIR-T2).

Tehnica de rahisinteză folosind kitul de trauma cu şuruburi tip Schantz. Este în prezent tehnica de elecţie în diformităţile posttraumatice ale coloanei vertebrale sub nivelul D6.

Tehnica se bazează pe proprietăţile şuruburilor Schantz, şuruburi lungi care permit manipularea coloanei în sensul dorit (fig. 7.42). Foarte importantă este manipularea coloanei folosind tensionarea ligamentelor longitudinale anterior şi posterior numită ligamentotaxie. Tensionarea celor două ligamente se face separat folosind bara de legătură ca suport pentru pârghie. Tensionarea ligamentelor longitudinale va exercita o presiune asupra fragmentelor dislocate din corpul vertebral migrate spre canal, compactându-le, realizând astfel o decompresiune anterioară în cele mai multe cazuri suficientă (fig. 7.43).

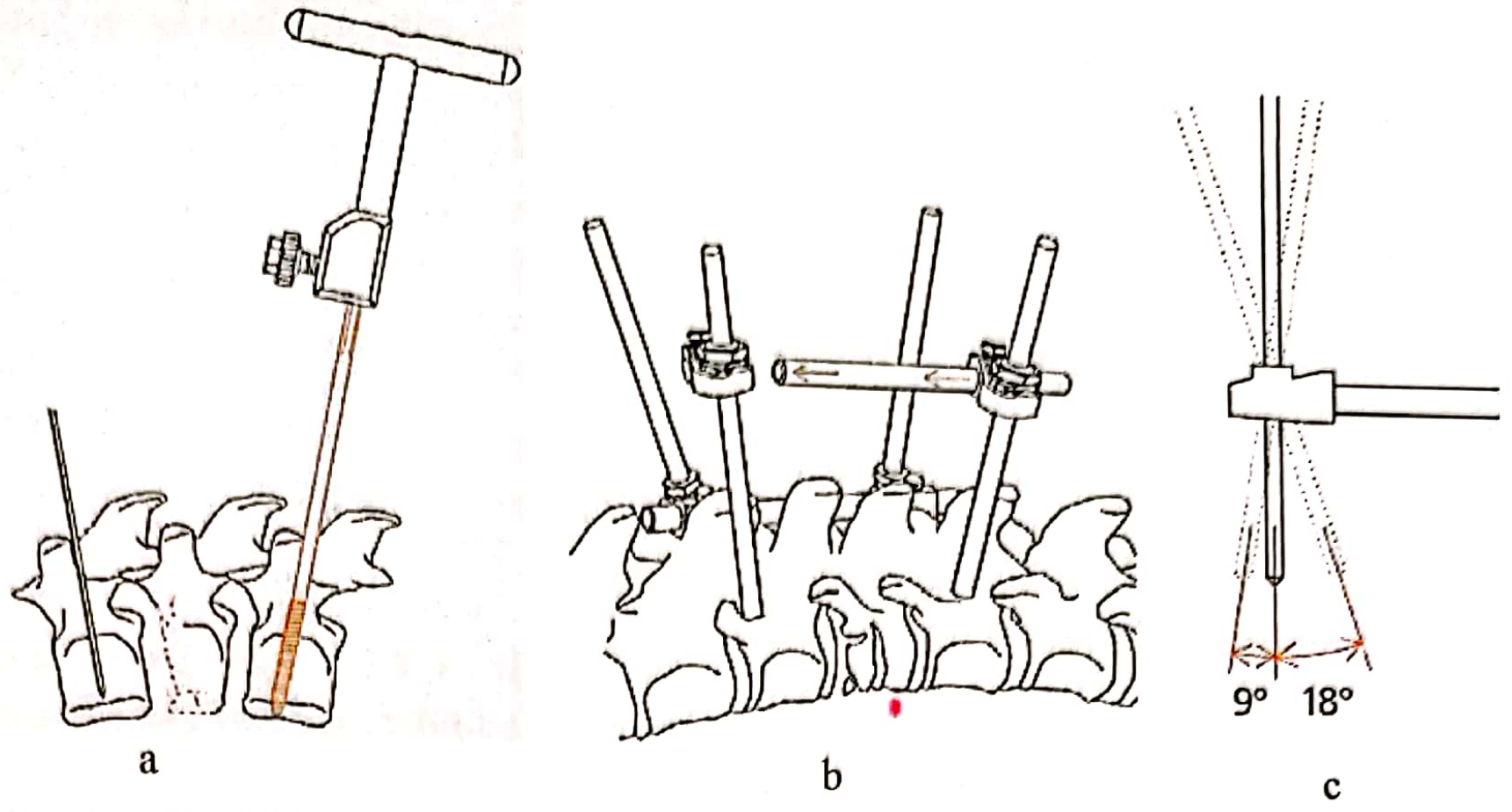

Figura 7.42. Tehnica de rahisinteză cu şuruburi Schants: a – Inserţia şuruburilor se va face obligatoriu bicortical; b – Şuruburile se interconectează cu bare şi cleme ce permit mişcări de culisare pe bare şi angularea şuruburilor la unghiuri de aproape 20 de grade – c (reprodus după [2] cu permisiune).

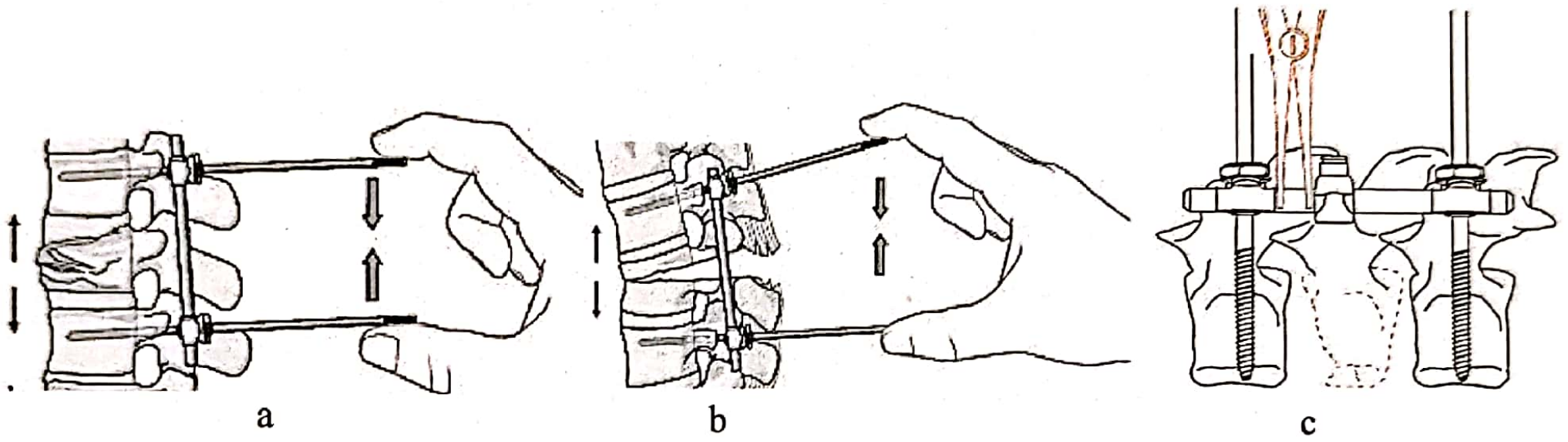

Figura 7.43. Tehnica de rahisinteză cu şuruburi Schants. Folosind o pârghie cu punct de sprijin barele de conexiune realizează ligamentotaxia ligamentului longitudinal anterior; b – reducerea foarte uşoară a dislocărilor; c – ligamentotaxia ligamentului longitudinal posterior prin distracţie la nivelul barelor (şuruburile sunt fixe la nivelul clemelor, dar pot culisa de-a lungul barelor).

Ligamentotaxia şi tensionarea discurilor intervertebrale prin distracţie nu sunt suficiente totdeauna pentru expandarea, refacerea înălţimi mulţumitoare a corpului vertebral. În egală măsură după refacerea curburilor fiziologice de multe ori rezultă o tensionare mare a implanturilor, fapt ce poate duce în timp la ruperea lor prin oboseala materialului. Din aceste considerente este necesară o expandare prin Kiphoplastie sau prin inserarea de grefe (osoase sau substitute de os) în corpul vertebral, pentru a preveni persistenţa unor goluri mari între fragmentele de os ale corpului vertebral fracturat (contact imperfect între fragmente, interpătrunderea de tesut discal între fragmente) (vezi fig. 7.32).

În cazurile în care este necesară o manipulare extensivă a coloanei, în dislocări mari, telescopări ale coloanei este recomandabilă utilizarea sistemului *Universal Reduction System* (USR), care reprezintă prima noastră opţiune şi în cazurile de diformităţi şi spondilolisteze (fig. 7.44).



Figura 7.44. Sistemul *Universal Reduction System*. Reprezintă prima alegere în cazurile în care este necesară manevrarea extensivă a coloanei: dislocări masive, spondilolisteze, diformităţi.

Nu este recomandabilă utilizarea tehnicilor clasice de kiphoplastie la persoane tinere. Injectarea de ciment acrilic în corpul vertebral anulează orice şansă la o osificare fiziologică a corpului vertebral. Desigur alta este perspectiva la persoanele vârsnice la care capacitatea de osteosinteză este practic nulă.

În situațiile în care corpul vertebral nu mai poate fi refăcut (fracturile de tip A 3), se recomandă rezecția parțială a corpului vertebral prin aborduri anterioare și înlocuirea acestuia cu diferite proteze având ca scop realizarea unei fuziuni între vertebrele supra și subjacente. Noi preferăm în aceste situații în primul timp efectuarea abordului posterior (rahisinteză transpediculară) și ulterior după un interval de circa 2–4 săptămâni corpectomia prin aborduri anterioare (fig. 7.41).

O altă variantă mai puțin utilizată este corpectomia anterioară efectuată inițial urmată de o stabilizare antero-laterală cu diferite tipuri de plăci aplicate pe fața anteroloaterală a corpilor vertebrali adiacenți focarelor de fractură. Pare o metodă mult mai firească de abordare a fracturilor cominutive de corp vertebral însă:

– necesită ehipe mixte cu chirurgici toracici sau generaliști greu de conformat în urgență;

– nerealizabile în zona de tranziție dorsolombară – necesită expunerea a cel puțin trei vertebre (singura variantă este toraco-frenolaparatomia) prin aborduri foarte mari, foarte traumatizante;

– stabilitate inferioară fată de rahisinteza combinată posterioară și anterioară.

URMĂRIREA POSTOPERATORIE

Monitorizarea neurologică a pacienților cu leziuni vertebro medulare începe de pe masa de operație când imediat după trezire se face o primă evaluare a statusului neurologic. Urmărirea neurologică este apoi efectuată din oră în oră primele 24 de ore postoperator, orice agravare impunând o investigație imagistică de urgență (CT sau RMN).

Pacientul este de asemenea monitorizat sub raportul pierderilor lichidiene, a drenajului din plaga operatorie.

În mod obișnuit în primele 24–48 de ore efectuăm un control imagistic de rutină, examinarea CT cu reconstrucție fiind preferată în cazul rahisintezelor. În cazul în care se constată o malpoziție a șuruburilor, a implanturilor, pacientul va fi reintrodus la sală pentru corectarea poziției.

Drenajul plăgii operatorii este de regulă suprimat a doua zi, când pacientul va începe și profilaxia antitrombotică și kinetpoterapia activă și pasivă și va fi continuată pe toată durata spitalizării.

Durata internării, dependentă de starea neurologică a pacientului este de regulă de 7–8 zile, până la suprimarea firelor de sutură.

Primul control postoperator se efectuază la 30 de zile de la externare, când pot fi efetuate radiografii standard în două incidențe. La trei luni pot fi făcute radiografii în dinamică, se pot înlătura imobilizările externe, se poate începe mobilizarea activă segmentară, iar la șase luni recomandăm CT-scan pentru evaluarea fuziunilor, osificarea focarelor de fractură (fig. 7.45). Este momentul în care se ia în discuție o eventuală suprimare a materialelor de rahisinteză. După un an se realizează de regulă suprimarea rahisintezelor care trebuie judecată însă individualizat în funcție de leziune; se vor suprima obligatoriu implanturile în cazul fracturilor tip B pur osoase. Este total contraindicat să fie suprimate implanturile în leziunile occipito-cervicale.



Figura 7.45. Reconstrucție tridimensională CT control la 6 luni post-operator: Fractură A.1 corp vertebral L1 și A.3 corp vertebral L5. S-au practicat rahisinteze scurte: posterior L5 și L1 și ulterior la 1 lună corpectomia L5 prin abord transperitoneal.

COMPLICAȚIILE TRATAMENTULUI NEUROCHIRURGICAL [18]

Printre complicațiile cele mai frecvente ale tratamentului TVM se numără:

a. Accentuarea sau producerea deficitului neurologic, cea mai de temut complicație, care poate să apară în urma unor manevre incorect executate sau lipsite de indicaţie.

b. Instabilitatea persistentă a coloanei vertebrale, ca urmare a stabilizării defectuoase.

c. Fistulele meningeale, cu pierdere de LCR.

d. Complicaţiile generale ale intervenţiei chirurgicale, cum sunt hematoamele sau infecţiile locale, care pot disemina în întregul sistem nervos central, infecţiile şi dehiscenţa plăgii operatorii.

MĂSURI PE TERMEN LUNG [18]

Urmând reducerii şi imobilizării fracturilor, în continuare principiile tratamentului implică evitarea potenţialelor complicaţii la pacienţii paraplegici sau tetraplegici şi reabilitarea *precoce*, care începe imediat ce leziunea este stabilă.

MĂSURI GENERALE

Atenţia sporită la starea generală şi la statusul metabolic sunt esenţiale după traumatism; pacienţii dezvoltă adesea acidoză şi pot deveni anemici. Infecţiile urinare şi cu alte localizări agravează tulburările metabolice. Trebuie prevenită în continuare tromboza venoasă profundă la nivelul membrelor inferioare, prevenind astfel şi embolia pulmonară, cu implicaţiile sale grave.

Tratamentul complicaţiilor gastrointestinale. În paraliziile spinale acute se produce ileus paralitic, care dacă nu este recunoscut predispune bolnavul la vărsături şi aspiraţie traheobronşică. Trebuie aşadar să se plaseze o sondă nasogastrică în fazele iniţiale ale tratamentului. Dilatarea gastrică acută poate să apară la rândul său, iar efectele sale sunt prevenite tot prin aspiraţie nasogastrică. La 3–5% dintre pacienţi apar ulceraţii peptice de stress, care trebuie de asemenea luate în considerare.

Tratamentul complicaţiilor urinare. Problemele tractului urinar sunt o cauză potenţială majoră de morbiditate şi mortalitate. Principiile îngrijirii în problemele tractului urinar implică asigurarea unui drenaj corespunzător al urinei pentru a preveni dilatarea segmentelor superioare ale sistemului urinar şi afectarea rinichilor, precum şi tratamentul infecţiilor urinare. Iniţial se face cateterizarea vezicii urinare, iar antrenamentul vezicii urinare începe după faza de şoc spinal. Vor fi tratate cu atenţie toate infecţiile urinare.

Suport psihologic. Pacienţii şi rudele apropiate vor avea nevoie de consiliere calificată şi suport emoţional de-a lungul perioadelor de tratament şi reabilitare. Dependenţa profundă de anturaj, apariţia disfuncţiei sexuale la bărbaţi, problemele familiale de tipul divorţului, imposibilitate obţinerii sau menţinerii unui loc de muncă, costurile mari pe care trebuie să le suporte familia, sunt toate probleme care provoacă rapid depresia psihică la aceşti pacienţi, situaţie în care şansele reabilitării scad simţitor. De aceea, pentru a se putea face o reabilitare optimă, suportul psihologic profesionist este extrem de necesar.

Îngrijirea tegumentelor. Meticulozitatea în a evita presiunea de durată în ariile de decubit este necesară pentru a evita apariţia escarelor de decubit, care ar complica serios recuperarea şi reabilitarea pacientului.

Îngrijirea membrelor. Este esenţial ca membrele paralizate să fie mobilizate cu regularitate în întreaga gamă de mişcări articulare posibile. Fizioterapia, în particular, este esenţială în prevenirea contracturilor pe măsură ce tonusul muscular este restaurat şi se instalează spasticitatea.

BIBLIOGRAFIE

1. Greenberg M.S. Handbook of neurosurgery. Seventh Edition, Thieme 2010, 936–7.
2. Aebi M, Magerl FP: Classification of injuries of the thoracic and lumbar spine in AoSpine Manual, Vol. 2, Clinical Applications, Aebi M, Arlet V, Webb KJ (Eds.) Thieme 2007.
3. Hillibrand AS: Adjacent segment degeneration and adjacent segment disease: the consequences of spinal fusion? Spine J. 2004 Nov-Dec; 4 (6 Suppl):190S–194S.
4. Park P, Garton HJ, Gala VC, Hoff JT, McGillicuddy JE. Adjacent segment disease after lumbar or lumbosacral fusion: review of the literature.Spine (Phila Pa 1976). 2004 Sep 1; 29(17):1938–44.
5. Willen J. Anderson J, Toomoka K, *et al.*: The natural history of burst fractures the toraco-lumbar junction. J Spinal Disord. 1990; 3(1):39–46.
6. La Rosa G, Conti A, Cardali S, Cacciola F, Tomasello F. Does early decompression improve neurological outcome of spinal cord injured patients? Appraisal of the literature using a meta-analytical approach. Spinal Cord (2004) 42:503–12.
7. Levi L, Wolf A, Mirvis S, *et al.*: The significance of dorsal migration of the cord after extensive cervical laminectomy for patients with traumatic central cord syndrome. J Spinal Disord1995; 8:289–95.
8. American Association of Neurological Surgeons (2002) Occipital condyle fractures. Neurosurgery 50:S114–9.

9. White AA, 3rd, Panjabi MM. The problem of clinical instability in the human spine: a systematic approach. In: White AA, 3rd, Panjabi MM (eds) Clinical biomechanics of the spine. JB Lippincott, Philadelphia 1990, pp. 277–378.
10. Spence KF, Jr., Decker S, Sell KW. Bursting atlantal fracture associated with rupture of the transverse ligament. J Bone Joint Surg Am. 1970; 52:543–9.
11. American Association of Neurological Surgeons. Isolated fractures of the atlas in adults. Neurosurgery 2002; 50:S120–4.
12. Polin RS, Szabo T, Bogaev CA, Replogle RE, Jane JA: Nonoperative management of Types II and III odontoid fractures: the Philadelphia collar *versus* the halo vest. Neurosurgery 1992; 38:450–6; discussion 456–7.
13. Traynelis VC: Evidence-based management of type II odontoid fractures. Clin Neurosurg. 1997; 44:41–9.
14. American Association of Neurological Surgeons: Isolated fractures of the axis in adults. Neurosurgery. 2002; 50:S125–39.
15. Julien TD, Frankel B, Traynelis VC, Ryken TC: Evidence-based analysis of odontoid fracture management. Neurosurg Focus. 2000; 8:1–6.
16. Effendi B, Roy D, Cornish B, Dussault RG, Laurin CA: Fractures of the ring of the axis. A classification based on the analysis of 131 cases. J Bone Joint Surg. 2004; Br 63B:319–27.
17. Luiz Viale, Bartolome Marre. Thoracolumbar and lumbar spine. In AoSpine Manual, Vol. 2, Clinical Applications, Aebi M, Arlet V, Webb KJ (Eds.) Thieme 2007, 165–193.
18. Florian I.Şt.: Neurochirurgie, Edit. SRIMA, 2003, pp. 66–90.

PROGNOSTIC

Manifestările sechelare neurologice prezente la supraviețuitori sunt de cele mai multe ori dramatice, variind de la tetraplegii şi situaţii în care se ajunge la ventilaţie asistată/protezare ventilatorie până la deficite neurologice incomplete. Bilanțul terapeutic este pozitiv în măsura în care evoluția manifestărilor generate de către TVM este ameliorată în măsura maximă posibilă permisă de leziunile neurologice inițiale. Tratamentul inițial, la locul accidentului şi pe parcursul transportului, iar apoi în secția de terapie intensivă, stoparea agravării leziunilor primare şi inițierea cât mai rapidă a recuperării sunt măsurile care pot influența pozitiv şi într-o măsură semnificativă prognosticul TVM.

În concluzie, pentru a contracara efectele TVM în plan individual şi social este nevoie de un efort conjugat al specialiştilor din diferite domenii ale medicinei, efort care trebuie însă să fie puternic susținut de către societate, prin fonduri şi planuri bine puse la punct [1].

BIBLIOGRAFIE

1. Florian I.Şt., Neurochirurgie, Edit. SRIMA, 2003, pp. 66–90.

TULBURĂRI VISCEROVEGETATIVE SECUNDARE ÎN TRAUMATISME VERTEBROMEDULARE

VALENTIN TITUS GRIGOREAN, MIHAI POPESCU

Traumatismele vertebromedulare induc, pe lângă deficitele motor şi senzitiv, deficite autonome, prin întreruperea comunicării dintre centrii nervoşi supraspinali şi sistemul nervos autonom spinal. Deficitele autonome conduc la importante tulburări viscerovegetative cardiovasculare, gastrointestinale, ale tractului urinar inferior şi sexuale [1]. Apariţia complicaţiilor viscerovegetative influenţează evoluţia şi prognosticul pacienţilor traumatizaţi vertebromedular. Profilaxia şi tratamentul disfuncţiilor viscerovegetative joacă un rol extrem de important în managementul terapeutic şi contribuie la scăderea morbidităţii şi mortalităţii şi creşterea calităţii vieţii acestei categorii de bolnavi.

ŞOCUL SPINAL

Şocul spinal este o entitate fiziopatologică secundară traumelor vertebromedulare, caracterizată prin afectarea tranzitorie a tuturor funcţiilor spinale caudal de nivelul leziunii medulare, urmată de reapariţia gradată a activităţii reflexe spinale sublezional [1–4].

Răspunsul imediat la trauma medulară este şocul spinal, ce constă în deficit senzitiv, paralizie flască, absenţa reflexelor osteotendinoase, abolirea activităţii somatice reflexe şi tulburări de termoreglare sub nivelul leziunii medulare. Abolirea activităţii autonome are drept rezultat areflexia detrusorului şi musculaturii rectale cu retenţie de urină şi materii fecale. Sfincterele uretrale intern şi extern au activitate normală. Reflexele anal şi bulbocavernos sunt absente [1].

Durata şocului spinal este încă un subiect controversat. Diferiţi autori consideră sfârşitul perioadei de şoc spinal ca fiind apariţia reflexului bulbocavernos, reapariţia reflexelor osteotendinoase sau reapariţia funcţiei reflexe a detrusorului.

Clinic. Şocul spinal îmbracă aspecte diferite în funcţie de sediul leziunii medulare.

Pacienţii cu traumatisme vertebromedulare cervicale înalte prezintă insuficienţă respiratorie acută severă prin afectarea musculaturii respiratorii (diafragm, muşchii intercostali şi abdominali), tetraplegie, anestezie, abolirea tuturor reflexelor sub nivelul leziunii, şoc neurogen, areflexia detrusorului şi a musculaturii peretelui rectal cu retenţie de urină şi materii fecale şi sindrom Horner ipsilateral (îngustarea fantei palpebrale, mioză, anhidroză). Şocul neurogen constă în hipotensiune arterială severă, bradicardie şi hipotermie [5]. Şocul neurogen este consecinţa atoniei simpatice brutal instalată, concomitent cu conservarea tonusului parasimpatic. Abolirea activităţii simpatice induce vasodilataţie periferică cu hipotensiune arterială severă. Hipertonia vagală relativă, secundară pierderii controlului simpatic cardiac, determină bradicardie [1,3,4].

În leziunile medulare cervicale joase nu apar fenomene de insuficienţă respiratorie, respiraţia diafragmatică fiind conservată.

Pacienţii cu traumatismele vertebromedulare toracale înalte au parapareză. În leziunile toracale joase şi lombosacrate nu apar hipotensiune arterială şi şoc neurogen [4,5].

Diagnostic diferenţial. Cel mai important diagnostic diferenţial este cel cu şocul hemoragic. Şocul hemoragic este dificil de recunoscut în condiţiile afectării funcţiilor autonome, ce nu permit instalarea semnelor clasice, precum tahicardia şi vasoconstricţia periferică. Diagnosticul diferenţial între aceste două entităţi şocogene trebuie tranşat, deoarece tratamentul celor două afecţiuni este complet diferit, şocul hemoragic necesitând reechilibrare volemică, iar şocul spinal terapie vasopresoare. Trebuie avut în vedere faptul că la pacienţii politraumatizaţi cele două entităţi pot coexista. În principiu, constatarea unei hipotensiuni arteriale la un pacient traumatizat vertebromedular, impune căutarea atentă a unei eventuale surse hemoragice şi doar în cazul infirmării unei hemoragii, hipotensiunea poate fi atribuită şocului neurogen [6].

Tratament. Hipotensiunea arterială asociată cu frecvenţă cardiacă normală necesită încărcare volemică cu soluţii izotone cristaloide şi coloide. Pacienţii cu hipotensiune arterială, cu presiune arterială sistolică < 90 mmHg şi bradicardie, cu alură ventriculară < 60 bătăi/minut, necesită, pe lângă încărcarea volemică şi simpatomimetice (efedrină) şi atropină pentru corectarea frecvenţei cardiace. Instabilitatea hemodinamică marcată, cu presiune venoasă centrală scăzută necesită doze mari de vasopresoare (dopamină, norepinefrină, dobutamină).

Este obligatorie menţinerea unei presiuni de perfuzie medulară adecvată, pentru a preveni ischemia medulară şi agravarea deficitelor neurologice. La pacienţii tetraplegici presiunea arterială trebuie menţinută între 80/40 mmHg şi 100/60 mmHg. În şocul neurogen sever, reechilibrarea volemică trebuie să asigure o presiune venoasă centrală de 7–10 mmH_2O şi un debit urinar de minimum 30 ml/oră.

DISREFLEXIA AUTONOMĂ

Disreflexia autonomă (hiperreflexia autonomă) este o entitate patologică specifică pacienţilor cu traumatisme vertebromedulare cervicale şi toracale înalte cronice şi constă în răspuns simpatic paroxistic la diferiţi stimuli ce acţionează sub nivelul leziunii medulare [1,7,8].

Epidemiologie. Etiopatogenie. Etiologie. Disreflexia autonomă apare la 48–90% din traumatismele vertebromedulare cronice, cu leziuni neurologice situate deasupra nivelului medular T6 [9–11].

Secundar leziunilor vertebromedulare situate deasupra lanţului simpatic splanhnic (T5-T6), apare întreruperea controlul centrilor simpatici medulari de către centrii nervoşi superiori. În consecinţă, stimulii ce acţionează sub nivelul leziunii medulare pot induce un răspuns simpatic exagerat.

Diferiţi stimuli periferici, cel mai frecvent proveniţi de la nivelul tractului urinar inferior sau intestinului, sunt transmişi către măduvă prin intermediul nervilor periferici. Ulterior impulsurile viscerosenzitive sunt transmise pe căi ascendente către neuronii din grupul anteromediolateral toracolombar, unde declanşează un reflex simpatic paroxistic. Hiperstimularea simpatică descarcă mari cantităţi de norepinefrină, dopamin-β-hidroxilază şi dopamină, ducând la vasoconstricţie arterială masivă, mai accentuată în regiunea splanhnică, hipertensiune arterială severă şi venodilataţie cerebrală. Hipertensiunea arterială stimulează baroreceptorii cervicali şi, prin intermediul nervilor IX şi X, informaţia ajunge la creier. Creierul încercă să scadă hipertensiunea arterială, prin generarea de impulsuri inhibitorii, conduse pe căi descendente, care însă nu pot fi transmise infralezional. Totodată, centrii vasomotori bulbari încearcă scăderea presiunii arteriale, prin stimulare parasimpatică a cordului, generând bradicardie severă [1,8,11,12].

Episoadele de disreflexie autonomă pot fi declanşate de orice stimul nociceptiv, iritant sau de intensitate mare, ce acţionează sub nivelul leziunii: infecţii ale tractului urinar, cistoscopie, dissinergie sfincter-detrusor, cateter vezical blocat, pungă urinară plină, program de cateterizare vezicală noncompliant, litiază renală sau vezicală, epididimită, compresie scrotală, distensie intestinală, impactarea materiilor fecale, constipaţie, fenomene ocluzive intestinale, litiază biliară, ulcer gastric, gastrită, proceduri invazive, hemoroizi, fisuri anale, stimularea digitală din cadrul programului de golire intestinală, gastrocolită, apendicită acută, abdomen acut (peritonită), traumatisme abdominale, menstruaţie, sarcină (în special travaliul şi naşterea), vaginită, act sexual, ejaculare, tromboză venoasă profundă, trombembolism pulmonar, escare de decubit, unghii încarnate, arsuri (solare, cauzate de agenţi termici), insolaţie, muşcături ale insectelor, contact cu obiecte tari sau ascuţite, variaţii ale temperaturii, îmbrăcăminte sau încălţăminte constrictivă, osificare heterotopică, fracturi scheletale, luxaţii, intervenţii chirurgicale, durere, infecţii, hipertiroidism, disecţie de aortă etc.

Criterii de diagnostic [1,7,11]. Criteriile de diagnostic ale disreflexiei autonome sunt creşterea presiunii arteriale cu > 20 mmHg, însoţită de cel puţin unul din următoarele: cefalee, flushing sau transpiraţii deasupra nivelului leziunii medulare, vasoconstricţie sub nivelul lezional sau disritmii, survenite la un pacient cu traumatism vertebromedular cronic deasupra nivelului T5-T6.

Clinic. Disreflexia autonomă se întâlneşte atât în leziunile complete, cât şi în cele incomplete [9].

Pacienţii prezintă hipertensiune arterială severă, cefalee şi tulburări vizuale secundare venodilataţiei cerebrale, paloare tegumentară infralezional şi piloerecţie, prin stimulare simpatică. Stimularea parasimpatică induce bradicardie reflexă, transpiraţii profuze şi vasodilataţie tegumentară supralezional [1].

Trebuie avut în vedere faptul că pacienţii cu traumatisme vertebromedulare au, în mod normal, hipotensiune arterială, şi o valoare de 90–110 mmHg a presiunii arteriale sistolice este considerată normală. Creşterea presiunii arteriale cu 20–40 mmHg este sugestivă pentru disreflexia autonomă. Hipertensiunea arterială este elementul de gravitate maximă din cadrul manifestărilor disreflexiei autonome, fiind cea mai importantă cauză de morbiditate şi mortalitate [12–14]. Presiunea arterială poate atinge valori extreme, de până la 300 mmHg, putând duce la hemoragie intracraniană, crize convulsive, sindrom confuzional, alterarea stării de conştienţă, comă şi deces [14–16].

Stimularea parasimpatică, ca răspuns la hipertensiunea arterială paroxistică, induce bradicardie reflexă. Descărcarea simpatică paroxistică poate determina fibrilaţie atrială, contracţii ventriculare premature, anomalii de conducere atrioventriculare, fibrilaţie ventriculară recurentă şi stop cardiac [17,18]. Hipertensiunea arterială şi tulburările de ritm cardiac pot genera crize anginoase sau infarct miocardic acut.

Hipertensiunea arterială şi venodilataţia cerebrală determină cefalee şi sindrom confuzional. Secundar hipertensiunii arteriale şi stimulării parasimpatice prin nervul oculomotor pacienţii pot prezenta obnubilări pasagere ale vederii, tulburări ale acuităţii vizuale sau scotoame în câmpul vizual. Stimularea parasimpatică, prin intermediul nervului oculomotor induce midriază.

Pacienţii prezintă transpiraţii profuze deasupra leziunii şi hiperemie tegumentară, secundar vasodilataţiei supralezionale, prin stimulare colinergică parasimpatică. Inferior de nivelul leziunii medulare survine vasoconstricţie, prin stimulare simpatică, cu paloare tegumentară, extremităţi reci şi piloerecţie.

Diagnosticul diferenţial se realizează cu hipertensiunea arterială esenţială, hipertensiunea malignă şi feocromocitomul.

Tratament. Disreflexia autonomă este o urgenţă medicală, ce impune tratament imediat [7]. Tratamentul constă în menţinerea unei poziţii elevate a trunchiului şi capului bolnavului, ce scade întoarcerea venoasă şi reduce presiunea arterială şi soluţionarea cauzei ce a declanşat acest fenomen. Nerezolvarea cauzei conduce la autoîntreţinerea fenomenelor de disreflexie prin persistenţa stimulilor viscerali.

Până la elucidarea cauzei disreflexiei se administrează un agent antihipertensiv cu acţiune rapidă, nifedipin sau nitroglicerină sublingual. Alte medicamente utilizate sunt: fenoxibenzamina, mecamilamina, diazoxidul, clonidina, hidralazina, fentolamina sau labetalolul.

Tratamentul analgetic constă în administrarea de paracetamol sau co-proxamol. Diazepamul are efect miorelaxant.

În cazul ineficienţei acestor măsuri se practică anestezie regională sau generală, care blochează răspunsul simpatic [19].

TULBURĂRILE CARDIOVASCULARE

Epidemiologie. Disfuncţiile cardiovasculare secundare traumatismelor vertebromedulare au importante consecinţe pe termen scurt şi lung, influenţând în mod hotărâtor prognosticul acestor pacienţi [20–22]. Profilaxia, tratamentul adecvat şi reducerea incidenţei patologiei cardiovasculare scad morbiditatea şi mortalitatea şi cresc calitatea vieţii acestor bolnavi.

Disfuncţiile cardiovasculare sunt cele mai comune cauze de deces la pacienţii cu traumatisme medulare aflaţi în faza cronică [21,23]. Cel mai frecvent decesul survine ca urmare a stopului cardiac, tahicardiei ventriculare, insuficienţei cardiace, fibrilaţiei atriale, aterosclerozei coronariene şi bolii coronariene ischemice, aterosclerozei cerebrale şi patologiei cerebrovasculare, disecţiei sau rupturii anevrismelor abdominale sau cardiomiopatiei [23].

Fiziopatologie. Tulburările cardiovasculare depind de perioada de timp scursă de la momentul traumatic.

A. *Disfuncţiile cardiovasculare din faza acută a traumatismelor vertebromedulare*

Imediat după traumatismul vertebromedular, în primele 3–4 minute, apare o reacţie de stimulare simpatică masivă, mediată prin intermediul receptorilor alfa-adrenergici, secundară eliberării de norepinefrină din glandele suprarenale și distrucției neuronilor vasoactivi cervicali și toracali înalți [24], și activitate parasimpatică reflexă. Pacienții prezintă hipertensiune arterială severă și bradicardie reflexă sau tahiaritmie. După această scurtă criză hipertensivă, activitatea simpatică scade brusc, secundar întreruperii tracturilor simpatice descendente și survine șocul spinal. În faza acută a traumatismului vertebromedular apar șocul spinal și șocul neurogen, entități ce au fost descrise anterior.

B. *Disfuncțiile cardiovasculare ce survin atât în faza acută, cât și în faza cronică a traumatismelor vertebromedulare.*

ARITMIILE

Aritmiile pot surveni precoce, în cursul fazei acute a traumatismelor vertebromedulare, sau tardiv, în cursul fazei cronice. Posibilitatea de a dezvolta aritmii este mai mare în cursul fazei acute și scade ulterior în timp. În primele săptămâni posttraumatic aritmiile au risc vital [13,25].

Aritmiile secundare traumatismelor vertebromedulare cuprind bradiaritmii (bradicardie, asistolă) și tahiaritmii (tahicardie sinusală, tahicardie paroxistică supraventriculară, flutter atrial, fibrilație atrială).

Cele mai frecvente disfuncții cardiace, ce pot surveni, atât precoce, cât și tardiv, sunt bradiaritmiile, generate reflex prin inervația parasimpatică vagală a cordului conservată [13,20].

În majoritatea cazurilor, bradicardia este un fenomen tranzitoriu, ce apare în cursul fazei acute a traumatismelor vertebromedulare [21,25–27]. Frecvența maximă de apariție a bradiaritmiilor atinge un maximum în ziua 4 de la evenimentul traumatic, este mai severă în primele 2–6 săptămâni posttraumatic, apoi incidența acesteia scade treptat [13,20]. Incidența și severitatea bradiaritmiilor se corelează cu topografia și severitatea leziunii medulare [13,22].

Stimularea traheală, precum aspirația traheală, intubația endotraheală sau laringoscopia, pot induce bradicardie sau asistolă, prin reflex vago-vagal, în special în prezența hipoxiei [26,27]. Aceste fenomene sunt întâlnite în special în cursul fazei acute, la pacienți cu leziuni complete cervicale înalte, și, de obicei, se soluționează în primele 2–6 săptămâni posttraumatic.

Tahiaritmiile, în special fibrilația atrială, pot fi întâlnite în cursul episoadelor de disreflexie autonomă la pacienții cu traumatisme vertebromedulare înalte și necesită tratament imediat pentru conversie în ritm sinusal.

Pacienții traumatizați vertebromedular mai pot dezvolta contracții atriale premature și blocuri de ramură [28].

HIPOTENSIUNEA ARTERIALĂ ORTOSTATICĂ

Hipotensiunea ortostatică afectează serios calitatea vieții acestor pacienți. Hipotensiunea ortostatică este frecventă după traumatismele vertebromedulare cervicale și toracale înalte, complete [21,22,25,29]. Incidența și severitatea hipotensiunii ortostatice se ameliorează în timp.

Hipotensiunea ortostatică reprezintă scăderea presiunii arteriale sistolice cu cel puțin 20 mmHg sau scăderea presiunii diastolice cu cel puțin 10 mmHg, la trecerea din clino în ortostatism, indiferent de prezența sau absența simptomatologiei [30]. Pacienții pot prezenta amețeli, cefalee, lipotimie, pierderea stării de conștiență, fatigabilitate, paloare, transpirații, grețuri sau pot fi complet asimptomatici.

Mecanismele fiziopatologice responsabile pentru apariția hipotensiunii arteriale ortostatice nu sunt pe deplin elucidate. Au fost incriminați mai mulți factori predispozanți în apariția hipotensiunii ortostatice la pacienții cu traumatismele vertebromedulare, precum: disfuncția sistemului nervos simpatic, nivelul plasmatic scăzut de catecolamine, activitatea sistemului renină-angiotensină-aldosteron, hiperresponsivitatea receptorilor alfa-adrenergici periferici, alterarea funcției baroreceptorilor, hiponatremia și volumul plasmatic redus, decondiționarea cardiovasculară, modificările morfologice ale neuronilor simpatici, plasticitatea circuitelor spinale și pierderea funcției de pompă a musculaturii scheletale [1,29].

TROMBOZA VENOASĂ PROFUNDĂ

Posttraumatism fluxul sanguin la nivelul membrelor inferioare scade cu 50–67%, secundar pierderii controlului sistemului nervos autonom și reducerii fluxului sanguin local [20]. Riscul maxim de a dezvolta tromboză venoasă profundă se constată în primele 7–10 zile de la traumatism şi în cursul fazelor iniţiale ale procesului de recuperare şi reabilitare. Acest risc scade după 8–12 săptămâni [20].

Factorii ce contribuie la apariţia trombozei venoase profunde sunt staza venoasă la nivelul membrelor inferioare secundară paraliziei musculaturii şi absenţei activităţii pompei musculare, venodilataţia şi hipercoagulabilitatea secundară scăderii activităţii fibrinolitice şi creşterea activităţii factorului VIII. Modificările survenite în controlul neurologic normal al vaselor sanguine determină stază şi sludge sanguin.

Prezenţa anumitor factori de risc cresc susceptibilitatea pacienţilor de a dezvolta tromboză venoasă profundă: antecedente de tromboză venoasă profundă sau trombembolism pulmonar, vene varicoase ale membrelor inferioare, stază sanguină la nivelul membrelor inferioare, vârstă înaintată, obezitate, imobilizare > 72 ore, intervenţii chirurgicale cu durată > 4 ore, politraumatism, fracturi ale pelvisului sau oaselor lungi, neoplazii, boli hematologice mieloproliferative, infecţii severe, tulburări respiratorii severe, deshidratare, hipovolemie, hipotensiune arterială, insuficienţă cardiacă congestivă, infuzie cu soluţii cristaloide (> de 5 l/24 h), sarcină sau prima lună postpartum, tratament cronic cu glucocorticoizi, contraceptive orale etc.

Semnele şi simptomele ce sugerează apariţia trombozei venoase profunde sunt tumefacţia membrului afectat, molet mărit de volum, venodilataţie, creşterea temperaturii locale, durere, sensibilitate la dorsiflexia plantei (semnul Hofmann) şi, rar, coloraţia albăstruie a membrului. Tromboza venoasă profundă poate evolua şi asimptomatic.

Tromboza venoasă profundă distală a membrelor inferioare se extinde proximal în 6–29% din cazuri. Trombii se pot mobiliza şi pot migra prin sistemul vascular către pulmoni, ducând la trombembolism pulmonar. Trombembolismul pulmonar este cea severă complicaţie a trombozei venoase profunde. Mortalitatea este ridicată, aproximativ o treime din cazurile de trombembolism pulmonar soldându-se deces. Debutul simptomatologiei este brutal, fără o cauză aparentă. Uneori poate fi legată de mobilizarea pacientului. Simptomatologia este nespecifică şi este reprezentată de: agitaţie, anxietate, dispnee cu tahipnee, durere toracică pleuritică, tuse uscată, tahicardie (> 100 bătăi/minut), spută hemoptoică, febră sau subfebrilitate, cianoză, etc.

C. *Disfuncţiile cardiovasculare din faza cronică a traumatismelor vertebromedulare*

Disreflexia autonomă

În faza cronică a traumatismelor vertebromedulare situate deasupra nivelului T6, măduva deaferentată subiacentă poate genera disreflexie autonomă, entitate ce a fost descrisă anterior [9,10].

Boala coronariană ischemică şi ateroscleroza sistemică

În faza cronică a traumatismelor vertebromedulare se modifică profilul lipidic, cu creşterea nivelelor colesterolului total şi a fracţiunii cu densitate mică (LDL-colesterol) şi scăderea nivelului fracţiunii cu densitate mare (HDL-colesterol), ceea ce presupune un risc semnificativ de a dezvolta ateroscleroză sistemică şi boală coronariană ischemică [20].

Boala coronariană ischemică este responsabilă pentru aproximativ 20% dintre decesele pacienţilor cu traumatisme vertebromedulare. Riscul de a dezvolta boală coronariană ischemică creşte odată cu creşterea speranţei de viaţă a acestei categorii de bolnavi.

Tratament. Tratamentul *şocului neurogen* a fost descris anterior.

Tratamentul bradiaritmiilor constă în tratament profilactic, curativ şi reabilitare cardiacă.

Prima opţiune terapeutică în bradicardie este administrarea de dopamină. Atropina şi pacer-ul subcutanat sunt rezervate cazurilor care nu răspund la administrarea de dopamină. În cazurile cu bradicardie extremă sau prelungită se utilizează pacer-ul transvenos sau permanent. Aminofilina şi metilxantinele se administrează în scop preventiv pentru bradiaritmiile episodice după traumatismele vertebromedulare [31].

Tratamentul hipotensiunii ortostatice. Măsurile igieno-dietetice reprezintă prima linie terapeutică. Pacienţii sunt sfătuiţi să evite factorii precipitanţi ai hipotensiunii ortostatice (diureticele, vasodilatatoarele, alcoolul, cafeina, stresul termic etc.). Trebuie menţinut un volum plasmatic adecvat printr-un aport crescut de sare şi lichide. La acestea se mai adaugă purtarea de bandajele şi/sau ciorapii elastici şi menţinerea unei poziţii elevate a capului la un unghi de 10–20°, pe parcursul nopţii.

Managementul farmacologic al hipotensiunii ortostatice presupune expansiunea volumului plasmatic cu fludrocortizon și vasoconstricție periferică cu agonist alfa-adrenergic, midodrină. Pentru pacienții refractari la tratament se utilizează desmopresin acetat și eritropoietină. Inhibitorii sintezei oxidului nitric sunt în studiu, iar rezultatele sunt promițătoare, ei normalizând presiunea arterială în decubit la pacienții tetraplegici [32].

Tratamentul trombozei venoase profunde. Profilaxia trombozei venoase profunde este obligatorie. Măsurile profilactice nonfarmacologice includ mobilizarea precoce, ciorapi compresivi elastici și fizioterapie. Tratamentul profilactic farmacologic constă în terapie anticoagulantă, cu heparină, heparină cu greutate moleculară mică sau anticoagulante orale.

Tratamentul curativ al trombozei venoase profunde este reprezentat de administrarea intravenoasă de heparină, timp de 7–10 zile, și după realizarea unei anticoagulări adecvate, terapie anticoagulantă orală timp de trei luni.

La pacienții aflați sub tratament anticoagulant la care survine un trombembolism sau la pacienții cu contraindicație de terapie anticoagulantă, se poate plasa un filtru pe vena cavă inferioară.

Tratamentul *disreflexiei autonome* a fost descris anterior.

Tratamentul bolii coronariene ischemice, aterosclerozei și a dislipidemiei. Profilaxia bolii coronariene ischemice se realizează prin evitarea factorilor de risc, precum hipertensiunea arterială, fumatul, obezitatea, lipsa activității fizice și controlul valorilor serice ale colesterolui și/sau lipidelor.

Fiziokinetoterapia reduce riscul apariției bolii coronariene ischemice. Exercițiile fizice normalizează profilul lipidic la pacienții paraplegici, însă au efect modest la pacienții tetraplegici.

Tratamentul dislipidemiei se realizează prin administrare de hipolipemiante și hipocolesterolemiante. Obiectivele tratamentului sunt nivelele LDL-colesterolului < 100 mg/dl și al colesterolui total < 200 mg/dl [20].

DISFUNCȚIILE GASTROINTESTINALE

Epidemiologie. Tulburările gastrointestinale secundare traumatismelor vertebromedulare, în special ale celor cu topografie înaltă, sunt complicații frecvente și de mare gravitate. Afectarea funcționalității tractului digestiv este principala cauză de scădere a calității vieții și una dintre cele mai importante cauze de morbiditate la acești bolnavi [15,33]. Rata mortalității prin complicații digestive se ridică la 5–10% [34].

Intestinul neurogen este extrem de frecvent, prevalența acestui fenomen la pacienții cu traumatisme vertebromedulare, aflați în faza cronică, fiind de 95% [34]. Patologia abdominală acută este întâlnită la 4,7–6,2% dintre bolnavi [35,36]. Mortalitatea pacienților cu traumatism vertebromedular și abdomen acut este de aproximativ 9,5% [37].

Fiziopatologie. Afectarea funcționalității tractului digestiv depinde de perioada de timp scursă de la momentul traumatic.

A. *Disfuncțiile gastrointestinale din faza acută a traumatismelor vertebromedulare*

Imediat posttraumatic survine șocul spinal, caracterizat prin deficit motor și senzitiv, paralizie flască și abolirea tuturor reflexelor sub nivelul leziunii, paralizia musculaturii intestinale și vezicale și dificultății ale termoreglării. Șocul spinal determină ileus paralitic, golire gastrică întârziată, megacolon neurogen, distensie abdominală și pierderea tonusului rectal cu retenție de materii fecale [19,38]. Pareza intestinală survine imediat posttraumatic după traumatismele vertebromedulare toracolombare și după circa 48 ore în cele cervicale [38]. În această etapă reflexul anal este abolit [19].

Ileusul duce la distensie abdominală cu agravarea tulburărilor respiratorii, creșterea riscul de aspirație [38], împiedicarea întoarcerii venoase și scăderea perfuziei medulare [39].

B. *Disfuncțiile gastrointestinale din faza cronică a traumatismelor vertebromedulare*

În faza cronică survine intestinul neurogen, care îmbracă aspecte diferite în funcție de topografia leziunii medulare [1,38,40].

a. Leziune a neuronului motor superior (leziune medulară deasupra mielomerului T12)

În leziuni medulare situate deasupra nivelului T12, leziuni de neuron motor superior, ileusul paralitic inițial este înlocuit de spasticitate intestinală [15]. Pacienții prezintă intestin spastic/hiperton/reflex/suprasacral, caracterizat prin: spasticitatea peretelui intestinal, dissinergia anorectală, hipertonia sfincterului anal extern, pierderea controlului voluntar al sfincterului anal extern și pierderea controlului voluntar al defecaţiei. Activitatea reflexă intestinală este conservată. Reflexele anocutanat şi bulbocavernos sunt prezente. Continenţa este păstrată, tonusul sfincterului anal extern fiind conservat. Pacienţii prezintă constipaţie şi retenţie de materii fecale, în special secundar hipertoniei sfinteriene [33].

b. Leziune a neuronului motor inferior (leziune medulară sub mielomerul L1)

Leziuni medulare situate sub nivelul L1, leziuni de neuron motor inferior, conduc la atonie intestinală permanentă [15]. Pacienţii prezintă un intestin paralitic/flasc/hipoton/areflex/infrasacral, caracterizat prin: pareza peretelui intestinal, hipotonia sau atonia sfincterului anal extern, absenţa reflexului de defecaţie, pierderea controlului voluntar al sfincterului anal extern şi pierderea controlului voluntar al defecaţiei. Reflexele anocutanat şi bulbocavernos sunt absente şi după remiterea şocului spinal [41].

Activitatea reflexă intestinală este abolită. Pacienţii prezintă retenţie de materii fecale şi incontinenţă prin atonia sfincterului anal extern şi deschiderea rectului, dată de reducerea unghiului anorectal secundară hipotoniei muşchiului ridicător anal [33].

Intestinul neurogen duce la multiple complicaţii precum: disreflexie autonomă, ocluzie intestinală mecanică, perforaţii intestinale, peritonită, tulburări circulatorii, infarct intestinal, ulceraţii gastrice, pancreatită, colecistită acută nelitiazică, litiază biliară, reflux gastroesofagian, hemoroizi, prolapas rectal, diverticuloză, abcese perirectale, cancer de colon, scăderea apetitului, constipaţie cronică, diaree etc. [1,33].

Tratament. Tratamentul este specific fiecărui tip de disfuncţie neurogenă intestinală.

Tratamentul intestinului spastic. Golirea conţinutului intestinal se face la aceeaşi oră, la interval de două zile. Cu aproximativ 8–12 ore anterior demarării procedurii de golire intestinală, se administrează laxative orale, cu scopul de a menţine un scaun format, dar de consistenţă scăzută. Se administrează intrarectal un supozitor sau se practică o clismă. Se practică stimulare anală timp de 15–20 secunde, la interval de 5–10 minute, în vederea stimulării peristalticii, până la golirea ampulei rectale. Principalul risc al stimulării anale este declanşarea unui episod de disreflexie autonomă, inconvenient ce poate fi prevenit prin administrarea locală a unui gel anestezic cu lidocaină 2% cu 5 minute înaintea începerii procedurii [41,42] sau prin administrarea orală de 10 mg nifedipin [42].

Tratamentul intestinului paralitic. În absenţa tonusului sfincterului anal extern, se poate realiza o pseudocontinenţă prin menţinerea unui scaun format, de consistenţă fermă, ce poate fi evacuat manual zilnic sau de două ori pe zi. Dieta acestor pacienţi trebuie să fie bogată în fibre. Se administrează un supozitor cu 20–30 minute anterior demarării procedurii. Pacientul efectuează manevra Valsalva şi ampula rectală este evacuată manual. De multe ori, supozitoarele sunt ineficiente, evacuarea manuală jucând rolul cel mai important [38,41].

Tratamentul chirurgical. La pacienţii cu traumatisme vertebromedulare cu leziune neurologică incompletă, la care inervaţia este parţial prezervată, se pot practica transpoziţii musculare cu muşchii adductor lung şi fesier mare.

Dissinergiile anorectale beneficiază de miotomie.

Se mai pot practica şi colostomie sau ileostomie. Stomele scad timpul de îngrijire, cresc confortul şi oferă independenţă pacienţilor şi elimină riscul de incontinenţă.

În cazul în care atonia sfincteriană nu permite efectuarea clismelor în manieră retrogradă, se practică apendicocecostomie, cu clismă anterogradă.

ABDOMENUL ACUT LA PACIENŢII CU TRAUMATISME VERTEBROMEDULARE

Pacienţii cu traumatisme vertebromedulare sunt o categorie aparte din cauza particularităţilor fiziopatologice induse de leziunea medulară. Diagnosticul pozitiv şi diferenţial al abdomenului acut reprezintă o reală problemă, atât imediat posttraumatic, când pacientul poate avea concomitent şi o patologie acută abdominală în cadrul politraumatismului iniţial, cât şi ulterior, când semnele clasice ale unei patologii abdominale acute sunt mascate de pierderea funcţiilor senzitivă, motorie şi reflexă ale peretelui şi viscerelor abdominale, sub nivelul leziunii medulare [1]. Deficitul motor şi alterarea activităţii reflexe spinale interferă cu rezultatele examenului clinic local. Semnele clasice specifice abdomenului acut lipsesc sau sunt mascate de prezenţa paraliziei sau spasticităţii musculaturii parietale. Gradul de percepţie dureroasă este variabil şi depinde de severitatea şi topografia afectării mielice.

Etiologie. Principalele cauze de abdomen acut la pacienţii cu traumatisme vertebromedulare sunt: hemoragiile digestive, ocluzia intestinală, perforaţiile viscerale, patologia viscerală inflamatorie (apendicită, colecistită, pancreatită etc.), traumatismele abdominale, peritonita, abcesele intraabdominale (hepatice, pancreatice, subfrenice, ischiorectale etc.), patologia urogenitală (sarcină ectopică ruptă), anevrismul disecant, infarctul enteromezenteric (tromboză venoasă, infarct arterial tromboembolic).

Clinic. Tabloul clinic diferă în funcţie de timpul scurs de la traumatism, topografia şi severitatea leziunii medulare [43]. Pacienţii cu leziuni cervicale şi toracale înalte au risc mai mare de a dezvolta abdomen acut şi totodată au probabilitatea cea mai mare de a dezvolta un tablou clinic atipic [44].

Pacienţii pot fi complet asimptomatici sau pot prezenta un tablou clinic paucisimptomatic sau atipic, prin afectarea funcţiilor senzitivomotorie, autonomă şi reflexă sub nivelul leziunii medulare. Examenul clinic abdominal poate fi neconcludent. Semnele clinice clasice ale abdomenului acut, sugestive pentru sindromul de iritaţie peritoneală au mai puţină valoare diagnostică la pacienţi cu traumatisme vertebromedulare [1,45].

În aceste condiţii, la acest grup de pacienţi, semne importante ce sugerează posibilitatea existenţei unei patologii abdominale acute sunt: disreflexia autonomă, creşterea gradului de spasticitate al membrelor inferioare, durerea referită în umăr, dureri abdominale difuze, distensia abdominală, durere abdominală însoţită de greţuri şi vărsături, febră, anorexie, diaree, spasm vezical, creşterea frecvenţei cardiace şi stare generală alterată.

Examenul clinic general este complet nespecific, pacienţii prezentând pirexie, creşterea frecvenţei cardiace, hiper sau hipotensiune arterială, transpiraţii profuze şi stare generală alterată. Creşterea alurii ventriculare este un semn constant al existenţei unei patologii abdominale acute [46]. Examenul local abdominal poate decela contractura musculaturii parietale, care poate fi cauzată, cel mai probabil, de spasticitatea infralezională, care se accentuează în abdomenul acut, concordant cu creşterea spasticităţii la membrele inferioare. Absenţa zgomotelor hidroaerice abdominale şi distensia abdominală instalată brusc şi cu caracter progresiv sugerează o patologie abdominală acută. Pacienţii cu traumatisme vertebromedulare incomplete au şi un grad de percepţie dureroasă [1].

În perioada de şoc spinal activitatea reflexă sub nivelul leziunii este complet abolită, iar semnele clasice de iritaţie peritoneală lipsesc întotdeauna.

După remisia şocului spinal activitatea reflexă reapare. Patologia viscerală abdominală acută induce răspuns autonom, iar la pacienţii cu leziuni mielice superioare nivelului T1-T6 apare disreflexie autonomă [9,10].

Paraclinic. Examenele de laborator şi investigaţiile paraclinice sunt extrem de utile, contribuind în mai mult de jumătate din cazuri la stabilirea diagnosticului de abdomen acut.

Hemograma evidenţiază leucocitoză, uneori cu deviere la stânga a formulei leucocitare. Valorile serice ale bilirubinei, enzimelor pancreatice şi electroliţilor pot fi modificate. De asemenea, mai pot fi întâlnite şi tulburări de coagulare.

Radiografiile standard exclud o patologie pulmonară cu manifestări abdominale sau evidenţiază pneumoperitoneul. Ecografia abdominală este investigaţia de elecţie pentru diagnosticul colecistitei, calculilor renali, dilataţiei pielocaliceale, sarcinii ectopice şi patologiei anexiale. CT-ul abdominal stabileşte diagnosticul în majoritatea cazurilor. Endoscopia digestivă este utilă pentru identificarea leziunilor ulcerative şi sângerărilor digestive.

Tratament. Tehnic vorbind, intervenţia chirurgicală nu se deosebeşte de cea efectuată la pacienţii fără afectare medulară, însă necesită grijă sporită pentru minimalizarea morbidităţii şi mortalităţii postoperatorii.

ULCERUL DE STRES
ŞI HEMORAGIA DIGESTIVĂ

Cea mai frecventă complicaţie întâlnită în perioada acută a traumatismelor vertebromedulare este hemoragia digestivă superioară secundară ulcerului de stres [45,47]. Hemoragiile digestive sunt întâlnite la 5,5% dintre pacienţii cu traumatisme vertebromedulare în faza acută [48]. Tot în faza acută, pacienţii pot dezvolta leziuni ulcerative gastrointestinale perforante sau penetrante, nedureroase cu peritonită secundară [45,47].

Mecanismele fiziopatologice ale leziunilor ulcerative de stres. Leziunile ulcerative de stres sunt consecinţa hipokineziei microcirculaţiei splanhnice secundară pierderii controlului sistemului nervos autonom simpatic asupra vaselor periferice. Consecinţa hipokineziei microcirculatorii este hipoxia, cu suferinţă celulară subsecventă.

HEMORAGIA DIGESTIVĂ

Hemoragia digestivă este o complicație redutabilă a ulcerului de stres. Riscul de apariție a hemoragiei digestive a scăzut în ultima perioadă la 1,5–14%, prin aplicarea măsurilor de profilaxie [49,50].

Etiologie. Sursa sângerărilor digestive este în majoritatea cazurilor ulcerul gastric de stres sau, mai rar, duodenal. Alte cauze de sângerare sunt reprezentate de gastrită, carcinom gastric sau sindrom Mallory-Weiss.

Diagnosticul pozitiv al hemoragiilor digestive se bazează, în principiu, pe semnele clinice ale pierderii acute de sânge și exteriorizarea hemoragiei prin obiectivarea melenei, hematemezei sau hematocheziei. Gravitatea hemoragiei digestive se realizează prin aprecierea amplorii și ratei de sângerare.

Paraclinic. Investigațiile de laborator evidențiază scăderea hematocritului și apariția tulburărilor de coagulare. Endoscopia digestivă superioară este cea mai utilă investigație, putând stabili cu certitudine diagnosticul, prin vizualizarea directă a sursei de sângerare. Uneori endoscopic pot fi realizate și proceduri terapeutice.

Tratament. *Profilaxia* ulcerului de stres intră în tratamentul standard al politraumatismelor.

Tratamentul medicamentos realizează neutralizarea hiperacidității gastrice, inhibarea secreției clorhidropeptice, protecția epiteliului mucos și stimularea refacerii acestuia și eradicarea infecției cu *Helicobacter pylori*.

Indicațiile *tratamentului chirurgical* sunt reprezentate de hemoragiile mici sau moderate care nu se opresc în maximum 24 de ore de terapie conservatoare corect aplicată, cazurile în care sângerarea mică se transformă într-o sângerare masivă sau sângerarea este mare de la debut, resângerarea, în cazul asocierii a doi sau mai mulți factori de risc, instalarea unei insuficiențe respiratorii indiferent de cantitatea de sânge pierdut și vizualizarea prin fibroscopie a unor ulcerații profunde, care sângerează în jet [51]. Se practică vagotomie tronculară, asociată cu rezecția gastrică. Gastrectomia totală este motivată, de la început, de gastropatia difuză hemoragică, dar îndeosebi în caz de resângerare după alte intervenții ce nu au reușit hemostaza [52]. Sutura izolată a ulcerațiilor sângerânde nu este agreată, oferind șanse de vindecare numai la unul din doi bolnavi [53].

OCLUZIA INTESTINALĂ

Ocluzia intestinală dinamică este o complicație cvasipermanentă la această categorie de bolnavi. Mecanismul patogenic principal este traumatismul vertebromedular, care generează „ocluzia neuromusculară”, ulterior intervenind și alți factori și închizând un cerc vicios autoagravant [1].

Instalarea ileusului dinamic se corelează cu topografia leziunii și gradul de afectare mielică. Cele mai multe cazuri de ileus dinamic sunt întâlnite la pacienți cu leziuni cervicale și toracale înalte și traumatisme grave, ASIA A și B [1].

Sechestrarea gazoasă și lichidiană intraluminală induce tulburări hidroelectrolitice, crește presiunea intraabdominală, având implicații vasculare, inclusiv asupra circulației spinale și creează terenul favorizant al modificărilor patogenice cu punct de plecare digestiv. Distensia intestinală poate duce la perforații diastatice, cu peritonită stercorală.

De aceea, la acești pacienți măsurile de profilaxie a parezei digestive trebuie demarate precoce, în scopul prevenirii sau diminuării severității acesteia, mai ales că soluțiile chirurgicale, sunt foarte dificil de ales, în condițiile unui intestin global destins, fără obstrucție intestinală mecanică [1].

Clinic. Simptomatologia depinde de faza evolutivă a traumatismului vertebromedular și de topografia leziunii mielice. Având în vedere tulburările de sensibilitate, tulburările sfincteriene și starea generală gravă a acestor pacienți, culegerea informațiilor privitoare la starea abdominală poate fi extrem de dificilă.

Caracteristic pentru ocluzia intestinală este întreruperea tranzitului pentru gaze și materii fecale. Durerea abdominală apare tardiv, este de mică amploare, având mai degrabă caracterul unui disconfort abdominal, cu senzație de „plenitudine abdominală”. Vărsăturile nu sunt prezente în toate cazurile, mai ales că, după întreruperea tranzitului intestinal și apariția meteorismului abdominal, acești pacienți sunt supuși aspirației digestive continue. Având în vedere faptul că pareza digestivă interesează intestinul în totalitate, meteorismul abdominal este simetric, iar palparea abdominală conferă o senzație de rezistență elastică, cu absența fenomenelor de iritație peritoneală. Percuția abdominală evidențiază timpanism abdominal generalizat. Ondulațiile peristaltice intestinale lipsesc, iar la auscultație nu se percep zgomote hidroaerice [1].

La acestea se mai adaugă o serie de semne şi simptome consecinţă redistribuirii fluido-ionică intersectoriale, precum: deshidratarea globală hipotonă, reducerea drastică a diurezei ca urmare a hipoperfuziei renale, şi mai apoi, a supraadăugării factorului septic, accentuarea hipotensiunii arteriale în condiţiile reducerii volemiei, dezechilibrele rheologice ale microcirculaţiei parietale intestinale, dishomeostazie globală, şoc ocluziv disvolemic şi septic [1].

Paraclinic. Examenele de laborator evidenţiază dezechilibre electrolitice, acidobazice, hemoconcentraţie, retenţie azotată şi leucocitoză.

Radiografia abdominală în ortostatism certifică distensia anselor intestinale.

Tratament. Prima măsură terapeutică este reprezentată de instituirea aspiraţiei digestive continue. Concomitent se realizează reechilibrarea hidroelectrolitică şi acidobazică. Monitorizarea pierderilor digestive prin vărsătură, volumul aspiratului digestiv, diureza, evoluţia distensiei abdominale, reluarea peristalticii intestinale, recăpătarea toleranţei digestive şi parametrii biologici urmăriţi în dinamică (valoarea retenţiei azotate, nivelul seric al electroliţilor: Na^+, K^+, Cl^-, parametrii hematologici) sunt elementele care orientează reechilibrarea acestor pacienţi. Hidratarea intravenoasă se face, într-o primă etapă, cu soluţii cristaloide. După o hidratare corespunzătoare se pot administra şi substanţe coloide. În cazuri extrem de grave, se practică administrarea concomitentă de cristaloizi, coloizi şi plasmaexpanderi.

Cazurile ce nu răspund la terapia conservatoare şi necesită tratament chirurgical implică o serie de discuţii în legătură cu alegerea momentului operator optim. Intervenţia chirurgicală vertebromedulară de stabilizare a coloanei şi intervenţia abdominală nu pot fi, în general, efectuate concomitent din motive tehnice, legate de poziţionarea bolnavului, dar mai ales datorită timpilor septici ai intervenţiei abdominale [1]. De principiu, prima intervenţie ar trebui să fie cea de stabilizare a coloanei vertebrale, însă dacă ileusul dinamic se instalează precoce sau capătă o alură trenantă, ce nu răspunde la tratamentul conservator se poate opta pentru efectuarea intervenţiei abdominale înaintea celei neurochirurgicale.

DISFUNCŢIILE TRACTULUI URINAR INFERIOR

Vezica neurogenă este una dintre cele mai importante cauze de morbiditate la traumatizaţii vertebromedular şi o cauză importantă de scădere a calităţii vieţii [15,33,54]. Disfuncţiile tractului urinar inferior sunt dependente de timpul scurs de la traumatism.

DISFUNCŢIILE TRACTULUI URINAR INFERIOR DIN FAZA ACUTĂ

În cadrul şocului spinal survenit imediat posttraumatic, apare areflexia detrusorului cu retenţie de urină. Sfincterele uretrale intern şi extern au activitate normală. Pe parcursul acestei perioade se impune drenajul urinar, intermitent sau permanent.

DISFUNCŢIILE TRACTULUI URINAR INFERIOR DIN FAZA CRONICĂ A TRAUMATISMELOR VERTEBROMEDULARE

Remisia fazei acute este marcată de reapariţia reflexelor spinale şi instalarea spasticităţii infralezional [5]. Afectarea tractului urinar îmbracă diferite aspecte în funcţie de topografia leziunii medulare [1].

a. *Leziuni medulare suprasacrate* [1]. În leziunile medulare suprasacrate apare hiperreflexia detrusorului, dissinergia sfincterului striat şi a celui neted şi abolirea percepţiei de plenitudine vezicală. Apare retenţie urinară, secundară dissinergiei sfincter-detrusor, presiune intravezicală crescută, chiar la volume mici de urină, complianţă vezicală scăzută, reflux vezicoureteral şi ureterohidronefroză.

b. *Leziuni sacrate* [1]. Traumatismele sacrate afectează nucleii parasimpatici sacraţi, determinând tulburări ale senzaţiei de distensie vezicală şi abolirea activităţii detrusorului. Se constată absenţa relaxării sfincterului neted şi pierderea controlului voluntar a activităţii sfincterului striat. Bolnavii cu leziuni sacrate extinse au vezică urinară cu capacitate mare, cu presiune intravezicală scăzută, dar au incontinenţă prin supraplin, când presiunea intravezicală o depăşeşte pe cea uretrală. Pacienţii pot pierde în timp complianţa vezicală, datorită modificărilor detrusorului determinate de hiperdistensia cronică sau prin reinervarea simpatică, consecința regenerării sinaptice și reorganizării circuitelor spinale [16]. În timp, se poate constata transformarea vezicii atone într-una hipertonă [55].

Paraclinic. Sumarul de urină și urocultura, nivelul seric al ureei și creatininei sunt utile pentru evaluarea funcției renale. Ecografia abdominală evaluează aspectul vezicii și al rinichilor. Procedurile diagnostice: cistograma, cistograma micțională, reziduul postmicțional, fluxul urinar, electromiografia, cistoscopia și tehnicile videourodinamice tranșează diagnosticul.

Complicații [1]. Disfuncțiile tractului urinar inferior sunt responsabile pentru declanșarea a 85% din episoadele de disreflexie autonomă la pacienții cu leziuni medulare deasupra mielomerului T6 [9]. Contactul prelungit, secundar incontinenței, al urinei cu pielea determină dermatite, macerații, ulcerații, infecții tegumentare și împiedică vindecarea escarelor de decubit. Reziduul vezical, manevrele de cateterizare vezicală și cateterizarea permanentă cronică pot duce la infecții ale tractului urinar, cu urosepsis și deces. Retenția cronică de urină și reziduul vezical favorizează apariția litiazei vezicale. Retenția de urină și presiunea intravezicală crescută determină reflux vezicoureteral, ureterohidronefroză, nefrolitiază și insuficiență renală cronică sau acută. Manevrele de cateterizare și cateterizarea cronică pot determina eroziuni, leziuni și fistule ale uretrei, uretrite, periuretrite, abcese prostatice, pielonefrită ascendentă. Cateterul intravezical determină spasm al vezicii prin iritația trigonului vezical. Cateterul suprapubian poate duce la infecții cutanate, hematoame și leziuni intestinale.

Tratament. Tratamentul vezicii neurogene în *faza acută,* de șoc spinal, este cateterizarea vezicală.

În *faza cronică*, tratamentul constă în proceduri terapeutice ce facilitează golirea vezicii și proceduri terapeutice ce facilitează stocarea urinei.

Tratamente ce facilitează golirea vezicii. Dissinergia sfincter-detrusor împiedică golirea vezicii, în ciuda presiunii intravezicale crescute.

a. *Cateterizarea intermitentă sterilă* este cea mai comună și sigură metodă de tratament. Se practică cateterizarea vezicii urinare cu cateter steril, de 4–6 ori pe zi, la un interval de 3–6 ore și seara înainte de culcare.

b. *Cateterizarea permanentă* se poate realiza in manieră clasică (transuretrală) sau cu cateter suprapubian.

c. *Diversia urinară* constă în realizarea unei stome continentă sau incontinentă, ce facilitează cateterizarea. Se preferă urostoma ombilicală, datorită efectului cosmetic și cateterizării facile.

d. *Micțiunea programată* reprezintă golirea vezicii conform unui orar zilnic.

e. *Golirea vezicală manuală* se realizează prin exercitarea de presiune pe peretele abdominal inferior.

f. *Sfincterotomia externă* se practică la pacienții cu dissnergie sfincter-detrusor și constă în rezecția transuretrală a sfincterului extern pentru a facilita golirea vezicii urinare.

g. *Stenturile uretrale.*

h. *Neuroliza pudentală* cu fenol.

i. *Reinervarea vezicii urinare* constă în transpoziția nervilor intercostali XI și XII în canalul spinal și anastomoza acestora cu rădăcinile S2-S3.

j. *Neuromodularea* utilizează electrozi extradurali atașați rădăcinilor anterioare sacrate S2-S4. Stimularea electrică este transmisă la vezica urinară prin intermediul nervilor sacrați și determină contracția detrusorului și golirea acesteia.

Tratamente ce facilitează stocarea urinei. Tehnicile menite să crească complianța și capacitatea vezicii au scopul de a preveni incontinența.

a. *Tratamentul medicamentos*

b. Anticolinergicele, antispasticele și antidepresivele triciclice se administrează în cazul pacienților cu hiperreflexia detrusorului, având efect relaxant pe musculatura vezicală. Sfincterul uretral intern conține receptori alfa-adrenergici. Activarea acestor receptori duce la contracția sfincterului intern și crește rezistența uretrală. Blocanți alfa-adrenergici (tamsulosin, terazosin) blochează acest mecanism [56–58]. Estrogenii au efect de *up-regulation* pe receptorii alfa-adrenergici și ameliorează contractilitatea musculaturii pelvine mediată alfa-adrenergic.

c. *Augmentarea vezicii urinare – ileocistoplastie* [59]

d. Prin această tehnică se crește capacitatea vezicii urinare, utilizând o ansă intestinală, cu pedicul vascular, care se deschide antimezenteric și se sutureză în surjet la vezica deschisă transversal, în plan coronal. Acestei tehnici i se asociază diferite proceduri antireflux.

e. *Diversia urinară completă* constă în realizarea unei neovezici din ileon şi stomă suprapubiană [60].

f. *Injectarea de toxină botulinică A (Botox®)* în detrusor realizează un bloc neuromuscular presinaptic. Injectarea de toxină botulinică A poate fi făcută şi intrasfincterian, fiind o alternativă pentru pacienţii refractari la tratamentul anticolinergic.

g. *Rizotomia sacrată posterioară.*

h. *Miomectomia detrusorului.*

i. *Sfinctere artificiale, proteze peniene.*

j. *Stimularea electrică funcţională* reprezintă o formă de biofeedback, utilizată pentru reabilitarea musculaturii pelvine. Este dependentă de prezervarea arcului reflex sacrat al micţiunii.

k. *Exerciţii pentru musculatura pelvină.*

l. *Dietă* adecvată, cu evitarea consumului de condimente, citrice şi cafeinice.

DISFUNCŢIILE SEXUALE

Disfuncţiile sexuale secundare traumatismelor vertebromedulare afectează semnificativ calitatea vieţii. La aceşti pacienţi erecţia poate fi parţială sau absentă, calitatea orgasmului poate fi alterată sau poate lipsi şi fertilitatea este scăzută [1,61,62].

Epidemiologie. Tulburările sexuale secundare traumatismelor vertebromedulare sunt frecvente, aproximativ 80% dintre bărbaţii având tulburări de erecţie, manifestate în principal prin incapacitatea de a menţine erecţia. Tulburările de ejaculare sunt principala cauză de infertilitate la bărbaţii cu traumatisme vertebromedulare, 90% dintre aceştia prezintă anejaculare sau ejaculare retrogradă.

Clinic. Pacienţii cu leziuni medulare înalte, pierd erecţia psihogenă, însă păstrează erecţia reflexă segmentară de la nivel S2-S4. Erecţia reflexă, însă este insuficientă pentru întreţinerea unui act sexual. Pacienţii cu traumatisme vertebromedulare joase, cu leziuni neurologice situate sub lanţul simpatic toracolombar, prezintă erecţie psihogenă, însă o pierd pe cea reflexă.

În plus, se constată şi afectarea producţiei, maturării, stocării şi transportului spermei, prin afectarea mecanismelor neurogene şi neuroendocrine ce intervin în aceste procese. Pacienţii au o cantitate scăzută şi o calitate precară a spermei. Apare declinul spermatogenezei şi scăderea motilităţii spermatozoizilor în câteva săptămâni după evenimentul traumatic.

Priapismul apare ca rezultat al hipotoniei simpatice secundare traumatismului şi al hipertoniei parasimpatice relative.

Disreflexia autonomă survenită la pacienţii cu traumatisme vertebromedulare situate deasupra nivelului T6, apare frecvent cu cursul ejaculării la bărbaţii şi la femei în cursul sarcinii sau travaliului.

Tratament. *Tratamentul tulburărilor erectile*

Tratamentul de primă linie pentru disfuncţiile erectile este reprezentat de administrarea orală de inhibitori de fosfodiesterază, precum sildenafil, tadalafil şi vardenafil, administrate cu 20–60 minute înaintea actului sexual.

Alte soluţii terapeutice pentru tratamentul tulburărilor erectile sunt reprezentate de injectare intracavernoasă, aplicaţia externă locală sau aplicaţia intrauretrală prin cateter a prostaglandinei E_1 [63], injectarea în sinusoidele peniene de inhibitori alfa-adrenergici şi administrarea de venoconstrictoare.

La aceste soluţii medicamentoase se mai adaugă sistemele mecanice de menţinere a erecţiei, reprezentate de pompe vacuum sau inele constrictoare.

Ultima opţiune terapeutică în tratamentul disfuncţiilor erectile este reprezentată de proteza peniană definitivă, rigidă, semirigidă sau gonflabilă.

Tratamentul tulburărilor de ejaculare

Managementul terapeutic al tulburărilor de ejaculare este reprezentat de ejacularea asistată.

Vibrostimularea peniană (vibroejacularea) este prima opţiune terapeutică la pacienţii cu tulburări de ejaculare secundare traumatismelor vertebromedulare, iar în cazul eşecului acestei metode se practică electroejacularea, ce constă introducerea unei sonde intrarectal şi stimularea electrică ritmică a fibrelor eferente simpatice. Vibroejacularea sau electroejacularea sunt utile pentru colectarea spermei de la pacienţii traumatizaţi vertebromedular, deoarece în primele 6–12 zile posttraumatic calitatea spermei nu este afectată. Midodrina se utilizează ca adjuvant al tehnicilor de ejaculare asistată.

Tratamentul tulburărilor de fertilitate

Tehnicile de colectare a spermei prin ejaculare asistată, tratamentele pentru fertilitate, tehnicile de reproducere asistată şi fertilizare in vitro permit procrearea. Se recomandă recoltarea spermei în cursul fazei acute a traumatismului vertebromedular, când sperma este normală şi crioprezervarea acesteia [64,65].

Tulburările sexuale la femei

La pacientele cu traumatisme vertebromedulare toracale înalte nu se constată vasocongestie vaginală ca răspuns la stimularea psihogenă, însă aceasta apare după stimularea locală. Majoritatea pacientelor prezintă un grad variabil de lubrifiere vaginală. Pacientele conservă capacitatea de a atinge orgasmul, indiferent de severitatea traumatismului vertebromedular [66].

Imediat posttraumatic, femeile prezintă amenoree, pe o perioadă de 6 luni – 1 an. După reluarea ciclului menstrual, fertilitatea este normală. În cazul persistenței amenoreei fertilitatea este sever afectată.

Pacientele cu traumatisme vertebromedulare nu au contraindicație pentru sarcină, însă sarcina este considerată cu risc. Peste jumătate din gravide prezintă disreflexie autonomă. Din cauza deficitului viscerosenzitiv pacienta nu poate conştientiza debutul travaliului.

BIBLIOGRAFIE

1. Grigorean VT. Patologia secundară traumatismelor vertebromedulare. Bucureşti: Ed. Universitară Carol Davila, 2009.
2. Maurin O, de Regloix S, Caballe D, Arvis AM, Perrochon JC, Tourtier JP. Traumatic neurogenic shock. Ann Fr Anesth Reanim 32, 361–363. 2013.
3. Mallek JT, Inaba K, Branco BC, Ives C, Lam L, Talving P, David JS, Demetraides D. The incidence of neurogenic shock after spinal cord injury in patients admitted to a high-volume level I trauma center. Am Surg 78, 623–626. 2012.
4. Summers RL, Baker SD, Sterling SA, Porter JM, Jones AE. Characterization of the spectrum of hemodynamic profiles in trauma patients with acute neurogenic shock. J Crit Care 28, 531 e1–5. 2013.
5. Dawodu ST, Klein MJ, Talavera F, Salcido R, Allen KL, Campagnolo DI. Excerpt from spinal cord injury: definition, epidemiology, pathophysiology. eMedicine. 2005.
6. Schreiber D, Talavera F, Scaletta T, Halamka JD, Pollack CV. Spinal cord injuries. eMedicine eMedicine Specialties/ Emergency Medicine/Neurology. 2006.
7. Furlan JC. Autonomic dysreflexia: A clinical emergency. J Trauma Acute Care Surg 75, 496–500. 2013.
8. Liu N, Fougere R, Zhou MW, Nigro MK, Krassioukov AV. Autonomic dysreflexia severity during urodynamics and cystoscopy in individuals with spinal cord injury. Spinal Cord 51, 863–867. 2013.
9. Bycroft J, Shergill IS, Choong EAL, Arya N, Shah PJR. Autonomic dysreflexia: a medical emergency. Postgrad Med J 81, 232–235. 2005.
10. Campagnolo DI, Klein MJ, Talavera F, Kolaski K, Allen KL, Meier III RH. Autonomic dysreflexia in spinal cord injury. eMedicine. 2005.
11. Bauman CA, Milligan JD, Lee FJ, Riva JJ. Autonomic dysreflexia in spinal cord injury patients: an overview. J Can Chiropr Assoc 56, 247–250. 2012.
12. Phillips AA, Ainslie PN, Krassioukov AV, Warburton DE. Regulation of cerebral blood flow after spinal cord injury. J Neurotrauma 30, 1551–1563. 2013.
13. Krassioukov AV, Karlsson AK, Wecht JM, Wuermser LA, Mathias CJ, Marino RJ. Assessment of autonomic dysfunction following spinal cord injury: rationale for additions to international standards for neurological assessment. JRRD 44, 103–112. 2007.
14. Sumiya T. Hypertensive intracerebral hemorrhage due to autonomic dysreflexia in a young man with cervical cord injury. J UOEH 35, 159–162. 2013.
15. Gondin FAA, Thomas FP, Berman S, Talavera F, Kirshner H, Benbadis SR, Lorenzo N. Spinal cord trauma and related diseases. eMedicine. 2005.
16. Whale GR, Young GPH, Raz S. Urological problems associated with central nervous system disease. In: Youmans JR, Becker DP, Dunsker SB, Friedman WA, Hoffman HJ, Smith RR, Wilson CB (eds.), Neurological surgery, vol. 1, 4th ed. WB Saunders Company; 1995.
17. Colachis SC 3rd, Clinchot DM. Autonomic hyperreflexia associated with recurrent cardiac arrest: case report. Spinal Cord 35, 256–257. 1997.
18. Consortium for Spinal Cord Medicine. Acute management of autonomic dysreflexia: adults with spinal cord injury presenting to health-care facilities. Consortium for spinal cord. J Spinal Cord Med 20, 284–308. 1997.
19. Grover VK, Tewari MK, Gupta SK, Kumar KV. Anaesthetic and intensive care aspects of spinal injury. Neurol India 49, 11–18. 2001.
20. McKinley W, Garstang SV, Wieting JM, Talavera F, Foye PM, Allen KL, Campagnolo DI. Cardiovascular concerns in spinal cord injury. eMedicine eMedicine Specialties/Physical Medicine and Rehabilitation/Spinal Cord Injury. 2006.
21. Weaver LC, Fleming JC, Mathias CJ, Krassioukov AV. Disordered cardiovascular control after spinal cord injury. Handb Clin Neurol 109, 213–233. 2012.
22. West CR, Mills P, Krassioukov AV. Influence of the neurological level of spinal cord injury on cardiovascular outcomes in humans: a meta-analysis. Spinal Cord 50, 484–492. 2012.
23. Garshick E, Kelley A, Cohen SA, Garrison A, Tun CG, Gagnon D, Brown R. A prospective assessment of mortality in chronic spinal cord injury. Spinal Cord 43, 408–416. 2005.
24. Gondim FA, Lopes AC Jr, Oliveira GR, Rodrigues CL, Leal PR, Santos AA, Rola FH. Cardiovascular control after spinal cord injury. Curr Vasc Pharmacol 2, 71–79. 2004.
25. Zhu C, Galea M, Livote E, Signor D, Wecht JM. A retrospective chart review of heart rate and blood pressure abnormalities in veterans with spinal cord injury. J Spinal Cord Med 36, 463–475. 2013.
26. Mathias CJ. Bradycardia and cardiac arrest during tracheal suction – mechanisms in tetraplegic patients. Eur J Intensive Care Med 2, 147–156. 1976.

27. Frankel HL, Mathias CJ, Spalding JM. Mechanisms of reflex cardiac arrest in tetraplegic patients. Lancet 2, 1183–1185. 1975.
28. Prakash M, Raxwal V, Froelicher VF, Kalisetti D, Vieira A, O'Mara G, Marcus R, Myers J, Kiratli J, Perkash I. Electrocardiographic findings in patients with chronic spinal cord injury. Am J Phys Med Rehabil 81, 601–608. 2002.
29. Claydon VE, Steeves JD, Krassioukov AV. Orthostatic hypertension following spinal cord injury: understanding clinical pathophysiology. Spinal Cord 44, 341–351. 2006.
30. The Consensus Committee of the American Autonomic Society and the American Academy of Neurology. Consensus statement on the definition of orthostatic hypotension, pure autonomic failure, and mutiple system atrophy . Neurology 46, 1470. 1996.
31. Whitmann CB, Schroeder WS, Ploch PJ, Raghavendran K. Efficacy of aminophylline for treatment of recurrent symptomatic bradycardia after spinal cord injury. Pharmacother 28, 131–135. 2008.
32. Wecht JM, Weir JP, Krothe AH, Spungen AM, Bauman WA. Normalization of supine blood pressure after nitric oxide synthase inhibition in persons with tetraplegia. J Spinal Cord Med 30, 5–9. 2007.
33. Benevento BT, Sipski ML. Neurogenic bladder, neurogenic bowel, and sexual dysfunction people with spinal cord injury. Phys Ther 82, 601-612. 2002.
34. Luther S, Nelson A, Bosshart H, Burns S, Goetz L, erhart K, Simmons B. A survey of veterans with spinal cord injury (SCI) concerning outcomes related to neurogenic bowel. HSR&D http://www.hsrd.research.va.gov/about/national_meeting/2002/1130.htm. 2006.
35. Berlly MH, Wilmot CB. Acute abdominal emergencies during the first four weeks after spinal cord injury. Arch Phys Med Rehab 65, 687–690. 1984.
36. Albert TJ, Levine MJ, Balderston RA. Gastrointestinal complications in spinal cord injury. Spine 16, S522–S525. 1991.
37. Miller BJ, Geraghty TJ, Wong CH, Hall DF, Cohen JR. Outcome of the acute abdomen in patients with previous spinal cord injury. ANZ J Surg 71, 407–411. 2001.
38. Greenough CG, Edmond P. The initial care and transfer of patients with spinal cord injuries. British Orthopaedics Association. 2006.
39. Cohen A. The acute management of spinal injuries. Medical Online Spinal Injuries. 1997.
40. Grigorean VT, Iacobini M, Duțescu S, Catană M, Sandu AM. Disfuncțiile gastrointestinale secundare traumatismelor vertebromedulare. Med Modernă 14, 592–598. 2007.
41. Stolzenhein G. Management of the neuropathic bowel for adults with spinal cord injuries. 2005.
42. South Glasgow University Hospitals NHS Trust. Management of the neuropathic bowel. The Queen Elizabeth National Spinal Injuries Unit for Scotland 3rd. 2004.
43. Sheridan R. Diagnosis of the acute abdomen in the neurologically stable spinal cord-injured patient. A case study. J Clin Gastroenterol 15, 325–328. 1992.
44. Kewalramani LS. Neurogenic gastroduodenal ulceration and bleeding associated with spinal cord injuries. J Trauma 19, 259–265. 1979.
45. Bar-oh Z, Ohry A. The acute abdomen in spinal cord injury individuals. Paraplegia 33, 704–706. 1995.
46. Charney CJ, Juler GL, Comarr AE. General surgery problems in patients with spinal cord injuries. Arch Surg 110, 1083–1088. 1975.
47. Leramo OB, Tator CH, Hudson AR. Massive gastroduodenal hemorrhage and perforation in acute spinal cord injury. Surg Neurol 17, 186–190. 1982.
48. El Masri WE, Conchrane P, Silver JR. Gastrointestinal bleeding in patients with acute spinal injuries. Injury 14, 162–167. 1982.
49. Navab F, Steingrub J. Stress ulcer: is routine prophylaxis necessary? Am J Gastroenterol 90, 708–712. 1995.
50. Gbadehan E, Clarke RC, Dim UR, Ouyang A, Talavera F, Blank S, Mechaber AJ, Katz J. Gastritis, stress-induced. eMedicine eMedicine Specialties/Gastroenterology/Stomach. 2006.
51. Hubert JP Jr., Kiernan PD, Welch JS, ReMine WH, Beahrs OH. The surgical management of bleeding stress ulcers. Ann Surg 192, 672–677. 1980.
52. Menguy R, Masters YF. Mechanisms of stress ulcer, influences of hypovolemic shock on energy metabolism in the gastric mucosa. Gastroenterology 66, 46–55. 1974.
53. Grigorean VT. Hemoragiile digestive superioare survenite la pacienții cu patologie neurochirurgicală, aspecte teoretice şi practice, 1st ed. Bucureşti: Ed. Universitară Carol Davila; 2007: 1–187.
54. Ku JH. The management of neurogenic bladder and quality of life in spinal cord injury. BJU Int 98, 739–745. 2007.
55. Rackley R, Mardovin W, Talavera F, Raz S, Wolf JS, Leslie SW. Neurogenic bladder. eMedicine eMed Specialties/Medicine, Ob/Gyn, Psychiatry, and Surgery/Urology. 2006.
56. Kakizaki H, Koyanagi T. Current view and status of the treatment of lower urinary tract symptoms and neurogenic lower urinary tract dysfunction. BJU Int 85, 25–30. 2000.
57. Sullivan J, Abrams P. Alpha-adrenoceptor antagonists in neurogenic lower urinary tract dysfunction. Urology 53, 21–28. 1999.
58. Abrams P, Amarenco G, Bakke A, Buczynski A, Castro-Diaz D, Harrison S, Kramer G, Marsik R, Prajsner A, Stohner M, Van Kerrebroeck P, Wyndaele JJ, European Tamsulosin Lower Urinary Tract Dysfunction Study Group. Tamsulosin: efficacy and safety in patients with neurogenic lower urinary tract dysfunction due to suprasacral spinal cord injury. J Urol 170, 1242–1251. 2003.
59. Nomura S, Ishido T, Tanaka K, Komiya A. Augmentation ileocystoplasty in patients with neurogenic bladder due to spinal cord injury or spina bifida. Spinal Cord 40, 30–33. 2002.
60. Chartier-Kastler EJ, Mozer P, Denys P, Bitker MO, Haertig A, Richard F. Neurogenic bladder management and cutaneous non-continent ileal conduit. Spinal Cord 40, 448. 2002.
61. Brown DJ, Hill ST, Baker HW. Male fertility and sexual function after spinal cord injury. Progn Brain Res 152, 427–439. 2006.
62. Ramos AS, Samso JV. Specific aspects of erectile dysfunction in spinal cord injury. Int J Impot Res 16, S42-S45. 2004.
63. 33. Chew KK, Stuckey BGA, Earle CM, Dhaliwal SS, Keogh EJ. Penile fibrosis in intracavernosal prost-

Capitolul 8
TUMORILE VERTEBRO-MEDULARE

DATE GENERALE ASUPRA TUMORILOR VERTEBRO-MEDULARE

IOAN ŞTEFAN FLORIAN, TIBERIU MAIOR, ALIN ŞTEFAN LUCIAN BLAGA

Tumorile vertebro-medulare reprezintă o patologie al cărui diagnostic şi tratament se află în continuă evoluție. Diagnosticul acestor tumori este mult facilitat de existența RMN-ului care contribuie şi la planificarea preoperatorie. Tumorile osoase de exemplu, fie ele maligne sau benigne, beneficiază de modalități de tratament complexe, atât în ce priveşte calea de abord (familiarizarea chirurgilor cu abordurile complexe anterioare şi antero-laterale) cât şi posibilitățile existente de reconstrucție a coloanei vertebrale după rezecția tumorală, în continuă evoluție. La aceste elemente strict chirurgicale se adaugă posibilitățile de chimio- şi radioterapie complexă (radiochirurgie, tratamente multimodale).

EPIDEMIOLOGIA TUMORILOR VERTEBRO-MEDULARE

Aproximativ 15% din tumorile primare ale SNC sunt localizate intraspinal, rata acestora fiind de 10:1 pentru astrocitoame intracraniene versus intraspinale şi de 3–20:1 pentru ependimoame. De subliniat că majoritatea tumorilor spinale sunt benigne, spre deosebire de echivalentele lor intracraniene.

În cifre statistice (cu toate că există încă discuții atât despre prevalența acestor tumori cât si despre prognostic sau tratamentul optim), ele sunt aproximativ 55% extradurale (corpi vertebrali sau țesuturi epidurale), 40% intradurale dar extramedulare (ca punct de plecare meningele sau rădăcinile nervoase, în principal meningioame, schwanoame sau neurofibroame, 55% dintre aceste tumori) şi 5% intramedulare [1].

Datele de epidemiologie sunt de asemenea specifice fiecărui tip tumoral în parte şi vor fi prezentate pentru fiecare dintre aceste tumori.

ETIOPATOGENIE ŞI CLASIFICĂRI

Nu există un mecanism etiopatogenetic comun pentru toate tipurile de tumori vertebro-medulare. Tumorile primare îşi au originea în multitudinea de țesuturi care se găsesc la acest nivel: neuronal sau glial (sau ependimar), meningeal, osos, cartilaj sau vase sanguine, în timp ce metastazele au trei căi principale de a se răspândi la acest nivel: calea arterială, calea venoasă (plexurile epidurale Batson) sau prin răspândire directă, perineurală [1].

Cea mai importantă împărțire a acestor tumori se face în funcție de localizarea lor:

- extradurale:
  - – metastaze:
    - osteolitice: limfom, plămân, sân, prostată.
    - osteoblastice (sau care pot fi osteoblastice): prostată, sân.
  - – primare (foarte rare):
    - cordom
    - osteom osteoid
    - osteoblastom
    - chist anevrismal al osului
    - condrosarcom
    - osteocondrom(condrom)
    - hemangiom de corp vertebral
    - tumora cu celule gigante a osului (osteoclastom)
    - granulom cu celule gigante
    - sarcom osteogenic
    - tumora maro din hiperparatiroidism

- – altele:
  - plasmocitom
  - mielom multiplu
  - granulom eozinofil
  - sarcom Ewing
  - cloroma
  - angiolipom
  - neurofibrom (majoritatea sunt intradurale dar pot apare şi tumori extradurale)
  - hemangioendoteliomul intravascular vegetant Mason
- intradurale – extramedulare:
  - meningiom (15% dintre meningioame pot fi extradurale!)
  - neurofibrom
  - lipoame (multe lipoame sunt intramedulare dar cu componentă extramedulară)
  - altele (aproximativ 4% dintre metastaze sunt extradurale)
- intramedulare:
  - astrocitom
  - ependimom (împreună cu astrocitoamele reprezintă 60% din aceste tumori)
  - glioblastom
  - chist dermoid
  - chist epidermoid (incluzându-l pe cel iatrogenic, rar, apărut după o puncţie lombară fără trocar)
  - teratom
  - lipom (considerat de unii autori nu ca o neoplazie ci ca o anomalie de dezvoltare)
  - hemangioblastom
  - tumori extrem de rare: limfom, oligodendrogliom, colesteatom, metastaze intramedulare (doar 2% din metastazele spinale) [1].

DIAGNOSTICUL CLINIC

Diagnosticul acestor tumori a beneficiat mult de dezvoltarea mijloacelor imagistice, în special a RMN, însă clinica rămâne baza diagnosticului acestor tumori, sau cel puţin a suspiciunii de existenţă a acestor tumori, paşii următori aparţinând mijloacelor paraclinice. Pentru a fi complet, un astfel de diagnostic trebuie sa cuprindă şi date legate de „starea” fibrelor nervoase la momentul diagnosticului, oglindită prin măsurători electrofiziologice.

Manifestări clinice subiective. Durerea este principalul simptom care apare în aceste tumori. Durerea are două componente, una mecanică, datorată distrucţiei elementelor de susţinere a coloanei vertebrale, durere locală care se accentuează la mobilizare, la încărcarea coloanei vertebrale şi la tuse şi o componentă tumorală propriu-zisă, o durere surdă, crescândă, accentuată noaptea şi dimineaţa, fără legătură cu mobilizarea. Această componentă tumorală ar fi dată se pare de staza venoasă tumorală cu efect de masă asupra elementelor înconjurătoare (periost, meninge, rădăcini nervoase sau măduvă) [2]. Pe lângă durerea locală, prin compresiunea rădăcinilor nervoase, pot apare şi dureri cu traiect radicular, putând duce la confuzii cu alte etiologii spinale degenerative. Trebuie amintit şi că durerea poate apare atât la nivelul leziunii cât şi ca durere raportată (durere interscapulară pentru unele tumori situate la nivel cervical).

În funcţie de localizarea tumorii şi de structurile nervoase iritate/comprimate mai pot apărea şi alte simptome: parestezii sau disestezii, scăderea forţei musculare, tulburări de mers, tulburări sfincteriene.

Examen clinic obiectiv. Examenul obiectiv al acestor pacienţi depinde foarte mult de localizarea tumorii şi elementele anatomice implicate (prin compresiune sau invazie) de către tumoră. Semnul major care trebuie să ridice suspiciunea unui proces tumoral este asocierea dintre durere cu un deficit neurologic, această asociere ducând la extinderea investigaţiilor. În cazul tumorilor benigne, în principiu, aceste deficite neurologice se instalează lent, putând fi multă vreme ignorate de pacienţi. Din contră, în cazul tumorilor maligne, mai agresive, aceste evoluţii sunt mult scurtate. Dând exemplu metastazele de corpi vertebrali, deficitul neurologic se produce prin 4 mecanisme (sau o combinaţie între acestea): compresiune directă pe structurile neuronale din partea masei tumorale, compresiune dată de fractura corpului vertebral cu retropulsiunea unui fragment osos în canalul rahidian, angulare cifotică severă prin colapsul corpului vertebral sau, rar, invazia masei tumorale prin foramenul intervertebral în canalul rahidian [2,3].

Deficitele neurologice pot fi împărţite în două mari categorii, în funcţie de localizarea tumorii: mielice (sau date de mielopatie) şi radiculare. Mielopatia se exprimă clinic prin tulburări de mers urmate de spasticitate, para sau tetrapareza (putând merge până la plegie), tulburări senzoriale (hipo/anestezie sau tulburări disociate ale sensibilităţii) şi disfuncţii sfincteriene. Disfuncţiile sfincteriene rar apar singure ca prim simptom, iar când apar ca simptom de debut indică de obicei localizarea leziunii la nivelul conului medular. Retenţia urinară nedureroasă cu incontinenţă prin supra-plin sau episoade repetate de infecţii urinare în special la bărbaţi trebuie să ducă la orientarea investigaţiilor în primul rând către o cauză neurologică [1,2].

Simptomele şi semnele radiculare sunt cele clasice, tipice pentru motoneuronul periferic: tulburări senzitive şi motorii, ce pot merge de la simple disestezii sau parestezii pe un traiect radicular până la tulburări motorii cu pareza/plegia unui grup muscular deservit de rădăcina afectată.

Rezultatele acestui examen clinic pot să fie notate şi încadrate într-una dintre scalele neurologice folosite pentru a aprecia leziunile medulare: scala extinsă Frankel, scorul de performanţă ECOG (*Eastern Cooperative Oncology Group*) sau scorul ASIA (*American Spinal Injury Association*). Aceste instrumente sunt folosite atât pentru prognostic cât şi pentru aprecierea rezultatelor post-operatorii.

De exemplu, scala extinsă Frankel cuprinde următoarele grade:

- fără funcţie motorie sau senzitivă;
- doar funcţii senzitive prezervate, fără funcţii motorii;
- restricţionat la scaun cu rotile, câteva funcţii motorii persistă:
  - paralizia intestinului sau a vezicii urinare,
  - vezică urinară sau intestin neurogene,
  - funcţie intestinală sau vezicală normală (voluntare).

Pacient cu capacitate de ambulare păstrată dar cu simptome neurologice:

- necesită cadru pentru mers;
- necesită cârje pentru mers;
- poate umbla independent dar cu:
  - paralizia intestinului sau a vezicii urinare,
  - vezică urinară sau intestin neurogene;
- funcţie intestinală sau vezicală normală (voluntare),
- funcţii neurologice normale [4].

În finalul examenului clinic, pacientului i se va acorda un scor Karnoffsky. Importanţa acestui scor rezidă atât în „clasificarea" preoperatorie a pacientului din punctul de vedere al stării lui generale şi a ajutorului de care are nevoie pentru a trăi, lucru deloc de neglijat din punctul de vedere al reţelei de sănătate cât şi ca instrument pentru orientarea pacientului către ramura complexă chirurgicală a tratamentului sau doar pentru cea paliativă, nechirurgicală, „bariera" fiind de obicei valoarea 70 a acestui indice [4], lucru valabil în special în cazul metastazelor vertebrale.

Electrofiziologia în compresiunile medulare serveşte evaluării pacienţilor cu mielopatie sau radiculopatie în cazurile în care există dubii de diagnostic sau când există discrepanţe între aspectul imagistic şi clinică, suspicionându-se o altă patologie supra-adăugată (scleroza laterală amiotrofică, scleroză multiplă sau neuropatie periferică) [5]. Este însă rar utilizată preoperator ca metodă de diagnostic, fiind înlocuită de imagistica leziunii.

Între aceste teste amintim electromiografia (EMG), potenţialele evocate motorii (MEP) sau somato-senzitive (SSEP), viteza de conducere nervoasă (senzitivă sau motorie) fiind utilizată doar pentru diagnosticul diferenţial cu o radiculopatie periferică.

Adevăratul loc al acestor explorări în patologia tumorală spinală îl constituie neuromonitorizarea intraoperatorie şi în special pentru tumorile intramedulare. Dacă SSEP sunt considerate prea sensibile, în sensul ca după o mielotomie mediană acestea descresc foarte mult sau pot chiar dispărea, o descreştere cu 50% a MEP poate fi o indicaţie a unui nou şi definitiv deficit neurologic [6–8].

DIAGNOSTICUL NEUROIMAGISTIC

Introducerea în arsenalul imagistic al tomografiei computerizate (*CT*) în anii 1970 iar un deceniu mai târziu a Rezonanţei Magnetice Nucleare (*RMN*), radiografia simplă şi-a pierdut treptat din utilitate. În prezent pe primul plan al investigaţiilor imagistice pentru tumorile vertebro-medulare se situează *RMN*, care trebuie de regulă completat cu examinarea *CT* pentru definirea gradului de afectare astructurii osoase.

Radiografia simplă a coloanei este primul pas diagnostic la un pacient cu dureri vertebrale sau sindroame radiculare. Cu toate că informaţiile pe care le oferă sunt puţine (practic nu are nici un rol în diagnosticul tumorilor intramedulare) şi relativ nespecifice (nu trebuie uitat că cel puţin 50% din os trebuie să fie erodat înainte ca liza osoasă să apară pe radiografii [9]), acestea pot evidenția fractura patologică a osului, „scalopping" vertebral, defecte ale pediculior (defect în „ochiul câinelui" pe radiografiile AP) sau lărgirea distanței interpediculare. În cazurile de metastaze care pătrund prin foramenul intervertebral sau din contră, în cazul tumorilor „dumb-bell" care ies din canal prin acest foramen, acesta poate apare lărgit pe radiografiile de profil. Există însă și tumori osteoblastice (osteomul osteoid, unele metastaze), caz în care modificări de tip sclerotic sau blastic pot apare [1] (fig. 8.1 – 8.3). Utilitatea radiografiei simple rezidă astăzi în posibilitatea efectuării examinărilor în dinamică (flexie, extensie) pentru aprecierea stabilității coloanei, examinare care însă trebuie efectuată cu precauție pentru a nu agrava sau precipita o agravare neurologică.

Rezonanța Magnetică Nucleară reprezintă examinarea princeps în patologia tumorală vertebro-medulară. Pentru un diagnostic corect, este obligatorie efectuarea examinării pe toată coloana vertebrală (fig. 8.2) pentru a pune în evidență atât posibilele leziuni vertebrale multiple (metastaze, mielom multiplu) precum și răsunetul pe care o tumoră intradurală îl are asupra măduvei spinării (siringomielie în ependimoamele intramedulare, determinări secundare pe cale lichidiană, localizări multiple ale unor neurinoame în neurofibromatoză).

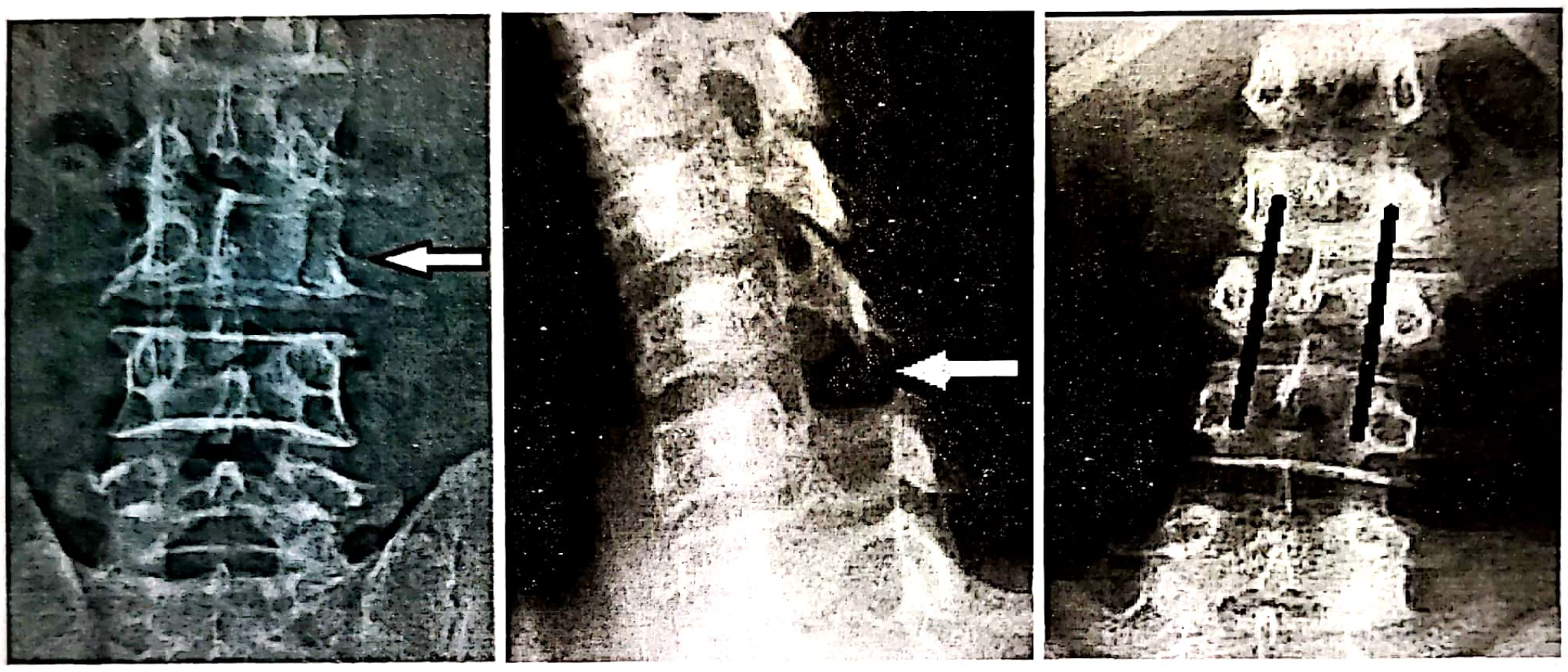

Figura 8.1. Radiografie simplă de coloană ce pune în evidență eroziunea pediculului de către tumoră (în stânga), lărgirea găurii de conjugare (mijloc), mărirea distanței interpediculare prin fractura – tasare pe os patologic.

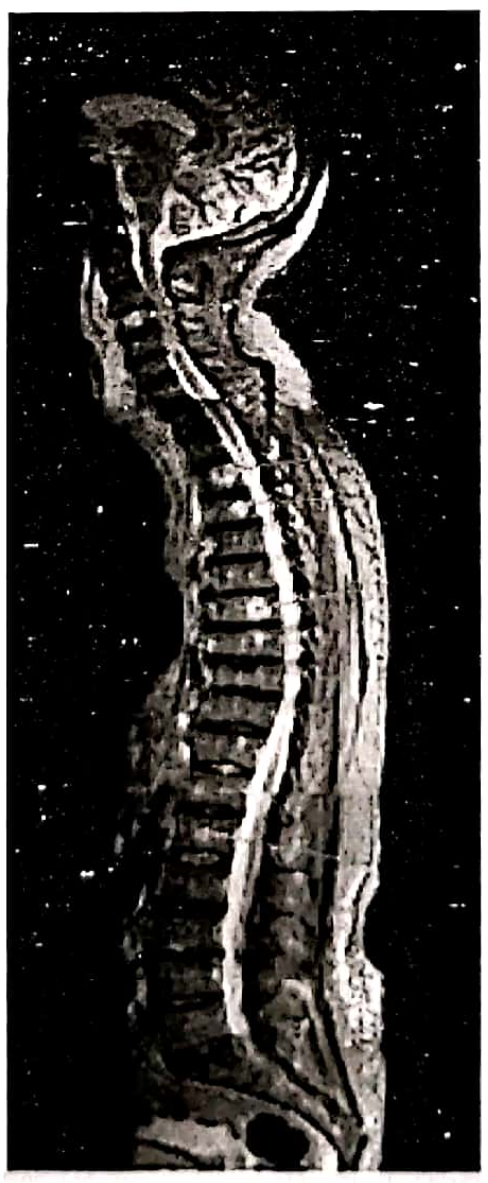

Figura 8.2. Examinare RMN „whole spine"
ce evidențiază miltiple leziuni spontan hiperintense.

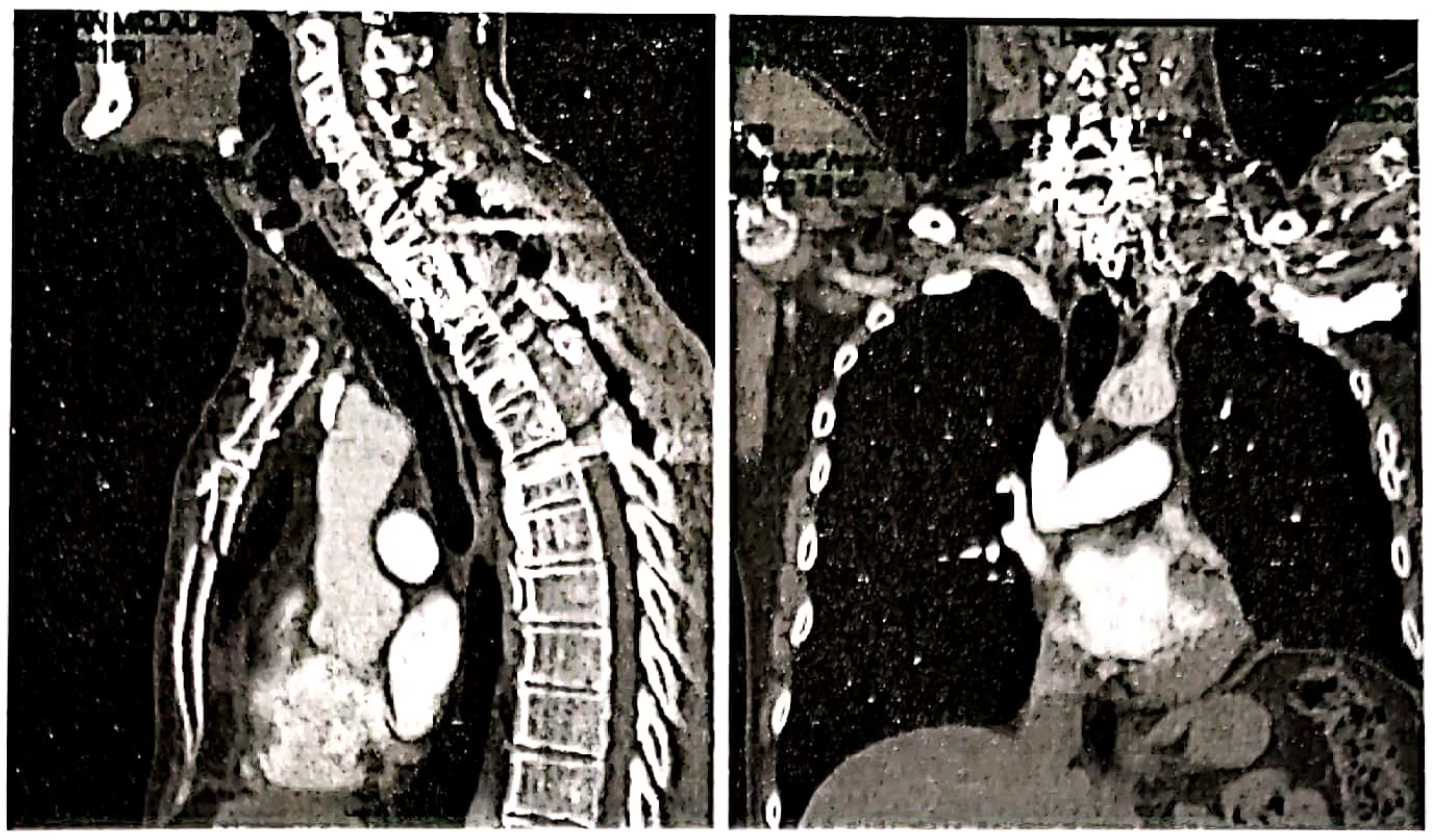

Figura 8.3. Examinare CT postoperator cu reconstrucție în plan sagital și coronar.

Examinarea trebuie efectuată obligatoriu nativ (în secvențele T1 și T2) și cu contrast, în toate cele trei planuri. Numai o examinare completă ne poate oferi un diagnostic de definitiv și ne permite stabilirea unei strategii terapeutice adecvate fiecărui caz în parte. Eroarea diagnostică pe care o întâlnim cel mai frecvent în practica medicală este investigarea unui singur segment, pentru acuze ale bolnavului localizate, dar care pot fi dureri raportate sau iradiate. O investigație negativă pe un singur segment la un pacient care prezintă acuze subiective și fenomene neurologice chiar fruste, obligă la completarea investigației pe toate segmentele neexaminate ale coloanei. În caz contrar, nedepistarea la timp a unei tumori vertebro-medulare reprezintă o gravă eroare medicală cu consecințe uneori catastrofale pentru pacient, dar și cu posibile consecințe medico-legale pentru medic.

Spectroscopia RMN reprezintă din ce în ce mai mult o modalitate de diagnostic diferențial între fracturile produse ca urmare a unei osteoporoze și fracturile produse pe un proces tumoral, dar diagnosticul trebuie completat cu o puncție biopsie ghidată fluoroscopic.

Caracteristicile imagistice RMN ale principalelor afecțiuni tumorale vertebro-medulare vor fi prezentate separat pentru fiecare entitate nosologică pe parcursul acestui capitol.

Tomografia computerizată vine să completeze datele furnizate de *RMN* în special în ceea ce privește structura osoasă. În secvențele pe fereastră de os este pusă în evidență modificarea de structură și formă a vertebrei, gradul de distrucție osoasă dar și zonele cu structură osoasă păstrată, oferind informații deosebit de utile privitoarela strategia chirurgicală. Reconstrucția tridimensională oferă informații de ansamblu aspra segmentului, gradului de afectare în plan vertical și oferă indicii prețioase asupra stabilității coloanei la nivelul examinat. În mod deosebit examinarea *CT* este utilă în controlul postoperator, imaginile de reconstrucție în fereastră osoasă fiind cele mai utile pentru aprecierea gradului de decompresiune, alinierii coloanei și de acuratețe a tehnicii de fixare utilizate (fig. 8.3). În aceste secvențe este mult diminuată artefactarea produsă de instrumentația spinală utilizată așa încât poate fi identificată poziționarea șuruburilor, traiectul lor intrapedicular, gradul de penetrare în corpul vertebral și ancorare bicorticală. Evidențierea unor traiectorii neconforme, amplasarea neadecvată a dispozitivelor de fixare și stabilizare obligă la repoziționarea acestora în cel mai scurt timp.

Angiografia spinală este arareori utilizată în practica curentă în tumorile vertebrale. Devine utilă atunci când se ridică suspiciunea unei tumori vasculare, pentru a permite identificarea pediculului/pediculilor vasculari și pentru a limita pierderile introperatorii de sânge, fie prin embolizarea preoperatorie fie prin abordul chirugical al acestora. În opinia noastră embolizarea preoperatorie în patologia vertebrală poate adăuga un risc suplimentar prin embolizarea incidentală și a vaselor radiculare, cu consecințe catastrofale pentru pacient. În experiența noastră nu am întâlnit nici un caz de tumoră vertebrală la care să nu putem stăpâni sângerarea introperatorie, indiferent de calea de abord urmată.

Scintigrafia vertebrală, mult utilizată în trecut, poate aduce informații privitoare la multiplicitatea leziunilor vertebrale și scheletale. Din păcate există leziuni necanceroase care pot capta radionuclidul, cum ar fi focarele infecțioase sau hemangioamele de corp vertebral, astfel încât acuratețea diagnostică nu este foarte ridicată. În plus nu poate fi stabilită o strategie terapeutică numai pe baza scintigrafiei.

BIBLIOGRAFIE

1. Greenberg, M.S.: Handbook of Neurosurgery, 7th Ed. New York: Thieme, 2010; 21.12: 728–768.
2. Klimo, P.Jr., Rao G., Rhines L.D.: Evaluation and Management of Spinal Axis Tumors: Metastatic in Youmans Neurological Surgery, W. H. Richard, Ed. , 6th edition, 2011; 311:3154–3165.
3. Hseih, P., Gokaslan Z.L.: Evaluation and Management of Spinal Axis Tumors: Benign and Primary Malignant in Youmans Neurological Surgery, W.H. Richard, Ed. 6th edition, 2011; 311:3144–3153.
4. Frankel H.L., Hancock D.O., Hyslop G. *et al.*: The value of postural reduction in the initial management of closed injuries of the spine with paraplegia and tetraplegia. I. Paraplegia, 1969; 7:179
5. Al-Mefty O., Harkey H.L., Marawi I. *et al.*: Experimental chronic compressive cervical myelopathy. J Neurosurg 1993; 79:550–561.
6. Costa P., Bruno A., Bonzanino M. *et al.*: Somato-sensory and motor-evoked potential monitoring during spine and spinal cord surgery. Spinal Cord 2007; 45:86–91
7. Ogden T.A., Schwartz H.T., McCormick P.C.: Spinal Cord Tumors in Adults in Youmans Neurological Surgery, W.H. Richard Ed., 6th edition, 2011; 309:3131–3143.
8. Morota N., Deletis V., Constantini S. *et al.*: The role of motor evoked potentials during surgery for intramedullary spinal cord tumors. Neurosurgery 1997; 41:1327–1336.
9. Gabriel K., Schi D.: Metastatic spinal cord compression by solid tumors. Semin Neurol 2004; 24: 375–83.

TUMORILE VERTEBRALE

IOAN ŞTEFAN FLORIAN, TIBERIU MAIOR, ALIN ŞTEFAN LUCIAN BLAGA

Tumorile vertebrale sunt împărţite în două mari grupe, în funcţie de originea lor: primare (maligne sau benigne) şi secundare ale osului, metastatice.

METASTAZELE VERTEBRALE

Etioptogenie. Metastazele vertebrale sunt diagnosticate cu o frecvenţă crescândă, apreciindu-se că, în prezent, aproximativ 10% din pacienţii cu cancer vor avea de-a lungul vieţii o metastază spinală. Acest lucru se datoreşte în primul rând creşterii speranţei de viaţă a pacienţilor cu neoplazii datorită tratamentelor complexe de care beneficiază. Dintre aceste metastaze, doar 4% sunt epidurale (în spatiul strict epidural, fără legătură cu osul) şi aproximativ 2% intramedulare, restul fiind metastaze osoase.

50% dintre aceste metastaze au ca origine trei principale tumori: neoplasm mamar, de plămân sau de prostată. La acestea se adaugă tractul gastro-intestinal, melanomul şi limfomul ca principale localizari ale tumorilor primare, ajungându-se astfel la 80% din metastaze. Dacă privim statistica invers, pacienţii cu cancer de prostată vor avea metastaze spinale în 90,5% din cazuri, cei cu cancer de sân în 74,3% din cazuri, melanom în 54,5% din cazuri iar cei cu neoplasm pulmonar în 44,9% din cazuri [1].

Din punct de vedere al localizării lor, cele mai frecvente sunt metastazele dorsale (70%), urmate de cele lombare (20%) şi cele cervicale(10%). Metastaze multiple pot apare în 10÷40% din cazuri [2].

Prezentarea clinică. Simptomul cel mai frecvent întâlnit la aceşti pacienţi este durerea. Relativ tipică este accentuarea durerii nocturn şi matinal şi la percuţia apofizelor spinoase implicate. Pot apare şi deficite neurologice, fie de tip radicular, fie mielice. Momentul de apariţie al acestor simptome şi semne trebuie notat, durata lor de evoluţie influenţând atitudinea terapeutică.

La examenul clinic al unui pacient acuzând dureri de spate, medicul trebuie să fie atent la câteva semnale de alarmă, care trebuie să conducă la continuarea investigaţiilor (şi nu la atitudinea, normală la un prim astfel de episod, de tratament conservator al pacientului, fără continuarea investigaţiilor, acestea urmând a fi continuate doar la recidiva episodului dureros). Aceste semnale sunt: vârsta peste 70 de ani sau sub 20, pacienţi cu stare biologică precară, febră peste 38°C, istoric personal de neoplazie, sindrom de coadă de cal, alcoolici sau toxicomani, diabetici, imunosupresaţi, durere care nu cedează la repaus, durere care durează de mai mult de 4 săptămâni sau pierdere bruscă în greutate. Oricare dintre aceste semne poate ascunde o metastază spinală, investigaţiile trebuind continuate pentru elucidarea etiologiei [3].

Diagnosticul imagistic. Continuarea investigaţiilor se face în principiu imagistic. Pe lângă radiografiile simple, relativ nespecifice (cu toate că la 85% dintre pacienţii cu boală metastatică spinală, radiografiile simple sunt modificate) [4], examenul *RMN* nativ şi cu substanţă de contrast şi examenul *CT* sunt cele care pun diagnosticul. Astfel pe *RMN*, acestea apar cel mai frecvent hipointense în secvenţele T1 şi uşor hiperintense în T2, poate fi observată compresiunea sacului dural sau a măduvei, poate fi evidenţiată mielopatia secundară. Imaginile DWI ajută la diagnosticul diferenţial al fracturilor pe os patologic tumoral cu cele pe os osteoporotic. Examenul *CT* este important în special pentru *planning*-ul preoperator, în special pentru acei pacienţi la care se intenţionează şi proceduri de stabilizare după decompresie [4] (fig. 8.4–8.6).

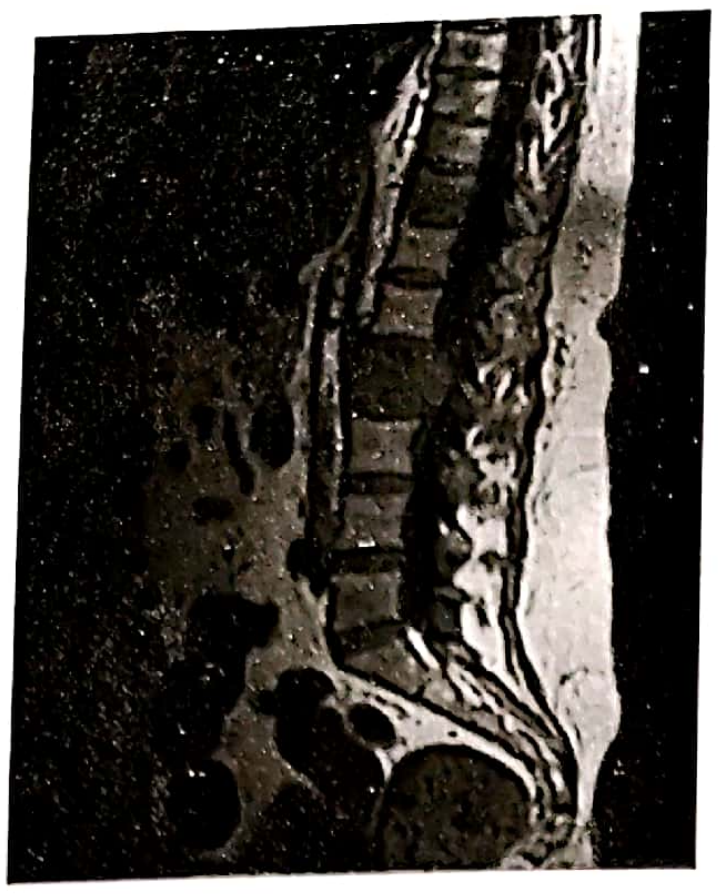

Figura 8.4. Metastaze multiple de carcinom renal, secvențe T1; hipointensitate tumorală.

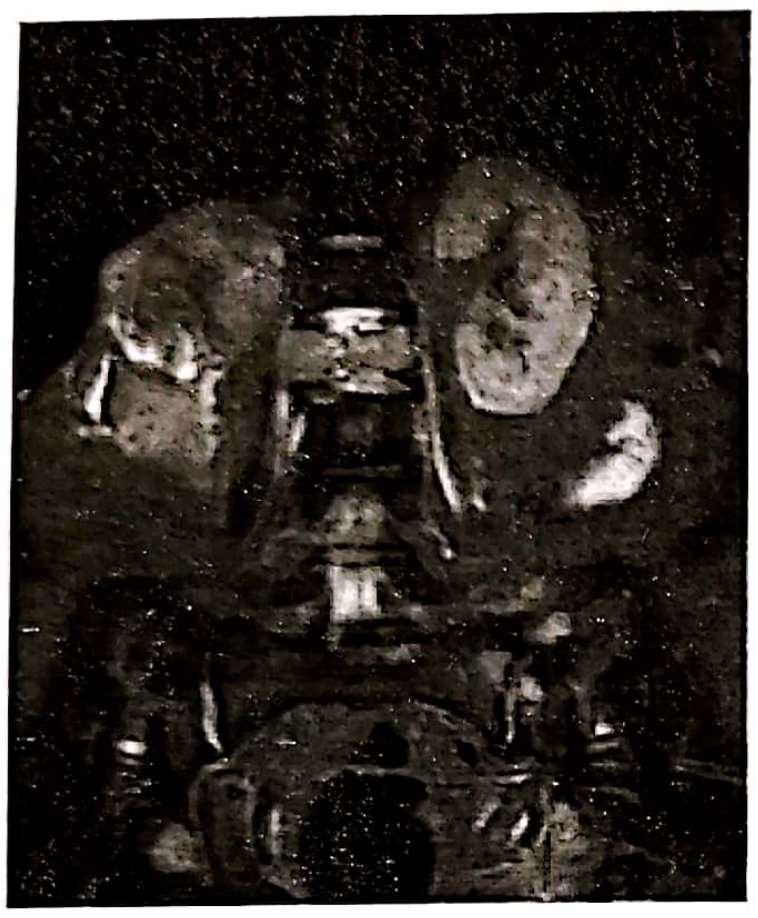

Figura 8.5. Secvențe T2 STIR, se evidențiază fractura și edemul corpului vertebral și tumora renală.

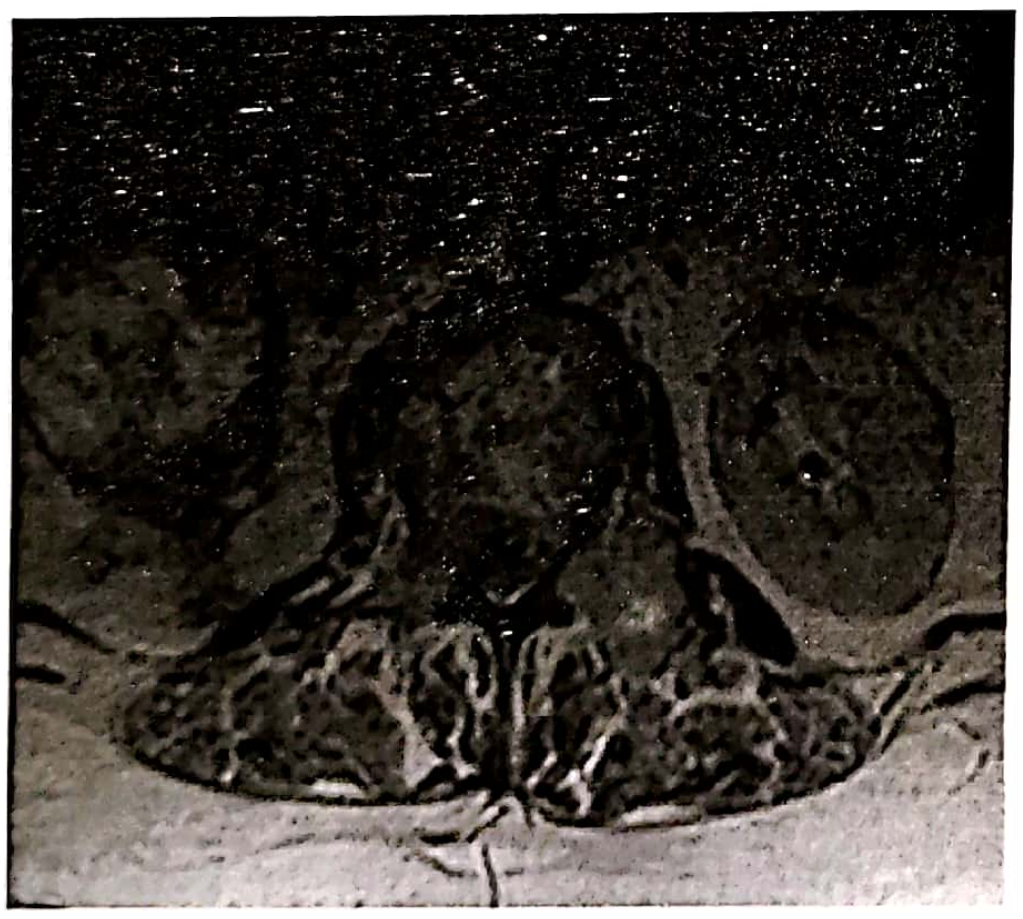

Figura 8.6. Secvențe T2 axiale: Invazia canalului medular de către tumoră.

Un ultim pas important în evaluarea acestor pacienți îl reprezintă câteva investigații obligatorii pentru orientarea diagnosticului către o tumoră primară: radiografie toraco-pulmonară, *CT* toracic, de abdomen și pelvis, nativ și cu substanță de contrast, valoarea antigenului specific prostatic (PSA) la bărbați, mamografia la femei, examinarea atentă a nodulilor limfatici și examinările sanguine și urinare pentru diagnosticul mielomului multiplu (proteina kappa-Bence Jones din urină, electroforeza proteinelor sanguine și imun-electroforeza pentru banda IgG kappa).

Nu trebuie uitat la evaluarea acestor pacienți aprecierea stării lor generale, un pacient tarat neputând fi candidat pentru o intervenție chirurgicală importantă, cu intenție curativă.

Atitudinea terapeutică este o etapă complexă ce implică o echipă formată din chirurg, oncolog, radioterapeut, pacient dar și din membri ai familiei pacientului [5].

Înainte de a detalia modalitățile de tratament ale metastazelor spinale, nu trebuie uitate câteva concluzii importante ale studiilor existente până acum: niciun tratament pentru metastaze spinale nu prelungește semnificativ supraviețuirea; scopurile tratamentului sunt doar paliative și privesc calitatea vieții: ameliorarea durerii, păstrarea controlului sfincterian și a capacității de deplasare și stabilitatea spinală. Cel mai important factor care influențează prognosticul, indiferent de modalitatea de tratament aleasă, este capacitatea de deplasare la momentul începerii tratamentului. Pierderea controlului sfincterian este un factor defavorabil fiind de obicei ireversibilă [6]. Scala de prognostic a funcției medulare Brice & McKissock împarte pacienții cu metastaze vertebrale, în funcție de deficitele existente la momentul diagnosticului (amintite anterior) în patru grade, de la gradul 1 (pacient capabil să se deplaseze) până la gradul 4, pacient fără funcție medulară sub nivelul leziunii [7].

Tratamentul acestor tumori implică două mari ramuri: chirurgia și radioterapia (nu există încă tratament chimioterapic pentru metastazele vertebrale, poate ajuta însă pentru tumora primară). Discuția, care se poartă încă, este între chirurgie urmată de radioterapie sau radioterapie singură. Chirurgia pare cel puțin la fel de efectivă ca și radioterapia în controlul durerii, însă cu riscurile operatorii și anestezice aferente, cu rezultate însă mai bune în oprirea în evoluție a deficitelor neurologice [8].

TRATAMENTUL CHIRURGICAL

A fost propus încă de la începutul anilor 1900. În perioada de început și până în anii 1960 consta în laminectomie decompresivă şi ablaţia tumorii accesibile chirurgical. Această intervenţie nu avea nici o influenţă asupra supravieţuirii, însă compromitea stabilitatea coloanei contribuind astfel la accentuarea durerii şi a deficitului neurologic. Acest tip de intervenţie chirurgicală a compromis ideea de tratament chirurgical în metastazele vertebrale, mai ales odată cu introducerea radioterapiei care avea, cel puţin asupra durerii, efecte cel puţin egale. Acesta a fost motivul pentru care aproape trei decenii tratamentul chirurgical în metastazele vertebrale a avut un rol secundar. Odată cu introducerea sistemelor de rahisinteză care previn instabilitatea, în anii 1980, rolul chirurgiei a revenit progresiv prioritar.

Obiectivele tratamentului chirurgical sunt în principal:

- prelevarea de material bioptic pentru un diagnostic histopatologic de certitudine;
- ablaţia tumorală pentru un control local cât mai bun sau chiar vindecare;
- decompresiunea circumferenţială a măduvei;
- reducerea acuzelor dureroase;
- stabilizarea coloanei prin corectarea diformităţilor sau fixarea segmentelor adiacente destabilizate de tumoră sau de tratamentul aplicat;
- îmbunătăţirea calităţii vieţii [9–11].

Tratamentul chirurgical complet, însemnând decompresiune şi stabilizare, îmbunătăţesc independenţa pacientului în 85% din cazuri, spre deosebire de radioterapie care realizează aceasta în 64% din cazuri. Decompresiunea circumferenţială asigură nu numai o funcţionalitate mai bună a pacientului, dar prelungeşte speranţa de viaţă în medie cu trei luni comparativ cu radioterapia [8,10,11].

Indicaţiile tratamentului chirurgical sunt următoarele:

- tumoră primară neidentificată, necesitând diagnostic histo-patologic (biopsia ghidată fluoroscopic sau CT poate fi o opţiune);
- instabilitate spinală;
- deficit neurologic datorat cifozei sau compresiunii durale (mai degrabă datorat peretelui posterior deplasat în canal decât masei tumorale compresive);
- tumori radio-rezistente (carcinom cu celule renale sau melanom) sau care progresează sub radioterapie;
- recidive după radioterapie în doză maximală;
- deteriorare neurologică rapidă.

Contraindicaţiile tratamentului operator (toate relative dealtfel, fiecare caz fiind judecat pe baze individuale) sunt:

- tumori foarte radiosensibile (mielom multiplu, limfom), care nu au fost iradiate în prealabil;
- paralizie completă (scala Brice&McKissock grad 4) de mai mult de 8 ore sau imposibilitatea deplasării (Brice & McKissock 2 sau 3) de mai mult de 24 de ore (după această perioadă, nu există şanse de recuperare a deficitelor);
- speranţă de viaţă mai mică de 3–4 luni;
- leziuni multiple la nivele diferite;
- pacienţi cu stare generală alterată care nu permite actul chirurgical [4].

MODALITĂŢILE DE TRATAMENT CHIRURGICAL

Trebuie adaptate fiecărui pacient în parte. Începând cu vertebroplastia (sau kiphoplastia) cu rol doar în reducerea sindromului dureros vertebral, trecând prin „clasica" laminectomie cu rol de decomprimare a elementelor neurale (la care se asociază obligatoriu stabilizarea coloanei vertebrale prin abord posterior) şi ajungând la abordurile anterioare sau laterale mai complexe (tot mai familiare chirurgilor de coloană) şi cu intenţie mai radicală, toate fac parte din arsenalul chirurgical în prezent. Şi asta fără a uita de posibila embolizare pre-operatorie a acestor tumori [10]. Trebuie subliniat încă de la început că laminectomia neurmată de intrumentaţie posterioară poartă un risc de accentuarea cifozei de până la 40% la adulţi şi de până la 100% la copii [4,9].

Selectarea căii de abord chirurgical trebuie să ţină seama de o serie de factori, decizia terapeutică fiind dictată de principiul maximului beneficiu pentru pacient cu minim de riscuri legate de abordul chirurgical şi tehnica folosită.

Pentru aprecierea beneficiului pe care bolnavul îl poate avea după chirurgie au fost imaginate o serie de scale de prognostic (Tokuhashi, Tomita) care au o anumită utilitate practică în selectarea pacienţilor cu indicaţie chirurgicală, dar care, pe de o parte necesită un diagnostic histopatologic presupunând o biopsie de la nivelul leziunii, iar pe de altă parte nu ne poate împiedica să judecăm individual fiecare caz şi să stabilim indicaţia sau lipsa de indicaţie chirurgicală.

Decompresiunea circumferenţială. În tumorile care invadează o mare parte din vertebră şi ţesuturile adiacente, cele mai bune rezultate privind supravieţuirea se obţin prin decompresiune circumferenţială urmată de o reconstrucţie şi stabilizare internă a coloanei. Aceasta poate fi realizată prin utilizarea de cuşti fixe sau expandabile de titaniu, sau ca alternativă materiale plastice precum Polietiletilketona (PEEK) sau cimentul acrilic (PMMA). Utilizarea de autogrefe este posibilă dar nu este recomandabilă în patologia tumorală deoarece, pe de o parte materialul organic poate fi infiltrat de ţesutul tumoral rezidual, iar pe de altă parte majoritatea acestor pacienţi vor urma un tratament radioterapic care va duce la modificări structurale ale grefei organice.

La nivelul *coloanei cervicale* decompresiunea circumferenţială se poate realiza printr-un abord în doi timpi, sub aceeaşi anestezie sau eşalonat la intervale de timp determinate de evoluţia pacientului. În principiu este de preferat ca primul abord să fie cel de decompresiune posterioară eliberarea elementelor nervoase şi eventual a arterelor vertebrale bilateral (fig. 8.7) şi fixarea posterioară transpediculară sau transarticulară, pentru a asigura stabilitatea coloanei. Al doilea timp este abordul anterior cu corporectomia şi reconstrucţia prin plasarea unei cuşti de titan ce obişnuit este consolidată cu o placă anterioară. Ordinea abordurilor, anterior sau posterior, poate fi modificată în cazul existenţei unei compresiuni anterioare ce determină o agravare neurologică rapidă.

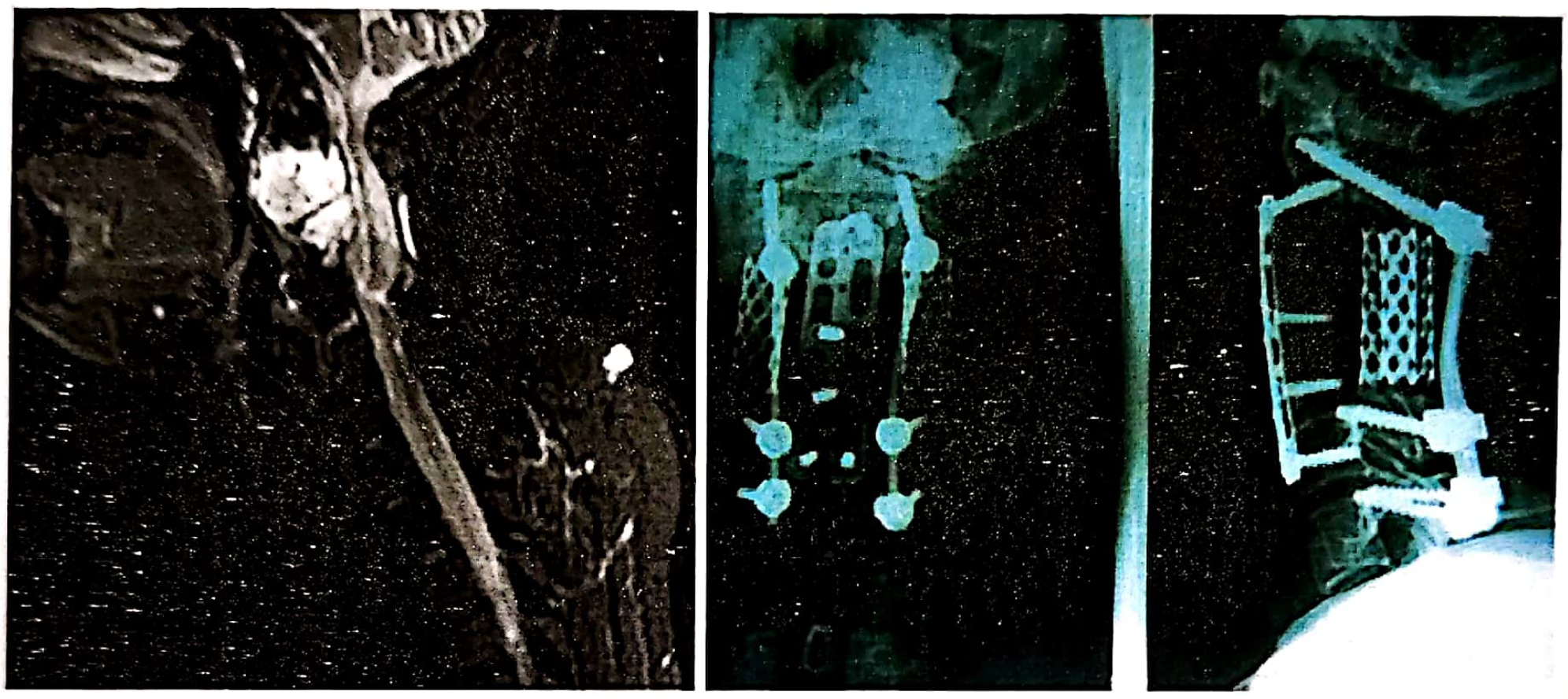

Figura 8.7. Decompresiune circumferenţială cu reconstrucţie anterioară şi posterioară la caz de cordom localizat la nivel C3-C4.

La nivelul *coloanei toracale superioare* decompresiunea anterioară presupune şi deschiderea manubriului sternal pentru a avea un acces cât mai larg asupra leziunii, în special la nivel T2-T3 (fig. 8.8). Această tehnică este grevată de o serie de riscuri suplimentare, precum şi de un discomfort crescut al pacientului în perioada postoperatorie. De aceea este poate de preferat un abord postero-lateral bilateral, care permite o decompresiune anterioară eficientă, chiar amplasarea de cuşti expandabile sau injectarea de ciment acrilic (fig. 8.9) şi o fixare transpediculară posterioară.

Segmentul toracal al coloanei poate fi abordat printr-un abord transtoracic, corporectomia fiind urmată de amplasarea unei cuşti de titan ce poate fi fixată cu o placă laterală, dacă leziunea este situată la nivelul corpului. În cazul unei invadări vertebrale mai largi, abordul transtoracic va fi precedat de o decompresiune posterioară şi fixare transpediculară. Abordul transtoracic fiind grevat de o serie de complicaţii şi de o evoluţie postoperatorie mai trenantă, motiv pentru care decompresiunea circumferenţială poate fi realizată prin postero-lateral bilateral (Costo-transversectomie). Acest abord are avantajul că poate fi asociat cu fixarea transpediculară posterioară şi reconstrucţie fie prin amplasarea unei cuşti expandabile, fie injectarea de ciment acrilic (fig. 8.9). Amplasarea şuruburilor transpediculare ca prim timp, exercitarea unei distracţii unilaterale ce facilitează decompresiunea postero-laterală de o parte apoi repetarea manoperei pe cealaltă parte reprezintă o tehnică ce permite spondilectomia completă. Aceeaşi tehnică este recomandabilă şi pentru abordul leziunilor la nivelul *joncţiunii toraco-lombare*, unde abordul anterior sau antero-lateral presupune intersectarea diafragmului, dezinserţia acestuia pe o parte, intervenţie chirurgicală extrem de laborioasă şi grefată de numeroase riscuri intra- şi postoperatorii (fig. 8.10).

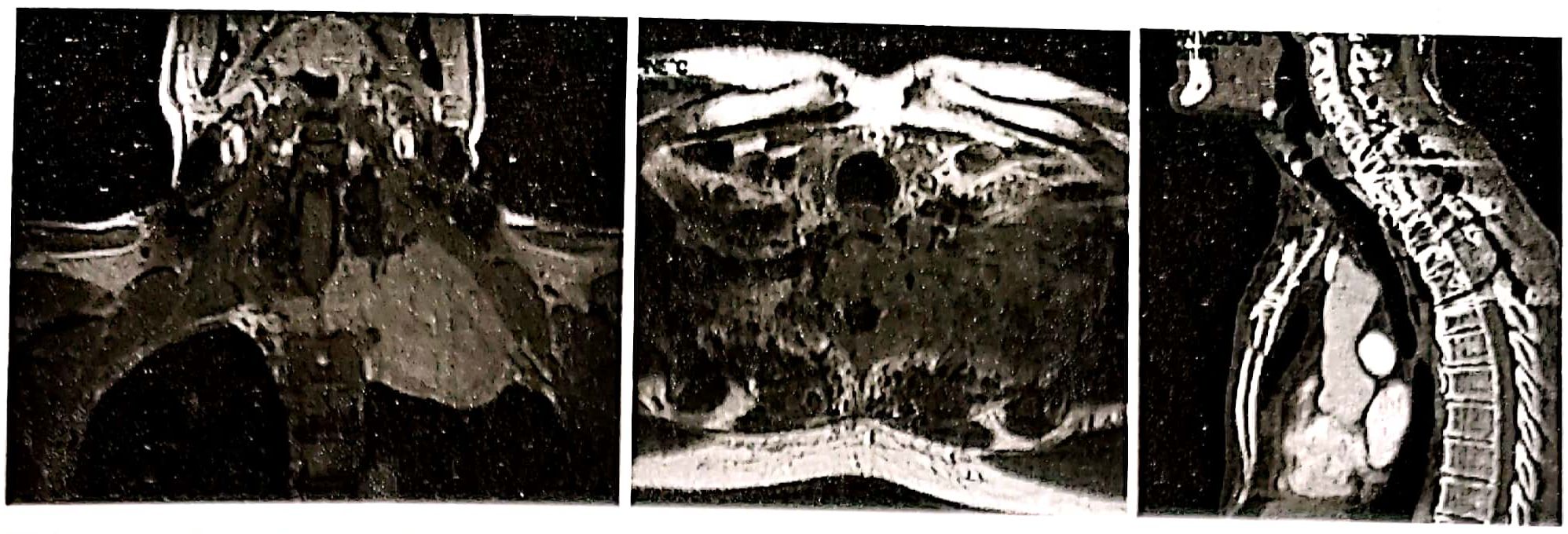

Figura 8.8. Voluminoasă masă tumorală ce invadează corpul vertebral T2 la care s-a practicat o decompresiune circumferenţială în doi timpi, stabilizare posterioară şi reconstrucţie anterioară transsternală: imaginea din dr. examinarea CT de control.

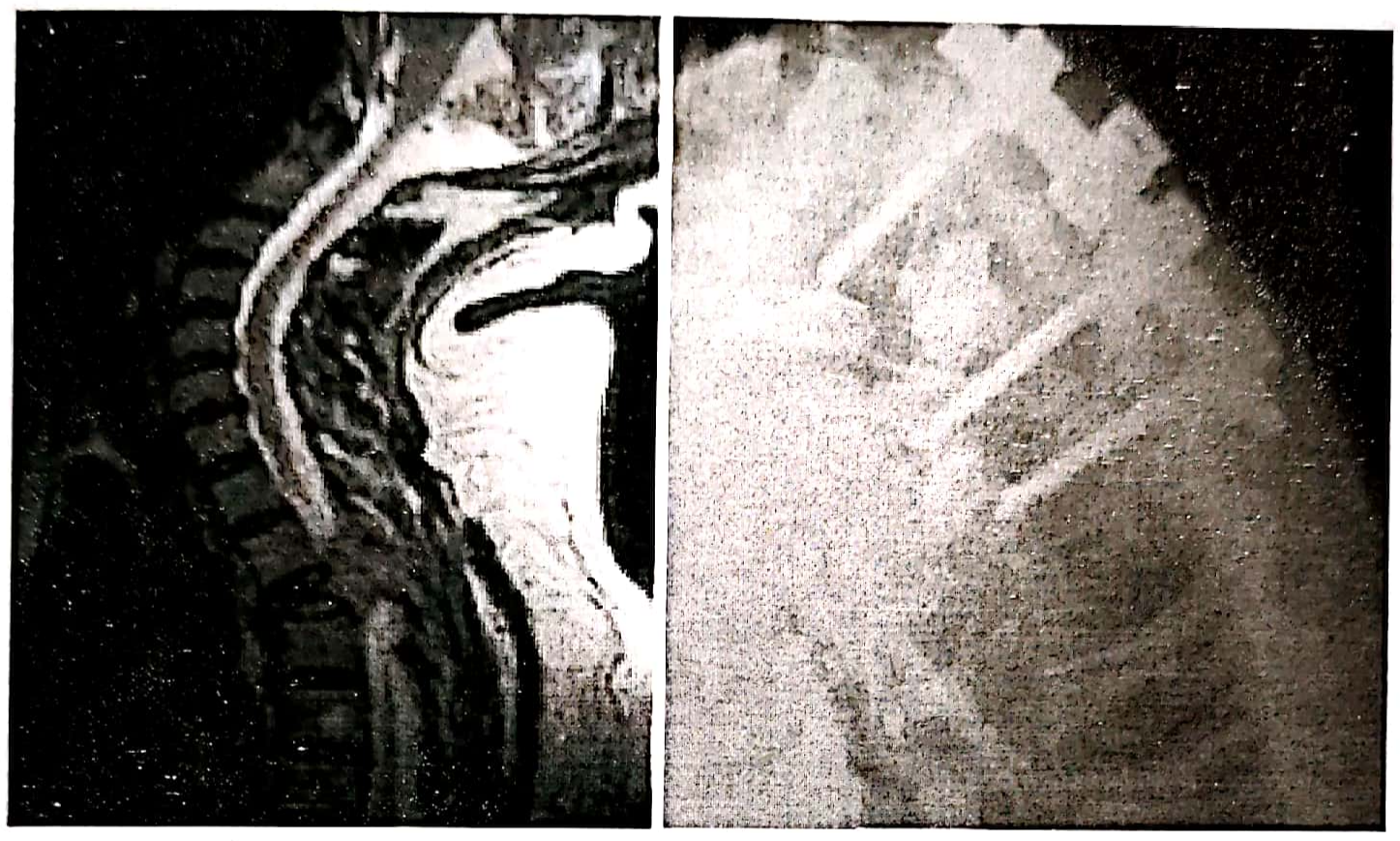

Figura 8.9. Decompresiune circumferenţială pe abord posterior cu instrumentaţie posterioară şi reconstrucţie cu ciment acrilic.



Figura 8.10. Aspect intraoperator intro decompresiune circumferenţială pe abord posterior, fixare transpediculară pe două nivele supraiacente şi două subiacente, reconstrucţie cu ciment acrilic (imaginea din dreapta control postoperator).

Pentru *segmentul lombar* se menţin aceleaşi principii cu menţiunea că în acest caz corporectomia poate fi realizată atât pe abord transperitoneal, în special la L4 şi L5, cât şi retroperitoneal, pentru corpii mai sus situaţi. Şi în aceste cazuri este recomandabilă fixarea transpediculară posterioară ca prim timp urmată de corporectomie ca un al doilea timp. Şi în aceste cazuri o decompresiune circumferenţială corespunzătoare poate fi realizată printru-un abord posterior, urmat de reconstrucţia cu cuşcă de titan sau ciment acrilic.

Decompresiunea circumferenţială nu este lipsită de riscuri şi de complicaţii postoperatorii. Aproximativ 30% cazuri prezintă o deteriorarea neurologică, complicaţii medicale severe, hemoragii masive, infecţii ală plăgii operatorii cu dehiscenţa acesteia (în 40% din cazurile care au fost iradiate preoperator), complicaţii legate de sistemele de fixare, fistule LCR şi chiar deces. Cel puţin 11%

din pacienţii cu toracotomie prezintă atelectazie, contuzie pulmonară, hemo-pneumotorax, chilotorax, nevralgie intercostală precum şi sindromul „post-toracotomie” (dureri semnificative de la nivelul rezecţiei costale şi a tracţiunii parietale) [9].

Tehnicile minim invazive dezvoltate pentru a preveni sau a reduce riscurile şi acuzele legate de tehnicile clasice, au practic aceleaşi indicaţii chirurgicale. Prezintă avantajul că scurtează durata intervenţiei chirurgicale, dar numai după parcurgerea curbei de învăţare, proces care poate dura ceva mai mult decât în tehnicile clasice. În plus reduc pierderile de sânge, scurtează durata de spitalizare, iar numărul complicaţiilor este mai mic. Datele recente arată că în pofida costurilor mai ridicate legate de aparatura necesară, intervenţiile minim invazive contribuie la reducerea costurilor legate de spitalizare, iar prin reducerea durerilor post-operatorii reduc implicit consumul de medicamente, în paralel cu o recuperare mai rapidă. Tehnicile minim invazive au însă dezavantajul de a nu permite o decompresiune circumferenţială, ele având o aplicabilitate limitată. În plus doza de iradiere a chirurgului şi a pacientului sunt aproape duble faţă de tehnicile standard sub ghidaj fluoroscopic [12,13].

În ultimii ani sunt publicate tot mai multe rapoarte legate de utilizarea roboţilor în neurochirurgie şi cu precădere în chirurgia spinală, în special în patologiile în care au indicație tehnicile minim invazive. Deşi aflată în stadiu de pionierat, robotica în chirurgia spinală prezintă un real potențial în special acolo unde este necesară o mare acuratețe şi precizie. În plus prezintă avantajul că evită expunerea excesivă a chirurgului la radiații. Deocamdată însă sistemele aflate în practică au marele dezavantaj al costului foarte ridicat, sunt voluminoase şi necesită imobilizarea pacientului. În plus ele necesită mese chirurgicale din carbon pentru a nu interfera cu programele de referinţă ale robotului. Un aspect deloc de neglijat este faptul că minime erori de programare pot conduce la erori de execuție, în special la mişcări inadecvate ale robotului cu consecințe greu de estimat. Nu în ultimul rând curba de învăţare reprezintă un aspect demn de luat în considerare. Progresul continuu din domeniul informaticii şi roboticii, experienţa dobândită cu noile dispozitive vor duce în mod evident însă la lărgirea domeniilor de aplicabilitate al roboţilor în neurochirurgie [5].

Ablația percutană prin radiofrecvență este o tehnică prin care se eliberează energie termică distructivă sub control fluoroscopic sau CT la nivelul zonei de interes. Utilizată cu succes în tratamentul osteomului osteoid, tehnica a fost utilizată şi în tratamentul unor metastaze vertebrale cu o rată de 90% de succes în reducerea durerilor şi stabilizarea tumorală. Este însă aplicabilă doar în leziuni limitate ca volum, situate la cel mult 1 cm de sacul dural sau cea mai apropiată rădăcină, iar între structurile nervoase şi leziune trebuie să existe o corticală normală.

Vertebroplastia presupune injectarea transpediculară de polimetilmetacrilat (PMMA) în corpul vertebral interesat sub control fluoroscopic. Prin polimerizarea PMMA se creşte rezistența corpului vertebral, se reduce durerea şi se previne fracturarea patologică (fig. 8.11). PMMA este considerat a avea efect antitumoral ca rezultat al citotoxicității, efectului termic din cursul procesului de polimerizare şi ischemiei induse prin embolizarea vaselor intratumorale. Indicaţiile sunt limitate la metastazele dureroase fără afectare neurologică. Contraindicaţiile sunt date de existenţa unei compresiuni asupra structurilor nervoase, coagulopatie semnificativă, prezenţa unei infecţii, alergie cunoscută la PMMA şi graviditate. Rata complicaţiilor după vertebroplastie este apreciată la aproximativ 10%, datorată în special extravazării cimentului în canal sau în vasele adiacente corpului vertebral. Utilizarea unor produşi PMMA cu polimerizare rapidă şi a unor volume reduse (2 până la 8 ml) previn apariţia acestor complicaţii.

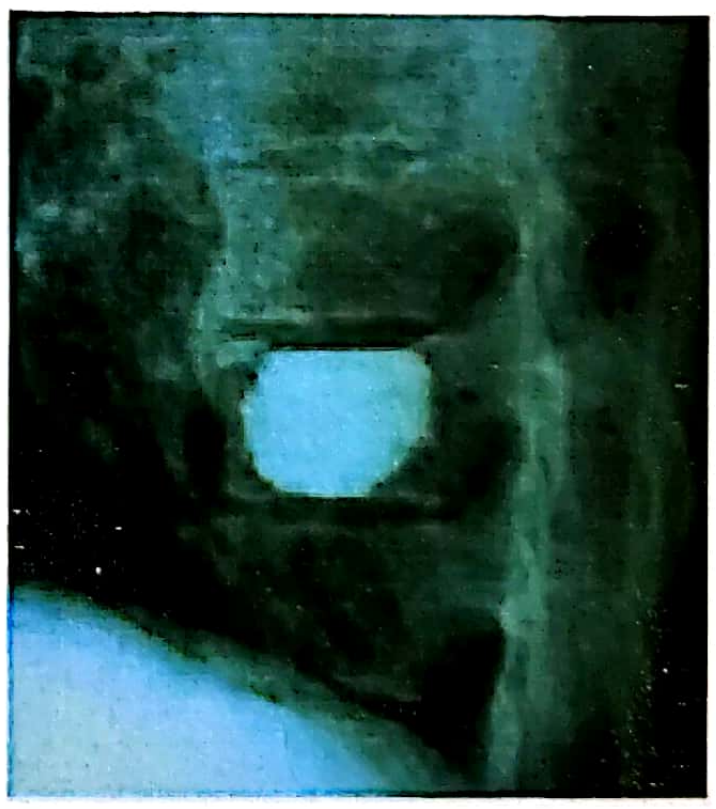

Figura 8.11. Vertebroplastie într-o leziune osteolitică.

Kifoplastia reprezintă o tehnică de vertebroplastie în care prin introducerea unui balonaş care este umflat în interiorul corpului vertebral se restabileşte înălţimea corpului vertebral, cavitatea fiind ulterior umplută cu PMMA. O tehnică mai noua de kifoplastie utilizează stenturi metalice ce protejează balonaşul, crescând rezistenţa acestuia şi implicit eficienţa metodei. Indicaţiile kifoplastiei sunt aceleaşi ca şi vertebroplastia, cu menţiunea unui cost mult mai ridicat de partea kifoplastiei.

Ambele metode pot fi utilizate pentru leziuni situate la mai multe nivele, fiind asimilate metodelor paliative de tratament chirurgical la pacienţi cu o speranţă de viaţă redusă (3–6 luni) şi care nu pot tolera metode mai invazive de tratament [12].

RADIOTERAPIA SPINALĂ

Se face de obicei cu doze cuprinse între 25 şi 40 de Gy. Dintre tumorile cele mai sensibile la radioterapie şi care pot metastaza la nivel spinal sunt carcinomul bronho-pulmonar cu celule mici, limfomul, mielomul multiplu sau anumite forme de leucemie. Moderat sensibile sunt metastazele neoplasmului mamar, moderat rezistente cele ale cancerului de colon şi neoplasmelor pulmonare (altele decât cele cu celule mici), iar rezistente sunt cele de cancer tiroidian (foarte rare metastaze spinale), cu celule renale, melanomului malign, sarcomului şi adenocarcinoamelor [11,14].

Radiochirurgia reprezintă o modalitate de a furniza energia ionizantă cu o mai mare precizie şi acurateţe asupra volumului ţintă, respectând structurile nervoase. Introducerea roboticii în radiochirurgie (*Cyberknife*) constituie un real progres pentru că permite abordarea volumului ţintă din mai multe direcţii. Indicaţiile radiochirurgiei sunt tumorile metastatice fără compresiune asupra structurilor mielo-radiculare, fără fractură patologică instabilă, tumorile radiosensibile precum şi recidivele locale. Tratamentul este efectuat ambulatoriu, în una sau două şedinte. Studiile efectuate cu această metodă terapeutică relevă oprirea creşterii tumorale în 100% din cazuri la controlul de un an, odată cu reducerea durerii, ameliorarea acuzelor neurologice fiind observată în 78% din cazuri. Efectele nedorite fiind puţine, toate aceste elemente contribuie la creşterea calităţii vieţii la aceşti pacienţi. Experienţa clinică este însă la început cu această metodă aşa că va trebui ca alte studii şi proba timpului să confirme aceste promiţătoare rezultate [12].

TERAPIA MEDICAMENTOASĂ

Nu putem încheia acest capitol de tratament al metastazelor vertebrale fără a aminti de tratamentele adjuvante, la pacienţi la care tratamentul chirurgical nu constituie o opţiune (sau în aşteptarea acestuia). Astfel Dexamethasone (în doze 10 mg i.v. la 6 ore, timp de 72 de ore, reducând apoi dozele la 4–6 mg i.v. la 6 ore) reduce durerea la 85% dintre pacienţi, putând reduce şi deficitele neurologice [15]. Bifosfonaţii(acidul zoledronic, pamidonat) eficienţi în special în metastazele cu origine la nivelul prostatei, par de asemenea să reducă riscul fracturilor vertebrale cu aproximativ 50%, dar efectul lor scade după aproximativ 2–3 ani [16]. Alt agent promiţător aflat în studii clinice este denosumab, un agent activ pe metastazele osteolitice, cu eficacitate mai crescută decât a agenţilor bifosfonaţi [17].

TUMORILE VERTEBRALE PRIMARE

Tumorile vertebrale primare sunt tumori rare. De exemplu, în Statele Unite, deşi aproximativ 90 000 de pacienţi sunt diagnosticaţi cu metastaze spinale pe an, doar circa 7500 de tumori vertebrale primare sunt diagnosticate în aceeaşi perioada de timp [18]. În general sunt diagnosticate la vârste mai scăzute decât tumorile metastatice. Sunt împărţite în maligne şi benigne, iar în cadrul acestui capitol vom prezenta câteva dintre cele mai întâlnite.

TUMORILE PRIMARE BENIGNE

Hemangiomul vertebral

Este cea mai frecventă dintre tumorile vertebrale benigne. Afectează aproximativ 10–12% dintre oameni, fiind frecvent asimptomatic şi descoperit accidental la radiografiile coloanei dorso-lombare (leziunile cervicale sau sacrate sunt rare, cele intramedulare şi mai rare [19]). Tipic apare la femei în perioada post-pubertate [4].

Prezentarea clinică. Este rar simptomatic (sub 1,2% dintre pacienţi), cel mai frecvent apărând dureri la nivelul coloanei vertebrale dorso-lombare. Cele agresive pot produce distrucţia locală a osului cu dureri locale sau simptome radiculare sau deficite neurologice, fie prin invadarea spaţiului epidural de către tumoră fie prin fracturi patologice.

Diagnosticul acestor tumori se face imagistic. Pentru a apărea pe radiografiile simple, mai mult de 1/3 din corpul vertebral trebuie să fie afectat, în schimb pe examinarea CT, ele apar mai vizibile, pe secţiunile axiale apărând tipicul „polka dot sign" (trabecule osoase îngroşate) (fig. 8.12) iar pe reconstrucţiile sagitale apar striaţii verticale ale corpilor vertebrali. Pe RMN tendinţa leziunilor mai agresive, evolutive este să fie isointense în T1 şi hiperintese în T2, în timp ce leziunile care nu evoluează apar mai frecvent hiperintense în T1 şi T2 (probabil din cauza conţinutului mai crescut în ţesut adipos). La nevoie, mai pot fi utilizate pentru diagnostic şi scintigrafia osoasă (de obicei aceste leziuni nu apar ca leziuni „calde" pe scintigrafie) sau angiografia spinală. În cazuri de diagnostic incert, se poate recurge şi la biopsie (ghidată fluoroscopic sau CT) pentru clarificarea etiologiei acestei leziuni (în ciuda vascularităţii crescute a acestor leziuni, nu s-au raportat incidente post-operatorii deosebite).

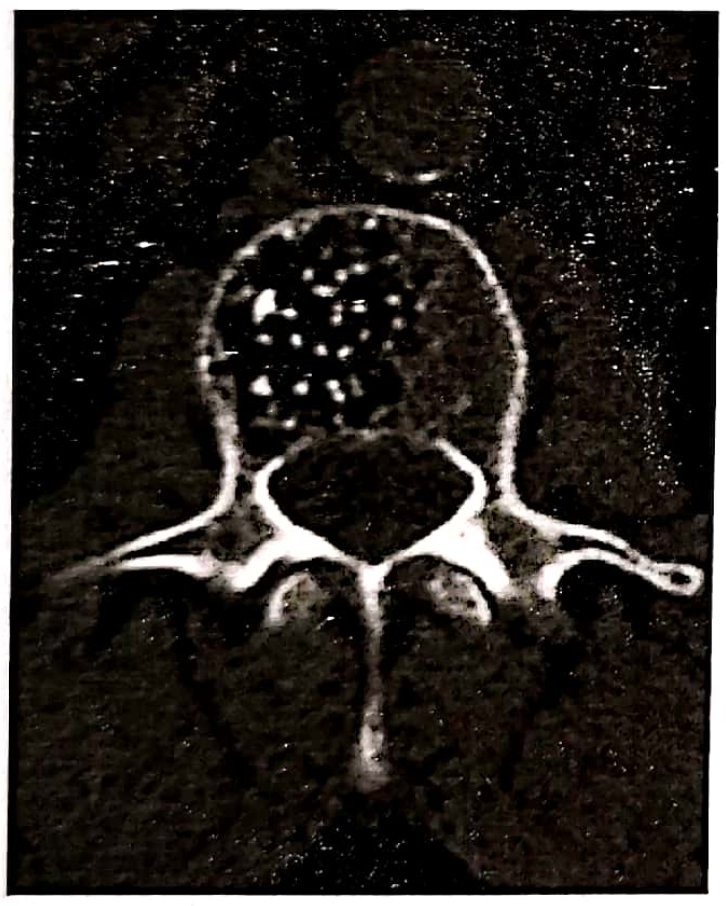

Figura 8.12. *Polka dot sign.*

Tratamentul acestor tumori se face în funcţie de simptomatologie. Cele asimptomatice nu necesită tratament sau urmărire imagistică. Pentru cele simptomatice şi în funcţie de intensitatea acestor simptome, tratamentul este variat incluzând tratamentul antialgic, radioterapia (pentru leziunile dureroase, fie singură, fie asociată chirurgiei, pre sau post-operator) cu doze până la 40 de Gy, aceste tumori fiind foarte radiosensibile, embolizarea (are efect antialgic mai rapid decât radioterapia, însă există riscul teoretic de infarctizare a măduvei spinării prin embolizarea unor ramuri radiculare mari, de exemplu, artera Adamkiewicz), vertebroplastia (fig. 8.13), probabil mai eficientă decât kiphoplastia deoarece nu distruge trabeculele osoase sau chiar abordul chirurgical al leziunii.

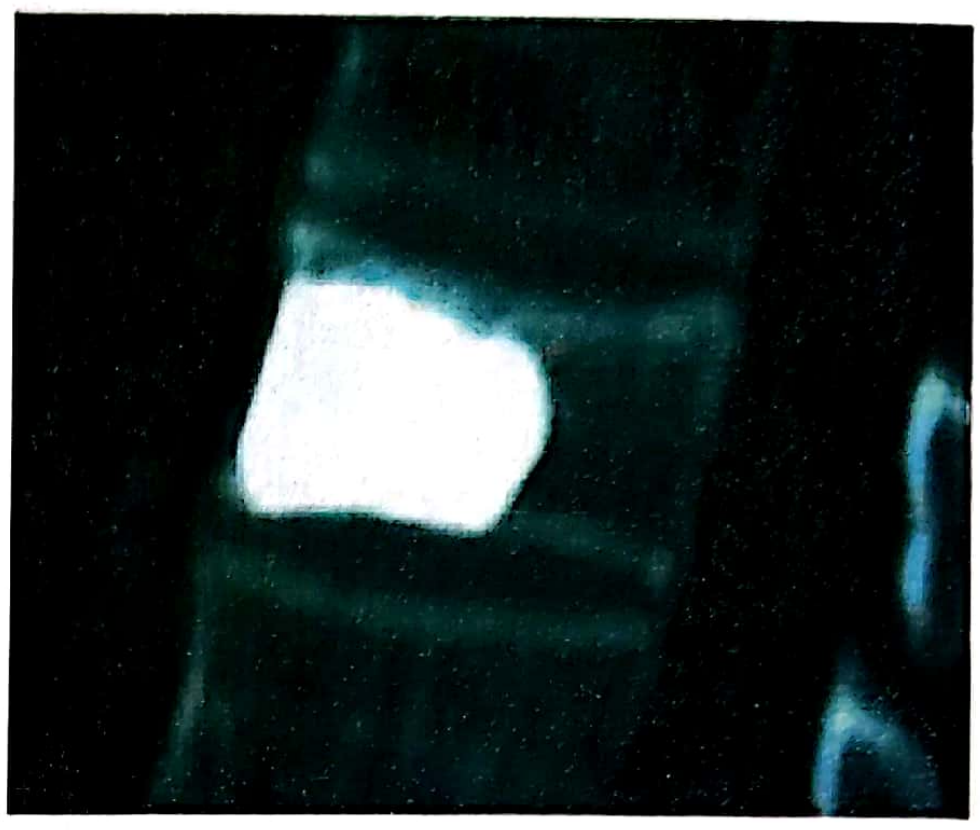

Figura 8.13. Vertebroplastie într-un caz de hemangiom vertebral simptomatic.

Scopul chirurgiei pentru aceste leziuni este atât decomprimarea elementelor neuronale cât şi împiedicarea recidivei tumorale. Indicaţiile pentru abordul acestor leziuni sunt în funcţie de localizarea leziunii, putându-se apela de la laminectomie cu rezecţie tumorală pentru tumorile localizate la nivelul elementelor posterioare ale coloanei vertebrale până la abordurile anterioare (sau antero-laterale) însoţite de proceduri de rahisinteză.

Prognosticul acestor leziuni este bun, cu toate că rata de recidivă a leziunii este de 20–30% la 2 ani. Radioterapia post-operatorie scade această rată până la 7% [20].

Osteomul osteoid şi osteoblastomul

Sunt tumori osoase care apar mai frecvent la adolescenţi, doar 10% dintre acestea apărând la nivelul coloanei vertebrale. Prin definiţie, leziunile mai mici de 2 cm sunt osteoame iar cele peste 2 cm sunt osteoblastoame. Cel mai frecvent afectează elementele posterioare ale coloanei lombare. Tipic, dar nu frecvent, aceşti pacienţi tineri se prezintă la examinare cu o scolioză dureroasă. Tipic, durerea se accentuează noaptea şi este uşurată de agenţii salicilaţi [21].

Diagnosticul acestor leziuni se pune imagistic, o leziune rotundă sau ovalară, cu un centru mai puţin dens şi o periferie sclerotică, nodul „cald" pe scintigrafie (fig. 8.14). Histologic, aceste tumori sunt compuse din trabecule osoase bine definite şi cu o arhitectură regulată, pe fondul unui țesut conjunctiv bine vascularizat, înconjurate la periferie de țesut reactiv osos [22].

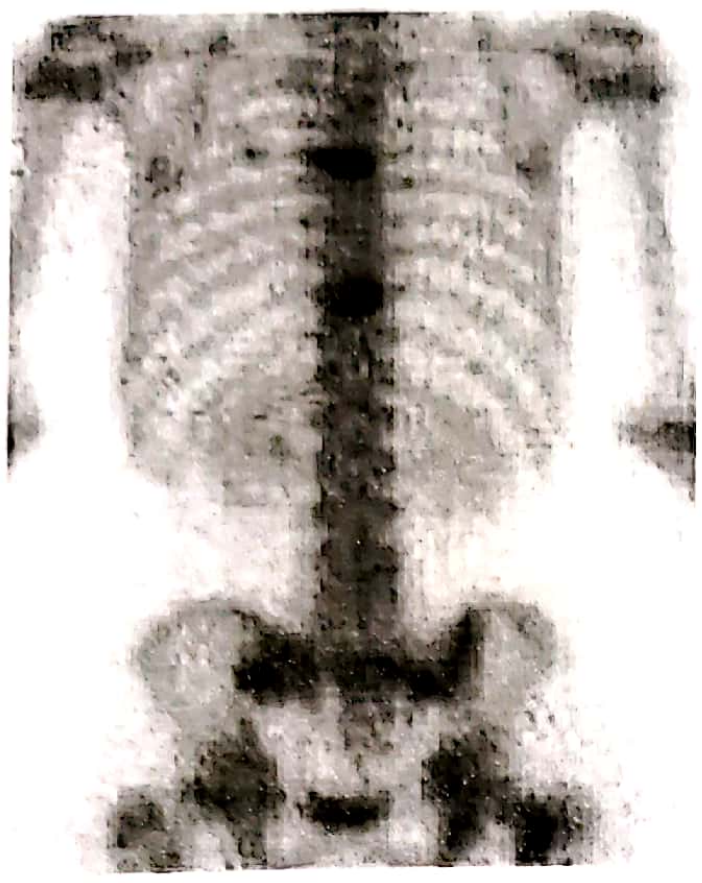

Figura 8.14. Osteom osteoid. Nodul „cald” scintigrafic.

Tratamentul acestor tumori este în principal conservator, cu salicilați (acid acetilsalicilic, salicilat de sodiu). Pacienții la care acest tratament nu dă rezultate pot fi tratați şi chirurgical, chiuretajul sau excizia leziunii fiind considerate suficiente.

Osteoblastomul este ceva mai agresiv decât osteomul, rata pacienților care se prezintă cu deficite neurologice fiind ceva mai crescută. Spre deosebire de osteoame, tratamentul de primă intenție este chirurgical [23].

Chistul anevrismal al osului

Este o leziune osteolitică, chistică ce afectează tipic pacienți sub 20 de ani, mai frecvent femei. De obicei apare în oasele lungi, dar 12–30% dintre acestea pot apare la nivel spinal, tipic la nivelul elementelor posterioare ale coloanei dorsale.

Diagnosticul se face cu ajutorul RMN sau CT, apărând ca leziuni osteolitice şi chistice într-un înveliş ca o „coajă de ou”. În plus pot apare şi nivele fluid-fluid în interiorul leziunii (produşi de degradare sanguină de la hemoragiile anterioare [24]) (fig. 8.15). Histologic sunt constituite din cavități chistice umplute cu sânge şi produşi de degradare, separate de septe fibroase, cu distrucție osoasă importantă şi înconjurate de straturi subțiri de corticală osoasă reactivă. Deşi majoritatea sunt tumori primare, pot apare şi asociate tumorilor cu celule gigante, osteoblastomului, condroblastomului sau sarcomului osteogenic.

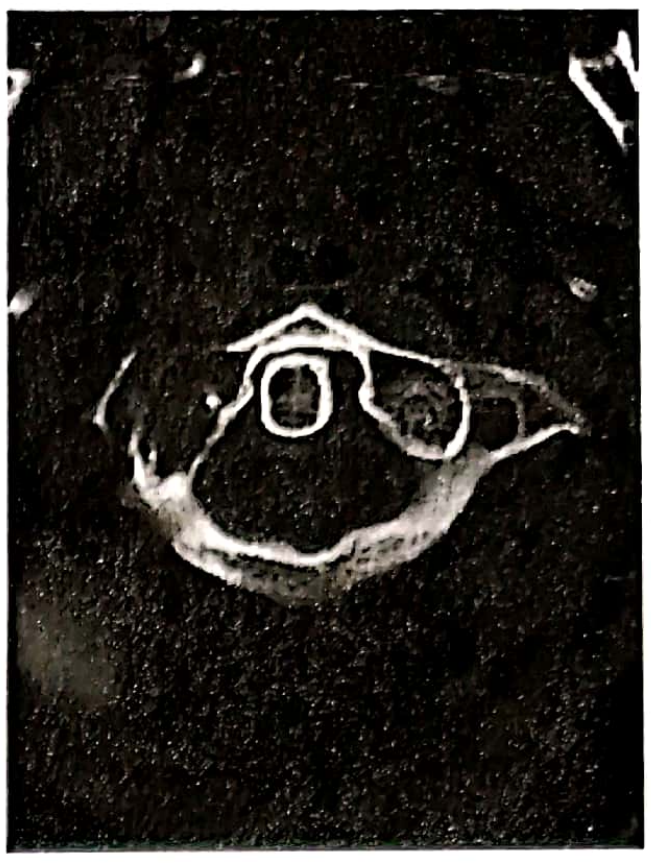

Figura 8.15. Chist anevrismal masă laterală C1 dreapta.

În principiu, tratamentul leziunilor simptomatice este fie chirurgical fie prin embolizare (embolizarea putând fi utilizată şi preoperator). Scopul tratamentului chirurgical este excizia completă a leziunii, dificil de efectuat în unele cazuri. Radioterapia poate fi aplicată pacienților cu excizie incompletă sau recidivă tumorală [25].

Osteocondromul

Este o tumoră osoasă primară la nivel spinal rară (sub 4% din tumorile primare). Apare în perioada de dezvoltare, când porțiuni ale cartilajului sunt prinse înafara plăcii encondrale. Radioterapia în antecedente a fost deasemenea incriminată în oncogeneză.

Afectează cel mai frecvent coloana cevicală, putând ajunge la mase palpabile la nivelul regiunii cervicale posterioare (afectează mai frecvent elementele posterioare). Diagnosticul se pune imagistic, examinarea computer – tomografică fiind de elecție, evidențiind aceste leziuni exostotice în continuitate cu cortexul osos şi cu măduva osoasă a osului subjacent. RMN-ul poate ajuta la evidențierea relației cu țesuturile înconjurătoare dar şi dimensiunile cartilajului ce înconjoară aceste leziuni (îngroşarea acestui cartilaj peste 1–2 cm. este sugestivă pentru transformarea malignă în condrosarcom) [22].

Tratamentul de elecție pentru tumorile simptomatice este chirurgia, excizia completă în bloc fiind însă de multe ori dificilă. Radioterapia nu are efect pe aceste tumori cu creştere în general lentă.

Condroblastomul

Este de asemenea o tumoră rară (sub 1%). Imagistica fiind atipică pentru aceste leziuni, puncția-biopsie este utilizată pentru diagnostic.

Tratamentul acestor leziuni este chirurgical excizia radicală fiind scopul chirurgiei, rata recidivelor tumorale după excizia incompletă fiind 24–100% [26].

Encondromul

Este o tumoră ce primară ce apare cu o frecvenţă de aproximativ 5%între tumorile osoase, dar doar sub 2% dintre tumorile primare vertebrale. Apar ca leziuni rotunde sau ovalare, osteolitice, bine circumscrise care pot lărgi corticala osoasă. Pe RMN apar cu hiposemnal în T1 şi hiperintense în T2.

Leziunile asimptomatice pot fi ţinute sub observaţie, pentru cele simptomatice (în special cele de dimensiuni mari, cu activitate crescută pe scintigrafie, ridicând suspiciunea de neoplazie) tratamentul de elecţie este cel chirurgical, rezecţia completă putând fi efectuată intralezional [21].

Degenerarea malignă a acestor leziuni este posibilă în până la 30% dintre pacienţii cu leziuni multiple (sindromul Maffucci sau boala Ollier) [27].

Tumora cu celule gigante (osteoclastom)

Face parte din aceeşi categorie cu chistele anevrismale şi reprezintă 7–10% dintre tumorile primare vertebrale, sacrul fiind regiunea cel mai frecvent implicată. Simptomele ce apar sunt durerea, simptome motorii sau senzitive, tulburări sfincteriene. La pacienţii cu tumori sacrate, aceste pot ajunge mari ca dimensiuni. ***Imagistic*** apar ca mase osteolitice ce duc la distrugerea corpilor vertebrali, putând invada şi elementele posterioare, la nivelul sacrului putând chiar trece peste articulaţiile sacro-iliace [22].

Tratamentul acestor leziuni este în principal chirurgical (ajutat de eventuală embolizare preoperatorie), aceste leziuni fiind local agresive. Recidiva tumorală chiar în condiţiile unei rezecţii incomplete este de doar 20%. Radioterapia este controversată, având în vedere potenţialul de transformare malignă al acestor tumori [4].

TUMORILE VERTEBRALE PRIMARE MALIGNE

CORDOMUL

Este ca frecvenţă a doua tumoră primară malignă vertebrală, după tumorile limfoproliferative. Cel mai frecvent apare la nivelul clivusului sau în regiunea sacro-coccigiană, urmând regiunea lombară şi apoi cea cervicală. Sunt şi acestea tumori cu creştere lentă, simptomatologia fiind insidioasă iar tumorile pot atinge dimensiuni mari la momentul diagnosticului. Cel mai frecvent apar durerea, tulburările motorii sau senzoriale şi cele sfincteriene.

Diagnosticul imagistic al acestor tumori evidenţiază pe radiografii sau CT o leziune osteolitică în zona centrală a corpului vertebral înconjurată de calcificări intratumorale şi expansiunea corpului vertebral. Pe RMN aceste tumori apar hipointense în T1 şi, tipic, foarte hiperintense în T2 datorită conţinutului crescut de apă (fig. 8.16).

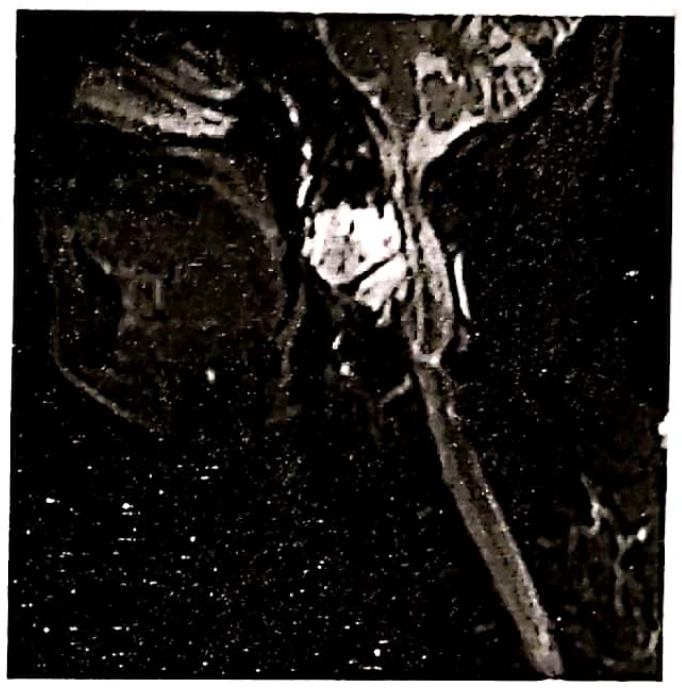

Figura 8.16. Examinare RMN T2 într-un caz de cordom cervical localizat la C3-C4.

Deşi sunt tumori cu creştere lentă, aceste tumori sunt agresive local, putând prezenta histopatologic şi elemente de transformare sarcomatoasă (cordoame nediferenţiate) [22].

Tratamentul chirurgical ideal al acestor tumori este excizia radicală în bloc. Chiar dacă dificilă din punct de vedere tehnic, presupunând de multe ori aborduri largi şi chiar sacrificarea anumitor elemente neurale şi tehnici de reconstrucţie complexe (atât în ce priveşte ţesuturile moi cât şi montajele de stabilizare a coloanei), este asociată cu intervale mai lungi de timp fără recidivă tumorală decât în cazul rezecţiei subtotale [28,29]. În cazul maselor tumorale mari, embolizarea preoperatorie este o importantă opţiune. Chimioterapia fiind practic inactivă pe aceste tumori, singura terapie adjuvantă aplicabilă este radioterapia, terapia cu „proton beam" pe patul tumoral pentru resturile tumorale ridicând controlul local al tumorii la 46–63% la 5 ani [30].

Cordoamele pot metastaza la distanţă la 5–43% dintre pacienţi, totuşi, aceşti pacienţi decedează cel mai frecvent datorită invaziei locale a tumorii.

Ratele de supraviețuire la cordoamele tratate cu chirurgie largă urmată de radioterapie sunt de 67,6% la 5 ani dar scad la 39,9% la 10 ani [30,31].

PLASMOCITOMUL ŞI MIELOMUL MULTIPLU

Sunt cele mai frecvente malignități primare vertebrale. Deşi tumorile limfoproliferative sunt considerate boli sistemice, acestea două îşi au originea aproape exclusiv la nivelul măduvei osoase vertebrale. Dacă, prin definiție, plasmocitomul este o leziune unică, mielomul este cu adevărat o boală sistemică.

Datele epidemiologice arată o incidență mai crescută la rasa neagră, cu vârful de incidența în decada a 7-a de viață, doar circa 2% dintre pacienți având vârsta sub 40 de ani.

Reprezintă proliferarea la nivelul măduvei osoase a unei singure linii celulare plasmocitare, cu infiltrarea țesuturilor înconjurătoare cu plasmocite mature şi imature şi producția crescută de imunoglobuline, de obicei monoclonale de tip IgG sau IgA (denumite generic proteina M).

Proliferarea anormală a acestor celule duce la apariția osteoporozei, care stă la baza ***simptomatologiei*** acestor pacienți. Aceştia acuză cel mai frecvent dureri vertebrale, dureri care apar la mobilizare şi care nu cedează decât parțial la antialgice şi care impun continuarea investigațiilor imagistice. Examenele radiografice sau CT ale coloanei vor evidenția leziuni osteolitice (unice în cazul plasmocitomului) sau „explodate" cu zone extinse de demineralizare. Examenul RMN nu va evidenția decât zone anormale de semnal la nivelul măduvei osoase (fig. 8.17). Fracturile patologice apar la până la 50% dintre aceşti pacienți [32].

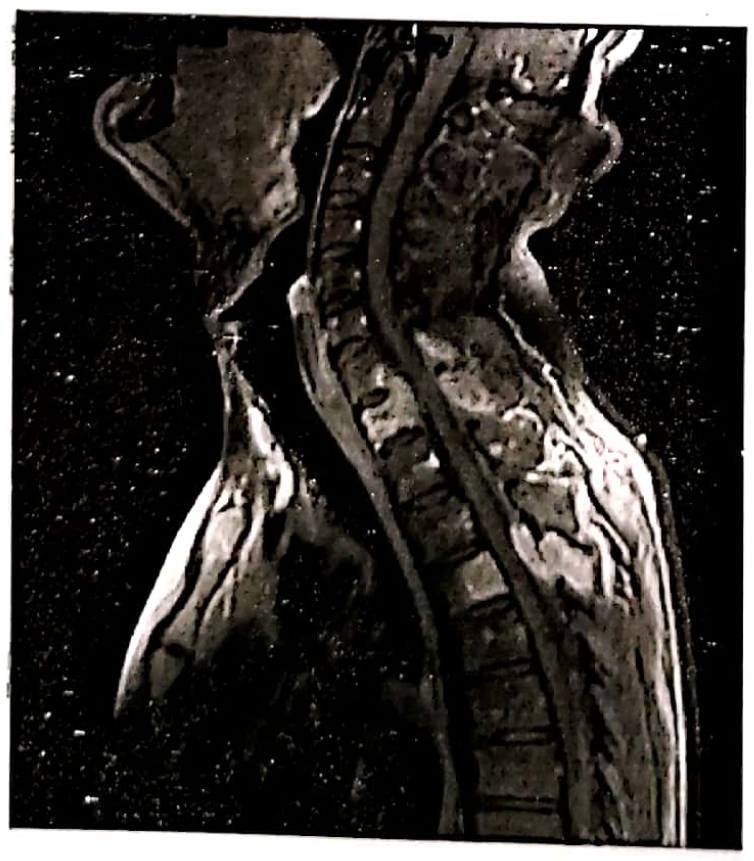

Figura 8.17. Examinare RMN T1 contrast la un caz de mielom multiplu.

Continuarea investigațiilor la aceşti pacienți trebuie sa aprecieze extensia sistemică a bolii. Vor fi recoltate probe de sânge şi urină (pentru evidențierea prin electroforeză sau imunelectroforeză a excesului de imunoglobuline, a sindroamelor asociate de tipul anemiei sau hipervâscozității sangvine, amiloidoză, crioglobulinemie sau insuficiență renală), puncția măduvei osoase pentru a aprecia fracția plasmocitelor şi radiografia întregului schelet sau scintigrafie osoasă pentru a evidenția alte leziuni [4].

Tratamentul acestor pacienți cade de obicei în seama oncologului şi radioterapeutului, mielomul multiplu fiind foarte radiosensibil. Unele aspecte ale terapiei cad însă şi în sarcina neurochirurgului. Astfel, deşi radioterapia locală este eficientă atât în controlul durerii produse de fracturile vertebrale (acestea se vor vindeca în urma radioterapiei) cât şi pentru compresiunile medulare, unii dintre aceşti pacienți necesită kiphoplastii pentru fracturile pe os patologic sau decompresia elementelor neurale. Controlul durerii se face de obicei cu antialgice uşoare (răspunde bine la salicilați, contraindicați însă în prezența trombocitopeniei) iar osteoporoza poate fi tratată cu bifosfonați.

Netratat, mielomul multiplu are o medie de supraviețuire de 6 luni.

Tratamentul plasmocitomului (leziune solitară similară mielomului multiplu) este încă relativ controversat, fiind implicate atât chirurgia cât şi radioterapia. Pentru leziunile ce nu produc deficit neurologic şi la care stabilitatea spinală nu este implicată este preferat tratamentul conservator. Nu trebuie însă uitată posibilitatea de transformare a plasmocitomului în mielom la aproximativ 50% dintre pacienți (în medie în aproximativ 21 de luni), astfel încât chirurgia (chiar rezecție completă) pare insuficientă singură ca tratament curativ pentru plasmocitom [32,33].

CONDROSARCOMUL SPINAL

Reprezintă aproximativ 12% dintre toate condrosarcoamele. Apare mai frecvent în decadele 5 şi 6 de viață şi sunt mai frecvente la bărbați. Este asemănător radiologic şi histopatologic cu condromul, fiind de asemenea mai frecvent la nivelul sacrului. Diferența este că dacă condroamele au tendința de a apărea pe linia mediană (sacru, regiune clivală), condrosarcomul apare frecvent mai lateral (paramedian în regiunea petroclivală, în jurul articulațiilor sacro-iliace) [21].

Tratamentul standard pentru aceste leziuni este rezecția chirurgicală (fig. 8.18), fiind posibile rate de supraviețuire îndelungate în cazul în care aceasta este posibilă [19,34]. Fiind tumori cu rate de creștere lentă, acestea beneficiază foarte puțin de pe urma radio- sau chimioterapiei.

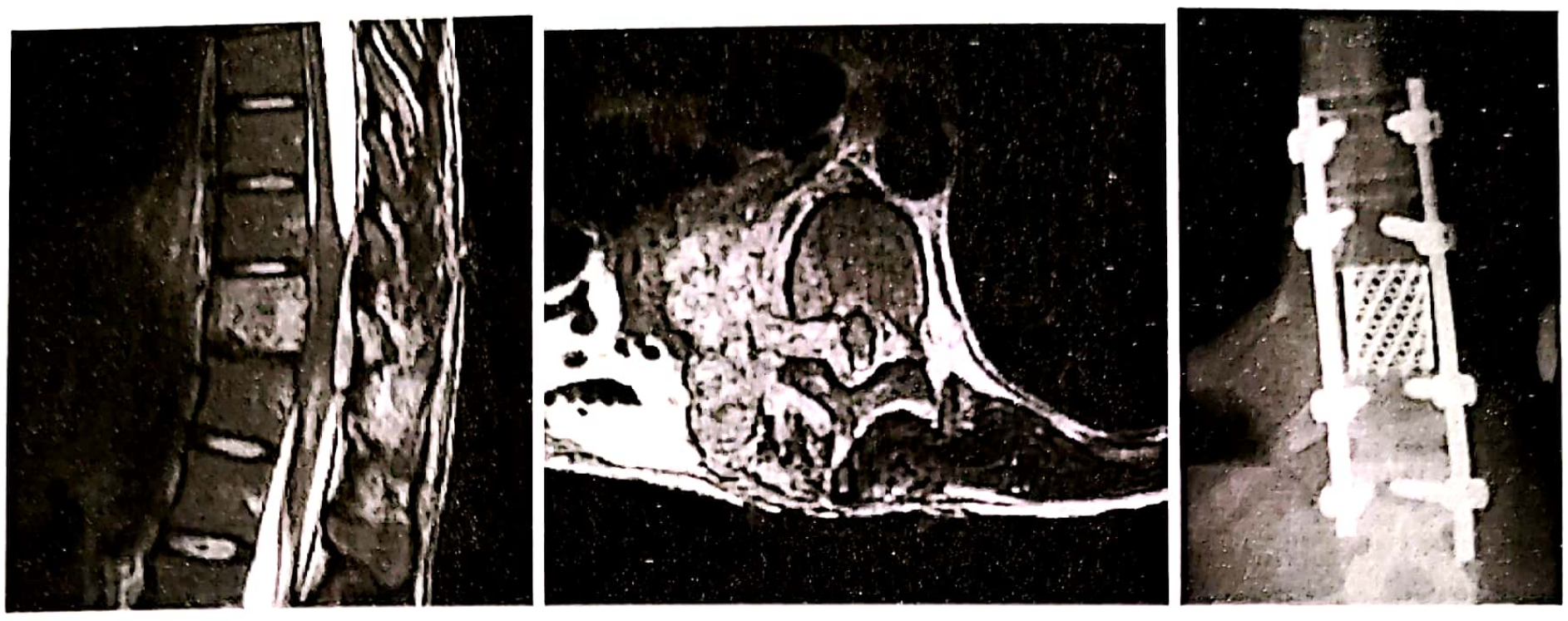

Figura 8.18. Examinare RMN sagitală și axială T2 într-un caz de condrosarcom ablat circumferențial prin abord combinat anterior și posterior (în stânga, radiografia AP de control postoperator).

OSTEOSARCOMUL

Este cea mai frecventă tumoră osoasă a pacienților tineri, dar la nivel spinal reprezintă doar 1–2% dintre osteosarcoame. Unele dintre ele pot fi secundare radioterapiei sau bolii Paget, apărând la vârste mai avansate.

Fiind o tumoră agresivă, 90% dintre acești pacienți se prezintă cu deficite neurologice de la momentul diagnosticului. Având de asemenea tendința de a metastaza timpuriu în cursul bolii, acești pacienți trebuie evaluați imagistic complet (CT întregului corp, scintigrafie osoasă).

Istoric vorbind, prognosticul acestor pacienți este infaust. Totuși, în ultimii ani, terapia multimodală agresivă a acestor tumori spinale (chirurgie cu rezecție totală însoțită de chimio și radioterapie) au adus și cazuri de supraviețuire de lungă durată [35].

Sarcomul Ewing

Este cea mai frecventă tumoră primară vertebrală la copii, fiind înrudită histopatologic cu PNET [21]. Este o tumoră nediferențiată, cu aspect histopatologic tipic: celule mici, rotunde, albastre la colorația cu hematoxilină-eozină.

Vârful incidenței este între 10 și 20 de ani, cel mai frecvent fiind afectată regiunea sacro-coccigiană urmată de cea lombară și dorsală (doar 5% la nivelul coloanei „mobile”!). Pe radiografii, sarcomul arată ca „foi de ceapă” datorită reacției periostale, iar pe *RMN* arată zone largi de țesut moale și de demineralizare osoasă [3]. Având și el tendința de a metastaza devreme în cursul bolii, diagnosticul imagistic trebuie să acopere întregul corp.

Tratamentul acestei tumori este agresiv, multimodal. Excizia chirurgicală largă, în bloc a tumorii (fig. 8.19), însoțită de radioterapie și chimioterapie adjuvantă post-operatorie au prelungit ratele de supraviețuire de la 5–20% la 50–80% [36]. Factori de prognostic negativ sunt considerați localizarea sacrococcigiană, dimensiunile tumorale mari și metastazele la momentul diagnosticului. Pacienții cu metastaze în momentul diagnosticului au o rată de supraviețuire la 5 ani de doar 10–15% [37].

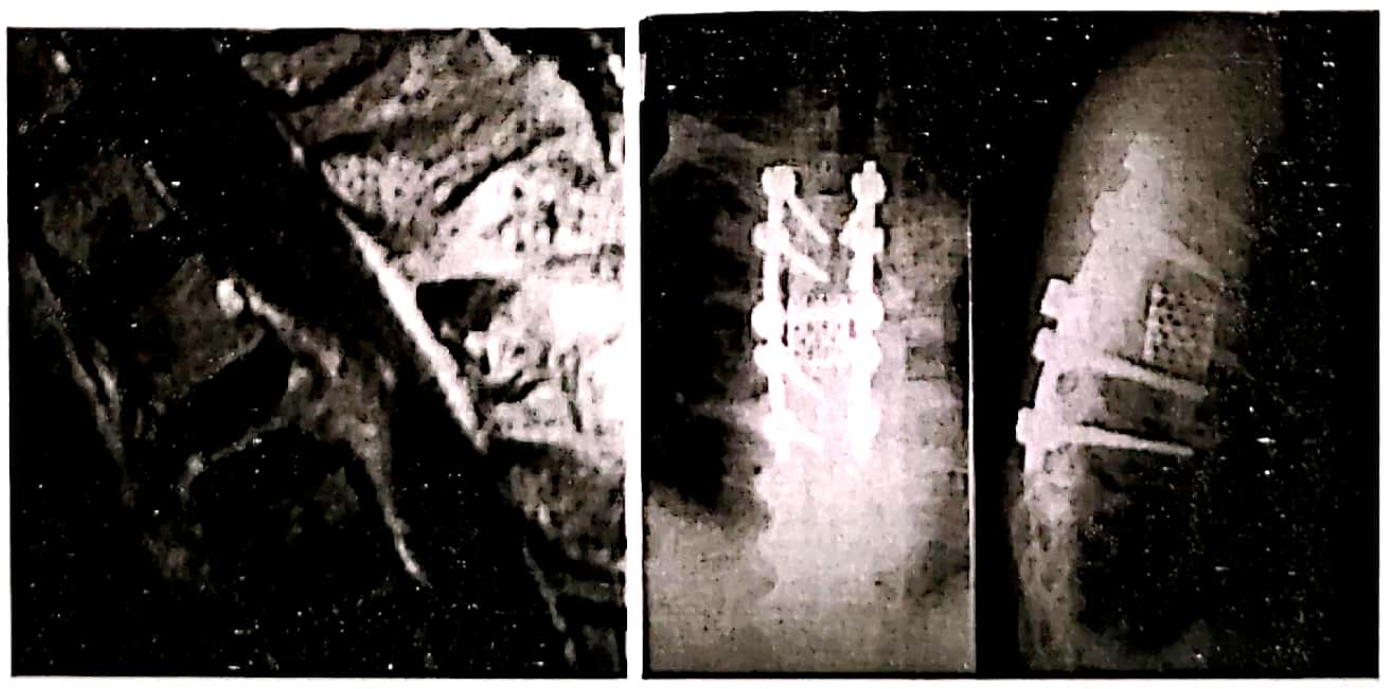

Figura 8.19. Examinare RMN la un caz de Sarcom Ewing dorsal ablat circumferențial prin abord combinat și reconstrucție cu cușcă de titan și fixare posterioară transpediculară.

CONCLUZII

Tratamentul tumorilor vertebrale este un tratament multimodal. Rolul chirurgiei a devenit în ultimele două decenii prioritar datorită schimbării paradigmei terapeutice chirurgicale: decompresiunea circumferențială și reconstrucția vertebrală. Formarea unor echipe multidisciplinare pentru abordul combinat al acestor tumori (neurochirurgie, chirurgie toracică, chirurgie generală, ortopedie) reduce riscul unor complicații intraoperatorii indezirabile și crește gradul de rezecție chirurgicală. Cele mai bune rezultate sunt obținute în centrele în care există un volum mare de cazuri și în care metodele terapeutice multimodale sunt standardizate. De asemenea, tehnicile minim invazive câștigă tot mai mult teren, iar noile dezvoltări ale tehnicilor robotice oferă perspective încurajatoare. Nu în ultimul rând trebuie ținut cont de faptul că scopul terapiei este îmbunătățirea calității vieții pacientului.

BIBLIOGRAFIE

1. Wong D.A., Fornasier V.L., MacNab I.: Spinal metastases: the obvious, the occult, and the impostors. Spine1990; 15:1.
2. Gerszten P., Welch W.: Current surgical management of metastatic spinal disease. Oncology (Huntingt) 2000; 14:1013.
3. Greenberg, M.S.: Handbook of Neurosurgery, 7th Ed. New York: Thieme, 2010; 18. 1: 428–440.
4. Greenberg, M.S.: Handbook of Neurosurgery, 7th Ed. New York: Thieme, 2010; 21.12: 728–768.
5. Abrahm J.L., Banffy M.B., Harris M.B.: Spinal cord compression in patients with advanced metastatic cancer: all I care about is walking and living my life. JAMA2008; 299:937.
6. North R.B., LaRocca V.R., Schwartz J. *et al.*: Surgical managementofspinalmetastases:analysisofprognosticfactors during a 10-year experience. J Neurosurg Spine 2005; 2:564.
7. Brice J., McKissock W.: Surgical treatment of malignant extradural spinal tumors, Br Med J, 1965; 1:1341–4.
8. Ibrahim A., Crockard A., Antonietti P. *et al.*: Does spinal surgery improve the quality of life for those with extradural (spinal) osseous metastases? An international multicenter prospective observational study of 223 patients. J Neurosurg Spine 2008; 8:271. Invited submission from the Joint Section Meeting on Disorders of the Spine and Peripheral Nerves, March 2007.
9. Klimo, P.Jr., Rao G., Rhines L.D.: Evaluation and Management of Spinal Axis Tumors: Metastatic in Youmans Neurological Surgery, W.H. Richard, 6th edition, 2011; 311:3154–3165.
10. Bilsky M., Smith M.: Surgical approach to epidural spinal cord compression. Hematol Oncol Clin North Am 2006; 20:1307.
11. Klimo Jr.P., Thompson C.J., Kestle J.R. *et al.*: A meta-analysis of surgery versus conventional radiotherapy for the treatment of metastatic spinal epidural disease. Neuro Oncol 2005; 7:64.
12. Sciubba D.M., Gokaslan Z.L.: Surgery for Metastatic Spine Disease, in Schmidek & Sweet Operative Neurosurgical Techniques: Indications, Methods and Results. 6th Edition. Alfredo Quiñones-Hinojosa (Editor), Elsevier Saunders, 2012, 2193–2199.
13. Roser F., Tatagiba M., Maier G.: Spinal Robotics: Current Applications and Future Perspectives, Neurosurgery January Volume 72, 2013, p. 12–18.
14. Greenberg, M.S.: Handbook of Neurosurgery, 7th Ed. New York: Thieme, 2010; 21.5: 702–710.
15. Vecht C.J., Haixma-Reiche H., van Putten W.L. *et al.*: Initial bolus of conventional *versus* high-dose dexamethasone in metastatic spinal cord compression. Neurology 1989; 39: 1355–7.
16. Rosen L.S., Gordon D., Kaminski M. *et al.*: Long-term efficacy and safety of zoledronic acid compared with pamidronate disodium in the treatment of skeletal complications in patients with advanced multiple myeloma or breast carcinoma: a randomized, double-blind, multicenter, comparative trial. Cancer 2003; 98:1735.
17. Stopeck A.L., Lipton A., Body J.J. *et al.*: Denosumab Compared With Zoledronic Acid for the Treatment of Bone Metastases in Patients with Advanced Breast Cancer: A Randomized, Double-Blind Study, JCO 2010, vol. 28 35:5132–5139.
18. Chi J.H., Bydon A., Hsieh P. *et al.*: Epidemiology and demographics for primary vertebral tumors. Neurosurg Clin N Am 2008; 19:1.
19. Cosgrove G.R., Bertrand G., Fontaine S. *et al.*: Cavernous angiomas of the spinal cord. J. Neurosurg, 1988, 68: 31–6.
20. Rawat S., Nangia S., Ezhilalan R.B. *et al.*: Variance in the treatment of vertebral haemangiomas. J Indian Med Assoc 2007; 105:42.
21. Hseih P., Gokaslan Z.L.: Evaluation and Management of Spinal Axis Tumors: Benign and Primary Malignant in Youmans Neurological Surgery, W.H. Richard, Ed. , 6th edition, 2011; 311:3144–3153.
22. Murphey M.D., Andrews C.L., Flemming D.J. *et al.*: From the archives of the AFIP. Primary tumors of the spine: radiologic pathologic correlation. Radiographics 1996; 16:1131.
23. Saglik Y., Atalar H., Yildiz Y. *et al.*: Surgical treatment of osteoblastoma: a report of 20 cases. Acta Orthop Belg 2007; 73:747.
24. Kransdorf M.J., Sweet D.E.: Aneurysmal bone cyst: concept, controversy, clinical presentation, and imaging. AJR Am J Roentgenol 1995; 164:573.
25. Burch S., Hu S., Berven S.: Aneurysmal bone cysts of the spine. Neurosurg Clin N Am 2008; 19:41.
26. Leung L.Y., Shu S.J., Chan M.K. *et al.*: Chondroblastoma of the lumbar vertebra. Skeletal Radiol 2001; 30:710.
27. Kosaki N., Yabe H., Anazawa U. *et al.*: Bilateral multiple malignant transformation of Ollier's disease. Skeletal Radiol 2005; 34:477.

TUMORILE INTRARAHIDIENE

ADRIAN BĂLAŞA

TUMORI SUBDURALE EXTRAMEDULARE

EPIDEMIOLOGIE ŞI CLASIFICĂRI

Tumorile extramedulare reprezintă 3/4 din tumorile spinale ale adultului. Marea lor majoritate sunt situate strict subdural (80%), iar restul se extind în compartimentele extradurale, unele având chiar componentă extraspinală [1]. Tumorile de teacă nervoasă, meningioamele şi ependimoamele de filum terminale reprezintă majoritatea neoplasmelor extramedulare (95%) (tabelul 8.1) [1].

Tabelul 8.1

Tipuri histologice de tumori spinale la adult [1]

Tip histologic	Incidenţa la adult, %
Tumori de teacă nervoasă (schwanoame şi neurofibroame)	40
Meningioame	40
Ependimoame de filum terminale	15
Diverse alte tumori: paraglioame, metastaze, granuloame	5

La adult, cu câteva excepţii, tumorile extramedulare sunt benigne din punct de vedere histologic şi pot fi rezecate în totalitate. Meningioamele spinale reprezintă 40% din totalul tumorilor extramedulare şi 12% din totalul meningioamelor. Dintre pacienţii cu meningioame 80% sunt de sex feminin iar vârsta medie este între 50–70 ani. Ependimomul de filum terminale afectează pacienţi tineri cu predominenţă masculină netă (61%) [1].

PREZENTAREA CLINICĂ

Simptomatologia clinică a majorităţii tumorilor extramedulare reflectă dezvoltarea lentă a unui proces expansiv intraspinal. Diferitele manifestări clinice sunt variabile şi sunt determinate de nivelul spinal şi localizarea în ax transversal a tumorii. Cei mai mulţi pacienţi au o evoluţie clinică tipică, cu apariţia iniţială a durerii spinale, ulterior apărând semne radiculare şi la final mielopatia. Mielopatia poate debuta pe o singură parte – sindromul Brown-Sequard, urmată de instalarea de deficite motorii bilaterale[1].

Tumorile cu localizare la nivelul foramenului magnum sau în regiunea cervicală superioară sunt de obicei situate ventral faţă de măduva spinării şi debutează cu durere în regiunea suboccipitală şi deficit motor distal la nivelul membrelor superioare urmat de atrofia musculaturii intrinseci a mâinilor. Etiologia acestui sindrom bine cunoscut este incertă, iar explicaţia cea mai plauzibilă este legată de insuficienţa venoasă medulară [3]. Tumorile regiunii dorsale dau un mod tipic sindroame de cordoane lungi. Tractul corticospinal este cel mai vulnerabil. Semne timpurii ca hipertonia musculară şi oboseala se transformă odată cu evoluţia afecţiunii în spasticitate şi deficit motor. Deficitul motor debutează de obicei distal, mai ales la dorsoflexia piciorului şi halucelui. Ataxia spinală apare prin compresia cordoanelor medulare posterioare de către tumorile situate posterior faţă de măduva spinării [4,5].

DIAGNOSTICUL NEUROIMAGISTIC

a) Tumori de teacă nervoasă. Tumorile de teacă nervoasă sunt de două tipuri: schwanoame şi neurofibroame. Schwanoamele, se dezvoltă adiacent rădăcinilor nervoase de origine pe care nu le înglobează şi sunt în general unice. Neurofibroamele, înglobează rădăcina dorsală, sunt frecvent multiple şi se asociază cu neurofibromatoza (NF). Ca şi localizare segmentară schwanoamele predomină în regiunea cervicală (41%) urmată de regiunea dorsală şi lombară (cu câte 29%) şi foarte rar la nivel sacral (1%). Schwanoamele în clepsidră sunt mai frecvente în regiunea cervicală

[7–10]. Neurofibroamele intraspinale apar la vârstă tânără atât în cazul pacienţilor cu neurofibromatoza tip 1 (NF1), cât şi cu neurofibromatoza tip 2 (NF2) şi sunt deseori asimptomatice. Simptomatologia săracă impune monitorizarea prin rezonanţa magnetică nucleară (IRM) a întregului ax spinal la pacienţii cu NF [11,12].

Tumorile de teacă nervoasă, sunt localizate în proporţie de 58% intradural extramedular; 27% extradural; 17% intra şi extradural (în clepsidră); 1% intramedular [11].

Pe radiografia simplă aceste tumori pot produce lărgirea foramenului sau a canalului spinal. Examenul computer tomograf (CT) evidenţiază prezenţa unei mase intra- sau paraspinale, cu densitate scăzută. Diferenţierea porţiunii intraspinale a schwanomului de măduva adiacentă şi teaca durală, este dificilă fără administrare de contrast intratecal. Tumorile de teacă nervoasă tind să aibă un izosemnal cu măduva în secvenţele T1 fără contrast. Pe secvenţele T2, aceste tumori pot avea o creştere marcată de semnal, secundară conţinutului crescut de apă.

IRM este capabilă să evidenţieze porţiunea intraspinală a acestor tumori, în special în secvenţele T1 cu contrast, demonstrând totodată gradul de compresie şi deplasare al MS (fig. 8.20.) [13].

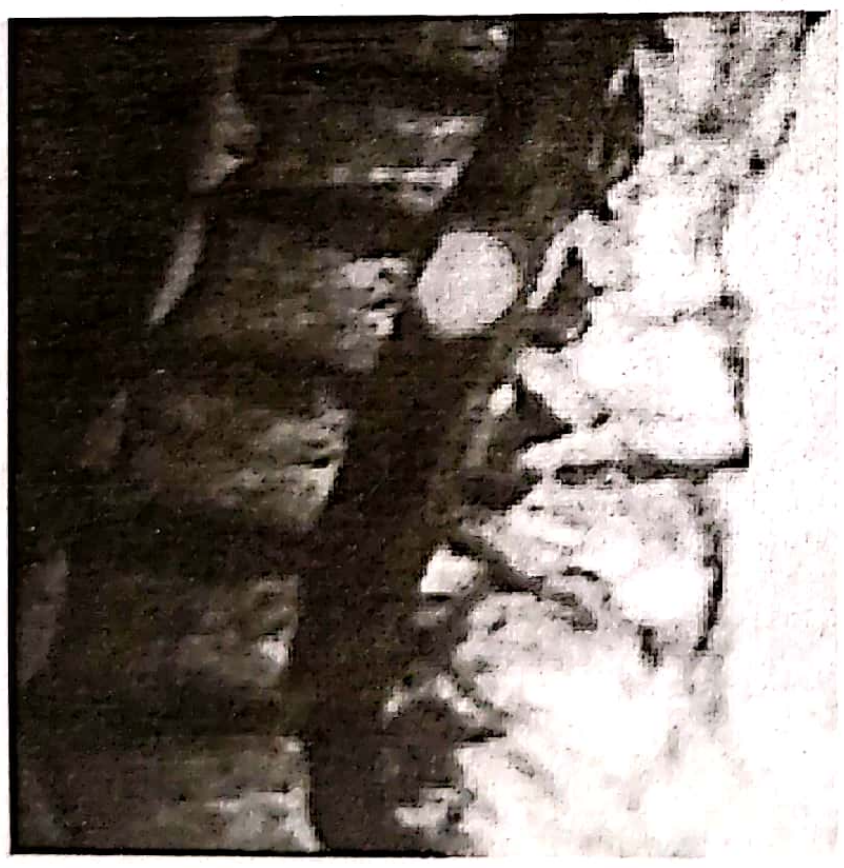

Figura 8.20. Imagine IRM sagitală T1 cu contrast ce evidenţiează o tumoră de teacă nervoasă intradurală extramedulară situată la nivelul conului medular [12].

În cazul schwanoamelor gigante invazive, examenul IRM permite evaluarea întregii extensii a tumorii, atât a porţiunii spinale cât şi a extensiei extraspinale, iar împreună cu radiografia simplă şi examenul CT spinal, care determină gradul distrucţiei osoase, permite alegerea celui mai bun abord chirurgical cu scopul exciziei radicale a leziunii [14].

Un procentaj de 1% din schwanoame se dezvoltă intramedular, cel mai frecvent în regiunea cervicală (62%), urmată de măduva dorsală (22%) şi segmentul lombar inclusiv conul medular. Schwanoamele intra-medulare au de obicei izo- sau hiposemnal în T1 şi hipersemnal moderat în T2 (fig. 8.21) [12].

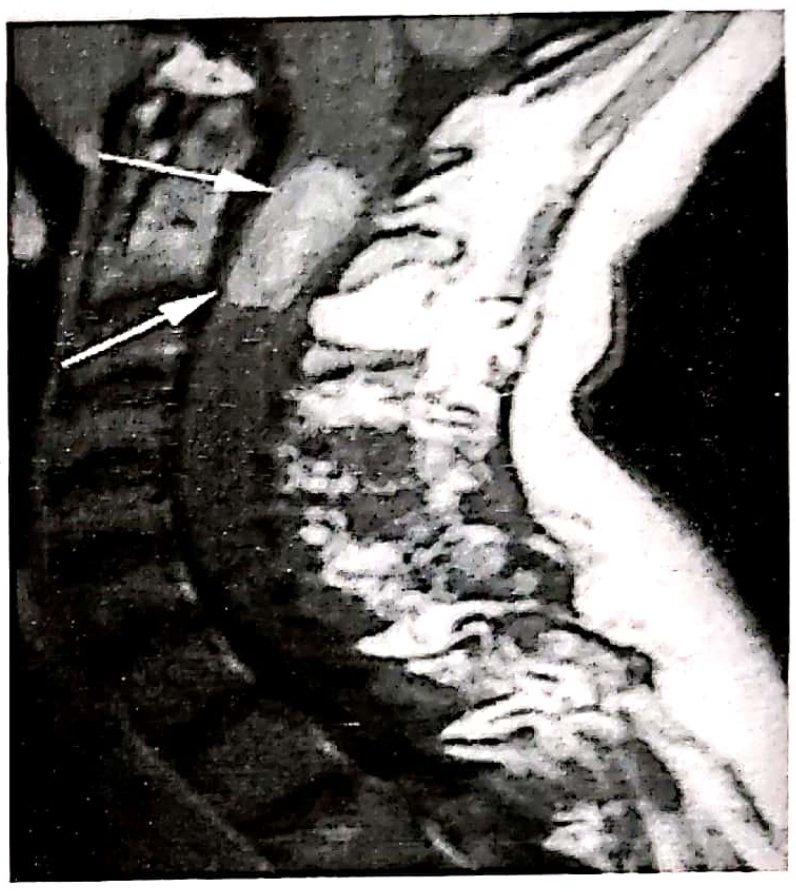

Figura 8.21. Schwanom intramedular. Imagine T1 sagitală cu contrast demonstrând prezenţa unei tumori ovalare la nivel C2 [12].

b) Meningioame spinale. Meningioamele canalului spinal sunt tumori care apar în general la adult, vârsta medie de apariţie fiind de 50 de ani cu evidentă predominenţă feminină (60–80%). Aceste tumori sunt încapsulate şi prezintă ataşament dural. În general, sunt dispuse posterolateral, cu excepţia regiunii cervicale unde au o localizare anterioară în raport cu măduva spinării (fig. 8.22). Meningioamele pot fi situate în totalitate intradural extramedular dar pot fi intra- şi extradurale, sau mult mai rar în totalitate extradural, situaţie în care tind să fie maligne. Meningioamele spinale multiple sunt rare, reprezentând doar 3% din totalul meningioamelor spinale. Deşi de cele mai multe ori etiologia meningioamelor multiple a rămas neclară, au fost emise ipoteze legate de mutaţii genetice produse de radioterapie şi chimioterapie la pacienţii trataţi pentru limfoame, leucemie sau neoplasm mamar [16,17]. A fost raportat un caz de meningiom cu celule clare dispus intramedular [15].

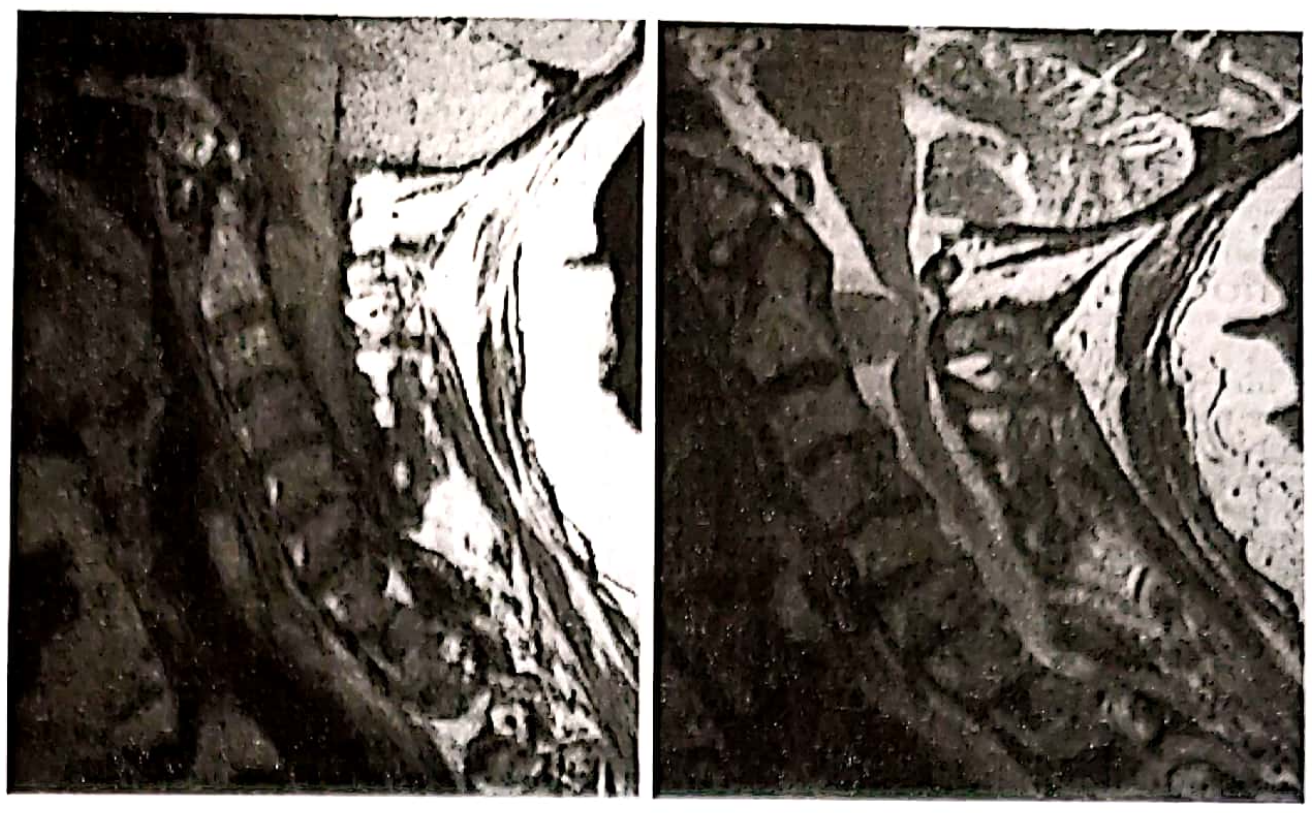

Figura 8.22. Examinare RMN nativ la un meningiom de C2 situat antemedular [15].

În secvențele T1 ale IRM-ului, acestea apar sub formă de hipo sau izosemnal, comparativ cu MS. Meningioamele tind să fie bine circumscrise, situate anterolateral sau posterolateral şi determină deplasarea în direcție opusă a MS. Pe imaginile T2, apar sub formă de hipersemnal. Aceste tumori vasculare se încarcă de obicei intens, imediat şi omogen după administrare de gadolinium. Au fost descrise meningioame spinale cu o componentă mixtă intra şi extradurală la care numai porțiunea intradurală a prezentat o priză de contrast. Datorită permeabilității vasculare mai mari, priza de contrast în secvențele T1 precoce este mai intensa în cazul meningioamelor decât al tumorilor de teacă nervoasă (fig. 8.23) [15,18].

c) Ependimoame de filum terminale. Ependimomul mixopapilar are o predilecție deosebită pentru conul medular şi filum terminale reprezentând cea mai frecventă tumoră extramedulară (83%) în acest teritoriu [19]. Această tumoră mucoidă se întâlneşte mai frecvent la bărbați, iar debutul bolii apare mai precoce (sub 35 de ani). Ocazional, leziunea se situează în spațiul extradural, având probabil originea în vestigiul medular coccigian la nivelul porțiunii distale a tubului neural [20].

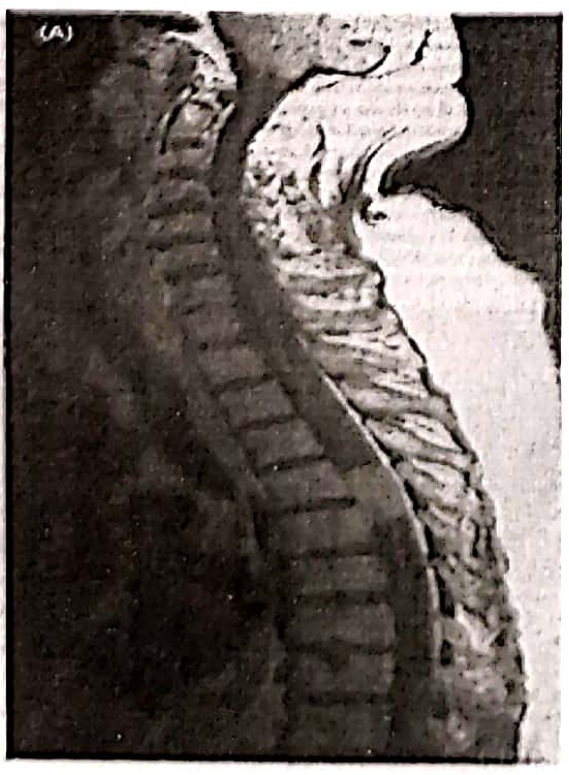

Figura 8.23. Examinare RMN T1 cu contrast a unui meningeom posterolateral toracal.

Ependimomul mixopapilar nu are caracteristici radiologice specifice, el apare ca izosemnal în secvențele T1 şi hipersemnal în T2. Uneori poate apărea sub formă de hipersemnal atât în T1 cât şi în T2, fapt ce demonstrează un conținut crescut de mucină sau prezența unei hemoragii (fig. 8.24) [21,22].

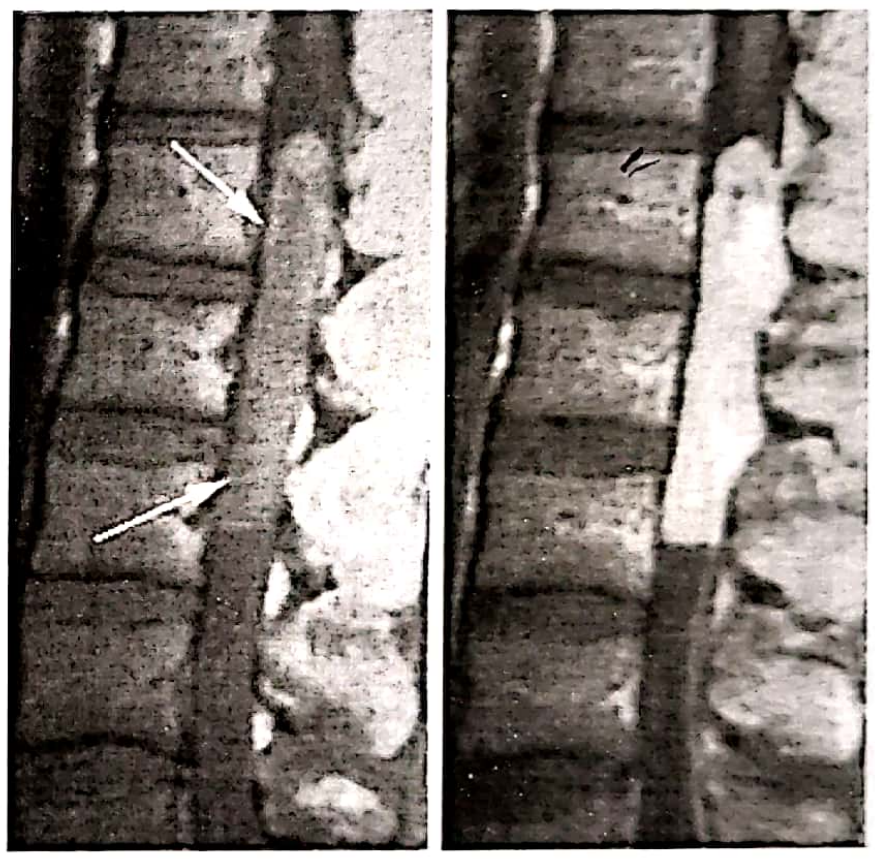

Figura 8.24. Ependimom mixopapilar de filum terminale. Imagine sagitală T1 demonstrând prezența unei formațiuni intradurale ovalare (săgeți) cu extindere de la nivelul conului medular până la L3. T1 cu contrast demonstrează priza intensă de contrast [21].

ATITUDINEA TERAPEUTICĂ

Tratamentul chirurgical

Majoritatea pacienților cu tumori extramedulare sunt operați în decubit ventral, prin laminectomie sau laminotomie. Pentru tumorile mici situate lateral poate fi utilizată tehnica hemilaminectomiei sau chiar a fenestrației interlaminare. Ca alternativă la abordul posterior, au fost descrise aborduri anterioare pentru cazuri selectate de tumori extramedulare dispuse anterior față de MS. Astfel Crockard şi Bradford [23] au descris un abord transoral pentru rezecţia unui schwanom intradural . Jenny *et al.* [24] au folosit un abord transtoracic, transvertebral pentru ablaţia unui meningiom calcificat dispus anterior. Dickman şi Apfelbaum [25] au utilizat acelaşi abord anterior pentru ablaţia unui schwanom. O'Toole şi Mc Cormick [26] au rezecat un schwanom anterior prin corporectomie cervicală anterioară urmată de reconstrucţie vertebrală. În general, fiind vorba de tumori cu creştere lentă, în cazurile de tumori extramedulare anterioare, abordul posterior este suficient pentru rezecţia radicală a acestor leziuni [27,28].

Au fost descrise şi tehnici de rezecţie minim invazivă ale tumorilor intradurale extramedulare folosindu-se retractoare tubulare pentru a obţine accesul la nivelul corespunzător patologiei spinale. Se practică hemilaminectomie folosind pense Kerrison şi freze de mare viteză. După deschiderea durei, se utilizează tehnici microchirurgicale de rezecţie a tumorii utilizând instrumente în baionetă special concepute pentru abordul minim invaziv [29]. Odată expusă dura mater pe toată lungimea tumorii se introduce microscopul în câmpul operator. Înaintea deschiderii durei se verifică poziţia tumorii şi localizarea corectă a acesteia cu ajutorul ecografului [30,31].

Deschiderea durei se face de obicei pe linia mediană făcând toate eforturile pentru menţinerea intactă a arahnoidei, deoarece vasele medulare pot fi aderente la nivel arahnoidian. În cazul tumorilor dispuse anterior faţă de măduvă, pentru obţinerea unui abord cât mai lateral, laminectomia poate fi completată cu rezecţia pediculului sau faţetectomie parţială sau totală. De obicei, aceste tumori cu creştere lentă creează suficient spaţiu permiţând chirurgului rezecţia fără mobilizarea măduvei spinării. În caz contrar, măduva poate fi rotată prin aplicarea de puncte de sutură pe ligamentele dinţate sau pe membrana arahnoidiană [32].

Tehnica de rezecţie a tumorilor extramedulare trebuie adaptată în funcţie de mărimea tumorii şi dispunerea acesteia în raport cu măduva şi rădăcinile nervoase [31]. Tumorile dispuse posterior sau lateral sunt mai mult sau mai puţin expuse direct în câmpul operator şi permit fie o rezecţie în bloc (în cazul tumorilor mici) fie decompresia intratumorală urmată de rezecţie (în cazul tumorilor mari). Acest lucru poate fi realizat fără mobilizarea excesivă a structurilor nervoase, evitând astfel exercitarea de presiune asupra ţesutului medular [33].

a) Rezecţia meningioamelor spinale. Marea majoritate a meningioamelor sunt încapsulate şi nu prezintă invazie la nivelul piei mater Chiar şi în acest caz, tumora nu poate fi mobilizată decât după deconectarea inserţiei durale [33,34]. Odată ce tumora a fost rezecată, atenţia se îndreaptă spre inserţia durală a meningiomului. Pentru leziunile cu inserţie posterioară, originea durală poate fi excizată şi plastizată în timp ce inserţiile anterioare necesită doar coagulare cu ajutorul pensei bipolare [34,35].

b) Rezecţia tumorilor de teacă nervoasă. Aceste tumori pot apărea sporadic sau se asociază cu pacienţii cu Neurofibromatoza I (NF1 – boala Von Recklinghausen) sau NF2. Tumorile de teacă nervoasă pot fi localizate în întregime în canalul spinal, în întregime în afara canalului spinal sau pot avea o componentă intra şi una extraspinală (tumori în clepsidră) [31] (fig. 8.25).

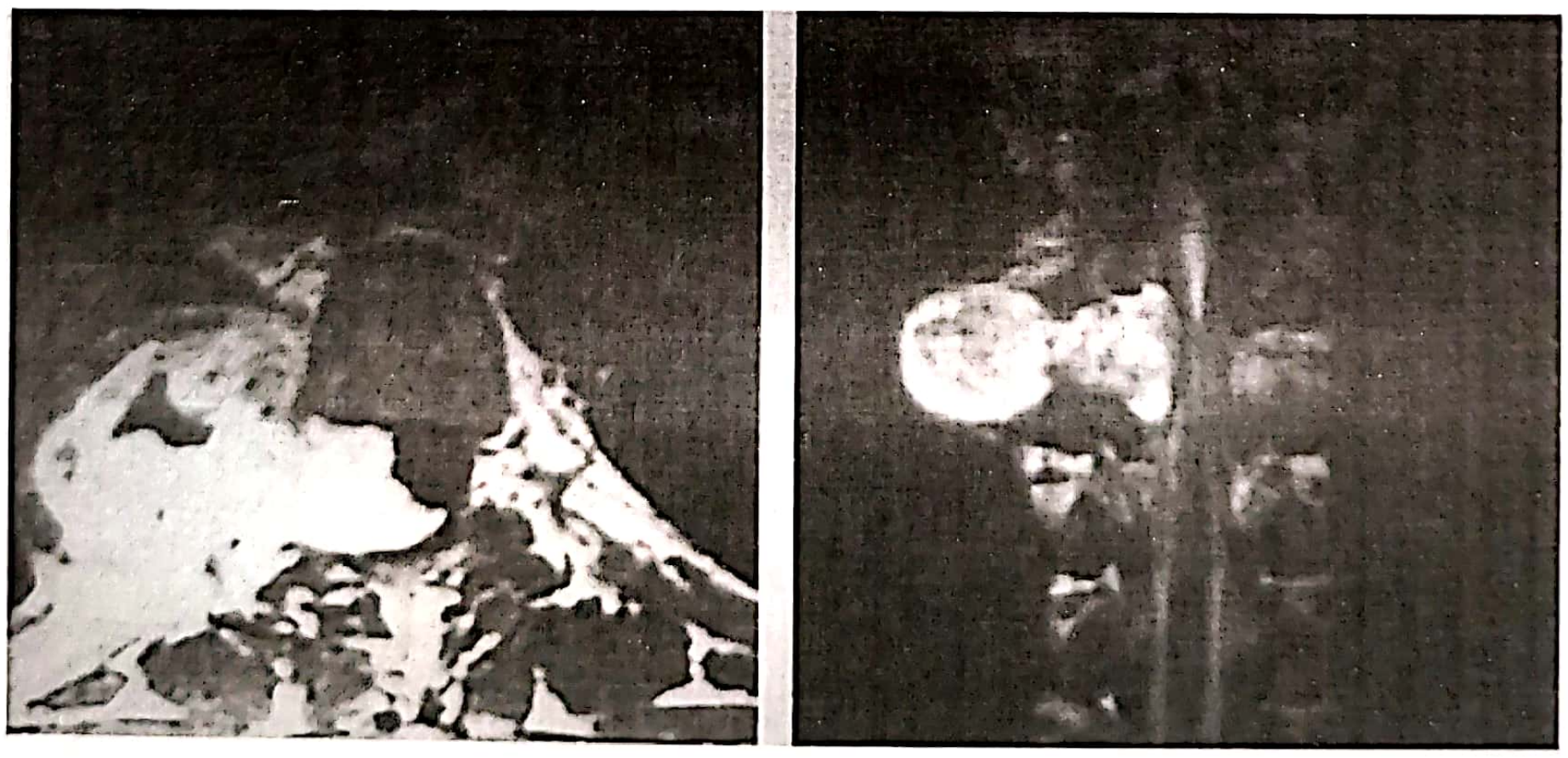

Figura 8.25. Neurofibrom D5 intra- şi extradural extraspinal. a. Imagine axială T1 cu contrast demonstrând extensia extraspinală a tumorii. b. Imagine T2 coronară demonstrând ambele componente extra şi intraspinale [33].

Neurofibroamele spinale multiple apar aproape exclusiv la pacienții cu NF1 în timp ce schwanoamele multiple pot apărea și la pacienți fără NF. Deși nu s-a putut identifica nici o modificare genetică pentru această entitate, termenul de schwanomatoză se referă la bolnavii cu schwanoame multiple în absența NF. Tumorile de teacă nervoasă sunt comune la pacienții cu NF1 și sunt de obicei neurofibroame, în timp ce la pacienții cu NF2 sunt rare și sunt în general schwanoame [4,36].

În mod evident, toate tumorile de teacă nervoasă simptomatice trebuie tratate chirurgical. Tratamentul tumorilor asimptomatice este controversat dar în general este acceptat faptul că leziunile asimptomatice de dimensiuni mari trebuie excizate, deoarece s-a constatat că rezultatele sunt mai bune la pacienții aflați în condiție neurologică preoperatorie bună. La pacienții cu NF, mai ales la cei cu NF1, se excizează numai leziunile simptomatice sau cele de dimensiuni mari care riscă să producă deficite neurologice severe. Marea majoritate a acestor tumori sunt dispuse anterolateral față de MS astfel încât abordul posterior prin laminectomie, laminotomie sau hemilaminectomie este de obicei suficient pentru rezecția acestei tumori. Pentru rezecția radicală a tumorii este necesară secționarea rădăcinii portante. Acest lucru nu implică riscuri suplimentare în segmentul dorsal, dar la nivel cervical (C4-T1) și lombar trebuie încercată păstrarea rădăcinii (în special a rădăcinii motorii) mai ales atunci când la stimularea filetelor se obține un răspuns motor [37].

La pacienții cu schwanoame în clepsidră, partea intradurală trebuie rezecată înaintea porțiunii extradurale, evitând astfel o compresie medulară suplimentară datorată manipulării inițiale a componentei extradurale. Pentru rezecția tumorilor cu componentă mare extraforaminală, extraspinală este uneori necesară abordarea anterioară sau laterală [6].

În ultima perioadă a apărut o tehnică nouă de rezecție a tumorilor de teacă nervoasă intratoracale și anume ablația endoscopică transtoracică [12,33].

c) Rezecția ependimomului de filum terminale. Ependimomul mixopapilar este caracteristic cozii de cal și are originea din filum terminale imediat sub conul medular, iar în cazuri rare se poate dezvolta din partea distală a filumului fiind localizat la nivel sacral. Ependimomul de filum terminale afectează pacienți tineri cu predominență masculină netă (61%). Este o tumoră cu creștere lentă care poate atinge proporții gigante, ocupând întregul canal lombosacral (fig. 8.26) [38].

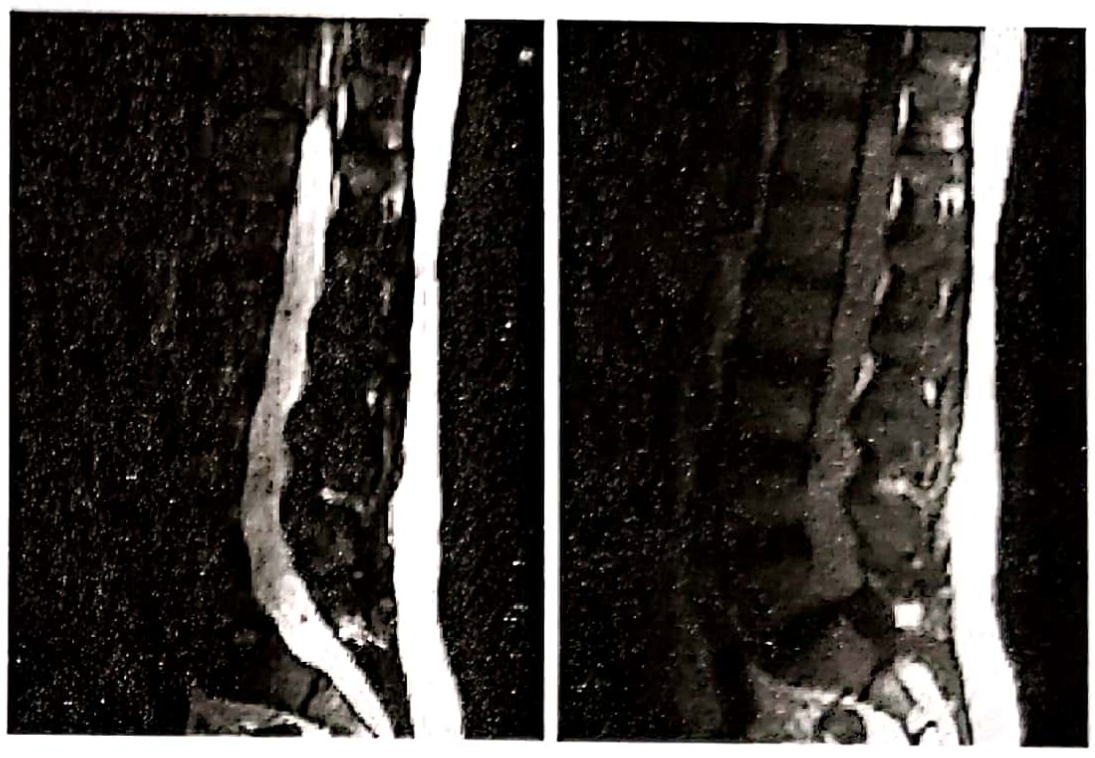

Figura 8.26. Aspect imagistic IRM al unui ependimom mixopapilar extins de la nivelul conului medular până la nivel L5.

Abordul chirurgical este clasic prin laminectomie sau laminotomie extinsă pe toată lungimea tumorii. În cazul ependimoamelor, dura mater poate lipsi și în aceste condiții laminectomia trebuie făcută cu precauție pentru a evita lezarea rădăcinilor nervoase. Rezecția tumorii se începe de la limita superioară, ulterior se trece la rezecția polului inferior și în final se rezecă partea centrală. Această strategie permite identificarea și protejarea precoce a rădăcinilor nervoase. Ependimomul de filum terminale împinge de obicei rădăcinile nervoase la periferia sa, dar se poate dezvolta și între rădăcini situație în care rezecția este dificilă și periculoasă. Identificarea și rezecția filumului terminale este importantă pentru radicalitatea exciziei, acest lucru putându-se realiza prin stimulare directă [33].

Tratamentul adjuvant

Pentru pacienții cu NF, tumori recidivate, leziuni multiple sau probleme medicale ce-i plasează în grupul bolnavilor cu risc chirurgical crescut, radiochirurgia Cyber-Knife poate fi o soluție complementară sau alternativă. Astfel, într-un studiu pe 51 de pacienți cu tumori spinale benigne care au beneficiat de radiochirurgie Cyber-Knife, doar trei au necesitat rezecție chirurgicală la un an de la radioterapie datorită agravării simptomelor. La un singur pacient tumora a crescut în dimensiuni. După o perioadă de urmărire de 36 de luni, 61% din pacienți au avut leziuni stabile iar la 36% s-au redus dimensiunile tumorilor [39,40].

PROGNOSTICUL TUMORILOR MEDULARE

Rezultate clinice

Rezecția tumorilor extramedulare este una din cele mai de succes proceduri din neurochirurgie. Postoperator, se aşteaptă ameliorarea tuturor semnelor şi simptomelor. Deseori, se obține o remisie completă a simptomatologiei. Aceste rezultate se obțin chiar şi în cazul pacienților în vârstă cu deficite neurologice severe preoperator, aşa încât, intervenția chirurgicală este recomandată indiferent de vârstă şi status neurologic [38].

În cazul ablației ependimoamelor extramedulare, intervenția chirurgicală este mult mai dificilă deoarece tumora poate încastra în structura sa nervii cozii de cal [41]. Celli *et al.* [42] au raportat o rezecție completă la 71% din ependimoame, Cervoni *et al.* [43] în 69% din cazuri, iar Rivierez *et al.* [44] la 75% din pacienți.

Complicații postoperatorii

Complicațiile imediat postoperatorii sunt legate mai ales de plaga operatorie şi de comorbiditățile pacienților. Astfel, fistula de lichid cefalo-rahidian (LCR) s-a produs la 3% din cazurile raportate de Levy *et al.* [5] unde jumătate din pacienți au avut dura deschisă postoperator şi la 1% din cazurile raportate de Solero *et al.* [45] unde dura a fost întotdeauna închisă . Majoritatea neurochirurgilor sunt de acord că închiderea cât mai etanşă a durei reduce rata fistulei LCR postoperatorii. În cazul apariției, fistula se tratează prin puncții lombare repetate, drenaj lombar, iar în cazul eşecului se reexplorează plaga.

Infecțiile superficiale sau meningitele sunt rare, producându-se doar la 1% din cazuri. Acestea se tratează prin antibioterapie şi îngrijirea adecvată a plăgii [6].

Trombembolismul pulmonar constituie una din cauzele morții subite sau de disabilitate postoperatorie. Din pacienții raportați de Levy *et al.* [5], 3% au suferit embolii pulmonare simptomatice în perioada postoperatorie. Riscul de trombembolism creşte odată cu gradul deficitului motor. În seria lui Seppala et al. [27] de 187 pacienți operați cu schwanoame spinale mortalitatea a fost de 1,5% iar complicațiile au apărut la 10% din cazuri incluzând: hemoragie, infecție, dehiscența plăgii, tromboză venoasă profundă, complicații pulmonare. La 5% din pacienți s-a agravat deficitul motor; 10% din pacienții cu funcție sfincteriană normală au avut o deteriorare postoperatorie a funcției vezicale.

De obicei, pacienții operați pentru tumori de teacă nervoasă nu au deficite semnificative legate de sacrificarea rădăcinii implicate, acest lucru justificând rezecția agresivă a leziunii . În seria lui Kim *et al.* [46] de 31 de bolnavi operați pentru tumori de teacă nervoasă (25 schwanoame şi 6 neurofibroame), având origine pe rădăcini cu importanță funcțională deosebită (C5-D1; L3-S1) care au fost sacrificate intraoperator, doar 7 (23%) au dezvoltat un deficit neurologic postoperator în legătură cu rădăcina secționată şi doar 4 (13%) au avut un deficit motor parțial şi nondebilitant [47].

Recidiva tumorală

Rata de recidivă a meningioamelor spinale este mult mai mică decât în cazul meningioamelor intracraniene. Roser *et al.* [48] au studiat potențialul proliferativ al meningioamelor spinale în comparație cu cel al meningioamelor intracraniene. S-au urmărit şi comparat indicele de proliferare Ki-67 şi receptorii de progesteron (PR). Comparând grupul spinal cu o medie de Ki-67 de 2, 48% şi pozitivitatea la PR de 46%, rata de proliferare a meningioamelor intracraniene a fost semnificativ mai mare (Ki-67 de 3,6%). Nu s-au găsit diferențe semnificative legate de receptorii de PR. Oricum, în ciuda ratei proliferative mai mici timpul de recurență al meningioamelor spinale şi craniene este comparabil în cazul rezecției totale a tumorii. În cazul ependimoamelor extramedulare, înaintea introducerii microchirurgiei, rata de recurență a fost de 53%. Odată cu apariția tehnicilor micro-chirurgicale rata de recidivă a scăzut nesemnificativ la 47% [49,50]. Un studiu raportează o rată de recurență mai mică după rezecție parțială şi radioterapie decât după rezecție completă fără tratament adjuvant, în timp ce în seria lui Cervoni *et al.* [43], recidiva tumorală apare în ciuda radioterapiei. Când este posibil, trebuie încercată rezecția completă a ependimoamelor extramedulare [42, 51–54].

BIBLIOGRAFIE

1. Mc Cormick PC, Stein BM: Spinal cord tumors in adults. In: Youmans R (Ed): Neurological Surgery, Philadelphia, WB Saunders 1997: 3125–3173.

2. Abdul-Kasim K, Thurnher MM, McKeever P, *et al.*: Intradural spinal tumors: current classification and MRI features, Neuroradiology; December 15, 2007 ON LINE FIRST, DOI: 10. 1007/s 00234-007-0345-7.
3. Mc Cormick PC, Post KD, Stein BM: Intradural extramedullary tumors in adults. Neurosurg Clin N Am 1990; 1: 591–608.
4. Halliday AL, Sobel RA, Martuza RL: Benign spinal nerv sheath tumors; their accurance sporadicaly and in neurofibromatosis type 1 and 2. J Neurosurg 1991; 74: 248–253.
5. Levy WJ, Bay J, Dohn D: Spinal cord meningioma. J Neurosurg 1982; 57: 804–812.
6. Klekamp J, Samii M: Extramedullary tumors. Surgery of spinal tumors Berlin, Heidelberg, Springer-Verlag, 2007: 143–320.
7. Cervoni L, Celli P, Scarpinati M, *et al.*: Neurinomas of the cauda equina clinical analysis of 40 surgical cases. Acta Neurochir (Wien) 1994; 127: 199–202.
8. Conti P, Pansini G, Mouchaty H, *et al.*: Spinal neurinomas: retrospective analysis and long term outcome of 179 consecutively operated cases and review of the literature. Surg Neurol 2004; 61: 34–44.
9. El-Mahdy W, Kane PJ, Powell MP, *et al.*: Spinal intradural tumours: part I-extramedullary. Br J Neurosurg 1999; 13: 550–557.
10. Salah S, Horcajada J, Perneczky A: Spinal neurinomas. A comprehensive clinical and statistical study on 47 cases. Neurochirurgie 1975; 18: 77–84.
11. Egelhoff JC, Bates DJ, Ross JS, *et al.*: Spinal MR findings in neurofibromatosis type 1 and 2. Am J Neuroradiol 1992; 13: 1071–1077.
12. Brisman M, Perin N, Post K: Excision of spinal Neurofibromas, in: Kaye A, Black P (eds) Operative Neurosurgery London, Churchill Livingstone, 2000: 1937–1947.
13. Pimentel J, Fernandes A, Pinto AE, *et al.*: Clear cell meningioma variant and clinical aggressiveness. Clin Neuropathol 1998; 17: 141–146.
14. Sridhar K, Ramamurthi R, Vasudevan M: Giant invasive spinal schwanomas: definition and surgical management. Neurosurg Spine 2001; 94: 12–19.
15. Jones N: Excision of spinal meningiomas, in: Kaye A, Black P (Eds) Operative Neurosurgery London Churchill Livingstone, 2000: 1927–1937.
16. Achari G, Behari S, Mishra A, *et al.*: Extradural meningioma en-plaque of the cervical cord. Neurol Res 2000; 22:351–353.
17. Lee KS Cheang CM, Lieu AS, *et al.*: Multiple spinal meningiomas. A case report Kaohsiung J Med Sci 1999; 15: 182–186 (Abstract).
18. Schaller B: Spinal meningioma: relationship between histological subtypes and surgical outcome J Neurooncol 2005; 75: 157–161.
19. Wiestler OD, Schiffer D, Coons SW, *et al.*: Myxopapillary ependymoma. In: Kleindes P, Chuenee WK (Eds.). Pathology and genetics of tumours of the central nervous system. 3rd eds, Lyon, 2000: 125–148.
20. Wippold FJ, Smirniotopoulos JG, Moran CY, *et al.*: MR imaging of myxopapillary ependymoma: findings and value to determine extent of tumor and its relations to intraspinal structures. Am J Roentgenol 1995; 165: 1263–1267.
21. Koeller KK, Rosenblum BS, Morrison AL: Neoplasma of the spinal cord and filum terminale: radiologic-pathologic correlation. Radiographics 2000; 20: 1721–1749.
22. Sun B, Wang G, Wang J, *et al.*: MRI features of intramedullary spinal cord ependymomas. J Neuroimag 2003; 13: 346–351.
23. Crockard HA, Bradford R: Transoral transclival removal of a schwanoma anterior to the craniocervical junction case report. J Neurosurg 1985; 62: 293–295.
24. Jenny B, Rilliet B, May D, *et al.*: Transthoracic transvertebral approach for resection of an anteriorly located, calcified meningioma. Case report. Neurochirurgie 2002; 48: 49–52.
25. Dickman CA, Apfelbaum PY: Thoracoscopic microsurgical excision of a thoracic schwanoma case report. J Neurosurg 1998; 88: 898–902.
26. O'Toole JE, Mc Cormick PC: Midline ventral intradural schwanoma of the cervical spinal cord resected via anterior corpectomy with reconstruction: technical case report and review of the literature. Neurosurgery 2003; 52: 1482–1486.
27. Seppala MT, Maltia MJJ, Sankila RJ, *et al.*: Long term outcome after removal of spinal schwanoma. A clinicopathological study of 187 cases. J Neurosurg 1995; 83: 621–626.
28. Hideki S, Norihiko T, Hiromitsu K, *et al.*: Complete resection of a spinal meningioma extending from the foramen magnum to the second thoracic vertebral body via the anterior approach: case report. Neurosurgery 1993; 36: 1095–1098.
29. Tredway T, Santiago P, Hrubes R, *et al.*: Minimally invasive resection of intradural-extramedullary spinal neoplasms. Neurosurgery 2006 (Suppl 1); 58:S 52–S58.
30. Maiuri F, Iaconetta G, Gallicchio B, *et al.*: Intraoperative sonography for spinal tumours. J Neurosurg Sci 2000; 44: 115–122.
31. Klekamp J, Samii M: Extramedullary tumors. Surgery of spinal tumors Berlin, Heidelberg, Springer-Verlag, 2007: 143–320.
32. Souweidane MN, Benjamin V: Spinal cord meningiomas. Neurosurg Clin N Am 1994; 5: 283–291.
33. Spetzler R, Koos W: Color atlas of microneurosurgery microanatomy approaches tecniques. Vol. 3. Intra- and extracranial revascularization and intraspinal pathology. Part. 5. Intraspinal tumors and cysts. 2nd ed., Stuttgart Thieme 2000; 81: 239–360.
34. Salpietro FM, Alafaci C, Lucerna S, *et al.*: Do spinal meningiomas penetrate the pial layer? Correlation between magnetic resonance imaging and microsurgical findings and intracranial tumor interfaces. Neurosurgery 1997; 41: 254–258.
35. Caroli E, Acqui M, Poperto R, *et al.*: Spinal en plaque meningiomas: a contemporary experience. Neurosurgery 2004; 55: 1275–1279.
36. Purcell SM, Dixon SL: Schwannomatosis. An unusual variant of neurofibromatosis or a distinct clinical entity? Arch Dermatol 1989; 125: 390–393.
37. Parsa AT, Lee J, Parney IF, *et al.*: Spinal cord and intramural-extraparenchymal spinal tumors: current bent care practices and strategies. J Neurooncol 2004; 69: 291–318.

38. Ricket CH, Kedziora O, Gullota F: Ependymoma of the cauda equina . Acta Neurochir 1999; 141: 781–782.
39. Dodd R, Ryu MR, Kamnerdsupaphon P, *et al.*: Cyberknife radiosurgery for benign intradural extramedullary spinal tumors. Neurosurgery 2006; 58: 674–685.
40. Degen JW, Gagnon GJ, Vojapzis JM, *et al.*: Cyberknife stereotactic radiosurgical treatment of spinal tumors for pain control and quality of life. J Neurosurg Spine 2005; 2: 540–549.
41. Sonneland PRL, Scheithaver BW, Onofrio BM: Myxopapillary ependynoma. A clinicopathologic and imunocytochemical study on 77 cases. Cancer 1985; 56: 883–893.
42. Celli P, Cervoni L, Cantore G: Ependymoma of the filum terminale: treatment and prognostic factors in a series of 208 cases. Acta Neurochir (Wien) 1993; 124: 99–103.
43. Cervoni L, Celli P, Cantore G: Intradural tumors of the cauda equina: a single institution review of clinical characteristics. Clin Neurol Neurosurg 1995; 97: 8–12.
44. Rivierez M, Oueslati S, Philippon J, *et al.*: The ependymomas of the intradural filum terminale in adults twenty cases. Neurochirurgie 1990; 36: 96–107.
45. Solero CL, Fornari M, Giombini S, *et al.*: Spinal meningiomas: review of 174 operated cases. Neurosurgery 1989; 25: 153–160.
46. Kim P, Ebersold MY, Onofrio BM.: Surgery of spinal nerve schwannoma: risk of neurological deficit after resection of in invorved root. J Neurosurg 1989; 71: 810–814.
47. Celli P. Treatment of relevant nerve roots involved in nerve sheath tumors: removal or preservation? Neurosurgery 2002; 51: 684–692.
48. Roser F, Nakamura M, Bellinzona M, *et al.*: Proliferation potential of spinal meningiomas. Eur Spine J 2006; 15: 211–215.
49. Ravi H. Gandhi, M.D., John W. German, M.D. Minimally invasive approach for the treatment of intradural spinal pathology, Neurosurgical Focus Aug 2013 / Vol. 35 / No. 2 / Page E5.
50. Richard J. Mannion, PhD, FRCS, Adrian M. Nowitzke, MBBS, FRCAS, Johnny Efendy, MBBS, PhD, Martin J. Wood, MB BCh,FRACS – Safety and Efficacy of Intradural Extramedullary Spinal Tumor Removal Using a Minimally Invasive Approach, Neurosurgery 68 [ONS Suppl 1]: ons208–ons216, 2011.
51. Lonjon M, Von Langsdorf D, Lefloch S, *et al.*: Factors influencing recurrence and role of radiotherapy in filum terminale ependymomas. About 14 cases and review of the literature. Neurochirurgie 2001; 47: 423–429.
52. Ankit I. Mehta, M.D., Owoicho Adogwa, M.D., M.P.H., Isaac O. Karikari, M.D., Paul Thompson, B.S.E., Terence Verla, M.P.H., Ulysses T. Null, B.S., Allan H. Friedman, M.D., Joseph S. Cheng, M.D., M.S., Carlos A. Bagley, M.D., and Robert E. Isaacs, M.D. Anatomical location dictating major surgical complications for intradural extramedullary spinal tumors: a 10-year single-institutional experience, Journal of Neurosurgery: Spine, Posted online on October 11, 2013.
53. Vinícius M. P. Guirado, M.D., Mario A. Taricco, M.D., Ph.D., Moacyr R. C. Nobre, M.D., M.Sc., Ph.D., Euro B. Couto Júnior, M.Sc., Ph.D., Eduardo S. C. Ribas, M.D., Alexandre Meluzzi, M.D., Roger S. Brock, M.D., Mario R. Pena Dias, M.D., Rodrigo Rodrigues, and Manoel J. Teixeira, M.D., Ph.D. Quality of life in adult intradural primary spinal tumors: 36-Item Short Form Health Survey correlation with McCormick and Aminoff-Logue scales, Journal of Neurosurgery: Spine Posted online on October 11, 2013.
54. Christopher M. Bonfield, MD, Devin Amin, MD, PhD, Ronald L. Hamilton, MD, Peter C. Gerszten, MD, MPH – Extramedullary Ependymoma Near the Conus Medullaris With Lumbar Nerve Root Attachment: Case Report Neurosurgery 68: E831–E834, 2011.

TUMORILE INTRAMEDULARE

IOAN ŞTEFAN FLORIAN, ADRIAN BĂLAŞA

Prima tumoră intramedulară ablată cu success a fost publicată de Elsberg, în 1907. Rezultatele operatorii ale acelor timpuri erau grevate însă de nereuşită în primul rând datorită condiţiilor de tehnică chirurgicală, de lipsa de asepsie şi antisepsie, de absenţa unei anestezii generale conducând la aura de rău augur pe care au purtat-o aceste leziuni. În 1967, Greenwood publică o serie de cazuri cu ablaţie chirurgicală, în 1990 McCormick publică o largă serie de cazuri demonstrând rezultate foarte bune pe termen lung pentru ependimoame, stabilind totodată şi o gradare clinică utilizată şi în prezent, ulterior Epstein în 1992, iar mai recent Brotchi publică cea mai largă serie de tumori intramedulare, stabilind şi principiile de bază ale tratamentului chirurgical al acestor leziuni [1–5].

Tumorile spinale intramedulare se referă la un subgrup al tumorilor intradurale care se formează în interiorul măduvei spinării. Diagnosticul timpuriu este important deoarece ablarea chirurgicală în cazul celor mai multe tumori este adesea curativă şi rezultatele chirurgicale sunt optime când tumorile au dimensiuni mai mici. De asemenea deficitele neurologice care apar în tumorile intramedulare sunt rareori reversibile, astfel încât „outcome"-ul funcţional după chirurgie este strâns legat de condiţia neurologică preoperatorie a pacientului [4,5].

În departamentul nostru prima tumoră intramedulară diagnosticată IRM şi abordată direct, în departamentul nostru, a fost consemnată în 1996, fiind vorba de un astrocitom grad II WHO cervical, cu o important componentă exofitică, ablaţia cvasitotală ducând la o ameliorare a simptomatologiei clinice şi permiţând bolnavului reluarea activităţii profesionale [1].

EPIDEMIOLOGIE

Tumorile spinale intramedulare reprezintă aproximativ 2–4% din toate tumorile sistemului nervos central. Cele mai comune tumori intramedulare sunt ependimoamele, astrocitoamele şi hemangioblastoamele.

La populaţia adultă în 85–90% apar tumori de tip glial, ependimoamele fiind cele mai frecvente, reprezentând 40–60% din toate tumorile spinale intramedulare, vârsta medie de prezentare fiind de 35–40 de ani. Astrocitoamele reprezintă aproximativ 40–50% dintre tumorile intramedulare în timp ce hemangioblastoamele reprezintă aproximativ 5%. Alte tipuri tumorale precum paraganglioame, oligodendroglioamele şi ganglioglioamele, alături de lipoame, dermoide şi epidermoide fiind mult mai rar reprezentate [5,6].

La copii, astrocitoamele sunt cele mai comune, reprezentând 60% din toate tumorile intramedulare, cu vârsta medie de prezentare de 5–10 ani [7].

Tumorile spinale intramedulare pot apărea pe toată lungimea măduvei spinării, de la joncţiunea cervico-medulară la filum terminale dar au o frecvenţă mai mare la nivel cervical, frecvenţa ependimoamelor fiind însă diferit apreciată, repartiţia acestora fiind oarecum egală între nivelul cervical şi cel de la nivelul conului medular.

HISTOPATOLOGIA

Histopatologia tumorilor intramedulare variază în funcţie de tipul tumoral. La adulţi, ependimoamele reprezintă grupul cel mai mare de tumori intramedulare, în timp ce la copii, astrocitoamele (in special „low grade") sunt cele mai comune. La copiii sub trei ani, astrocitoamele „low grade" sunt cele mai frecvente, urmate de către ganglioglioame [7].

Ependimoamele sunt tumori incapsulate care sunt histologic benigne. Durerea şi deficitele neurologice apar ca şi rezultat al întinderii progresive şi al compresiunii fibrelor nervoase. Existenţa unui plan anatomic clar în momentul disecţiei fapt ce permite o rezecţie macroscopică totală, ceea ce în cele mai multe cazuri înseamnă vindecare. Rareori, anumite tipuri de ependimoame anaplazice pot avea caractere de invazivitate fiind predispuse recurenţelor şi metastazării pe calea L.C.R. Trebuie menţionat însă că şi formele benigne de ependimoame pot metastaza pe această cale.

Cele mai multe *astrocitoame spinale* sunt „low grade" (WHO grad II) şi sunt mai puţin agresive decât astrocitoamele cerebrale. Durerea şi deficitele neurologice apar în urma unei combinaţii între întinderea, compresiunea pe fibrele nervoase şi a invaziei parenchimului medular. Fiind tumori infiltrative, o rezecţie chirurgicală completă fără lezarea ţesutului neural funcţional nu este de obicei posibilă. Excepţie de la această regulă generală o reprezintă astrocitoamele pilocitice ale măduvei spinării (WHO grad I) care sunt mai frecvent întâlnite la copii.

Hemangioblastoamele sunt tumori foarte vascularizate cu capilare care prezintă o permeabilitate crescută datorată unei hipersensibilităţi a acestora la factorul de creştere endotelial. Aceste leziuni devin de obicei simptomatice datorită faptului că această hiperpermeabilitate capilară determină colecţii lichidiene sau cavităţi siringomielice, care devin mai voluminoase decât tumora în sine, determinând în acest fel efect de masă. Aceste spaţii lichidiene nu sunt delimitate de celule tumorale, astfel încât excizia nidusului permite evacuarea cavităţilor care nu au un endoteliu propriu, simpla excizie a nidusului (care uneori nu este simplă de loc), ducând la rezolvarea cazului. Pot apărea sporadic ca şi leziuni singulare sau în cadrul sindromului von Hippel-Lindau.

Ganglioglioamele se comportă similar cu astrocitoamele, din punct de vedere biologic, cu menţiunea că transformarea malignă este destul de rară. Sunt formate în principal din neuroni maturi anormali cuprinşi într-o reţea neoplastică glială. Câteva tipuri sunt pur neuronale şi sunt numite gangliocitoame. Acestea din urmă sunt bine delimitate, având o arhitectura de tip chist mural şi calcificări. Componentele gliale din ganglioglioame sunt de obicei astrocitare având similitudini cu orice tip de tumoră astrocitară.

Lipoamele, teratoamele, chist dermoid şi epidermoid: Lipoamele spinale care apar la nivel lombo-sacrat sunt de obicei asociate cu defecte de tub neural fiind clasificate mai corect ca şi disrafii. Cele situate la un nivel mai rostral nu sunt asociate de obicei cu disrafii si pot fii considerate neoplasme. Chistele epidermoide si dermoide sunt delimitate de un epiteliu keratinizant scuamos. Chistele dermoide conţin adeseori anexe cutanate, ceea ce explică conţinutul lor grăsos, putând avea în componenţă şi fire de păr [1].

PREZENTAREA CLINICĂ

La persoanele adulte, durata medie a simptomelor înaintea tratamentului chirurgical este de 4, 5 ani, variind de la 3 luni la 11 ani. La copii este mai dificil de cuantificat exact când a devenit tumora simptomatică. Uneori descoperirea este incidentală, cum este de exemplu în cadrul unor investigații imagistice pentru scolioza. În general există o simptomatologie mai discretă care progresează lent înspre disfuncții neurologice. Această evoluție este caracteristică tumorilor de tip „low-grade”, tumorile maligne având o evoluție mai agresivă. Principalele semne şi simptome care pot apărea sunt următoarele [1,5–7]:

1. *Durerea axială spinală*, la nivelul extremităților sau de tip radicular sunt cele mai comune simptome de debut în aproximativ 70% din pacienți. În mod aproape caracteristic durerea se accentuează nocturn, fiind diminuată de mobilizare. Această durere este extrem de severă şi se crede a fi cauzată de distensia tubului neural de către tumoră. Caracterul nocturn însă reflectă şi o posibilă distensie cauzată de staza de la nivelul plexurilor venoase Bartson, fapt subliniat şi de reducerea acuzelor la poziția ortostatică şi mobilizare.

2. *Diminuarea forței musculare*: se manifestă mai ales sub forma tulburărilor de mers (27%), a regresiei achizițiilor motorii (36%), în special la copii sub trei ani. Atunci când este implicată măduva spinării de la nivel cervical, pacientul poate dezvolta o monopareză sau bipareză brahială cu atrofia musculaturii.

3. *Paresteziile*: tulburările de tip senzitiv au tendința de a apărea mai târziu în evoluție şi de a fi limitate la o singură extremitate (de obicei superioară). La aproximativ 10% din pacienți boala poate debuta cu o disestezie dureroasă, manifestată prin apariția unor senzații de fierbinte sau rece în una sau mai multe extremități.

4. *Diformitățile spinale*: 30% dintre pacienții pediatrici se prezintă la medic din cauza diformităților spinale. Într-un studiu făcut pe o serie de 152 de astrocitoame spinale, Epstein raportează scolioza ca fiind semnul cel mai comun şi mai timpuriu la 34 dintre pacienții de vârstă pediatrică cu tumori medulare situate la nivel toracic. Similar, torticolisul apare relativ timpuriu în cazul tumorilor medulare cervicale.

5. *Tulburările sfincteriene* apar precoce atunci când este afectat conul medular, în celelalte localizări apar tardiv în evoluție.

6. *Simptome cervico-bulbare*. Localizarea tumorilor la nivelul joncțiunii cervico-bulbare determină o serie de manifestări clinice specifice. Există în această localizare două grupuri tumorale cu o distribuție relativ egală: tumori ce iau naştere la nivelul bulbului sau joncțiunii cervico-bulbare şi se dezvoltă caudal şi tumori care iau naştere la nivelul măduvei cervicale şi se dezvoltă rostral. Acest al doilea grup dacă nu sunt maligne, respectă de obicei marginea bulbului, iar simptomatologia clinică reflectă acest aspect.

Pentru o evaluare clinică cât mai obiectivă precum şi pentru aprecierea postoperatorie a statusului funcțional sunt propuse o serie de scoruri , unul din cele mai des întâlnite în practică fiind cel propus de Cooper si Epstein [8,9] care evaluează separat statusul funcțional pentru membrele superioare şi pentru cele inferioare. O clasificare mai practică este cea propusă de McCormick [3], modificată pentru copii de până la trei ani de Constantini [10].

Tabelul 8.2
Clasificarea clinică/funcțională McCormick

Grad	Descriere
I	Neurologic intact; mers normal; poate prezenta minimă disestezie.
II	Deficit motor/senzitiv minim; îşi menține independența funcțională (mers, alimentare, toaletă).
III	Deficit moderat; limitarea funcțiilor; este independent cu ajutor extern.
IV	Deficit motor/senzitiv mai sever; funcții limitate cu ajutor.
V	Paraplegie/tetraplegie.

Tabelul 8.3
Clasificarea McCormick modificată (pentru copiii sub 3 ani)

Grad	Descriere
I	Neurologic normal; deficit focal minor fără afectarea semnificativă a funcției membrului implicat; spasticitate uşoară; reflexe alterate, mers normal.
II	Prezența unor deficite senzitivo-motorii care afectează funcția membrului implicat; tulburări de mers uşoare spre moderate; sindrom disestezic cu durere severă care alterează calitatea vieții pacientului; se poate deplasa independent.
III	Se mobilizează cu baston sau ajutat; afectare funcțională semnificativă a membrelor superioare, bilateral.
IV	Deficit neurologic sever; se mobilizează în scaun cu rotile; afectare funcțională bilaterală a membrelor superioare severă; nu este independent.

DIAGNOSTICUL NEUROIMAGISTIC

Radiografia simplă este nespecifică iar informațiile aduse sunt de regulă irelevante. Lărgirea distanței interpediculare, aspect descris în mod clasic apare de regulă tardiv. Modificările curburilor coloanei sunt însă sugestive la copii, cu atât mai mult cu cât scolioza patologică poate apare în aproximativ 30% din cazurile de tumori intramedulare la această vârstă. Este de asemenea utilizată pentru reperajul intraoperator al nivelului lezional.

Mielografia este o metodă invazivă, a fost surclasată de apariția imagisticii prin rezonanță magnetică, fiind astăzi utilizată extrem de rar.

Tomografia Computerizată nu este edificatoare pentru leziunile intramedulare, imaginile oferite fiind neconcludente. La cazurile care prezintă contraindicație pentru IRM, se poate efectua *Mielo-Ct*, investigație care combină informațiile oferite de CT și mielografie, contrastul perimedular permițând o mai fidelă apreciere a diametrului și structurii medulare. În plus imaginile de reconstrucție posibile pe aparatele de generație mai nouă permit o evaluare mai corectă a leziunii.

Angiografia spinală poate fi utilă dacă se suspectează o tumoră vasculară.

Imagistica prin Rezonanță Magnetică (*RMN*) reprezintă investigația de elecție în patologia tumorală medulară. În ceea ce privește tumorile intramedulare cele mai multe sunt izointense sau discret hipointense comparativ cu măduva. În general se contrastează variabil la administrarea de substanță de contrast (gadolinium), iar această contrastare este omogenă sau neregulată. Contrastarea cu gadolinium este sensibilă și poate evidenția chiar leziuni minime.

Pentru a preciza în ce măsură o imagine anormală este sau nu o tumoră poate fi delicată iar diferențierea poate fi orientată pe baza a o serie de detalii anatomo-imagistice:

– De regulă prezența tumorii determină o lărgire a dimensiunilor medulare în timp ce un proces inflamator nu modifică sau modifică extrem de discret dimensiunile medulare.

– În prezența unei cavități siringomielice trebuie făcută distincția dintre o siringomielie în contextul unei malformații Chiari I și o tumoră intramedulară. În aceste condiții administrarea de substanță de contrast paramagnetică și extinderea examinării la întreaga coloană, inclusiv a joncțiunii cranio-spinale, oferă suficiente informații pentru precizarea diagnosticului. Examinarea întregului neuroaxis este necesară în anumite leziuni cum sunt hemangioamele, la care asocierea de leziuni intracraniene si medulare nu este chiar o raritate. În mod similar, unele ependimoame, ependimoblastoame sau meduloblastoame localizate la nivelul fosei posterioare, pot metastaza pe cale lichidiană, fapt ce impune examinarea de rutină a întregului neuroaxis.

În cele ce urmează vom prezenta câteva caracteristici imagistice ale principalelor tumori spinale intramedulare [1,10]:

- **Astrocitoamele spinale** (fig. 8.27, 8.28):

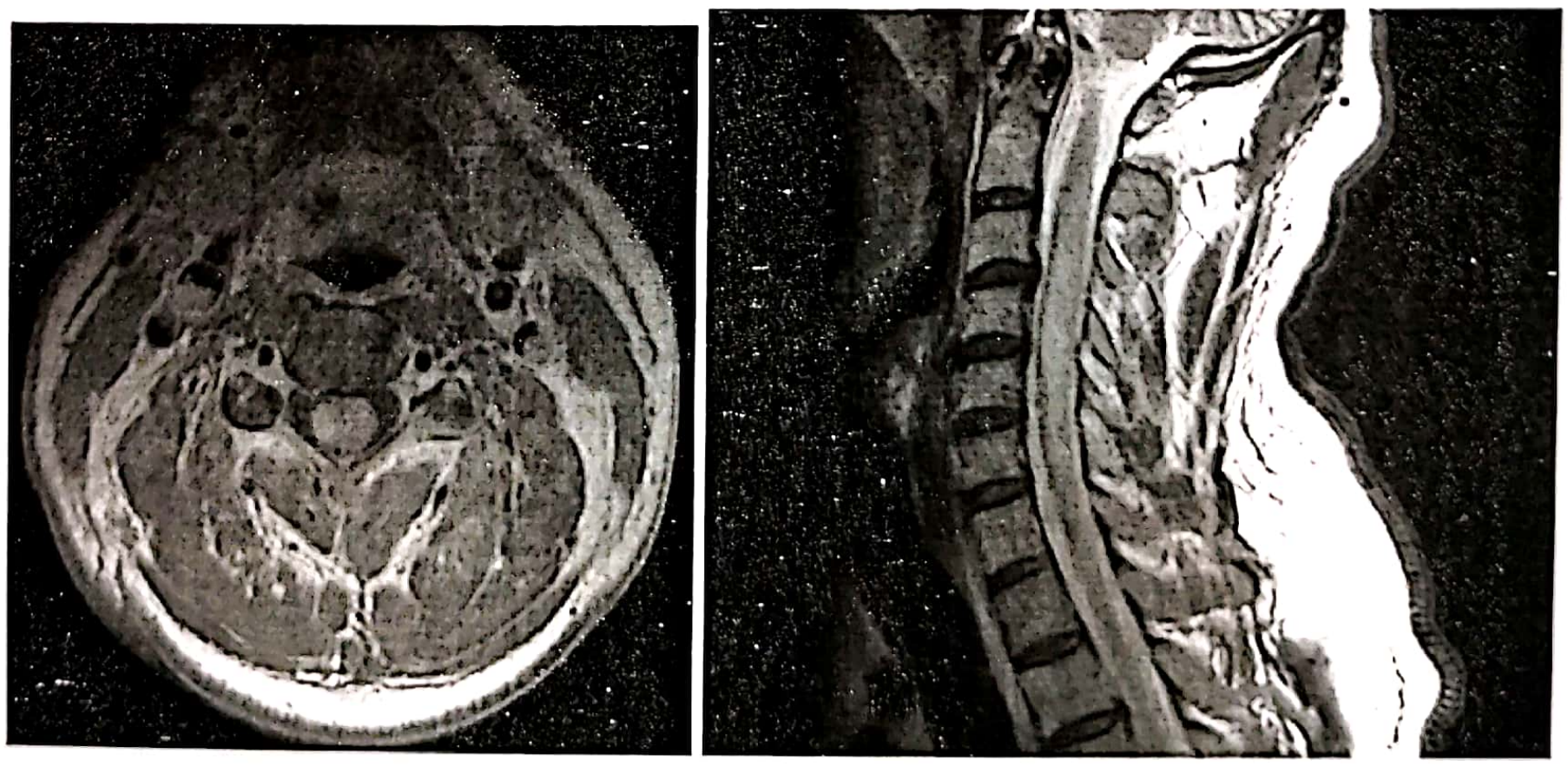

Figura 8.27. Aspect RMN al unui astrocitom intramedular cervical; se remarcă caracterul mai difuz al tumorii cu extensia pe 4 nivele, dilatație a măduvei cervicale la acest nivel; tumora are o apariție moderat hiperintensă, iar captarea substanței de contrast paramagnetic este parțială.

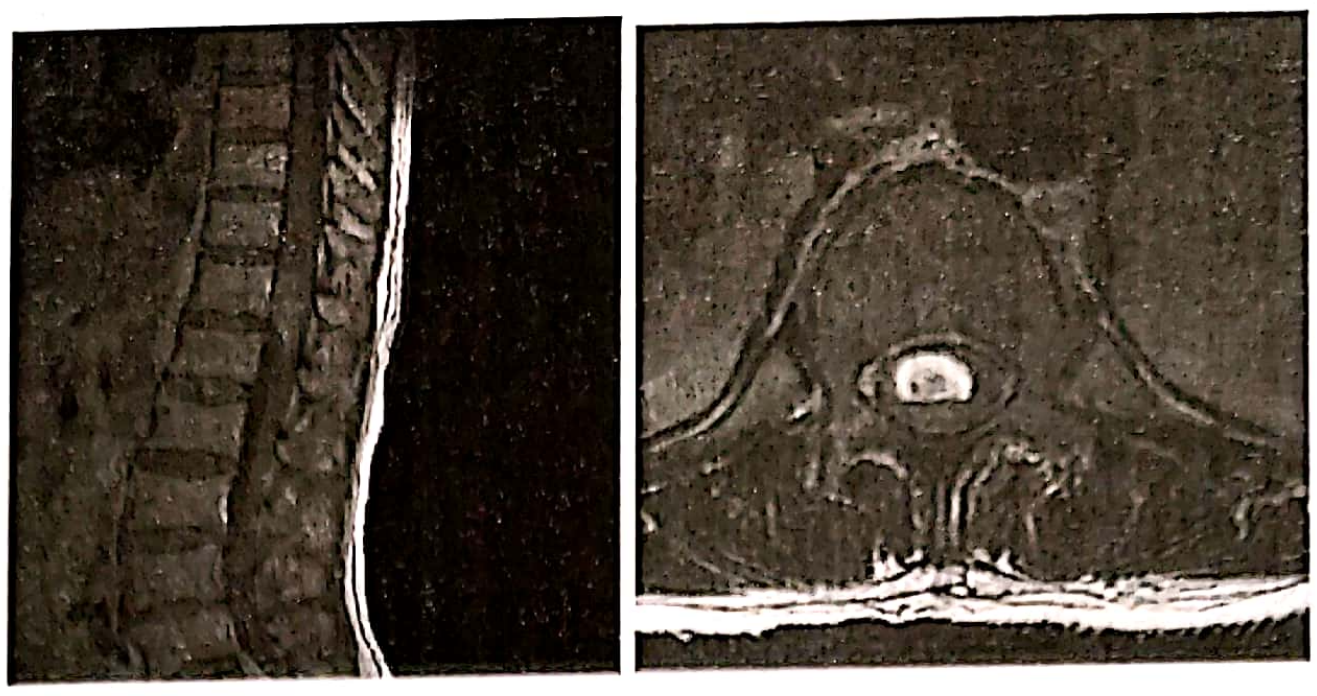

Figura 8.28. Aspect IRM al unui astrocitom de con medular.

Diagnostic imagistic:

- masă tumorală intramedulară care captează inconstant contrast
- mai frecvent localizată la nivel cervical
- uneori poate fi asimetrică, chiar exofitică
- produce dilatare medulară
- de obicei se întinde pe mai puțin de 4 segmente
- ocazional poate fi multisegmentară, chiar pe toată lungimea măduvei spinării (mai comună la astrocitoamele pilocitice)
- ± chist/sirinx (uşor hiperintense în comparație cu LCR-ul)
- hiperintensă în T2WI
- zona de priză de contrast maximă poate fi *target*-ul pentru biopsie

Diagnostic diferențial imagistic:

- ependimomul

- alte neoplasme
- metastaze (la pacienții în vârstă)
- hemangioblastomul
- siringo-hidromielia
- mielita autoimună sau inflamatorie

- infarct/ischemie medulară
- malformație vasculară durală
- boli demielinizante (scleroza multiplă)

- **Ependimomul spinal celular** (fig. 8.29):

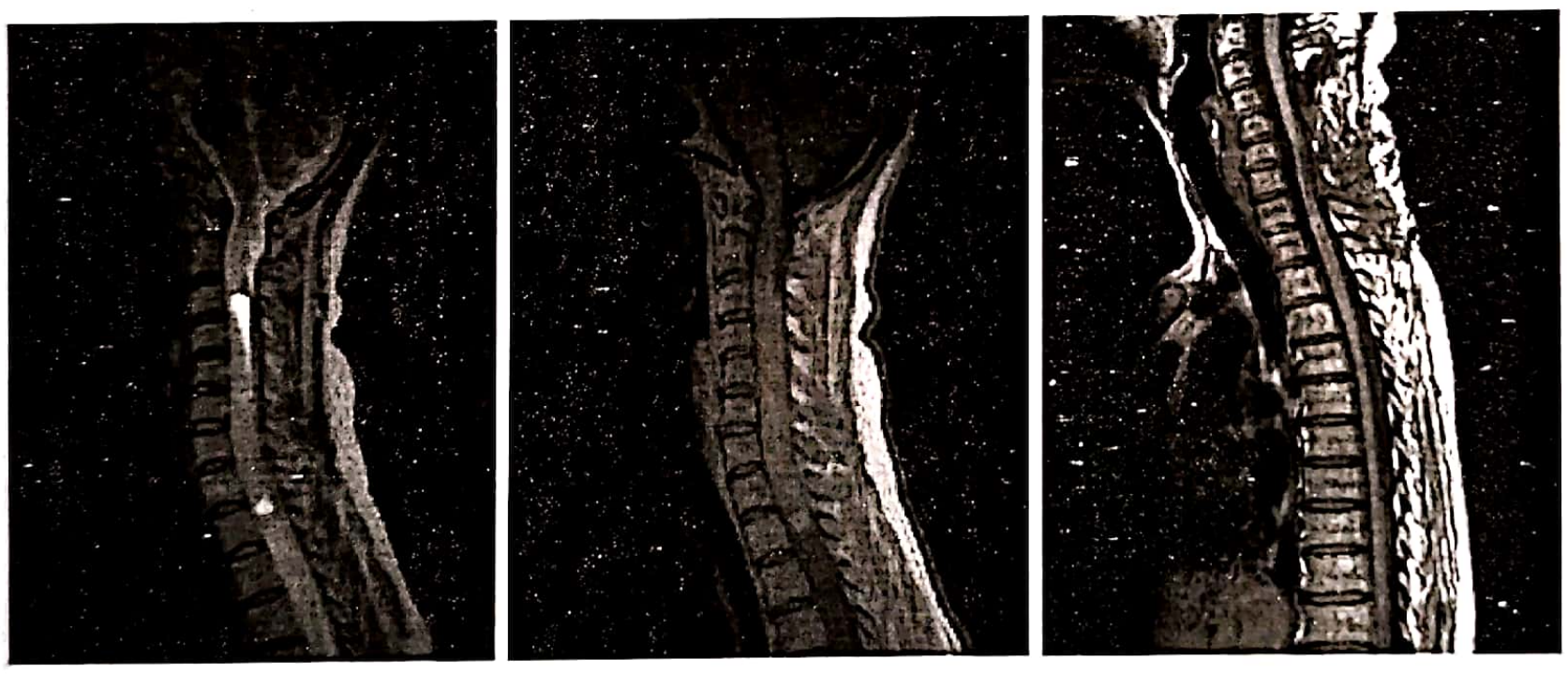

Figura 8.29. Examinare IRM la un caz de ependimom intramedular cervical; se remarcă extensia pe 7 nivele a tumorii, inomogenă în T2, prezentând chiste polare rostral şi caudal, iar la administrarea de gadolinium se contrastează net şi relativ uniform; în dreapta, aspect RMN postoperator la 5 luni după ablația macroscopic totală.

Diagnostic imagistic:

- aspectul cel mai sugestiv: masa tumorală intramedulară, circumscrisă care captează contrast şi care prezintă zone de hemoragie
- dilatarea canalului central: 20% din cazuri
- dilatare medulară fusiformă
- hiperintensă
- prezența chistelor polare (cranial sau rostral) sau intratumorale: 50–90% din cazuri
- hipointensitate focală: hemosiderina
- priza de contrast intensă, omogenă şi bine delimitată: 50% din cazuri

Diagnostic diferențial imagistic:

- astrocitomul

- hemangioblastomul
- boli demielinizante (scleroza multiplă)

Ependimomul spinal mixopapilar a fost prezentat la tumorile extramedulare.

- **Hemangioblastomul** (fig. 8.30):

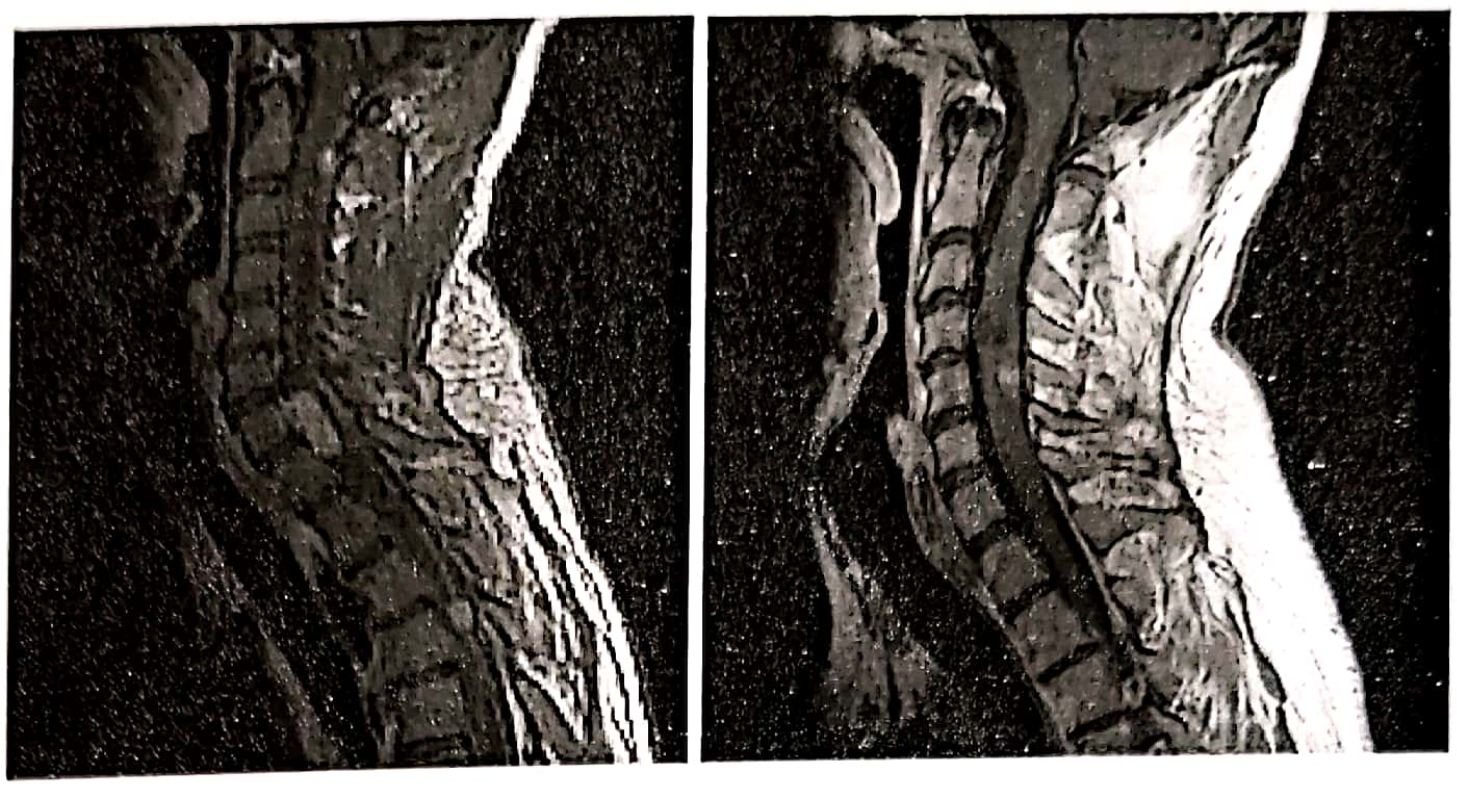

Figura 8.30. Examinări IRM în două cazuri de hemangioblastoame intramedulare; în dreapta, aspect de hemangioame multiple localizate cervico-dorsal; în stânga, nodul hipercaptant cu chist intramedular supraiacent – imagini preluate de pe e-medicine.

Diagnostic imagistic:

– aspectul cel mai sugestiv: masa intramedulară caracterizata prin prezența de „flow voids"(viduri de flux) serpiginoase

– localizată subpial

– de obicei în porțiunea posterioară al măduvei spinării, adeseori asociat cu chist intraspinal

– poate prezenta edem medular extins chiar în absența cavității siringomielice [11]

Diagnostic diferențial imagistic:

– MAV

– malformație cavernoasă

– neoplasme hipervasculare

– tumori intradurale/extramedulare

- **Chistele dermoide şi epidermoide**:

Descrise în literatura de specialitate ca apărând mai rar, fiind considerate leziuni mai degrabă malformative, rareori chistele dermoide pot apare şi ca o consecință a unor puncții lombare ca urmare a însămânțării secundare [12]. Apariția lor pe imagistica RM este variabilă. În ceea ce priveşte chistele dermoide, acestea apar de regulă la cele două extremități ale măduvei, fiind reprezentate de leziuni cu captare inomogenă a substanței de contrast. În mod aproape caracteristic de la nivelul leziunii există un traiect fistulos, bine identificabil pe imagistica RM, de cele mai multe ori hiperintens datorită conținutului de grăsime (fig. 8.31).

În cazul chistelor epidermoide, acestea sunt mai frecvent localizate la nivelul cozii de cal, apărând ca imagini chistice hipointense, intensitatea conținutului diferind discret de cea a lichidului cefalo-rahidian (fig. 8.32).

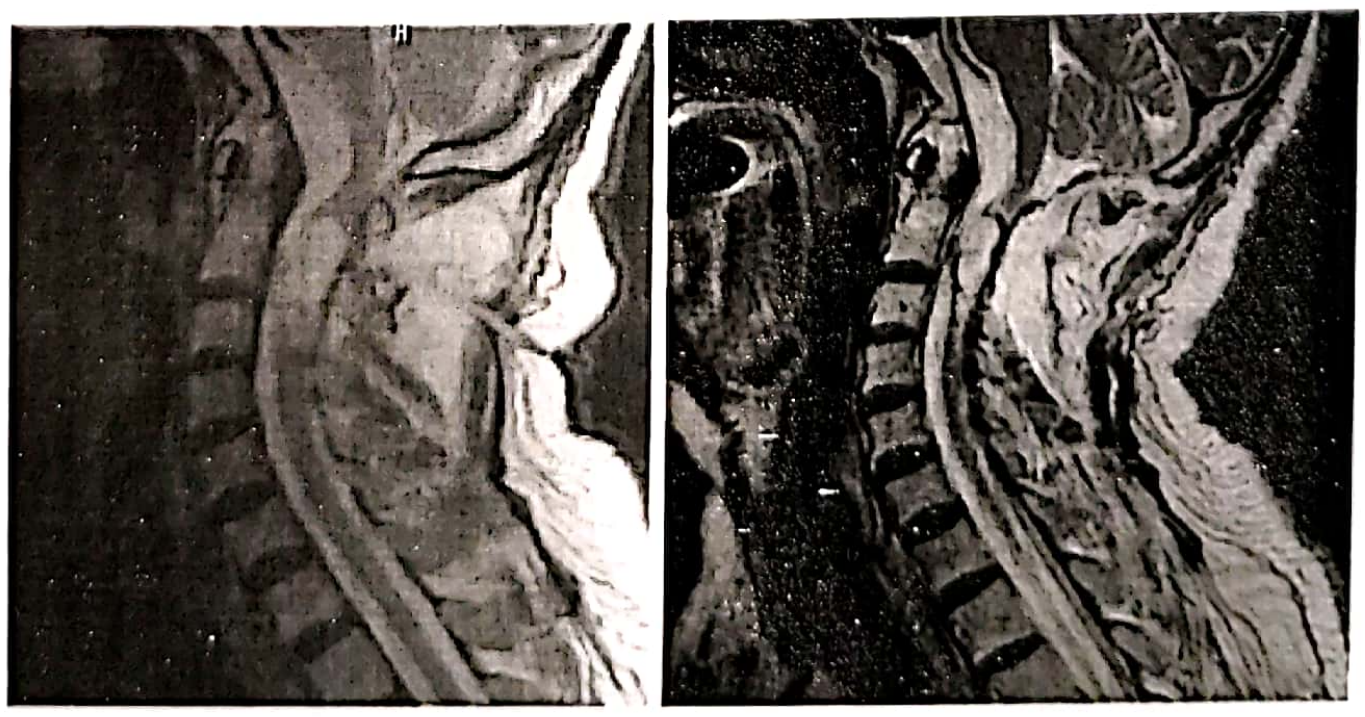

Figura 8.31. Examinare RMN T2 preoperator (în stânga) şi postoperator la un caz de chist dermoid cervical la C2-C3; de remarcat traiectul fistulos care este vizibil de la tegument până la nivelul apofizei spinoase C2.

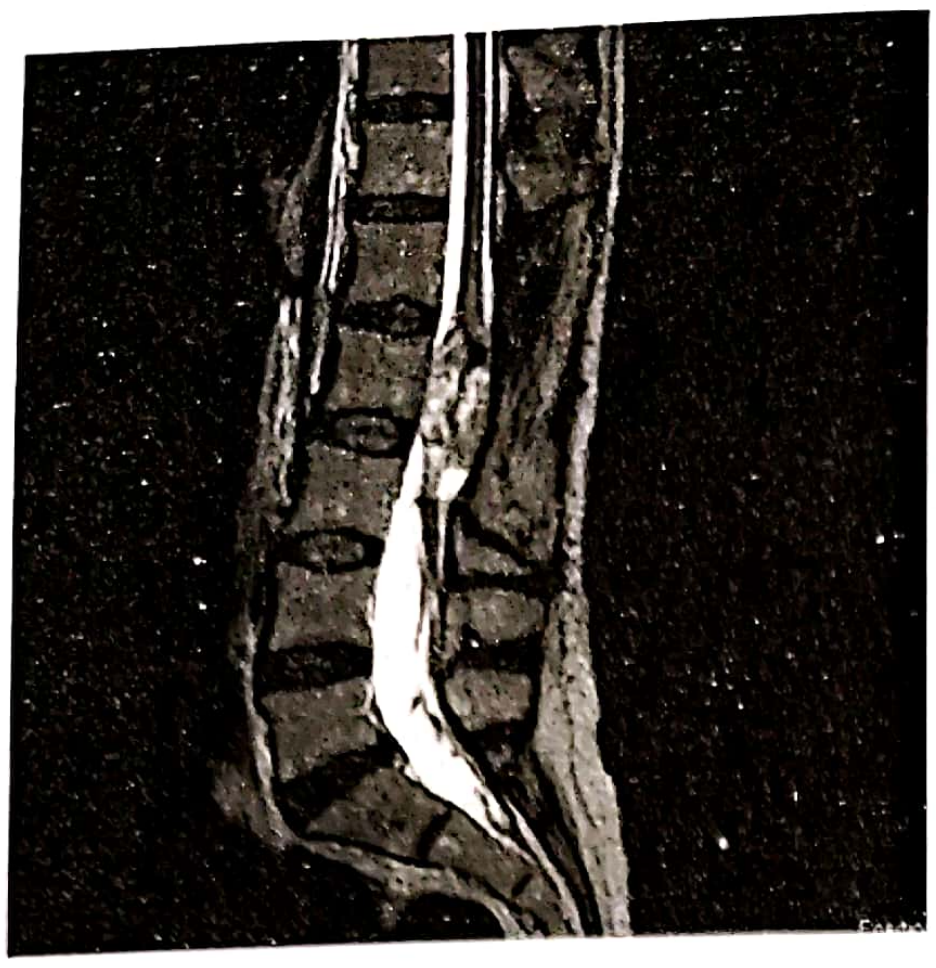

Figura 8.32. Chist epidermoid recidivat la 9 ani postoperator.

- **Lipoamele medulare**

Sunt mai degrabă leziuni malformative, fiind însoțite, cel puțin în cele localizate la nivelul cozii de cal, de diferite grade de disrafism (lipo-meningo-mielocel). Cele strict intramedulare pot fi considerate leziuni neoplazice. Aspectul lor imagistic este de leziuni intens hiperintense, datorită conținutului lipidic [13].

Cu o frecvență mult mai redusă atât în literatura de specialitate cât şi în cazuistica personală au apărut o serie de alte tipuri tumorale cum ar fi: neurofibrom (un caz apărut la o tânără de 17 ani – fig. 8.33), meduloblastom, cavernom intramedular.

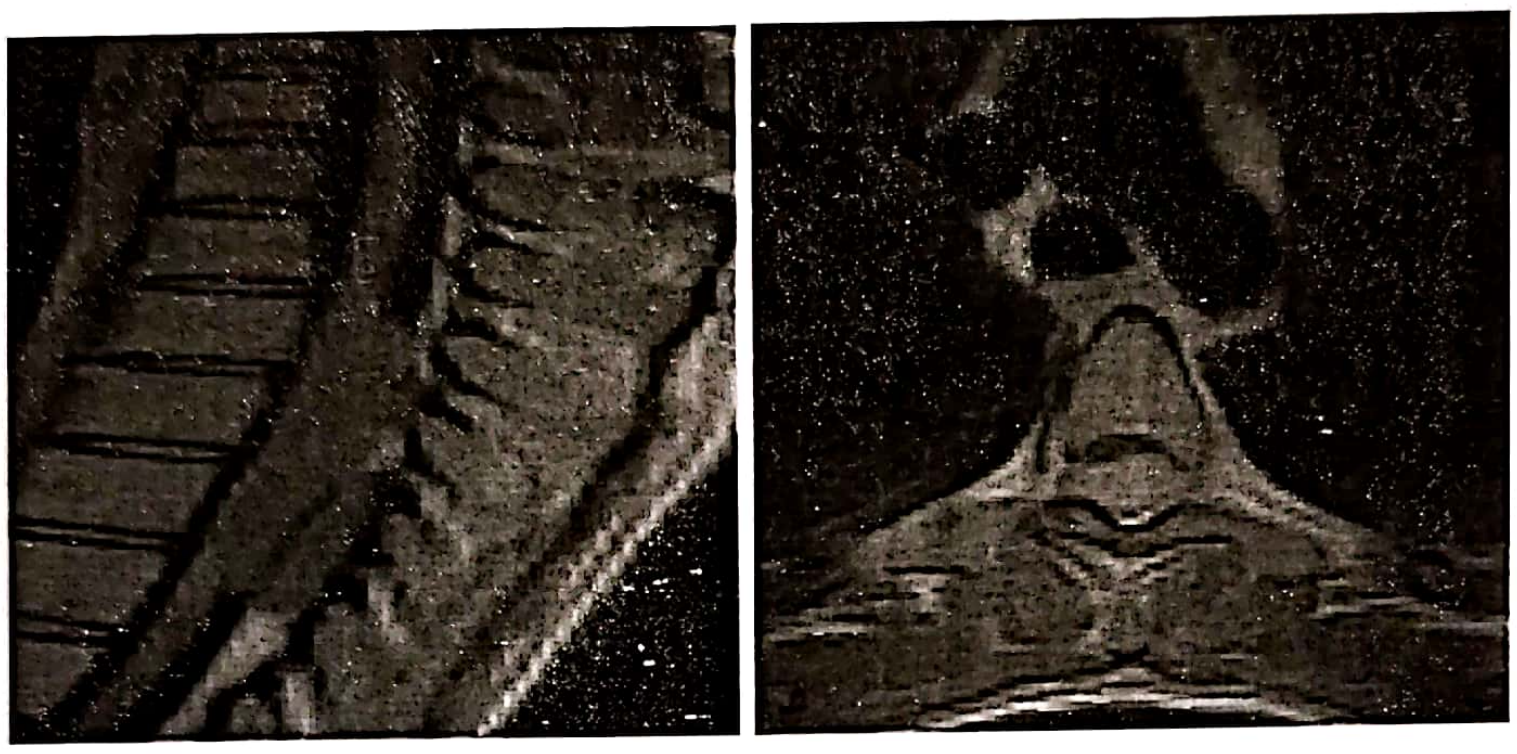

Figura 8.33. Neurofibrom intra şi extramedular dorsal la un copil de 17 ani – examinare RMN T1 nativ.

ATITUDINEA TERAPEUTICĂ

Tratamentul conservativ

Având în vedere evoluția de lungă durată a astrocitoamelor intramedulare de grad II WHO, o observație clinico-imagistică de lungă durată poate fi o opțiune rațională, atât timp cât pacientul este neurologic intact iar acuzele sunt mai mult de natură subiectivă. Aceeaşi atitudine poate fi aplicată şi lipoamelor intramedulare, leziuni care se mențin nemodificate pe parcursul a ani de zile.

Administrarea de corticoizi pentru terapia edemului intramedular este o soluție bună pe o perioadă de timp limitată, şi doar pană la aplicarea tratamentului chirurgical, sau concomitent radioterapiei.

Nici un alt medicament nu şi-a demonstrate eficiența în tratamentul tumorilor intramedulare, astfel încât singura măsură eficientă rămâne:

Tratamentul chirurgical

Progresele realizate în ultimele decenii au demonstrat eficacitatea tratamentului chirurgical, ducând la vindecare într-o mare parte a cazurilor. În toate cazurile când este posibil, o rezecție radicală ar trebui sa fie scopul intervenției chirurgicale. Atitudinea actuală unanim acceptată este că rezecția radicală, folosind instrumentarul adecvat şi tehnici microchirurgicale, o monitorizare neurofiziologică adecvată, în mâinile unui chirurg experimentat poate aduce rezultate excelente, riscul de agravare neurologică fiind în aceste condiții redus. Din experiența clinicii noastre putem spune că pacienții cu un bun grad funcțional ar trebui să beneficieze de tratamentul chirurgical înaintea deteriorării neurologice, pentru că pacienții cu deficite neurologice severe rareori îşi recuperează funcțiile neurologice, în timp ce pacienții cu un grad funcțional bun rămân cel puțin stabili neurologic, cazurile de ameliorare neurologică nefiind o raritate [1,5,6].

Poziționarea este în decubit ventral, excepție făcând unele cazuri de tumori intramedulare cervicale unde este posibilă şi utilizarea poziției „şezând". Pacientul trebuie fixat de masa de operație acordând o atenție deosebită punctelor de presiune pentru a putea preveni leziunile cauzate de contracturile musculare din cursul stimulării şi monitorizării potenţialelor motorii. O atenţie deosebită trebuie acordată la evitarea compresiunii pe vasele mari abdominale, precum şi la evitarea compresiunii pe jugulare.

Anestezia. Este generală cu intubaţie endotraheală. Întrucât este recomandabil ca intervenţiile chirurgicale pentru tumorile spinale intramedulare să fie făcute sub monitorizare neurofiziologică, este necesară folosirea agenţilor anestezici non-paralitici în momentul începerii mielotomiei pentru a putea monitoriza potenţialele evocate motorii (MEP). Se vor administra antibiotice în perioada peroperatorie, la fel şi steroizi (Dexametazona).

Monitorizarea neurofiziologică oferă un plus de siguranţă în timpul manoperelor chirurgicale şi ghidează chirurgul în amploarea rezecţiei tumorale, atunci când limitele tumorii nu sunt evidente. Principiile de bază constau în măsurarea conductanţei neurale prin aplicarea unui stimul electric pe terminaţia unui nerv şi înregistrarea potenţialelor de acţiune la celălalt capăt. Cu ajutorul aparatelor de ultimă generaţie, atât potenţialele evocate sensitive (SEP) cât şi cele motorii (MEP) pot fi monitorizate iar datele sunt actualizate la fiecare câteva secunde astfel încât se obţine un feed-back în timp real pe tot parcursul rezecţiei chirurgicale.

Modalităţile prin care înregistrarea potenţialelor evocate sunt utile neurochirurgului sunt următoarele [1,6,14,15]:

1. Facilitează identificarea structurilor nervoase, în special în cazurile când măduva spinării este modificată de tumoră, traumă sau intervenţie chirurgicală anterioară, prin determinarea liniei mediene pentru efectuarea mielotomiei.

2. Ajută chirurgul în decizia de a limita rezecţia tumorală în vederea prezervării funcţiilor neurologice intacte. Diminuarea potenţialelor evocate motorii în timpul chirurgiei este asociată cu un deficit motor postoperator. Este indicată oprirea rezecţiei atunci când MEP sunt la 50% din valoarea anterioară manoperelor chirurgicale.

3. Pot ajuta la identificarea localizării anatomice a patologiei la nervii la care conducerea este compromisă. Atunci când avem o îmbunătăţire a SEP şi MEP după rezecarea unei tumori care determină compresiune radiculară semnificativă, este de aşteptat un grad de recuperare neurologică.

Tehnica chirurgicală [1]

Laminectomia sau *laminotomia* trebuie să asigure accesul asupra ambilor poli ai tumorii, atât cel rostral cât şi cel caudal (fig. 8.34). La pacienţii de vârstă pediatrică, tehnica chirurgicală recomandată este laminotomia care păstrează benzile de tensiune posterioare (procesele spinoase, ligamentele interspinoase şi supraspinoase), facilitează fuziunea osoasă şi reduce instabilitatea postoperatorie. Există numeroase argumente că la copii laminotomia reduce incidenţa cifo-scoliozei şi favorizează reosificarea segmentelor repuse.

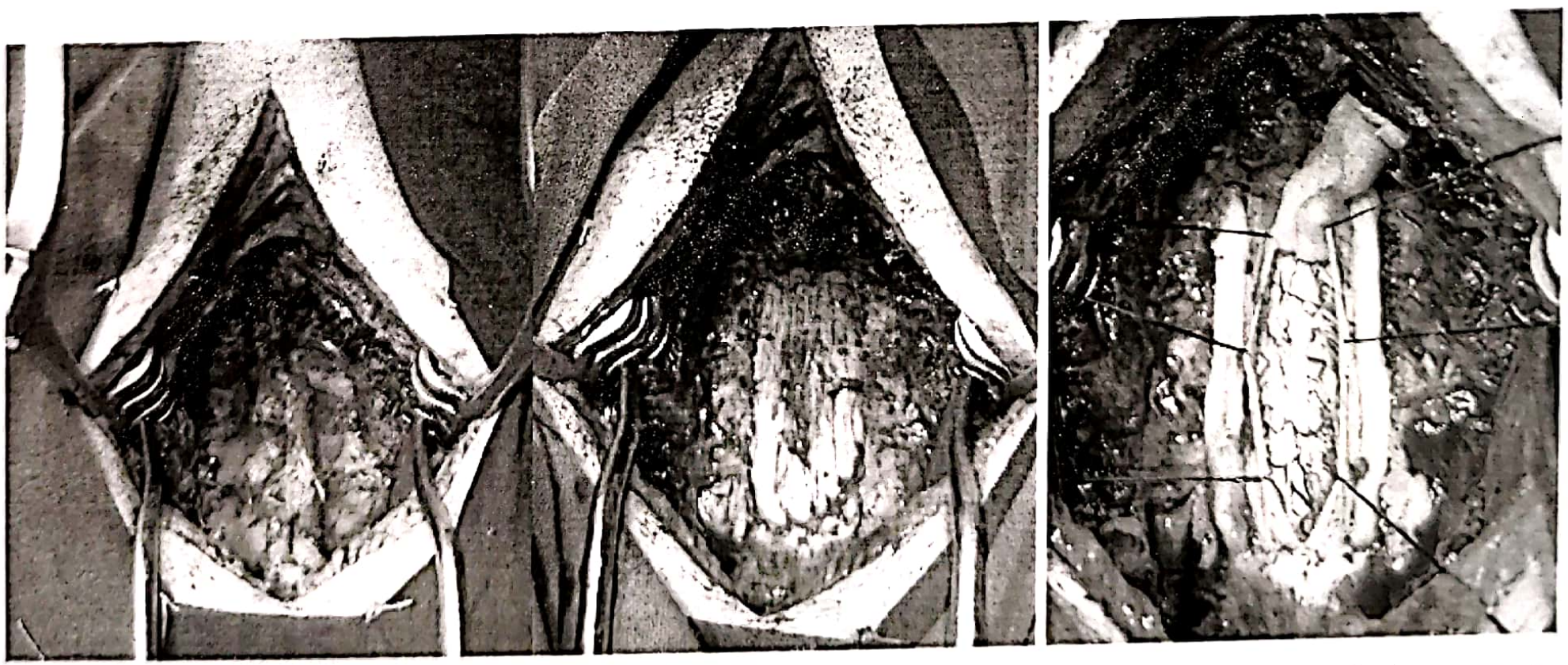

Figura 8.34. Aspect intraoperator: în stg. sceletizarea lamelor vertebrale până la nivelul apofizelor articulare; în mijloc laminectomie cervicală C4-C6; Deschiderea durei mater şi ancorarea marginilor libere.

După efectuarea laminectomiei/laminoplastiei poate fi folosită ultrasonografia transdurală pentru localizarea tumorii şi pentru a ne asigura ca abordul osos este suficient de larg pentru a avea în câmp întreaga formaţiune tumorală. Ependimoamele sunt omogen hiperecogene în raport cu ţesutul adiacent astfel încât masa tumorală poate fi complet vizualizată. În cazul astrocitoamelor, măduva spinării şi formaţiunea tumorală au aceeaşi ecogenitate dar măduva apare lărgită difuz şi are un aspect conic, caudal şi rostral de polii tumorali. Dacă laminectomia nu este suficientă, trebuie lărgită segment cu segment până când avem confirmarea ecografică că întreaga masă tumorală este în câmpul operator.

Dura mater se va deschide la nivelul zonei medulare dilatate folosind o lama de bisturiu. Marginile durei mater se vor suspenda cu fire de sutură la musculatura paravertebrala pentru a avea un câmp operator suficient.

În continuare intervenţia chirurgicală se va desfăşura la microscopul operator. Rafeul median posterior este identificat cu atenţie pentru că uneori măduva spinării care este dilatată, apare rotată şi distorsionată. Mielotomia se va efectua cu un bisturiu fin şi trebuie începută la nivelul joncţiunii părţii solide cu cea chistice a tumorii, la capătul caudal sau la cel rostral. O atenţie deosebită însă trebuie acordată intensităţii curentului de coagulare bipolar, acesta fiind cel mai mic cu care se poate obţine coagularea unui vas sanguin (fig. 8.35). În anumite cazuri tumora poate fi lateralizată şi superficializată la acest nivel. Efectuarea mielotomiei deasupra porţiunii celei mai corticalizate a tumorii nu este o greşeală, chiar dacă aceasta este la distanţă de câtiva mm de linia mediană.

Rezecţia tumorală. După efectuarea mielotomiei se pot poziţiona fire de tracţiune piale pentru menţinerea deschiderii mielotomiei si facilitarea expunerii tumorale (fig. 8.36). Diferenţierea tumorii de ţesutul normal este de cele mai multe ori facilă, datorită diferenţei de culoare şi consistenţă a tumorii. Sub microscop cele mai multe astrocitoame au un aspect gri, în timp ce ependimoamele sunt roşii sau gri închis cu o zonă de delimitare tumorală de cele mai multe ori evidentă.



Figura 8.35. Reperarea liniei mediane şi coagularea unei vene piale situată deasupra şanţului longitudinal posterior, care este apoi mobilizată lateral (aspect introperator într-un astrocitom de epicon medular).



Figura 8.36. După efectuarea mielotomiei progresiunea spre tumoră se realizează fie prin utilizarea unor disectoare fine (imaginea din stânga), fie cu ajutorul unei pense bipolar cu vârful fin (imaginea din dreapta).

Primul gest chirurgical constă în identificarea limitelor caudale şi rostrale ale tumorii. Dacă sunt prezente chiste la nivelul polilor tumorali acestea sunt drenate şi se amplasează un mic tampon de vată în locul lor pentru a defini limitele tumorale. Ulterior este abordată partea solidă a tumorii.

În cazul ependimoamelor şi uneori al gangliogliomelor, pot fi uşor identificate o capsulă şi un plan de disecţie. În cazul astrocitoamelor acest lucru nu este posibil şi de aceia nu trebuie făcut nici un efort de identificare a vreunui plan de clivaj pentru ca acest lucru va duce la manipularea inutilă a ţesutului neural funcţional. Reducerea progresivă a tumorii cu ajutorul aspiratorului ultrasonic (la puterea cea mai mică la care este eficient, dar şi aşa cu maximă precauţie), prin aspirare uşoară, sau prin utilizarea unor pense de tumoră fine, chiar şi utilizarea coagulării bipolar la o intensitate scăzută, va permite ca porţiunile periferică ale tumorii să vină progresiv în câmpul operator.

În cazul tumorilor exofitice se va începe evident cu excizia porţiunii exofitice urmărind apoi tumora, prin reducere progresivă, în interiorul măduvei. Prin „debulking" se obţine un spaţiu peritumoral care va fi uşor menţinut prin disecţie progresivă (fig. 8.37) [16,17].

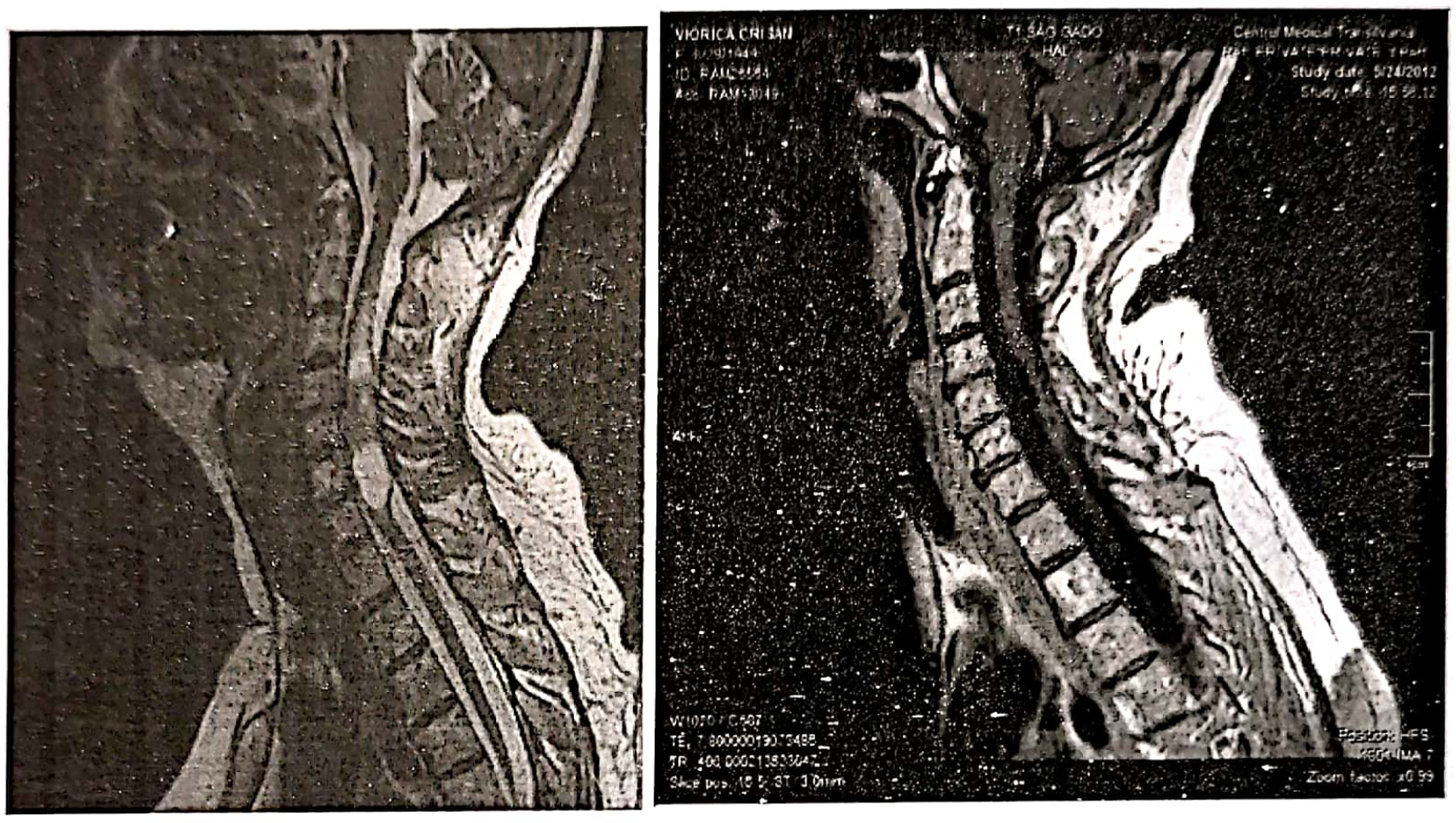

Figura 8.37. Ependimom intramedular cervical: aspect preoperator şi postoperator la 2 ani.

Tumorile situate la nivelul conului, filum terminale şi cozii de cal dilată de obicei filum terminale, împingând circumferenţial elementele neurale. Tumora poate fi rezecată „en bloc" divizând filum terminale. De cele mai multe ori aceste tumori prezintă la extremitatea rostrală un vas nutritiv voluminos care coboară de pe conul medular şi se distribuie la filum terminale şi tumoră. Coagularea şi divizarea acestui vas înainte de reducerea intracapsulară a tumorii, reduce mult din sângerarea intraoperatorie apărută după deschiderea capsulei tumorale. În cazul ependimoamelor voluminoase nu este recomandabilă forţarea exciziei în bloc a tumorii.

Rezecţia chirurgicală a hemangiomelor poate ridica uneori probleme serioase datorită vascularizaţiei abundente. Fiind o tumoră situată la suprafaţa măduvei, identificarea ei, este facilă, la fel şi a vasului nutritiv. Coagularea acestuia este recomandabilă ca prim timp, iar în ceea ce priveşte rezecţia tumorală ca atare, coagularea bipolara este utilă pentru a reduce volumul tumoral. Odată redusă tumora, obţinerea unui plan de clivaj este facilitată şi de existenţa chistului. Nefiind un chist cu pereţi proprii, simpla evacuare a tumorii şi a chistului este curativă.

Rezecţia chistelor dermoide trebuie începută de la suprafaţă prin cuprinderea în transă de incizie a traiectului fistulos, care trebuie excizat. De cele mai multe ori chistul dermoid aderă intim de structurile neural adiacente, dar trebuie depuse toate eforturile pentru excizia completă a chistului, care este de regulă extins cranio-caudal printre rădăcinile cozii de cal.

Chistul epidermoid este o formaţiune tumorală avasculară cu un conţinut ceruminos, a cărui excizie este facilă. Înainte de deschiderea chistului trebuie însă ca acesta să fie izolat cu tampoane de bumbac, pentru a împiedica difuzarea conţinutului în spaţiul subarahnoidian, prevenind în felul acesta apariţia unei meningite aseptic. Lavajul cavităţii cu ser, aspiraţia blinda şi chiuretarea delicată a chistului sunt metodele prin care se obţine evacuarea acestuia. Mult mai dificilă este însă excizia capsulei care aderă intim de structurile neurale adiacente. Nu este recomandată sacrificarea acestora cu scopul de a obţine o rezecţie completă, chiar dacă există riscul unei recidive locale peste ani (în cazuistica noastră am avut o recidivă după 9 ani).

În ceea ce priveşte lipoamele medulare sau ale cozii de cal, acestea reprezintă unul din cazurile în care rezecţia completă nu este de regulă fezabilă. La nivelul măduvei nu există de regulă un plan de clivaj, iar emergenţa rădăcinilor şi porţiunea iniţială a acestora este cuprinsă într-o masă de grăsime intens aderentă. Folosirea aspiraţiei ultrasonice pentru decompresiunea tumorală este utilă, dar nu se va tenta excizia completă deoarece riscul apariţiei unor deficite neurologice ireversibile este imens. Având în vedere că aceste leziuni rămân stabile decenii la rând, o decompresiune a porţiunilor mai voluminoase şi la distanţă de structurile neurale este suficientă, urmată de o plastie durală.

Hemostaza patului tumoral, odată îndepărtată tumora, este facilă. Menţinerea unor tampoane de bumbac care asigură o compresiune uşoară, lavajul abundant cu ser fiziologic izoterm, sunt de regulă masurile suficiente şi eficiente pentru asigurarea unei hemostaze durabile (fig. 8.38).

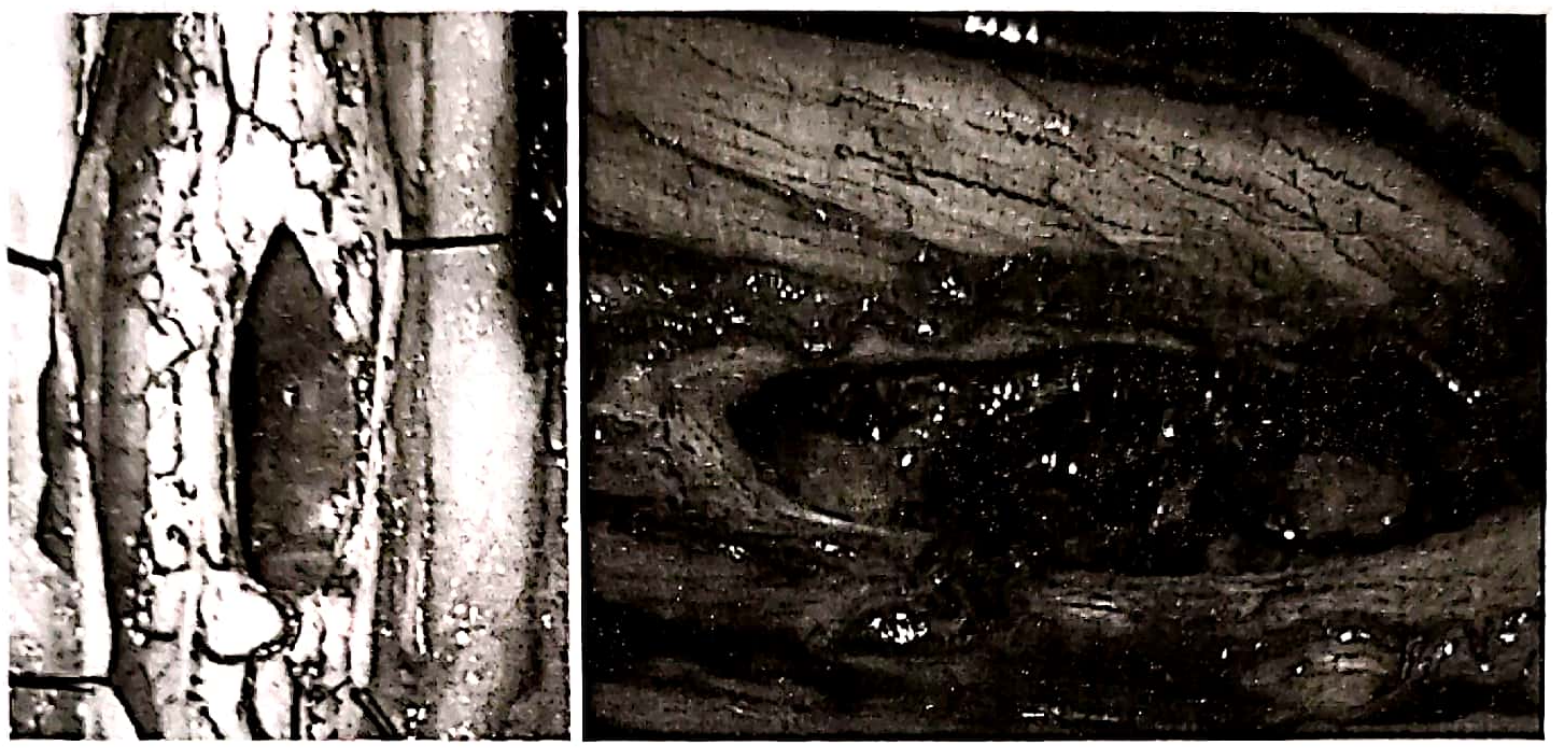

Figura 8.38. Aspectul intraoperator după extirparea tumorii: în stânga, pat tumoral curat, simplul lavaj fiind suficient după îndepărtarea tamponamentului; în dreapta, pentru asigurarea hemostazei este necesară menţinerea unui fragment de surgicel.

Dura mater trebuie suturată etanş cu fire neresorbabile. Aplicarea unei pelicule de Tissucol peste sutură asigură o etanşeitate ridicată. Stratul fascial trebuie suturat cu grijă pentru că de obicei acesta este stratul „watertight". Pentru a obţine o sutură fără tensiune excesivă, fascia şi muşchii paravertebrali trebuiesc eliberaţi de ţesutul subcutanat superficial şi de structurile osoase în profunzime.

Complicaţiile chirurgiei tumorilor intramedulare pot fi grupate în complicaţii locale, complicaţii neurologice şi complicaţii generale.

Complicaţiile locale cele mai frecvente pot fi infecţioase, fistule lichidiene, complicaţii vasculare sau hemoragice.

Complicaţiile neurologice. În perioada imediat postoperatorie deficitul neurologic poate fi accentuat. Pacientul trebuie sensibilizat asupra acestui aspect, care însă, de cele mai multe ori este tranzitor. Agravarea deficitului neurologic apare mai frecvent la pacienţii cu tumori maligne si alterare neurologica preoperatorie severă. Pacienţii intacţi din punct de vedere neurologic sau cei cu un grad funcţional bun prezintă un risc de agravare neurologică de sub 5% [5,6]. Postoperator pot să apară destul de frecvent tulburări proprioceptive care necesită măsuri intense de recuperare pentru ca pacientul să poată compensa acest deficit. Există, de asemenea, şi riscul de afectare a senzaţiei profunde, risc mai ridicat la pacienţii adulţi.

Accentuarea deficitului neurologic postoperator este mai probabilă în tumorile intramedulare situate toracal inferior şi cu precădere la nivelul conului medular. Explicaţia acestei evoluţii este dată de raportul dintre substanţa albă şi substanţa cenuşie de a lungul măduvei, raport care se inversează în sens cranio-caudal. În timp ce în porţiunile superioare substanţa albă este mai bine reprezentată, permiţând disecţii extinse, sub T9 acest raport începe să se inverseze, astfel încât la nivelul conului medular tumora ajunge să infiltreze cu precădere substanţa cenuşie. Acesta este motivul pentru care nu se recomandă extinderea mielotomiei până la nivelul conului medular.

Loculaţia subarahnoidiană spinală anterioară apare la pacienţii care au mai avut o intervenţie chirurgicală la acelaşi nivel, fapt ce poate determina formarea unor aderenţe între feţele laterale ale măduvei şi sacul dural. Ca urmare, spaţiile subarahnoidiene anterioare nu mai comunică liber cu spaţiul posterior. Aceste loculaţii trebuiesc decomprimate prin puncţionare şi deschiderea lor în spaţiile subarahnoidiene.

Hidrocefalia poate apare la aproximativ 15% dintre pacienţi. Este mai frecvent întâlnită la astrocitoamele maligne intramedulare, în special în cele cervicale Fiind de cele mai multe ori o hidrocefalie tetraventriculară, soluţia terapeutică o reprezintă drenajul ventriculo-peritoneal.

Complicaţiile generale mai frecvent întâlnite sunt tromboza venoasă profundă având ca şi factori predispozanţi scăderea pompei musculare pentru întoarcerea venoasă, repausul prelungit la pat, obezitatea, deshidratarea. Pentru prevenirea acestei complicaţii aplicarea unor feşe elastice la nivelul membrelor inferioare, dispozitive pneumatice, mobilizarea pasivă şi activă precoce, moderată hiperhidratare alături de terapia profilactică cu heparine fracţionate, sunt măsurile menite să reducă riscul apariţiei trombozei venoase profunde

Meningita este din fericire o complicaţie rară ce poate apare la pacienţii care au dezvoltat fistula LCR. Apariţia unui sindrom febril, în paralel cu alterarea stării generale impune completarea investigaţiilor pentru diagnosticul de meningită.

Terapia adjuvantă

La ora actuală nu există studii clinice care să certifice că radioterapia şi chimioterapia pot face o diferenţa semnificativă în outcome-ul acestor pacienţi. În situaţiile în care s-a obţinut doar o rezecţie subtotală, radioterapia pare să aducă un beneficiu. În cazul copiilor radioterapia ar trebui evitată din cauza efectelor negative ale radiaţiilor pe un sistem nervos central imatur şi în creştere. Toleranţa funcţională a măduvei spinării este cu 15–20% mai scăzută decât a creierului iar sensibilitatea la radiaţii creşte odată cu lungimea segmentului medular iradiat şi cu doza totală de iradiere administrată. La copii s-au raportat în literatură numeroase cazuri de cifoză progresivă şi subluxaţii apărute post radioterapie medulară. Având în vedere evoluţia de lungă durată şi tendinţa de stabilitate clinico-imagistică pe intervale de ani de zile, în glioamele de grad mic nu este recomandată radioterapia adjuvantă. Singura excepţie o fac astrocitoamele maligne şi alte tipuri de tumori tip anaplazic unde radioterapia devine o formă de tratament paleativ.

În cazul chimioterapiei, nu există studii convingătoare asupra beneficiilor pe care acestea le ar putea oferi. Chimioterapia ar trebui folosită doar atunci când există dovezi imagistice de diseminare tumorală şi de progresie tumorală.

REZULTATE ŞI PROGNOSTIC

Singurul factor prognostic cu un grad de predicţie crescut asupra recurenţei tumorale este gradul histologic al tumorii. Astfel, pacienţii cu tumori intramedulare de grad înalt vor prezenta recurenţe tumorale chiar şi în cazul unei ablaţii chirurgicale totale, mai frecvent şi mai timpuriu comparativ cu pacienţii cu tumori de tip „low grade” [18].

În ceea ce priveşte rezultatele operatorii, seria cea mai largă, cea publicată de Brotchi pe 236 de pacienţi [4,5], în urma tratamentului chirurgical 5% dintre pacienţi s-au agravat, 50% s-au stabilizat, iar 40% s-au ameliorat.

CONCLUZII

Prognosticul tumorilor intramedulare s-a îmbunătăţit semnificativ în ultimele decenii în principal datorită progreselor realizate în diagnosticul de precizie, dar şi datorită microscopiei şi tehnicilor microchirurgicale. Nu mai puţin adevărat că odată cu acumularea unei experienţe tot mai largi, şi „îndrăzneala” neurochirurgilor a crescut, iar rezultatele nu au întârziat să apară. Rata medie de supravieţuire după ablarea radicală este de 173,5 luni (Epstein *et al.*) în comparaţie cu 66,6 luni după biopsie urmată de tratamente adjuvante. Persistă însă întrebarea: „Care este beneficiul funcţional după chirurgie?”. Din cauza localizării intramedulare şi a biologiei tumorale a acestor leziuni „outcome”-ul postoperator este în strânsă corelaţie cu statusul neurologic preoperator. Recuperarea după un deficit neurologic sever şi de lungă durată este minimă, de aceea este important ca intervenţia chirurgicală să fie efectuată cât de repede după diagnosticarea tumorii, când pacientul este încă într-o stare neurologică bună. Intervalul de la care se resimte cel mai evident recuperarea postoperatorie în cazul ependimoamelor şi a astrocitoamelor de grad mic este după 3–6 luni de la intervenţie. În ceea ce priveşte disesteziile acestea persistă până la 36 de luni în postoperator. Rolul chirurgiei în tumorile medulare este acela de a stabiliza funcțiile neurologice din preoperator și nu neapărat de a le restabili. O abordare chirurgicală agresivă este necesară pentru asigurarea unui interval cât mai lung de supraviețuire fără apariția unei recidive. Intervenția chirurgicală trebuie efectuata rapid după stabilirea diagnosticului înaintea instalării unui deficit neurologic sever. Terapia adjuvanta este rezervată tumorilor intramedulare de grad înalt, la care și ablația tumorală este mai probabil să fie subtotală

BIBLIOGRAFIE

1. Florian I.Șt., Suiaga D: Tumori spinale intramedulare, în Tratat de Neurochirurgie. Vol. 2, sub Coordonarea Prof. Dr. Msc Alexandru Vlad Ciurea, Edit. Medicală, București 2011, 525–546.
2. Greenwood J Jr.: Surgical removal of intramedullary tumors. J Neurosurg. Feb 1967; 26(2):276–82.
3. McCormick PC, Torres R, Post KD, *et al.*: Intramedullary ependymoma of the spinal cord. J Neurosurg. Apr 1990; 72(4):523–32.
4. Brotchi J.: Intrinsic spinal cord tumor resection. Neurosurgery. May 2002; 50(5):1059–63.
5. Bruneau M, Brotchi J: Surgical Management of Intramedullary Spinal Cord Tumors in Adults, in Schmidek & Sweet Operative Neurosurgical Techniques: Indications, Methods and Results. 6th Edition. Alfredo Quiñones-Hinojosa (Editor), Elsevier Saunders, 2012, 2011–2125.
6. Ogden AT, Schwartz TH, McCormick PC: Spinal Cord Tumors in Adults, in Youmans neurological surgery, edited by H. Richard Winn. 6th Edition, Elsevier Saunders, 2011, 3131–3143.
7. Abbott R: Intramedullary Spinal Cord Tumors in Children, in Youmans neurological surgery, edited by H. Richard Winn. 6th Edition, Elsevier Saunders, 2011, 2262–2270.
8. Epstein FJ, Farmer JP, Freed D: Adult intramedullary astrocytomas of the spinal cord. J Neurosurg. Sep 1992; 77(3):355–9.
9. Epstein FJ, Farmer JP, Freed D: Adult intramedullary spinal cord ependymomas: the result of surgery in 38 patients. J Neurosurg. Aug 1993; 79(2):204–9.
10. Constantini S, Siomin V, Epstein F: Surgical management of Intramedullary Spinal Cord Tumors, Atlas of Neurosurgical Techniques – Spine and Peripheral Nerves: Richard Glen Fessler, Laligam Sekhar, Thieme 2006, p. 279–288.
11. Liang Wu, Xiaofeng Deng, Chenlong Yang, Yulun Xu. Intramedullary spinal capillary hemangiomas: clinical features and surgical outcomes, Journal of Neurosurgery: Spine, Oct 2013, Vol. 19, No. 4: p. 477–484.
12. Aravind Somasundaram, B.S., Glenn J. Lesser, M.D., Ryan T. Mott, M.D., Wesley Hsu, M.D.: Malignant transformation of an intramedullary epidermoid cyst in the thoracic region of the spinal cord – case report, Journal of Neurosurgery: Spine Nov 2013, Vol. 19, No. 5, p. 591–594.
13. Florian I.Șt., Dura L, Iordache L, Matei C: Intramedullary cervico-thoracic Lipoma-case report, Neurologia Medico-Chirurgicală, Timișoara, vol. VIII, Nr. 2, pp. 61–63, 2003.
14. Ogden AT, Wetjen N, Francavilla TL: Intramedullary Spinal Cord Tumors, e-medicine, Updated: Apr 9, 2009.
15. Yukihiro Matsuyama, M.D., Yoshihito Sakai, M.D., Yoshito Katayama, M.D., Shiro Imagama, M.D., Zenya Ito, M.D., Norimitsu Wakao, M.D., Koji Sato, M.D., Mitsuhiro Kamiya, M.D., Yasutsugu Yukawa, M.D., Tokumi Kanemura, M.D., Makoto Yanase, M.D., Naoki Ishiguro, M.D, Surgical results of intramedullary spinal cord tumor with spinal cord monitoring to guide extent of resection, J Neurosurg Spine 10:000–000, 2009, 404 J. Neurosurg.: Spine, Volume 10, May 2009.
16. Azize Bostrom, MD, Marec von Lehe, MD, Wolfgang Hartmann, MD, Torsten Pietsch, MD, Mareike Feuss, Jan P. Bostrom, MD, Johannes Schramm, MD Matthias Simon, MD. Surgery for Spinal Cord Ependymomas: Outcome and Prognostic Factors, Neurosurgery 68: 302–309, 2011.
17. Tomoo Inoue, MD, PhD, Toshiki Endo, MD, PhD, Kenichi Nagamatsu, MD, PhD, Mika Watanabe, MD, PhD, Teiji Tominaga, MD, PhD, 5-Aminolevulinic Acid Fluorescence-Guided Resection of Intramedullary Ependymoma: Report of 9 Cases, Neurosurgery 72 [ONS Suppl 2]: ons159–ons168, 2013.
18. Isaac O. Karikari, MD, Shahid M. Nimjee, MD, PhD, Tiffany R. Hodges, MD Erin Cutrell, BA, Betsy D. Hughes, MD, Ciaran J. Powers, MD, PhD, Ankit I. Mehta, MD, Carolyn Hardin, AB, Carlos A. Bagley, MD, Robert E. Isaacs, MD, Michael M. Haglund, MD, PhD, Allan H. Friedman, MD. Impact of Tumor Histology on Resectability and Neurological Outcome in Primary Intramedullary Spinal Cord Tumors: A Single-Center Experience With 102 Patients, Neurosurgery 68:188–197, 2011.

ASPECTE PARTICULARE ALE TUMORILOR MEDULARE LA COPIL

LINDA-ANTUANETA IORDACHE, LIVIU DURA

Tumorile spinale la copii sunt rare reprezentând 4–10% din tumorile SNC. Ele sunt echivalente cu tumorile întâlnite la populaţia adultă dar prezintă anumite particularităţi în ceea ce priveşte localizarea, tipurile histologice precum şi metodele de tratament. În populaţia pediatrică repartiţia tumorilor medulare este următoarea: 40% sunt intramedulare, 25% intradurale extramedulare şi 35% extradurale faţă de adult unde procentajul este de 5% intramedulare, 30% intradurale extramedulare şi 65% extradurale.

Tipurile histologice întâlnite frecvent sunt astrocitoamele 16%, urmate în ordinea frecvenţei de sarcoame 10%, neuroblastoame 9%, ependimoame 8%, tumori dermoide 7%, teratoame 7%. Medulobastoamele, neurofibroamele, carcinoamele metastatice, lipoamele fiecare reprezintă aproximativ 5% din tumori [1].

TUMORILE INTRAMEDULARE

Epidemiologie. Tumorile intramedulare sunt rare reprezentând aproximativ 4–10% din neoplaziile primare ale SNC şi 40% din tumorile intraspinale la copii fiind întâlnite mai frecvent între 1 şi 5 ani, fără a exista o prevalenţă între sexe [1–6]. La copii tumorile intramedulare sunt cel mai frecvent localizate în regiunea toracică şi toraco- lombară acestea segmente fiind afectate în proporţie de 20,5% şi respectiv 23% faţă de adulţi unde tumorile sunt întâlnite cel mai frecvent lombar [1,5].

Histopatologie. Majoritatea sunt histologic benigne, cele de grad înalt reprezentând doar 10–15% din cazuri [1,3,7]. Cele mai frecvente tumori intramedulare întâlnite la copii sunt astrocitoamele urmate de ganglioglioame; ependimoamele, subependimoame, glioamele mixte, hemangioblastoame, neurocitoame etc. sunt rare [4–8].

Astrocitoamele sunt cele mai întâlnite tumori intramedulare la copil incidenţa lor variind între 82–90%. Frecvenţa lor scade la adult unde predomină ependimoamele (60%), astrocitoamele reprezentând doar 24–30% [1,2,4,7,9]. Dintre tipurile histologice, astrocitoamele de grad mic pilocitic şi fibrilar predomină reprezentând 75%, respectiv 7% în timp ce astrocitoamele anaplazice şi glioblastoamele sunt foarte rare. Vârsta de apariţie a astrocitoamelor pilocitice este cuprinsă între 1 şi 5 ani faţă de astrocitoamele fibrilare care apar în jurul vârstei de 10 ani. Astrocitoamele au o uşoară prevalenţă la bărbaţi [2,4,8].

Ependimoamele sunt tumori benigne întâlnite frecvent la adulţi faţă de copii unde reprezintă numai 12% din tumorile intramedulare majoritatea apărând în asociere cu neurofibromatoza tip 2. Nici un ependimom nu s-a raportat sub vârsta de 3 ani [1–4].

Ganglioglioamele, rar întâlnite la adult, reprezintă a doua patologie în ordinea frecvenţei la copii – aproximativ 30%, copii între 1 şi 5 ani fiind cei mai afectaţi [2,4,7].

Hemangioblastomul a treia tumoră ca frecvenţă la adult, rar afectează copii. Majoritatea hemangioblastoamelor apar izolat şi doar 25% apar în cadrul bolii von Hippel-Lindau [1,2,4]. Incidenţa lipoamelor intramedulare este mică reprezentând numai 2–6% din tumorile intramedulare la copii. Ele pot apare izolat sau pot fi însoţite de diferite grade de disrafism. Lipoamele sunt congenitale şi uzual devin simptomatice la adulţi tineri. Când nu sunt asociate cu disrafism compresiunea măduvei devine simptomatică precoce [1,9].

Prezentarea clinică. Cel mai frecvent simptomele se dezvoltă insidios, sunt discrete, nespecifice reflectând gradul mic al leziunilor [2,3]. Durata medie de la debutul simptomelor până la diagnostic este de aproximativ 9,2 luni în cazul tumorilor de grad mic faţă de tumorile maligne care progresează rapid, simptomele dezvoltându-se în decursul a câtorva săptămâni (aproximativ 7 săptămâni) [1,3,7,8]. Cursul insidios al tumorilor benigne este legat de tendinţa acestora de a ocupa mai multe segmente (aproximativ 6), ocazional acestea putându-se extinde la întreaga măduvă [1].

Durerea apare precoce în cursul bolii şi este acută, cel mai adesea localizată la nivelul segmentului interesat, rar difuză. Durerea se accentuează în poziţie orizontală şi nocturn ca rezultat al congestiei venoase şi distensiei sacului dural în decubit [1–4,7]. Durerea de tip radicular apare mai rar fiind cauzată de distensia sau infiltrarea rădăcinilor nervoase Copii mici pot prezenta dureri abdominale difuze [2,3].

Rigiditatea şi contractura musculaturii paravertebrale apar frecvent şi se datorează fie distensiei sacului dural, interesării osului adiacent sau modificărilor fluxului lichidului cefalorahidian [4]. Deformările coloanei vertebrale apar precoce în decursul bolii fiind rezultatul tonusului muscular asimetric. Torticolisul din tumorile cervicale şi cifoscolioza din tumorile dorsale au potenţial de a agrava disfuncţia neurologică [1,3,5,7].

Funcţia motorie este afectată relativ tardiv şi se poate manifesta la copii mici fie prin întârzierea achiziţiilor motorii tipice vârstei sau modificări subtile ale mersului, refuzul de a sta în picioare sau a merge, căderi frecvente, iar în cazul adolescenţilor cu deficite motorii specifice în funcţie de localizarea tumorii [1–3,8].

Modificările de sensibilitate sunt greu de evaluat la copii mici. În majoritatea cazurilor modificările sunt de tip disestezie dureroasă. Tulburările sfincteriene apar tardiv în evoluţia clinică cu excepţia localizărilor de la nivelul conului medular unde este o manifestare precoce [2,4,7]. Localizarea tumorilor la nivelul joncţiunii cervico-bulbare determină o serie de manifestări clinice specifice cum ar fi vărsături, disfagie, disfonie, disartrie, apnee de somn etc. [5]. Hidrocefalia apare în 15% din cazuri fiind mai des întâlnită decât la adulţi. Hidrocefalia este cauzată de diseminările leptomeningeale, creşterea concentraţiei proteinelor din LCR sau în cazul localizărilor tumorale la nivelul joncţiunii craniospinale, obstrucţiei orificiilor ventriculului IV. Prezenţa hidrocefaliei creşte probabilitate a existenţei unei tumori maligne şi a unui prognostic defa-vorabil [1,3].

Diagnostic imagistic. *RMN* cu administrare de substanţă de contrast este investigaţia de elecţie în studiul acestor tumori oferind relaţii despre componenta solidă a tumorii, prezenţa chistelor neoplazice sau reactive asociate, extensia edemului, prezenţa scoliozei informaţii utile în planificarea strategiei operatorii [1,2,5]. În general caracteristicile imagistice pot creiona un anumit tip tumoral dar diagnosticul final rămâne cel histologic (fig. 8.39).

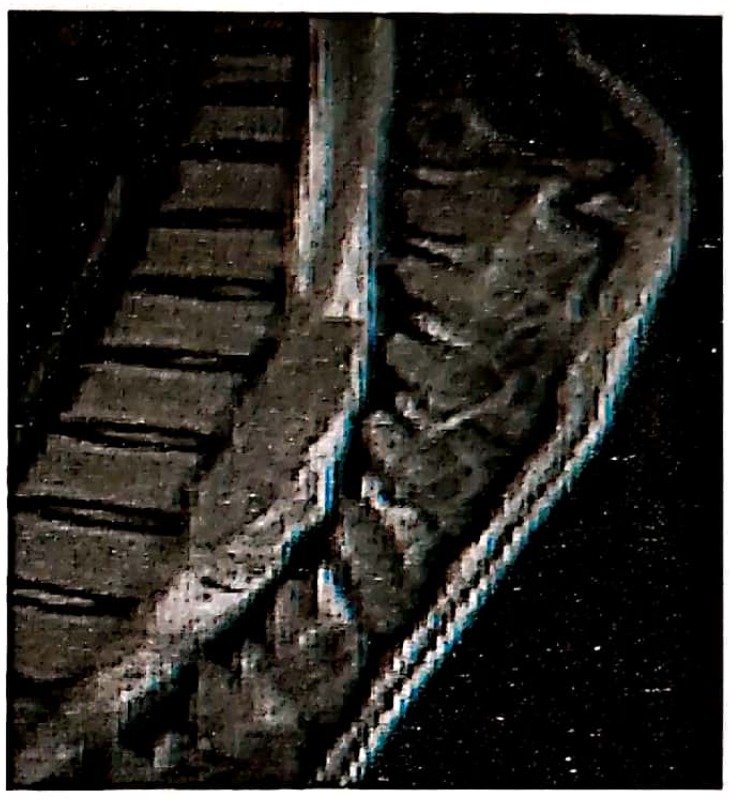

Figura 8.39. Neurofibrom intra-, extramedular.

Radiografia simplă şi *tomografia computerizată* îşi dovedesc utilitatea în urmărirea şi tratamentul pacienţilor cu scolioză precum şi în monitorizarea pacienţilor la care s-au practicat laminectomii extinse, aceştia având risc crescut de apariţie a deformărilor spinale progresive. *Mielografia combinată cu CT* este rezervată pentru cazurile în care *RMN* nu se poate efectua iar angiografia este indicată în evaluarea preoperatorie a hemangioblastoamelor [2,6,7].

Atitudinea terapeutică. *Tratamentul chirurgical* este indicat în orice tumoră intramedulară nou diagnosticată din trei motive: stabilirea diagnosticului histologic, aplicarea celor mai efective măsuri oncologice şi pentru prevenire a disfuncţiilor neurologice pe termen lung [2,6]. Progresele realizate în ultimele decenii atât în ceea ce priveşte diagnosticul cât şi în ceea ce priveşte tratamentul microchirurgical, fac ca tratamentul chirurgical să devină un tratament eficient, ducând la vindecare într-o mare parte a cazurilor. Atitudinea actuală unanim acceptată este că rezecţia radicală, folosind instrumentarul adecvat şi tehnici microchirurgicale, poate aduce rezultate excelente, riscul de agravare neurologică fiind în aceste condiţii redus (fig. 8.40).



Figura 8.40. Aspect introperator al rezecției unui neurinom intra-extramedular.

Rezecția chirurgicală a tumorilor intramedulare a evoluat în ultimii ani. Utilizarea tehnicilor microchirurgicale, imagisticii intraoperatorii (ultrasonografie), monitorizarea potențialelor evocate motorii și senzoriale, precum și a tehnicilor moderne ca aspirația ultrasonică sau a laserului face ca rezecția tumorilor intramedulare să fie mai sigură și eficientă [2,3,7,9].

Monitorizarea neurofiziologică are valoare deosebită în rezecția tumorilor intramedulare pediatrice, aceste tehnici facilitând diferențierea tumorii de structurile nervoase și face astfel posibilă o rezecție tumorală cât mai agresivă dar cu prezervarea intactă a funcțiilor neurologice. Cu ajutorul aparatelor de ultimă generație se pot monitoriza atât potențialele evocate sensitive (SEP) cât și cele motorii (MEP). Potențialele evocate somatosenzoriale au valoare limitată datorită pierderii semnalului în cursul mielotomiei dorsale. Înregistrarea potențialelor motorii de la tracturile motorii sunt folosite frecvent în monitorizarea intraoperatorie dar utilizarea lor este mai dificilă la copii sub vârsta de trei ani deoarece aceștia au tracturi cortico-spinale incomplet mielinizate și structurile neurale imature sunt mai vulnerabile la compresiune [1,5,6].

În abordarea chirurgicală a tumorilor intramedulare la copii se pot identifica anumite particularități. Abordul posterior al acestor tumori necesită rezecția lamelor, procedură care la copii nu este la fel de bine tolerată ca la adulții. Deformările spinale progresive după rezecția tumorilor intramedulare este frecventă, având o incidență de 16–100% în diferite serii. Apariția deformărilor spinale progresive este asociată cu degradare neurologică în ciuda exciziei cu succes a tumorii [9]. Instabilitatea după laminectomii efectuate pe mai multe nivele are o incidență de 36% la copii sub 15 ani și scade ca frecvență la 6% la vârste mai mari. Instabilitatea este atribuită dispariției rolului ligamentelor dorsale (procesele spinoase, ligamentele interspinoase și supraspinoase) care realizează o bandă de tensiune semnificativă care previne flexia anterioară excesivă. Instabilitatea postoperatorie asociată cu disfuncția neurologică și asimetria musculară sunt factori care duc la deformare progresivă. Din această cauză tehnica chirurgicală recomandată este laminotomia osteoplastică care în teorie păstrează benzile de tensiune posterioară facilitând fuziunea osoasă și reduce instabilitatea postoperatorie. Unii chirurgi recomandă chirurgia minim invazivă folosind hemilaminectomie unilaterală și reconstrucție. Deformările spinale progresive apărute după laminotomie osteoplastică sut cel mai adesea semn de recidivă tumorală.

Eficiența imobilizării folosite în tratamentul instabilității nu este dovedită.

După efectuarea laminectomiei/laminoplastiei ultrasonografia transdurală este utilă pentru localizarea tumorii reducând astfel extensia laminectomiei, a deschiderii durale și a mielotomiei [1,3,5,7].

Gradul rezecției tumorale este în strânsă legătură cu natura histologică a tumorii. Rezecția astrocitoamelor pilocitice este adesea posibilă în cele mai multe cazuri acestea fiind bine delimitate [2,8]. În cazul astrocitoamelor fibrilare datorită naturii lor infiltrative nu se poate obține decât o rezecție subtotală existând riscul unei morbidități mari postoperatorii. Tumorile de grad înalt beneficiază de o abordare mai conservativă scopul fiind reducerea masei tumorale și prezervarea funcției motorii. În cazul tumorilor de grad înalt intervențiile chirurgicale sunt mai puțin extinse [1,3,7]. Rezecția în totalitate în cazul gangliogliloamele poate fi obținută în 80–90% din cazuri.

Ependimoamele intramedulare sunt în majoritate tumori bine circumscrise ceea ce face o rezecție completă posibilă în 70–100% din cazuri. Recurența tumorală după rezecții complete este de mai puțin de 10%, de aceea prognosticul este dependent de extensia rezecției.

Deși lipoamele sunt tumori benigne rezecția lor este dificilă datorită absenței unui plan de clivaj ceea ce face ca intervenția să fie condusă spre diminuarea volumului tumoral decât spre rezecție totală.

Rezecția completă a hemangioblastoamelor indiferent de mărime este posibilă și este asociată cu o morbiditate scăzută postoperatorie [1,3,9].

Tratamentul adjuvant. Radioterapia are un rol limitat în tratamentul inițial al tumorilor primare datorită multiplelor efecte adverse asupra sistemului nervos în creștere al copiilor și a riscului de apariție a malignizărilor secundare. Majoritatea neurochirurgilor sunt de acord că radioterapia trebuie rezervată pentru tumorile maligne, pacienți cu recurențe inoperabile sau reziduu tumoral substanțial pentru care o reintevenție este prea riscantă [1–3,5,7,9].

Astrocitoamelor de grad mic complet rezecate trebuiesc monitorizate clinico-imagistic. În astrocitoamele de grad înalt se recomandă rezecție tumorală agresivă urmată de radioterapie. Ependimoamele de grad mic, rezecate complet nu necesită decât urmărire în timp ce ependimoamele de grad înalt sau multifocale beneficiază de radioterapie [5]. De terapie adjuvantă pot beneficia și gangliogliomele rezecate subtotal [9].

Utilizarea chimioterapiei în tratamentul tumorilor intramedulare a crescut ca frecvență dar nu este standardizată. Chimioterapia joacă un rol important în tratamentul copiilor sub 3 ani pentru a întârzia efectele secundare ale radioterapiei [3,5].

Prognostic. Dintre factorii care influențează prognosticul sunt tipul histologic al tumorii, funcția neurologică preoperatorie și extensia rezecției inițiale [5].

În general pacienții cu ependimoame au un prognostic mai bun decât în cazul astrocitoamelor de grad mic (WHO grd. II) acestea fiind tumori cu creștere lentă și cu recurențe care apar tardiv (12 ani). Rezecția completă oferă un control de lungă durată al tumorii sau vindecare comparativ cu rezecțiile subtotale asociate cu radioterapie. Supraviețuirea la 5 ani pentru ependimoamele de grad mic este de 83–100% dar scade în cazul ependimoamelor de grad înalt [3,5,9].

În astrocitoamele de grad mic rata de supraviețuire la 5 ani este de 80–100% față de tumorile anaplastice sau glioblastom unde supraviețuirea este între 6 și 15 luni [3,9]. Vârsta este un factor de prognostic pozitiv, pacienții tineri prezentând frecvent varianta pilocitică cu evoluție favorabilă. Raritatea cazurilor de gangliogliome din literatură face ca prognosticul lor să fie greu de apreciat, dar în general evoluția lor este mai trenantă și grevată de o frecvență crescută a recurențelor comparative cu astrocitoamele [1,3,4].

Prognosticul funcțional după intervenție chirurgicală este corelat cu statusul neurologic preoperator [3].

TUMORILE INTRADURALE EXTRAMEDULARE

Epidemiologie. Tumorile intradurale extramedulare (IDEM) reprezintă numai 25% din tumorile intraspinale la copii [11,12]. Cele mai multe tumori cu această localizare sunt reprezentate de metastazele leptomeningeale ale tumorilor primitive cerebrale. Metastazele leptomeningeale apar aproape în exclusivitate ca urmare a diseminării tumorilor cerebrale – în special cele de fosă posterioară – prin LCR. Cele mai importante tumori primitive care produc diseminări spinale sunt tumorile neuroectodermale primitive (PNET), ependimoamele, tumorile cu celule germinale, gliomele maligne [7,11]. La copii tumorile de grad mic de tipul astrocitoamelor sau gangliogliomelor pot disemina prin LCR, iar metastazarea extramedulară poate reprezenta forma de debut a acestora [12].

Tumorile primitive sunt mai rare în populația pediatrică schwanoamele împreună cu neurinoamele, reprezentând aproximativ 10% din tumorile spinale la copii și aproximativ 35% din tumorile IDEM [11,13]. Cel mai frecvent neurinoamele apar la tineri cu neurofibromatoză tip 2 și rar ca tumori izolate.

Histopatologie. Meningeoamele sunt extrem de rare reprezentând sub 5% din tumorile medulare. Pacienții afectați sunt de obicei adolescenți cu neurofibromatoza tip 2. În aceste cazuri meningeoamele pot fi multiple și în general asociate cu schwanoame sau ependimoame spinale. Meningeoamele izolate sunt rare și au comportament mult mai agresiv cu recurențe frecvente și potențial de diseminare leptomeningeală față de subtipurile adultului [4,14].

Chistele dermoide și epidermoide sau chistele neurenterice sunt întâlnite, de asemenea, cu frecvență redusă (fig. 8.41) [12].

Ependimomul mixopapilar și paragangliomul sunt mai frecvente la adulți. Ependimomul mixopapilar la copii deşi este o leziune benignă tinde să aibă un comportament mai agresiv faţă de adult (fig. 8.42) [13,15].

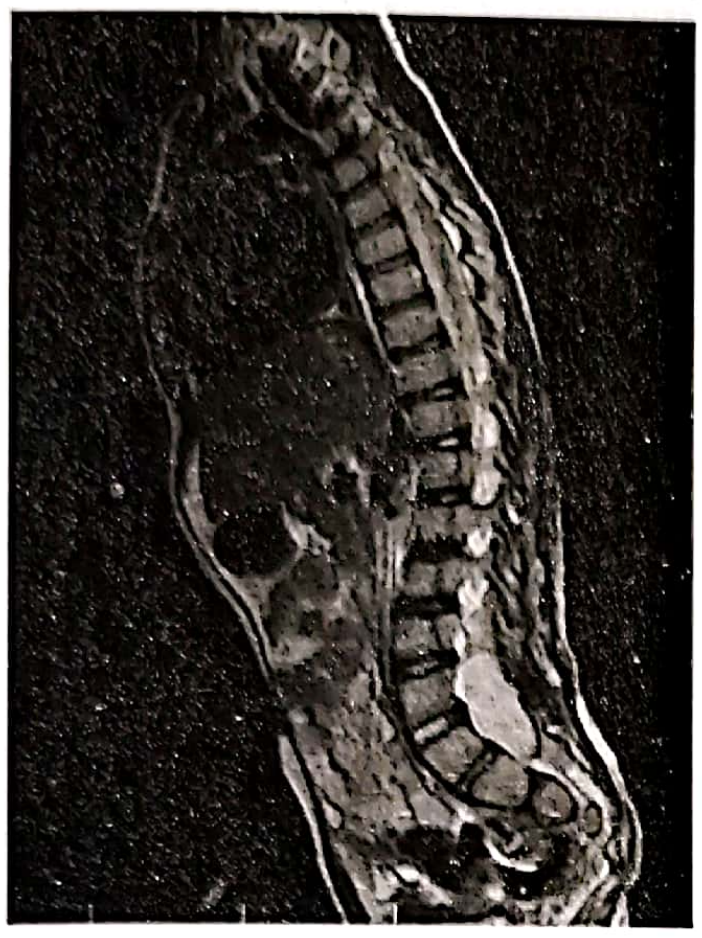

Figura 8.41. Chist epidermoid localizat la nivelul cozii de cal la un copil de 3 ani.

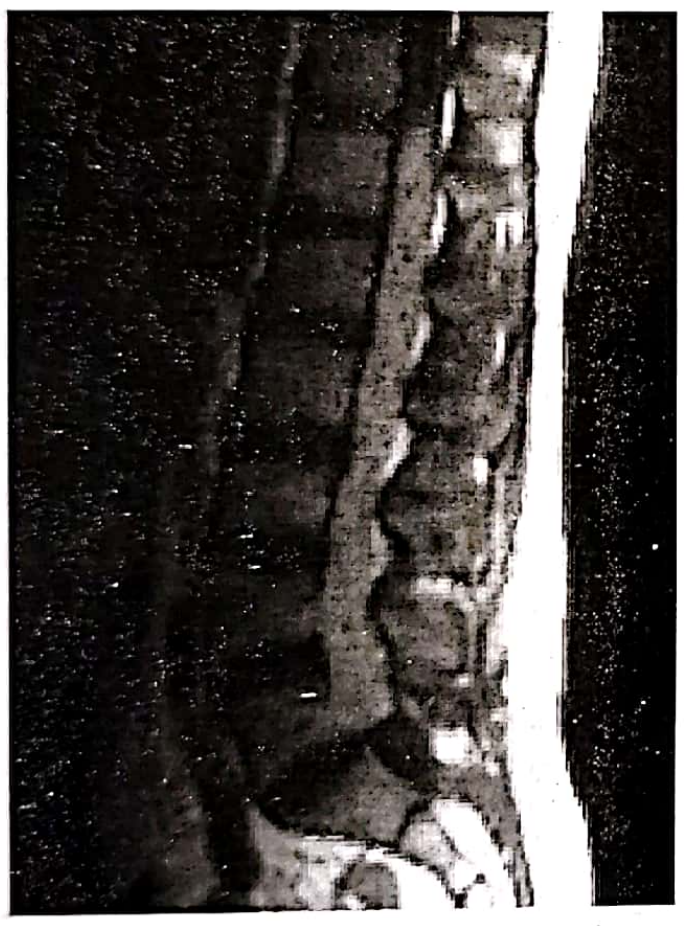

Figura 8.42. Ependimom mixopapilar al cozii de cal.

Prezentarea clinică. Manifestările clinice reprezentate de durere şi semne de compresiune medulară sau radiculară depind de localizarea tumorală. Cel mai adesea istoricul este de lungă durată, tumorile putând ajunge la dimensiuni mari fără acuze semnificative. Durerea, simptomul predominant este regională şi frecvent iradiază unilateral datorită localizării excentrice a acestor leziuni. Disfuncţia motorie şi senzitivă, de asemenea, predomină unilateral. Leziunile cozii de cal au un istoric de dureri lombare cu iradiere în membrele inferioare care mimează sciatica, deficitele neurologice datorită gradului crescut de compresiune pe care îl suportă rădăcinile cozii de cal şi tulburări sfincteriene marcate [3,12,13]. Scolioza şi stigmatele de disrafism spinal ca tracte sinusale, mase subcutanate, lipoame, hemangioame cutanate trebuiesc căutate cu atenţie la copii [12].

Diagnosticul imagistic. Caracteristicile imagistice sunt tipice în funcţie de tipul histologic.

Atitudinea terapeutică. Majoritatea tumorilor intradurale extramedulare sunt leziuni benigne, pretabile la rezecţie completă şi în consecinţă au un prognostic favorabil. Principiile tehnice chirurgicale aplicate în cazul acestor tumori sunt similare cu cele folosite pentru tumorile intramedulare.

În cazul metastazelor leptomeningeale tratamentul este paleativ şi are doar scop funcţional.

Prezenţa metastazelor leptomeningeale semnifică un prognostic defavorabil indiferent de natura tumorii primitive cu o reducere semnificativă a speranţei de viaţă [11–13].

TUMORILE EPIDURALE

Epidemiologie. Clasificare. La copii tumorile care se dezvoltă la nivelul spaţiului epidural reprezintă aproximativ 35% din tumorile spinale şi cuprind un grup heterogen de patologii. Ele pot fi împărţite în tumori osoase (benigne, maligne), tumori ale spaţiului epidural şi tumori extraspinale care invadează coloana [4,16,17].

Tumorile primare osoase sunt rare, incidenţa lor variind în funcţie de subtipul histologic [1,16]. Sarcomul Ewing's este cea mai frecventă tumoră osoasă reprezentând 50% din tumorile osoase maligne. În majoritatea cazurilor sunt afectate oasele lungi şi doar 10% din cazuri se localizează primitiv la nivelul coloanei. Sarcomul Ewing interesează frecvent regiunea lombo-sacrată (2/3 din cazuri), are predilecţie pentru sexul masculin şi acuzele apar uzual la sfârşitul primei decade de viaţă. Alte tipuri de sarcoame sunt şi mai rar întâlnite ca tumori primare la nivelul coloanei, acestea fiind mai frecvent întâlnite ca metastaze [1,16].

Metastazele extradurale pot afecta oasele vertebrale, regiunea paravertebrală, spaţiul epidural sau toate trei compartimentele. Aproximativ 5% din tumorile maligne la copii dezvoltă metastaze spinale. Tumorile primare care pot disemina extradural predominant sunt neuroblastomul, rabdomiosarcomul, sarcomul Ewing, tumora Wilms şi neoplaziile hematologice. Metastazele vertebrale ale meduloblastomului sau redus ca frecvenţă datorită tratamentului multimodal al acestora [2,10].

Majoritatea tumorilor maligne extraspinale care invadează spaţiul epidural sunt caracterizate histologic prin celule rotunde mici şi includ limfomul, neuroblastomul, leucemia, tumorile primitive neuroectodermale, sarcomul extraosos Ewing şi rabdomiosarcomul [18].

Limfoamele maligne reprezintă aproximativ 15% din cancere la copii sub 15 ani şi 2/3 sunt de tip nonhodgkin. Limfoamele la copii au tendinţa de a se prezenta extranodal şi au capacitate de diseminare precoce. Ele implică osul în mai puţin de 5% din cazuri. Majoritatea cazurilor spinale reprezintă extensia directă din abdomen sau mediastinul posterior [1].

Neuroblastomul reprezintă a patra cea mai comună neoplazie la copii şi este cea mai frecventă cauză de compresiune extradurală, tipic afectând copii sub 5 ani [2,10]. Neuroblastomul este o tumoră solidă cu origine în crestele neuronale şi majoritatea se localizează la nivelul suprarenalelor sau lanţului simpatic paravertebral. Secreția urinară de acid vanilmandelic şi homovanilic este caracteristică deşi poate să nu fie prezentă în toate cazurile. Spectrul histologic variază de la formele de grad înalt (neuroblastom) la formele de grad intermediar (ganglioneuroblastom) şi formele de grad mic (ganglioneurom). Neuroblastomul are capacitatea de a regresa histologic spre formele mai mature de ganglioneurom spontan sau postmedicamentos. Neuroblastomul interesează spaţiul epidural prin extensie din regiunea paraspinală [18,19].

Prezentarea clinică. Evoluția simptomelor este variabilă de la o progresie lentă a acuzelor de-a lungul a câtorva luni până la deteriorare rapidă în decursul a câtorva săptămâni. Durata simptomelor variază de la 17,4 luni în majoritatea tumorilor spinale la 2,4 luni în tumorile maligne. Aproximativ 60% din copii acuză durere frecvent localizată, rar radiculară. În cazul tumorilor maligne frecvent durerea se accentuează nocturn, este refractară la analgezice convenţionale şi se poate asocia cu scădere ponderală.

După durere, deficitul motor este cel mai frecvent semn al tumorilor epidurale fiind prezent în 50% din cazuri, manifestarea clinică depinzând de localizarea leziunii. Tulburările de sensibilitate sunt rare şi greu de evidenţiat la copiii mici. Tulburările sfincteriene apar la 50% din pacienți, incontinenţa urinară putând fi periodică sau francă. Infecţiile urinare recurente pot fi uneori singurul semn al acestor tulburări. Deformările coloanei vertebrale cel mai adesea de tip scolioză sau edemul localizat de-a lungul coloanei sau în regiunea paraspinală ridică suspiciunea prezenţei unei formaţiuni tumorale. Datorită capacităţii scăzute de comunicare a copiilor mici, diagnosticul este adesea dificil. Iritabilitatea excesivă, infecțiile urinare recurente, plânsul în timpul mişcării, întârzierea achiziţiilor neurologice specifice vârstei pot semnifica prezenţa unei formaţiuni tumorale [20].

Diagnostic imagistic. *RMN* cu substanţă de contrast este investigaţia de elecție evidenţiind componenta medulară, extensia foraminală, extensia în ţesuturile moi dar şi prezenţa leziunilor multiple. Tomografia computerizată cu reconstrucţie sagitală şi coronală este utilă pentru evidenţierea invaziei osoase precum şi prezenţa instabilităţii atât preoperator cât şi postoperator. Specific pentru neuroblastomeşte SPECT cu 123I metaiodobenzilguanina care evidenţiază captare în majoritatea tumorilor. În anumite condiţii la pacienţi cu semne neurologice minore, progresie lentă a acuzelor sau tumori chimiosensibile, biopsia are rol diagnostic făcând tratamentul chirurgical inutil [21].

Atitudinea terapeutică. Tratamentul este de regulă multimodal, adresat fiecărei tumori în parte şi constă în tratament chirurgical, radioterapie, chimioterapie sau combinaţii ale acestora.

Tratamentul chirurgical are ca scop stabilirea diagnosticului, prezervarea funcţiei sau ameliorarea deficitelor neurologice, diminuarea durerii datorate tumorii sau instabilităţii. Majoritatea tumorilor nu sunt bine circumscrise ceea ce face ca rezecţia completă să nu fie posibilă. Faţă de adulţi, majoritatea tumorilor epidurale comprimă măduva dorsal după ce intră în canalul spinal prin foramen ceea ce le face pretabile la un abord posterior. Incidenţa crescută a cifoscoliozei progresive după laminectomie face necesară utilizarea laminoplastiei.

La pacienţii cu sarcoame (sarcom Ewing, rabdomiosarcom, sarcom osteogenic) este indicată decompresie sau rezecţie asociat cu terapie adjuvantă. Bolnavii care se deteriorează sub chimio sau radioterapie trebuie considerați pentru decompresiune de urgență. Decompresiunea este recomandată pentru deficite motorii severe indiferent de tipul tumorii, sarcoame simptomatice, diagnostic incert, sau deteriorare rapidă în ciuda terapiei medicale.

Tratamentul medicamentos singur este indicat în neuroblastoame, tumori cu celule germinale, limfom (așa numitele tumori cu celule mici), acestea fiind tumori chimiosensibile.

Leziunile osoase primare benigne sunt pretabile la rezecție chirurgicală recurențele fiind rare.

Prognosticul este variabil, dependent de tipul histologic și prezența bolii sistemice [21].

BIBLIOGRAFIE

1. Steve Casha, Nicolas Phan, James T. Rutka. Spinal cord and column tumors in chilhood, in Spinal Cord and Spinal Column Tumors: Principles and Practice Curtis Dickman, Michael Fehlings, Ziya Gokaslan, 2006, 187–191.
2. Karl F. Kothbauer, Neurosurgical Management of Intramedullary Spinal Cord Tumors in Children Pediatr Neurosurg 2007;43:222–235.
3. John K. Houten and Howard L. Weiner Pediatric intramedullary spinal cord tumors: special considerations Journal of Neuro-Oncology 47: 225–230, 2000.
4. Paolo Tortori-Donati, Andrea Rossi, Roberta Biancheri, Maria Luisa Garrè, Armando Cama. Tumors of the Spine and Spinal Cord in Pediatric Neuroradiology: Head and neck, spine . De Paolo Tortori-Donati, Andrea Rossi, Roberta Biancheri, 2005, Part 2, 1609–1651.
5. Kurtis I. Auguste, Nalin Gupta, Paediatric Intramedullary spinal cord tumors, Neurosurg Clin N Am 17 (2006) 51–61.
6. Abbott R. Intramedullary Spinal Cord Tumors in Children, in Youmans neurological surgery, edited by H. Richard Winn. 6th Edition, Elsevier Saunders 2011: 2262–2270.
7. George I Jallo, Bong-Soo Kim, Fred Epstein, The Current Management of Intramedullary Neoplasms in Children and Young Adults Annals of Neurosurgery 2001, 1(1), 1–13 1.
8. Katrin Scheinemann, Ute Bartels, Annie Huang, Cynthia Hawkins, Abhaya V. Kulkarni, Eric Bouffet, Survival and functional outcome of childhood spinal cord low-grade gliomas, Clinical article J Neurosurg: Pediatrics, Volume 4, September 2009, 254–261.
9. David E Traul, Mark E Shaff rey, David Schiff Part I: Spinal-cord neoplasms – intradural neoplasms, Lancet Oncol 2007; 8: 35–45.
10. Matthew J. Mcgirt, Kaisorn L. Chaichana, April Atiba, Frank Attenello, Kevin C. Yao, George I. Jallo, Resection of intramedullary spinal cord tumors in children:assessment of long-term motor and sensory deficits, J Neurosurg Pediatrics 1:63–67, 2008.
11. Nicholas M. Wetjen, Corey Raffel, Spinal extradural neoplasms and intradural extramedullary neoplasms, in Principles and practice of pediatric neurosurgery second edition De A. Leland Albright, P. David Adelson, Ian F. Pollack, 2007, 694–703.
12. Peter Dirks, Paediatric spinal intradural extramedullary tumor, Neuro-oncology of CNS tumor, 2006, II, 600–602.
13. David E Traul, Mark E Shaff rey, David SchiffLancet Oncol-Spinal-cord neoplasms – intradural neoplasms, 2007; 8: 35–45.
14. Xiao-Qiang Wang, Xian-Wei Zeng, Bi-Yun Zhang, Ya-Fang Dou, Jin-Song Wu. Spinal meningioma in childhood: clinical features and treatment ChenChilds Nerv Syst, (2012) 28:129–136.
15. Chan HS, Becker LE, Hoffman HJ, Humphreys RP, Hendrick EB, Fitz CR, Chuang SH, Myxopapillary ependymoma of the filum terminale and cauda equina in childhood: report of seven cases and review of the literature. Neurosurgery [1984, 14(2):204–10].
16. Kumar R, Giri PJ: Pediatric Extradural Spinal Tumors. Pediatric Neurosurgery 2008; 44:181–189.
17. Alden TD, Spine Tumors in Children in Youmans neurological surgery, edited by H. Richard Winn. 6th Edition, Elsevier Saunders 2011, 2271–2278.
18. Albert J. Fenoy, Jeremy D.W. Greenlee, Arnold H. Menezes, Kathleen A. Donovan, A.R.N.P., Yutaka Sato, Patrick W. Hitchon, John C. Chaloupka, Primary bone tumors of the spine in children, J. Neurosurg: Pediatrics, Volume 105, October, 2006.
19. Sahar M. El Khamary, Ibrahim A. Alorainy, Spinal Epidural Meningioma Radiology, Volume 241: Number 2, November 2006.
20. Colin Kazina, Patrick McDonald, Epidural spinal tumors in children in Neurooncology of SNC tumor, J.C. Tonn, M. Westphal, J.T. Rutka, S.A. Grossman, 2006, 575–580.
21. Emily B. Ridgway, Howard L. Weiner, Spine Tumors, in Principles and practice of pediatric neurosurgery. De A. Leland Albright, P. David Adelson, Ian F. Pollack, 2007, 2nd edition, 721–734.

Capitolul 9

PATOLOGIA SPINALĂ DEGENERATIVĂ

ION POEATĂ

ELEMENTE DE ANATOMIE CLINICĂ SPINALĂ

BOGDAN FLORIN ILIESCU, ION POEATĂ

INTRODUCERE

Prezentăm elementele de anatomie cele mai relevante pentru neurochirurg. Nu intenţionăm să prezentăm în detaliu elementele de anatomie descriptivă care apar în numeroase alte lucrări dedicate acestei tematici. Vom prezenta elementele de anatomie care au semnificaţie clinică şi care ajută în diagnosticul şi în planificarea tratamentului chirurgical al leziunilor coloanei vertebrale.

COLOANA CERVICALĂ

OSTEOLOGIE

Foramen magnum este deschiderea osoasă din osul occipital prin care măduva spinării se continuă cu trunchiul cerebral. Marginea anterioară a foramen magnum este numită basion (clivus) iar cea posterioară este numită opisthion. Inion-ul sau protuberanţa occipitală externă este regiunea mediană a occipitalului în care osul are grosimea cea mai mare. Liniile nucale superioare şi inferioare se extind lateral de la inion. Sinusul transvers (teascul) este localizat în imediata vecinătate a inion-ului. Zona occipitală pe linia mediană, inferior de inion este localizarea ideală pentru inserarea şuruburilor în fixările occipito-cervicale şi este porţiunea cea mai groasă a osului occipital.

C3, C4, C5 şi C6 sunt definite a fi vertebre cervicale tipice deoarece au aceleaşi caracteristici structurale. Comparativ cu acestea C1 (atlas), C2 (axis) şi C7 (vertebra prominens) prezintă trăsături structurale şi funcţionale unice şi de aceea sunt numite vertebre cervicale atipice.

Componenetele unei vertebre cervicale tipice (C3-C6) include un corp vertebral anterior şi un arc posterior, format din lame şi pediculi (fig. 9.1.A). Lamele se termină în masele laterale care reprezintă regiunea osoasă dintre procesele articulare superioare şi inferioare. Foramenele intervertebrale protejează nervii spinali în traseul lor de ieşire din coloană şi sunt localizate posterior de corpii vertebrali, între pediculii vertebrelor adiacente. Apofizele transverse ale coloanei cervicale inferioare sunt direcţionate anterolateral şi sunt compuse dintr-un element costal, anterior, şi un element transvers, posterior. Foramenul transvers, localizat la baza procesului transvers, permite trecerea arterei vertebrale. Apofiza spinoasă îşi are originea în planul sagital median, la joncţiunea lamelor şi este bifid de la C2 la C6.

Atlasul, C1, cu forma sa inelară este unic deoarece, în evoluţie, corpul sau fuzionează cu axisul (C2) pentru a forma procesul odontoid. Prin urmare, atlasul nu are corp. Este compus din două mase laterale, groase, de încărcare, cu suprafeţe articulare concave, superioare şi inferioare. Aceste faţete sunt conectate printr-un arc anterior scurt, relativ drept şi un arc posterior curbat, mai lung. Arcul anterior are o faţetă articulară pe faţa sa posterioară pentru articulaţia cu odontoida. Arcul posterior prezintă un şanţ pe faţa sa postero-superioară pentru artera vertebrală. Punctul cel mai slab al inelului este în zonele înguste în care arcurile anterior şi posterior se unesc cu masele laterale (localizarea fracturii Jefferson). Apofiza transversă a atlasului are un singur tubercul care bombează în exterior şi care poate fi palpat în spaţiul dintre vârful mastoidei şi ramul mandibular [1].

Axisul (C2) îşi datorează numele apofizei odontoide, care formează axul de rotaţie în joncţiunea atlanto-axială. Odontoida este o prelungire osoasă care se extinde în sens cranial din corpul C2 formată embriologic din corpul atlasului (C1). Are o suprafaţă anterioară hialină pentru articularea cu arcul anterior C1 precum şi o suprafaţă articulară posterioară pentru articularea cu ligamentul transvers. Apofizele articulare superioare ale C2 sunt localizate anterior şi lateral de canalul spinal în timp ce apofizele articulare inferioare sunt localizate posterior şi lateral de canal. Apofizele articulare sunt unite prin pars interarticularis, regiune în care se poate localiza o fractură atunci când asupra axis-ului acţionează traumatisme prin hiperflexie sau hiperextensie (numită „fractura spânzuratului"). Intervalul atlanto-odontoidian este spaţiul dintre suprafetele cartilaginoase hialine ale tuberculului anterior al atlasului şi odontoida anterioară. La adult măsoară în mod normal 3 mm iar la copil 5 mm [2].

Vertebra prominens, C7, prezintă trăsături unice care reflectă localizarea sa ca vertebra de tranziţie la nivelul joncţiunii cervico-toracice: apofiza spinoasă este lungă şi nu mai e bifidă (un reper foarte util); foramenul transvers conţine de obicei venele vertebrale dar nu conţine artera vertebrală care, de obicei, intră în coloana cervicală la nivelul lui C6; apofiza transversă este mare ca dimensiuni şi prezintă un singur tubercul, posterior; masa laterală C7 este cea mai subţire masă laterală în coloana cervicală; apofiza articulară inferioară C7 este orientată într-o direcţie relativ perpendiculară (ca o faţetă articulară toracică).

Ligamente importante la nivelul coloanei cervicale:

– Ligamentele alare, pereche, se extind de la vârful odontoidei la fiecare condil occipital (restricţionează rotaţia occiputului pe odontoidă).

– Membrana tectoria, continuă ligamentul longitudinal posterior şi se întinde de la faţa posterioară a corpului C2 la marginea anterioară a foramen magnum şi occiput.

– Ligamentul transvers, elementul major de stabilizare a articulaţiei C1-C2, se inseră pe faţa medială a maselor laterale ale atlasului şi are o porţiune mijlocie largă unde se articulează cu suprafaţa posterioară a odontoidei. Fasciculele longitudinale superioare şi inferioare se inseră pe marginea anterioară a foramen magnum şi pe faţa posterioară a corpului axisului. Aceste structuri sunt numite împreună ligametul cruciform, ligament care ataşează ferm odontoida la arcul anterior al atlasului.

– Ligamentul atlantoaxial anterior – continuă ligamentul longitudinal anterior la nivelul coloanei cervicale inferioare.

– Ligamentul atlantoaxial posterior – se continuă cu ligamentul galben în coloana subaxială.

– Ligamentul apical – se extinde de la vârful odontoidei la foramen magnum.

ELEMENTELE NEURALE

Măduva spinării la nivel cervical conţine următoarele tracturi, importante pentru clinician (fig. 9.2. D):

– Tracturile corticospinale – tracturi descendente localizate în porţiunea laterală a măduvei (funcţia motorie ipsilaterală).

– Tracturile spinotalamice – tracturi ascendente localizate în porţiunea anterioară a măduvei care transmit senzaţiile de temperatură şi durere. Aceste tracturi se încrucişează imediat după ce intră în măduvă şi prin urmare transmit senzaţii din hemicorpul contralateral.

– Tracturile coloanei dorsale – tracturi ascendente care transmit sensibilitatea proprioceptivă, vibratorie şi sensibilitatea fină superficială.

VASCULARIZAŢIA STRUCTURILOR COLOANEI CERVICALE

Măduva spinării este vascularizată din două surse, arterele vertebrale şi arterele segmentare (intercostale şi lombare). Înainte să se unească arterele vertebrale dau două ramuri subţiri, arterele spinale posterioare care formează o reţea de artere cu diametru mic pe suprafaţa posterioară a măduvei. La nivelul decusaţiei piramidale alte două ramuri ale arterelor vertebrale se unesc pentru a forma artera spinală anterioară care coboară pe faţa anterioară a măduvei la intrarea în şanţul anterior (asigură aproximativ 85% din vascularizaţia măduvei).

Ramurile posterioare ale arterelor segmentare şi arterele vertebrale dau ramuri spinale care intră prin foramenul intervertebral şi se divid în ramuri dorsale şi ventrale pentru a vasculariza rădăcinile spinale şi meningeale. Din cele 31 de artere spinale doar 8 până la 10 se extind la măduvă şi contribuie la vascularizaţia sa. Cel mai mare ram care ajunge la măduvă se găseşte la nivelul proeminenţei lombare, între T12 şi L3 (marea arteră radiculară, a lui Adamkiewicz) (fig. 9.1.A–C) [3].

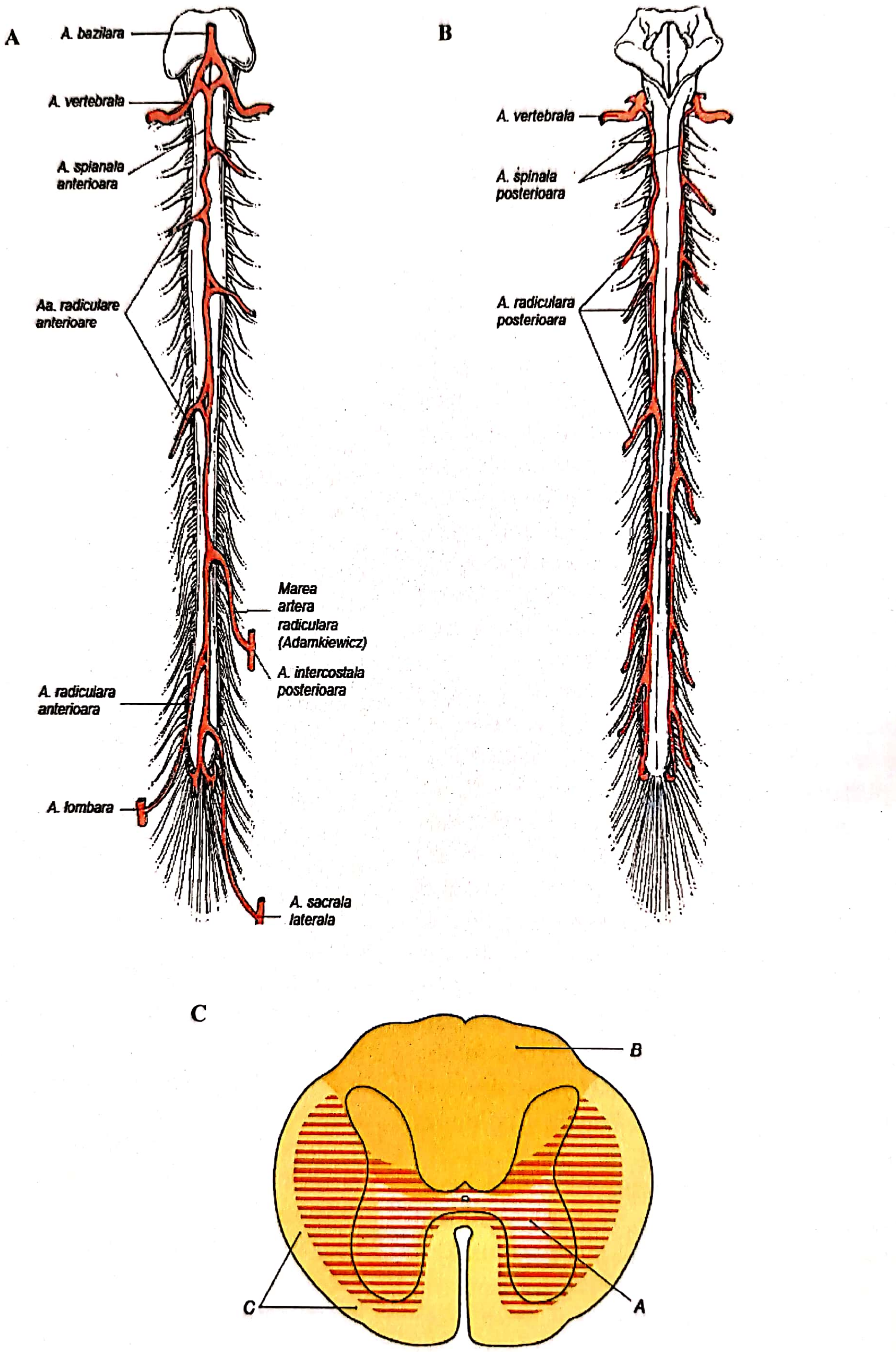
A
A. bazilara
A. vertebrala
A. spianala anterioara
Aa. radiculare anterioare
Marea artera radiculara (Adamkiewicz)
A. intercostala posterioara
A. radiculara anterioara
A. lombara
A. sacrala laterala
B
A. vertebrala
A. spinala posterioara
A. radiculara posterioara
C
B
C
A

Figura 9.1. Vascularizaţia măduvei spinării: A) vedere anterioară, B) vedere posterioară. C) Ariile de vascularizaţie (după Gillilan): A – arterele spinale anterioare, B – arterele spinale posterioare, C – plexul vasocoronar.

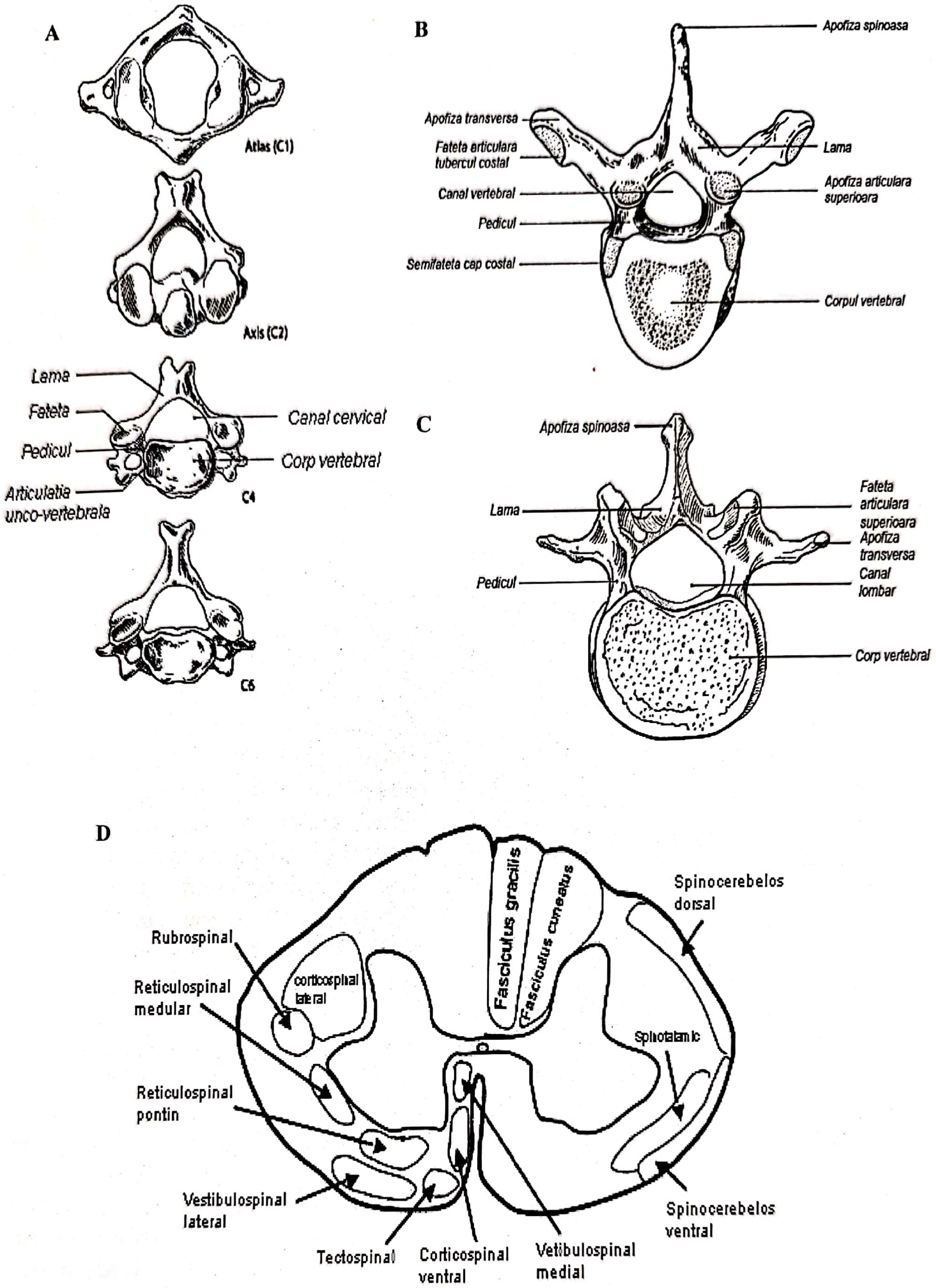
A
Atlas (C1)
Axis (C2)
Lama
Fateta
Pedicul
Articulatia unco-vertebrala
Canal cervical
Corp vertebral
C4
C6
B
Apofiza spinoasa
Apofiza transversa
Fateta articulara tubercul costal
Canal vertebral
Pedicul
Semifateta cap costal
Lama
Apofiza articulara superioara
Corpul vertebral
C
Apofiza spinoasa
Lama
Pedicul
Fateta articulara superioara
Apofiza transversa
Canal lombar
Corp vertebral
D
Fasciculus gracilis
Fasciculus cuneatus
Spinocerebelos dorsal
Rubrospinal
corticospinal lateral
Reticulospinal medular
Reticulospinal pontin
Spinotalamic
Vestibulospinal lateral
Tectospinal
Corticospinal ventral
Vetibulospinal medial
Spinocerebelos ventral

Figura 9.2. Vertebrele A) cervicale tipice şi atipice, B) toracică tipică şi C) lombară tipică. D) Localizarea tracturilor ascendente şi descendente în măduva spinării.

COLOANA TORACALĂ

OSTEOLOGIE

Vertebrele T1 şi T10-T12 prezintă trăsături anatomice unice datorate poziţiei lor tranziţionale cervico-toracice şi toracolombare, respectiv T2-T9 sunt numite vertebre toracice tipice, având aceleaşi trăsături structurale (fig. 9.2.B):

– corpul vertebral are formă de „inimă" în secţiune transversală. Înălţimea posterioară este mai mare decât cea anterioară ceea ce explică alinierea cifotică a vertebrelor în regiunea toracică;

– articulaţiile costovertebrale sunt prezente pe suprafaţa laterală a corpului vertebral atât superior cât şi inferior pentru articularea cu coastele adiacente;

– articulaţia costotransversă – suprafaţa articulară pentru coasta localizată pe apofiza transversă a vertebrei;

– arcul vertebral este format din lame şi pediculi care oferă inserţie pentru patru apofize: spinoasă, transversă (2), faţetele articulare superioare (2) şi inferioare (2).

Corpul vertebral T1 seamănă mai mult cu un corp vertebral cervical şi prezintă superior, bilateral, apofizele uncinate. Prima coastă se articulează cu corpul T1 printr-o faţetă costală.

Ultimele trei vertebre toracice prezintă următoarele particularităţi: lipsa articulaţiilor costotransverse (T11 şi T12); coastele se articulează cu corpii vertebrali şi nu se suprapun cu spaţiile discale; morfologia faţetelor este una de tranziţie de la toracic la lombar atât ca funcţie cât şi ca aspect.

ELEMENTE NEURALE

Măduva spinării ocupă la adult patru cincimi din canalul lombar, până la nivelul spaţiului discal L1-L2. Regiunea inferioară a măduvei, conul medular, este caracterizat de prezenţa în sacul dural atât a elementelor medulare cât şi a rădăcinilor nervoase. La nivelul C3-T2 şi T9-T12 se găsesc protuberanţele cervicală şi lombară care se corelează cu originea nervilor care inervează membrele. Dintre învelişurile meningeale doar dura mater se extinde pe toată lungimea coloanei vertebrale de la foramen magnum la S2.

ELEMENTELE VASCULARE

Ca şi în regiunea cervicală, măduva toracică este alimentată prin artera spinală anterioară şi cele două artere spinale posterioare, însă vascularizaţia nu este exclusiv longitudinală. Ea depinde în parte de arterele radiculare. Artera radiculară a lui Adamkiewicz este cea mai mare dintre aceste artere segmentale şi este o sursă majoră de vascularizaţie pentru măduva inferioară.

Numărul limitat de artere radiculare care alimentează măduva toracică rezultă într-o vascularizaţie mai săracă a acestei regiuni, comparată cu cea cervicală sau lombară. Ramurile arterei spinale anterioare alimentează două treimi ventrale ale măduvei iar cele din arterele posterioare vascularizează o treime dorsală. Zona în care se întâlnesc aceste două regiuni este relativ slab vascularizată şi este numită regiunea „de confluenţă”. Zona localizată între a patra şi a noua vertebră toracică are cea mai săracă vascularizaţie şi este denumită zona vasculară critică a măduvei spinării. Această regiune corespunde cu porţiunea cea mai îngustă a canalului vertebral. Orice interferenţă cu vasele în această regiune în operaţie are ca rezultat cel mai probabil paraplegia [4].

COLOANA LOMBARĂ

OSTEOLOGIE

Corpii vertebrali sunt reniformi cu diametrul transvers mai mare. Corpul vertebral lombar poate fi împărţit printr-o linie imaginară situată sub pediculi într-o jumătate superioară şi una inferioară. Deasupra acestei linii se află trei structuri posterioare: faţeta superioară, apofiza transversă şi pediculul. Sub această linie se află alte trei structuri, de asemenea posterioare: lama, faţeta inferioară, apofiza spinoasă. Pars interarticularis este localizată de-a lungul acestei linii imaginare. Apofizele transverse sunt lungi şi subţiri, mai puţin la L5 unde sunt groase şi largi şi prezintă inserţii ligamentare pentru pelvis.

Pars interarticularis este o zonă de concentrare a forţelor şi poate ceda în condiţiile unui stres repetitiv. Un defect în arcul osos la această locaţie este numit spondiloliză.

Pediculul leagă elementele spinale posterioare (lama, apofizele transverse, faţetele) la corpul vertebral. Lăţimea pediculului este maximă la L5 şi scade până la L1. Pediculii lombari au o uşoară înclinaţie medială care scade dinspre distal spre proximal [5].

ELEMENTE NEURALE

Măduva spinării se termină în conul medular la nivelul L1-L2 la adult. Sub acest nivel se găseşte cauda equina care conţine toate rădăcinile nervoase lombare, sacrale şi coccigiene în sacul tecal. Nervii lombari părăsesc canalul vertebral prin foramenul intervertebral pe sub pediculul vertebrei cu acelaşi număr. Fiecare segment lombar poate fi privit ca având o rădăcină care părăseşte canalul şi una care îl traversează. Rădăcina care iese se află medial de pedicul iar cea care traversează nivelul se îndreaptă spre pediculul următorului nivel anatomic, caudal. Astfel, o protruzie discală postero-laterală va afecta rădăcina care traversează nivelul anatomic (de ex. hernierea discului L4-L5 se află în segmentul L4 şi afectează rădăcina care îl traversează, L5). O protruzie discală „extrem-laterală" afectează rădăcina care părăseşte nivelul anatomic (în acelaşi exemplu, rădăcina L4).

VASCULARIZAŢIE

Fiecare vertebră lombară este alimentată de o arteră segmentară lombară. Pentru L1-L4 acestea îşi au originea în aortă, în vreme ce artera segmentară L5 provine din artera iliolombară. La intrarea în foramenul intervertebral dă trei ramuri: anterior (peretele abdominal), posterior (muşchii paraspinoşi şi faţetele), foraminal (canalul spinal şi conţinutul său).

Plexul lui Batson este un sistem de vene avalvulare localizat în canalul vertebral, în jurul corpului vertebral. Este o cale de drenaj alternativă înspre sistemul venei cave inferioare. Datorită lipsei valvelor, orice creştere în presiunea intraabdominală (de exemplu, datorită poziţionării în timpul chirurgiei coloanei) poate conduce la creşterea afluxului sanguin spre canalul lombar şi structurile osoase înconjurătoare. Acelaşi plex reprezintă calea preferenţială de răspândire a metastazelor şi a infecţiilor la coloana lombară.

Un reper anatomic important este reprezentat de bifurcaţia aortei şi a venei cave care se află cel mai frecvent la nivelul spaţiului discal L4-L5 sau al corpului vertebral L5.

Vena iliolombară este un ram al venei iliace care previne mobilizarea vaselor iliace de pe faţa anterioară a coloanei. Această venă trebuie izolată şi ligaturată înainte de a încerca expunerea feţei anterioare a coloanei la nivelul spaţiului discal L4-L5.

BIBLIOGRAFIE

1. Cramer G.D., Darby S.A. Basic and clinical anatomy of the spine, spinal cord, and ANS. St Louis, Mosby, 2005.
2. Devlin V.J., Bergey D.L. Clinically relevant anatomy of the cervical region, in Spine Secrets, Devlin VJ, Hanley & Delfus, 2003, p. 1–27.
3. Kahle W., Frotscher M. Color atlas of human anatomy. Nervous system and sensory organs (vol. 3), Stuttgart, Georg Thieme Verlag, 2003, p. 48–69.
4. Kim D.H., Henn J.S., Vaccaro A., Dickman C. Surgical anatomy and techniques to the spine. Elsevier Inc., 2006.
5. Waxman S.G. Clinical Neuroanatomy, Spinal Cord and spine, McGraw-Hill Medical, 2010, p. 43–77.

EVOLUȚIA TEHNICILOR OPERATORII ÎN PATOLOGIA DEGENERATIVĂ SPINALĂ

GRIGORE ZAPUHLIH, SERGHEI BORODIN

Chirurgia spinală a avansat în ultimii 25 de ani de la procedurile decompresive până la tehnici reconstructive complexe și stabilizări interne, ca rezultat al unui „boom" tehnologic care a început în anii 1970, odată cu avansarea imagisticii spinale prin CT și IRM.

SCURT ISTORIC

Virchow a fost primul care a descris afectarea traumatică a discului intervertebral lombar (1857). În 1909, Oppenheim și Krause au descris abordul lombar inferior median transdural, pentru rezecția unei „encondrome". În 1911, Goldthwait descrie extruzia de nucleu pulpos ca o consecință a lezării traumatice a inelului fibros discal. În 1901, Horsley a efectuat decompresia medulară la un pacient cu mielopatie spondilotică compresivă. În 1913, Elsberg descrie laminectomia în rezecția unei condrome spinale. În 1934, Mixter și Barr au stabilit relația între hernia discală și sciatică [1].

După stabilirea relației cauză-efect între hernia discală și sciatică, clinicienii au continuat să perfectioneze investigațiile imagistice și tehnicile chirurgicale, care ar micșora traumatismul intervențiilor, creând o întreagă industrie medicală bazată pe coloana vertebrală. Pool a utilizat un otoscop modificat, cu iluminare, pentru a efectua inspecții mieloscopice ale rădăcinilor nervoase dorsale în caz de hernii discale, hipertrofie de ligamentum flavum, arahnoidită adezivă, neoplazme benigne și carcinoame metastatice. În 1955, Malis a început utilizarea intraoperatorie a unui microscop binocular, în combinare cu coagularea bipolară. După introducerea microscopului operator în timpul discectomiilor, Yasargil și Caspar au început promovarea conceptului minimal invaziv al microdiscectomiei.

Tehnicile biochimice în tratamentul herniilor discale, au evoluat în paralel cu cele microchirurgicale. În 1963, Smith a descris dezintegrarea enzimatică percutană a nucleului pulpos, prin injectarea de chymopapaina. Odată ce au fost elucidate proprietățile chimice ale nucleului pulpos și conținutul său crescut de apă, în 1984, Ascher și Heppner au utilizat laserul neodymium: yttrium-aluminium-garnet (YAG) în ablația nucleului pulpos.

În 1975, Hijikata a descris prima nucleotomie percutană, prin înserarea unui tub cu diametru de 7 mm prin inelul fibros și inlăturarea materialului discal prin intermediul unui forceps special. În 1993, Mayer și Brock au utilizat endoscopul pentru discectomia percutană. Mai târziu Smith a elaborat instrumente și echipament pentru abordul microendoscopic în înlăturarea discului lombar [2]. În 2002 a fost propusă utilizarea anuloplastiei intradiscale electrotermice și a laserelor noi în anuloplastia termală percutană și în nucleoplastia la pacienții cu lombalgie.

DISCECTOMIA ENDOSCOPICĂ

Endoscopia a fost utilizată în diferite moduri pentru a examina sau a facilita înlăturarea discului herniat. În 1938, J.L. Pool din Universitatea din Columbia primul a apreciat caracterele patologice ale discului și a vizualizat un radicul nervos dorsal cu ajutorul endoscopului. Schreiber și Suizawa în 1986 au folosit endoscopia pentru a perfecționa tehnica nucleotomiei percutane propusă de Hijijkata. Ei au descris un abord prin două orificii, cu instrumentele de lucru de o parte și endoscopul de altă parte. Era indispensabilă prezența a doi chirurgi; unul înlătură discul în timp ce altul monitoriza procesul cu un endoscop. În 1993, Mayer şi Brock au prezentat o tehnică endoscopică similară folosind un endoscop angular, astfel direcţionând vizualizarea mai dorsal, în regiunea fisurilor inelului fibros. Studiul publicat de Mayer şi Brock în 1993 a demonstrat eficacitate egală la compararea rezultatelor tehnicii percutane endoscopice şi a microdiscectomiei deschise.

Mathews, în 1996, şi Ditsworth, în 1998, au descris un abord transforaminal (abordul transforaminoscopic). Aceasta a fost prima tehnică percutanată ce a permis vizualizarea compresiei discale şi a radiculului nervos în canalul spinal. Ditswort a folosit un abord uniportal, cu un endoscop mic cu fibră optică şi un canal de lucru de 6 mm. Tehnica s-a dovedit a fi foarte utilă în tratamentul herniilor de disc far-lateral, dar limitarea dimensiunilor endoscopului şi ale foramenului cât şi curba de învăţare extrem de abruptă a scăzut popularitatea acestei tehnici.

Cel mai popular şi reuşit sistem endosopic folosită la moment combină tehnica înlăturării microchirurgicale deschise a discului, cu vizualizarea endoscopică, aşa-numita *discectomie microendoscopică* (MED). În 1998, Smith şi Fooley, primii care au descris tehnica MED, au prezentat rezultatele tratamentului primilor 100 de pacienţi. Ei au anunţat rezultate excelente la 85 de pacienţi, rezultate bune la 11 pacienţi, cu o durată medie de spitalizare de 9,5 ore şi revenire la locul de lucru în 2 până la 42 de zile. În esenţa sa, tehnica este similară cu intervenţia chirurgicală [3]. Se efectua în acelaşi mod laminotomia, fasetectomia, foraminotomia, retracţia radiculului nervos şi discectomia, cu excepţia utilizării endoscopului şi a inciziilor relativ mai mici. O altă diferenţă semnificativă prezentată este că disecţia se execută transmuscular şi nu subperiostal, pentru inserţia endoscopului, ce duce la o durere postoperatorie mai mică.

DISCECTOMIA MICROCHIRURGICALĂ

În 1965 şi 1966, Gazi Yasargil a petrecut 14 luni împreună cu R. Peardon Donaghy la Universitatea din Vermont, dezvoltând instrumentarul şi tehnica microchirurgicala care vor revoluţiona abordurile neurochirurgicale în multe patologii. Dupa reîntoarcerea sa la Zurich în 1967, Yashargil a început să aplice în practică tehnica elaborată, reducând rata morbidităţii şi ameliorând rezultatele tratamentului la pacienţii cu anevrisme, MAV, neoplasme şi hernii de disc lombare.

Prima descriere a discectomiei microchirurgicale a fost publicată în 1977 în *Advances in Neurosurgery*. Tehnica a fost popularizată în SUA de Wiliams, un neurochirurg din Las Vegas, care consulta dansatoarele din casinouri. El a susţinut ipoteza, că cicatricile postoperatorii sunt considerabil mai mici iar dansatoarele se pot întoarce mai rapid la muncă dacă au fost operate microchirurgical. Goald, Ebeling, Wilson şi Harbaugh, Maroon şi Abla au demonstrat ulterior posibilitatea reducerii dimensiunilor inciziei, a hemoragiei şi a morbidităţii prin utilizarea tehnicilor microchirurgicale. Rata reuşitei pentru microdiscectomie varia de la 88 până la 98,5% în diferite serii. Aproape toate progresele tehnice importante au fost întâlnite iniţial cu scepticism şi opoziţie activă. Acesta a fost cu siguranţă şi cazul microscopului operator, în special în utilizarea acestuia în tratamentul microchirurgical al herniilor de disc. Datorită inciziei mici, reducerea traumatizării musculaturii lombare, identificarea mai facilă a structurilor profunde, manipulaţia minimal traumatică a structurilor neurale şi vizualizarea directă a interiorului discal (prin mărire şi iluminare coaxială), majoritatea neurochirurgilor în prezent folosesc microscopul în efectuarea ablaţiei herniei de disc.

Dacă comparăm rezulatele dischctomiei microchirurgicale cu cele ale tehnicilor percutanate cum ar fi chemonucleoliza, discectomia lombară percutană automată, nucleotomia modificată şi tehnicile endoscopice transforaminale, se observă superioritatea abordului microchirurgical în majoritatea domeniilor. Este evident că laser discectomia nu poate fi aplicata în cazurile extruziei sau sechestrării fragmentelor şi nici una din alte tehnici nu accesează recesul lateral sau stenoza foraminală, ligamentul flav hipertrofiat sau osteofitele, care sunt depistate excepţional.

CHIRURGIA MINIM INVAZIVĂ A STENOZEI LOMBARE

Tratamentul mini-invaziv al stenozei lombare este posibil folosind dispozitive de distracţie interspinoasă, care sunt plasate între două apofize spinoase adiacente. Ele previn mişcarea de extensie la acest nivel vertebral şi pot favoriza deschiderea foramenului neural. Rezultatele obţinute la folosirea sistemului X STOP (Kyphon, SUA) sunt încurajatoare. Aceste dispozitive pot fi inserate pacienţilor cu patologii asociate severe, cărora le este contraindicată chirurgia convenţională.

FUZIUNEA SPINALĂ LOMBARĂ

În 1991, Obenchain a raportat primul abord laparoscopic în cazul unei discectomii lombare. Adiţional, Mathews, Zucherman şi Regan au descris tehnica şi au raportat primele rezultate preliminare pentru fuziunea lombara anterioară laparoscopică. Descrisă pentru prima dată în 1933 de Burns în tratamentul spondilolistezei, fuziunea intervertebrală lombară anterioară a fost utilizată în tratarea unei varietăţi largi de patologii degenerative spinale. Fixarea posterioară transpediculară a fost introdusă de King în 1944, dar a început a fi popularizată de Boucher doar în 1959. Primul tratament cu un fixator intern, efectuat de Holdsworth şi Hardy, datează cu 1953. Ei au fixat o fractură vertebrală instabilă cu o placă metalică dublă, metodă utilizată până atunci doar în chirurgia extremităţilor [4].

Pentru fuziunea vertebrală, abordul anterior oferă unele beneficii în comparaţie cu abordul posterior. Poate fi evitată lezarea durei mater şi fibroza epidurală, iar grefonul intervertebral poate fi plasat cu un risc minimal pentru rădăcinile nervoase.

Abordul retroperitoneal a fost descris pentru prima dată de Iwahara în 1963. La moment acest abord este folosit tot mai frecvent în tratamentul spondilolistezei, patologiei degenerative a discului intervertebral, disrupţiei discale interne cu instabilitate şi în caz de reoperaţii.

Practic din start au fost făcute multiple eforturi pentru a preveni rigiditatea şi a păstra integritatea şi motilitatea articulaţiilor intervertebrale. În 1966, Fernstrom a implantat la 125 de pacienţi discuri intervertebrale artificiale după efectuarea discectomiei. Totuşi 88% din implanturi sau înfundat în corpul vertebral şi şi-au pierdut funcţiile.

Astăzi sunt pe larg utilizate endoprotezele discale intervertebrale „Charité". Acest tip de discuri artificiale este util doar dacă faţetele articulare posterioare sunt intacte.

Până recent, toate stabilizările spinale erau denumite incorect prin termenul de „fuziune". În 2004 acesta a fost eliminat şi înlocuit prin termenul de „artrodeza".

VERTEBROPLASTIA PERCUTANĂ

Diminuarea densităţii minerale a oaselor şi modificările apărute în arhitectura osoasă sunt observate într-un număr de patologii metabolice (de exemplu, Osteoporoza) şi pot implica şi coloana vertebrala. Aceste schimbări predispun la apariţia fracturilor compresive. Efectele la distanţă ale acestor fracturi cauzează o morbiditate semnificativă, inclusiv durere, kifoză, deficit neurologic, insomnie, depresie.

Tratamentul convenţional noninvaziv pentru fracturile vertebrale este limitat la managementul medicamentos şi simptomatic. Tratamentul chirurgical al fracturilor compresive este rezervat cazurilor de deformitate spinală cu deficit neurologic. Managementul chirurgical ce cuprinde fixarea internă cu utilizarea şuruburilor, plăcilor, „cage" şi bare metalice necesită o expoziţie chirurgicală extinsă, iar timpul necesar recuperării după o fixare deschisă poate fi mult mai îndelungat. Obţinerea unei fixări satisfăcătoare în cazul unei vertebre osteoporotice poate fi tehnic dificilă iar rata artrodezei nereuşite este înaltă.

Fortificarea corpului vertebral utilizând agenţii chimici poate fi o metodă alternativă stabilizării spinale. Această tehnică mini-invazivă este utilizată în tratamentul fracturilor vertebrale în caz de osteoporoză, tumori vertebrale sau traumă spinală. Se efectuează restabilirea formei, dimensiunilor şi a funcţiilor vertebrei printr-o metodă închisă, fără incizia pielii sau a altor ţesuturi. Se puncţionează vertebra cu un ac special, prin care în vertebră se introduce sub presiune ciment acrilic, care restabileşte forma şi dimensiunile vertebrei, îi conferă o duritate crescută şi îi restabileşte funcţia de suport pierdută.

Epoca utilizării cimenturilor osoase, produse în baza compuşilor metilmetacrilaţi, începe în 1958, când ortopedul britanic Charnly a folosit în premieră ciment acrilic pentru întărirea protezei de cap femural. Introducerea puncţională a cimentului osos în vertebra afectata a fost efectuată pentru prima dată doar peste 30 de ani de către neurochirurgul francez Jaliber şi radiologul Daramond (1988). Prin urmare metoda vertebroplastiei puncţionale se utilizează în practică doar de 20 de ani. Cu toate acestea ea a câştigat o popularitate vastă pe arena mondială. La moment în lume anual se efectuează mai mult de 10000 de asemenea operaţii, ceea ce înseamnă că sute de mii de pacienţi, care au fost timp îndelungat sau toată viața legați de pat, capătă posibilitatea de a se autodeplasa.

CONCLUZIE

Perfecționarea tehnologiilor și înțelegerea mai avansata a biologiei au favorizat progresul fulminant al chirurgiei spinale. Evoluția tehnicilor chirurgicale și a abordurilor inovative va duce și în continuare la diminuarea morbidității și la o recuperare mai rapidă a pacienților cu patologie degenerativă spinală.

BIBLIOGRAFIE

1. History of minimally invasive spine surgery. Jaikumar S, Kim DH, Kam AC. Neurosurgery. 2002 Nov; 51 (5 Suppl): S1–14.
2. History of Spinal Surgery. Stefan M. Knoeller. SPINE. 2000. Volume 25, Number 21, pp. 2838–2843.
3. Whatśs New in Spine Surgery. Keith H. Bridwell, Paul A. Anderson, Scott D. Boden, Alexander R. Vaccaro and Jeffrey C. Wang. J Bone Joint Surg Am. 2009;91:1822-1834. doi:10.2106/JBJS.I.00488.
4. History of spinal surgery: one neurosurgeon's perspective. McDonnell DE. Neurosurg Focus. 2004 Jan 15; 16(1):E1.

TEHNICI DE NAVIGAȚIE ÎN CHIRURGIA SPINALĂ

MARCEL IVANOV

Navigația spinală asistată de calculator reprezintă o tehnologie chirurgicală imagistică care a fost dezvoltată pentru a ameliora orientarea intraoperatorie în structurile anatomice neexpuse sau parțial expuse în timpul procedurilor spinale complexe. Aceasta s-a dezvoltat din principiile stereotaxiei pe care neurochirurgii le folosesc de câteva decenii pentru localizarea leziunilor intracraniene. Stereotaxia este definită drept localizarea în spațiu a unui punct specific folosind coordonatele tridimensionale (X, Y, Z).

Tratamentul unor afecțiuni spinale complexe presupune cunoașterea amănunțită a particularităților anatomice individuale, specifice nivelului spinal afectat. De multe ori instrumentația spinală presupune plasarea șuruburilor în imediata vecinătate a unor structuri anatomice, atingerea cărora ar duce la complicații deosebit de grave (măduva spinării, nervi, artera vertebrală etc.). Recunoașterea clasica a reperelor anatomice se face anatomic și radiografic și, deși s-a dovedit a fi foarte utilă, este doar bi-dimensională și se bazează de multe ori pe „imaginarea" structurilor care rămân ascunse. Această „presupunere" a detaliilor anatomice ascunse poate duce la diverse grade de inacuratețe atunci când se introduce instrumenția spinală. Unele studii au arătat un grad de eroare de 20–50% cu plasarea suboptimală a șuruburilor.

Navigația spinală reduce semnificativ procesul de „ghicire" în timpul intervențiilor spinale. În prezent navigarea se poate face pe baza imaginilor CT (± RMN) achiziționate preoperator sau pe baza imaginilor radiografice intraoperatorii (radiografie 360 grade, O-arm, CT). Deși aceste imagini nu sunt în timp real, totuși ele oferă neurochirurgului informații imagistice tridimensionale de calitate superioara fluoroscopiei convenționale. Navigația în final aduce o mai bună precizie, acuratețe și viteză actului operator, eliminând în același timp necesitatea efectuării unor fluoroscopii repetate într-un spațiu restrâns și reducând expunerea la radiații a echipei chirurgicale și a pacientului.

Principiile navigației asistate de imagini

Sistemul de navigație stabilește relație între imaginile CT/RMN (care reprezintă un volum virtual din corpul uman) și partea anatomică corespunzătoare. Atât corpul uman cât și setul de imagini pot fi considerate drept sistem de coordonate, în care oricare punct din volum are valoare individuală X, Y, și Z. Folosind algoritme matematice specifice, oricare punct din setul de imagini poate fi suprapus cu un punct similar di volumul corpului uman. Acest proces de suprapunere, sau de găsire a punctelor pereche, se numește *înregistrare*, și reprezintă partea critică în neuronavigație. Sunt necesare cel puțin trei puncte pentru definirea unui volum, însă acuratețea va crește odată cu creșterea numărului punctelor înregistrate.

Componentele principale a oricărui sistem de navigație sunt reprezentate de:

- camera de urmărire optică;
- stația de calcul;
- arcul de referință vizibil pentru camera de vizualizare;
- monitorul pe care pot fi vizualizate imaginile 3D achiziționate în prealabil cât și instrumentele chirurgicale vizibile datorită atașamentelor luminiscente specifice recunoscute de cameră de urmărire optică.

Aplicații chirurgicale a navigației spinale

Prima aplicație a navigației spinale a fost făcută pentru plasarea șuruburilor transpediculare în regiunea lombară și apoi toracică. Ulterior indicațiile au evaluat și în prezent această tehnologie este utilizată cu succes în instrumentația transpediculară cervicală, rezecția de odontoidă transnazală sau transorală, șuruburi de odontoidă, fixare C1-C2 transarticulară, decompresia toracolombară anterioară, biopsii în leziuni metastatice, în chirurgia spinală miniminvazivă (fig. 9.3).

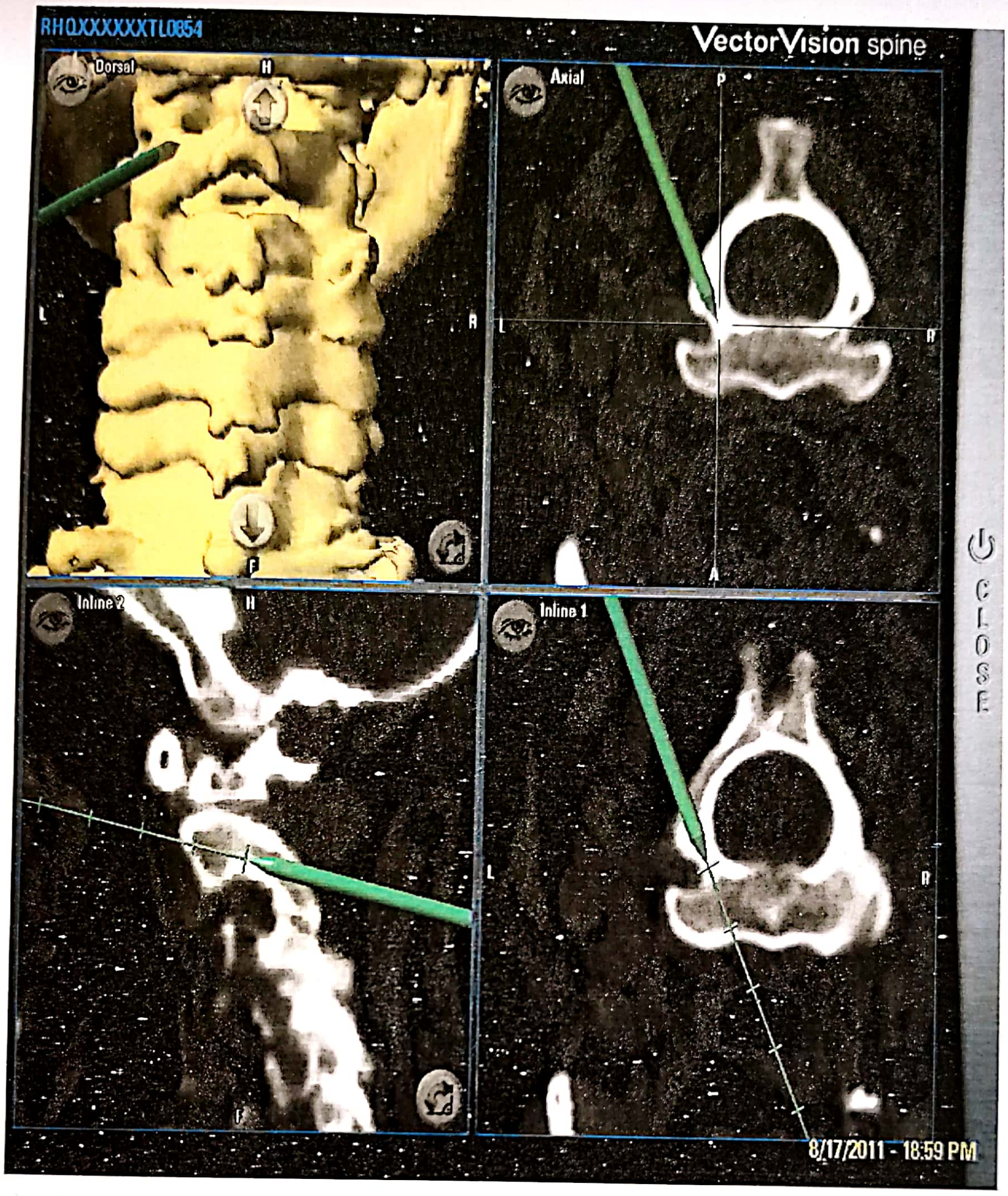

Figura 9.3. Navigația spinală (BrainLab) permite plasarea cu acuratețe a șurubului transpedicular C2 și reducerea riscului de lezare medulară sau de arteră vertebrală. Imagine intraoperatorie – caz personal.

Tehnica constă în fixarea unui arc de referință fie pe apofiza spinoasă a vertebrei care urmează să fie instrumentată (in cazul când se vor utiliza imaginile CT preoperatorii) sau fixarea acestuia pe un oricare alt reper fix în apropierea regiunii de interes (creasta iliacă pentru coloana lombară, cadrul Mayfield pentru coloana cervicală etc.). Pasul următor este înregistrarea către un sistem de urmărire optică a segmentului de coloană vizat. Aceasta se face prin una din metodele de mai jos:

- Recunoașterea *punctelor identice* (puncte pereche) pe imaginea preoperatorie și pe segmentul de coloană expus (de exemplu, vârful de apofiza spinoasă, apofiză spinoasă, marginile anterioare și posterioare a lamei vertebrale etc.). După acumularea a mai multor puncte sistemul computeriza va suprapune aceste puncte virtuale cu cele reale [1].
- *Conturarea suprafeței* vertebrei anatomice expuse parțial cu ajutorul unui indicator recunoscut de sistemul de navigare prin acumularea a mai multor puncte randomizate pe suprafața osoasă. Sistemul computerizat de navigație va permite recunoașterea suprafeței similare pe imaginea 3D virtuală [2–4].

Din acest moment introducerea în câmpul operator a unui instrument chirurgical vizibil pentru camera sistemului de navigație (datorită atașamentului cu sfere luminiscente sau diode care emit lumină infraroșie) va fi vizualizată simultan și pe ecranul sistemului de navigație. Aceasta va permite selectarea cu precizie a punctului de intrare a șurubului transpedicular, direcției, lungimii dar şi a relaţiei sale cu structurile anatomice critice atât pe ecran (pe imaginea 3D virtuală) cât şi pe pacient.

Studiile au confirmat că navigaţia spinală a redus semnificativ numărul de cazuri de plasare incorectă a instrumentaţiei, aducând în acelaşi timp beneficiul de reducere a expunerii la radiaţii a echipei chirurgicale, pacientului şi scurtarea actului operator prin eliminarea necesităţii fluoroscopiei repetate. Ca urmare sunt reduse morbiditatea, timpul şi costurile procedurii.

Deşi navigaţia spinală reprezintă o tehnologie versatilă şi avansată, ea nu este menită să înlocuiască cunoştinţele amănunţite de anatomie şi de tehnici chirurgicale clasice, ci doar să faciliteze semnificativ actul operator complex.

BIBLIOGRAFIE

1. Kalfas, I.H., Image-guided spinal navigation. Clin Neurosurg, 2000. 46: p. 70–88.
2. Holly, L.T., O. Bloch, and J.P. Johnson, Evaluation of registration techniques for spinal image guidance. J Neurosurg Spine, 2006. 4(4): p. 323–8.
3. Raabe, A., R. Krishnan, V. Seifert, Actual aspects of image-guided surgery. Surg Technol Int, 2003. 11: p. 314–9.
4. Pelizzari, C.A., Image processing in stereotactic planning: volume visualization and image registration. Med Dosim, 1998. 23(3): p. 137–45.

DISCOPATIA VERTEBRALĂ ŞI HERNIA DISCALĂ. GENERALITĂŢI, CLASIFICARE

MARIUS DABIJA

Hernia discului intervertebral rămâne una dintre cele mai frecvente patologii diagnosticate în practica neurochirurgicală curentă. Prevalenţa pe parcursul vieţii a unui episod major de lombalgie variază între 60 şi 80% dar numai 10% din aceste lombalgii se vor acompania şi de sciatică. Lombosciatica cu o durată mai mare de două săptămâni apare la 1,6% din populaţie, prevalenţa maximă (23,7%) fiind între 46 şi 64 de ani [1]. În SUA incidenţa anuală a herniei discale lombare manifestă clinic este de 1–2% [2] şi se practică aproximativ 200.000 de discectomii/an.

ISTORIC

Discul intervertebral a fost descris pentru prima dată de Vesalius în 1555, iar degenerarea acestuia a fost remarcată pe studii necropsice şi raportată în 1858 de Lushka fără a se face încă o legătură clară între această degenerare şi sciatica-simptom [3]. Relaţia de cauzalitate a fost descrisă în 1929 de către Dandy, care raportează două cazuri de sindrom de coadă de cal determinate de prezenţa de material discal în canalul spinal. Primul studiu important care asociază hernierii discului intervertebral simptomatologia pe care o cunoaştem astăzi sub denumirea de lombosciatică şi care descrie şi principiile tratamentului chirurgical, apare în 1934 când Mixter şi Barr publică observaţiile unei serii de 34 de pacienţi [4]. În pofida controverselor iscate la acel moment de această idee, discectomia s-a impus ca metodă de tratament şi reprezintă astăzi una dintre procedurile cele mai bine stăpânite de chirurgie spinală.

ANATOMIE

Discul intervertebral ar putea fi considerat una din principalele articulaţii ale coloanei vertebrale, având ca rol primar preluarea şi transmiterea sarcinilor provenind din greutatea corpului şi activitatea musculară către coloana vertebrală. Din punct de vedere structural este alcătuit din trei părţi:

1. *Inelul fibros* – structură circulară cu arhitectură multilamelară (15–25 de lamele concentrice) alcătuită în principal din fibre de colagen, care se opune forţelor laterale ce apar prin compresiunea nucleului;
2. *Nucleul pulpos* – centrul semigelatinos al discului intervertebral, alcătuit din macromolecule de proteoglicani într-o matrice de colagen; aceste macromolecule sunt înalt hidrofile şi atrag apa plasmatică în sensul unui gradient osmotic semnificativ, menținând astfel o presiune hidrostatică crescută în interiorul discului. Această presiune asigură rezistență la compresiunile axiale şi funcția de amortizor al şocurilor. Un nucleu pulpos sănătos conține aproximativ 70% apă.
3. *Platourile cartilaginoase* – structură subțire (0,6–1 mm), alcătuită din fibre de cartilaj hialin dispuse paralel cu suprafața corpului vertebral adiacent, atașată mai puternic de inelul fibros şi mai slab de corpii vertebrali (acesta ar fi unul din motivele pentru care platourile sunt considerate a fi constituenți ai discului intervertebral şi nu ai corpilor verebrali).

Din punct de vedere al vascularizației şi inervației, discul intervertebral reprezintă o structură unică. El este, în primul rând, practic avascular – cea mai mare structură avasculară a corpului [5] – vasele sanguine pătrunzând doar pe o distanță mică la nivelul porțiunii externe a inelului fibros. Ca urmare nutriția elementelor celulare discale se realizează prin difuziune la nivelul platourilor cartilaginoase şi migrare în întreaga structură a discului pe calea matricei de colagen. În al doilea rând inervația este extrem de săracă, practic absentă la nivelul nucleului pulpos şi a porțiunii interne a inelului fibros, terminații nervoase senzitive asigurând doar inervația suprafeței externe a inelului. Lombalgia se datorează pe de o parte iritației acestor terminații dar și a nervului sinovertebral, ram din ganglionul rădăcinii dorsale, care asigură inervația ligamentului vertebral posterior; întinderea sau ruptura acestui ligament de către discul herniat stimulează fibrele nervoase nociceptive bogate la acest nivel.

FACTORI DE RISC

Au fost identificați factori predispozanți pentru patologia degenerativă vertebrală și în particular pentru cazul herniei discale. Aceştia pot fi constituționali, de mediu, sau genetici.

Factori constituționali și de mediu:

– bărbații ar fi de 1,5–3 ori mai afectați decât femeile [6,7];

– incidență maximă în decadele a 4-a și a 5-a de viață;

– frecvență mai ridicată la persoanele mai înalte sau obeze;

– frecvență mai ridicată la fumători;

– traumatismele vertebrale;

– factori ocupaționali – șoferi, meserii expuse la vibrații, ridicarea de greutăți, mișcări de rotație, statul pe scaun îndelungat [8,9].

Studii recente indică din ce în ce mai clar că ereditatea are un rol important în degenerarea și hernierea discului intervertebral. Aceste studii au pornit de la demonstrarea agregării familiale și studii pe serii de gemeni mono și bizigoți, până la demonstrarea de gene specifice asociate cu degenerarea precoce discală. Până în prezent 17 astfel de gene au fost identificate [10]. Sunt incluse gene de codare a proteoglicanilor specifici, a colagenului II și IX, a IL-1, a receptorului vitaminei D, a metaloproteinazei și se studiază interacțiunile care există între aceste gene și între gene și factorii de mediu.

FIZIOPATOLOGIE

Hernia discală apare cel mai frecvent în condițiile dezvoltării unei degenerări a discului intervertebral, determinată de mai mulți factori:

1. afectarea calitativă și cantitativă a *proteoglicanilor* – factorul cel mai important, consecința este scăderea încărcării cu apă a discului intervertebral;
2. modificări calitative ale *colagenului* cu creșterea proporției de colagen de tip II;
3. creșterea conținutului în *fibronectină*, expresie a răspunsului reparator celular;
4. creșterea activității litice a unor enzime care determină fragmentarea colagenului, proteoglicanilor, fibronectinei.

Pierderea proteoglicanilor are drept consecință scăderea presiunii osmotice la nivelul discului intervertebral și modifică comportamentul acestuia în condiții de sarcină când acesta va pierde apa și își va scădea inălțimea mult mai rapid; discul degenerat își pierde astfel comportamentul hidrostatic în stare de sarcină având tendința de a protruziona.

Efectele comportamentului hidrostatic modificat va avea consecințe și asupra altor structuri vertebrale:

1. scăderea rapidă a înălțimii în stare de tensiune va supune articulațiile la sarcini suplimentare, determinând modificări tip osteoartrită [11];
2. scăderea forțelor de tensiune ale ligamentelor galbene pot determina remodelarea, îngroșarea și tendința acestora de a protruziona în canal, element important de stenoză spinală [12].

Pornind de la constatarea că 70% din populația generală prezintă, imagistic, protruzii ale discului intervertebral, cu contact radicular, care rămân asimptomatice, se pare că un rol important în expresia durerii o are și „sensibilizarea” rădăcinilor în condiții de presiune, prin eliberarea moleculelor cascadei inflamatorii din celulele discului herniat, cu eliberarea de PG E2, tromboxani, fosfolipază A2, TNF-α, interleukine. De aceea marea majoritate a pacienților cu protruzii discale răspund la tratamentul antiinflamator.

CLASIFICARE

Hernia reprezintă o pătrundere a unui organ sau altă structură a corpului printr-un defect sau orificiu natural membranar, muscular, sau osos [13].

Hernia de disc reprezintă o deplasare focală de material din nucleu, inel fibros sau platou cartilaginos dincolo de marginile normale periferice ale discului definite de marginile platourilor corpilor vertebrali [14].

De-a lungul timpului au fost propuse numeroase clasificări ale herniei de disc, având ca punct de plecare criterii diferite. Vom prezenta câteva din aceste clasificări, pe care le considerăm mai importante din punct de vedere al practicii curente.

Clasificarea clinică – 3 stadii:

1. Sindrom de suferință vertebrală – sindrom vertebral – durere, contractură musculară paravertebrală – fără componentă radiculară; ar corespunde unei protruzii discale care deformează inelul fibros fără a avea contact radicular.

2. Sindrom iritativ radicular – sciatică pe un traiect corespunzător rădăcinii afectate, fără deficite neurologice – discul herniat determină o compresiune radiculară moderată;

3. Sindrom compresiv radicular – abolirea reflexelor, instalarea paresteziilor şi a deficitelor neurologice motorii, senzitive, sfincteriene – ar corespunde unei compresiuni severe radiculare sau la nivelul cozii de cal [15].

Clasificare morfologică – 4 stadii în funcţie de gradul extensiei dincolo de limitele normale ale discului:

1. Disc normal – înălțime, contur şi arhitectură internă a discului normale;

2. Debord discal (bombare) – extensie moderată, circumferențială, simetrică în afara interspațiului;

3. Protruzie discală – extensie moderată, focală, asimetrică, subligamentară, a materialului discal, baza către disc fiind mai largă decât orice alt diametru al protruziei;

4. Extruzia discală – reprezintă o extensie focală, semnificativă, a discului dincolo de limitele sale normale, lățimea bazei fiind mai mică decât orice altă dimensiune a materialului extrus, sau absența contactului între materialul extrus şi discul de origine (sechestru);

Această clasificare omite în mod intenţionat termenul de hernie discală care ar putea fi folosit în cazul extruziilor şi protruziilor, pentru a sublinia diferenţa dintre ele, din punct de vedere clinic, debordurile şi protruziile fiind frecvent asimptomatice, iar extruziile sunt de regulă simptomatice.

În funcţie de localizarea materialului discal herniat se pot face clasificări în plan orizontal şi vertical:

– în plan orizontal discul poate hernia: central, subarticular, foraminal, extraforaminal, anterior;

– în plan vertical hernia se poate situa la nivel: subpedicular, pedicular, suprapedicular.

Au fost propuse şi alte clasificări pe baza a diverse alte criterii, de exemplu, există o clasificare anatomo-patologică care apreciază, în 5 stadii, modificările imagistice caracteristice fiecărui stadiu al degenerării [16], există o clasificare în 4 stadii în funcţie de volumul discal herniat [17], clasificări în funcţie de compoziţia materialului herniat [18], sau clasificări extrem de detaliate în privința volumului şi locului precis unde se produce hernia [19]. Noi am detaliat în textul de faţă acele clasificări pe care le utilizăm mai curent în practică, atât noi, neurochirurgii, cât şi colegii radiologi, neurologi, reumatologi, balneologi, care participă în egală măsură la diagnosticul şi managementul acestei patologii extrem de importante, hernia discală lombară.

BIBLIOGRAFIE

1. Kelsey JL, White AA 3rd. Epidemiology and impact of low-back pain. Spine. 1980; 5:133–42.
2. Deyo RA, Tsui-Wu YJ. Descriptive epidemiology of low-back pain and its related medical care in the United States. Spine. 1987; 12:264–8.
3. Russel WH Jr, Perry B. Treatment of Disk Disease of the lumbar spine, in Youmans Neurological surgery, 5th ed. 293, 4507–4520, 2003.
4. Mixter WJ, Barr JS: Rupture of the intervertebral disc simulating tumorof the spinal cord. Arch Surg 19: 660–672, 1929.
5. Rhee JM, Schaufele M, Abdu WA, Radiculopathy and the herniated lumbar disc. Controversis regarding pathophysiology and management. The Journ Bone& Joint Surg, vol. 88, 9, 2070–2079, 2006.
6. Adams MA, Dolan P, Hutton WC, Porter RW. Diurnal changes in spinal mechanics and their clinical significance. J Bone Joint Surg Br. 1990; 72:266–270.
7. Postacchini F, Gumina S, Cinotti G, Perugia D, DeMartino C. Ligamenta flava in lumbar disc herniation and spinal stenosis. Light and electron microscopic morphology. Spine. 1994; 19:917–922.
8. Leclerc A, Tubach F, Landre MF & Ozguler A (2003). Personal and occupational predictors of sciatica in the GAZEL cohort. Occup Med (Lond) 53: 384–391.
9. Palmer KT, Griffin MJ, Syddall HE, Pannett B, Cooper C & Coggon D (2003). The relative importance of whole body vibration and occupational lifting as risk factor for low-back pain. Occup Environ Med 60: 715–721.

10. Battie MC, Videman T, Kaprio J, Gibbons LE, *et al.* (2009). The twin spine study: contributions to a changing view of disc degeneration. Spine J. 9: 47–59.
11. Heliövaara M (1989). Risk factors for low back pain and sciatica. Ann Med 21: 257–264.
12. Frymoyer JW (1992). Lumbar disc disease: epidemiology. Instr Course Lect 41: 217–223.
13. Dorland's Illustrated Medical Dictionary, ed. 28. Philadelphia. WB Saunders, 1994.
14. Herzog RJ: The radiologic assessment for a lumbar disc herniation. Spine 21:19S–38S, 1996.
15. Constantinovici A, Ciurea AV, Ghid practic de neurochirurgie, Ed. Medicală, 8:180–192, 1998.
16. Milette PC, Melancon D, Dupuis PR, *et al.*: A simplified terminology for abnormalities of the lumbar disk. Can Assoc Radiol J 42:319–325, 1991.
17. Fardon DF, Herzog RJ, Mink JH, *et al.*: Nomenclature of Lumbar Disc Disorders. Contemporary Concepts in Spine Care. Rosemont, IL, North American Spine Society, 1995.
18. Laredo JD, Bossard P, Vuillemin-Bodaghi: Formes anatomo-radiologiques des hernies discales. In Morvan G, Deburge A, Bard H, *et al.* (eds.): Le Rachis Lombaire Degeneratif. Montpellier, Sauramps Medical, 1998, pp. 37–49.
19. Mysliwiek LW, Cholewicki J, Winkelpleck MD, Greg EP. MSU Classification for herniated lumbar discs on MRI: toward developing objective criteria for surgical selection, Eur Spine J (2010) 19:1087–1093.

HERNIA DE DISC LOMBARĂ

MIRCEA ŞTEFAN IENCEAN

Hernia de disc lombară este deplasarea conţinutului discului intervertebral în afara limitelor sale anatomice cu exteriorizarea conţinutului discal şi se poate produce la nivelul inelului fibros (fig. 9.4) sau la nivelul platoului cartilaginos (hernie intraspongioasă) [1,2].

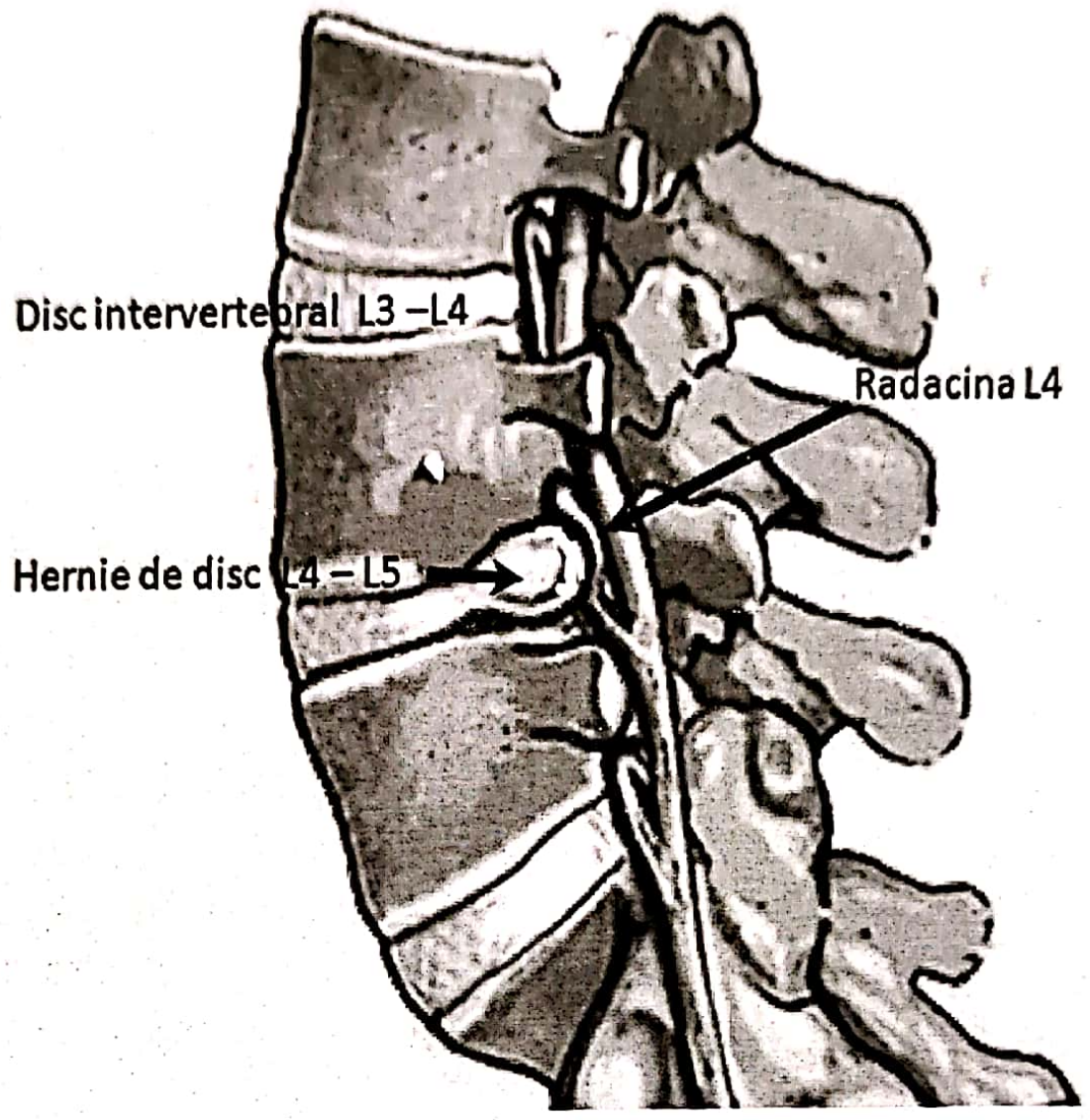

Figura 9.4. Hernie de disc L4-L5.

Hernia discală intraspongioasă este obişnuit asimptomatică şi poate fi:

– congenitală, numită nodul Schmorl,

– hernie intraspongioasă în boala Scheuermann prin tulburarea de creştere a platourilor cartilaginoase,

– traumatică.

Hernia de disc lombară (HDL) propriu-zisă se produce prin ruperea inelului fibros. Protruzia discală este situaţia în care inelul fibros este integru, dar proemină sub ligamentul comun vertebral posterior.

Hernia de disc lombară produce simptome clinice în cazul localizării posterioară şi postero-laterală.

PATOGENIE

Patogenia herniei de disc lombare cuprinde mecanismele prin care se produce hernierea DIV şi apar simptomele clinice. Discul intervertebral este format din nucleul pulpos central, inelul fibros periferic, fiind limitat spre corpurile vertebrale de platourile cartilaginoase.

Mecanismul ruperii discale şi al hernierii este un proces complex care poate fi înţeles prin relaţia de interdependenţă dintre presiunea intradiscală, dependentă de solicitarea aplicată şi rezistenţa la rupere a inelului fibros corelată cu elasticitatea acestuia. Această relaţie explică patogenia: o suprasolicitare traumatică poate leza un disc intervertebral sănătos sau suprasolicitarea de efort induce etapa finală în cazul unui disc intervertebral degenerat cu fisuri inelare incomplete şi cu prolaps discal în evoluţie.

Suprasolicitarea de sarcină este o suprasolicitarea presională axială care în cazul inelului fibros al unui DIV degenerat completează dinspre interior spre suprafaţă leziunea parţială preexistentă şi apoi produce exteriorizarea conţinutului discal. Suprasolicitarea de mişcare produce tensionarea şi ruperea ultimelor straturi ale inelului fibros parţial fisurat urmată de herniere discală. Cel mai frecvent aceste două mecanisme coexistă şi suprasolicitarea mecanică cuprinde atât suprasolicitarea de sarcină cât şi suprasolicitarea de mişcare cu predominenţa uneia, constituind mecanismul patogenic cel mai frecvent în producerea herniei de disc [1].

Apariţia herniei de disc posttraumatice este mult mai rară, în mod obişnuit traumatismul spinal producând leziuni de corp vertebral sau leziuni mixte disco-vertebrale, deoarece rezistenţa DIV sănătos cu inel fibros normal este mai mare decât a corpului vertebral.

Prezenţa degenerării discale este hotărâtoare pentru apariţia herniei şi suprasolicitările mecanice constituie factorul declanşator al evoluţiei spre herniere în DIV cu procese degenerative ale inelului fibros.

Factorii care intervin în degenerarea discului intervertebral şi au importanţă pentru evoluţia către hernia de disc după suprasolicitarea mecanică sunt: predispoziţia familială şi factorul genetic; factori mecanici ca ortostatismul, vibraţiile, solicitările axiale asimetrice prelungite, flexia cu torsiune în suprasarcină, traumatisme violente; tulburările de nutriţie şi metabolism; factori de mediu: fumatul, factori medicamentoşi, infecţii; implicarea imunologică are argumente controversate şi patologia generală: diabet zaharat, acondroplazia, osteogeneza imperfecta, afecţiuni endocrine.

În cazul solicitărilor spinale obişnuite la un DIV degenerat cu fisuri parţiale ale inelului fibros conţinutul DIV proemină şi conturul discal este voluminos sub ligamentul comun vertebral posterior.

Protruzia discală poate apărea prin degenerarea discală cu scăderea înălţimii DIV; poate fi secundară unei imbibiţii discale şi hiperhidratări a inelului fibros, cu creşterea înălţimii DIV, dar şi cu proeminarea sa în canalul spinal sau se produce un prolaps discal, de fapt o herniere incompletă cu ţesutul herniat în continuitate cu restul discului şi fisura de herniere ajunge până aproape de suprafaţa inelului fibros care nu este complet rupt şi ligamentul comun vertebral posterior este integru.

În raport de direcţia de herniere, volumul ţesutului discal herniat şi poziţia finală a acestuia se diferenţiază mai multe forme de herniere discală (fig. 9.5) [3]:

– protruzia discală (disc protrusion sau disc bulging) corespunde aspectului de protruzie discală prezentat, cu DIV voluminos proeminent subligamentar;

– prolaps discal (disc prolapse) are corespondent fie hernia subligamentară – fără migrare de ţesut discal, fie într-o herniere a nucleului pulpos reţinută de ultimele fibre periferice ale inelului fibros;

– hernie de disc ruptă (extruded disc), când hernia rupe ligamentul comun vertebral posterior;

– hernia de disc liberă (disc sequestration), când hernia de disc poate migra la alt nivel sau în foramen.

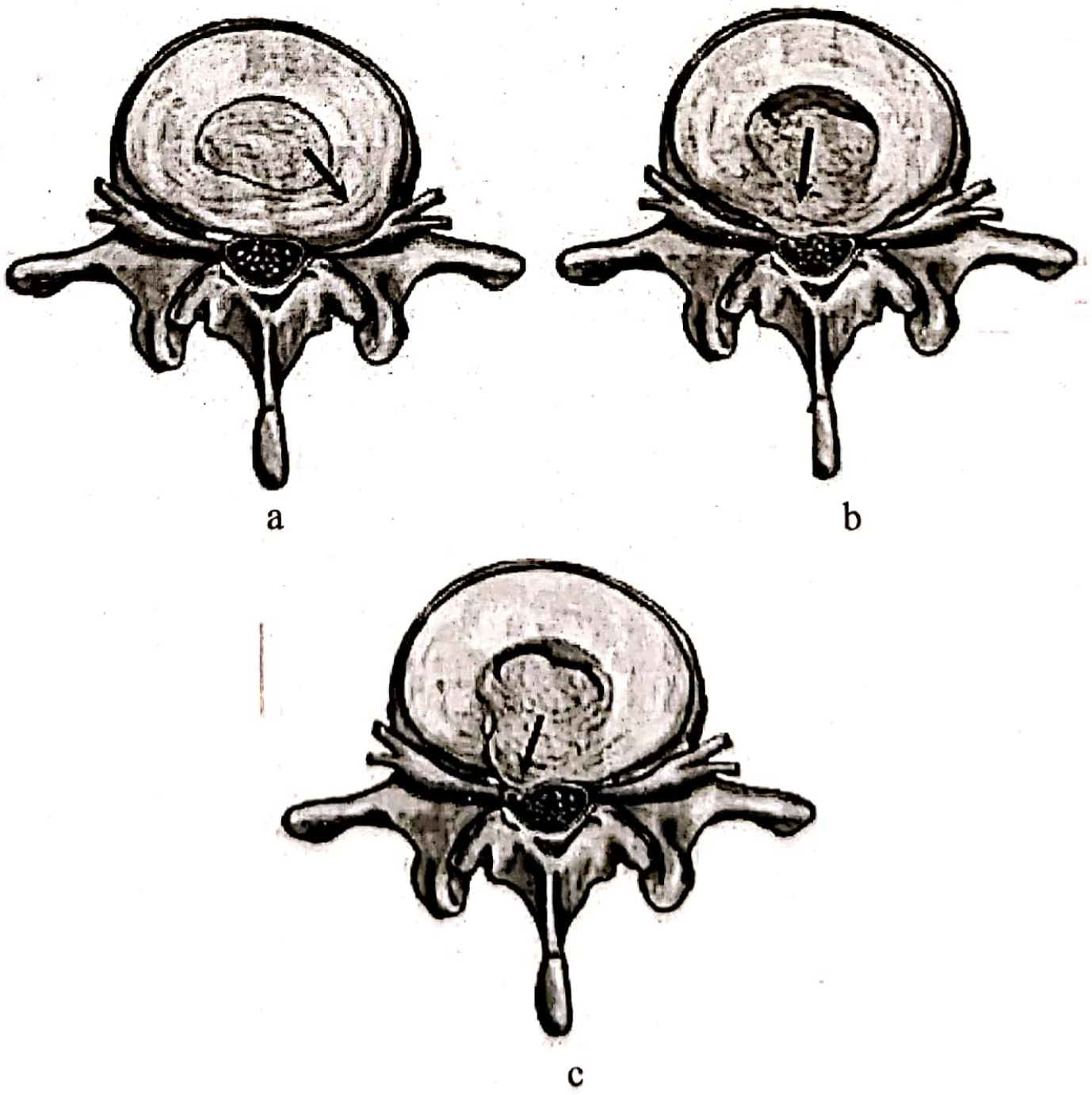

Figura 9.5. a. Protruzie discală, b. Prolaps discal , c. Hernie de disc ruptă.

Poziţia în plan transversal a herniei discale posterioare, volumul ei şi deformarea produsă asupra conţinutului rahidian şi modul de compresiune radiculară diferenţiază mai multe forme de HDL:

– hernie de disc mediană: secţiunea transversale a canalului spinal are suprafaţa anterioară concavă,

– hernie de disc postero-laterală ce produce o deformare unilaterală anterioară a sacului dural,

– hernia laterală ce migrează în foramen, păstrând sau nu legătura cu discul intervertebral.

– hernie de disc bilaterală ce deformează sacul dural de ambele părţi,

– hernia de disc transversală, în bară, realizând o aplatizare a feţei anterioare a sacului dural,

– hernie de disc cu fragmentul herniat migrat la alt nivel ce îşi pierde legătura cu discul intervertebral, unde va produce compresiunea şi deformarea sacului dural (fig. 9.6).

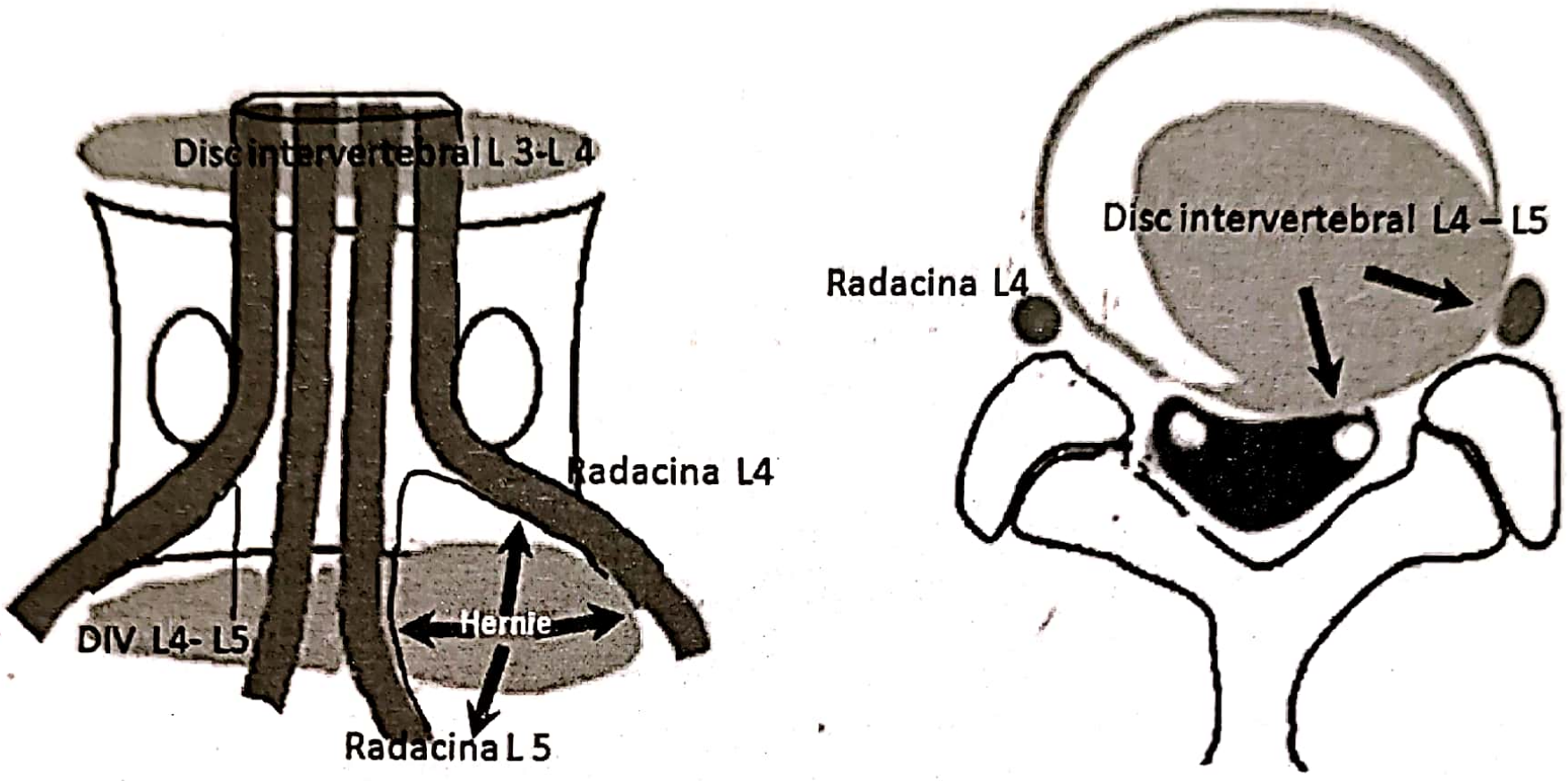

Figura 9.6. Compresiunea radiculară în funcţie de direcţia de migrare a fragmentului herniat.

Degenerarea DIV lombar are o frecvenţă mare, dar efectele clinice apar când apare hernia de disc este în vecinătatea şi interesează structurile neurovasculare spinale. Durerea constituie elementul cel mai important dintre modificările subiective ale sensibilităţii care determină suferinţa bolnavului.

Durerea lombară (lumbago) şi/sau radiculară (sciatică) este produsă:

– durerea discogenă la creşterea presiunii intradiscale în cazul inelului fibros degenerat prin interesarea fibrelor nervoase nociceptive inelare;

– iritaţie radiculară prin mecanism biochimic inflamator: fosfolipaza A2, imunoglobuline etc.

– sindrom radicular compresiv. Sindromul radicular, ce debutează cu durere, este determinat de compresiunea directă a herniei discale asupra rădăcinii nervoase. Prezenţa şi intensitatea simptomelor clinice depind de mai mulţi factori:

– factori determinaţi de direcţia de herniere, sediul final al herniei discale şi de mărimea HDL,

– factori anatomici spinali individuali: mărimea canalului spinal, existenţa unei stenoze de reces lateral; mărimea foramenului; variante de emergenţă duro-radiculară, lungimea rădăcinii până la intrarea în foramen, poziţia ganglionului spinal şi prezenţa ligamentelor Hoffman, ce fixează rădăcina.

Compresiune radiculară poate fi intradurală, la nivelul emergenţei duro-radiculară, în recesul lateral ori la nivelul găurii de conjugare. Suferinţa radiculară este agravată de stenoza canalului spinal sau de existenţa unei artroze interapofizare.

DIAGNOSTIC CLINIC

Simptomatologia clinică determinată de hernia discală cuprinde un sindrom de iritaţie şi un sindrom de compresiune radiculară şi/sau medulară. Iritaţia radiculară este manifestată prin tulburări de sensibilitate, subiective şi obiective. Durerea constituie elementul cel mai important dintre modificările subiective ale sensibilităţii, care determină suferinţa bolnavului.

Clinica herniei de disc lombare cuprinde simptome în general corespunzătoare nivelului compresiunii lombare de către hernie:

– lombalgie, scolioză,
– sciatică radiculară (fig. 9.7),
– tulburări de sensibilitate,
– tulburări ale reflexelor osteotendinoase,
– tulburări sfincteriene,

– deficite motorii – pareză sau paralizie în teritoriul radicular afectat;

– sindrom de coadă de cal.

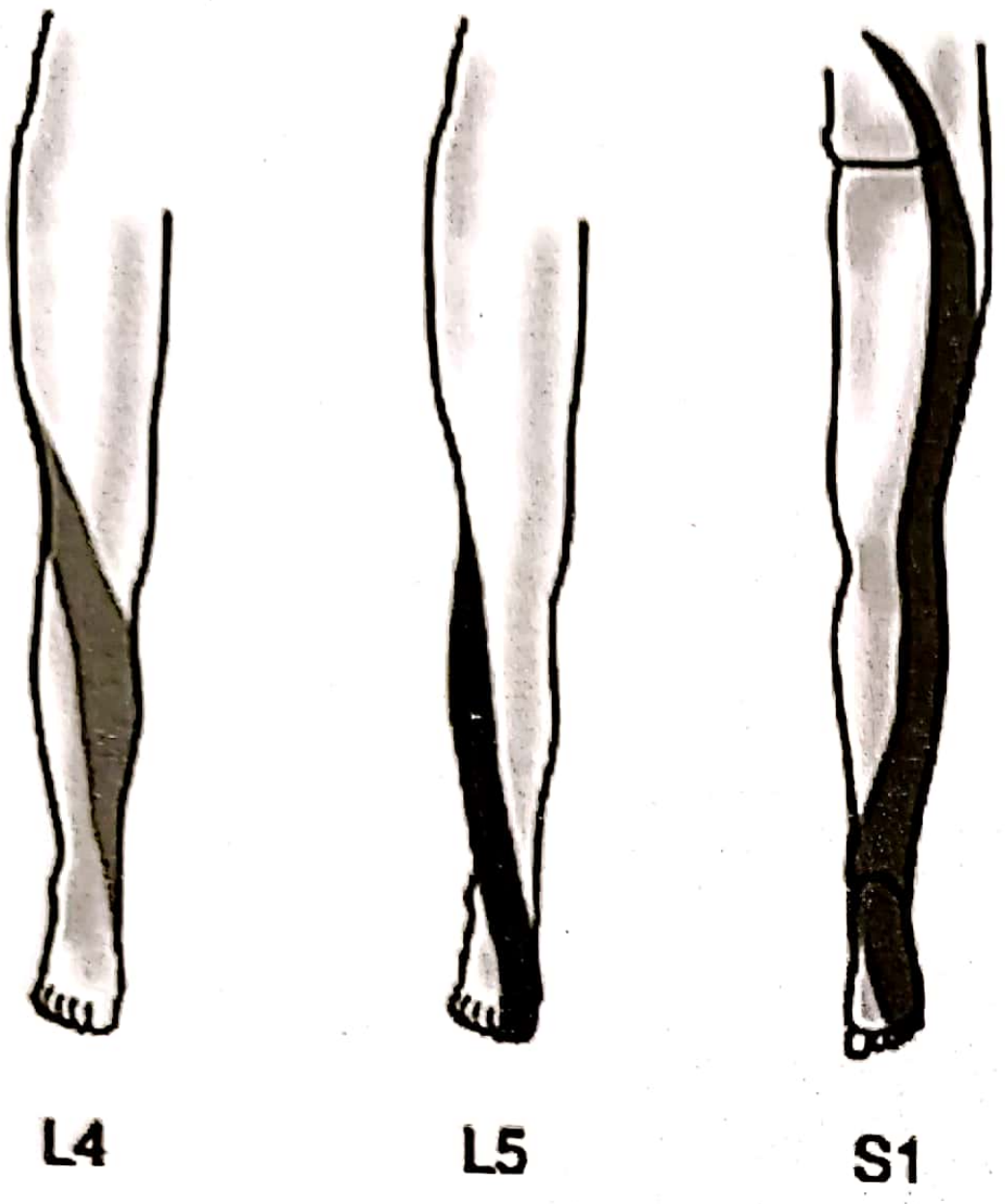

Figura 9.7. Topografia sciaticii radiculare.

Tabloul clinic poate fi reprezentat de un sindrom neurologic complet sau poate fi parțial; uneori simptomatologia este atipică sau pacientul prezintă o afectare pluriradiculară nesistematizată (în raport de particularitățile anatomice individuale).

Anamneza evidențiază lombalgii de mai mulți ani, cu episoade dureroase tot mai prelungite și rebele la tratamentul conservator. Sciatica poate apărea după un efort redus sau la o mișcare de răsucire, sau lombo-sciatică se instalează rapid după un efort de intensitate mare. Uneori lombalgia dispare și rămâne doar sciatică, adesea cu deficit motor.

Examenul clinic constă în examenul static și dinamic al coloanei și examenul neurologic (pentru tulburările motorii, reflexele osteotendinoase-rotulian și ahilean, examenul mersului pe vârfuri, pe călcâie, evaluarea amiotrofiilor și ale tulburărilor trofice). Examinarea pacientului evidențiază o postură antalgică: camptocormie (cifoza lombară progresivă), scolioza, rectitudinea coloanei lombare și se verifică mobilitatea în plan sagital și frontal, adesea existând un blocaj vertebral lombar care limitează anteflexia. Examenul clinic evidențiază durerea radiculară agravată de efort fizic, de efortul de tuse și de manevrele de extensie a sciaticului (semnul Lassegue) sau presiunea spațiului paravertebral corespunzătoare discului afectat determină o durere vie (semnul soneriei). Sciatica poate diminua în repaus sau există poziții antalgice preferate de pacient și frecvent durerea este însoțită de parestezii în același dermatom. Este necesară examinarea articulațiilor coxo-femurale pentru excluderea unei patologii asociate ce poate genera o sciatică non-discală.

Hernia de disc lombară se produce mai frecvent la nivelurile inferioare, L4-L5 și L5-S1, în proporție de aproximativ 90% și mult mai rar interesează nivelurile superioare [3,4].

Hernia de disc lombară superioară, HDL1-L2 și HDL2-L3, în raport de particularitățile individuale, poate avea ca tablou clinic un sindrom de con medular (leziune tip neuron motor central) sau un sindrom de coadă de cal (leziune tip neuron motor periferic) sau numai o tulburare de sensibilitate tip hipo-anestezie pe fața antero-internă a coapsei cu durere radiculară în același teritoriu și cu deficit motor al flexiei și aducției coapsei.

Hernia de disc L3-L4 determină durerea sub forma de cruralgie, hipoestezie pe fața anterioară a coapsei până la genunchi, cu pareză crurală și cu diminuarea/abolirea reflexului rotulian.

Hernia de disc L4-L5 se caracterizează prin sciatică radiculară L5 cu iradiere pe fața posterioară a fesei, fața postero-laterală a coapsei, fosa poplitee, fața externă a gambei, fața dorsală a plantei către haluce, durere frecvența în bolta plantară. Poate exista pareză a extensorilor halucelui sau tibialului anterior, fără modificări ale reflexelor.

Hernia de disc L5-S1 interesează rădăcina S1 cu sciatică iradiată pe fața posterioară a fesei și coapsei, fosa poplitee, fața posterioară a gambei, călcâiul, zona submaleolară externă, marginea externă a piciorului și ultimele degete. Există pareza mușchilor posteriori ai gambei cu diminuarea sau abolirea reflexului ahilian, uneori pot exista tulburări sfincteriene.

DIAGNOSTIC PARACLINIC

Examenul radiografic lombar evidențiază pierderea lordozei lombare, scolioza sau modificările degenerative nespecifice. Scopul explorării radiografice este excluderea altei patologii: spondilolistezis, fractura, leziuni tumorale primare sau secundare. Radiografia de bazin permite verificarea articulaţiilor articulaţiilor coxo-femurale şi sacro-iliace.

Explorarea imagistică prin rezonanţă magnetică (IRM) este investigaţia de ales pentru diagnosticul herniei de disc şi al stenozei spinale, stabilind diagnosticul cu certitudine (fig. 9.8, 9.9).

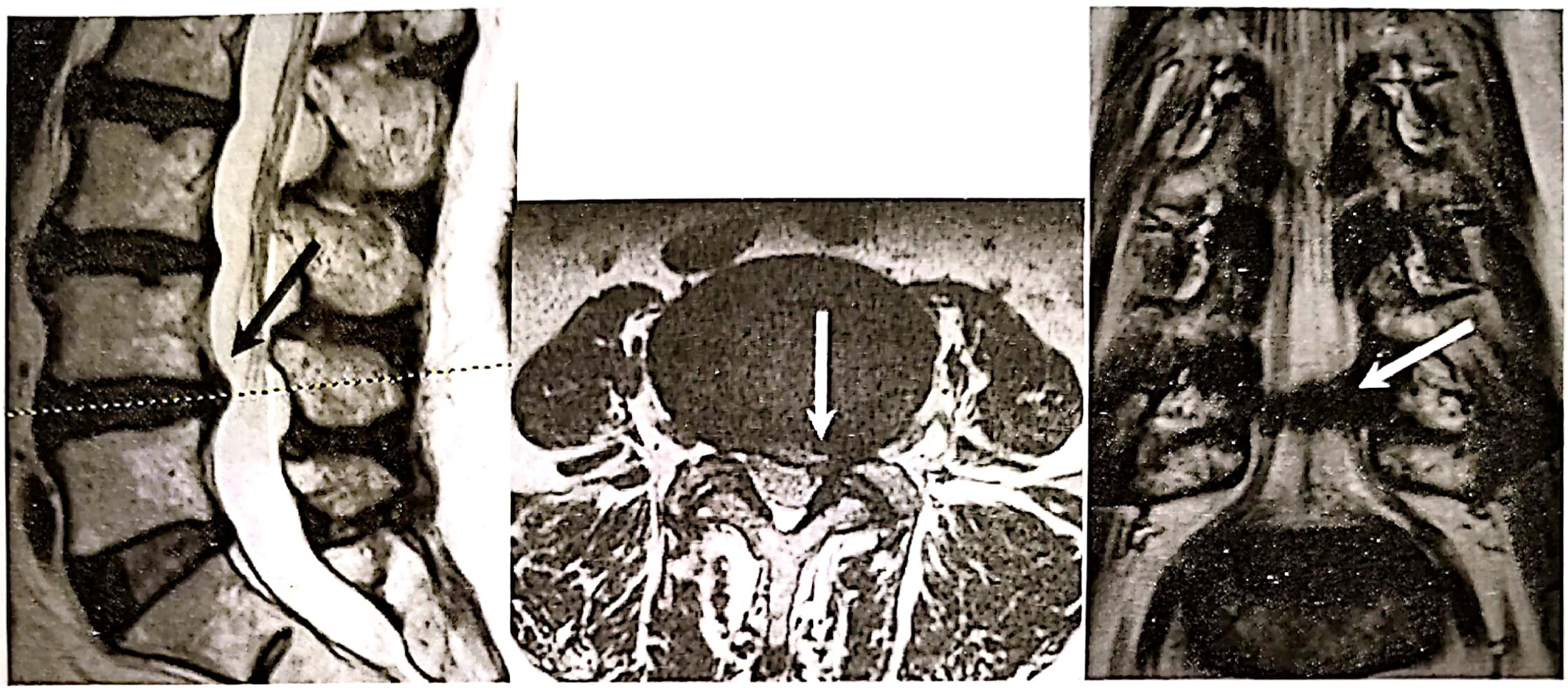
a b c

Figura 9.8. Imagine de rezonanţă magnetică – Hernie de disc L4-L5 stângă: a – imagine sagitală, b – imagine axială, c – imagine frontală.

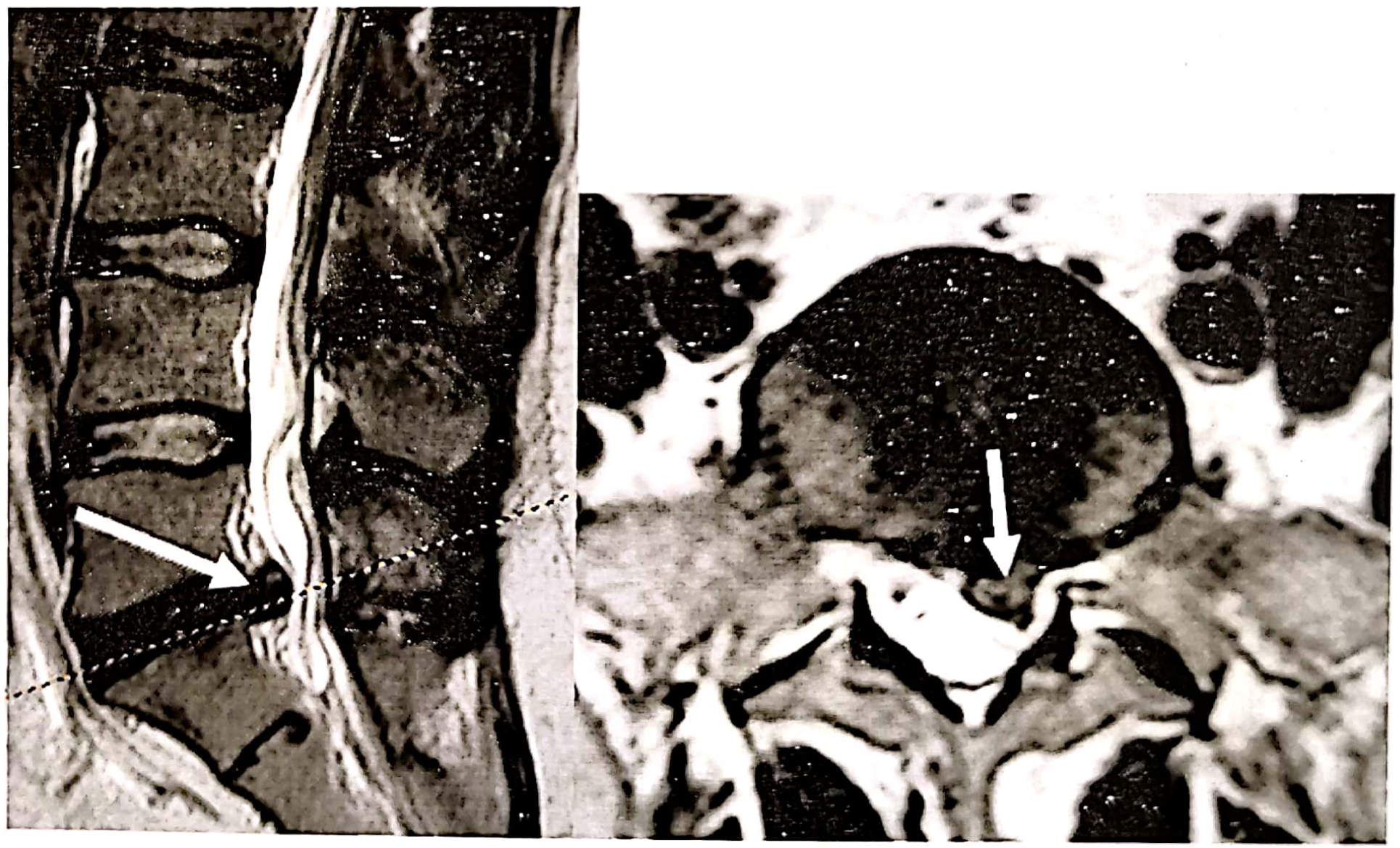
a b

Figura 9.9. Imagine de rezonanţă magnetică – Hernie de disc L5-S1 stângă.

Explorarea prin computer tomografie (CT) vizualizează hernia de disc şi examenul mielo-CT evidenţiază discul herniat şi fragmentul discal migrat.

Mielografia cu substanţa de contrast este ieftină şi evidenţiază modificarea radiculară determinată de hernia de disc.

DIAGNOSTICUL DIFERENŢIAL

Diagnosticul diferenţial este necesar pentru excluderea altor cauze care pot produce sindroame dureroase ale membrelor inferioare: afecţiuni articulare (coxartroza, gonartroza) sau arterita.

Sciatica nediscală poate fi de cauză tumorală: schwanoame de nerv sciatic şi ale ramurilor sale, schwanoame ale rădăcinilor rahidiene (în boala von Recklinghausen) sau tumori de vecinătate care ce comprimă secundar nervul sciatic (lipoame, sarcoame etc.).

TRATAMENT

Tratamentul în hernia de disc lombară depinde de tabloul clinic şi poate fi conservator sau chirurgical.

Tratamentul conservator este indicat la primul puseu dureros, în faza de lumbago, cu sciatică moderată şi incompletă. Terapia constă în repaus la pat, medicaţie antiinflamatorii, decontracturante musculare, antialgice, proceduri de fizioterapie. În raport de evoluţie şi de cooperarea pacientului se pot practica infiltraţii vertebrale, anestezie peridurală sau chiar rahianestezia.

Tratamentul chirurgical se face numai dacă diagnosticul clinic este confirmat de explorarea IRM şi trebuie individualizat. Tratamentul chirurgical trebuie efectuat de urgenţă în situaţia:

– instalarea unui sindrom de coadă de cal,

– deficit motor parţial sau complet instalat la un pacient cu suferinţă discală,

– instalarea de tulburări sfincteriene la un pacient cu suferinţă discală,

– lombosciatica hiperalgică.

Tratamentul chirurgical este indicat în cazul:

– persistenţa sciaticii după tratament conservator efectuat timp de 4–6 săptămâni,

– lombo-sciatică recurentă incapacitantă, ce împiedică o viaţă normală.

Tratamentul chirurgical al herniei de disc lombare înglobează o varietate de procedee convenţionale sau de tehnici noi pentru îndepărtarea herniei discale compresive; alegerea procedeului chirurgical depinde caracteristicile herniei discale, de preferinţă şi experienţa neurochirurgului şi de alegerea pacientului. Tehnica chirurgicală implică abordul coloanei lombare pe cale posterioară sau anterioară cu scopul extirpării herniei discale şi a ţesutului discal degenerat (discectomie) [3,4].

Tehnicile chirurgicale cuprind:

– laminectomia sau fenestraţia asociată sau nu cu foraminotomie urmată de extirparea herniei şi discectomie;

– microdiscectomie minim invazivă, folosind microscopul operator şi retractor tubular,

– discectomie endoscopică,

– discectomie percutană cu laser.

Rezultatele operatorii sunt foarte bune cu dispariţia durerii şi remisia deficitului motor şi/sau a tulburărilor sfincteriene în raport de durata de timp până în momentul operator.

BIBLIOGRAFIE

1. Iencean St.M.: Discul intervertebral normal şi patologic, Edit. BIT Iaşi, 1998.
2. Iencean St.M.: Degenerarea vertebrală lombară, Edit. BIT Iaşi, 1998.
3. Acosta FL, Ames PC: Diagnosis and management of diskogenic lower back pain, in Youmans Neurological Surgery, 6th Edition, Elsevier Saunders, 2011, pp. 2789–2795.
4. Epstein NE: Management of far lateral lumbar disc herniation, in Schmideck & Sweet Operative Neurosurgical Teechniques, 6th Edition, Elsevier Saunders, 2012, pp. 1871–1882.

STENOZA DE CANAL LOMBAR

ION STRELȚOV, CRISTINA CĂILEAN, MARCELA NOUR

Stenoza este diminuarea diametrelor antero-posterior şi transversal al canalului vertebral. Apare la pacienţii de vârsta a treia, cu incidenţă de 5 cazuri noi la 100 000 locuitori/an.

Diametrul fiziologic al canalului lombar variază între 22–25 mm; În stenoza relativă diametrul se situează între 10–12 mm, iar în cea absolută este mai mic de 10 mm. În stenoza recesului lateral apare aspectul „în trifoi" al canalului lombar. Diametrul normal al recesului se situează între 3–5 mm [1], iar în stenoza acestuia are diametrul sub 2 mm, ceea ce contribuie la compresiunea rădăcinilor nervoase sub faţetele articulare superioare. Hipertrofia ligamentului galben, protruziile discale mediane, adesea asociate cu osteofitoză marginală şi hipertrofia ligamentului longitudinal posterior conduc la îngustarea progresivă a canalului spinal, determinând stenoza acestuia. În consecinţă se produce o compresiune directă asupra rădăcinilor cozii de cal şi a vaselor sanguine duro-radiculare. Apare claudicaţia neurogenă intermitentă (lat. *claudico* = a şchiopăta). Aceasta se manifestă prin dureri de intensitate medie în regiunea coloanei lombare cu iradieri în membrele inferioare, parestezii, disestezii, tulburări motorii distale, agravate de ortostatism şi mers. În apariţia acestor simptome îşi aduc aportul în egală măsură atât cererile metabolice ridicate ale rădăcinilor nervoase comprimate, care au devenit ischemice prin diminuarea presiunii de perfuzie sanguină, precum şi creşterea presiunii intradurale a LCR în poziţia verticală a pacientului şi de staza în venele peridurale [2]. Pacientul este obligat să se oprească din mers pentru a diminua intensitatea durerilor prin flexia coloanei. Flexia trunchiului duce la creşterea diametrului canalului lombar şi ameliorarea presiunii asupra rădăcinilor nervoase. La examenul clinic se remarcă pierderea sensibilităţii profunde şi a reflexelor osteotendinoase.

CLASIFICAREA STENOZEI LOMBARE
(Arnoldi şi colab.)

I. Stenoza congenitală-evolutivă:
  - Idiopatică;
  - Acondroplazică.

II. Stenoza dobândită:
  A. Degenerativă:
    - Stenoza de canal spinal;
    - Stenoza de reces lateral şi canal radicular;
    - Spondilolistezisul degenerativ.

  B. Combinată – orice combinaţie între tipurile de mai sus, asociat cu hernia de disc.
  C. Spondilolistezică, spondilolitică.
  D. Iatrogenă:
    - Postlaminectomie;
    - Postinstrumentaţie (anterioară, posterioară);
    - Postchemionucleoliză.

  E. Posttraumatică.
  F. Altele:
    - Boala Paget
    - Fluoroza [3].

Diagnosticul diferenţial. Diferenţierea între claudicaţia neurogenă şi cea vasculară este importantă deoarece tratamentele ca şi implicaţiile sunt diferite. Claudicaţia vasculară este cauzată de ateroscleroza ocluzivă a vaselor ilio-femurale. Acest tip de claudicaţie este asociat cu alte simptome, cum ar fi impotenţa la bărbaţi, modificări distrofice ale pielii, paloare sau cianoză a piciorului, diminuarea sau dispariţia pulsului periferic, absenţa durerilor lombare. Diagnosticul diferenţial se mai face şi cu hernia de disc, coxartroza, arteriopatia obliterantă, arahnoidita spinală, nevrita diabetică etc.

EXPLORĂRI PARACLINICE

Imagistica prin rezonanţa magnetică (IRM) este metoda de elecţie în explorarea acestui tip de patologie. Permite evaluarea extensiei pe înălţime a stenozei, dispariţia hipersemnalului adipos periduroradicular în T1, dispariţia spaţiului subarahnoidian, modificarea rapoartelor radiculare cu structurile înconjurătoare;

Tomografia computerizată (CT) este rezervată cazurilor în care din diferite motive (claustrofobie, implanturi metalice, pacemaker etc.) este contraindicată explorarea IRM.

Radiografia convenţională nu confirmă diagnosticul de stenoză, ci este utilă în depistarea leziunilor secundare, inflamatorii şi spondilolistezisului. Imaginile A-P ne ajută în depistarea anomaliilor de tranziţie lombo-sacrate – lombalizare de S_1 sau sacralizare de L_5 (frecvenţă 7%) [1]. Imaginile de profil evidenţiază curbura lombară, probleme de aliniere vertebrală (spondilolistezis), hipertrofia apofizelor articulare etc. Incidenţa 3/4 poate evidenţia stenoza foraminală.

Mielografia lombară se foloseşte tot mai rar datorită faptului că majoritatea semnelor patologice pot fi evaluate prin metode de explorare non-invazive (CT sau/şi IRM).

Potenţialele evocate somato-senzoriale şi motorii confirmă prezenţa şi severitatea afectării rădăcinilor.

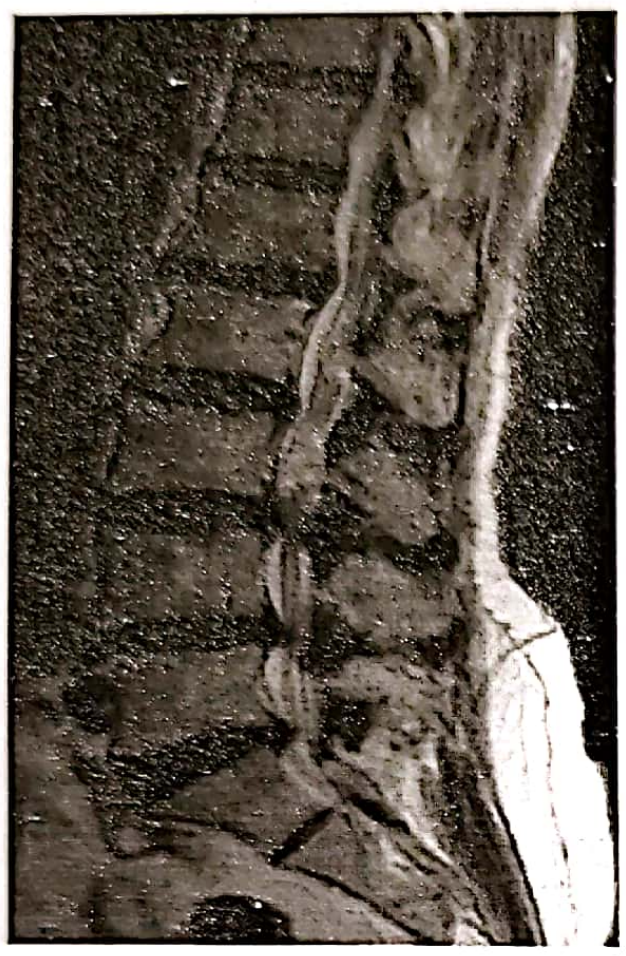
Figura 9.10. Imagine sagitală IRM ponderată în T_2 relevă diminuarea diametrului antero-posterior al canalului lombar. Protruzii discale lombare inferioare etajate cu compresiunea rădăcinilor cozii de cal.

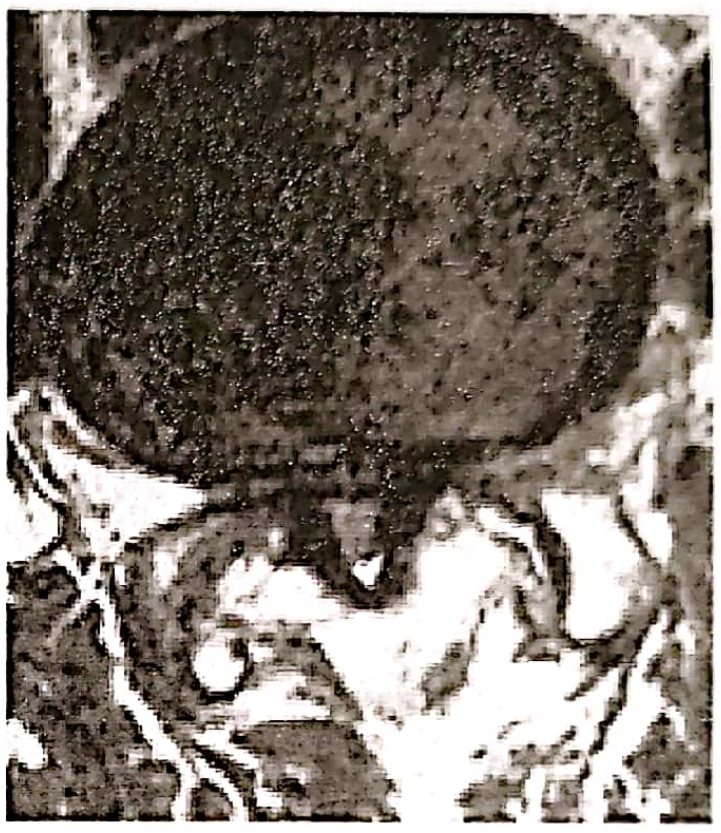
Figura 9.11. Imagine axială IRM ponderată în T_2 la nivel $L_4 – L_5$ confirmă stenoza recesurilor laterale şi diminuarea diametrului antero-posterior al canalului. Hipertrofia ligamentului galben apare hipointens pe aceste imagini.

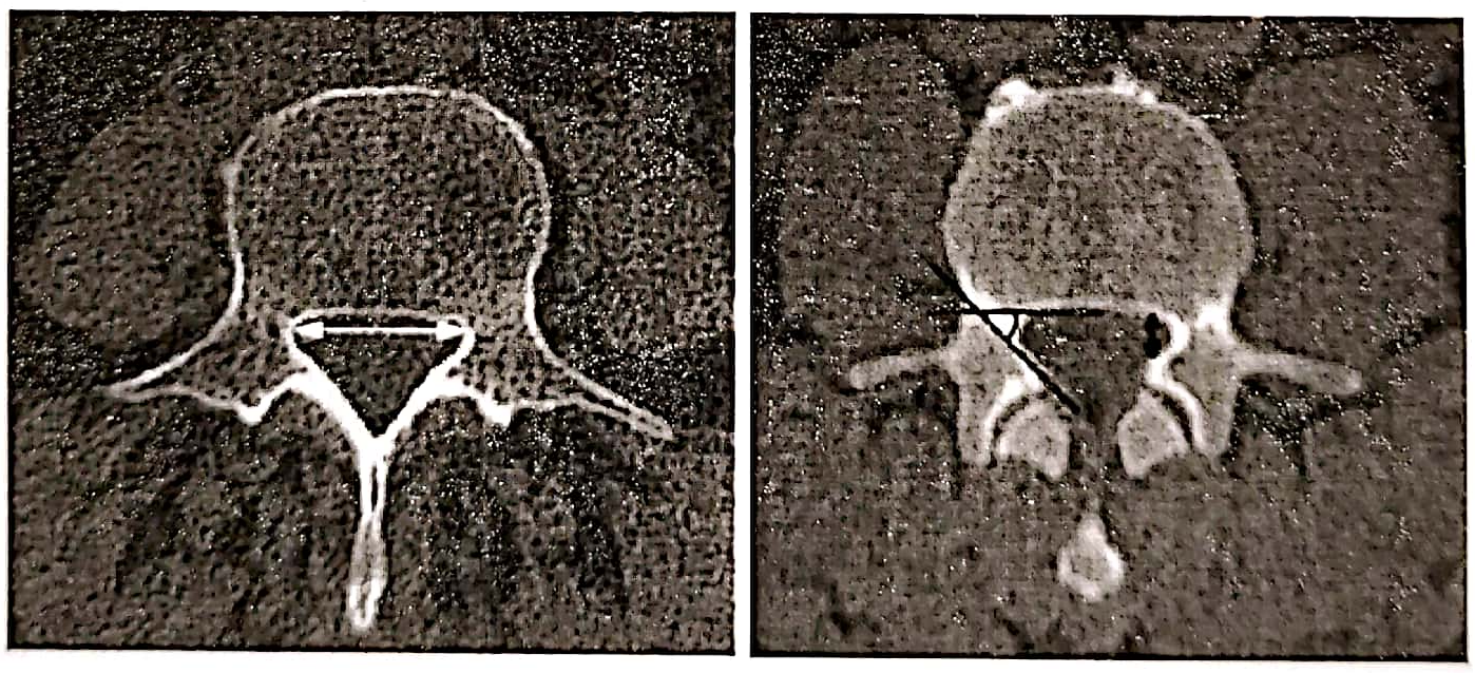
Figura 9.12. CT permite măsurarea suprafeţei de secţiune a canalului lombar (care în stenoză este < 1,45 cm^2), precum şi amploarea diferitelor componente care generează stenoza: hipertrofia ligamentelor galbene şi a articularelor, protruzii discale, pediculi şi lame scurte şi verticalizate, osteofite marginale postero-laterale etc.

TRATAMENTUL STENOZEI

Tratamentul conservator se aplică la bolnavii cu stenoză moderată la care intervenţia este contraindicată din cauza patologiei asociate. Acesta are scop ameliorarea perimetrului de mers, ameliorarea manifestărilor dependente de schimbarea poziţiei şi de mers, oprirea evoluţiei simptomatologiei cu posibila remisiune a deficitelor neurologice existente. Se administrează preparate neurotrofice, vasodilatatoare, vitaminoterapie etc.

Tratamentul chirurgical este indicat în primul rând în cazurile cu stenoză severă, în caz de eşec al tratamentului conservator după minimum trei luni de tratament, la bolnavi cu durata simptomatologiei de peste 1 an.

- Stenoza centrală necesită laminectomie pe cel puțin două niveluri, cu rezecția ligamentului galben şi foraminotomii bilaterale;
- Stenoza laterală izolată necesită o artrectomie parțială, interesând articularele superioare şi inferioare;
- Stenozele mixte beneficiază de o laminectomie şi o artrectomie parțială;
- Stenoza recesului lateral cu diametru anteroposterior normal, în care compresiunea radiculară apare la interfață lamă vertebrală – apofize articulare – disc intervertebral, decompresiunea impune îndepărtarea părții inferioare a lamei vertebrale, a porțiunii superioare a lamei subiacente, a jumătății interne a apofizelor articulare, a marginilor adiacente proceselor spinoase, precum şi excizia completă a ligamentului alben, fără însă a genera instabilitate spinală. Uneori este nevoie de intervenţii pentru stabilizare prin instrumentație spinală [4,5].

BIBLIOGRAFIE

1. Winn H. Richard, MD, Youmans Neurological Surgery, New York, 2011, chapter 285.
2. Gunzburg R., Szpalski M., Spondyloysis, Spondylolisthesis, and Degenerative Spondylolis, Lippincott Wliliams &Wilkins 2005.
3. Ciurea A.V., Exergian F., Coman T.C, Ciubotaru V., New techniques for the lumbar disc herniation. General consideration and review of the literature. Romanian Neurosurgery, vol. XI, Nr. 2, pp. 16–22.
4. Ciurea A.V., Tratat de neurochirurgie. Vol. II. Edit. Medicală, Bucureşti, 2011, pp. 589–608.
5. Exergian F., Traumatisme vertebro-medulare, Sanofi-Synthelabo, Bucureşti 2004.

HERNIA DE DISC CERVICALĂ

CEZAR EUGEN POPESCU

Boala discală cervicală reprezintă o sumă de sindroame clinice rezultate în urma unui proces continuu şi progresiv de modificări degenerative. Discul intervertebral suferă unele modificări anatomice şi datorită procesului fiziologic de îmbătrânire, însă degenerarea discală reprezintă deteriorări sau modificări patologice ale ţesuturilor discale ce influenţează funcţiile normale ale discului şi se însoţesc de o simptomatologie specifică.

PATOGENEZA

Patogeneza procesului degenerativ discal cervical nu diferă mult de cea a discului lombar iar în etiopatogenie sunt implicate modificări ale proceselor biochimice, stresul biomecanic, procese autoimune sau o anumită susceptibilitate genetică. Degenerarea discală începe cu alterarea integrităţii biochimice a nucleului pulpos prin modificări ale componentelor structurale importante – colagen, proteoglicani şi apă, ce determină pierderea calităţilor normale ale nucleului şi dispariţia progresivă a limitelor bine stabilite între nucleul pulpos şi inelul fibros situat la periferie. Aceste procese degenerative continuă iar în final se produc modificări structurale specifice procesului de spondiloză cervicală. Fisurile radiale, transversale sau circumferenţiale de la nivelul inelului fibros fac posibilă hernierea materialului discal degenerat. În funcţie de localizare, se descriu hernii de disc mediane, postero-laterale, intraforaminale sau extrem-laterale.

ASPECTELE CLINICE

Variază şi depind de mai mulţi factori: nivelul patologiei, mărimea fragmentului discal, gradul degenerării, durata simptomelor, păstrarea curburilor fiziologice. Manifestările simptomatice pot fi sub forma radiculopatiei (cervicobrahialgie) sau mielopatiei cervicale.

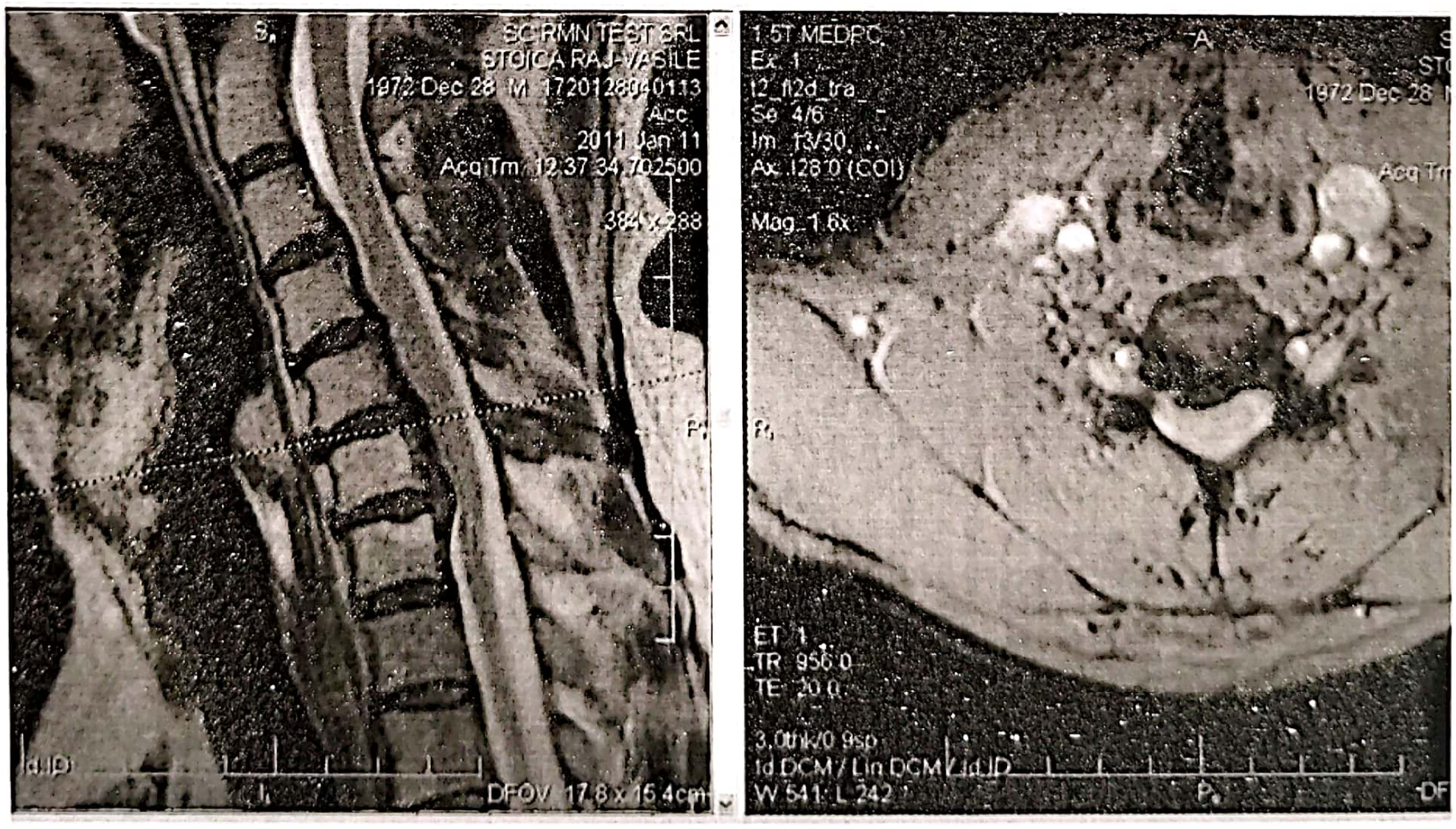
S
SC RMN TEST SRL
STOICA RAJ-VASILE
1972 Dec 28 M 1720128040113
Acc
2011 Jan 11
AcqTm: 12:37:34.702500
384 x 288
P
I
DFOV 17.8 x 15.4cm
1.5T MEDPC
Ex: 1
t2_fl2d_tra
Se: 4/6
Im: 13/30
Ax: 128.0 (COI)
Mag: 1.6x
A
1972 Dec 28
Acq Tm
R
ET: 1
TR: 956.0
TE: 20.0
3.0thk/0.9sp
Id DCM / Lin DCM / Id ID
W 541: L 242
P
DF

Figura 9.13. Aspecte IRM.

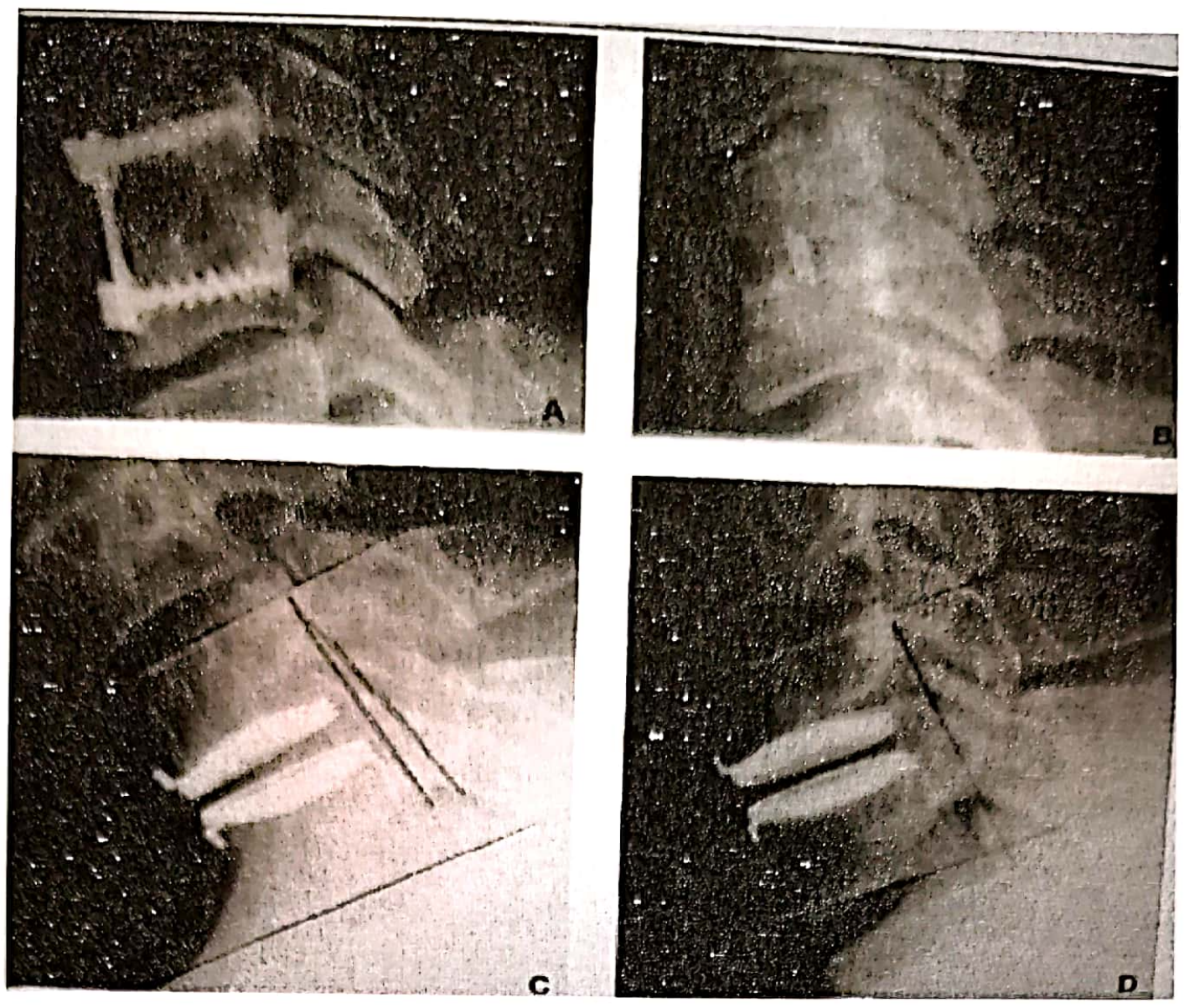

Figura 9.14. Discectomie şi fuziune cu grefon osos şi placa, cage intervertebral şi artroplastia cervicală.

Cel mai adesea pacienţii se prezintă acuzând simptome datorate compresiunii rădăcinilor nervoase (radiculopatie):

– tulburări senzitive sub forma durerilor cervicale cu iradiere în umăr, braţ, antebraţ şi mână, parestezii sau hiperestezii;

– deficite motorii;

– modificarea reflexelor osteotendinoase.

De cele mai multe ori distribuţia pe dermatoamele specifice ale durerii şi paresteziilor la nivelul membrului superior asociate cu deficite motorii caracteristice uşurează identificarea rădăcinii nervoase cervicale afectate [1]. Astfel compresiunea rădăcinii C5 se însoţeşte de dureri în umăr, modificări ale funcţiei motorii la nivelul muşchilor deltoid, supra- şi subspinos; compresiunea C6 include modificări motorii ale bicepsului, parestezii ce coboară până la nivelul degetelor 1 şi 2 dar şi diminuarea reflexului bicipital; compresiunea C7 este însoţită de tulburări motorii la nivelul tricepsului, extensorului mâinii şi degetelor, alături de o diminuare a reflexului tricipital, iar compresiunea C8 include deficite motorii ale muşchilor intrinseci ai mâinii şi tulburări de sensibilitate pe traiectul nervului cubital. Trebuie reţinut faptul că uneori aceste sindroame de compresiune radiculară nu sunt izolate şi nu au o distribuţie foarte clară; ele se pot intrica sau, câteodată, pot exista determinări la mai multe niveluri [2]. Diagnosticul diferenţial al radiculopatiei cervicale trebuie făcut cu afecţiuni de la nivelul umărului (sdr. coifului rotatorilor, bursite subacromiale, afecţiuni degenerative acromioclaviculare, sindrom de umăr dureros), tumori intra sau extraspinale, leziuni ale plexului brahial, sindrom de compresiune pe nervii median, cubital, radial sau sindrom de apertură toracică.

Uneori pacienţii se prezintă cu simptome caracteristice de mielopatie cervicală.

EXPLORĂRILE PARACLINICE

Sunt indispensabile şi cuprind radiografia standard a coloanei cervicale A-P, profil şi oblic (3/4) bilateral, dar şi radiografii dinamice în flexie şi extensie pentru evaluarea gradului de stabilitate a coloanei; examinarea CT (şi/sau mielo-CT) este necesară pentru evaluarea patologiei osoase, osteofitelor foraminale sau arahnoiditei; IRM rămâne explorarea de elecţie a discurilor intervertebrale, ţesuturilor moi şi structurilor neurale.

TRATAMENT

Dacă după 3–6 săptămâni de terapie conservativă nu se obţin rezultate favorabile se indică tratamentul chirurgical. În principiu se alege tehnica care permite cel mai facil abord al discului şi care este asociată cu o rată mare de succes şi cu o morbiditate redusă. Abordul cervical posterior (lamino-foraminotomie şi discectomie) permite ablaţia discurilor situate intraforaminal, eventual cu fragmente rupte, asociate cu stenoza foraminală. Abordul cervical anterior este indicat în majoritatea herniilor discale postero-laterale, permite ablaţia întregului disc şi decompresiunea eficientă a sacului dural şi rădăcinilor nervoase. După realizarea discectomiei spaţiul intervertebral golit de ţesutul discal poate rămâne ca atare sau se poate realiza o artrodeză (fuziune) între cele două corpuri vertebrale adiacente; clasic s-a utilizat un grefon osos autolog recoltat din creasta iliacă sau tuberozitatea tibiei, ulterior o alogrefă osoasă sau substituenţi osoşi, pentru ca la începutul anilor 1990 să fie utilizate diferite dispozitive intervertebrale confecţionate din polimeri sau aliaje biocompatibile (în principal din titan) de tip mesh sau cage. Această fuziune are rolul de a bloca segmentul vertebral respectiv, menţinând înălţimea fiziologică a spaţiului intervertebral şi dimensiunile foramenelor prin care trec rădăcinile nervoase. Pentru a facilita procesul de osteogeneză la nivelul grefonului, unii autori utilizează o fixare suplimentară a segmentului vertebral cu o placă înşurubată în partea anterioară a corpurilor vertebrale [3,4]. Deşi a fost considerată drept „gold standard" în tratamentul chirurgical al herniei de disc cervicale, discectomia şi fuziunea prin abord anterior a fost urmată deseori în evoluţia postoperatorie de suprasolicitarea şi deteriorarea spaţiilor discale adiacente ce au necesitat o altă intervenţie chirurgicală. De aceea, luând exemplul protezării artculaţiilor mari (şold, genunchi) unii autori au propus utilizarea unei proteze discale cervicale care să menţină mobilitatea segmentului vertebral după ablaţia discului şi care să distribuie cât mai judicios şi mai aproape de limitele fiziologice solicitările de la nivelul coloanei vertebrale cervicale. Artroplastia cervicală („total disc replacement") reprezintă azi o alternativă extrem de promiţătoare în cazul pacienţilor cu hernie discală cervicală la un singur nivel [5]. Alte modalităţi moderne de tratament chirurgical sunt cele de utilizare a curenţilor electrici, infraroşii sau ultrasunete pentru ablaţia discului cervical sau discectomia endoscopică minim-invazivă.

BIBLIOGRAFIE

1. Galler RM, Theodore N, Sontag VKH: Management of cervical disc herniation. In: Spine surgery. Techniques, complication avoidance, and management. Elsevier, 2005, 2137–2167.
2. Simpson JM, Ann HS: Degenerative disc disease of the cervical spine. In: Surgery of the cervical spine, Williams & Wilkins, 1994, 181–194.
3. Kaiser MG, Haid RW, jr, Subach BR: Anterior cervical plating enhances arthrodesis after discectomy and fusion with cortical allograft. Neurosurgery 50:229–236, 2002.
4. Wang JC, McDonough PW, Endow K: The effect of cervical plating on single-level anterior cervical discectomy and fusion. J Spinal Disord 12:467–471, 1999.
5. Nabhan A, Ishak B, Stendel WI *et al.*: Assessment of adjacent-segment mobility after cervical disc replacement *versus* fusion: RCT with 1-year's results. Eur Spine J (2011) 20:934–941.

STENOZA DE CANAL VERTEBRAL CERVICAL ŞI MIELOPATIA DE ORIGINE VERTEBRALĂ

GRIGORE ZAPUHLIH, SERGHEI BORODIN

Spondiloza cervicală apare odată cu avansarea în vârstă a pacientului şi se manifestă ca modificări degenerative ale coloanei vertebrale cervicale, inclusiv degenerarea discală, artropatia fasetară, formarea de osteofite, hipertrofia ligamentară şi aplatizarea lordozei cervicale. Când schimbările spondilotice progresează, acestea pot cauza îngustarea canalului cervical, ceea ce duce la stenoza canalului medular. Această patologie poate provoca simptome şi semne compatibile cu radiculopatia, mielopatia, sau o combinaţie a ambelor. Stenoza spinala este definită ca reducere a spaţiului anatomic destinat măduvei spinarii în canalul vertebral.

EPIDEMIOLOGIE

Spondiloza este un proces analog cu îmbătrânirea coloanei vertebrale, cu asocierea simptomaticii de dureri cervicale, dureri scapulare şi posibil, de compresie radiculară sau medulară. Modificările radiografice sunt observate la 95% din pacienţii cu vârsta peste vârsta de 65 de ani [1]. Bărbaţii sunt afectaţi mai frecvent decât femeile, iar modificările care apar la bărbaţi de multe ori sunt mult mai severe. Factorii de risc includ ridicarea frecventă a greutăţilor, fumatul, şofatul şi, un canal spinal îngust congenital.

CLASIFICAREA STENOZEI SPINALE

Stenoza este clasificată în trei tipuri:

- Stenoză centrală,
- Stenoză de reces lateral,
- Stenoză foraminala.

Este clasificată în continuare în:

- stenoză congenitală
- stenoză dobândită (degenerativă).

Stenoza spinală degenerativă este o parte a procesului de îmbătrânire a coloanei. Modificările degenerative constau în pierderea înălţimii discului, schimbări osteofitice în articulaţiile uncovertebrale şi fasete, cât şi prolapsul sau hernia de disc, toate contribuie la dezvoltarea stenozei spinale. *Stenoza de reces lateral* apare în rezultatul formării osteofitelor pe faseta superioara şi hipertrofia ligamentului flavum. *Stenoza foraminala* este o îngustare a foramenului neural secundară spondilozei fasetei superioare. *Stenoza congenitală* este în primul rând responsabilă pentru cauzarea stenozei centrale şi poate fi primară sau în combinaţie cu stenoză degenerativă. Stenoza congenitala predispune la apariţia mielopatiei, lăsând mai puţin spaţiu măduvei spinării pentru a compensa schimbările spondilotice.

Osificarea ligamentului longitudinal posterior (OLLP) este o boală ereditară care se întâlneşte în special la asiatici. Stenoza cauzată de OLLP este o patologie dinamică, în care compresia măduvei devine mai severă în timpul extensiei gâtului, ligamentul osificat comprimând frecvent mai multe niveluri ale măduvei spinării în canalul cervical.

SIMPTOMELE MIELOPATIEI CERVICALE

– Parestezii în membre apărute la flexia/extensia rapidă a gâtului (semnul Lhermitte).

– Semne de disfuncţie medulară cu spasticitate, hiperreflexie, reflexe patologice (Babinski, Hoffmann) şi clonus.

– Pareză spastică în extremităţi.

– Parestezii dureroase.

– Mers spastic.

– Disfuncţie sfincteriană.

CLASIFICAREA MIELOPATIEI

Nurick a dezvoltat următoarea clasificare [2], care se axează pe capacitatea pacientului de a se autodeplasa, pentru a stratifica gradul de handicap locomotor în mielopatia spondilotică:

- Gradul 0 – semne şi simptome radiculare, fără de implicare medulară.
- Gradul I – semne de implicare medulară, mersul este normal.
- Gradul II – uşoare tulburări de mers, pacientul rămâne angajat în câmpul de muncă.
- Gradul III – tulburări de mers, care nu-i permit pacientului să muncească.
- Gradul IV – se deplasează doar cu suport.
- Gradul V – dependent de scaun cu rotile sau imobilizat la pat.

Această clasificare clinică este relevantă, deoarece are valoare de prognostic al recuperării. Pacienţii cu grad mai mic vor răspunde probabil mai favorabil la tratamentul operativ şi nonoperativ. Factorii suplimentari asociaţi cu un prognostic optimist pentru recuperare includ o durată a simptomaticii mai mică de 1 an, deficit motor unilateral şi vârstă mai tânără. Prezenţa semnului Lhermitte, de asemenea, a fost dovedită a avea o valoare predictivă pozitivă pentru recuperare.

DIAGNOSTICUL IMAGISTIC

Include: radiografiile simple, radiografii dinamice, CT, CT-mielografia şi IRM cervicală.

Radiografiile sunt studiile iniţiale ce trebuie obţinute în caz de simptome acute. În spondiloze avansate, aceste studii pot arată îngustarea spaţiului intervertebral, modificările degenerative ale articulaţiilor şi fasetelor, aplatizarea lordozei cervicale, formarea osteofitelor.

Dimensiunile canalului spinal pot fi cel mai bine determinate prin tomografie computerizata (CT) sau rezonanta magnetica (IRM). Un diametru normal al canalului la nivelul subaxial al coloanei vertebrale cervicale este de 17 mm. Un diametru mai mic de 13 mm, este definit ca fiind stenoza relativă, şi mai mic de 10 mm ca stenoza absolută [3]. Proporţia de pacienţi care prezintă mielopatie este legată direct de diametrul mai mic al canalului.

IRM a înlocuit în mare măsură CT-mielografia, dar acest studiu mai este util, în cazul pacienţilor cu implanturi metalice cervicale. CT-mielografia este mai bună decât CT la pacienţii cu spondiloza cervicala, deoarece permite vizualizarea directa a compresiei medulare, prin obstrucţia fluxului de contrast [4].

TRATAMENTUL STENOZEI CERVICALE

Tratamentul conservativ este rezervat cazurilor de dureri cervicale discogene sau axiale, fără de mielopatie/radiculopatie sau în caz de mielopatie uşoară, cu implicarea unui singur membru. Include imobilizare cervicală şi tratament medicamentos.

Tratamentul chirurgical. Indicaţiile tratamentului chirurgical sunt următoarele:

– Eşuarea tratamentului conservativ, cu persistenţa sindromului radicular sever.

– Disfuncţia medulară (deficit motor, mielopatie cervicală).

– Semne imagistice de stenoza cervicală cu hipersemnal medular la acest nivel.

– Semne de instabilitate, cu hipermobilitate demonstrată prin radiografii dinamice, şi semne de compresie medulară.

Tehnicile chirurgicale utilizate. Decompresia medulară prin abord anterior:

– Discectomia cervicală anterioară şi fuziune cu sau fără plăci, în cazurile de compresie ventrală localizată la nivelul discului intervertebral.

– Discectomie cervicală anterioară şi artroplastie cu disc artificial.

– Corpectomie cervicală anterioară şi fuziune, utilizând grefon osos autolog sau un „spacer” metalic.

– Corpectomie oblică anterioară multinivelară.

Decompresie medulară prin abord posterior:

– Laminectomie (uni sau multinivelară).

– Laminoplastie, cu lărgirea canalului spinal.

Decompresie radiculară:

– Foraminotomie cervicală antero-laterală.

– Foraminotomie posterioară.

BIBLIOGRAFIE

1. Spine Disorders: Medical and Surgical Management by J.D. Bartleson (Aug 31, 2009).
2. Adult & Pediatric Spine, The, 3rd Edition. Frymoyer, John W.; Wiesel, Sam W. Lippincott Williams & Wilkins (2004).
3. Cervical Spine, The, 4th Edition. Clark, Charles R.; Benzel, Edward C. Lippincott Williams & Wilkins (2005).
4. Spinal Disorders: Fundamentals of Diagnosis and Treatment by Norbert Boos and Max Aebi (Jun 27, 2008).

HERNIA DE DISC TORACICĂ

MARCEL IVANOV

INFORMAŢII GENERALE. EPIDEMIOLOGIE

Hernia de disc toracică (HDT) simptomatică reprezintă aproximativ 1% din herniile de disc spinale. Deşi este mai rar întâlintă comparativ cu herniile lombare şi cervicale, HDT totuşi reprezintă un capitol important în patologia degenerativă spinală datorită abordării chirurgicale ceva mai complexe faţă de alte localizări.

Incidenta protruziilor discale toracice este de 0,25–0,75%, cu vârful în decada a 4-a. În 75% din cazuri sunt afectate discurile caudal de T8. În acelaşi timp prevalenţa herniei de disc asimptomatice este mai semnificativă, studiile pe autopsie arătând on incidenţă între 7–15%, unele studii demonstrând o incidenţă până la 37% [1].

SIMPTOMATOLOGIA

Simptomele descrise de pacienţi cu hernia de disc toracica în general reflectă compresiunea medulară sau radiculară de durată variabilă. De cele mai multe ori simptomele au o evoluţie lent progresivă, însă este posibilă şi deteriorarea rapidă, în special în urma unui traumatism. Pacienţii descriu durere moderată spinală şi deseori nevralgie intercostală, în cele mai multe cazuri unilaterală. Acestea sunt de regulă agravate de mers şi ameliorate de clinostatism. Mersul treptat devine dificil, spastic, asociat de crampe musculare şi de reducerea forţei musculare în membrele inferioare. Pacienţii descriu disestezii, parestezii şi uneori vor prezenta afectarea funcţiilor urinare, sexuale şi de peristaltism intestinal.

Uneori pacienţii pot prezenta sindroame specifice cum ar fi Brown Sequard [2] (afectarea măduvei laterale), Horner (prin leziunea fibrelor simpatice), sindrom de arteră spinală anterioară.

Examenarea clinică în stadiile iniţiale a bolii deseori este nesemnificativă însă în stadiile avansate pacienţii deseori prezintă sindromul de neuron motor central cu spasticitate, reflexe vii, clonus etc.

EVALUAREA RADIOLOGICĂ

RMN este metoda de screening pentru depistarea HDT, având avantajele de a fi investigaţie neinvazivă, oferind în acelaşi timp detalii anatomice legate de dimensiunea discului, nivelul, localizarea în raport cu alte structuri anatomice.

În cazul compresiunii medulare deseori poate fi observată modificare de semnal la nivel medular în modul T2 reflectat clinic prin sindromul piramidal.

CT plus myeloCT încă este considerată „standardul de aur" în diagnosticul herniei de disc toracice. Este o analiză obligatorie în vederea diferenţierii între hernia de disc „moale" şi cea calcificată – criteriu important în planificarea abordului chirurgical optim. Myelografia va prezenta patognomonic un defect de umplere în apropierea unui disc toracic. În 70–90% discul va fi situat central sau paracentral şi CT va arăta o imagine cu densitate mixtă de ţesut moale şi calcificări. **3D CT** a segmentului afectat este deosebit de utilă în planificarea abordului optim şi evaluarea raporturilor anatomice cu structurile anatomice de vecinătate.

Angiografie spinală poate fi importantă în vederea identificării arterei lui Adamkiewicz şi planificarea abordului chirurgical.

Radiografie simplă a întregii coloane vertebrale este utilă şi recomandată de fiecare data înaintea intervenţiei chirurgicale pentru a exclude o eventuală patologie de segmentaţie (sacralizarea de L5 sau lombalizarea de S1) ce poate duce la operarea pe un nivel greşit.

TRATAMENT

Intervenţia chirurgicală are drept scop oprirea în evoluţie a deteriorării neurologice. Aceasta este indicată întotdeauna în cazurile de HDT în care pacienţii prezintă simptoame progresive de mielopatie cu afectarea senzorială şi motorie, sau uneori a funcţiilor urinare, sexuale sau motilitate intestinală. RMN care confirmă hernia de disc toracică dar şi modificarea de semnal la nivelul măduvei spinării în vecinătatea HDT, de asemenea, este considerată de unii autori o indicaţie chirurgicală importantă [3]. Sindrom de compresiune radiculară cu nevralgie intercostală este considerată doar ca indicaţie relativă pentru o astfel de intervenţie chirurgicală (fig. 9.15).

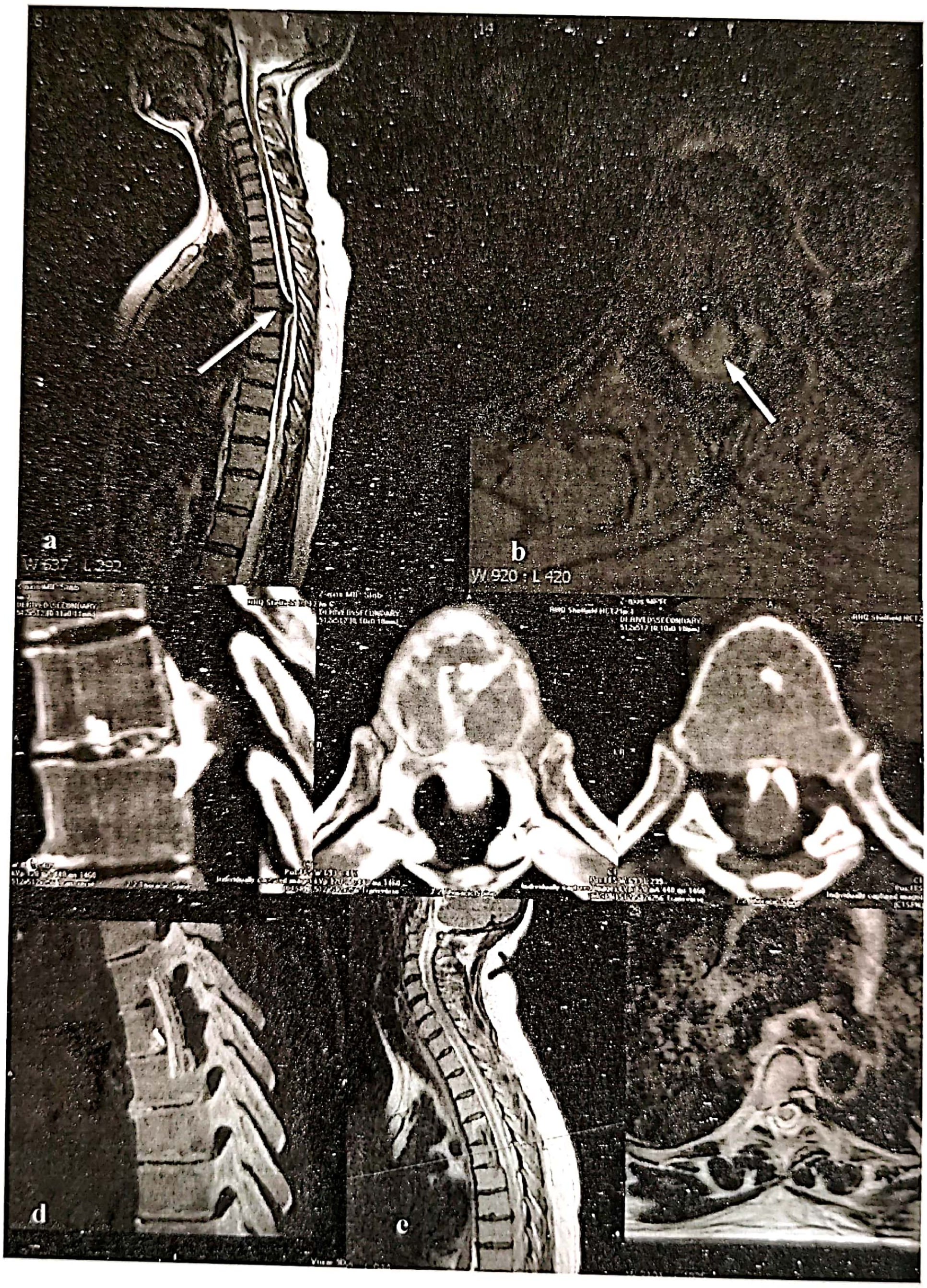

Figura 9.15. a,b – RMN T2 indică hernie de disc toracală D5-6 (săgeată) cu compresiune medulară. c – CT spinal cu reconstrucţie 3D (MPR) demonstrează caracterul calcificat al herniei toracale. d,e – CT şi RMN postoperator – excizia totală a discului pe cale transtoracală (stângă)şi decompresiunea medulară. În cavitatea creată prin corpectomie parţială este introdus autograft (coasta). Caz personal.

ABORDURI CHIRURGICALE

Selectarea abordului chirurgical depinde în mare măsura de localizarea şi extinderea herniei, dar şi de starea generală a pacientului. Întotdeauna când se presupune o intervenţie chirurgicală de decomprimare a măduvei spinării această decompresiune trebuie să fie efectuată din direcţia factorului compresiv, utilizând tehnici cu care neurochirurgul este familiar.

De-a lungul timpului au fost propuse mai multe aborduri chirurgicale pentru HDT.

Aborduri posterolaterale: costotransversectomie [4], abord lateral extracavitar [5,6], artropediculectomie transversa, abord transarticular cu prezervarea pedicolului vertebral [7], abord posterior transdural [8,9]

Aborduri anterioare transtoracice: abord anterior transpleural [10], abord toracoscopic [11,12].

Laminectomia simplă este contraindicată în HDT, deoarece compresiunea asupra măduvei spinării este din anterior spre posterior şi laminectomia simplă nu numai nu rezolva compresiunea anterioară ci poate agrava din punct de vedere biomecanic stabilitatea coloanei prin eliminarea benzii de tensiune posterioare reprezentate de lamina şi ligamentele asociate.

Aborduri anterioare au fost propuse pentru a permite expunerea directă a herniilor de disc centrale sau centrolaterale. În anii '90 după dezvoltarea tehnicilor endoscopice acest abord transpleural a fost modificat de către Rosenthal *et al.* în unul toracoscopic [11].

Deoarece marea majoritatea herniilor de disc toracice sunt situate median sau paramedian, aceste aborduri transtoracice anteriore (atât prin toracotomie cât şi prin toracoscopie [13]) sunt de cele mai multe ori considerate optime pentru tratamentul chirurgical al HDT.

Prognosticul postoperator pentru hernia de disc toracica este satisfacator în 76–86% din cazuri însa riscul de paraplegie în astfel de intervenţii întotdeauna este considerabil şi iminent. Alte riscuri potenţiale care trebuiesc discutate cu pacient sunt reprezentate de infecţie, pneumonie, pleurezie, fistulă LCR (dificil te reparat intraoperator şi ulterior de tratat din cauza presiunii intratoracice negative), hemoragie din vasele majore intratoracice, limforagie, nevralgie intercostală, afectarea plexului simpatic, instabilitatea vertebrală etc.

BIBLIOGRAFIE

1. Wood, K.B., *et al.*, Magnetic resonance imaging of the thoracic spine. Evaluation of asymptomatic individuals. J Bone Joint Surg Am, 1995. 77(11): p. 1631–8.
2. Diabira, S., *et al.*, Brown-Sequard syndrome revealing intradural thoracic disc herniation. Eur Spine J. 20(1): p. 65–70.
3. Rogers, M., Transthoracic Approach for Central Thoracic Disc Prolapse in Operative Neurosurgery, in Operative Neurosurgery, P.B. Andrew H Kaye, Editor. 1999, Churchill Livingstone. p. 1863–1868.
4. Young, S., G. Karr, S.A. O'Laoire, Spinal cord compression due to thoracic disc herniation: results of microsurgical posterolateral costotransversectomy. Br J Neurosurg, 1989. **3**(1): p. 31–8.
5. Maiman, D.J., *et al.*, Lateral extracavitary approach to the spine for thoracic disc herniation: report of 23 cases. Neurosurgery, 1984. 14(2): p. 178–82.
6. Delfini, R., *et al.*, Surgical treatment of thoracic disc herniation: a reappraisal of Larson's lateral extracavitary approach. Surg Neurol, 1996. 45(6): p. 517–22; discussion 522–3.
7. Bransford, R., *et al.*, Early experience treating thoracic disc herniations using a modified transfacet pedicle-sparing decompression and fusion. J Neurosurg Spine. 12(2): p. 221–31.
8. Coppes, M.H., *et al.*, Posterior transdural discectomy: a new approach for the removal of a central thoracic disc herniation. Eur Spine J.
9. Moon, S.J., *et al.*, The transdural approach for thoracic disc herniations: a technical note. Eur Spine J. 19(7): p. 1206–11.
10. de Tribolet, N., *et al.* [Transthoracic approach to dorsal disc hernias]. Neurochirurgie, 1982. 28(3): p. 187–93.
11. Rosenthal, D., R. Rosenthal, A. de Simone, Removal of a protruded thoracic disc using microsurgical endoscopy. A new technique. Spine (Phila Pa 1976), 1994. 19(9): p. 1087–91.
12. Burke, T.G. A.J. Caputy, Treatment of thoracic disc herniation: evolution toward the minimally invasive thoracoscopic technique. Neurosurg Focus, 2000. 9(4): p. e9.
13. Grauer, R.P.S.a.J.N., Thoracoscopic Excision of Thoracic Herniated Disc, in Minimally Invasive Spine Surgery, C.B. Alexander R. Vaccaro, Editor. 2007, Informa Healthcare: New York, London. p. 73–81.

SPONDILOLIZA ȘI SPONDILOLISTEZISUL LOMBAR

MIRCEA ȘTEFAN IENCEAN

Spondilolistezisul (în gr. *spondilos* = vertebră, alistanein = a aluneca) constituie alunecarea, luxație sau subluxație, de obicei anterioară, a unui corp vertebral față de cel subiacent. Luxația vertebrală poate fi anterioară = antelistezis, cea mai frecventă, sau posterioară = retrolistezis [1]. În general, când nu se specifică dacă este retrolistezis, se subînțelege că spondilolistezisul este anterior (fig. 9.16).

Spondiloliza constă în alungirea istmului vertebral, cu sau fără fractura istmică. Poate fi unilaterală sau bilaterală și în evoluție poate să fie sau nu urmată de spondilolistezis. Frecvența spondilolizei este mult mai mare față de spondilolistezis.

Spondiloptoza este alunecarea completă anterioară a unui corp vertebral față de cel subiacent; cel mai frecvent este alunecat corpul L5 față de sacrum. Termenul spondilolistezis este folosit îndeosebi pentru coloana lombară; la nivel cervical se folosește obișnuit termenul de luxație, având aceeași semnificație.

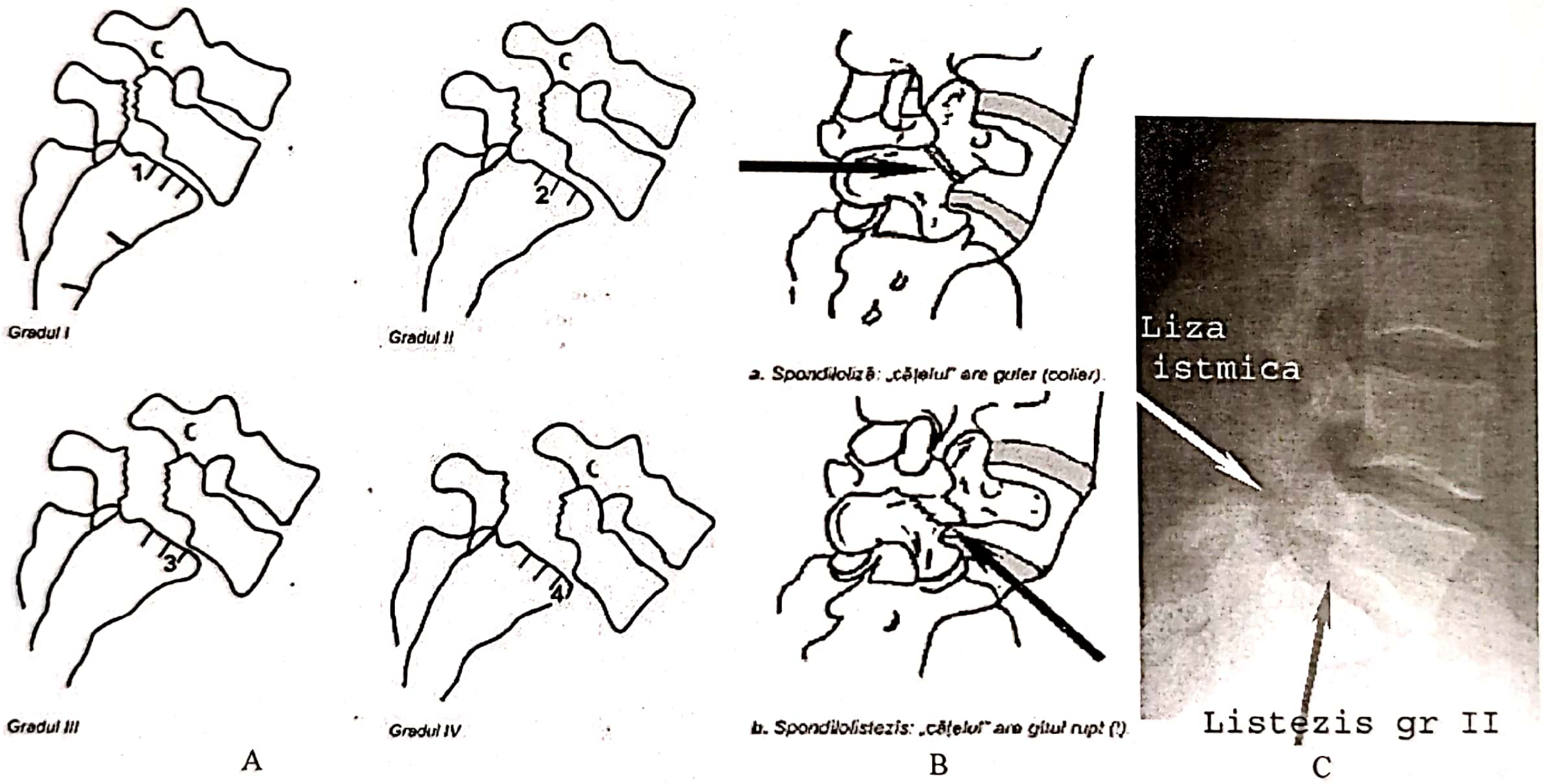
c
1
Gradul I
c
2
Gradul II
c
3
Gradul III
c
4
Gradul IV
a. Spondiloliză: „cățelul" are guler (colier).
b. Spondilolistezis: „cățelul" are gâtul rupt (!)
Liza istmica
Listezis gr II
A
B
C

Figura 9.16. Spondilolistezis lombosacrat: A – gradare Meyerding; B – schema de leziune istmică; C – radiografie spinală de profil cu spondilolistezis L5-S1 gradul II.

În raport cu nivelul interesării arcului neural se distinge:

- spondilolistezisul în relație cu patologia istmului vertebral și
- spondilolistezisul apărut în relație cu patologia articulațiilor interapofizare („pseudospondilolistezis").

Progresia luxației, frecventă la copil și adolescent, poate duce la spondiloptoză.

TIPURI DE SPONDILOLISTEZIS

Clasificarea spondilolistezisului este în general etiopatogenică [1,2].

1. ***Spondilolistezis displazic*** este determinat de o anomalie în dezvoltarea bazei sacrului – fața superioară a primei vertebre sacrate, eventual și hipoplazia proceselor articulare superioare sacrate

şi/sau o anomalie în dezvoltarea arcului neural L5, rezultând alunecarea vertebrală L5/S1. Istmul vertebral L5 poate fi alungit.

2. ***Spondilolistezis istmic***:

a. alungire istmică – istm vertebral alungit, osteoporotic, fără a fi fracturat; această formă poate fi un stadiu evolutiv către tipul litic.

b. forma litică – leziunea este de tipul liză – fractură de suprasolicitare la nivelul istmului vertebral, cu separarea celor două segmente ale arcului neural.

c. fractura acută istmică – cauza este un traumatism vertebral cu fractură istmică şi alunecare secundară.

3. ***Spondilolistezis degenerativ*** este produs prin degenerarea articulaţiilor interapofizare, care determină instabilitate vertebrală cu antero- sau retrolistezis.

4. ***Spondilolistezis posttraumatic*** este consecinţa unui traumatism vertebral cu fractura arcului neural în alt loc decât istmul (de exemplu, pediculul vertebral), cu luxaţie progresivă, ceea ce exclude fractura – luxaţie acută.

5. ***Spondilolistezis patologic*** este determinat de o boală osoasă, localizată vertebral sau generalizată, ce poate afecta orice element anatomic al arcului neural (de exemplu, osteogeneză imperfectă, acondroplazie, infecţia micilor articulaţii etc.) cu alunecare secundară.

6. ***Spondilolistezis iatrogen*** apare după chirurgia vertebrală prin abord posterior: laminectomie şi faţetectomie, sau prin facturarea postoperatorie a apofizelor articulare superioare sau inferioare.

7. ***Retrolistezisul*** este o subluxaţie vertebrală posterioară şi poate fi traumatică sau degenerativă.

FRECVENŢA

Frecvenţa spondilolizei lombare este de aproximativ 5–7 %, iar spondilolistezisul lombar are o frecvenţă de 2–4%. Nu există variaţii populaţionale, cu excepţia eschimoşilor la care frecvenţa spodilolizei lombare poate ajunge la 20–30%, sau chiar mai mare [4]. Spondilolistezisul se asociază frecvent şi cu alte malformaţii: de exemplu, spina bifida se întâlneşte până la 45% din cazurile de spondilolistezis la copil şi adolescent şi în 20–25% dintre cazuri în depistările tardive la adult. Incidenţa spondilolistezisului degenerativ, dependent de alţi factori, este destul de variată în diferite statistici, cu o predominanţă a sexului feminin într-un raport de 4:1 faţă de bărbaţi, cel mai frecvent la nivelul L4-L5 şi L5-S1.

ETIOPATOGENIA

Este diferită în raport cu tipul de spondilolistezis. În cazul spondilolistezisului displazic şi istmic există o predispoziţie genetică care poate fi transmisă fie autosomal dominant cu penetranţă redusă sau multifactorial. Pe acest fond se produce o fractură istmică progresivă prin suprasolicitări mecanice repetate, alungirea istmului fiind secundară vindecării acestor microfracturi istmice repetate. Există trei mecanisme prin care arcul neural este slăbit: 1. flexia în suprasarcină; 2. forţe de forfecare neechilibrate şi 3. rotaţie forţată, mecanisme care pot acţiona simultan sau în diverse combinaţii.

În celelalte tipuri de spondilolistezis, etiologia este recunoscută din terminologia folosită pentru clasificare.

TABLOUL CLINIC

Este produs prin compresiunea directă a elementelor nervoase şi vasculare de către structurile vertebrale luxate şi prin tensionarea structurilor capsulo-ligamentare de la nivelul listezisului sau simptomele apar ca reacţie compensatorie – contractura musculară, pentru a împiedica progresia alunecării. La nivelul listezisului rădăcina este afectată prin îngustarea foramenului uni- sau bilateral şi prin elongaţia pe vertebra subiacentă; la un listezis accentuat pediculul este coborât şi comprimă puternic rădăcina la intrarea în foramen.

În cazul unei luxaţii lombare importante se poate produce o compresiune de coadă de cal.

Spondiloliza este prezentă în copilărie într-un procent de 4–5%, până la 20 de ani ajungând la aproximativ 7% şi doar o treime până la jumătate din cazuri vor dezvolta spondilolistezis, în afara oricărui tratament; dintre aceste cazuri, mult mai puţine vor prezenta simptomatologie clinică.

Clinica în listezisul lombar este corelată cu gradul luxaţiei vertebrale şi poate cuprinde:

Durerea lombară este cea mai frecventă. Nu este proporţională cu gradul listezisului.

Sciatica radiculară depinde de sediul listezisului, poate fi uni- sau bilaterală. Sindromul radicular poate fi algic, parestezic şi mai rar paralitic.

Sindromul de coadă de cal de tip inferior apare în luxaţii mari, frecvent în forma degenerativă.

Tulburările de mers sunt prezente la adolescenţii cu listezis de grad mare. Mersul este spastic, cu lordoză lombară fixă, uneori cu basculări laterale ale trunchiului.

Claudicaţia neurogenă intermitentă este mai frecventă în forma degenerativă şi rar întâlnită în spondilolistezisul dsiplazic şi istmic.

Deformarea locală lombo-sacrată este vizibilă sau apare la palpare, poate apare la copii şi adolescenţii de obicei asimptomatici, dar cu sponilolistezis de grad moderat sau sever.

Poziţii vicioase ca scolioza listezică sau hiperlodoza, sunt frecvente în listezisul displazic.

EXPLORAREA PARACLINICĂ

Cuprinde radiografia spinală, computer tomografia spinală (CT) şi rezonanţa magnetică nucleară (IRM) [1–3].

Radiografia spinală evidenţiază spondiloliza şi listezisul, precizează gradul şi tipul luxaţiei.

Radiografia lombară de profil arată alunecarea vertebrală şi evaluează luxaţia prin procedeul Meyerding. Diametrul antero-posterior al platoului vertebrei subiacente este împărţit în sferturi şi gradarea este în raport cu marginea posterioară a vertebrei luxate: gradul I – luxare până la 25%, gr. II – între 25–50%, gr. III – între 50–75% şi gradul IV alunecare peste 75% (fig. 9.16. A,C).

Radiografia lombară oblică de 3/4 arată leziunea istmică, cu aspectul de „cap de căţel" după Lachapel (fig. 9.16. B).

Reconstrucţia CT spinală evidenţiază defectul spondilolitic şi arată severitatea stenozei centrale vertebrale, iar IRM spinal permite evaluarea ţesuturilor moi, relaţia duro-radiculară cu structurile vecine şi apreciera degenerării discului intervertebral.

TRATAMENTUL SPONDILOLISTEZISULUI

se stabileşte în raport cu prezenţa şi severitatea simptomatologiei, gradul şi evoluţia alunecării. Tratamentul urmăreşte în primul rând îndepărtarea simptomelor şi realizarea unui segment vertebral lombosacrat stabil, care să permită susţinerea şi transmiterea sarcinilor normale statice sau în dinamică şi a suprasarcinilor.

Tratamentul este diferit în raport cu: simptomatologia clinică şi evoluţia ei;tipul de spondilolistezis; vârsta pacientului;gradul alunecării în momentul diagnosticării şi progresia luxaţiei. Deşi oprirea progresiei alunecării este un element terapeutic important, în principiu tratamentul urmăreşte trei obiective care se aplică împreună, separat sau asociate, în funcţie de fiecare situaţie: decompresiunea elementelor nervoase; reducerea luxaţiei; stabilizarea vertebrală, ce este element comun în orice schemă terapeutică.

Procedeele terapeutice aplicate pot fi: conservatoare, nechirurgicale şi chirurgicale.

Tratamentul conservator sunt indicate în listezisul de grad mic şi cuprind repausul relativ sau absolut, în raport de simptome, indicaţia de lombostat, medicaţia antiinflamatorie, decontracturantă musculară şi antialgică; proceduri fizioterapice, masaj, gimnastică medicală.

Tratamentul chirurgical este indicat în sindroamele neurologice acute, în spondilolistezisul progresiv sau de grad mare, cu aspect instabil, în cazul asocierii cu o hernie discală. Se face decompresiunea elementelor nervoase, reducerea luxaţiei şi stabilizarea vertebrală. În mod obişnuit decompresiunea structurilor nervoase este posterioară sau postero-laterală. Reducerea luxaţiei poate fi operatorie progresivă sau rapidă. Osteosinteza poate fi anterioară intersomatică, posterioară sau posterolaterală; uneori se combină procedeele: osteosinteză circumferenţială [2,3].

Schemă de tratament în spondiloliza şi pondilolistezisul lombar [1]

Tip de spondilolistezis	*Clinică şi leziuni asociate*	*Tratament*
Spondiloliză stabilizată Sponiloliză evolutivă	– clinică absentă/minimă – lombalgii – sindrom radicular	– nu necesită – stabilizare istmică – decompresiune istmică cu filodeză transverso-spinoasă sau osteosinteză post-laterală
Spondilolistezis stabilizat iastmic, displazic gr. I, II	– lombalgii – sdr radicular prin HDL la acelaşi nivel	– kinetoterapie – laminectomie şi/sau foraminotomie cu extirparea HDL şi stabilizare spinală sau discectomie ant şi stabilizare anterioară
Spondilolistezis displazic, istmic gr. I, II	– sdr radicular uni- sau bilateral la nivelul listezisului	– foraminotomie uni- sau bilaterală cu stabilizare postero-laterală sau – stabilizare postero-laterală – osteosinteză posterioară percutană – osteosinteză intersomatică anterioară
Spondilolistezis displazic, istmic gr. III, IV	– deformare locală marcată la tânăr – sdr radicular sau sdr coadă de cal	– reducerea luxaţiei şi stabilizare anterioară sau posterioară – *idem*
Spondiloptoză	– deformare locală şi/sau lombalgii, tulburări de mers	– stabilizare postero-laterală sau instrumentaţie posterioară – stabilizare circumferenţială – reducere parţială şi stabilizare – osteosinteză posterioară percutană
Spondilolistezis degenerativ	– sdr radicular uni sau bilat – sdr radicular prin HDL la acelaşi nivel – stenoză spinală la nivelul alunecării – compresiune radiculară prin stenoză spinală laterală	– foraminotomie – decompresiune radiculară şi extirparea HDL – decompresiune şi stabilizare postero-laterală – decompresiune radiculară şi stabilizare
Spondilolistezis postoperator evolutiv	– sdr radicular	– stabilizare
Spondilolistezis traumatic	– tablou clinic variat	– decompresiune şi stabilizare
Retrolistezis	– sdr radicular unilateral – sdr radicular bilateral	– decompresiune unilaterală – decompresiune, reducerea luxaţiei şi stabilizare – osteosinteză posterioară percutană

BIBLIOGRAFIE

1. Iencean St.M. Spondilolistezisul lombar, Edit. BIT Iaşi, 1996.
2. Reames D.L., Cambell V.A. Pediatric Spondylolisthesis, in Youmans Neurological Surgery, 6th Edition, Elsevier Saunders, 2011, pp. 2935–2946.
3. Blondel B., Xavier S., Errico T. Management of degenerative lumbar stenosis and spondylolisthesis, in Schmideck & Sweet Operative Neurological Techniques, 6th Ed. Elsevier Saunders, 2012, pp. 1891–1898.

SINDROMUL DE INSTABILITATE VERTEBRALĂ

BOGDAN COSTĂCHESCU

INTRODUCERE

Coloana vertebrală are trei funcții majore: de protecție a elementelor nervoase, de transmitere a solicitărilor mecanice și de a realiza/permite mișcările. Aceste funcții sunt realizate prin intermediul unității morfo-funcționale a coloanei reprezentate de două vertebre adiacente, discul intervertebral și ligamentele (supra/interspinos, intertransverse, capsulare, galben, ligamentele comun posterior și anterior). La acest nivel se produc mișcările fiziologice ale coloanei: flexie, extensie, rotație, flexie laterală, încărcare, axială.

Aparția unor modificări la nivelul unității morfofuncționale (traumatice, inflamatorii etc.) pot duce la o funcționare anormală a coloanei vertebrale cu apariția instabilității spinale (IS).

DEFINIȚIE

Instabilitatea clinică este incapacitatea coloanei vertebrale – în condiții fiziologice – de a-și menține integritatea, prevenind apariția lezării măduvei și a rădăcinilor, a diformităților și a durerii [1]. Din contra, **stabilitatea spinală** este gradul de mișcare/deplasare/încărcare fiziologică ce previne apariția durerii, a deficitelor neurologice și a angulării anormale [2].

Instabilitatea biomecanică – incapacitatea coloanei vertebrale de a rezista la aplicarea diferitelor sarcini în experimente *ex vivo*. Este dificil de simulat și de evaluat experimental comportamentul coloanei la diferite sarcini, astfel încât limita dintre stabilitate și instabilitate biomecanică este greu de stabilit [3]. Mai simplu, **instabilitatea** reprezintă situația în care aplicarea unei sarcini moderate este urmată de deplasarea catastrofală a vertebrelor cu consecințe clinice grave [4], sau instabilitatea este incapacitatea de a limita deplasarea coloanei excesivă sau anormală în orice plan.

Hipermobilitatea – deplasarea mărită, dar nu catastrofală a vertebrelor, fără consecințe clinice [5].

CLASIFICARE

Instabilitatea poate fi acută și cronică [6].

Acută – frecvent posttraumatică, tumorală. Este **evidentă** sau **limitată**. Ambele (dar mai ales prima) pot evolua spre stadiul cronic, dacă sunt nediagnosticate/netratate. **Instabilitatea acută evidentă** – inabilitatea coloanei de a susține corpul în condiții normale; presupune leziuni anterioare (corp vertebral + disc) cât și posterioare – circumferențiale. Este așa numita instabilitate clasică și necesită tratament chirurgical în aproape toate cazurile. **Instabilitatea acută limitată** – leziuni fie anterioare, fie posterioare; activitatea zilnică este posibilă și tratamentul este de obicei imobilizarea.

Cronică – cel mai frecvent degenerativă sau evoluția unei instabilități acute. Este „**glaciară**” – progresie lentă a unei diformități spinale, ca deplasarea unui ghețar sau **disfuncție a mișcării segmentare în** care diformitatea nu progresează, dar apare un sindrom dureros **(instabilitate mecanică**).

ETIOLOGIE

Practic, orice proces patologic localizat la nivel spinal poate determina apariția sindromului de instabilitate vertebrală. Aceste cauze sunt: **traumatisme vertebromedulare** – principala etiologie (fracturi, fracturi – luxații, leziuni disco-ligamentare), **tumori vertebrale** – secundare (metastaze), primare (plasmocitom, sarcom Ewing), **boli meta-**

bolice – boala Paget, osteoporoza, **degenerative** – patologia discală cervicală, spondilolistezis lombar, **boli inflamatorii** – poliartrita reumatoidă (cervical), spondilita ankilopoetică, **infecții** – spondilodiscita piogenica, morb Pott, anomalii congenitale (mai ales cervicale) – os odontoideum, instabilitate atlanto-axială rotatorie, displazii scheletale, **post-chirurgicală/iatrogenă** – prin laminectomie, rezecții articulare, rezecții tumorale, supra/subjacent unei instrumentații [7].

TABLOU CLINIC

Principalul simptom clinic al IS este reprezentat de **durere**. Cervical apare senzația că extremitatea cefalică se deplasează mai amplu ca de obicei, asociată cu o durere intensă. La aceasta se poate adăuga o cervicobrahialgie şi contractură musculară. Toracal – durerea locală este pe primul plan, uneori cu localizare difuză asociată cu contractură musculara şi scolioză. Lombar – durere cronică, repetitivă, accentuată de efort şi deplasare, diminuată de repaus, +/– lombosciatică/cruralgie. Ea trebuie diferențiată de durerea +/– iradierea din alte patologii, nu întotdeauna facil. În caz de **instabilitate posttraumatică acută**, tabloul este cel de mai sus, dar acut + traumatismul recent. Dacă este cronică (evoluția unei IS acute), anamneza poate orienta spre diagnostic.

În cazul IS tumorale – durere constantă, profundă, cu acelaşi caracter indiferent de poziție, devenind progresiv permanentă, însoțită/urmată de compresiune medulară sau radiculară. Scăderea inexplicabilă în greutate, antecedente de cancer trebuie luate în considerație.

În spondilodiscite – durere progresivă, contractură musculară ducând spre rigiditate spinală. Diabetul zaharat, febra/subfebrilitatea, transpirații nocturne pot fi sugestive.

Stenoza de canal lombar – pacienți peste 50 de ani, cu veche durere lombară iradiată în membrele inferioare, agravată de mers cu perimetru care se reduce progresiv (distanța pe care o poate parcurge pacientul până când durerea devine insuportabilă), şi ameliorată progresiv, lent, la repaus în poziție de flexie sau şezând – claudicație neurogenă.

EVALUARE PARACLINICĂ

Diagnosticul IS este uneori dificil, cu toată explorarea reprezentată de radiografii simple şi în dinamică (flexie, extensie), CT spinal şi IRM. Există multiple scale de stabilire ale acestui diagnostic: teoria celor două coloane Holdsworth [10], teoria celor trei coloane Denis [11]; cea mai acceptată fiind cea a lui White and Punjabi din 1990 [1] (tabelul 9.1, 9.2).

Tabelul 9.1

Joncțiune cranio-spinală şi coloana cervicală subaxială C3-C7

C0-C1-C2	**C2-C7 - 5 pct sau mai mult = instabil**
– rotație axială unilaterală C0 – C1 > 8°, – distanța basi-occiput vârf odontoidă > 1 mm şi creşte în flexie/extensie, distanța C1-C2 > 7 mm, – rotație axială unilaterală C1 – C2 > 45°, – luxație C1-C2 > 4 mm (dist. fața ant. odontoidă – fața post. arc C1), – distanța dintre fața post corp C2 – arcul post. C1 < 13 mm	Elem anterioare sau posterioare distruse/ incapabile să funcționeze – **2 pct.** Elem post distruse sau incapabile să funcționeze – **2 pct.** Stretch test pozitiv **2 pct.** Criterii Rx – 4 pct – **flexie/extensie** – deplasare sagitală > 3,5 mm sau > 20% – **2 pct.**, rotație în plan sagital 20% – **2 pct.**; sau **Rx statice** – flexie/extensie – deplasare sagitală > 3,5 mm sau > 20% – **2 pct.**, angulatie sagitală > 11° – **2 pct.** Îngustare anormală a sp. discal **1 pct.** Afectare medulară **2 pct.** Afectare radiculară – **1 pct.** Încărcare mecanică periculoasă anticipată – **1 pct.**

Tabelul 9.2

Coloana toraco-lombară

5 pct. sau mai mult = instabil	Elem anterioare distruse sau incapabile să funcționeze – **2 pct.** Elem post distruse sau incapabile să funcționeze – **2 pct.** Leziuni ale articulațiilor costo-vertebrale Criterii Rx – **4 pct.** – deplasare sagitală > 2,5 mm – **2 pct.**, angulatie sagitala > 5° – **2 pct.** Leziune medulara sau coada de cal – **2 pct.** Încărcare mecanică periculoasă anticipată – **1 pct.**

TRATAMENT

Tratamentul este chirurgical – fixare+/- reducere prin abord anterior, posterior sau combinat (fixare circumferențială 360°) cu o bună calitate a vieții. Contraindicații: pacienți în vârstă, cu patologii asociate grave, cu risc chirurgical crescut (vital). Mai mult, în unele cazuri osteoporoza accentuată nu permite o instrumentație spinală. În aceste cazuri se foloseşte ortezarea spinală (guler cervical, corset cervicotoracic, toracolombar, lombosacrat), care are următoarele efecte: limitează mişcările, corectează diformitatea, stabilizează coloana, reduce încărcarea spinală, placebo, menține căldură [12]. Deşi nu vindecă patologia, orteza îmbunătățeşte calitatea vieții prin reducerea durerii şi permite mobilizarea pacientului, scăzând astfel riscul complicațiilor date de imobilizare.

BIBLIOGRAFIE

1. While A.A., Panjabi M.M: The problem of clinical instability in the human spine: A systematic approach – Clinical biomechanics of tbe spine. J .B. Lippincott, Philadelphia, 2nd ed., 1990.
2. Panjabi M.M., Thibodeau L.L., Crisco J.J.III *et al.*: What constitutes spinal instability? Clin Neurosurg 34:313–339, 1988.
3. Max Aebi, Vincent Arlet, John K Web, AO Spine Manual, AO Spine International, Vol. 2. Clinical Applications, Thieme, 2007.
4. Tae Hong Ling, H. An: Spine Biomechanics, in H. An – Spine Surgery, William&Wilkins, 1998.
5. Ashton-Miller JA, Schultz AB, Spine Instability and Segmental Hypermobility Biomechanics, a call for the definition and standard use of terms, Semin. Spine Surg, 1991, 3, 136–148.
6. V.J. Miele, T. Bhalla, E. Benzel: CHAPTER 265 – Concepts and Mechanisms of Spinal Biomechanics, Youmans Neurological Surgery, 6th Edition Elsevier Saunders, 2011.
7. Donaldson WF, Cassinelli EH, Graham EJ. Segmental instability: Anatomic, Biomechanical, and Clinical Consideration, in FrymoyerJW, Wiesel SW, The Adult& Pediatric Spine, 3rd Edition, Lippincott, Williams& Wilkins, 2004.
8. Grauer JN, Beiner JM, Albert TJ. Evaluation and Management of Cervical Instability and Kyphosis, in Frymoyer JW, Wiesel SW, The Adult&Pediatric Spine, Third Edition, Lippincott, Williams&Wilkins, 2004.
9. McKenzie, S. May The Lumbar Spine Mechanical Diagnosis and Therapy, Cap. 13. Other Diagnostic and Management Considerations, Spinal Publications New Zealand Ltd, 2003.
10. Holdsworth F.W. Fractures, dislocations, and fractures-dislocations of the spine, J. Joint Surg. 64: 520–525, 1963.
11. Denis F. Spinal instability as define by the three-column spine concept in acute spinal trauma, Clin. Othop 189. 65–76, 1984.
12. Nacheson A.L. Orthotic treatment for injuries and disease of the spinal column in Physical Medicine and Rehabilitation: State of the Art Reviews, vol. 1, 11–24, Philadelphia, Hanley and Belfus, 1987.

Capitolul 10

PATOLOGIE INFECȚIOASĂ ŞI PARAZITARĂ NEUROCHIRURGICALĂ

ABCESELE CEREBRALE

COSMIN ALEXANDRU APETREI, ION POEATĂ

GENERALITĂȚI

Reprezintă colecții purulente intracraniene dezvoltate la nivelul parenchimului cerebral. Sunt procese expansive care în lipsa unui tratament sunt fatale în majoritatea cazurilor, când efectul de masa al leziunii şi edemul perilezional depăşesc spațiile de rezervă şi determină hipertensiune intracraniană cu efectele sale: scăderea până la oprire a fluxului sanguin şi angajările cerebrale.

Datorită progreselor neuroimagisticii şi a antibioterapiei, a depistării precoce a agenților cauzali (abcesele pulmonare, sinuzită, otită, mastoidită, abcesele dentare, traumatismele craniocerebrale penetrante etc.) şi a celor favorizanți (malformații cardiace, malformații arterio-venoase pulmonare, valvulopatii) incidența acestor leziuni a scăzut în ultima perioadă precum şi prognosticul acestora s-a ameliorat.

EPIDEMIOLOGIE

În Statele Unite sunt raportate 1500–2500 de cazuri pe an cu o incidență mai mare în țările în curs de dezvoltare. Reprezintă 1–2% din leziunile înlocuitoare de spațiu intracraniene şi poate ajunge până la 8% în țările subdezvoltate. Raportul bărbați/femei este de 1,5–3:1 [1].

O creştere a incidenței este observată la pacienții imunosupresați (HIV-SIDA) la pacienții neoplazici şi în special cu cancere orofaringiene.

ETIOPATOGENIE

În până la 25% din cazuri culturile din abcesele cerebrale sunt sterile. Cel mai frecvent agent este streptococul. În 10–30% flora este multiplă.

Căi de diseminare:

- hematogenă – metastatică;
- loco-regională;
- după traumatism cranian penetrant sau intervenție neurochirurgicală.

Diseminarea hematogenă - metastatică

În 10–50% din cazuri sunt abcese multiple. Toracele este sursa cea mai frecventă, cu toate că în 25% din cazuri aceasta rămâne neidentificată.

La adulți abcesele pulmonare, bronşiectazia şi empiemul pulmonar sunt cele mai frecvente surse.

Fistulele arterio-venoase pulmonare determină în 50% din cazuri sindromul Osler-Weber-Rendu în care 5% vor dezvolta un abces cerebral.

Endocardita bacteriană dă în rare cazuri abcese cerebrale mai frecvent în formă acută.

Infecțiile pelvine pot da abcese cerebrale prin plexul Batson.

La pacienții embolizați riscul de abces creşte în zonele de infarct sau ischemie.

La copii, cardiopatia cianogenă congenitală în special tetralogia Falot, se asociază în 5–7% din cazuri cu abcese cerebrale. În aceste situații o cantitate de sânge venos ajunge în circulația sistemică (deci inclusiv la creier) ocolind filtrul capilarelor pulmonare. În plus, hematocritul redus şi presiunea scăzută a oxigenului la copii cu cardiopatia cianogenă congenitală creează un mediu hipoxic care predispune la proliferarea abcesului [2].

Abcesele secundare unei otite medii (cele mai frecvente abcese cerebrale de vecinătate) sunt localizate de obicei în lobul temporal sau cerebel. Sinuzita paranazală continuă să fie o condiţie patologică importantă ce predispune la abces cerebral. Lobul frontal este localizarea predominantă a abcesului deşi atunci când abcesul complică sinuzita sfenoidă sunt implicate de regulă lobul temporal şi şaua turcească.

Există risc crescut de abces după o intervenţie chirurgicală în care este deschis un sinus aeric. Au fost descrise abcese după monitorizarea presiunii intracraniene.

Plăgile penetrante trebuiesc tratate prin înlăturarea corpilor străini şi a ţesuturilor devitalizate [3].

MICROBIOLOGIE

În funcţie de etiologia abcesului cerebral germenii implicaţi în mod obişnuit sunt redaţi mai jos :

– abces otogen (secundar otitei medii sau mastoiditei): Streptococci (anaerobi sau aerobi), *Bacteroides* and *Prevotella* spp., *Enterobacteriaceae;*

– abces rinogen (secundar sinuzitei fronto-etmoidale sau sfenoidale): Streptococci, *Bacteroides* spp., *Enterobacteriaceae*, *Staphylococcus aureus, Haemophilus* spp.;

– abces cerebral de origine dentară: combinaţii de *Fusobacterium, Prevotella* şi *Bacteroides* spp., streptococci;

– abces posttraumatic sau postchirurgical: *S. aureus,* streptococci, *Enterobacteriaceae, Clostridium* spp.;

– abces cerebral secundar unei infecţii pulmonare: *Fusobacterium, Actinomyces, Bacteroides* şi *Prevotella* spp., streptococci, *Nocardia* spp.;

– abces cerebral secundar endocarditei bacteriene: *S. aureus,* streptococci;

– abces cianogen: streptococci, *Haemophilus* spp. *Mucorales, Candida* spp;

– la pacieţi cu transplant de organe; *Aspergillus* spp., *Candida* spp., *Mucorales, Enterobacteriaceae, Nocardia* spp., *Toxoplasma gondii;*

– la pacienţi cu SIDA: *Toxoplasma gondii, Nocardia* spp., *Mycobacterium* spp., *Listeria monocytogenes, Cryptococcus neoformans* [4].

MORFOPATOLOGIE

Sediul abcesului este în strânsă dependenţă cu etiopatogenia. Abcesele adiacente sunt localizate lângă focarul infecţios, adică în lobul frontal pentru cele rinogene, în lobul temporal şi cerebel pentru cele otogene. Abcesele metastatice şi cele de origine nedeterminată afectează mai ales lobii frontali sau parietali, deseori sunt profunde, paraventriculare, mai frecvent în emisferul stâng. Abcesele traumatice sunt localizate în zona de impact a traumatismului cranio-cerebral deschis.

Constituirea abcesului are loc în mai multe stadii:

- Stadiul I – encefalita presupurativă (zilele 1–3): este caracterizat printr-un infiltrat inflamator acut cu bacterii vizibile la coloraţia Gram şi cu edem important în jurul leziunii.
- Stadiul II – encefalita supurativă sau stadiul de abces necolectat (zilele 4–9).
- Stadiul III – abcesul colectat sau abcesul confluent (zilele 11–13): apare ca o confluare de zone purulente, care formează o colecţie supurata conturată de formarea unei capsule fibrotice compusă din colagen şi reticulină, înconjurată de un inel de glioză.
- Stadiul IV – abcesul încapsulat: formarea capsulei definitive (ziua 14 şi după).

TABLOUL CLINIC

Cele mai frecvente simptome sunt cefaleea (70–90%), redoarea de ceafă (25%), vărsăturile, modificarea stării vigile (70%) (neatenţie, iritabilitate, bradipsihie, obnubilare, confuzie, comă) crize focalizate sau generalizate, febră (45–50%), deficite neurologice focale (60%), pareze, deficite senzitive, afazie, tulburări de coordonare, modificări vizuale. Simptomele pot evolua lent progresiv sau se pot instala brusc. Edemul papilar se întâlneşte în circa 25% din cazuri.

Manifestarea clinică, în forma completă („triada Bergman"): sindrom infecţios, sindrom neurologic focal şi sindrom de hipertensiune intracraniană este relativ rară în zilele noastre (sub 50% din cazuri).

ATITUDINEA DIAGNOSTICĂ ȘI TERAPEUTICĂ

Abordarea inițială a pacientului suspectat de abces cerebral este multidisciplinară și trebuie să includă un neurochirurg, un neuroradiolog și un specialist în boli infecțioase.

Diagnosticul urmărește, pe de o parte, identificarea leziunii și a topografiei ei (neuroimagistica actuală CT sau RMN) și pe de altă parte stabilirea agentului etiologic pentru o antibioterapie țintită, a sursei de infecție pentru eradicarea acesteia.

CT-ul este superior în ce privește examinarea sinusurilor paranazale, a mastoidelor și urechii medii. Imaginea CT caracteristică a unui abces cerebral (fig. 10.1) este cea a unui centru hipodens cu un inel periferic uniform după injectarea de substanță de contrast, acest inel este înconjurat de o regiune variabilă hipodensă de edem cerebral.

RMN (fig. 10.2) este metoda de elecție pentru investigarea pacientului suspectat de abces cerebral. RMN este mult mai sensibil decât CT-ul și, prin urmare, oferă unele avantaje semnificative în detectarea cerebritei precoce, a edemului cerebral cu un contrast mai bun între zona de edem și parenchimul înconjurător, diseminarea difuză a inflamației în ventriculi și spațiul subarahnoidian și detectarea mai precoce a leziunilor satelite.

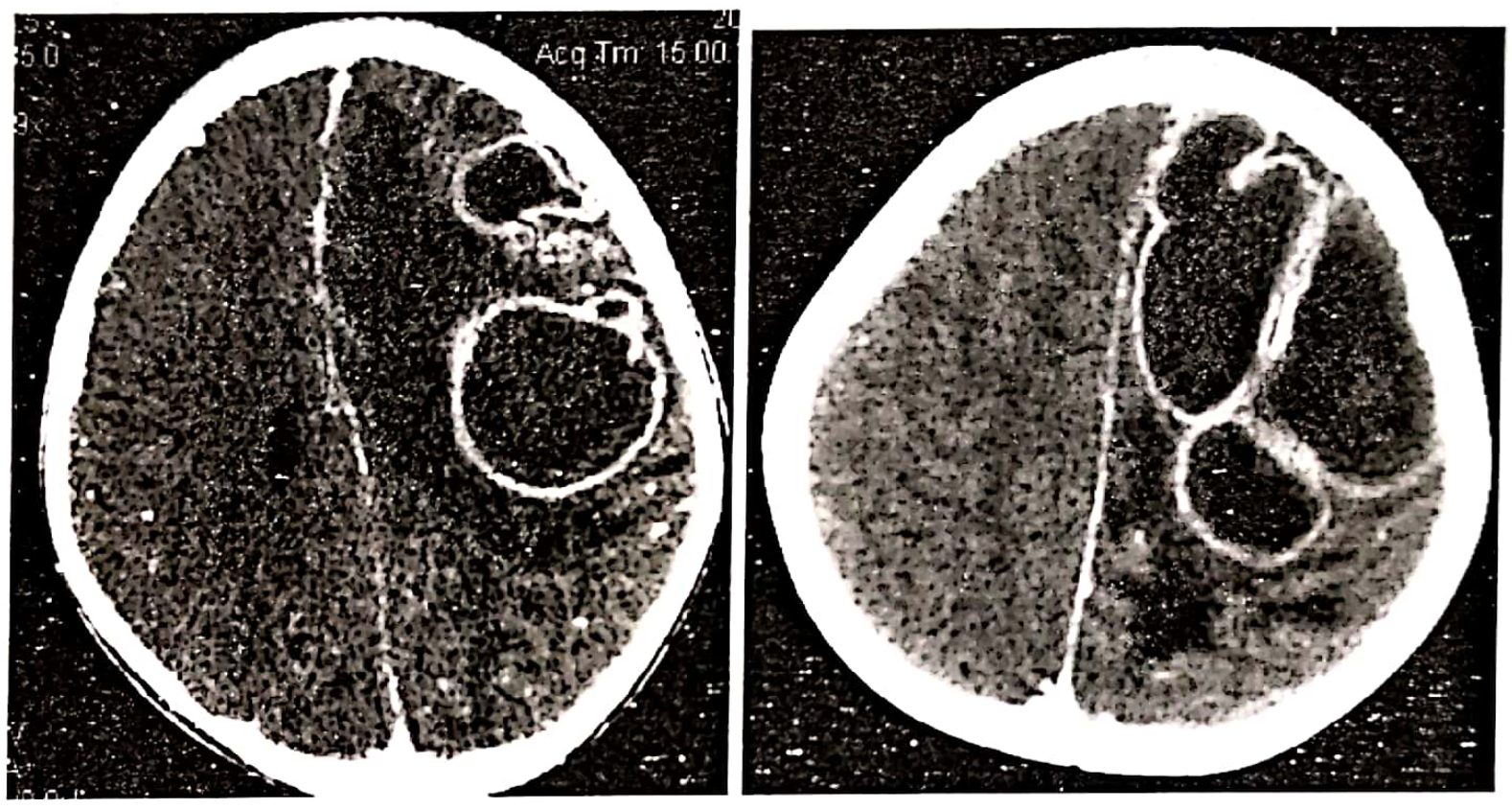

Figura 10.1. Imaginea CT caracteristică a unui abces cerebral.

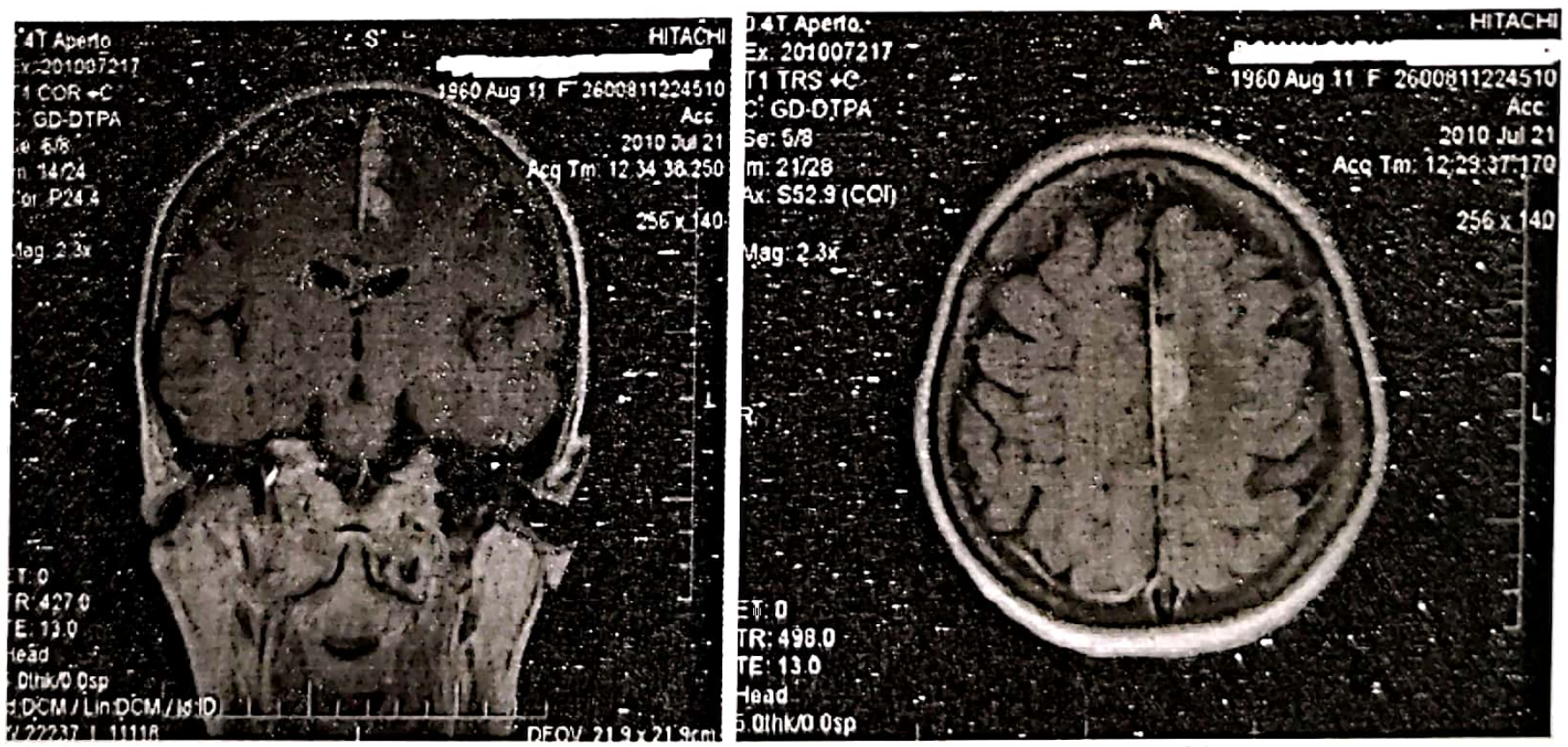

a) b)

Figura 10.2. RMN.

OBIECTIVE ȘI STRATEGII TERAPEUTICE, INDICAȚII

Există la ora actuală trei strategii terapeutice principale în abordarea unui abces cerebral:

1. antibioterapie fără intervenție chirurgicală, recomandată în unele situații particulare;
2. evacuarea prin puncție a puroiului și antibioterapie: metoda minim invazivă, puncția poate fi repetată cu ușurință în funcție de evoluție;

3. excizia chirurgicală şi antibioterapie: reduce riscul recidivei şi scurtează durata tratamentului antibiotic.

Tratamentul medical exclusiv are şanse de succes dacă:

– a fost început înainte de încapsularea completă (stadiul de cerebrită precoce) chiar dacă multe din aceste leziuni îşi continuă evoluţia şi devin încapsulate;

– leziuni cu diametru mai mic de 2,5 cm: din datele statistice diametrul leziunilor tratate eficient numai cu antibiotice a fost de 0,8–2,5 cm (medie de 1,7). Tratamentul medicamentos a eşuat în cazul leziunilor de 2–6 cm (4,2 în medie);

– durata simptomelor este mai mare de două săptămâni (corespunde cu stadiul de cerebrită);

– pacientul arată o îmbunătăţire evidentă a stării clinice în prima săptămână.

Tratamentul chirurgical are indicaţie dacă există:

– localizare paraventriculară cu posibilitatea ruperii intraventriculare ce se asociază cu un prognostic sumbru;

– abcesele fungice: rezistenţa relativă la antibiotice;

– dificultate în diagnostic (mai ales la adulţi);

– după două săptămâni de antibioterapie dimensiunea abcesului s-a mărit sau în 4 săptămâni de antibioterapie nu s-a obţinut remisiunea [5];

– nu se poate face urmărirea CT la fiecare 1–2 săptămâni.

PROGNOSTIC

Abcesele cerebrale rămân afecţiuni de o gravitate majoră, chiar în condiţiile moderne de antibioterapie şi a posibilităţii de evacuare minim invazive practic din orice zonă a creierului: mortalitate de 10% pentru adulţi şi 25% pentru copii, sechelaritate neuropsihică importantă, epilepsie reziduală, risc de recidivă.

BIBLIOGRAFIE

1. Greenberg M.S.: Handbook of Neurosurgery, Thieme, 2011.
2. Frim D.M., Gupta N.: Pediatric Neurosurgery, Edit. Landes Biosciaence, 2006.
3. Kaye A.H.: Essential Neurosurgery, 3rd edition, Edit. Blackwell Publishing, 2005.
4. Bleck T.P., Greenlee J.E.: Approach to Patient with Central Nervous System Infecţion în Mandell, Douglas, and Bennett's Principles and Practice of Infectious Diseases, Churchill Livingstone, 2000.
5. Ciurea, A.V.: Giant brain abscess; total surgical excision (case presentation). Rom. Neurosurg., new series. I: 65–68, 1992.

EMPIEMUL SUBDURAL ŞI ABCESUL EPIDURAL

MARIUS DABIJA

EMPIEMUL SUBDURAL

Empiemul subdural (ESD) este o colecţie purulentă focală intracraniană, localizată în spaţiul virtual dintre arahnoidă şi dura-mater, reprezentând cea mai mare urgenţă chirurgicală dintre toate afecţiunile infecţioase endocraniene. De-a lungul timpului a cunoscut numeroase alte denumiri – abces subdural, pahimeningită internă, pahimeningită purulentă, meningită circumscrisă [1], termenul de „empiem subdural" propus de Kubik şi Adams în 1943 [2] fiind astăzi unanim acceptat, considerat a fi cel mai adaptat situaţiei anatomopatologice.

Importanţa cunoaşterii subiectului este nu atât datorită unei frecvenţe mari cu care aceste colecţii apar în practica clinică curentă, ele reprezentând doar 13–23% din totalul infecţiilor supurative intracraniene [3,4] ci mai ales datorită caracterului lor de proces expansiv cu evoluţie rapidă, potenţial letală, care impune un diagnostic prompt pentru o evacuare rapidă şi începerea unei antibioterapii adecvate. Înaintea erei antibioticelor mortalitatea se apropia de 100% şi chiar şi după introducerea acestora s-a păstrat destul de ridicată, în jur de 40–50% după 1950 până prin anii '80, când evoluţia mijloacelor imagistice a contribuit la îmbunătăţirea prognosticului acestor bolnavi, raportări sub 10% mortalitate în empiemul subdural fiind astăzi din ce în ce mai frecvente [5].

Cel mai adesea apare ca o complicaţie a unei sinuzite sau otite, de patru ori mai frecvent la sexul masculin, afectând cu precădere copilul mare şi adolescentul. Două treimi din cazuri apar la vârste cuprinse între 10–40 ani. La copilul mic este mai frecvent complicaţia unei meningite pururlente, în timp ce la copilul mare şi adolescent apare mai ales prin contiguitate dintr-un focar septic sinusal sau otic şi datorită frecvenţei mari a infecţiilor ORL la aceste vârste.

ETIOPATOGENIE

Empiemul subdural reprezintă expresia infectării spaţiului virtual situat între arahnoidă şi dura mater spaţiu continuu întrerupt doar în zonele de joncţiune între aceste două structuri meningiene, de-a lungul coasei, tentoriului, bazei craniului, foramen magnum; infecţia în spaţiul subdural se poate, astfel, propaga rapid, uneori în interval de ore, de-a lungul întregului emisfer cerebral sau cerebelos, comportându-se ca un proces rapid expansiv, obişnuit unilateral.

Căile de infectare ale spaţiului subdural sunt:

– însămânţare directă traumatică – plăgi craniocerebrale, fracturi cu interesarea sinusurilor aerice sau mastoidei, infectarea unor colecţii traumatice subdurale – „locus minoris resistentiae" – mai ales la pacienţi gravi cu infecţii pulmonare, urinare, cutanate, asociate leziunii traumatice [1];

– contaminare directă chirurgicală, mai ales dacă se deschid în cursul intervenţiei cavităţi septice;

– prin contiguitate de la un focar septic adiacent – mastoidită sau otită medie prin erodarea tegmen timpani, liza peretelui posterior al sinusului aeric frontal într-o sinuzită frontal, extensie directă dintr-un focar de osteomielită a craniului;

– diseminare hematogenă – poate apărea în condiţii de septicemie, endocardită, osteomielită, abces pulmonar, furunculoză, favorizată de boli cardiace congenitale cianogene, foarte rară – ruptura unui microabces hematogen cortical în spaţiul subdural [6];

– tromboflebita septică retrogradă – din venele superficiale mucoase sau cutanate ale scalpului sau feţei către sinusurile venoase durale, venele cortico-durale, sau venele corticale, favorizate de absenţa valvelor în aceste vene, cu infectarea secundară a spaţiului subdural;

– post-meningită purulentă – mai ales la copilul mic (71% din ESD la copiii sub 5 ani).

Microbiologic, se obțin culturi pozitive din puroiul recoltat intraoperator în 54 până la 81% din cazuri. Cele mai frecvente microorganisme responsabile sunt anaerobii, streptococii aerobi α hemolitici, stafilococii, *Haemophilus influenzae*, *Streptococcus pneumoniae*, bacilii gram negativi, spectrul depinzând în principal de originea infecției primare. ESD cu origine în sinusurile paranazale sunt cauzate în principal de anaerobi şi de streptococci microaerofili, în special de *Streptococcus milleri* şi *Streptococcus anginosus*, dar în 7% din cazuri poate fi întâlnit şi *Stafilococcus aureus* [7]. *Stafilococcus epidermidis* şi *Stafilococcus aureus* par a fi mai frecvent responsabili de ESD ce apar după intervențiile chirurgicale, după traumatisme, sau infecții ale feței. La copilul mic, ESD asociate cu meningita purulentă sunt cel mai frecvent determinate de *Haemophilus influenzae*, *Streptococcus pneumoniae* sau *Escerichia coli*. În cazurile cu origine otogenă predomină spectrul întâlnit în cele cu origine sinusală deşi se remarcă o frecvență mai mare a Stafilococului auriu, iar la pacienții imunodeprimați pot fi întâlnite bacterii mai rar patogene, tip *Salmonella non-typhi*.

DIAGNOSTICUL CLINIC

Le Beau, în 1973 afirma că ESP ar fi „cea mai imperativă dintre urgențele neurologice" care, dacă nu e diagnosticată şi tratată cu promptitudine este asociată cu un risc crescut de diseminare rapidă în întreg spațiul subdural, în venele corticale şi sinusurile venoase durale, determinând tromboflebite fulminante, encefalite, edem cerebral şi angajare temporală sau amigdaliană. Nefiind bazat pe semne patognomonice, diagnosticul trebuie să pornească de la un grad înalt de suspiciune clinică.

Există o triadă clasică, înalt sugestivă pentru empiemul subdural [8], incluzând sinuzita, febra şi deficitul neurologic. Debutul bolii este în general acut, principalele semne care se dezvoltă în cadrul tabloului clinic fiind:

– febra, în general peste 38°, prezentă în 80% din cazuri;

– antecedente recente (sub două săptămâni) de sinuzită, otită medie, mastoidită, meningită, traumatism sau chirurgie craniană, infecție pulmonară;

– hemipareză/hemiplegie – la 85% din bolnavi;

– crize comițiale focale sau generalizate la jumătate din pacienți, frecvent subintrante;

– cefalee hemicranie inițial, ulterior difuză, prezentă în peste 90% din cazuri;

– grețuri, vărsături;

– redoare a cefei – 80% din pacienți,

– edem papilar;

– afazie/dizartrie, în caz de interesare a emisferului dominant;

– hemianopsie homonimă;

– alterarea stării de conştiență;

– semne de afectare a nervilor cranieni III, V, VI, anizocorie;

DIAGNOSTICUL PARACLINIC

Analizele de laborator în ESD nu au o sensibilitate sau specificitate semnificative. Leucocitoza, creşterea VSH, CRP, fibrinogenului pot fi şi expresia infecției primare, dar ele pot urgenta indicația explorării imagistice.

• ***Puncția lombară*** nu este indicată la pacienții cu hipertensiune intracraniană datorită riscului de angajare cerebrală sau cerebeloasă, dar, efectuată în absența semnelor de HIC, ea ar putea arăta:

- pleiocitoză, de cele mai multe ori moderată (> 50/µl);
- hiperproteinorahie – (> 100 mg/dl);
- scăderea glicorahiei – (< 40 mg/dl);
- culturi pozitive într-un număr mic de cazuri (< 8%), fapt care pune în discuție acceptarea unor riscuri în condițiile unor informații suplimentare incerte.

La copilul mic, la care avem o fereastră fontanelară deschisă, puncția directă a colecției purulente este considerată a fi destul de sigură, şi cu aport diagnostic superior PL.

• ***CT***

- reprezintă tehnica standard pentru un diagnostic rapid şi non-invaziv;
- evidențiază localizarea şi caracterele colecției, starea parenchimului vecin;
- obligatoriu cu CIV şi secțiuni coronare, în absența acestora se pot obține rezultate fals negative;
- rezultate fals negative pot să apară şi dacă: examinarea e prea precoce, sunt prezente artefacte de mişcare, examinatorul nu e avizat în legătură cu suspiciunea clinică, colecție de mici dimensiuni;

- arie hipodensă extraaxială, situată de-a lungul emisferului cerebral/cerebelos sau a coasei, a cărei margini captează contrast;
- evidențiază encefalita/edemul, afectarea osoasă;
- poate releva originea primară oto-sinusală a infecției;
- de elecție la pacientul comatos sau asistat respirator la care examinarea IRM nu e posibilă.

- ***IRM***
  - cu contrast paramagnetic – de elecție, superioară examenului CT ca rezoluție și priză de contrast periferică;
  - colecția subdurală – hiposemnal accentuat T1, hipersemnal T2 mai intens decât al LCR;
  - colecția lichidiană nu captează substanță de contrast dar periferia prezintă enhancement puternic, neomogen (dura și arahnoida inflamate – capsula abcesului);
  - evidențiază edemul prin compresie sau encefalită al parenchimului adiacent, în hipersemnal în T2;
  - poate evidenția focarul infecțios primar (sinuzită, otomastoidită), uneori se poate vizualiza în T1 osteita „de trecere" în hiposemnal;
  - poate diferenția un ESD (hiposemnal în T1) de un HSD cronic (hipersemnal T1), subduralul cronic având și aspect mai heterogen (produși de degradare ai Hb în diferite stadii) față de empiem – omogen;
  - restricția de difuzie (ESD în hipersemnal) poate fi și ea utilă, chiar mai sensibilă decât secvențele convenționale, în diferențierea de alte colecții subdurale, sau de abcesul epidural.

Ecografia transfontanelară – la copilul mic poate evidenția ESD și chiar să îl diferențieze de alte colecții subdurale – hiperechogenitate comparativ cu efuziunile sau hematoamele subdurale cronice ale copilului, evidențierea unei membrane interne groase, creșterea ecogenității arahnoidei.

DIAGNOSTICUL DIFERENȚIAL

Trebuie să includă următoarele afecțiuni:

- meningo-encefalita purulentă sau cu lichid clar;
- abcesul cerebral;
- tromboflebita cerebrală sau a sinusurilor durale;
- abcesul epidural;
- hematoamele subdurale;
- procesele expansive intracraniene;

TRATAMENT

Caracterul de urgență majoră al ESD impune, după afirmarea cât mai precoce a diagnosticului, instituirea unor măsuri rapide care sunt grupate într-o triadă terapeutică general acceptată:

1. craniotomie urgentă cu evacuarea colecției subdurale purulente,
2. tratamentul agresiv al sursei primare de infecție,
3. antibioterapie intravenoasă.

Două tipuri de abord sunt descrise pentru evacuarea ESD – craniotomia sau găuri de trepan multiple – se pare totuși ca superioritatea craniotomiei este evidențiată de majoritatea studiilor, 40% din cazurile inițial tratate prin găuri de trepan, necesitând și o craniotomie ulterioară datorită incompletei evacuări [9]. Craniotomia permite o explorare adecvată și evacuarea completă a materialului purulent, cu debridarea falselor membrane. În unele situații este bine, în același timp operator, sau imediat după drenarea empiemului, să fie rezolvată și infecția primară sinusală sau otomastoidiană, eventual echipa operatorie trebuie să includă și un medic ORL-ist.

La copilul mic se poate realiza doar puncția transfontanelară având drept scop diagnosticul microbiologic dar și drenajul spațiului subdural, urmată de antibioterapie adaptată.

Probe biologice din puroiul recoltat trebuie însămânțate pe medii de cultură aerobe și anaerobe. Antibioterapia trebuie adaptată conform rezultatelor antibiogramei; înainte de obținerea acestor rezultate sau dacă acestea sunt negative, terapia empirică trebuie să includă antibiotice care să acopere spectrul Stafilococului auriu, streptococilor microaerofili și anaerobi, bacteriilor gram-negative. Se vor folosi cefalosporine de generația a III-a, asociate cu metronidazol, eventual cu vancomicină în caz că suspectăm și prezența unui stafilococ meticilino-rezistent. Durata tratamentului antibiotic intravenos, adaptată și în funcție de evoluția clinico-imagistică, este în medie de 4 săptămâni (3–6 săptămâni în diferite raportări).

Tratamentul conservator, doar cu antibioterapie empirică, este indicat foarte rar, în situația unor ESD de dimensiuni foarte mici evidențiate IRM, la un pacient fără deficite neurologice, sau dacă există contraindicații medicale majore, mai ales în condițiile unui răspuns inițial favorabil la antibioticele administrate. În astfel de situații e necesară urmărirea clinico-radiologică frecventă cu intervenție imediat ce evoluția pare a fi nefavorabila, sau când starea pacientului o permite.

COMPLICAȚIILE

- Meningoencefalita purulentă;
- Infarctul/edemul cerebral;
- Angajarea cerebrală/cerebeloasă;
- Crizele comițiale subintrante;
- Tromboflebita sinusului cavernos;
- Osteomielita craniană;
- Sechele neurologice.

FACTORI PROGNOSTICI [7]

1. Favorabili
   a. craniotomia în comparație cu găurile de trepan,
   b. intervenția chirurgicală precoce,
   c. vârsta tânără (optim 10–20 ani),
   d. stare neurologică bună la internare – conștient – mortalitate 4–8%,
   e. sursa de infecție sinusurile paranazale,
   f. infecția cu streptococci aerobi;

2. Nefavorabili
   a. encefalopatie sau comă la internare – mortalitate 75%,
   b. vârstnic sau sub 10 ani,
   c. întârzierea tratamentului chirurgical sau antibiotic,
   d. culturi din puroi sterile.

ABCESUL EPIDURAL CRANIAN

Abcesul epidural cranial (AEC) este o colecție purulentă situată între tăblia osoasă internă și dura mater. Este al treilea cel mai comun proces infecțios intracranian după abcesul cerebral și empiemul subdural reprezentând 2–5% din totalul supurațiilor intracraniene [10]. A fost descris încă de la 1760 de către Sir Percival Pott (tumora „pufoasă" a lui Pott – osteomielită asociată cu abces epidural).

ETIOPATOGENIE

Căile de contaminare ale spațiului epidural sunt aceleași cu cele descrise în empiemul subdural, respectiv inoculare directă intraoperatorie sau în urma unui traumatism penetrant, contiguitate dintr-un focar septic adiacent (osteită, sinuzită, otomastoidită, celulită orbitară, osteomielită craniană), hematogenă, tromboză septică de-a lungul venelor emisare.

Germenii cel mai frecvent implicați sunt streptococii (aerobi și microaerofili) dacă originea este sinusală și stafilococii (auriu, epidermidis) și anaerobii în cazurile posttraumatice.

Diseminarea în spațiul epidural este limitată de aderențele durei mater la nivelul suturilor și de sinusul sagital și semnele clinice se manifestă mai ales datorită efectului de masă și mai puțin datorită afectării cerebrale, deși depășirea barierei durale este posibilă prin venele emisare și sunt descrise cazuri complicate cu tromboflebită a sinusurilor durale, empiem subdural, leptomeningită purulentă, abces cerebral.

DIAGNOSTICUL CLINIC

Debutul este frecvent mai insidios comparativ cu ESD simptomele dezvoltându-se lent progresiv, pe parcursul a câtorva săptămâni, chiar luni. Principalele semne clinice care susțin diagnosticul sunt:

- cefalee difuză sau localizată, uneori cu edem al scalpului în zona dureroasă,
- febră, frisoane,
- semne asociate unei sinuzite sau otomastoidite, edem periorbital,
- alte semne de HIC – grețuri, vărsături, edem papilar,
- deficite neurologice focale – rar, în AEC voluminoase sau complicate cu ESD,
- afectarea nervilor cranieni – de exemplu, n.V, VI în sdr. Gradenigo – AEC dezvoltat în vecinătatea stâncii temporale,

– apariţia simptomelor după traumatism/operaţie craniană sau infecţie oto-sinusală.

Debutul acut este posibil şi se poate manifesta prin semne de encefalopatie acută sau deficite neurologice focale.

DIAGNOSTICUL PARACLINIC

Testele de laborator nu sunt specifice, ele pot evidenţia o leucocitoză cu neutrofilie, creşterea VSH şi a CRP, eventual pozitivare hemoculturilor. Puncţia lombară nu are un beneficiu major, este riscantă în cazurile cu semne de HIC şi poate eventual arăta o leucorahie (de regulă sub 200/mmc cu predominenţa neutrofilelor), cu creşterea moderată a nivelului albuminei (frecvent sub 100 mg/dl).

- ***Radiografia plană*** poate releva prezenţa unei osteomielite, sinuzite, otomastoidite.
- ***CT***
  - arie hipodensă sau izodensă extraaxială, de forma unei lentile biconvexe, bine delimitată, cu priză de contrast intensă pe convexitatea internă, datorită durei mater inflamate;
  - poate evidenţia otita, sinuzita, osteita, ca origine a AEC.
- ***IRM***
  - de elecţie, poate arăta leziuni mici, examinarea nefiind influenţată de artefactele legate de prezenţa osului în vecinătate;
  - poate diferenţia mai bine decât CT AEC de ESD;
  - arie de hipersemnal în T2 şi hiposemnal sau izosemnal în T1 cu priză de gadolinium la nivelul durei mater adiacente, care diferenţiază leziunea de alte colecţii sterile ca hematoamele extradurale sau subdurale.

DIAGNOSTICUL DIFERENŢIAL

– hematomul extradural,
– empiemul subdural,
– tumori osoase (de exemplu, osteosarcom) sau meningiene (de exemplu, meningiom),
– tromboflebita de sinus cavernos.

TRATAMENT

Se respectă şi în cazul abceselor epidurale aceleaşi principii generale de tratament ca şi în cazul ESD, ce pot fi grupate în aceeaşi triadă: evacuarea chirurgicală, tratamentul infecţiei primare, antibioterapia sistemică.

Tratamentul chirurgical este necesar în cazul majorităţii pacienţilor. Scopul acestuia este decompresiunea şi obţinerea produselor pentru examenul bacteriologic. Sunt descrise şi în cazul AEC atât craniotomia cât şi găurile de trepan pentru evacuarea puroiului, având în vedere că acesta este cel mai adesea suficient de fluid pentru a putea fi evacuat printr-o gaură de trepan şi este foarte rar multiloculat. Există însă dovezi pe studii ample [5] care arată superioritatea craniotomiei, aceasta permiţând o inspecţie adecvată a osului adiacent cu rezecţia acestuia dacă e afectat, o evacuare şi debridare completă a cavităţii, eventual o explorare a spaţiului subdural dacă există suspiciunea imagistică a prezenţei unui ESD. Materialul purulent recoltat intraoperator trebuie însămânţat pe medii de cultură aerobe şi anaerobe. Concomitent sau consecutiv trebuie tratată, uneori chirurgical şi sursa primară sinusală sau otomastoidiană.

Având în vedere originea asemănătoare, deci spectru antimicrobian apropiat în cazul ESD şi al AEC, principiile de tratament sunt practic aceleaşi; datorită prezenţei frecvente a unei asocieri microbiene şi pentru a acoperi un spectru cât mai larg, tratamentul trebuie să includă o cefalosporină de generaţia a 3-a, în asociere cu metronidazol, eventual şi vancomicină. După obţinerea rezultatelor antibiogramei, tratamentul trebuie adaptat în conformitate cu acestea. Durata tratamentului este în medie de 4 săptămâni, în prezenţa osteomielitei putând ajunge la 6–8 săptămâni.

ABCESUL EPIDURAL SPINAL

Abcesul epidural spinal (AES) este o colecţie purulentă sau inflamatorie granulomatoasă situată între dura mater şi coloana vertebrală. El reprezintă o adevărată provocare diagnostică, pe de o parte prin raritatea sa, dar mai ales prin semnele clinice de manifestare nespecifice. Incidenţa bolii s-a dublat în ultimele două decade ajungând la 1/10000 de spitalizări [11,12] datorită creşterii numărului pacienţilor cu deficite imune, dar şi a manevrelor chirurgicale sau anestezice prin care diverse dispozitive sunt implantate în acest spaţiu epidural.

ETIOPATOGENIE

Există trei căi prin care bacteriile se pot inocula în spațiul epidural:

– prin continuitate de la o structură infectată de vecinătate – 10–30% [13] – de exemplu, osteomielită, discită, abces al mușchiului psoas;

– diseminare hematogenă – 50% – de la infecții cutanate, urinare, respiratorii, endocardită;

– iatrogen – chirurgie spinală, puncție lombară, anestezie peridurală, infiltrații, stimulatoare spinale.

Factori predispozanți [14]:

– discite, osteomielite,
– infecții pulmonare, cutanate,
– proceduri/chirurgie spinală,
– traumatism spinal,
– consumul de droguri,
– terapie imunosupresoare,
– cancer,
– HIV/SIDA,
– alcoolism,
– insuficiență renală cronică, diabet zaharat.

Dura mater aderă în porțiunea anterioară a măduvei spinării la corpii vertebrali, astfel încât 80% din AES au dezvoltare posterioară. Extensia longitudinală e frecventă de-a lungul a 3–5 corpi vertebrali. Cel mai adesea implicată e regiunea toracică (70%), urmată de zona lombară (34%) și de cea cervicală (15%).

Spectrul microbiologic depinde de sursa infecției, dar se detașează ca frecvență Stafilococul auriu, întâlnit în aproximativ 60% din cazuri. Alți germeni implicați pot fi: bacilii gram negativi (*Escerichia coli*, *Pseudomonas aeruginosa*, *Klebsiella*), streptococii (*viridans*, *pneumoniae*), enterococii, anaerobii, micobacteriile.

DIAGNOSTICUL CLINIC

Simptomatologia, deși nespecifică, în prezența factorilor de risc, trebuie să ridice suspiciunea clinică pentru o indicație de explorare adecvată. Triada diagnostică clasică include:

– durere spinală – 75% – descrisă frecvent de pacient ca cea mai intensă durere de spate avută până atunci, severă, lancinantă, rebelă la tratamentul cu antiinflamatoare;

– febra apare în diverse raportări cu o frecvență variabilă – 13–95% [14];

– semne neurologice – dureri radiculare, pareze, hipoestezii, tulburări sfincteriene.

Alte semne: contractura musculaturii paravertebrale spinale, sindrom confuzional, cefalee, grețuri, vărsături, redoare a cefei.

Triada clasică este rar prezentă în stadiile de debut ale bolii, când simptomatologia e dominată de durerea spinală severă, localizată, celelalte semne instalându-se variabil în funcție de agresivitatea germenului și de reactivitatea organismului.

DIAGNOSTICUL PARACLINIC

Testele de laborator sunt nespecifice dar constant pozitive în indicarea unui proces inflamator acut; ele vor evidenția leucocitoză cu neutrofilie – 60–80%, creșterea valorilor CRP (în medie 150 mg/l) și VSH > 20 mm/h în peste 95% din cazuri [15]. Hemoculturile pot fi pozitive în până la 60% din cazuri [16].

• ***Puncția lombară*** nu este necesară diagnosticului, ea putând fi chiar potențial periculoasă prin riscul de a disemina infecția.

• ***IRM***

– de elecție – sensibilitate și specificitate peste 90% [17];
– mai puțin invazivă decât mielo-CT;
– evidențiază mai bine extensiile longitudinale dar și paraspinale ale colecției;
– diferențiază mai bine infecția de patologia tumorală;
– hipersemnal în T2, hipo/izosemnal în T1 dar cu priză de contrast intensă.

• ***CT***

– mai puțin sensibilă, în condiții de mielo-CT – aport diagnostic apropiat de IRM;
– identifică stopul substanței de contrast dar nu la fel de bine cauza compresiunii;
– diferențiază mai slab infecția de alte compresiuni (tumori, lipomatoză);
– evidențiază mai bine distrucțiile osoase asociate unui proces infecțios primar de vecinătate.

DIAGNOSTICUL DIFERENȚIAL

– osteomielita, osteodiscita, care se pot complica cu AES,
– empiemul subdural, apare extrem de rar,
– hemoragia epidurală,
– tumori epidurale.

TRATAMENT

În majoritatea cazurilor, AES reprezintă o indicație de intervenție chirurgicală în urgență care să vizeze o decompresiune neurologică promptă, asanarea focarului septic, obținerea de produs microbiologic. Urgența e impusă și de prezența deficitelor neurologice, șansele de recuperare diminuându-se semnificativ dacă durata paraliziei depășește 24–36 ore. În funcție de localizarea și extinderea AES, decompresiunea va fi tip laminectomie (cel mai frecvent), hemilaminectomie sau fenestrație interlamară, urmată de recoltarea și drenajul materialului purulent, eventual plasarea unui sistem de irigare continuă al spațiului subdural cu o soluție de antibiotic.

În cazuri selectate, cu AES posterior, fără semne neurologice deficitare sau cu risc chirurgical înalt, se poate obține material microbiologic printr-o puncție a spațiului epidural ghidată CT, urmată de antibioterapie adaptată rezultatului antibiogramei.

Există și opțiunea terapeutică doar a antibioterapiei la pacienți a căror stare clinico-neurologică nu permite intervenția chirurgicală, care prezintă abcese mici și nu au deficite neurologice, mai ales dacă germenul a putut fi identificat prin hemoculturi.

Paralizia ireversibilă, complicația cea mai de temut a AES, continuă să apară în 4–22% din pacienți [18]. Cea mai frecventă cauză a acestei situații este întârzierea diagnosticului și tratamentul suboptimal, aproximativ jumătate din cazuri, în diverse statistici, fiind inițial diagnosticate greșit.

Recuperarea neurologică depinde în cea mai mare măsură de severitatea și durata deficitelor neurologice înainte de operație iar, ca și în alte cauze de compresiune spinală, timpul recâștigării funcțiilor neurologice depășește uneori cu mult durata în care acestea s-au instalat, astfel încât aprecierea finală a recuperării trebuie făcută printr-o evaluare neurologică la 1 an.

BIBLIOGRAFIE

1. Gormley WB, del Busto R, Saravolatz LD, *et al.* Cranial and intracranialbacterial infections. In: Youmans JR, eds. Neurological Surgery. 4th ed. Philadelphia, PA: WB Saunders Co; 1996; 5:3191–3220.
2. Kubik, C.S. and R.D. Adams: Subdural Empyema. Brain, 66: 18, 1943.
3. Nagib MG, Epidural abscess and subdural empyema. In: Tindal GT, Cooper PR, Barrow DL, eds. The practice of neurosurgery, vol. 3, Baltimore: Williams&Wilkins, 1996: 3171–3375.
4. Harris LF, Haws FP, Trplett JN Jr, *et al.* Subdural empyma and epidural abscess: recent experience in a community hospital. South Med J 1987; 80:1254–1258.
5. Nathoo N, Nadvi S, van Dellen Jr, Grows E. Intracranial subdural empyemas in an era of computed tomography: a review of 699 cases. Neurosurgery 1999; 44.
6. De Grood MP: Pathology, diagnosis and treatment of subdural empyema. Arc. Chir. Need: 3:128–138, 1951.
7. Agrawal A, Timothy J, Pandit L, A review of subdural empyema and its management, Infectious Diseases in Clinical Practice, vol. 15, 2007.
8. Poeată I, Ciurea AV, Supurațiile endocraniene neurochirurgicale, Tratat de Neurochirurgie, vol. II, 18, 393–415.
9. Feuerman T, Wackym PA, Gade GF, *et al.* Craniotomy improves outcomes in subdural empyema. Surg Neurol 1989; 32:105–110.
10. Kraus WE, McCormick PC, Infections of the dural spaces. Neurosurg Clin North Am 1992; 3:421–434.
11. Pereira CE, Lynch JC. Spinal epidural abscess: an analysis of 24 cases. Surg Neurol 2005; 63:Suppl 1:S26–S29.
12. Akalan N, Ozgen T. Infection as a cause of spinal cord compression: a review of 36 spinal epidural abscess cases. Acta Neurochir (Wien) 2000; 142:17–23.
13. Darouiche RO, Hamill RJ, Greenberg SB, Weathers SW, Musher DM. Bacterial spinal epidural abscess. Review of 43 cases and literature survey. Medicine (Baltimore) 1992; 71:369–85.
14. Reihsaus E, Waldbaur H, Seeling W. Spinal epidural abscess: a meta-analysis of 915 patients. Neurosurg Rev 2000; 232:175–204.
15. Soehle M, Wallenfang T. Spinal epidural abscesses: clinical manifestations, prognostic factors, and outcomes. Neurosurgery 2002; 51:79–85; discussion 6–7.
16. S, Eskandar EN. Spinal epidural abscess: clinical presentation, management, and outcome. Surg Neurol 2005; 63:364–71.
17. Sendi P, Bregenzer T, Zimmerli W. Spinal epidural abscess in clinical practice, Q J Med 2008; 101:1–12.
18. Darouiche R, Spinal epidural abscess, N Engl J Med 2006; 355:2012–20.

INFECȚIA POSTOPERATORIE

MARIUS DABIJA

EPIDEMIOLOGIE. CLASIFICARE

Infecția postoperatorie reprezintă una din sursele importante de morbiditate și una din cauzele de mortalitate postoperatorie, reprezentând 14–16% din totalul infecțiilor nozocomiale. Rata raportată a acestor infecții variază, în chirurgie, în general, între 0,5 și 13%, depinzând de tipul de chirurgie și de caracteristicile pacientului [1,2]. Principalele tipuri de infecții postoperatorii care pot complica evoluția pacientului neurochirurgical pot fi clasificate în funcție de structura anatomică infectată, astfel [3]:

– Infecții superficiale la nivelul inciziei operatorii – includ infecțiile limitate la piele și țesutul celular subcutanat;

– Infecții profunde ale abordului operator – includ infecțiile spațiului subgaleal și voletul osos;

– Infecții ale spațiilor profunde peri-organ – cuprind empiemul subdural și epidural, abcesul cerebral, meningita, osteodiscita, infecția de șunt.

INFECȚIA SUPERFICIALĂ A PLĂGII OPERATORII

Infecția superficială a plăgii reprezintă consecința depunerii și multiplicării, la nivelul zonei de abord chirurgical, a unei populații microbiene, cu reacția de tip inflamator a țesutului la această colonizare [4]. Reprezintă 60% din totalitatea infecțiilor de site operator după intervențiile cerebrale.

Din punct de vedere clinic, semnele de recunoaștere ale acestei complicații sunt reprezentate de durere, eritem, edem, căldură locală, semne ale inflamației țesuturilor ca reacție la agresiunea microbiană, dar și exprimarea unei secreții de la o simplă serozitate până la un aspect franc purulent, cu origine în planurile subcutanate superficiale sau în țesuturile profunde. Febra, leucocitoza, creșterea nivelului seric al CRP și fibrinogenului, întârziere nejustificată a cicatrizării, sunt alte semne care pot susține diagnosticul. Un pas esențial este reprezentat de realizarea culturilor microbiene din plagă sau secreții pentru identificarea germenilor implicați și găsirea antibioticelor la care acești germeni sunt sensibili, conform rezultatelor antibiogramei.

Germenii cel mai frecvent implicați sunt:

– cocii gram pozitivi (Stafilococul auriu/MRSA – 50% din totalul infecțiilor postcraniotomie, Streptococul piogen, enterococi),

– bacilii gram negativi (Pseudomonas aeruginosa, Enterobacter, Klebsiella, Proteus),

– anaerobi (Bacteroides, Clostridium),

– fungi (Aspergillus, Candida).

Căile principale de colonizare:

– contactul direct cu mâna chirurgului sau instrumentarul chirurgical,

– contaminare aerică,

– autocontaminare – germeni de la nivelul pielii pacientului sau din tractul gastro-intestinal.

Factorii de risc pot fi intrinseci și extrinseci.

Factori intrinseci, ce țin de capacitatea de apărare a organismului:

– vârsta crescută a pacientului, obezitatea, diabetul, hipoalbuminemia [5];

– tratamente adjuvante – corticoterapie, chimioterapie, radioterapie;

– status posttraumatism grav;

– status neurologic precar.

Factori extrinseci, ce țin de intervenția chirurgicală:

– fistula de LCR postoperatorie;

– durata operației mai mare de 4 ore;

– intervenția efectuată în urgență;

– istoric recent (< 1 lună) de intervenție neurochirurgicală;

– corpi străini – drenuri, sisteme de monitorizare a presiunii intracraniene, implanturi.

Măsurile generale de prevenţie şi profilaxie reprezintă o componentă importantă a acestui capitol şi subiect frecvent de controverse. Măsurile care ţin de pregătirea bolnavului includ:

– tratamentul unor eventuale infecţii asociate ale locului operator (tip foliculite)

– identificarea şi tratarea hiperglicemiei, de preferat până la un nivel sub 11,1 mmol/l, preoperator şi în primele două zile postoperator;

– îndepărtarea părului din zona operaţiei, imediat înaintea operaţiei, evitând folosirea lamei (controversată, există studii care afirmă chiar o scădere a riscului la pacienţii neraşi);

– obligativitatea duşului în seara din preziua intervenţiei, eventual cu utilizarea de produse cosmetice ce conţin antiseptice de suprafaţă;

– scurtarea la minim a perioadei de spitalizare preoperatorie;

Măsuri care ţin de pregătirea echipei operatorii:

– unghiile trebuie să fie scurte, nu este indicată folosirea periilor de unghii la spălarea mâinilor pentru operaţie;

– Clorhexidina alcoolică, ca agent de spălare a mâinilor, dar şi de pregătire a suprafeţelor operatorii, pare să aibă cea mai eficientă acţiune antimicrobiană [6].

Tehnica operatorie poate contribui la creşterea riscului dacă nu se respectă principii simple, cum ar fi:

– manipularea ţesuturilor cu blândeţe pentru a nu le traumatiza mai mult decât e necesar,

– hemostază îngrijită dar fără a arde ţesuturile,

– îndepărtarea ţesuturilor devitalizate şi a corpilor străini,

– drenarea plăgii în circuit închis cu îndepărtarea drenului cât mai precoce.

Profilaxia cu antibiotice este o altă măsură care continuă să suscite interesul a numeroşi autori fiind în continuare o sursă a controverselor. Deşi intervenţiile în neurochirurgie pot fi destul de rar clasate în categoria celor contaminate, profilaxia este indicată de majoritatea autorilor, considerând că ea reduce semnificativ rata infecţiilor postoperatorii şi morbiditatea postoperatorie, cu următoarele remarci:

– se administrează, de regulă, o doză de antibiotic cu 30 minute înaintea inciziei, putându-se repeta doar dacă durata operaţiei depăşeşte dublul perioadei de înjumătăţire a antibioticului folosit; o singură doză de antibiotic administrată preoperator este la fel de eficientă ca o cură de 5 zile în cazul unei intervenţii necomplicate [7];

– intervenţiile complicate sau contaminate trebuie să beneficieze de acoperire cu antibiotice suplimentară [8];

– antibioticele folosite trebuie să acopere un spectru al agenţilor patogeni cei mai probabil de a fi identificaţi în câmpul operator;

– se evită utilizarea antibioticelor cu spectru prea larg (Vancomicină), se preferă cele cu spectre mai limitate (Cefuroxim, Cefazolin);

– dozele trebuie adaptate la pacienţii bătrâni, cu insuficienţă hepatică sau renală, obezitate accentuată;

Tratamentul antibiotic *empiric* este reprezentat de continuarea terapiei antibiotice şi în perioada postoperatorie, pe baza condiţiilor şi evenimentelor intraoperatorii. Profilaxia *excesivă* este reprezentată de utilizarea unor antibiotice cu spectru prea larg şi/sau pentru o perioadă prea îndelungată de timp şi poate avea ca efecte atât selectarea de germeni rezistenţi cât şi riscuri adiţionale datorate efectelor adverse ale medicamentelor.

Odată suspectată infecţia de loc operator prin semne locale (de exemplu celulită), sau generale (de exemplu, febră), tratamentul cu antibiotice cu spectru larg, care să includă germenii cei mai des întâlniţi, trebuie introdus, adaptat ulterior conform rezultatelor microbiologice din secreţii eventuale de la nivelul plăgii. Plaga trebuie tratată prin pansamente zilnice, cu debridarea şi îndepărtarea ţesuturilor devitalizate, până la posibilitatea realizării unei suturi secundare, eventual închiderea pe un sistem de irigare-drenaj.

Osteomielita voletului osos – este rară, dar potenţial periculoasă, riscul complicării cu un abces epidural, meningită, sau empiem subdural, fiind important. Sunt predispuse acestei complicaţii mai ales intervenţiile care interesează structuri potenţial aseptice ale craniului şi bazei acestuia, de exemplu cele în cursul cărora se deschid sinusurile paranazale sau mastoida. Alţi factori de risc includ [9]:

– durata lungă a intervenţiei,

– inciziile multiple,

– drenul epidural,

– corpii străini,

– fistula de LCR,

– pacient imunodeprimat.

Voletul osos poate fi considerat o structură devascularizată, în consecinţă mai puţin rezistentă la infecţie, iar conduita trebuie să fie mai agresivă decât în cazul infecției altor țesuturi, implicând îndepărtarea voletului, antibioterapie parenterală în doze mari pentru 4–6 săptămâni și cranioplastie după câteva luni, când infecția s-a vindecat.

MENINGITA BACTERIANĂ ACUTĂ

Poate să apară după orice intervenție craniană sau spinală la care s-a deschis spațiul subarahnoidian, după drenajele ventriculare, puncția lombară sau rahianestezie. Apare la 0,8–1,5% din pacienții supuși unei craniotomii [8,10]. Din punctul de vedere al momentului apariției semnelor meningitei, se consideră că 1/3 se manifestă în prima săptămână după intervenție, 1/3 în a doua săptămână, iar restul după intervale mai mari, în cazuri excepționale, chiar ani [8].

Semnele clinice care pot ridica suspiciunea unei astfel de complicații pot avea particularități la pacientul operat față de meningita acută primară, semnele meningiene putând fi mai puțin bine exprimate, sau, chiar dacă apar, ele pot fi puse pe seama unei reacții normale postoperatorii. Febra, leucocitoza, alterarea stării de conștiență, în prezența sau nu a unor semne de iritație meningiană, trebuie să orienteze medicul spre investigarea suplimentară în vederea diagnosticării unei eventuale meningite bacteriene. Explorarea imagistică (CT mai ales) este importantă pentru:

– evidențierea dimensiunilor ventriculilor și a unor eventuale malfuncții de șunt;

– evidențierea altor posibile complicații tip hemoragie, ischemie, edem cu deplasări de linie mediană, posibile și frecvente postoperator, în vederea efectuării în siguranță a PL;

– relevarea altor complicații infecțioase – empiem, abces, encefalită, ventriculită – care ar putea fi la originea tabloului infecțios;

– evidențierea unor defecte al bazei craniului posttraumatice sau postoperatorii cu fistulă de LCR asociată.

Diagnosticul de meningită bacteriană nu se pune pe baza datelor imagistice, este un diagnostic clinic și de laborator.

Examinarea LCR aduce principala confirmare a diagnosticului. Lichidul se poate preleva fie dintr-un drenaj ventricular extern, când e cazul, fie prin puncție lombară, cu precauțiile, riscurile și incidentele cunoscute. Examenul LCR va evidenția:

– aspectul macroscopic xantocromic sau purulent;

– leucocitoză cu predominanța neutrofilelor;

– albuminorahie frecvent crescută (> 1 g/l);

– glicorahie frecvent scăzută (< 0,5 g/l);

– lactat > 4 mmol/l;

– evidențierea germenilor prin culturi pe medii aerobe și anaerobe;

– identificarea ADN-ului microbian prin tehnici de PCR.

Tratamentul meningitei bacteriene postoperatorii trebuie început empiric la toți pacienții care au semne clinice și de laborator sugestive și oprit, de regulă, după 72 ore în cazul unor culturi negative. Tratamentul empiric trebuie să acopere un spectru cât mai larg, de regulă postoperator fiind indicată asocierea vancomicinei cu ceftazidim sau meropenem, iar în situațiile de intervenții la nivelul bazei craniului sau în sfera ORL, asocierea vancomicinei cu o cefalosporină de generația a treia (ceftriaxonă, cefotaxim). După obținerea rezultatelor microbiologice, tratamentul va fi adaptat conform antibiogramei. Ocazional, mai ales în cazul existenței unui drenaj ventricular extern, se poate realiza infuzia directă a antibioticului intraventricular; deși nu există medicamente aprobate pentru uz intraventricular, vancomicina și gentamicina sunt cele mai folosite, dozajul fiind determinat pe baza concentrației obținute în LCR. Practic, după injectarea primei doze, se închide cateterul timp de 1 oră, dozele următoare fiind stabilite pe baza concentrației antibioticului în probe prelevate imediat înaintea injectării dozei următoare.

INFECȚIA DE ȘUNT

Infecția reprezintă o complicație severă și din nefericire destul de frecventă după intervențiile de drenaj a LCR. Din cele aproximativ 70000 de drenaje efectuate anual în SUA, 48% sunt revizuiri ale sistemului de drenaj, multe din acestea cauzate de infecție. Rata medie raportată de diferite statistici este în jur de 10% [11].

Factorii de risc includ:

– vârsta – incidență maximă la copilul între 0 și 6 luni;

– prematuri, datorită și insuficienței sistemului imunitar;

– experiența redusă a chirurgului, durata crescută a intervenției, traficul crescut în sala de operație;

– fistula de LCR postoperatorie;

– existența unui drenaj extern înaintea drenajului definitiv;

– antecedente de malfuncție a sistemului;

– puncții repetate ale rezervorului valvei.

Tabloul clinic poate avea diferite forme de manifestare, de la cele legate de malfuncția drenajului – cefalee, alterarea statusului mental sau a stării de conștiență, crize comițiale – până la semne de iritație meningiană, febră, semne abdominale – durere, distensie, apărare musculară – dar și semne cutanate la locul intervenției – celulită, dehiscență a plăgii, secreții seroase sau purulente.

Diagnosticul microbiologic, prin culturi din LCR recoltat ventricular sau lombar, va evidenția, în marea majoritate a cazurilor stafilococi (50% Stafilococ epidermidis, 20% Stafilococ auriu) dar și gram negativi tip Pseudomonas aeruginosa sau Escherichia coli, mai ales la vârste mici sau prematuri, la aceștia din urmă putându-se identifica uneori și Streptococul hemolitic [12]. Prevalența crescută a germenilor din flora cutanată normală, susține ideea contaminării drenului intraoperator. Examenul LCR va arăta și celelalte semne de infecție meningiană prezentate în subcapitolul 2. Hemoculturile, în general nu sunt pozitive, dar pot fi utile în cazurile de drenaj ventriculo-atrial, când evidențiază germenul în 90% din cazuri.

Diagnosticul imagistic poate evidenția semne ale malfuncției drenajului:

- CT
  – prezența sau nu a capătului ventricular într-o poziție corectă,
  – talia ventriculilor,
  – prezența semnelor de hidrocefalie activă,
  – continuitatea sistemului,
  – poziția capătului distal.
- Radiografiile plane
  – integritatea sistemului de drenaj.
- Ecografia abdominală – poziția capătului distal,
  – prezența unui eventual pseudochist peritoneal.

Profilaxia include măsuri de igienă preoperatorie, antibioterapie, măsuri intra și postoperatorii [13]:

– tratamentul oricărei infecții intercurente;

– igienă riguroasă, dușuri cu șampon betadinat în seara dinainte și în dimineața operației;

– intervenția trebuie practicată prima la o sală, înaintea altor operații;

– numărul persoanelor prezente în sală trebuie limitat la 4; chirurgul, asistentul acestuia, anestezistul și o asistentă;

– sistemul trebuie deschis imediat înaintea inserției;

– chirurgul trebuie să-și schimbe mănușile înainte de a atinge șunt-ul;

– durata operației trebuie să fie cât mai mică;

– administrarea profilactică a antibioticelor conform regulilor descrise în subcapitolul 10.3.1.

Tratamentul trebuie să asigure continuarea drenajului LCR pe parcursul luptei cu germenul care a determinat infecția. Sistemul de drenaj, considerat a fi infectat, trebuie îndepărtat și se plasează o derivație externă, unii autori indicând doar exteriorizarea capătului distal [14]. Capătul proximal și/sau distal al drenajului se poate da spre studiu microbiologic. Antibioterapia empirică trebuie începută imediat după recoltarea LCR/sânge pentru culturi, ea incluzând antibiotice cu spectru larg care să acopere Stafilococii dar și bacilii gram negativi, în general o asociere Vancomicină–cefalosporină de generația a 3-a, urmând a adapta tratamentul după obținerea rezultatelor antibiogramei. Antibioterapia intraventriculară este posibilă, se poate utiliza o combinație Gentamicină –Vancomicină. Reinserția sistemului se face după negativarea culturilor din LCR, de obicei controlateral.

OSTEODISCITA POSTOPERATORIE

Este o complicație rară (0–4%) dar gravă datorită dificultății diagnosticării și tratării precoce ca și a morbidității pe termen lung, chiar permanentă, pe care o poate determina. Poate fi consecința oricărei intervenții deschise sau minim invazive, terapeutică sau diagnostică, la nivelul discului intervertebral, riscul fiind proporțional cu mărimea intervenției [15]. Incidența după laminectomie, discectomie – 3%, în timp ce în prezența instrumentației riscul poate crește până la 8,7% [16].

Diagnosticul poate fi pus pe baza următoarelor criterii:

- Clinice:
  - dureri vertebrale persistente la 1–4 săptămâni postoperator;
  - contractura musculaturii paravertebrale;
  - eritem, edem, căldură locală, secreţii la nivelul plăgii;
  - febră, frisoane, transpiraţii, astenie;
  - disfagie dureroasă, în cazul discurilor cervicale;
  - semne neurologice iritative sau deficitare, în cazul unui abces epidural asociat.
- Imagistice:
  - Radiografiile plane:
    - pensarea spaţiului discal,
    - osteoliza platourilor (după 6 săptămâni),
    - osteoliză în jurul eventualelor implanturi;
  - CT:
    - evidenţiază mai bine distrucţiile ososase şi colecţiile epidurale,
    - calitatea imaginilor e influenţată de eventuale implanturi metalice,
    - poate facilita diagnosticul microbiologic – puncţie CT-ghidată.
  - IRM:
    - de elecţie – sensibilitate – 93%,
      – specificitate – 97%;
    - hiposemnal T1, hipersemnal T2 al spaţiului discal = edem, inflamaţie,
    - infecţie, ca şi în platourile învecinate acestui spaţiu;
    - priză de contrast în spaţiul discal,
    - evidenţiază abcesul epidural.
  - Scintigrafia:
    - nespecifică, foloseşte Gallium 67 sau Technetium 99.
- De laborator
  - leucocitoză:
    - apare în 50% [17],
  - VSH ↑
    - marker nespecific de inflamaţie;
      – specificitate 62%
    - obişnuit crescut în primele două săptămâni postoperator
  - CRP:
    - cel mai sensibil indicator de infecţie postoperatorie,
    - creşte a 3-a zi postoperator şi se normalizează în două săptămâni,
    - creştere ulterioară se corelează semnificativ cu infecţia.
  - IL-6:
    - studii experimentale

Tratamentul poate fi conservator sau chirurgical. Cheia tratamentului nechirurgical este o antibioterapie specifică şi suficientă ca şi imobilizarea în orteză. Germenul poate fi determinat prin puncţie CT-ghidată sau prin hemoculturi. Durata tratamentului depinde de evoluţia clinică, imagistică şi de laborator, dar absenţa răspunsului favorabil după 6 săptămâni necesită intervenţie de drenaj al spaţiului discal/epidural, recoltarea de produs microbiologic, eventual stabilizare. Alte indicaţii ale intervenţiei chirurgicale ar fi [18]:

– exprimarea de secreţii purulente la nivelul plăgii,

– semne clinice şi de laborator de sepsis,

– semne neurologice datorate compresiunii prin abces epidural,

– instabilitate spinală.

BIBLIOGRAFIE

1. Centers for Disease Control and Prevention, USA. National Nosocomial Infections Surveillance (NNIS) system report, data summary from January 1992 through June 2004, issued October 2004. Am J Infect Control. 2004; 32: 470–85.

2. Health protection Agency. Surveillance of Surgical Site Infection in England: Oct 1997–Sept 2005. London: Health Protection Agency; 2006.
3. Farrel CJ, Pisculli ML, Barker FG, Postoperative infections of the head and brain, Youmans Neurological Surgery, 6th edition, (…) 2011.
4. Ayton M. Wound care: wounds that won't heal. Nurs Times 1985; 81(46): suppl. 16–19.
5. Anderson DJ, Chen LF, Schmader KE, *et al.*: Poor functional status as a risk factor for surgical site infection due to methicillin-resistant Staphylococcus aureus. Infect Control Hosp Epidemiol 2008; 29:832.
6. Mangram AJ, Horan TC, Pearson ML, Silver LC, Jarvis WR. *et al.* Guideline for prevention of surgical site infection. Infect Control Hosp Epidemiol. 1999; 20: 247–78.
7. Antibiotic prophylaxis for surgery. Treatment guidelines. The Medical Letter 2004; 2(20):27–32.
8. Korinek AM, 1. Baugnon T, Golmard JL, van Effenterre R, Coriat P, Puybasset L. Risk factors for adult nosocomial meningitis after craniotomy: role of antibiotic prophylaxis. Neurosurgery 2006; 59:126–33.
9. Molman HD, Haines SJ. Risk factors for neurosurgical wound infection: A case control study. J neurosurg. 1984; 64:902–906.
10. McClelland S III, Hall WA. Postoperative central nervous system infection: incidence and associated factors in 2111 neurosurgical procedures. Clin Infect Dis 2007; 45:55–9.
11. Kestle J, Drake J, Milner R, Sainte-Rose C, Cinalli G, Boop F *et al.* Long-term follow-up data from the Shunt Design Trial. Pediatr Neurosurg 2000; 33:230–236.
12. Amacher Al., Wellington J, Infantile hydrocephalus: long term results of surgical therapy. Childs Brain 1984; 11:217–229.
13. Choux M, Genitori L, Lang D, Lena G. Shunt implantation: reducing the incidence of shunt infection. J Neurosurg 1992; 77:875–880.
14. Bayston R. Hydrocephalus shunt infections. J Antimicrob Chemotherapy 1994; 34(Suppl A):75–84.
15. Bassewitz HL, Fishgrund JS, Herkowitz HN. Postoperative spine infections. Semin Spine Surg. 2000; 12:203–211.
16. Hadjipavlou AG, Mader JT, Necessary JT, Muffoletto AJ. Hematogenous pyogenic spinal infections and their surgical management. Spine. 2000; 25:1668–1679 [PubMed].
17. Roberts FJ, Walsh A, Wing P, *et al.* The influence of surveillance methods on surgical wound infection rates in a tertiary care spinal surgery service. Spine. 1998; 23:366–370 [PubMed].
18. Glassman SD, Dimar JR, Puno RM, Johnson JR. Salvage of instrumental lumbar fusions complicated by surgical wound infection. Spine. 1996; 21:2163–2169 [PubMed].

TUBERCULOZA CEREBRALĂ

DANA TURLIUC, RAUL SANDU

Tuberculoza reprezintă o entitate importantă din cauza incidenţei crescute şi este adesea prima manifestare clinică a unui pacient infectat cu HIV [1]. Tuberculoza este cauzată de *Mycobacterium tuberculosis* sau *M. bovis* (Hoeprich), alte infecţii precum cele cu *M. avium* sau *M. kansaii* fiind clasificate ca infecţii micobacteriene (Arseni). Diferitele tipuri de răspuns ale gazdei la infecţia cu *M. tuberculosis* sunt rezultatul virulenţei şi concentrării microorganismelor pe de o parte, şi a imunităţii gazdei pe de altă parte [2].

Leziunile tuberculoase intracraniene sunt reprezentate de:

– meningita tuberculoasă;
– meningita tuberculoasă miliară TBC;
– encefalopatia tuberculoasă;
– vasculopatia tuberculoasă;
– procesele înlocuitoare de spaţiu: tuberculomul, abcesul tuberculos.

ANATOMIE PATOLOGICĂ

Tuberculoza SNC este întotdeauna secundară tuberculozei cu alte localizări. Poate afecta meningele cauzând meningită sau se poate localiza în parenchimul cerebral producând leziuni înlocuitoare de spaţiu. Nu este necesar să se evidenţieze tuberculoza extracraniană pentru a diagnostica neurotuberculoza. Meningita tuberculoasă este rezultatul eliberării bacililor tuberculoşi în spaţiul subarahnoidian dintr-un focar cazeos, focarul juxta-ependimal al lui Rich (Sheller). Acest focar, de obicei meningean sau parenchimatos [3], cerebral sau spinal, rareori osos sau otic, constituie infecţia primară (Martinez-Rodriguez). Evenimentele ce iniţiază manifestările clinice ale meningitei tuberculoase sunt (Auerbach):

– arahnoidită proliferativă ce se extinde de la nivelul punţii până la nivelul nervilor optici afectând regiunea opto-chiasmatică;
– vasculita vaselor ce traversează acest exsudat bazal sau spinal şi care determină spasm, inflamaţie şi chiar tromboză;
– afectarea fluxului LCR-ului şi absorţiei secundare meningitei bazale, ce poate duce la hidrocefalie.

MENINGITA TUBERCULOASĂ CRANIANĂ

Meningita tuberculoasă craniană evoluează în trei etape:

– etapa prodromală (apariţia tulburărilor cognitive într-un mod subacut şi insidios),
– etapa meningeală (predomină cefaleea, vărsăturile şi febra),
– etapa paralitică sau avansată (paralizia nervilor cranieni şi semne piramidale) ce determină moarte de obicei în 5–8 săptămâni.

Deşi această evoluţie clinică ce durează câteva săptămâni poate fi considerată tipică, la copii evoluţia poate fi fulminantă, în decurs de ore sau zile. În ţările dezvoltate, în special la populaţia adultă, s-a constatat o creştere a evoluţiei prelungite, atipice, a meningitei tuberculoase, prezentându-se cu sechele precum hidrocefalia comunicantă, crize convulsive, sindroame metabolice sau endocrine sau arahnoidita opto-chiasmatică (Martinez-Rodriguez,). Dovezile tuberculozei extracraniene pot fi găsite la 20–70% dintre cazuri, mai frecvent la copii (Sheller).

Pacienţii cu diagnosticul de meningită tuberculoasă se pot grupa pe trei niveluri (Kennedy şi Fallon) [4]:

– nivelul I – alerţi, cu sau fără semne de meningism, fără semne neurologice de focar sau hidrocefalie;
– nivel II – confuzi, pareze nervi cranieni, hemipareza
– nivel III – delir, comă, hemiplegie.

Pacienții de nivel I au o evoluție favorabilă, pacienții de nivel II și III au prognostic sumbru în 25% din cazuri.

Diagnosticul paraclinic se stabilește prin:

A. Examenul lichidului cefalorahidian:

- identificarea bacililor în LCR-ul centrifugat (Sheller, 1986),
- proteinorahia este crescută (100–500 mg/100 ml),
- glicorahia este scăzută,
- limfocitele prezente în număr ridicat (100–500 celule per mm^3).

B. Examinarea prin rezonanță magnetică [5,6] este investigația de elecție pentru evidențierea leziunilor tuberculoase oculte (leziuni înlocuitoare de spațiu) (fig. 10.3.a, b) sau a complicațiilor meningitei tuberculoase (hidrocefalie, calcificări, infarcte, arahnoidită).

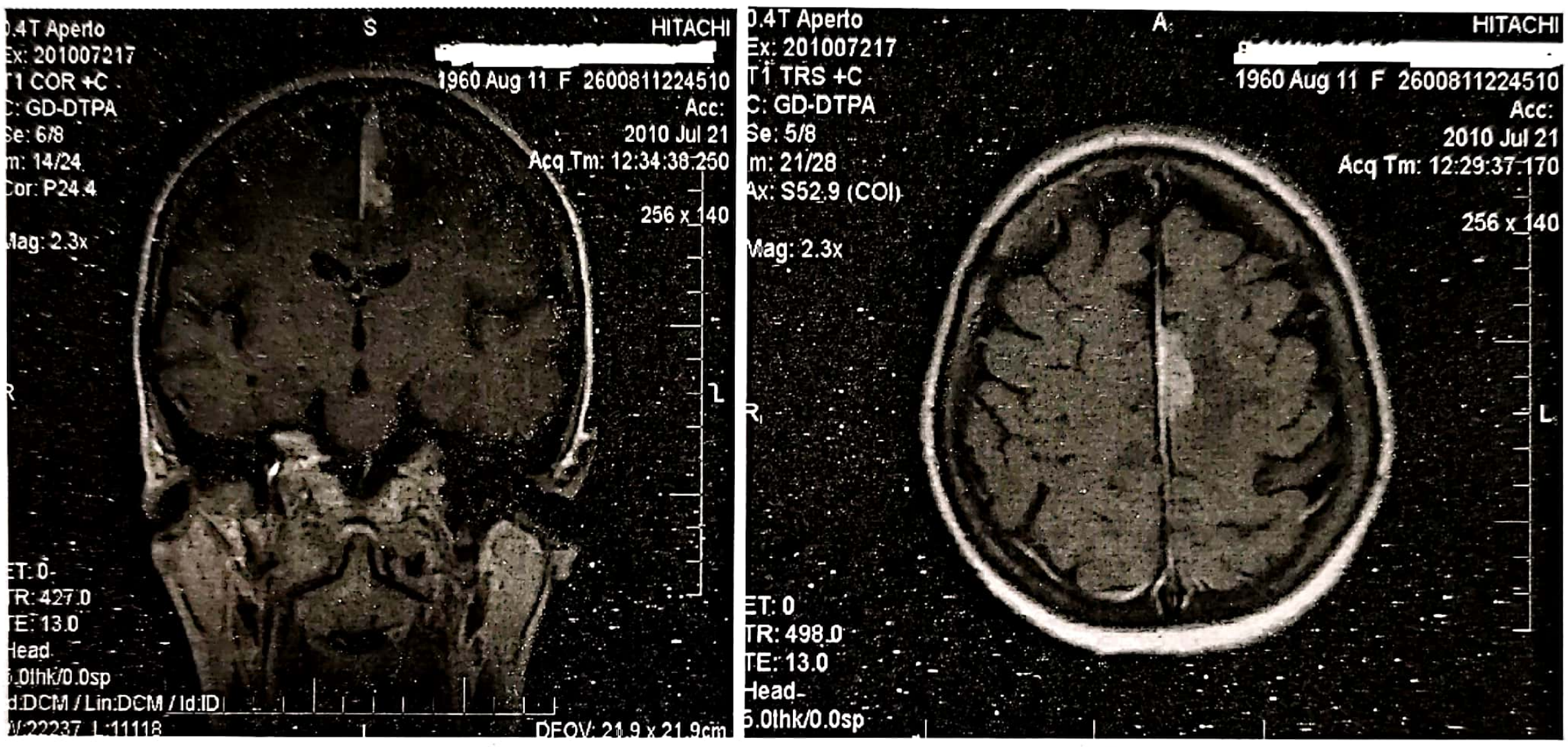
.4T Aperto
Ex: 201007217
T1 COR +C
C: GD-DTPA
Se: 6/8
Im: 14/24
Cor: P24.4
Mag: 2.3x
S
HITACHI
[redacted]
1960 Aug 11 F 2600811224510
Acc:
2010 Jul 21
Acq Tm: 12:34:38.250
256 x 140
R
L
ET: 0
TR: 427.0
TE: 13.0
Head
5.0lhk/0.0sp
d.DCM / Lin:DCM / Id:ID
W:22237 L:11118
DFOV: 21.9 x 21.9cm
0.4T Aperto
Ex: 201007217
T1 TRS +C
C: GD-DTPA
Se: 5/8
Im: 21/28
Ax: S52.9 (COI)
Mag: 2.3x
A
HITACHI
[redacted]
1960 Aug 11 F 2600811224510
Acc:
2010 Jul 21
Acq Tm: 12:29:37.170
256 x 140
R
L
ET: 0
TR: 498.0
TE: 13.0
Head-
5.0lhk/0.0sp

a b

Figura 10.3 a, b. Leptomeningită TBC (cazuistica Clinicii de Neurochirurgie Iași).

C. Identificarea *M. tuberculosis* prin culturi sau teste biochimice durează 4–8 săptămâni, noi tehnici de diagnosticare sunt evaluate, inclusiv prin reacția de polimerizare în lanț ce permite identificarea *M. tuberculosis* în 1–3 săptămâni (Barnes).

Diagnosticul diferențial include meningita bacteriană parțial tratată, meningita fungică, meningita virală, infecția parameningeală focală, empiemul subdural, abcesele cerebrale, tromboza de sinusuri durale, accidentele cerebrovasculare, encefalita metabolică, demența acută, meningita neoplazică și sarcoidoza SNC.

Meningita tuberculoasă seroasă (Lincoln, Udani) este caracterizată de o simptomatologie clinică discretă similară unei meningite aseptice tranzitorii, o evoluție scurtă și un pronostic excelent. Examenul LCR poate fi normal deși se poate constata o ușoară pleiocitoză limfocitară, o creștere moderată a proteinorahiei și o glicorahie normală.

LEZIUNILE TUBERCULOASE ÎNLOCUITOARE DE SPAȚIU

Leziunile înlocuitoare de spațiu (tuberculoame sau abcese cerebrale) sunt frecvente la pacienții infectați cu HIV (Bisburg).

TUBERCULOAMELE

Sunt secundare formării unor granuloame inflamatorii din cauza persistenței bacililor la nivelul SNC. Reprezintă sub 1% din patologia tumorală în țările industrializate, ajungând însă până la 30% în India (Martinez-Rodriguez). Sunt mult mai frecvente la pacienții sub 30 ani. Datele de anamneză pot orienta către diagnosticul de tuberculoză [7].

Tuberculoamele pot fi unice sau multiple, localizate supratentorial (mai frecvent la adulți și fără diferențe între cele două emisfere cerebrale), infratentorial (mai frecvent la copii și în special în emisferele cerebeloase), şi la nivelul măduvei spinării (extradurale, subdurale sau intramedulare).

Dacă meningita este prezentă, manifestările clinice vor fi mixte; altfel, manifestările clinice depind de localizare şi dimensiunile leziunii.

CT fără contrast relevă o leziune isodensă sau minim hiperdensă, cu un grad variabil de edem perilezional [8]. După administrarea de contrast, leziunea preia contrastul periferic, cu un centru isodens sau uşor hiperintens (fig. 10.4 a, b).

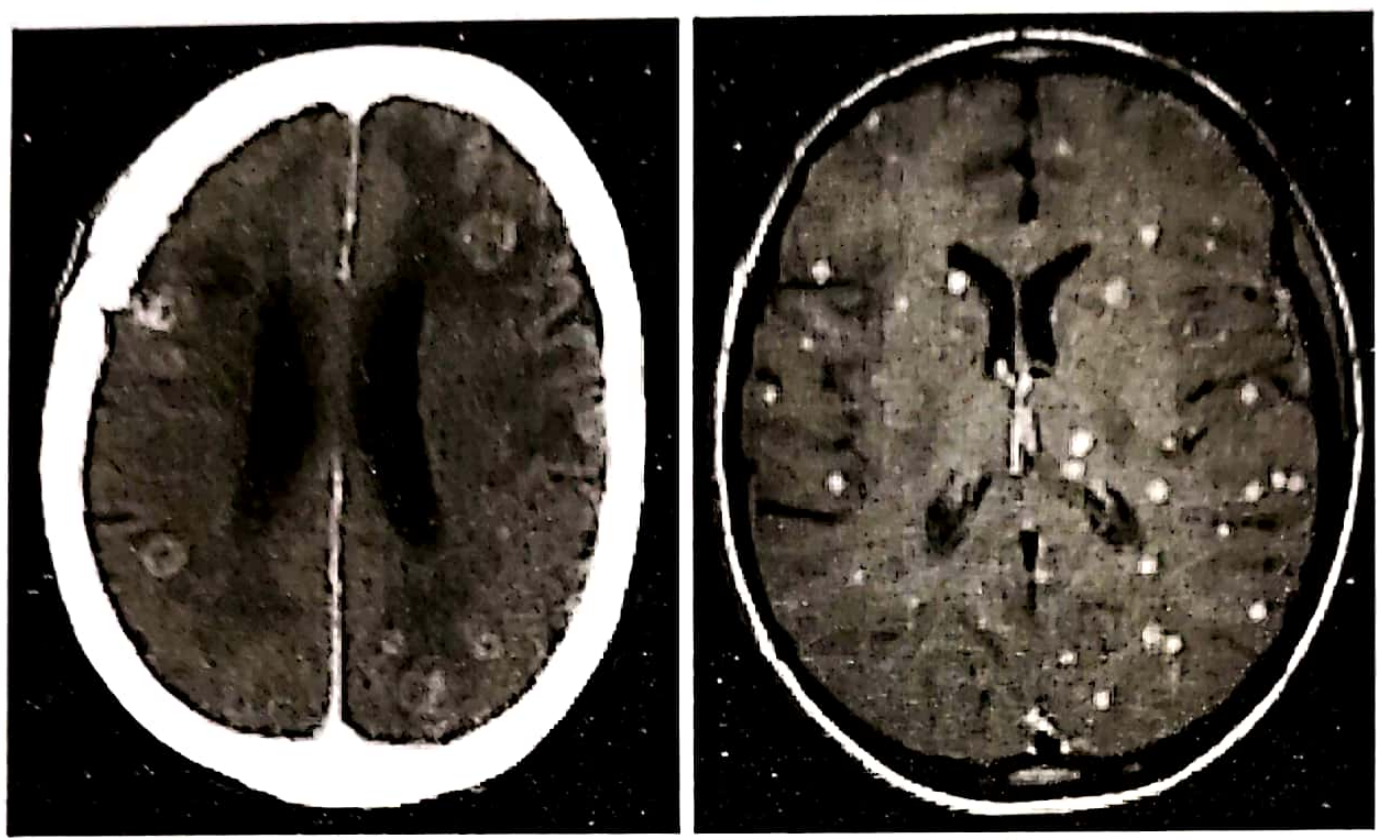
a) b)

Figura 10.4. Tuberculom cerebral (cazuistica Clinicii de Neurochirurgie Iaşi).

ABCESUL TUBERCULOS

De obicei apar în decada a treia de viaţă; debutul este acut iar clinic nu se disting de abcesele cerebrale piogene. 63% sunt supratentoriale iar la 50% există meningită tuberculoasă concomitentă (de la Torre). Trei criterii sunt folosite pentru a stabili etiologia tuberculoasă a unui abces cerebral (Whitener):

- dovezi macroscopice de abces conţinând puroi;
- confirmare histologică a faptului că abcesul conţine ţesut de granulaţie cu celule specifice inflamaţiei acute sau cronice;
- demonstrarea originii tuberculoase prin culturi pozitive sau vizualizarea bacililor acido-alcoolo-rezistenţi.

Explorarea computer tomografică cu substanţă de contrast (fig. 10.5) evidenţiază prezenţa contrastului periferic sub forma unei capsule de 0,5 mm grosime ce înconjoară un centru hipodens, imagine caracteristică pentru abcesul tuberculos (de la Torre, 1994).

TRATAMENT

Antibioticele reprezintă principala opţiune terapeutică: isoniazidă, rifampicină, pirazinamidă şi etambutol ca antituberculoase de primă linie (Starke), şi streptomicină, kanamicină, capreomicină, ethionamidă, cicloserină, ofloxacin şi ciprofloxacin ca antituberculoase de linia a doua (Barnes) [9].

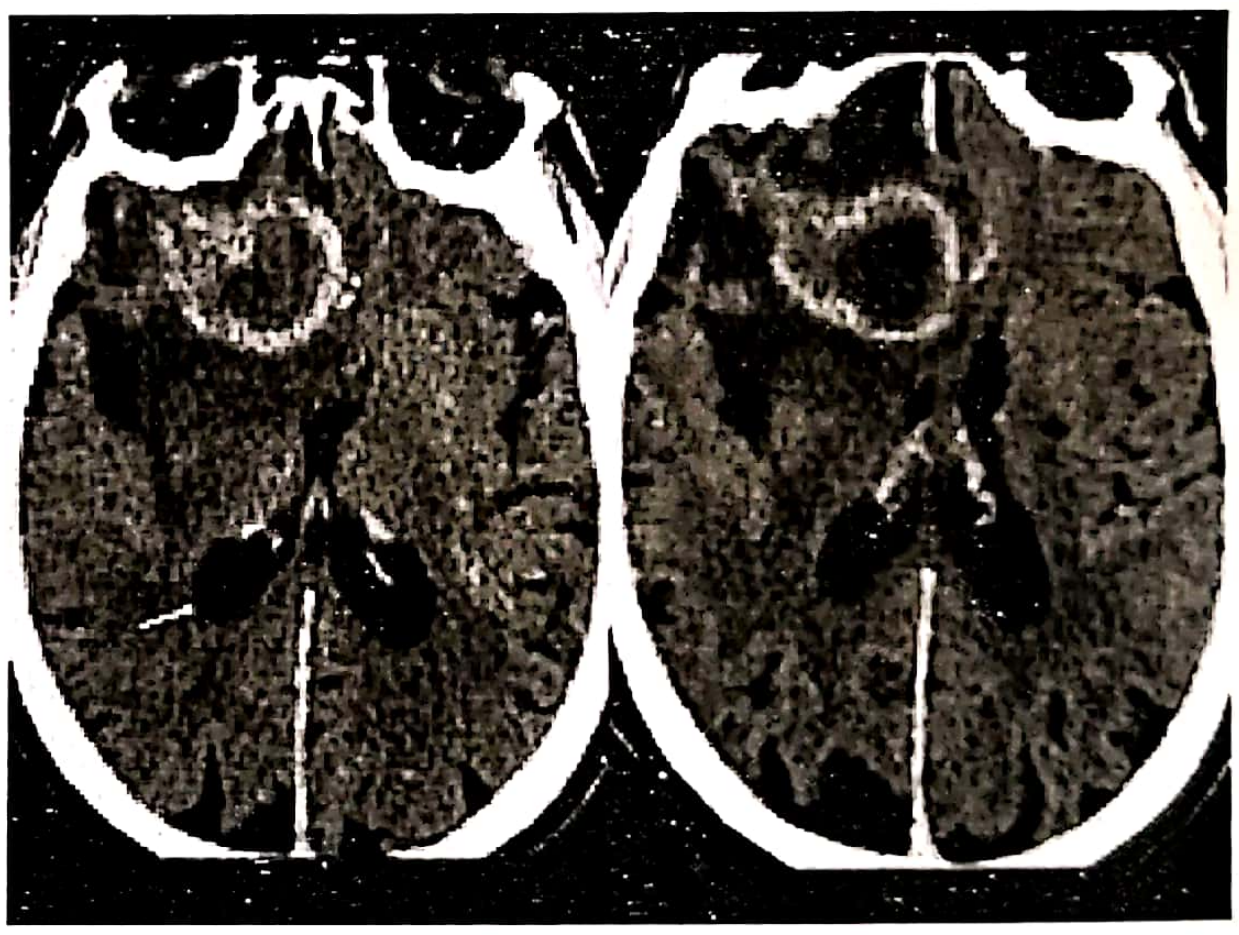

Figura 10.5. Abcesul cerebral tuberculos (cazuistica Clinicii de Neurochirurgie Iaşi).

Majoritatea formelor de tuberculoză extrapulmonară ar trebui tratate pentru o perioadă de 6 luni. În tuberculoza meningeală sau scheletală durata tratamentului este stabilită în fiecare caz în parte. Un regim terapeutic obişnuit cuprinde izoniazidă, rifampicină şi pirazinamidă pentru două luni, apoi izoniazidă şi rifampicină pentru 4 luni. La pacienţii infectaţi cu HIV [10,11], izoniazida şi rifampicina se continuă pentru 7 luni (Barnes; Combs). Tratamentul este modificat în funcţie de sensibilitatea la antibiotice. În zonele non-endemice este puţin probabil ca pacientul să fi fost expus la *M. tuberculosis* rezistent, iar prima linie terapeutică este reprezentată de izoniazidă, rifampicină şi pirazinamidă. Când există suspiciunea de rezistenţă la antituberculoase, va fi adăugat etambutolul până când rezultatele la antibiogramă sunt disponibile. În regiunile în care infecţiile cu bacili multirezistenţi sunt frecvente, tratamentul iniţial ar trebui să se bazeze pe susceptibilitatea locală la antituberculoase (Barnes). Când există rezistenţă sau intoleranţă la izoniazidă, rifampicina şi etambutolul vor fi administrate 12 luni sau 18 luni la cei infectaţi cu HIV (Barnes).

Tratamentul chirurgical se recomandă în hidrocefalie, arhnoidită şi procesele expansive înlocuitoare de spaţiu (de la Torre).

BIBLIOGRAFIE

1. Bayindir C, Mete O, Bilgic B: Retrospective study of 23 pathologically proven cases of central nervous system tuberculomas. Clin Neurol Neurosurg 108: 353–357, 2006.
2. Block AB, Reider HL, Kelly GD, *et al*. The epidemiology of tuberculosisin the United States: implications for diagnosis and treatment.Clin Chest Med 1989; 10(3):297–313.
3. Wasay M, Moolani MK, Zaheer J, Kheleani BA, Smego RA, Sarwari RA: Prognostic indicators in patients with intracranial tuberculoma: A review of 102 cases. J Pak Med Assoc 54:83–87, 2004.
4. Mehta JB, Dutt A, Harvill L, *et al*. Epidemiology of extrapulmonarytuberculosis: a comparative analysis with pre-AIDS era. Chest 1991; 99:1134–1138.
5. Sze G, Zimmerman RD. The magnetic resonance imaging of infection and inflammatory diseases. Radiol Clin North Am 1988; 26:839–859.
6. Draouat S, Abdenabi B, Ghanem M, Bourjat P. Computed tomographyof cerebral tuberculosis. J Comput Assist Tomogr 1987; 11:594–597.
7. Phypers M, Ellis E, Sheardown C, Medaglia A. Tuberculosis inCanada, 2001. Ottawa, Ontario: Ministry of Public Worksand Government Services Canada, 2003.
8. Rieder H L, Snider D E, Cauthen G M. Extra pulmonary tuberculosisi n the United States. Am Rev Respir Dis 1990; 141:347–351.
9. Misra UK, Kalita J, Srivastava M, Mandal S. Prognosis of tuberculousmeningitis: a multivariate analysis. J Neurol. Sci 1996; 137: 57–61.
10. Farrar DJ, Flanigan TP, Gordon NM, Gold RL, Rich JD.Tuberculous brain abscess in a patient with HIV infection: case report and review. Am J Med 1997; 102:297–301.
11. Poonnoose SI, Rajshekhar V. Rate of resolution of histologically verified intracranial tuberculomas. Neurosurgery 2003; 53:873–9.

PARAZITOZELE CEREBRALE

DANIEL ILIE ROTARIU

Parazitozele – infecții produse de organisme de origine vegetală sau animală ce pe parcursul vieții sau întreaga lor viață se hrănesc în permanență sau temporar cu diverse substanțe produse de alte organisme vii, însă fără a le distruge pe cele din urmă [1]. Fără câteva excepții, sistemul nervos central (SNC) nu este o localizare primară ci mai degrabă o localizare accidentală/secundară în cadrul infecțiilor parazitare, per total atingerea SNC este rară în cadrul parazitozelor, dar când aceasta are loc caracterul ei este sever, uneori mortal. Dintre infecțiile parazitare cele mai multe sunt cu răspândire ubiquitară fiind frecvent întâlnite în țările în curs de dezvoltare, în care condițiile de igienă sunt deficitare [2], dar există și parazitoze cu răspândire tropicală sau endemică (tabelul 10.1).

Tabelul 10.1
Răspândirea geografică a neuroparazitozelor [3]

Ubiquitară	**Africa**	**Asia**
Cisticercoza†	Tripanosomiaza	Schisostomiaza
Trichineloza	Filarioza	Angiostrongiloidoza
Toxocara/ Toxoplasmoza†		Sparganoza
Hidatidoza†		Ganthostomiaza
Amoebiaza †		Paragonimoza

† infecții parazitare în care afectarea SNC poate avea indicație chirurgicală.

Afectarea SNC în cadrul parazitozelor este cel mai frecvent întâlnită în cisticercoză, produsă de *Taenia Solium*, ce reprezintă prima cauză de epilepsie în țările în curs de dezvoltare [2]. În România cele mai frecvente neuroparazitoze sunt reprezentate de hidatidoză și neurocisticercoză, motiv pentru care în continuare vom lua în discuție cele două entități etiopatogenice.

NEUROCISTICERCOZA

Neurocisticercoza (NCC) este cauzată de parazitul *Taenia solium* (Familia *Cestode*).

CICLUL DE VIAȚĂ

– Trei stadii evolutive: 1. Larvă; 2. Embrion; 3. Viermele adult.

– Două gazde: gazda intermediară (porcine/ bovine), gazda definitivă (omul)

– Infecția la om – două moduri: 1. infecția produsă de viermele adult și 2. infecția produsă de către larvă [2].

1. Infecția după *ingestia embrionilor* determina **forma digestivă** a bolii și se realizează prin (consumul de carne insuficient preparată termic) → eliberarea embrionilor în tractul digestiv → maturare (adult) → atașare la nivelul peretelui intestinal → proglote (elemente mature ce se reproduc) → eliminare de ouă în fecale (organismul e gazda finală).

2. Infecția după *ingestia de larve* determină **forma sistemică** a bolii și se realizează prin (autocontaminare fecal-orală, alimente contaminate cu ouă de taenia solium sau autoingestie de proglote regurgitate) → digestie parțială → trecerea în torentul sangvin → inoculare în organele țintă (**cerebral** 60–92%, țesut muscular, cardiac, ocular) (organismul e gazda intermediară) [4].

Larva odată ajunsă în țesuturi în circa două luni produce un perete propriu, iar după 4 luni devine embrion. Embrionul trăiește în medie 5–7 ani după care se calcifică. La porc embrionii rămân pentru multă vreme în stare dormandă până la reluarea ciclului biologic. Omul reprezintă singura gazdă definitivă a parazitului dar accidental poate deveni gazdă intermediară situație în care apare și boala (cisticercoza).

FIZIOPATOLOGIE [5]

1. Stadiul encefalitic: reacție inflamatorie focală cu edem cerebral local ce poate produce sindrom cefalalgic și uneori crize focalizate [5].

2. Stadiul vezicular: dacă parazitul nu este distrus de sistemul imunitar în 60–70 zile se va dezvolta un embrion (cisticerc), cu formă ovoidală şi diametru de cca 1 cm, format dintr-o membrană ce conţine lichid clar în care se găseşte un scolex, sub această formă trăieşte la nivel tisular perioade îndelungate de timp [2], de obicei stabil şi produce doar reacţie inflamatorie moderată [6].

3. Stadiul coloidal: prima etapă a involuţiei [2], membrana chistului continuă să crească şi se destinde căpătând aspect de ciorchine ce se dezvoltă la nivelul spaţiului subarahnoidian bazal, lichidul chistului este de aspect turbid iar scolexul prezintă semne de degenerare, acest stadiu se caracterizează printr-o reacţie inflamatorie intensă la nivel meningeal şi arahnoidian cu glioză astrocitară şi edem cerebral difuz [2].

4. Stadiul de degenerare parţială (nodular-granular): succede stadiul coloidal: are loc deshidratarea conţinutului chistului → consistenţa gelatinoasă şi mineralizarea parţială a scolexului [2].

5. Stadiul de degenerare totală: ultimul stadiu de evoluţie, se continuă procesul de deshidratare şi impregnarea calcară rezultând în final aspectul de nodul calcar uşor depistabil pe imaginile CT.

LOCALIZARE ŞI TABLOU CLINIC

1. Meningiană în 26% din cazuri, liber sau aderent, localizate pe convexitate sau în cisternele bazale producând arahnoidită şi fibroză ce poate duce la blocarea foramenelor Luschka şi Magendie cu hidrocefalie secundară sau pot produce arahnoidită la nivelul cisternelor bazale cu paralizii secundare de nervi cranieni [6].

2. Parenchimatoasă în 30–63% din cazuri, cauzând crize epileptice dar şi semne de infarct cerebral datorită ocluziei vaselor perforante secundar reacţiilor inflamatorii [5].

3. Ventriculară în 18% din cazuri, producând hidrocefalie sau pusee intermitente de hipertensiune intracraniană datorita efectului de valva (sindrom Burn) [6,7].

4. Leziuni mixte în 23% din cazuri.

5. Spinal 1% din cazuri – durei radiculare, deficite motorii sau senzoriale [2,5].

DIAGNOSTIC (tabelul 10.2)

a. *Clinic*: crize convulsive, semne de hipertensiune intracraniană, deficite focale în raport cu localizarea leziunilor, tulburări mentale, paralizii de nervi cranieni, uneori noduli subcutanaţi.

b. *Imagistic*:

– Computer tomografia (CT) – utilă pentru screening şi vizualizare bună a calcificărilor

– Rezonanţa magnetică (IRM) – explorarea gold standard

Stadiu vezicular:

– CT – aspect de hipodensitate fără edem sau priza de contrast

– IRM – intensitate similara cu LCR în T1 şi T2, scolexul apare ca leziune hiperintensă

Stadiul coloidal:

– IRM hipointensitate cu perete gros şi edem perilezional important vizualizat în T2

Stadiul granular:

– CT – leziune hiperintensă după administrare de contrast cu edem perilezional

– IRM – arii de signal void în T1 şi T2 înconjurate de un inel hiperintens sau edem

Stadiul calcificat:

– CT – leziuni nodulare spontan hiperintense fără edem sau priză de contrast

c. *Laborator*:

– Nespecifice: Eosinofilie

– Specifice: IMUNOBLOT/ELISA semnificative la un titru > 1/64 în sânge şi > 1/8 în LCR.

Tabelul 10.2

Criterii de diagnostic [2]

Absolute	Majore	Minore	Epidemiologice
Identificare prin biopsie	Leziuni imagistice înalt sugestive	Leziuni imagistice compatibile cu cisticercoza	Contact cu purtători de cisticercoza
Evidenţierea scolexului în leziunea chistică	Explorări imunologice pozitive	Manifestări clinice de cisticercoză	Călătorie în zone endemice
Vizualizarea parazitului la FO	Rezoluţia leziunilor după tratament antihelmintic	ELISA pozitiv în LCR	Provenienţa dintr-o zona endemică
	Rezoluţie spontană a unei leziuni ce captează contrast	Cisticercoza cu altă localizare decât SNC	

Diagnostic de certitudine:

- 1 criteriu absolut **SAU** 2 criterii majore + 1 criteriu minor + 1 criteriu epidemiologic

TRATAMENT

1. *Antihelmintic*: **ALBENDAZOL** 15 mg/kg/zi – 7 zile sau **PRAZIQUANTEL** 50–100 mg/kg/zi – 15 zile.

Asigură distrucția a 90% din chiști și scade frecvența crizelor epileptice cu 45%.

2. *Antiinflamator*: **DEXAMETAZONA** 5–12 mg/zi sau **PREDNISON** 1 mg/kg/zi.

Indicație primară în encefalita, angeita și arahnoidita cisticercică, complementar terapiei antiparazitare.

3. *Chirurgical*:

– chiști ≥ 2 cm ce produc efect de masă sau deficite neurologice,

– hipertensiune intracraniană severă,

– compresiune la nivel medular,

– chiști ce blochează drenajul LCR,

– hidrocefalie.

Ultimele două condiții beneficiind de sancțiune terapeutică minim invazivă – respectiv abord endoscopic al leziunilor cu localizare ventriculară în special la nivelul ventriculului III și a ventriculilor laterali [7,8].

ECHINOCOCOZA

Numită și **boala hidatică**, este cauzată de larva parazitului *Echinococcus granulosus*.

CICLU DE VIAȚĂ

Două gazde: gazda intermediară – ovine, suine și gazda definitivă – canine [9].

Infecția la om:

– contact direct cu canine infectate,

– ingestie de alimente (legume) contaminate cu ouă de *Echinococcus*.

După ingestia ouălelor → absorbția protoscolecșilor în duoden și trecerea în torentul sangvin → 2 filtre (pulmonar 30% /hepatic 60%) – dacă acestea sunt depășite chisturile fiice se pot răspândi oriunde în organism (cerebral/spinal).

Afectarea SNC (în 3% din cazurile de hidatidoză [9])

– Vârsta: mai frecventă la copii

– Inocularea – cel mai frecvent prin intermediul arterei cerebrale medii

– Localizare: frecvent – lobul parietal, excepțional trunchi cerebral, sistem ventricular

– Număr: chist solitar 85%

– Rata de creștere: lentă circa 1cm/an.

HISTOLOGIE

Peretele chistului – trei membrane:

1. Membrana externă – adventice provenită de la gazdă (nu se evidențiază totdeauna).
2. Membrana laminară acelulară – origine parazitară, anucleată, bogată în aminoacizi → reacție Schiff +.
3. Membrana germinală internă – formată din celule nucleate de origine parazitară.

Conținutul chistului – lichid clar, *nisipul hidatic, veziculele fiice* dispuse în ciorchine și *protoscolecși* (se transformă în viermele adult dacă e consumat de gazda definitivă).

TABLOU CLINIC

Tabloul clinic este nespecific:

– semne de hipertensiune intracraniană

– deficite neurologice focale – funcție de localizare

– la copii creșterea circumferinței cutiei craniene.

DIAGNOSTIC

Suspiciune diagnostică:

– pacienți din zone endemice,

– contact cu animale infectate,

– antecedente de hidatidoză.

Examen clinic: nespecific (vezi tabloul clinic).

Examen serologic: evidențierea anticorpilor anti echinococcus prin ELISA reacții fals negative în 50% cazuri, LA, IHA.

Examene imagistice:

CT

– leziune hipodensă perfect rotundă, fără priză de contrast, fără edem perilezional

– uneori se evidențiază septuri intralezionale evocatoare pentru chiste fiice.

IRM

– leziune sferică „egg shape” cu semnal similar LCR în T1 și T2

– capsula – hipointensă în T1

– în cazul chiștilor infectați – priza de contrast la nivel capsular.

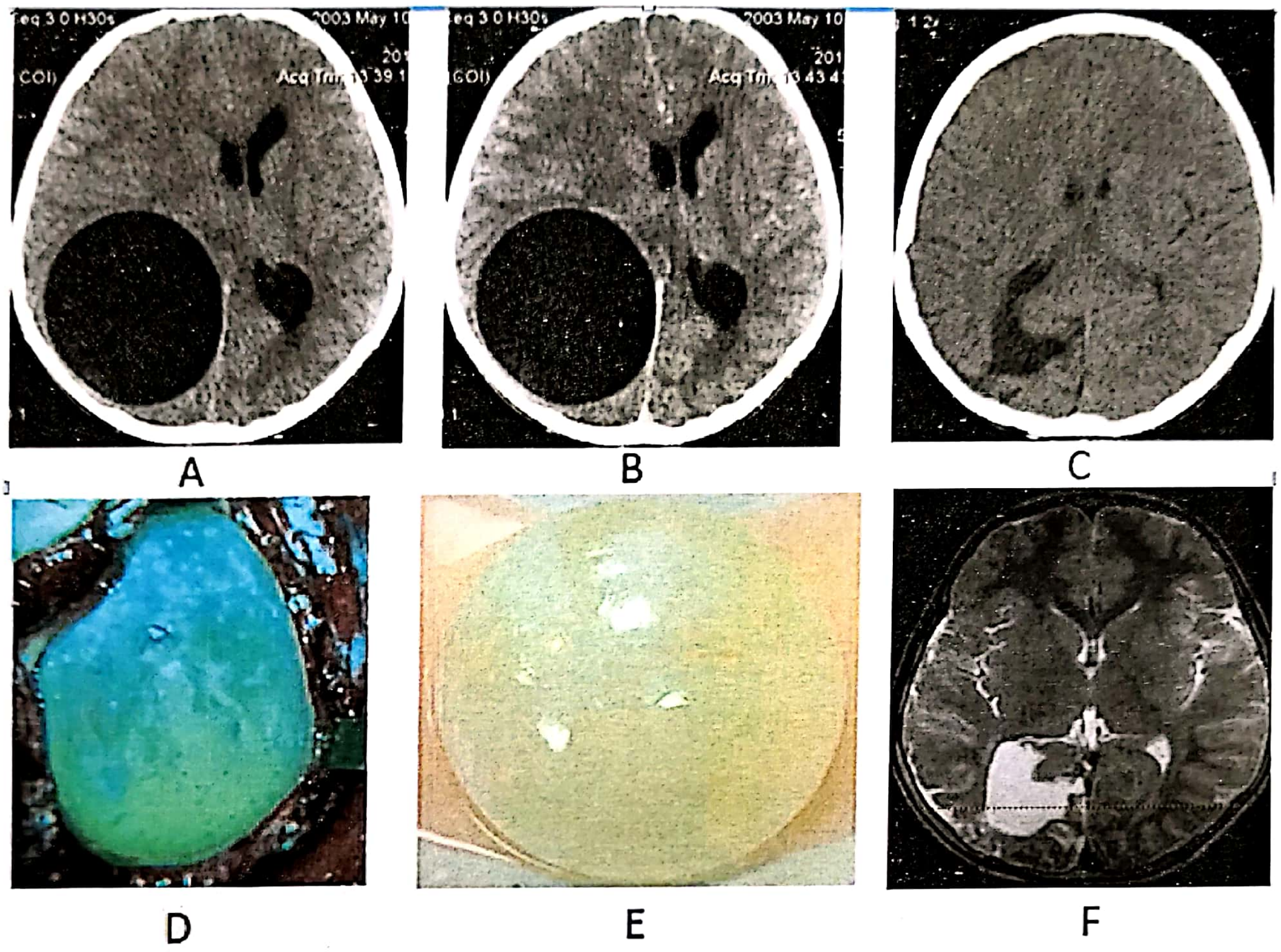

Figura 10.6. T.C. M 7 ani, sindrom HIC; (A) Examen CT nativ şi (B) după administrarea substanţei de contrast, evidenţiază leziune chistică P-O dreaptă, bine delimitată, fără priză de contrast şi fără edem perilezional; (C) CT postoperator evidenţiază absenţa recidivei cu expansionare bună a creierului adiacent; (D) Imagine intraoperatorie ce evidenţiază leziune chistică unică, bine delimitată, cu membrană translucidă prin transparenţa căreia se observă numeroşi scolecşi; (E) aspect macroscopic al piesei anatomopatologice; (F) IRM secvenţă T2 axial la 12 luni postoperator,

DIAGNOSTIC DIFERENŢIAL [10]

Leziuni lichidiene cu creştere lentă – chist arahnoidian, chist epidermoid, astrocitom chistic.

Leziuni infecţioase – abcesul cerebral – priză de contrast periferică şi edem perilezional.

TRATAMENT

a. Chirurgical

– Îndepărtare chirurgicală a chistului intact utilizând tehnica Drowling (irigare cu soluţie salină izotonă între creier şi chist) [10];

– În caz de spargere a chistului 25% [11] – aspirarea conţinutului lichidian, plasare de fâşii cu H_2O_2 timp de 2 minute urmată de irigaţie cu soluţie salină hipertonă pentru 5 minute [10];

– Puncţionarea chistului cu aspirarea conţinutului şi irigarea cavităţii cu soluţie salină hipertonă [11].

b. Medical

– Curativ ALBENDAZOL 10–15 mg/kg/zi timp de 4 săptămâni, 4 cicluri cu pauză de două săptămâni între ele, dozele pediatrice: 15 mg/kg/zi timp de 28 zile [6];

– Profilactic – la cei cu risc de ruptură intraoperatorie a chistului: albendazol + praquizantel mai eficient decât albendazol singur [11].

COMPLICAŢII SPECIFICE

Evolutive: suprainfecţia chistului hidatic, recurenţe postoperatorii.

Chirurgicale: ruptura chistului posibilă apariţie a şocului anafilactic.

• *Boala hidatică vertebrală* [11]:

Conduita: laminectomie decompresivă, excizia chistului şi a osului infiltrat urmat de stabilizare.

Complicaţii: ruptura intraoperatorie 50%, recidiva 40%.

• *Boala hidatică alveolară – echinococcus multilocularis* [11]:

Mimează alte leziuni infecţioase sau neoplazice – leziuni multiple cu priză de contrast periferică şi edem perilezional.

Rezecţia totală – necesită rezecţia ţesutului adiacent.

Conduita: chirurgie + ALBENDAZOL: regresie 50%, stabilizare 40%, evoluţie 10%.

BIBLIOGRAFIE

1. Brumpt E: Précis de parasitologie. Masson (ed.) 1978.
2. P.P. Diaz Vasquez; Parasitoses of the Central Nervous System: Cysticercosis, Hydatidosis. In Sindou M (Ed.), Practical Handbook of Neurosurgery from Leading Neurosurgeons. Vol. 1, Cranial Approaches, Vascular, Traumas, Cerebrospinal Fluid, Infections; Springer, Wien–New York, 2009; 485–499.
3. M. Strobel, Parasitoses du systeme nerveux central; IFMT, Vientiane, 2004.
4. J. Ignacio Olivé, M.D., Pedro Angulo-Rivero, M.D. Cysticercosis of the Nervous System; Introduction and General Aspects; Journal of Neurosurgery. Aug 1962. Vol. 19, No. 8, p. 632–634.
5. R. Francisco Escobedo, Alfred Gomez-Avinia, Salvador Ruiz-Gonzalez. Neurosurgical Aspects of Neurocysticercosis. In Schmidek and Sweet (Ed. V). Operative Neurosurgical Techniques – indications, Methods and Results. Vol. II. Saunders Elsevier, Philadelphia, 2006; 1673–1687.
6. Mark S. Greenberg, Parasitic Infections of the CNS. In Handbook of Neurosurgery (Ed. VI). Thieme, New York, 2006, 236–239.
7. Jaime Torres-Corzo, M.D., Roberto Rodriguez-Della Vecchia, M.D., Leonardo Rangel-Castilla, M.D. Bruns Syndrome Caused by Intraventricular Neurocysticercosis Treated Using Flexible Endoscopy. J Neurosurg 104:746–748, 2006.
8. Marvin Bergsneider, M.D., Langston T. Holly, M.D., Jae Hong Lee, M.D., Wesley A. King, M.D., John G. Frazee, M.D. Endoscopic management of cysticercal cysts within the lateral and third ventricles; Journal of Neurosurgery 92:14–23, 2000.
9. V. Ciurea, K.N. Fountas, T.C. Coman, T.G. Machinis, E.Z. Kapsalaki, N.I. Fezoulidis, J.S. Robinson. Long-term surgical outcome in patients with intracranial hydatid cyst. Acta Neurochir (Wien) (2006) 148: 421–426.
10. Abdennebi, Parasitoses of the Central Nervous System: Hydatidosis. In Sindou M (ed.), Practical handbook of neurosurgery from leading neurosurgeons. Vol. 1. Cranial Approaches, Vascular, Traumas, Cerebrospinal Fluid, Infections; Springer, Wien–New York, 2009, 469–484.
11. Oscar H. Del Brutto, Juan J. Figueroa, Hector H. Garcia. Parasitic Infections. In H. Richard Winn, Youmans Neurological Surgery. Vol. 1, chapter 46, Elsevier Saunders, Philadelphia, 2011.

Capitolul 11

AFECȚIUNI INFECȚIOASE ALE COLOANEI VERTEBRALE

SORIN VIDICAN, SEBASTIAN-VICTOR TRIFOI

Infecțiile spinale reprezintă un spectru larg de afecțiuni cu o abordare interdisciplinară, clinică şi chirurgicală care pot cuprinde atât structurile sistemului nervos de la nivelul canalului vertebral cât şi pe cele înconjurătoare. Având în vedere faptul că structurile din jurul canalului medular nu reprezintă o poartă de intrare fiziologică în organism, infecțiile de la acest nivel sunt complicate de patologia primară şi tarele pacientului.

Infecțiile spinale trebuie recunoscute şi diagnosticate cât mai devreme, datorită evoluției rapide spre instalarea deficitelor neurologice, ireversibile în multe cazuri. Din păcate, identificarea precoce este îngreunată de natura nespecifică a simptomatologiei, starea pacienților, sau chiar de rezultatele negative ale explorărilor imagistice precoce.

ETIOPATOGENIE. CLASIFICARE

LOCALIZAREA ANATOMICĂ

Spectrul larg al infecțiilor spinale este clasificat, în mod clasic, în funcție de localizarea anatomică (fig. 11.1). Astfel, putem întâlni [1]:

- discita: infecția discului intervertebral;
- osteomielita vertebrală: infecția corpului vertebral, care în asociere cu discita poartă numele de spondilodiscita;
- abcesele epidurale;
- empiemul sau abcesul subdural;
- abcesul intramedular.

Odată cu noile posibilități de investigație şi studiu al evoluției proceselor fiziopatologice se pune în evidență faptul că la nivelul coloanei vertebrale nu există o granița exactă a răspândirii anatomice a procesului infecțios, şi că, în mod obişnuit, acesta se extinde la mai mult decât o singură structură, chiar dacă acest lucru nu se observă în testele diagnostice de rutină. În plus, se pot desprinde anumite grupuri de localizări care, alături de o similitudine a patogeniei, factorilor de risc, clinică şi imagistică pot alcătui patologii distincte cu epidemiologie şi tratament propriu [2–8]. Astfel clasificările bazate doar pe localizarea anatomică nu pot stabili tratamentul optim pentru fiecare caz în parte.

ABCESUL EPIDURAL

Reprezintă o colecție bacteriană închistată ce se situează în interiorul canalului vertebral dar în afara meningelui, a corpului vertebral sau a discului, structuri spre care se poate extinde şi care se poate situa la unul sau mai multe nivele simultan. Au fost descrise cazuri în care a fost afectat spațiul epidural pe o întindere de 13 nivele [9]. În general, abcesul epidural, se plasează în porțiunea posterioară a canalului vertebral [2]. Localizat în porțiunea anterioară se asociază aproape invariabil cu osteomielita vertebrală.

Ca şi mecanism fiziopatologic pentru apariția simptomatologiei sunt descrise inflamația, factorii vasculari [2], extensia infecției către măduvă prin traversarea meningelor sau chiar compresiunea sacului dural, în cazul prăbuşirii corpului vertebral [10].

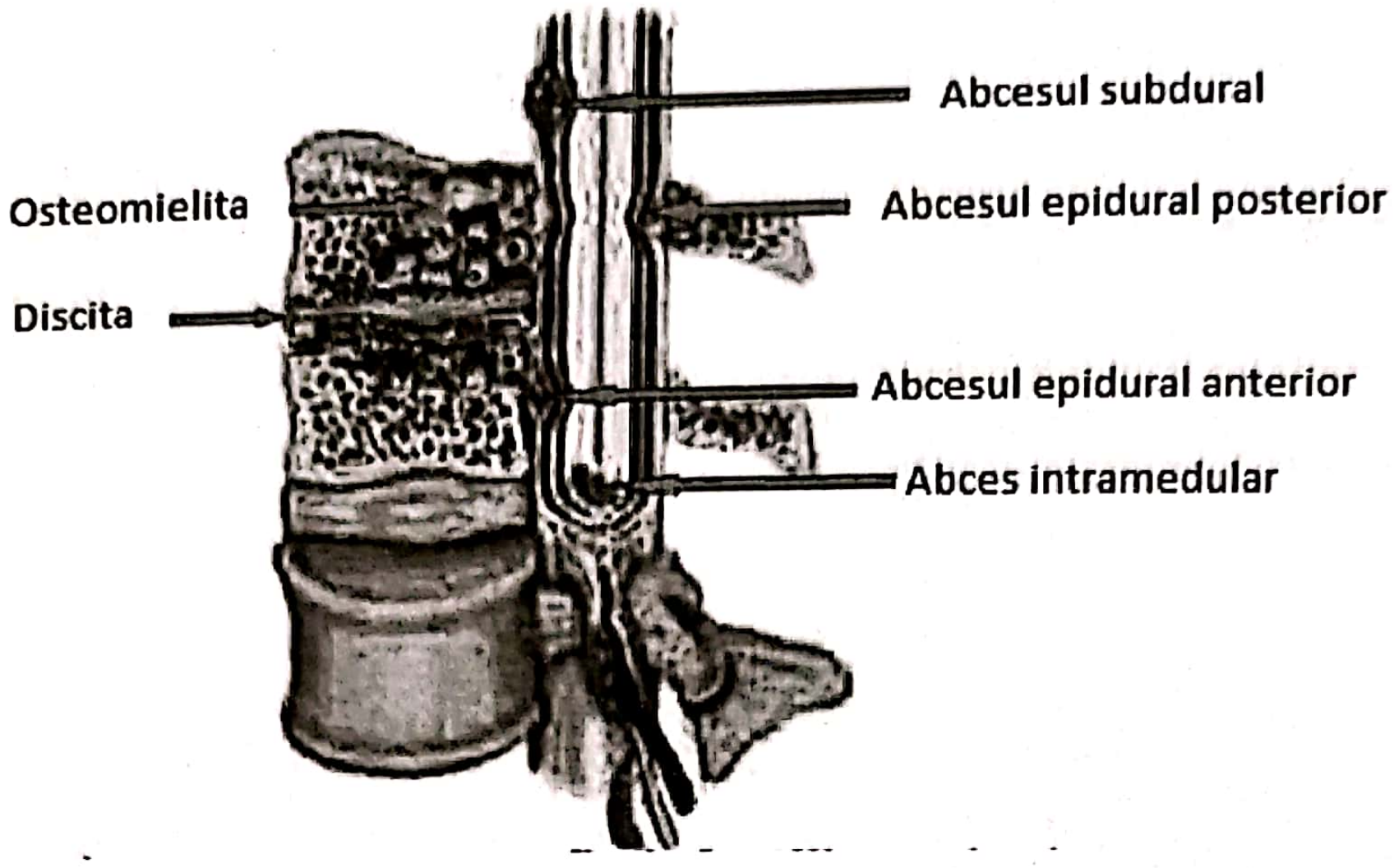

Figura 11.1. Topografia infecţiilor spinale.

Microorganismul poate ajunge la nivel spinal prin 4 căi:

– arterial: pe calea arterelor nutritive;

– retrograd: prin plexurile venoase vertebrale;

– prin extensie din vecinătate;

– prin inoculare directă: post-terapeutic sau traumatic (plăgi deschise. înţepate, împuşcate).

Identificarea agentului patologic se face prin cultura materialului obţinut intraoperator, bioptic sau prin hemocultură. Oricare ar fi metoda de recoltare rezultatele au şanse mari să fie negative ca urmare a administrării unui tratament antibiotic prealabil. În unele studii nu a putut fi identificat agentul etiologic la jumătate dintre pacienţi.

OSTEOMIELITA VERTEBRALĂ

Reprezintă infecţia corpului vertebral. Se asociază în mod frecvent cu discita, infecţia simultană purtând numele de spondilodiscită.

Sursele de infecţie sunt reprezentate în principal de infecţii de la nivelul tractului urinar, şi apoi de infecţiile tractului respirator, a pielii, abuzul de droguri administrate intravenos sau ca efect secundar al unui traumatism. În până la o treime din cazuri nu poate fi identificată sursa infecţiei [11].

Un loc particular îl ocupă osteomielita cu *Mycobacterium tuberculosis* cunoscută şi sub denumirea de Morbul lui Pott. Această boală este prezentă mai frecvent în ţările sărace sau în curs de dezvoltare, unde ocupă primul loc în cauzele de infecţii la nivelul coloanei. Ostreomielita tuberculoasă se localizează de regulă la un singur nivel (corp vertebral), din zona dorsală inferioară. Procesul inflamator evoluează rar spre elementele din canalul vertebral şi mai des se dezvoltă abcese ale muşchiului psoas. Simptomatologia este adesea semnalată cu câteva luni înaintea adresării la un medic şi descoperirii cauzei. Deficitele neurologice se pot instala între 10–50% din cazuri, şi sunt determinate cel mai probabil de inflamaţia medulară sau radiculară [12]. În cazul osteomielitei netratate, aceasta poate evolua spre prăbuşirea corpului vertebral, care nu mai poate susţine greutatea corpului, cu apariţia secundară a cifozei şi compresiunea elementelor din canalul medular.

INFECŢIA DISCULUI INTERVERTEBRAL

Discita reprezintă inflamaţia discului intervertebral. Ea poate să apară în mod spontan, în special la pacienţii de sub 20 de ani, post-terapeutic când infecţia este consecutivă unei intervenţii neurochirurgicale la nivelul coloanei (în istoricul recent al pacientului), sau prin infecţia secundară în osteomielita vertebrală.

• *Discita spontană* apare în mod tipic la persoanele sub 20 de ani (Discita juvenilă) sau la consumatorii de droguri cu administrare intravenoasă. Aceştia formează două grupuri distincte. În plus, ca să poată fi considerată spontană, trebuie ca pacientul să nu aibă în istoricul recent intervenţii la nivelul coloanei vertebrale, proceduri diagnostice, terapeutice sau osteomielită vertebrală.

- *Discita juvenilă* îşi are vârful de incidenţă între vârsta de 2–3 ani. Se localizează preponderent la nivelul discurilor lombare. Simptomatologia variază în funcţie de vârstă; la copiii mici simptomatologia este dezvăluită de refuzul acestora de a umbla, sau de a sta în şezut, iar cei mai mari pot acuza dureri de spate. Se asociază cu febră sau subfebrilităţi, creşterea VSH-ului şi posibil leucocitoză. Tratamentul chirurgical se indică cazurilor fără răspuns la tratamentul medicamentos, infecţie recurentă sau instabilitatea coloanei vertebrale [12].
- Între 0,2 şi 4% din pacienţii care suferă intervenţii sau proceduri la nivelul coloanei vertebrale dezvoltă *discită iatrogenă*. Simptomatologia apare după un interval liber cuprins între 3 zile şi 8 luni. Se produce prin însămânţarea directă a discului cu material infecţios. Sunt studii care susţin că o parte din aceste cazuri sunt de fapt reacţii locale autoimune şi poartă numele de discite aseptice, avasculare sau chimice. Discitele aseptice reprezintă totuşi o minoritate din cazuri [13].

INFECŢIA ŢESUTURILOR MOI ADIACENTE

La fel ca şi infecţiile spinale, acestea pot să aibă ca sursă o infecţie de vecinătate, iar dacă sunt neglijate sau dacă există un teren favorizant, pot determina infecţii de vecinătate. Dintre infecţiile ţesuturilor moi cu punct de plecare spinal putem enumera mediastinita, abcesele şi infecţiile faringelui, abcesul muşchiului psoas. Dacă în celelalte cazuri este solicitată expertiza altor specializări, abcesul muşchiului psoas este în general adresat neurochirurgului.

Muşchiul iliopsoas are o linie de inserţie de pe marginea superioară a osului iliac, baza sacrului, procesele spinoase ale vertebrelor lombare, corpul vertebral si discurile intervertebrale ale coloanei de la D12 la L5, cu inserţia distală la nivelul trohanterului inferior al femurului; este intervat de rădăcinile L2-L4, înainte de fuziunea lor în nervul femural. Factorii de risc pentru infecţie sunt aceeaşi ca şi cei descrişi mai jos, la etiologia infecţiilor vertebrale, şi ţin de scăderea capacităţii de apărare nespecifică şi specifică a organismului. Clinic, pacientul acuză durere la flexia activă a coapsei pe abdomen sau la hiperextensia pasivă a coapsei, şi este cauzată de inflamaţia ce are loc în jurul procesului infecţios. Diagnosticul se face pe baza analizelor uzuale de laborator (hemoleucogramă, hemoculturi, antibiogramă, markeri de infecţie, urocultură) şi a imagisticii. Deşi diagnosticul este posibil să fie pus pe radiografia plană sau pe RMN cea mai sensibilă investigaţie este examenul CT (sensibilitate de 80–100%). Tratamentul implică în primă fază drenarea percutană sau chirurgicală a abcesului, iar apoi antibioterapia administrată, bazată pe culturi obţinute din materialul infecţios [10,14].

ETIOLOGIA INFECȚIILOR VERTEBRALE

După modalitatea de infectare avem două clase de surse: metastatice, în care microorganismele provin dintr-o regiune care nu are legătură cu spațiul vertebral şi post-procedurale sau iatrogene în care agentul este însămânțat de instrumentarul folosit de corpul medical în scop diagnostic sau terapeutic. Necesitatea despărțirii patologiei este cauzată de diferența mare în modul de abordare a pacientului (tratament, urmărirea progreselor pacientului, tratamentul patologiilor asociate).

În unele studii, până la 50% din infecții sunt cu sursă neprecizată [15].

INFECȚII METASTATICE

Chiar dacă nu sunt agenți etologici, în mod frecvent, comorbiditățile sunt cauza care determină infecția care altfel nu s-ar fi produs la un organism sănătos determină un răspuns slab la tratament şi o vindecare lentă a pacienților. Astfel, apariția infecțiilor spinale este legată de boli cronice, care favorizează imunodeficiența:

– diabetul zaharat s-a asociat în 32% din cazuri şi determină susceptibilitate față de infecții cu germeni rar întâlniți sau fungi;
– drogurile intravenoase în 18% [16];
– insuficiența renală în 12%;
– alcoolismul în 10%;
– cancerul;
– infecțiile urinare;
– tratamentul îndelungat cu corticosteroizi;
– seropozitivitatea HIV [17];
– pacienții hemodializați (poate determina în timp modificări radiologice asemănătoare cu osteomielita, fără ca infecția să fie prezentă);
– vârsta înaintată poate fi un factor favorizant.

Cea mai comună cale de infecție este hematogenă, prin transportul materialului infecțios pe cale sangvină de la o sursă aflată la distanță (până la 50% din cazuri). Infecția primară poate fi situată la nivelul pielii, a tractului urinar, a aparatului respirator, abcese dentare sau faringiene, prin injectările efectuate de consumatorii de droguri cu administrare intravenoasă, endocardită bacteriană. Prin extensie directă abcesul epidural se produce prin migrarea germenilor de la o infecție din vecinătatea coloanei vertebrale: escară ⇒ ulcer de decubit, abces al muşchiului psoas, abces faringian, mediastinian, plăgi înțepate, tăiate, împuşcate în apropierea coloanei vertebrale, abcese perirenale.

Pe cale arterială, infecția se produce prin migrarea materialului infecțios care ajunge la nivel spinal prin arterele nutritive. Aici oblitereazǎ un vas mic şi produce ischemie, necroză şi un microclimat propice pentru multiplicare [18]. La periferia zonei de necroză organismul limitează procesul infecțios şi astfel se formează abcesul. Când echilibrul dintre microorganism şi factorii de apărare de la nivelul capsulei abcesului se pierde infecția evoluează fie spre vindecare, fie spre răspândire locală şi pierderea delimitării. Urmând această cale, infecția se poate stabili doar în porțiunile vascularizate. Spre exemplu artera nutritivă a discului intervertebral îşi reduce diametrul şi dispare la adulți. Din această cauză infecțiile spontane la nivelul discului intervertebral se produc doar la vârste mici. Discita la adulți şi la vârstnici apare ca urmare a progresiei unei infecții de la nivelul structurilor din vecinătate sau post-terapeutic.

Pe cale venoasă infecțiile se produc datorită răspândirii materialului infecțios prin venele anastomotice de la nivelul canalului rahidian, care funcționează ca un sistem port. Datorită distribuției lor infecțiile pe această cale tind să formeze abcese epidurale pe mai multe nivele fără să implice primar structurile osoase, cartilaginoase sau ligamentare de la nivelul coloanei. Acestea provin în special de la nivelul tractului gastrointestinal şi renal [19].

Dintre agenții etiologici frecvent izolați din abcesele epidurale enumerăm [19]:

- *Stafilococul auriu*: este cel mai comun microorganism identificat, probabil şi datorită afinităţii acestuia de a forma abcese; este ubicuitar pe suprafaţa pielii şi a mucoaselor şi este susceptibil să infecteze atât gazdele competente cât şi incompetente imunologic;
- *Streptococul*: al doilea ca şi frecvenţă;
- *Bacilul Koch*: preponderent în zonele cu incidenţă crescută a tuberculozei;
- Alţi germeni: *E. coli, Enterobacter, Pseudomonas aeruginosa, Diplococus pneumoniae, Serratia, Criptococus, Aspergilus, Echinococcus.*

Dintre agenţii etiologici izolaţi în osteomielita vertebrală enumerăm [19]:

- *Stafilococul aureu* este cel mai frecvent, ca şi in abcesele epidurale;
- *E.coli* şi *Proteus* în infecţiile de tract urinar;
- *Mycobacterium tuberculosis* şi Mycobacterium avium;
- *Psudomonas aeruginosa*: caracteristic în rândul consumatorilor de droguri cu administrare intravenoasă;
- *Streptococus pneumoniae*: în infecţiile aparatului respirator;
- *Klebsiella pneumoniae*: caracteristic consumatorilor de alcool;
- *Nocardia.*

INFECŢII POST-TERAPEUTICE

Odată cu scăderea incidenţei infecţiilor metastatice la nivelul coloanei vertebrale, datorită eficacităţii antibioterapiei şi a procedurilor de diagnostic şi tratament, a apărut, conform dezvoltării proporţionale a specializărilor medicale, o altă cale importantă de infecţie, cea post-terapeutică sau iatrogenă. Astfel însămânţarea este cauzată de o intervenţie neurochirurgicală la nivelul coloanei vertebrale şi a canalului medular, plasarea şi menţinerea unui cateter epidural sau lombar, puncţia lombară [20–22] sau implanturi.

Aproximativ 2% din pacienţi suferă o formă de infecţie după intervenţiile chirurgicale la nivel spinal. Marea majoritate se produc prin contaminarea plăgii cu bacterii comensale de la suprafaţa tegumentului. Agenţii etiologici frecvent izolaţi în aceste situaţii sunt *Staphylococcus aureus, Staphylococcus epidermidis, Staphylococcus albus*, şi, mai rar *E. coli, Proteus* spp, *Pseudomonas* spp, *Nocardia* şi *Actinomyces.*

Constituirea unei infecţii depinde de reactivitatea organismului faţă de infecţii şi de anumite aspecte ce ţin de intervenţia chirurgicală în sine [23–25].

Tabelul 11.1

Factori predispozanţi în infecţia postoperatorie [23–25]

Factorii predispozanţi ai pacientului	**Factori predispozanţi ce ţin de intervenţia chirurgicală**
– intervenţii chirurgicale recente – neoplasme, insuficienţe de organ – radioterapie – diabet – malnutriţie – tratament cronic cu corticosteroizi – paraplegia – infecţiile intercurente	– durata intervenţiei – lungimea inciziei sau a plăgii – forţa folosită pentru strângerea depărtătoarelor – fistula LCR – folosirea de implanturi

Pentru prevenirea infecţiei se poate utiliza [26–30]:

– administra de antibiotice în mod profilactic pe cale intravenoasă perioperator;

– se poate suplimenta cu Bacitracina serul folosit pentru irigare în timpul operaţiei;

– irigarea cu Gentamicină a spaţiului discal după discectomie (nefiind vascularizat, concentraţia de antibiotic administrat sistemic este foarte mică la nivelul discului);

– incizii mici şi tehnici microchirurgicale.

Deşi nu face obiectul acestui capitol, trebuie amintit faptul că intervenţiile neurochirurgicale de la nivelul coloanei vertebrale pot cauza infecţii şi la nivelul tegumentului, a ţesutului subcutanat, fasciei şi musculaturii paravertebrale.

DIAGNOSTICUL CLINIC

Pentru a susţine diagnosticul de infecţie spinală trebuie coroborate simptomatologia pacientului, diagnosticul imagistic şi rezultatele bacteriologice.

SIMPTOMATOLOGIA CLINICĂ SUBIECTIVĂ

Având în vedere că în mod tipic simptomatologia debutează cu dureri vertebrale, suspiciunea diagnostică poate fi ratată cu uşurinţă, mai ales că în fazele incipiente markerii sindromului inflamator nu ridică suspiciuni. În cazul infecţiilor spontane acestea pot fi omise datorită incidenţei mari a durerilor de spate pentru care pacienţii se adresează medicului, şi fiindcă în majoritatea cazurilor acestea nu reprezintă o patologie rapid progresivă cu posibilitatea evoluţiei spre deficite neurologice. În cazul infecţiilor post-terapeutice, sindromul vertebral poate fi confundat cu durerile post-operatorii cauzate de incizie.

În practica medicală se observă că simptomatologia variază mult între pacienţi. Simptomatologia infecţiilor spinale nu este diferită faţă de orice altă patologie care poate să afecteze coloana vertebrală: sindrom vertebral, radiculopatie, deficite neurologice senzitive, motorii şi sfincteriene. Evoluţia simptomelor poate varia de la lentă, observată deseori în cazul osteomielitei tuberculoase, până la fulminantă, observată mai frecvent la abcesul epidural. Aflarea factorilor de risc este un punct care trebuie investigat încă de la prima suspiciune.

Pacientul cu abces epidural se prezintă pentru dureri vertebrale puternice accentuate de palpare, radiculopatii distal faţă de locul în care este semnalat sindromul vertebral, disfuncţii sficteriene, deficite neurologice cu progresie rapidă, simptomatologie ce se asociază în majoritatea cazurilor cu febră, transpiraţie şi frisoane [9]. Heusner a descris evoluţia clinică a abcesului epidural în 4 stadii: durere, radiculopatie, oboseală musculara şi pareză. Trebuie precizat că de la apariţia sindromului vertebral trec în medie 3 zile până la semnalarea radiculopatiilor, încă 4 sau 5 zile până la apariţia deficitelor motorii, şi de aici pot fi de ajuns şi 24 de ore până la atingerea gradului de plegie. Pacienţii operaţi recent prezintă un tablou clinic sărac, cu excepţia durerilor vertebrale.

Pacientul cu osteomielită vertebrală se prezintă în mod tipic cu dureri vertebrale, radiculopatii, spasme musculare şi scădere în greutate. În doar 17% din cazuri se întâlneşte deficit neurologic la prezentare.

La pacienţii cu discită post-operatorie simptomatologia debutează la un interval cuprins între 3 zile şi 8 luni de la operaţie, dar la majoritatea (80%) este prezentă în primele 3 săptămâni. Pacienţii acuză dureri moderate (severe) care sunt accentuate de orice tentativa de mişcare, radierea durerii în segmente de corp inferioare locului de intervenţie, spasm muscular şi febră.

Diagnosticul diferenţial al infecţiilor spinale se face cu meningita, hernia de disc şi stenoza de canal (în special pentru localizarea lombară), tumori vertebrale, pseudomeningocelul, hematomul epidural, hemoragia subarahnoidiană la nivel spinal.

În unele cazuri rare pacienţii se pot prezenta cu sepsă sau tulburări ale stării de constienţă [31].

EXAMENUL CLINIC OBIECTIV

Pacienţii acuză durere la palparea sau percuţia spinoaselor din regiunea afectată de procesul infecţios, spasm muscular şi limitarea mişcărilor la nivelul acelui segment. Deformările coloanei vertebrale apar atunci când procesul inflamator scade rezistenţa corpului vertebral. Pentru determinarea deficitelor neurologice se pot efectua teste pentru sensibilitatea obiectivă şi probe de pareză. Trebuie luat în calcul şi faptul că deficitele neurologice pot să afecteze şi activitatea sfincteriană [32,33].

DIAGNOSTICUL DE LABORATOR

Diagnosticul de laborator implică în primul rând demonstrarea sindromului inflamator în organism şi izolarea agentului etiologic.

Prezenţa unei inflamaţii în organism este susţinută de creşterea numărului de leucocite, creşterea VSH-ului (viteza de sedimentare a hematiilor), creşterea valorilor proteinei C reactive şi a fibrinogenului. Toate aceste valori trebuie gândite în contextul clinic, fiindcă fiecare dintre acestea vor creşte indiferent de locul infecţiei sau a procesului inflamator şi pot fi influenţate de comorbidităţi. În plus, chiar dacă este vorba de aceeaşi localizare a infecţiei cu acelaşi germen, un pacient care este surprins în faza acută are un număr crescut al leucocitelor, pe când în infecţiile cronice, numărul leucocitelor poate să se încadreze în valorile normale. VSH-ul, cu toate că este un marker puţin specific, care este influenţat de o mulţime de factori, este crescut în 90% din cazuri, şi este un indice excelent în monitorizarea tratamentului [34]. Valorile proteinei C reactive [PCR] cresc chiar din primele ore ale constituirii procesului infecţios. PCR poate fi considerat un marker mai reactiv decât VSH-ul. În intervenţiile chirurgicale cresc amândouă, ca un răspuns nespecific dar, valorile PCR revin mai repede la normal, ceea ce îl face mai folositor în urmărirea pacienţilor post-operator [35].

A doua componentă a diagnosticului de laborator este stabilirea agentului etiologic. Pentru aceasta se pot recolta probe biologice de la nivel spinal, hemoculturi (având în vedere că infecţia s-a putut răspândi pe calea sistemului circulator) şi culturi de la nivelul organelor care ar putea constitui posibila sursă a infecţiei in organism. Cele mai relevante rezultate le oferă hemocultura sau însămânţarea probelor de la nivel vertebral. Hemocultura trebuie să fie solicitată la toţi pacienţii, iar recoltarea este indicat să se facă în momentul creşterii temperaturii. Între 40–70% din hemoculturi sunt negative, motivul principal este administrarea de antibiotice în prealabil. Biopsia spinală, prin mijloace minim invazive sau prin chirurgie deschisă, cresc şansa de a izola microorganismul, chiar şi în cazurile în care hemocultura a fost negativă, sau pacientul a primit în prealabil antibiotice. Pacienţii septici şi celor cu risc ridicat, la care starea generală şi comorbidităţile nu permit întârzierea terapiei antimicrobiene, aceasta se poate administra în mod empiric. Şi, desigur, tot la tratamentul empiric se recurge şi la pacienţii ai căror etiologie nu poate fi descoperită în ciuda tuturor eforturilor depuse [20,36–38].

DIAGNOSTICUL NEUROIMAGISTIC

Principalele metode de diagnostic sunt radiografiile plane, examenul CT şi RMN. Examenele imagistice se realizează, de regulă, înaintea documentării bacteriologice, astfel acestea trebuie interpretate pentru a ne îndrepta corect către diagnosticul de infecţie.

Radiografiile simple şi examenul CT decelează modificările din stadiile avansate ale bolii. Pe radiografia plană se pot evidenţia leziunile care ajung să deformeze osul: deformarea platourilor vertebrale, osteoliză, prăbuşirea corpului vertebral, îngustarea spaţiului intervertebral creşterea în dimensiuni a spaţiului perivertebral sau deformări în curbură ale coloanei [39,40].

Examenul CT cu administrare de contrast pune în evidenţă inflamaţia de la nivel spinal (cu o rezoluţie inferioară examenului RMN), este recomandat în abcesul muşchiului psoas şi utilizat în biopsiile percutane.

Examenul RMN cu administrare de contrast este la momentul actual investigaţia de elecţie pentru diagnosticul infecţiilor spinale şi trebuie efectuat în toate cazurile, cu excepţia celor contraindicate. În secvenţele T1 se observă hiposemnal la nivelul corpului vertebral (prin pierderea ţesutului grăsos din măduva hematogenă), hipointensitate a platourilor vertebrale, reducerea înălţimii spaţiului intervertebral [6,41,42]. Pe secvenţele T2 se observă hiperintensitate la nivelul procesului patologic (datorită edemului din corpul vertebral şi ţesutul perivertebral) (fig. 11.2), iar secvenţa T1 cu administrate de contrast relevă cel mai bine infecţia, prin acumularea substanţei la nivelul procesului patologic [40].

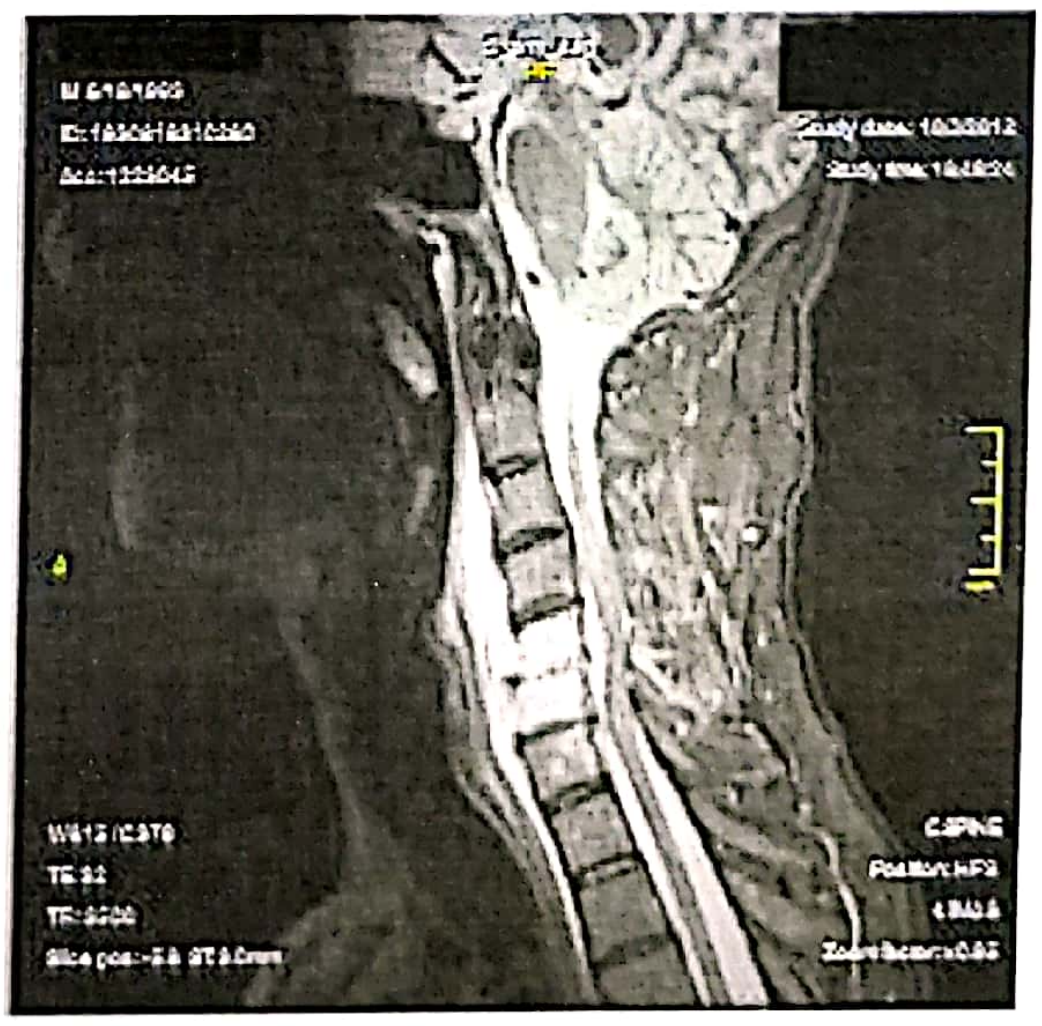

Figura 11.2. Osteomielita cervicală C5 şi C6.

Se recomandă investigarea întregii coloane vertebrale la pacienții care prezintă infecție cu această localizare, deoarece există riscul de extensie şi la alte niveluri.

Examenele CT şi RMN pot să fie negative dacă sunt efectuate foarte devreme în cursul evoluției bolii.

Altă posibilitate de diagnostic este prin investigații de medicină nucleară cu injectarea de Gallium 67 sau Technetium 99. Deşi sunt suficient de sensibile, aceste metode prezintă aspecte similare în cazul traumatismelor, a tumorilor sau în spondiloză [43,44].

OSTEOMIELITA VERTEBRALĂ

Radiografia simplă (caracterele se pot observa, dar nu mai repede de două săptămâni de la debutul infecției):

– neregularitățile platourilor vertebrale (superioare şi inferioare);

– prăbuşirea vertebrei;

– curburi patologice ale coloanei vertebrale.

Examenul CT pune în evidență:

– hipodensitarea discului intervertebral;

– leziuni osteolitice la nivelul corpului;

– abcese ale țesuturilor moi din vecinătate.

Examenul RMN pune în evidență:

– corpul vertebral în hiposemnal, ştergerea conturului platourilor vertebrale în secvențele T1;

– hiperintensitatea țesuturilor edemațiate/inflamate în secvențele T2;

– substanța de contrast se încarcă la locul infecției, astfel că secvențele cu contrast redau hiperintensitate la nivelul zonei afectate.

SPONDILODISCITA

Spondilodiscita prezintă aceleaşi caracteristici imagistice cu ale osteomielitei vertebrale plus afectarea discului intervertebral (prezentată în continuare) (fig. 11.3, 11.4).

Radiografia simplă (caracterele nu se pot observa mai repede de 2–4 săptămâni de la debutul infecției):

– îngustarea spațiului intervertebral şi creşterea spațiului în infecțiile vechi şi neglijate;

– demineralizare şi neregularități ale platourilor osoase supra şi subiacente, cu cruțarea pediculilor, şi opacifierea platourilor osoase în stadiile avansate ale infecției.

Examenul CT pune în evidență caracterele descrise mai sus în planuri de secțiune şi reconstrucție, şi la o rezoluție superioară.

Examenul RMN pune în evidență semnele infecției în primele 3–5 zile de la debut, având caracterele:

– în secvențele T1 se observă o scădere a intensității discului şi a platourilor vertebrale adiacente şi o creştere a semnalului, pentru aceleaşi structuri, în T2;

– secvențele cu administrare de gadoliniu determina creştere a semnalului la nivelul discului si a măduvei hematogene vertebrale.

Examinările CT şi RMN pot exclude alte infecții concomitente ale țesuturilor învecinate.

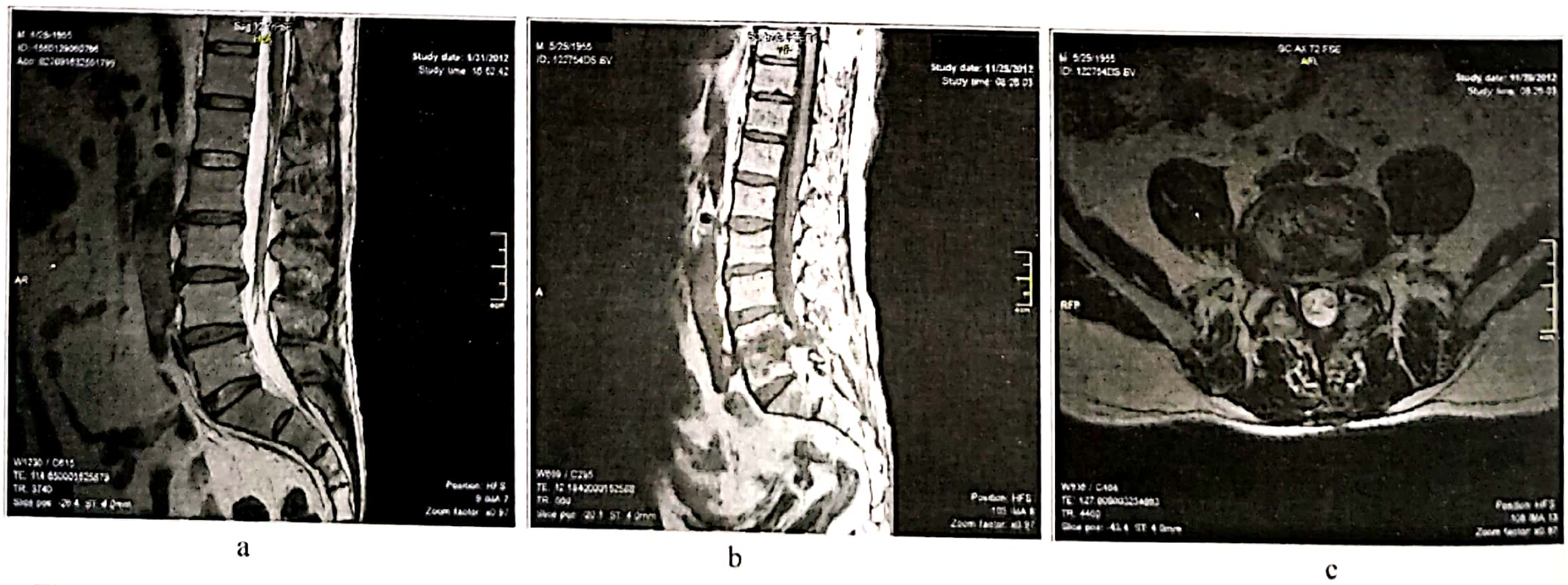

a b c

Figura 11.3. Spondilodiscita post-procedurală: a) la trei zile de la procedură; b) examen RMN la două luni de la procedură – secțiune sagitală; c) examen RMN la două luni de la procedură – secțiune axială.

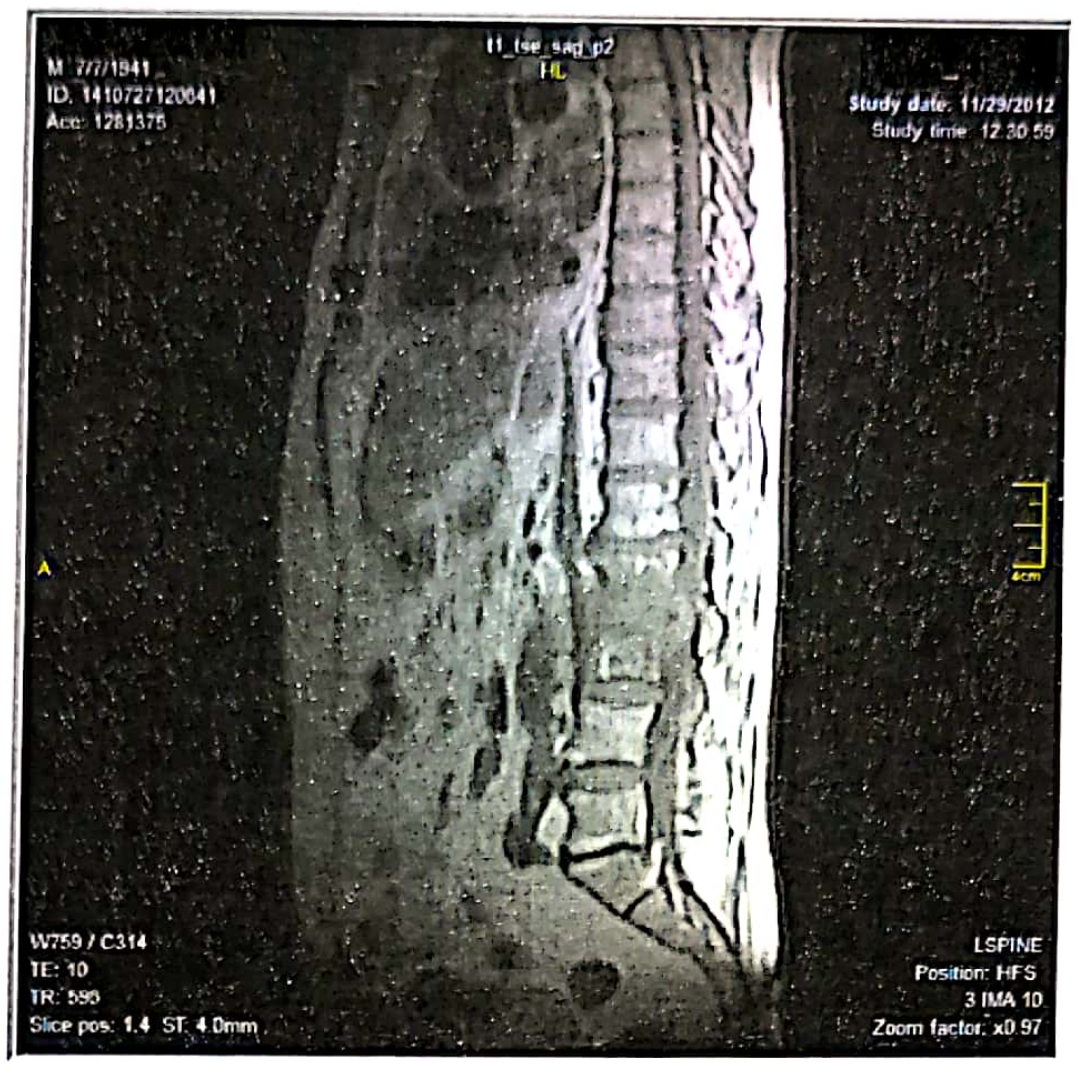
M 7/7/1941
ID. 1410727120041
Acc: 1281375
t1_tse_sag_p2
HL
Study date: 11/29/2012
Study time: 12:30:59
A
4cm
W759 / C314
TE: 10
TR: 595
Slice pos: 1.4 ST: 4.0mm
LSPINE
Position: HFS
3 IMA 10
Zoom factor: x0.97

Figura 11.4. Spondilodiscita spontană L2-L3 – secțiune sagitală.

INFECȚIA INTRARAHIDIANĂ (fig. 11.5)

Tabelul 11.2
Caracteristicile imagistice ale infecțiilor intrarahidiene

	Radiografia simplă	Examen CT	RMN-T1	RMN-T2	RMN-T1 + contrast
Abcesul epidural	– deformări ale coloanei (în stadiile avansate ale infecției)	Examenul mielo-CT pune în evidență o compresiune localizată, bine definită, asupra sacului dural	Colecție epidurală în izo- sau hiposemnal cu marginea convexă către sacul dural		Captare periferică de contrast, fără modificarea semnalului din interiorul cavității
Empiemul subdural	– deformări ale coloanei (în stadiile avansate ale infecției)	Examenul mielo-CT pune în evidență o leziune extramedulară	Masă hipo/hiperintensă cu localizare extramedulară dar intradurală	Hipersemnal la nivel subdural	
Abcesul intramedular	– deformări ale coloanei (în stadiile avansate ale infecției)	Se observă lărgirea măduvei la un anumit nivel	Leziune hiperintensă cu localizare intramedulară	Izo-/ Hipersemnal la nivel medular	Captare periferică de contrast

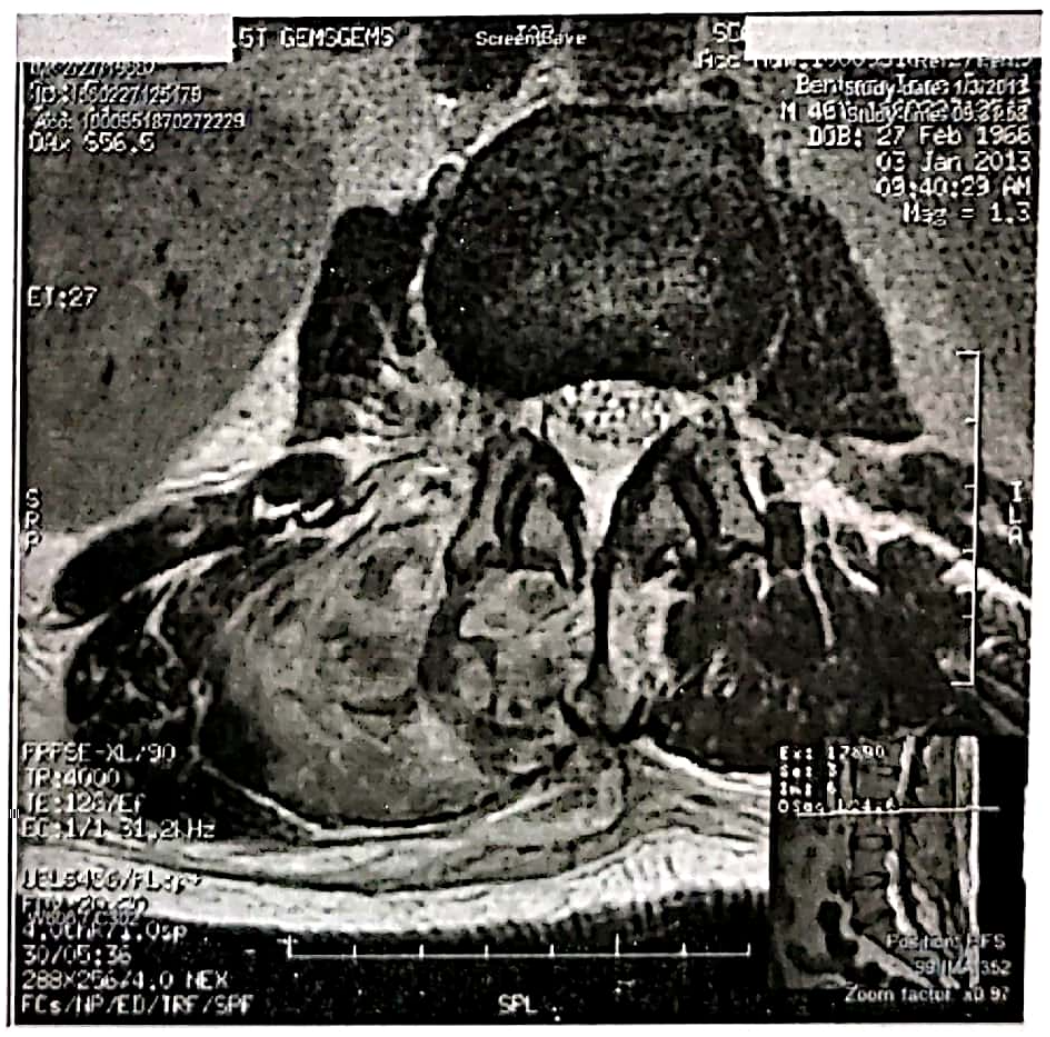
GE MEDICAL SYSTEMS
DOB: 27 Feb 1966
03 Jan 2013
Mag = 1.3
EI:27
SPL

Figura 11.5. Abcesul epidural și subdural L2-L3 și a țesuturilor paravertebrale pe dreapta.

În cazul infecției mușchiului psoas, examenul CT pune în evidență creșterea în volum a mușchiului pe partea afectată. Examenul RMN nu aduce informații în plus (fig. 11.6).

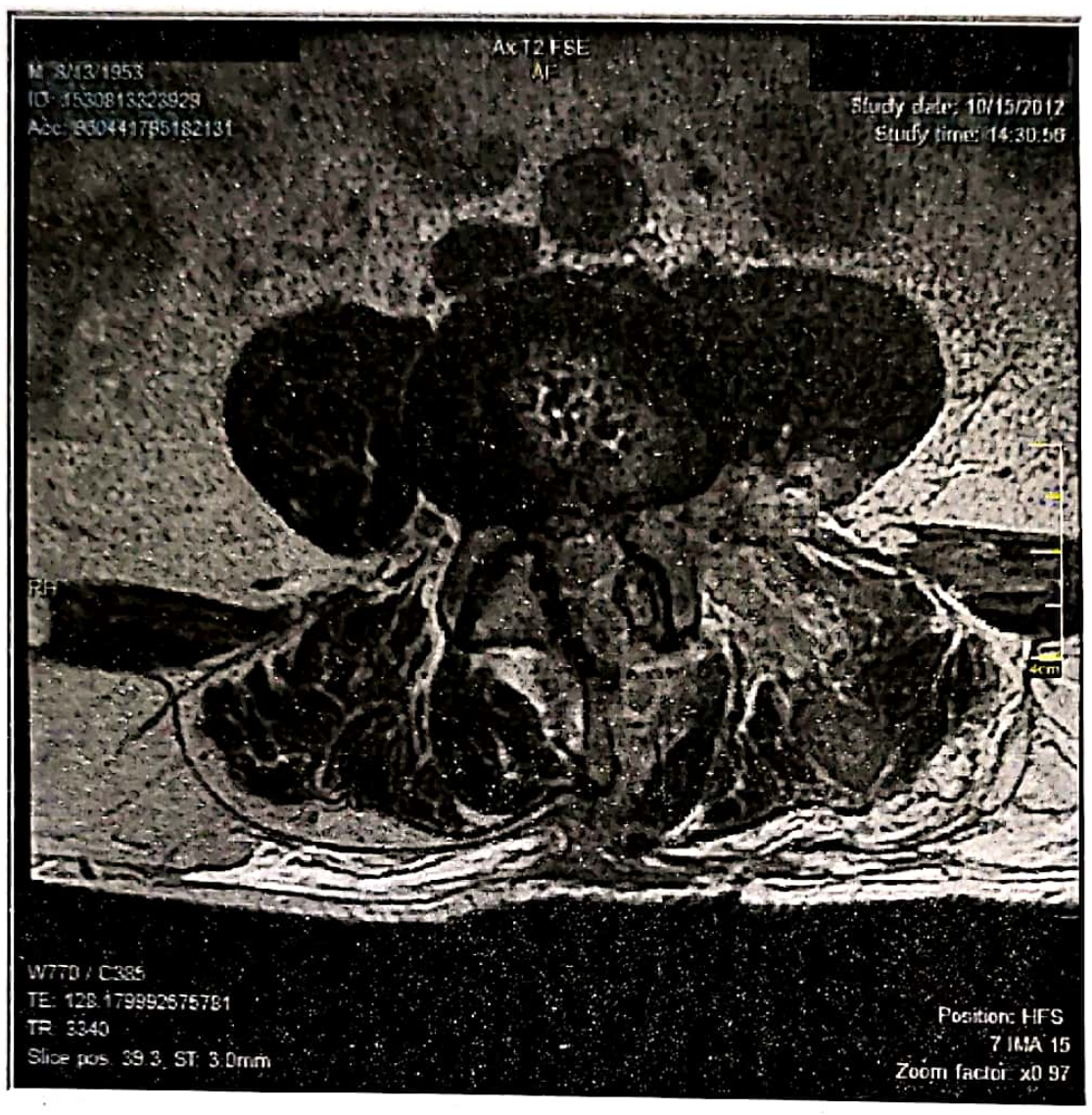
[redacted]
M 3/13/1953
ID 1530813323929
Acc 950441795182131
Ax T2 FSE
AF
[redacted]
Study date: 10/15/2012
Study time: 14:30:56
RH
4cm
W770 / C385
TE: 128.179992675781
TR 3340
Slice pos. 39.3, ST: 3.0mm
Position: HFS
7 IMA 15
Zoom factor: x0.97

Figura 11.6. Infecția țesuturilor paravertebrale post-discectomie.

TRATAMENTUL

Pacientul cu infecţie spinală se poate aborda chirurgical pentru evacuarea procesului infecţios sau pentru stabilizarea coloanei şi medical prin tratament antibiotic, de echilibrare metabolică, simptomatic şi imobilizare. Tratamentul chirurgical nu este necesar în toate cazurile, astfel încât aceasta este şi prima întrebare la care trebuie să răspundă neurochirurgul.

TRATAMENTUL ABCESULUI EPIDURAL

Intervenţia chirurgicală este în general indicată în acest caz, cu excepţia pacienţilor care prezintă contraindicaţie anestezică, au abcese multiple la diverse nivele ale coloanei sau prezintă deficit neurologic complet pentru mai mult de trei zile [9,45]. Rolul chirurgiei este de a evacua colecţia purulentă, chiuretarea marginilor (şi a capsulei), stabilizarea coloanei (dacă este necesar) şi recoltarea de probe biologice. Tehnica de tip lavaj/drenaj este indicată cazurilor în care se găseşte intraoperator o colecţie purulentă sau în cazul reintervenţiilor.

Tratamentul antibiotic se administrează conform antibiogramei. Până la obţinerea rezultatului bacteriologic sau în cazul unui rezultat negativ (în general datorită antibioterapiei prealabile) se administrează următoarea schemă de tratament antibiotic, adaptată pentru infecţia cu *S. aureus*:

- Cefalosporină de generaţia a III-a;
- Vanomicină (până când se exclude *S. aureus* MRSA);
- Rifampicină.

Durata tratamentului antibiotic i.v. este de 4 săptămâni, urmat de încă 4 săptămâni de tratament p.o. sau încă 8 săptămâni de tratament p.o. în cazul osteomielitei concomitente. Se recomandă 6 săptămâni de imobilizare.

TRATAMENTUL OSTEOMIELITEI VERTEBRALE

Osteomielita vertebrală poate fi abordată doar cu tratament medicamentos dacă [46]:

– se cunoaşte etiologia (biopsie/hemocultură) şi sensibilitatea microorganismului pentru chimioterapice;

– un singur corp vertebral este afectat;

– deficit neurologic minim sau inexistent;

– nu există instabilitate vertebrală.

În cazul în care infecţia se cronicizează sau progresează în ciuda tratamentului corect administrat, pacientul prezintă abces epidural concomitent sau instabilitatea coloanei vertebrale, intervenţia chirurgicală devine obligatorie.

Rolul intervenţiei chirurgicale este de a obţine probe biologice de la locul infecţiei, înlăturarea ţesutului infectat şi a osului afectat, şi stabilizarea coloanei vertebrale.

Pentru cazurile abordate conservator, tratamentul antibiotic intravenos se administrează timp de 6 săptămâni, fiind urmat de încă 6–8 săptămâni de tratament per oral şi însoţite de tratament simptomatic, imobilizare şi purtarea unui corset în primele săptămâni după mobilizare.

TRATAMENTUL DISCITEI

În cazul discitei majoritatea cazurilor pot fi tratate prin tratament conservator. Antibioterapia este ghidată de rezultatul antibiogramei, iar în cazul unei biopsii sterile se pot administra antibiotice cu spectru larg. Tratamentul antibiotic se administrează intravenos pentru 4–6 săptămâni şi încă 4–6 săptămâni per os (sau până la normalizarea VSH-ului). Concomitent se recomandă imobilizarea la pat a pacienţilor şi apoi purtarea unui corset rigid pentru 8 săptămâni. Purtarea corsetului are în primul rând rol în ameliorarea simptomatologiei [10].

Intervenţia chirurgicală este recomandată când:

– diagnosticul este incert;

– pentru stabilirea cu certitudine a diagnosticului etiologic;

– decompresia structurilor nervoase în asocierea unui abces epidural sau prin compresiunea dată de reacţia locală a ţesuturilor;

– pentru stabilizarea coloanei (rar, având în vedere că afectat este discul intervertebral).

BIBLIOGRAFIE

1. Sidou M. Practical Handbook of Neurosurgery, Springer Verlag, 2009, vol. III, p. 163–164.
2. Baker AS, Ojemann RG, Swartz MN, *et al.*: Spinal epidural abscess. N Engl J Med 1975; 293:463–468.
3. Darouiche RO, Hamill RJ, Greenberg SB, *et al.*: Bacterial spinal epidural abscess. Review of 43 cases and literature survey. Medicine (Baltimore) 1992; 71:369–385.
4. Hadjipavlou AG, Mader J, Necessary JT, *et al.*: Hematogenous pyogenic spinal infections and their surgical management. Spine 2000; 25:1668–1679.
5. Heusner AP: Nontuberculous spinal epidural infections. N Engl J Med 1948; 239:845–847.
6. Kuker W, Mull M, Mayfrank L, *et al.*: Epidural spinal infection – variability of clinical and magnetic resonance imaging findings. Spine 1997; 22:544–551.
7. Messer HD, Litvinoff J: Pyogenic cervical osteomyelitis. Arch Neurol 1976; 33:571–576.
8. Ring D, Wenger DR: Pyogenic infectious spondylitis in children. The evolution to current thought. Am J Orthop 1996; 25:342–348.
9. Curry W.T.Jr., Hoh B.L., Amin-Hanjani S., *et. al.*: Spinal epidural abcesess: Clinical presentation, management, and outcomes. Surg neurol 63(4):364–71; discussion 371, 2005.
10. Greenberg M.S.: Handbook of Neurosurgery. Thieme Verlag, 2010; Chapter 16.15.
11. Sapico F.L., Montgomerie J.Z., Pyogenic vertebral osteomyelitis: Report of nine cases and review of the literature. Rev Infect dis 1:754–76, 1979.
12. Rothman R.H., Simeone F.A.: The spine, 3rd ed., W.B. Saunders, Philadelphia, 1992.
13. Fouquet B., Goupille P., Jattiot F., *et al.*: Discitis after lumbar disc surgery. Features of “aseptic” and “septic” forms. Spine 17:356–8, 1992.
14. Taiwo B.: Psoas abcesess: A primer for the internist. South Med J 94(1)2–5, 2001.
15. Rea G.L., McGregor J.M., Miller C.A., *et al.*: Surgical treatment of the spontaneous spinal epidural abcesess. Surg Neurol 37: 274–9, 1992.
16. Holzman R.S., Bishko R.: Osteomyelitis in heroin addicts. Ann Intern Med 75:693–6, 1971.
17. Hlavin M.L., Kaminski H.J., Ross J.S., *et al.*: Spinal epidural abcesses: A ten-year perspective. Neurosurgery 27: 177–84, 1990.
18. Siroky MB, Movlan RA, Austen G, *et al.*: Metastatic infection secondary to genito-urinary tract sepsis. Am J Med 1976; 61:351–360.
19. Loarie D.J., Fairley H.B.: Epidural abscess following spinal anesthesia. Anesth Analg 57: 351–3. 1978.
20. Abdel-Magid R.A., Kotb H.I.M.: Spinal epidural abscess after spinal anesthesia: A favorable outcome, Neurosurgery 27: 310–1, 1990.
21. Strong W.E.: Epidural abscess associated wilh epidural catheterization: A rare evenl? Report of two cases with markedly delayed presentation. Anesthesiology 74: 943–6, 1991.
22. Bergman I., Wald E.R. Meyer J.D., *el al.*: Epidural abscess and vertebral osteomyelitis following serial lumbar punctures. Pediatrics 72: 476–80. 1983.
23. Levi AD, Dickman CA, Sonntag VK: Management of post-operative infections after spinal instrumentation. J Neurosurg 1997; 86:975–980.
24. Massie JB, Heller JG, Abitbol JJ, *et al.*: Postoperative posterior spinal wound infections. Clin Orthop Relat Res 1992; 284:99–108.
25. Stambough JL, Beringer D: Postoperative wound infections complicating adult spine surgery. J Spinal Disord 1992; 5:277–285.
26. Rohde V, Meyer B, Schaller C, *et al.*: Spondylodiscitis after lumbar discectomy. Incidence and a proposal for prophylaxis. Spine 1998; 23:615–620.
27. Zink PM, Frank MA, Trappe AE: Prophylaxis of post-operative lumbar spondylodiscitis. Neurosurg Rev 1989; 12:297–303.
28. Tronnier V, Schneider R, Kunz U, *et al.*: Postoperative spondylodiscitis: results of a prospective study about aetiology of spondylodiscitis after operation for lumbar disc herniation. Acta Neurochir (Wien) 1992; 117: 149–152.
29. Rhoten RLP, Murphy MA, Kalfas IH, *et al.*: Antibiotic penetration into cervical discs. Neurosurgery 1995; 37:418–421.
30. Luer MS, Hatton J: Appropriateness of antibiotic selection and use in laminectomy and microdiskectomy. Am J Hosp Pharm 1993; 50:667–670.
31. Lifeso RM: Pyogenic spinal sepsis in adults. Spine 1990; 15:1265–1271.
32. Yin KS, Wang C, Lucero Y: Myelopathy secondary to spinal epidural abscess: case reports and a review. J Spinal Cord Med 1998; 21:348-354.
33. Malik G.M. McCoonick P.: Management of spine and intervertebral disc space infection. Contemp Neurosurg 10: 1–6.1988.
34. Carragee EJ, Kim D, van der Vlugt T, *et al.*: The clinical use of erythrocyte sedimentation rate in pyogenic vertebral osteomyelitis. Spine 1997; 22:2089–2093.
35. Takahashi J, Ebara S, Kamimura M, *et al.*: Early-phase enhanced inflammatory reaction after spinal instrumentation surgery. Spine 2001; 26:1698–1704.
36. Ross PM, Fleming JL: Vertebral body osteomyelitis: spectrum and natural history. A retrospective analysis of 37 cases. Clin Orthop Relat Res 1976; 118:190–198.
37. Yu WY, Siu C, Wing PC, *et al.*: Percutaneous suction aspiration for osteomyelitis. Spine 1991; 16:198–202.
38. Frederickson B, Yuan H, Olans R: Management and outcome of pyogenic vertebral osteomyelitis. Clin Orthop Relat Res 1978; 131:160–167.
39. Crawford AH, Kucharyzk DW, Ruda R, *et al.*: Diskitis in children. Clin Orthop Relat Res 1991; 266:70–79.
40. Rothman SLG: The diagnosis of infections of the spine by modern imaging techniques. Orthop Clin North Am 1996; 27:15–31.

41. Carragee EJ: The clinical use of magnetic resonance imaging in pyogenic vertebral osteomyelitis. Spine 1997; 22:780–785.
42. Dagirmanjian A, Schils J, McHenry M, *et al.*: MR Imaging of vertebral osteomyelitis revisited. AJR Am J Roentgenol 1996; 167:1539-1543
43. Nolla-Solé JM, Lourdes MS, Rozadilla-Sacanell A, *et al.*: Role of technetium-99 m diphosphonate and gallium-67 citrate bone scanning in the early diagnosis of infectious spondylodiscitis: A comparative study. Ann Rheum Dis 1992; 51:665–667.
44. Whalen JL, Brown ML, McLeod R, *et al.*: Limitations of indium leukocyte imaging for the diagnosis of spine infections. Spine 1991; 16:193–197.
45. Leys D., Lesoin F, Viaud C, *et al.*: Decreased morbidity from acute bacterial spinal epidural abscess using computed tomography and nonsurgical treatment in selected patients. Ann Neurol 17: 350–5, 1985.
46. Skaf G.S., Fehlings M.G. Douclaous C.H.: Medical and surgical management of pyogenic and nonpyogenic spondylodiscitis: Part II. Contemp Neurosurg 26(20): 1–5, 2004. 208G.

Capitolul 12
MALFORMAŢII CONGENITALE ŞI DE DEZVOLTARE

MALFORMAŢII DISRAFICE CRANIO-SPINALE

ALEXANDRU VLAD CIUREA, HORAŢIU STAN, TEODORA CAMELIA COMAN

Defectele de tub neural (DTN) includ anencefalia, meningoencefalocelele (MEC) şi meningomielocelele (MMC) şi reprezintă cele mai frecvente defecte ce apar la nou-născuţi fiind asociate cu o rată crescută de mortalitate şi morbiditate [1].

EPIDEMIOLOGIE

Rata prevalenţei pentru encefalocele, anencefalie şi spina bifida este de 1,4, 3,7 şi respectiv 5,5/10 000 nou-născuţi vii. Prevalenţa encefalocelelor şi anencefaliei este mai crescută la sexul feminin şi sarcini multiple. Prevalenţa acestora a scăzut din 1968 până în 2002 (–1,2% pentru encefalocele, –3,6% pentru anencefalie şi –4,2% pentru spina bifida) datorită screening-ului prenatal pentru AFP şi a ultrasonografiei. După tratamentele cu acid folic, prevalenţa a scăzut pentru spina bifida, dar nesemnificativ pentru encefalocele şi anencefalie [2].

Frecvenţa DTN este de 1–5/1.000 naşteri, cu variaţii în funcţie de localizarea geografică şi de etnie. Distribuţia pe sexe arată o uşoară predominanţă la sexul masculin (51%). Incidenţa DTN pare să fie mai mare când vârsta memei este mai mică de 20 ani sau mai mare de 30 ani [3].

În Spitalul Clinic „Bagdasar-Arseni" Bucureşti s-au înregistrat 945 cazuri de MEC dintr-un total de 1665 cazuri de MEC, MC şi MMC în perioada cuprinsă între 1945–2003. Dintre acestea, 732 cazuri au fost MEC bazale (726 frontoetmoidale: 222 nazofrontale, 478 nazoetmoidale, 26 nazoorbitare şi doar 6 cazuri cu localizare sfenoorbitară, sfenomaxilară sau altele) iar 213 convexitale (4 frontale, 62 parietale, 102 occipitale, 29 parieto-occipitale şi 16 pterionale) (fig. 12.1) [4,5].

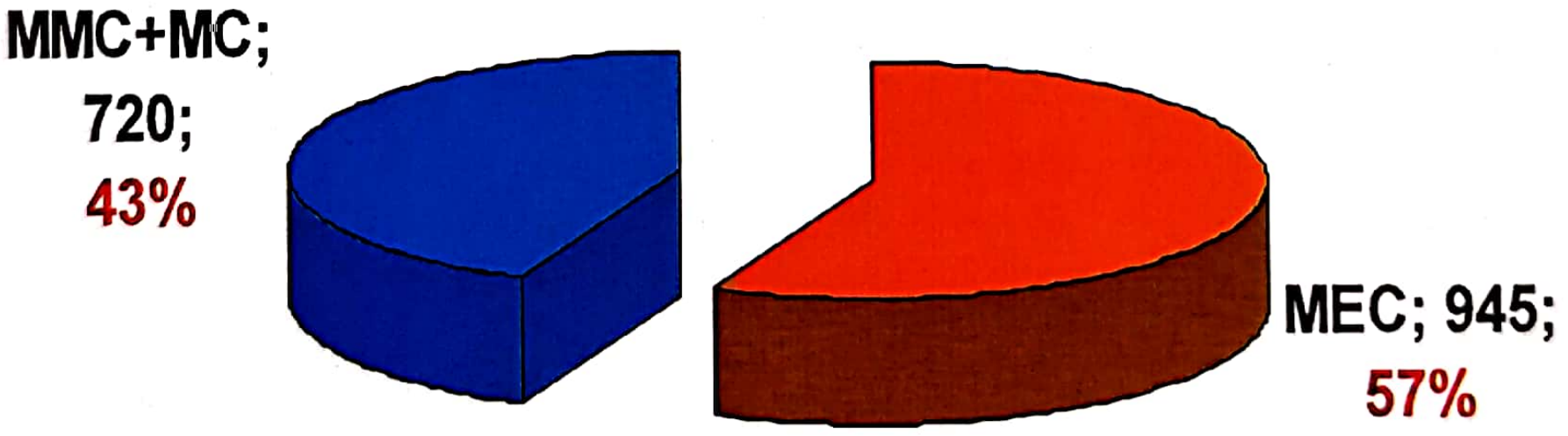

Figura 12.1. În Spitalul Clinic „Bagdasar-Arseni" Bucureşti s-au înregistrat 945 cazuri de MEC dintr-un total de 1665 cazuri de MEC, MC şi MMC în perioada cuprinsă între 1945–2003.

ETIOPATOGENIE

Un supliment vitaminic în perioada de concepţie şi gestaţie se asociază cu reducerea semnificativă a DTN [6]. Agenţi chimici precum cafeina, unele antiepileptice [7,8], diazepamul sau substanţele anestezice locale au cauzat DTN în studiile experimentale [9,10]. Vârsta mamei sub 18 ani, sexul feminin al copilului, naşterile în anotimpurile primăvară sau vară, lipsa utilizării de acid folic, sub trei vizite prenatale şi starea de sărăcie reprezintă factorii de risc cei mai importanţi pentru DTN. Lipsa utilizării de acid folic şi factorii de mediu au influenţa cea mai mare în producerea DTN [11]. Febra în timpul sarcinii şi deficienţa de zinc sunt factori de risc pentru DTN [12]. Experimental, dozele mari de progesteron au o acţiune inhibitorie asupra închiderii tubului neural [13,14]. Inhibitorii enzimei de conversie şi antagoniştii receptorilor de angiotensină II determină fetotoxicitate dacă sunt administraţi în trimestrele 2 şi 3 de sarcină [15].

DTN sunt anomalii congenitale severe datorate ineficienţei procesului de neurulaţie. Majoritatea studiilor genetice s-au axat pe studierea genelor care interferă cu metabolismul acidului folic [16]. Primul screening genetic în DTN a demonstrat linkage-ul cromozomilor 7 şi 10. Studii recente s-au axat pe analiza polimorfismului nucleotidei unice cu densitate mare (*High-Density Single Nucleotide Polymorphism* – SNP). Atât pentru markerii microsateliţi cât şi cei ai SNP, analiza linkată sugerează afectarea locusurilor proximale regiunilor telomerice ale cromozomilor 2q şi 7p. Adiţional mutaţiilor şi/sau variaţiilor în genele majore, aceste locusuri pot prezenta microdeleţie şi/sau translocaţie [17].

DIAGNOSTICUL PRENATAL ŞI PROFILAXIA DNT

Alfa-fetoproteina din serul matern (*Maternal Serum Alpha Fetoprotein* – MSAFP) a fost introdusă ca test screening pentru malformaţiile congenitale şi în special pentru DTN [18]. Nivelul mediu de MSAFP s-a găsit de asemenea crescut în cazuri de hidrocefalie fetală, dar testul prezintă senzitivitate scăzută pentru această afecţiune [19].

Alterarea metabolismului folaţilor şi homocisteinei la mamă se asociază cu DTN.

Ultrasonografia de rutină efectuată în săptămânile 11–14 detectează anomalii structurale fetale la cca 41% cazuri. Feţii cu translucenţă nucală mai mare de 3,0 mm prezintă anomalii comozomiale [20].

Rezonanţa magnetică nucleară (RMN). RMN este investigaţia de elecţie în DTN, aceasta putând preciza cu acurateţe conţinutul pungii herniare, gradul de afectare a SNC, precum şi alte malformaţii asociate. RMN este o investigaţie extrem de utilă în planificarea intervenţiei neurochirurgicale şi în aprecierea prognosticului (fig. 12.2).

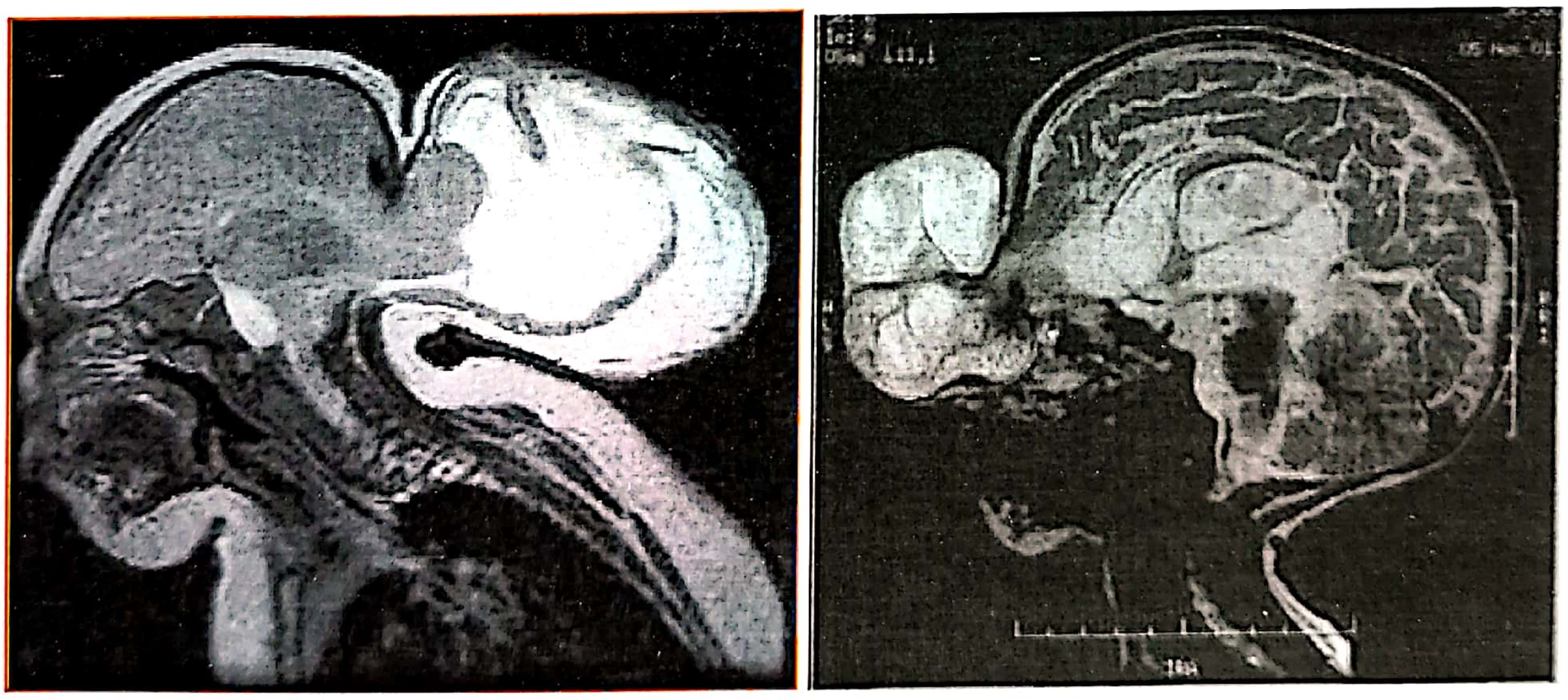

Figura 12.2. Meningoencefalocel occipital şi nazal, examen RMN în secvenţă T2.

Administrarea în perioada periconcepţională a suplimentelor de acid folic previne DTN în procent de 50–75% [21,22]. Administrarea săptămânală de 5000 mcg acid folic reduce incidenţa DTN cu 50%, în special a spinei bifida, procentul fiind mai mare la cazurile de sex femin [23,24].

CLASIFICAREA DTN

DTN se clasifică în:

- **DTN deschise** afectează frecvent întregul SNC (de exemplu hidrocefalie asociată, malformaţie Chiari II) şi se datorează deficienţei în neurulaţia primară. Ţesutul neural este exteriorizat şi se asociază cu fistule de LCR.

• **DTN închise** sunt localizate şi limitate la nivel spinal (creierul este rar afectat) şi sunt rezultatul unui defect în neurulaţia secundară. Ţesutul neural nu este exteriorizat şi defectul este complet epitelizat, deşi tegumentul care acoperă defectul poate fi displazic.

Manifestările craniene includ: anencefalie, encefalocele (meningocele sau meningomielocele), craniorahischisis total, sinus dermal congenital.

Manifestarile spinale includ: spina bifida aperta (chistică), mielomeningocele, meningocele, mieloschisis, sinus dermal congenital, malformaţii lipomatoase (lipomielomeningocele), malformaţii „Split-cord", diastematomielia [4,5].

MENINGOENCEFALOCELE (MEC)

MEC reprezintă un grup de malformaţii caracterizate prin defecte durale şi de calvaria cu hernierea extracranială a leptomeningelui, creierului şi LCR. Clasificarea se bazează pe localizarea anatomică a defectului cranian [4,5,25]. Leziunile primare sunt acelea care sunt prezente la naştere sau au un substrat congenital în timp ce cele secundare sunt leziuni dobândite, cel mai frecvent posttraumatic sau postchirurgical [5].

Clasificarea MEC (Suwanwela, 1972) [4,5,25].

PRIMARE

Craniene

1. Occipitale
2. Cervicooccipitale
3. Interparietale
4. Temporale
5. Interfrontale
6. Fontanela anterioară
7. Fontanela posterioară

Fronto-etmoidale (sincipitale)

1. Nazo-frontale
2. Nazo-etmoidale
3. Nazo-orbitale

Bazale

1. Trans-etmoidale
2. Trans-sfenoidale
3. Sfeno-etmoidale
4. Sfenomaxilare
5. Sfenoorbitare
6. Sfenofaringiene
7. Temporale
   - Postero-inferioare (endaurale)
   - Antero-inferioare

Cranioschisis

1. Acrania – exencefalie
2. Cranial – „upper facial cleft"
3. Bazal – „lower facial cleft"

SECUNDARE

1. Traumatic
2. Postchirurgical
3. Inflamator
4. Neoplazic.

Anomalii asociate. Asocierea cea mai frecventă a MEC este cu sindromul Meckel dar şi cu alte sindroame precum [4,5,26]: sindromul Meckel-Gruber, triada Curriano, sindromul Chemke, sindromul Knobloch, sindromul von Voss, sindromul Warfarin, sindromul Goldenhar, hidrocefalia. Anomaliile asociate encefalocelelor mai pot include: absenţa corpului calos, anomalii de nerv optic, dehiscenţa de buză şi palat, craniosinostoze, chiste Dandy-Walker, malformaţie Chiari, ectrodactilie, microsomia hemifacială, hipertelorism, sindrom Klippel-Feil, mielomeningocele, anoftalmie [26]. MEC bazale se asociază frecvent cu anomalii faciale, de nerv optic şi chiasmă, cerebrale, fistule LCR şi tulburări endocrine;

Diagnostic imagistic. În prezent, examenul CT-scan şi RMN (fig. 12.3) sunt investigaţiile de elecţie în această patologie [5,27]. Angiografia RMN este uneori indispensabilă în MEC profunde şi mai rar în MEC sincipitale, care nu se asociază frecvent cu anomalii vasculare. Este posibilă diagnosticarea prenatală a MEC occipitale prin ultrasonografie. În leziunile mari sau gigante se impune naşterea prin operaţie cezariană. Pacientul poate prezenta deficite neurologice [28]. Leziunile mici, localizate în zona subtorculară, pot conţine doar LCR şi ţesut gliotic nefuncţional. Leziunile mari, cu defecte osoase cuprinzând întregul occiput şi zona cervicală superioară, pot conţine hernieri masive de substanţă cerebrală infra- şi supratentorială (fig. 12.4). MEC bazale se prezintă ca o tumoretă nazală sau epifaringiană asociată cu dificultăţi de respiraţie, infecţii recurente de tract respirator, catar nazal, meningite recurente sau fistulă LCR după biopsia pentru suspiciunea de polip nazal. MEC sfenoorbitale pot determina exoftalmie pulsatilă datorită deschiderii sacului herniar în cavitatea orbitară [5,29].

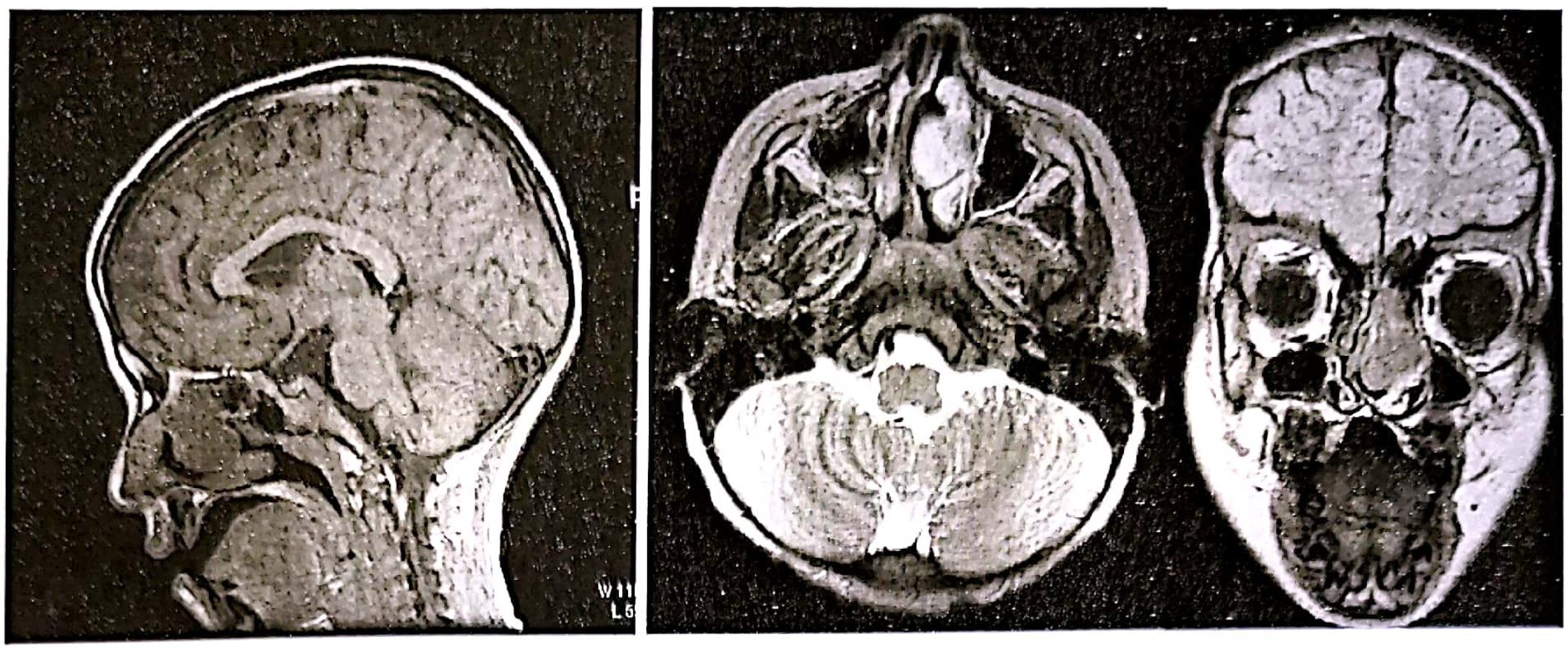

Figura 12.3. MEC nazoetmoidal, examen RMN în secvenţă T1 şi T2.

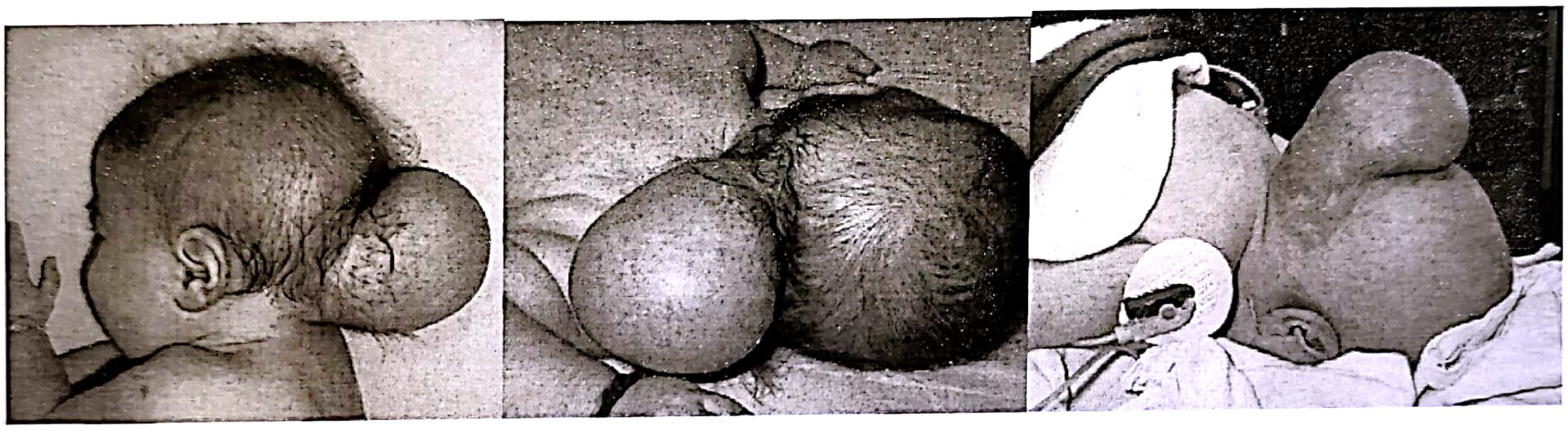

Figura 12.4. MEC gigant occipital.

Tratament chirurgical. Abordurile chirurgicale pentru MEC sunt variate [5,30–41). Ele se împart în două mari categorii: intracraniene şi extracraniene. Timingul chirurgical este variabil, însă prezenţa fistulei LCR impune un tratament electiv [5,42]. Antibioterapia în doză unică (cefalosporină de generaţia I) înaintea inducţiei este obligatorie. Tratamentul chirurgical este de preferat să se facă cât mai precoce pentru a preveni deteriorarea datorită creşterii MEC (fig. 12.5, 12.6, 12.7). Obiectivele terapiei chirurgicale sunt:

- rezecţia masei herniate formate din ţesut glial sclerotic, cicatricial şi nefuncţional [42,43];
- repararea defectului dural cu grefă de pericraniu;
- prevenirea fistulei LCR postoperatorii;
- reconstrucţia osoasă.

Intervenţia se poate efectua în doi timpi operatori însă este de preferat să se efectueze într-un singur timp, cu echipa mixtă neurochirurg-chirurg plastician, la nevoie. În ultimul timp, tot mai mulţi ORL-işti au tratat cu succes fistulele LCR şi MEC prin aborduri endoscopice ale bazei craniului.

Prognostic. Majoritatea pacienţilor cu MEC nazofrontale au coeficient de inteligenţă normal sau cvasinormal şi prognostic mai bun la repararea deformităţii congenitale. Rata mortalităţii postoperatorii în MEC frontale este de sub 1%. Nediagnosticarea corectă a hidrocefaliei conduce la fistule LCR postoperatorii, dehiscenţa plăgii sau infecţii [5,42].

Prognosticul MEC occipitale depinde de cantitatea de ţesut cerebral herniat şi severitatea anomaliilor asociate. Din totalul cazurilor de MEC occipitale, circa 17% sunt pacienţi normali şi 83% prezintă retard mental şi psihomotor semnificative [44]. În MEC parietale prognosticul este influenţat de malformaţiile cerebrale asociate care par a fi mai grave comparativ cu alte tipuri de MEC. Aceste malformaţii pot fi: herniere cerebrală masivă, malformaţie Chiari II, chist diencefalic, agenezie de vermis sau corp calos şi porencefalie de linie mediană.

Encefalocelele secundare. MEC intradiploice sunt rare şi se întâlnesc la adulţi având de cele mai multe ori origine posttraumatică [45].

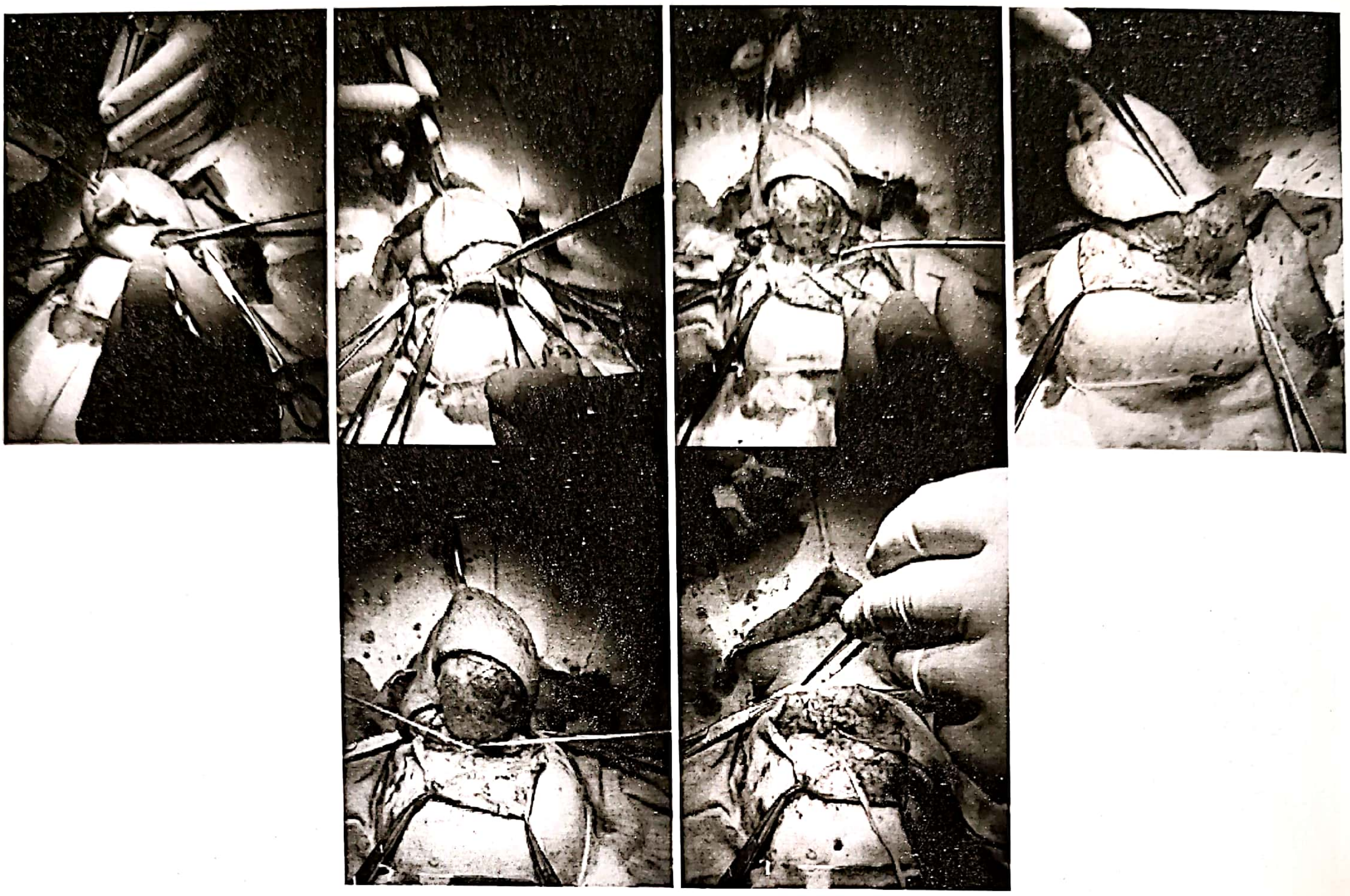

Figura 12.5. Paşii operatori în rezecţia chirurgicală a MEC.

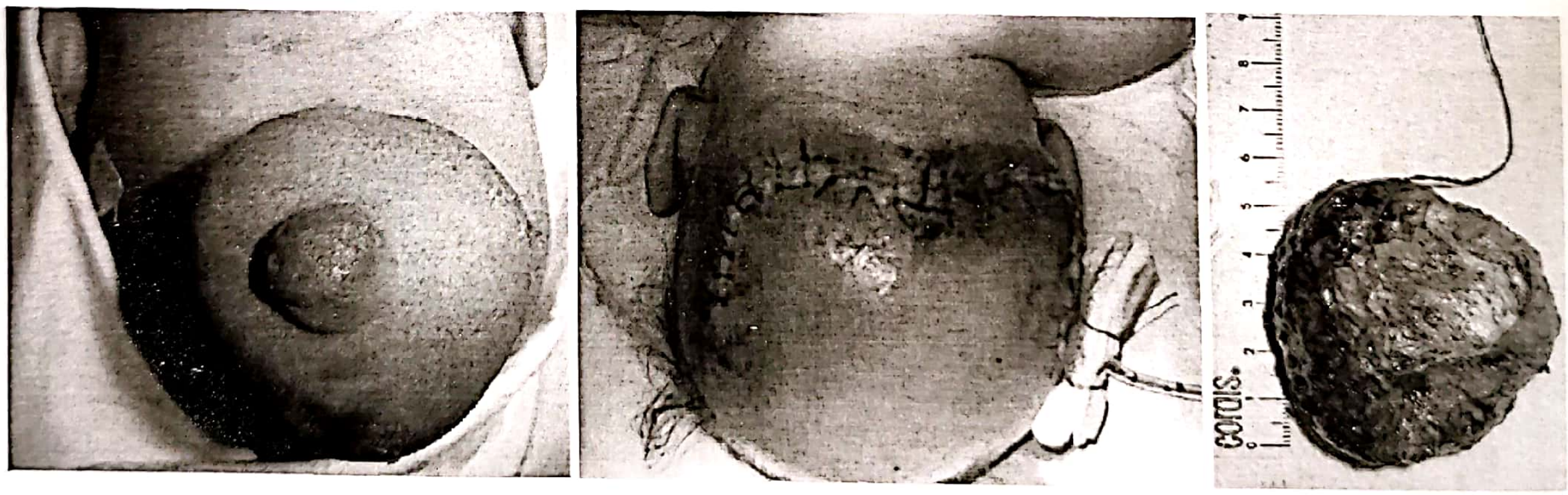

Figura 12.6. MEC parietal median gigant, aspect pre- şi postoperator şi piesa anatomopatologică postrezecţie.

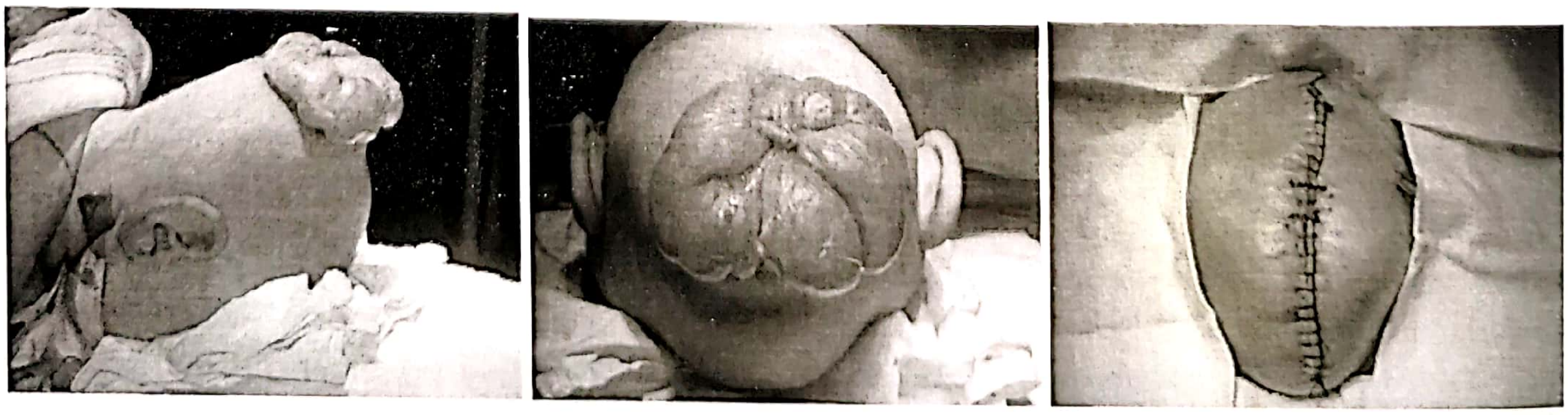

Figura 12.7. MEC parietal, aspect pre- şi postoperator.

Concluzii: MEC reprezintă una dintre malformaţiile congenitale cele mai importante a cărui prognostic depinde de localizare, conţinutul sacului herniar, dar şi de diagnosticarea precoce şi timingul operator. Progresele tehnice medicale permit actualmente diagnosticarea prenatală şi evaluarea profilului genetic în familii predispuse. Postnatal, evaluarea RMN-ul permite evaluarea conţinutului sacului herniar fără riscul iradierii ţesutului nervos, aspect atât de important la nou-născut şi sugar.

MENINGOCELE (MC) SPINALE

MC spinale reprezintă o protruzie a durei mater şi a membranelor arahnoidiene de acompaniament printr-un defect situat la nivelul canalului spinal, cu păstrarea integrităţii măduvei spinării şi a poziţiei sale în canalul spinal. După localizare, MC se împart în:

- posterioare sacrale şi lombare, toracice, cervicale
- anterioare sacrale
- anterolaterale lombare, toracice şi cervicale.

MC POSTERIOARE

Un defect în procesul primar de neurulaţie duce la apariţia unui DTN deschis. În afara malformaţiei spinale, restul sistemului nervos este afectat datorită pierderii de LCR prin DTN deschis apărut precoce în dezvoltare [5,46,47]. În cadrul procesului de neurulaţie secundară, masa de celule aflată caudal de neuroporul posterior şi care reprezintă capătul tubului neural primar, formează restul tubului neural printr-un proces de canalizare şi fuziune. Sexul feminin este mai predispus la DTN în aria spinală formată prin procesul de neurulaţie primară, în timp ce sexul masculin este predispus la DTN în aria spinală formată prin neurulaţia secundară [48,49]. Majoritatea MC posterioare lombare şi sacrale apar probabil în cursul neurulaţiei secundare. În contrast cu nou-născuţii cu DTN deschise (meningomielocele), cei cu MC situate sub nivelul zonei cervicale nu prezintă anomalii ale creierului cu malformaţie Chiari II sau hidrocefalie.

Simptomatologie clinică

Nou-născutul prezintă o leziune pediculată, de dimensiuni variabile, semnul transiluminării pozitiv, complet acoperită de elemente cutanate cu grade variabile de displazie [5].

Diagnostic

Investigaţia de elecţie este RMN. RMN poate exclude eventuala prezenţă a DTN închise, care pot acompania acest tip de leziune. Ultrasonografia spinală este o variantă valoroasă de investigaţie în lipsa RMN. Screening-ul pentru alfa-fetoproteina maternă (AFP) împreună cu ultrasonografia fetală urmată de diagnosticul de confirmare a lichidului amniotic şi nivelul acetilcolinesterazei în cazuri selectate poate pune diagnosticul de DTN deschis „in utero”. În cazul DTN închise, acestea fiind complet epitelizate, nu există extravazare de ser fetal conţinând AFP în lichidul amniotic [5,50,51]. Diagnosticul diferenţial se face cu meningomielocelul, malformaţiile lipomatoase, mielocistocel sau teratom sacrococcigian [5].

Tratament chirurgical

Deoarece leziunea este acoperită de tegument şi nu există fistulă LCR, corecţia chirurgicală trebuie efectuată electiv, în primele zile de la naştere. Elementele neurale displazice aderente de peretele sacului pot fi excizate, fiind nefuncţionale. Rădăcinile nervoase normale herniate în sac se repun în spaţiul subarahnoidian normal. Dura mater este separată de ţesuturile înconjurătoare pentru a expune canalul spinal şi a-l elibera de ţesutul fibroglial constrictor (fig. 12.8). Acest abord necesită o laminectomie pe 1–2 nivele. La terminarea disecţiei dura mater este închisă cu fire de sutură absorbabile. Ţesuturile supraiacente se închid în straturi. Datorită lipsei de ţesut funcţional în sacul herniar, în general nu există deficite neurologice, iar prognosticul este foarte bun [5]. Dacă în cursul evoluţiei apare restenozarea cicatricială a măduvei, o nouă intervenţie chirurgicală este necesară.

MC SACRALE ANTERIOARE

MC sacrale anterioare sunt leziuni oculte, mai rare decât MC posterioare. Se asociază frecvent cu anomalii rectale, malformaţii utero-vaginale, duplicarea pelvisului renal sau ureterului, anomalii vertebrale, dermoide, teratoame, hamartoame [5,52].

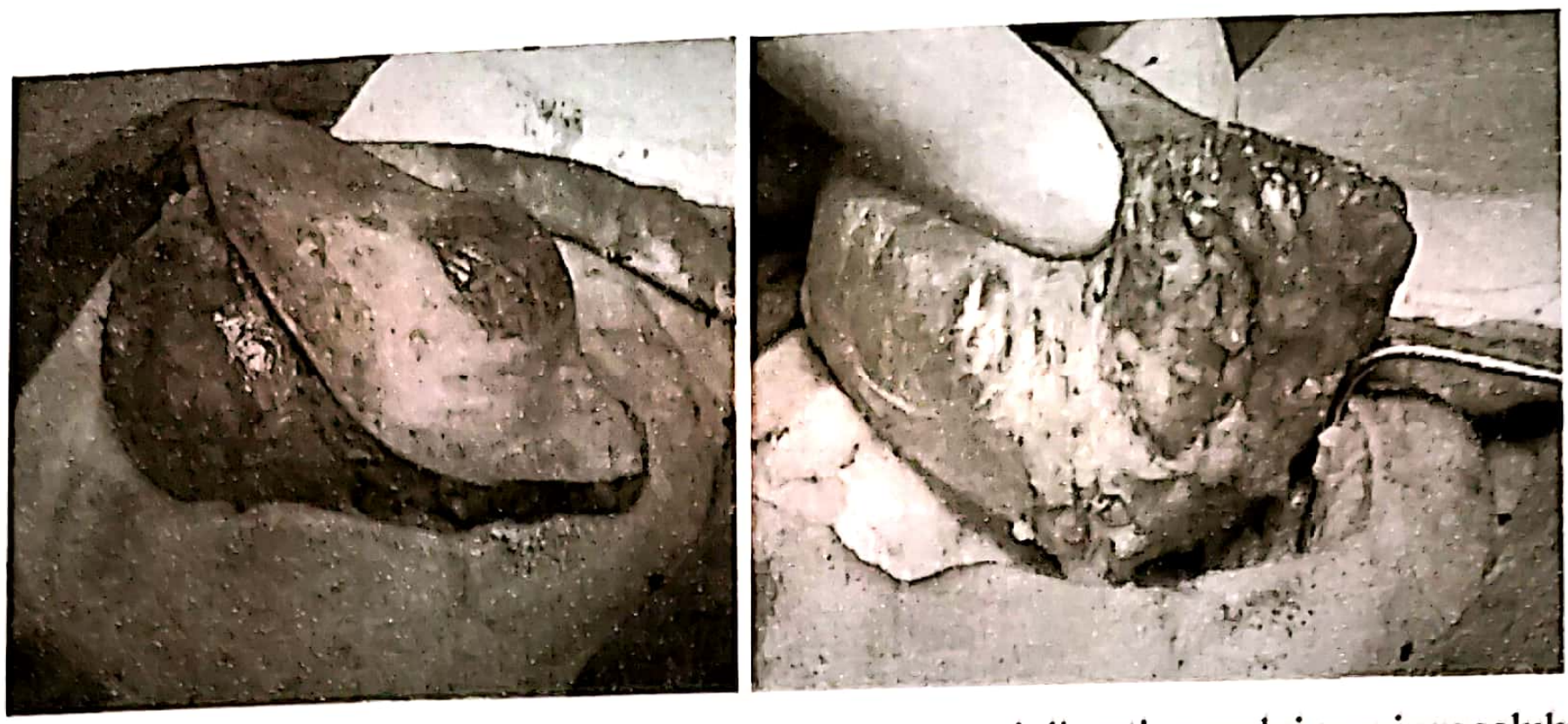

Figura 12.8. MC lombar: Rezecția țesuturilor supraiacente și disecția sacului meningocelului; de remarcat orificiul de comunicare cu canalul rahidian care este de mici dimensiuni.

Simptomatologie clinică

MC sacrale anterioare devin simptomatice prin efect de masă. Chistul crește de-a lungul decadelor de viață, comprimând uterul, vezica, rectul. Deoarece aceste leziuni sunt mai frecvente la femei, devin manifeste cel mai adesea ca distocie maternă cu consecințe fatale în caz de ruptură sau meningite. Leziunea, mică în copilarie, crește progresiv datorită pulsațiilor LCR. Clinic se manifesta prin cefalee în momentul defecației sau la trecerea din ortostatism la clinostatism, prin modificarea presiunii LCR. Leziunea poate fi palpată abdominal, vaginal sau rectal [5].

Diagnostic

Radiografia simplă de coloană arată leziuni caracteristice deformative care sunt mai evidente la persoanele vârstnice [53]. Ultrasonografia abdominopelvină arată prezența unei leziuni chistice. RMN este indicată în toate cazurile pentru a defini localizarea exactă a leziunii, prezența altor DTN, coletul herniar și conținutul sacului herniar. Aspirarea chistului transrectal sau transvaginal este contraindicată deoarece produce fistule LCR și meningite [5].

Tratament chirurgical

Aceste leziuni se abordează posterior, prin laminectomie sacrală. Se aspiră LCR pentru colabarea chistului. Dura mater care înconjoară orificiul fistulei se izolează, ligaturează și secționează. Sacul este lăsat pe loc. Dacă se detectează prezența rădăcinilor nervoase în interiorul sacului, acestea se păstrează intacte, iar orificiul dural se plicaturează și se plombează cu celuloză oxidată sau gel de fibrină. Mulți sugari cu MC sacrale anterioare prezintă anomalii anorectale și necesită derivație prin colostomie. Repararea acestor MC prin abord posterior trebuie efectuată înaintea oricarei proceduri abdominale anterioare pentru repararea anomaliilor rectale, pentru a minimaliza riscul meningitei și fistulei LCR. Prognosticul global în asemenea leziuni este în general favorabil [5].

MC ANTEROLATERALE LOMBARE, TORACICE ȘI CERVICALE

Neurofibromatoza se asociază cel mai frecvent cu MC anterolaterale. MC pot fi multiple sau bilaterale și se întâlnesc cel mai frecvent pe partea dreaptă. MC anterolaterale sunt diagnosticate tardiv, în decadele 4–5 de viață, doar 10% fiind depistate în prima decadă.

Simptomatologie clinică

MC toracice mari produc dispnee, tuse sau disfagie. Cifoza, scolioza sau cifoscolioza apar relativ frecvent. Hernierea măduvei toracale în interiorul MC este posibilă [54,55]. Pacienții prezintă în general un sindom Brown-Sequard sau mielopatie progresivă. Simptomatologia neurologică se datorează ischemiei prin compresiunea arterei spinale anterioare la locul hernierii măduvei în interiorul MC.

Diagnostic

RMN este examenul de elecție în stabilirea leziunii și excluderea altei patologii, iar Cine-MRI (RMN în mișcare) în caz de dubiu asupra localizării coletului herniar. CT-scan este util pentru stabilirea modificărilor osoase.

Tratament chirurgical

Majoritatea acestor MC prezintă un pedicul care poate fi ligaturat. După aspirarea LCR din chist, sacul MC ramane decomprimat dacă se întrerupe conexiunea cu spaţiul subarahnoidian spinal. Sacul nu trebuie excizat. În funcţie de localizarea MC există două posibilităţi de abord: anterolateral şi posterolateral, primul necesitând o toracotomie iar al doilea o costotransversectomie pentru MC toracale. În cazuri selectate este posibil un abord neuroendoscopic. În leziunile complexe, cu hernierea măduvei prin defectul toracal anterior, sunt necesare proceduri extensive cu stabilizare spinală [56].

Prognostic

Simptomele date de compresiune se rezolvă odată cu aspirarea conţinutului chistic. În cazuri de herniere a măduvei toracale în sacul herniar, deficitul neurologic poate fi parţial sau total reversibil, dar corecţia chirurgicală nu previne progresia deficitului neurologic.

MENINGOMIELOCELELE (MMC)

MMC reprezinta una din cele mai devastante anomalii congenitale. Deşi incidenta acestora este in scădere, supravietuitorii necesita frecvent ingrijiri medicale permanente [57,58].

Epidemiologie. În ultimele trei decenii prevalenţa la naştere pe plan global a MMC a scăzut [59,60] datorita screening-ului prenatal pentru AFP şi a ultrasonografiei. Incidenţa MMC diferă de la o ţară la alta [59]. Lipoamele măduvei spinării sunt foarte rare şi determină simptome cauzate de efectul de masă, cu mielopatie compresivă secundară. Lipoamele conului medular sunt forma cea mai comună. Se manifestă prin disrafism spinal ocult şi sindromul de măduvă ataşată. Evoluţia naturală a lipomielomeningocelelor netratate poate fi spre deficite neurologice progresive şi pierderea controlului vezical [61].

Embriologie. SNC se dezvoltă prin două procese esenţiale: neurulaţia primară şi secundară. Cea primară se referă la formarea tubului neural care se individualizează în creier şi măduva spinării. Neurulaţia secundară se referă la formarea părţii caudale a tubului neural din care se individualizează segmentele sacrale inferioare şi coccigiene. MMC se dezvoltă ca o consecinţă a defectului de închidere a neuroporilor [62]. Neuroporul posterior se închide în ziua 26 a vieţii embrionare, ceea ce semnifică faptul că evenimentul teratogen care intervine după ziua 26 nu poate cauza MMC toracic sau lombosacrat [62,63].

Etiologia MMC este heterogenă şi multifactorială. Factorii genetici şi de mediu par a fi responsabili de această afecţiune. Exista o rata crescută a MMC în familiile cu antecedente de spina bifida [64–67] şi o asociere rară a MMC cu sindroame genetice şi anomalii cromozomiale (de exemplu trisomia 13 şi 13–15,18) [68,69]. Influenţa factorilor de mediu s-a suspicionat în special datorită diferenţelor regionale în incidenţa spinei bifida. Aceşti factori sunt: statusul socioeconomic scăzut [70], hipertermia maternă [71,72], tratamentul cu carbamazepină [73,74], fenitoin [75], acid valproic [73], diuretice [76], histaminice [76], sulfonamide [76], hiperzincemia [77,78] şi deficienţa nutriţională de folaţi [79,80].

Diagnostic şi management

- ***Management prenatal***

Screening-ul prenatal constă în determinarea AFP materne şi acetilcolinesterazei precum şi examinarea prin ultrasonografie [81–83]. Primul pas este determinarea AFP serice materne în perioada cuprinsă între săptămânile 14–21 de sarcină (optim în săpt 16–18). Creşterea nivelului mediu de AFP de 1,5 ori conferă un risc de 1:2317 pentru un defect neural de tip deschis, iar creşterea nivelului AFP de 2,5 ori, un risc de 1:98. Următorul test de mare rezoluţie este ultrasonografia [84] care are o rată de senzitivitate de 95%. Dacă imaginile obţinute prin această investigaţie nu sunt de calitate (obezitate maternală etc.) se practică amniocenteza pentru nivelul de AFP din lichidul amniotic şi nivelul AChE.

- ***Evaluarea pacientului***

– *Funcţia spinală*. MMC cervicale sunt rare şi în aceste cazuri evaluarea motilităţii membrelor inferioare şi a funcţiei sfincteriene reprezintă obiectivul principal [5,85,86]. Sugarii pot prezenta iniţial atât sindrom de neuron motor central (spasticitate, mişcări de tip reflex spinal) cât şi periferic [87,88], în timp ce alţii pot avea motilitate normală. Prezenţa la nou-născut a mişcărilor membrelor inferioare nu este un criteriu care atestă integritatea funcţională a neuronului motor periferic în segmentele spinale situate caudal de

MMC; aceasta explică de ce chirurgia fetală pentru MMC nu previne deteriorarea mişcărilor în membrele inferioare [89].

– *Hidrocefalia*. Se diagnostichează prin examinarea fontanelei, suturilor craniene, dimensiunilor craniului. Hidrocefalia devine simptomatică în primele 2–3 săptămâni de la naştere, dar cel mai adesea în primele 6 săptămâni [42,90]. Aceasta progresează rapid, după repararea fistulei LCR de la nivelul MMC. Repetarea ultrasonografiei în aceste cazuri este importantă chiar şi în absenţa creşterii dimensiunii capului.

– *Malformaţia Chiari*. Malformaţia de tip Chiari poate fi simptomatică la nou-născuţii cu MMC [91,92] şi determină depresie respiratorie, perioade de apnee, pareze de nervi cranieni inferiori, tetrapareze. În aceste cazuri, RMN confirmă diagnosticul.

- ***Tratament chirurgical***

Se face după următoarele considerente:

– intervenţie operatorie pentru cura chirurgicală a MMC în primele 72 ore de la naştere;

– examinarea RMN poate influenţa timingul chirurgical în caz de deteriorare neurologică.

Intervenţia chirurgicală în primele 24 ore de viaţă nu ameliorează prognosticul motor în comparaţie cu operaţiile efectuate tardiv, după câteva săptămâni [93]. Uneori este necesară amânarea intervenţiei chirurgicale cu mai multe zile din considerente medicale şi sociale [42,5].

Paşii chirurgicali [94] constau în: separarea placodei de leptomeninge, disecţia durei-mater contigu cu ţesutul subcutanat în aria de joncţiune şi aproximarea durei şi pielii pe linia mediană (fig. 12.9, 12.10). Intervenţia trebuie efectuată sub magnificaţie optică (microscop operator). În ultimii ani un mare interes a prezentat repararea simultană a MMC şi tratarea hidrocefaliei [95–97]. Deoarece hidrocefalia este manifestă la naştere în cca 15% cazuri [90], combinarea acestor proceduri este o opţiune excelentă în cazuri selectate. Deasemenea, la pacienţii cu grad important de cifoză şi MMC, s-a propus repararea concomitentă a acestor leziuni însă operaţia este extensivă şi riscantă pentru un nou-născut [98–101].

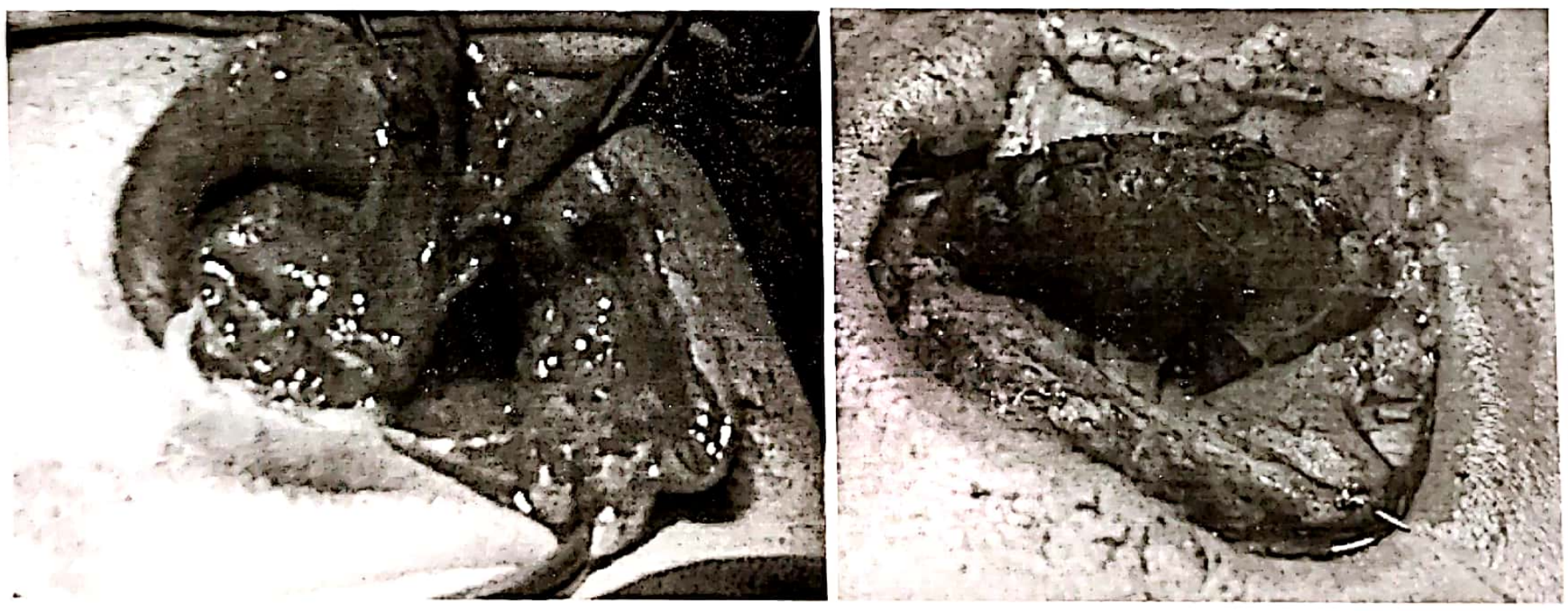

Figura 12.9. Aspect introperator într-un MMC lomar.

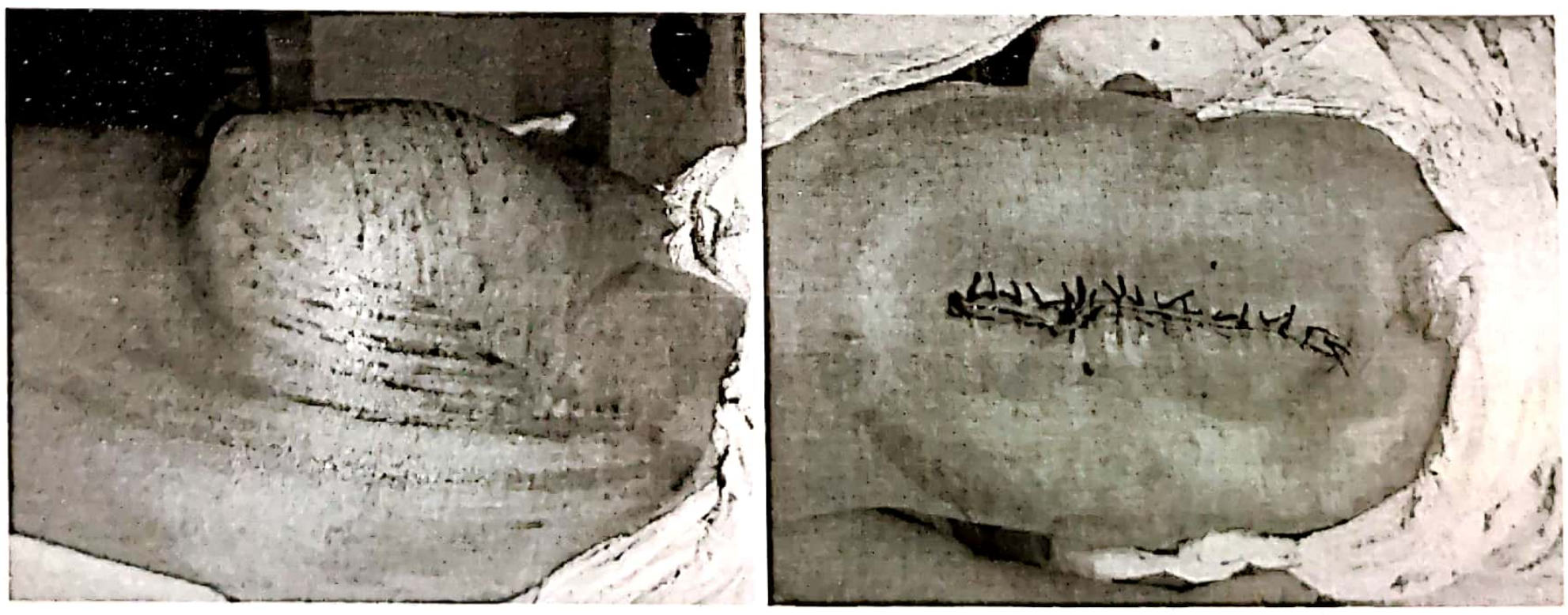

Figura 12.10. MMC lombosacrat, aspect pre- şi postoperator.

Concluzii

Obiectivul principal în tratamentul spinei bifida este prevenirea acesteia. Se realizează prin administrarea acidului folic la femeile în perioada sarcinii. Progresele în domeniul medical permit diagnosticarea prenatală a acestor leziuni, precum şi intervenţia chirurgicală intrauterină pe cazuri selectate.

La nou-născuţi, depistarea şi tratarea cât mai precoce a leziunilor este direct proporţională cu prognosticul.

BIBLIOGRAFIE

1. Wasant P, Sathienkijkanchai A. (2005). Neural tube defects at Siriraj Hospital, Bangkok, Thailand – 10 years review (1990–1999). J Med Assoc Thai. 88 Suppl 8: S92–99.
2. Rowland CA, Correa A, Cragan JD, Alverson CJ. (2006). Are encephaloceles neural tube defects? Pediatrics. 118:916–923.
3. Li Z, Ren A, Zhang L, Ye R, Li S, Zheng J, Hong S, Wang T, Li Z. (2006). Extremely high prevalence of neural tube defects in a 4-county area in Shanxi Province, China. Birth Defects Res A Clin Mol Teratol. 76:237–240.
4. Ciurea AV, Teodora Coman, David G. (2006). Defecte de tub neural – meningoencefalocele (MEC). Neurochirurgia Iasi, in print.
5. Ciurea AV, Teodora Coman. (2004). Cap: Defectele de tub neural. În: Sabetay C: Patologie chirurgicală pediatrică. Ed AIUS, Craiova, Colecţia Hipocrate 46, pp. 75–94.
6. Central Technical Co-ordinating Unit, ICMR. (2000). Multicentric study of efficacy of periconceptional folic acid containing vitamin supplementation in prevention of open neural tube defects from India. Indian J Med Res; 112:206–211.
7. Candito M, Gueant JL, Naimi M, Bongain A, Van Obberghen E. (2006). Antiepileptic drugs: a case report in a pregnancy with a neural tube defect. Pediatr Neurol. 34:323–324.
8. Verrotti A, Tana M, Pelliccia P, Chiarelli F, Latini G. (2006). Recent advances on neural tube defects with special reference to Valproic Acid. Endocr Metab Immune Disord Drug Targets. 6:25–31.
9. Guney O, Canbilen A, Konak A, Acar O. (2003). The effects of folic acid in the prevention of neural tube development defects caused by phenytoin in early chick embryos. Spine 28:442–5.
10. Lee H, Nagele RG. (1985). Neural tube defects caused by local anaesthetics in early chick embryos. Teratology 31:119–127.
11. Nili F, Jahangiri M. (2006). Risk factors for neural tube defects: a study at university-affiliated hospitals in Tehran. Arch Iran Med. 9:20–25.
12. Zhang W, Ren AG, Pei LJ, Hao L, Ou YL, Zhong XY, Zhang FR, Diao CH, Luo WB, Zhou LZ, Zhang ML, Li Z. (2005). A case control study on the relationship between trace elements and human neural tube defects [Article in Chinese]. Zhonghua Liu Xing Bing Xue Za Zhi. 26:772–776.
13. Carbone JP, Brent RL. (1993 Genital and nongenital teratogenesis of prenatal progestogen therapy: The effects of 17alpha-hydroxyprogesterone caproate on embryonic and foetal development and endochondral ossification in the C57B1/6J mouse. Am J Obstet Gynecol 169:1292–129
14. Wilson JG, Brent RL. (1981). Are female sex hormones teratogenic? Am J Obstet Gynecol; 141:567–580.
15. Boix E, Zapater P, Pico A, Moreno O. (2005). Teratogenicity with angiotensin II receptor antagonists in pregnancy. J Endocrinol Invest. 28:1029–1031.
16. De Marco P, Merello E, Mascelli S, Capra V. (2006). Current perspectives on the genetic causes of neural tube defects. Neurogenetics. 7:201–221.
17. Stamm DS, Rampersaud E, Slifer SH, Mehltretter L, Siegel DG, Xie J, Hu-Lince D, Craig DW, Stephan DA, George TM, Gilbert JR, Speer MC. (2006). High-density single nucleotide polymorphism screen in a large multiplex neural tube defect family refines linkage to loci at 7p21.1-pter and 2q33.1-q35. Birth Defects Res A Clin Mol Teratol. 76:499–505.
18. Baghagho EE, Kharboush IF, El-Kaffash DM, KarKour TA, Ismail SR, Mortada MM. (2004). Maternal serum alpha fetoprotein among pregnant females in Alexandria. J Egypt Public Health Assoc.;79:59–81.
19. Szajkowski TP, Chodirker BN, Macdonald KM, Evans JA. (2006). Maternal serum alpha-fetoprotein levels in fetal hydrocephalus: a retrospective population based study. BMC Pregnancy Childbirth. 6:23.
20. Zhao W, Mosley BS, Cleves MA, Melnyk S, James SJ, Hobbs CA. (2006). Neural tube defects and maternal biomarkers of folate, homocysteine, and glutathione metabolism. Birth Defects Res A Clin Mol Teratol. 76:230–236.
21. Blom HJ, Shaw GM, den Heijer M, Finnell RH (2006). Neural tube defects and folate: case far from closed. Nat Rev Neurosci. 7:724–731.
22. Stoll C, Alembik Y, Dott B (2006). Are the recommendations on the prevention of neural tube defects working? Eur J Med Genet. Jul 27 [Epub ahead of print].
23. Martinez de Villarreal LE, Arredondo P, Hernandez R, Villarreal JZ. (2006). Weekly Administration of Folic Acid and Epidemiology of Neural Tube Defects. Matern Child Health J. 10:397–401.
24. Menotti E, Scherer HK, Dickinson J, Larson K, Kannan S. (2006). Folic Acid and the Prevention of Neural Tube Defects: A Survey of Awareness Among Latina Women of Childbearing Age Residing in Southeast Michigan. Health Promot Pract. Jul 13 [Epub ahead of print].
25. Suwanwela C, Suwanwela N. (1972). A morphological classification of sincipital encephalomeningoceles. Neurosurgery. 36:201–211.
26. Cohen MM, Lemire RJ: (1982). Syndromes with Cephaloceles. Teratology. 25:161–172.
27. Hemmy DC, David DJ. (1985). Skeletal morphology of anterior encephaloceles defined through the use of three-dimensional reconstruction of computed tomography. Pediatr Neurosci. 12:18–22.

28. Fenger C. (1895). Basal hernias of the brain. AmerJMed Sci 109:1–17.
29. French BN. (1990). Midline fusion defects and defects of formation. In: Youmans JR, ed. Neurological Surgery. Philadelphia, PA: WE Saunders Co pp:1164–1169.
30. Clauser L, Baciliero U, Nordera P, Curri D, Pinna V, Curioni C. (1991). Frontoethmoidal meningoencephalocele. A one-stage correction, reconstruction, and plating by means of the micro system. J Craniofacial Surg. 2:2–8.
31. David DJ, Sheffield L, Simpson D, White J. (1984). Fronto-ethmoidal meningoencephaloceles: morphology and treatment. Br J Plast Surg. 37:271–284.
32. David DJ. (1983). New perspectives in the management of severe cranio-facial deformity. In: Hunterian Lecture given atAustralia Royal College of Surgeons; May 26.
33. Del Campo AF, Salazar AE, Recio NB, Dimopulos A. (1989). Transfacial surgical treatment and anthropometric considerations offrontoethmoidal meningoencephaloceles. Ann Plast Surg. 23:377–389.
34. Dhawan IK, Tandon PN. (1982). Excision, repair and corrective surgery for fronto-ethmoidal meningocoele. Child's Brain. 9:126–136.
35. Forcada M, Montandon D, Rilliet B. (1993). Fronto-ethmoidal Cephaloceles: transcranial and, transfacial surgical treatment. Craniofacial Surg. 4:203–209.
36. Jacob OJ, Rosenfeld JV, Waiters DAK. (1994) The repair of frontal encephaloceles in Papua New Guinea. Aust NZJ. 64:856-860.
37. Leilo GE, Sparrow OC, Gopal R. (1989). The surgical correction of fronto-ethmoidal meningo-encephaloceles. J Cranio Max Fac Surg. 17:293–298.
38. Mahapatra AK, Tandon PN, Dhawan IK, Khazanchi RK. (1994). Anterior encephaloceles: a report of 30 cases. Child's NervSyst. 10:501–504.
39. Mahatumarat C, Taecholarn C, Charoonsmith T. (1991). Onestage extracranial repair and reconstruction for frontoethmoidal encephalomeningocele: a new simple technique. JCraniofacial Surg. 2:127–134.
40. Sargent LA, Seyfer AE, Gunby EN. (1988). Nasal encephaloceles: definitive one-stage reconstruction; J Neurosurg. 68:571–575.
41. Smit CSF, Zeeman BJ, Smith RM, de V Cluver PF (1993). Frontoethmoidal meningoencephaloceles: a review of 14 consecutive patients. J Craniofacial Surg. 4:210–214.
42. Arseni C, Horvath L, Ciurea AV (1980). Patologia neurochirurgicala infantila, Edit. Academiei Republicii Socialiste Romania, pp 105–182.
43. Gallo, Jr. AE. (1992). Repair of giant occipital encephaloceles with microcephaly secondary to massive brain herniation. Child's Nerv Syst. 8:229–230.
44. French BN. (1990). Midline fusion defects and defects of formation. In: Youmans JR, ed. Neurological Surgery. Philadelphia, PA: WE Saunders Co pp:1164–1169.
45. A'teriitehau C, Adem C, Leveque C, Cordoliani YS. (2004). Intradiploic parietal meningoencephalocele. J Radiol. 85:646–648.
46. Inagaki T, Schoenwolf GC, Walker ML. (1997). Experimental model: change in the posterior fossa with surgically induced spina bitida aperta in mouse. Pediatr Neurosurg. 26:185–189.
47. McLone DG, Knepper PA. (1989). The cause of Chiari II malformation: a unified theory. Pediatr Neurosci. 15:1–12.
48. Park CH, Stewart W, Khoury MJ, Mulinarc J. (1992). Is there etiologic heterogeneity between upper and lower neural tube defects? Am J of'Epidemic. 136:1493–1501.
49. Seller MJ. (1987). Neural tube defects and sex ratios. Am J Med Gene. 3:699–707.
50. Matson DD. (1969). Neuromrgery of Infancy and Childhood. 1 ed. Springfield, II: Charles C. Thomas.
51. Nadel AS, Green JK, Holmes LB, Frigoletto FD Jr, Benacerraf BR. (1990). Absence of need for amniocentesis in patients with elevated levels of maternal serum alpha fetoprotein and normal ultrasonographic examinations. N EnglJ Med. 323:557–561.
52. Villarejo F, Scavone C, Blazquez MG, Pascual-Castroviejo I, Perez-Higueras A, Fernandez-Sanchez A, Garcia Bertrand C. (1983). Anterior sacral meningocele: review of the literature. Surjf Neurol. 19:57–71.
53. Galzio RJ. (1982). Giant anterior lumbosacral meningocele associated with intracranial meningiomas and multiple congenital malformations. Surg Neurol. 18: 419–424.
54. Hausmann ON, Moseley IF. (1996). Idiopathic dural herniation of the thoracic spinal cord. Neuroradiolqgy 38:503–510.
55. White BD, Firth JL. (1994). Anterior spinal hernia: an increasingly recognised cause of thoracic cord dysfunction. J Neurol Neurosur Psychiatr. 57:1433–1435.
56. Venes JL. (1985). Surgical considerations in the initial repair of meningomyelocele and the introduction of a techiiical modification. Neurosurgery. 17:111–113.
57. Lorber J, Ward AM. (1985). Spina bifida – a vanishing nightmare. Arch Dis Child. 60:1086.
58. Stein SC, Feldman JG, Friedlander M, Klein RJ (1982). Is myelomeningocele a disappearing disease? Pediatrics. 69:511–514.
59. Little J, Elwood JM. (1991). Epidemiology of neural tube defects. In: Klely M, ed. Reproductive and Perinatal Epidemiology. Boca Raton, FL: CRC Press; 251–336.
60. MacMahon B, Yen S. (1971). Unrecognized epidemic of anencephaly and spina bifida. Lancet. 1:31–33.
61. Blount JP, Elton S. (2001). Spinal lipomas. Neurosurg Focus. 10:e3.
62. Lemire RJ. (1988). Neural tube defects. JAMA. 259: 558–562.
63. Shurtleff DB, Lemire RJ. (1995). Epidemiology, etiologic factors, and prenatal diagnosis of open spinal dysraphism [Review]. Neurosurg Clin North Am. 6: 183–193.
64. Carter CO, Evans K. (1973). Children of adult survivors with spina bifida cystica. Lancet. 2:924–926.
65. Drainer E, May HM, Tolmie JL. (1991). Do familial neural tube defects breed true? J Med Genet. 28: 605–608.
66. Hall JG, Friedman JM, Kenna BA, Popkin J, Jawanda M, Arnold W. (1988). Clinical, genetic, and epidemiological factors in neural tube defects. Am JHum Genet. 43:827–837.
67. McBride ML. (1979). Sib risk of anencephaly and spina bifida in British Columbia. Am J Med Genet. 3:377–387.
68. Elwood JM, Kiwood JH. (1980). Genetic models. In: Elwood JM, Elwood JH, eds. Epidemiology of Anencephalus and Spina Bifida. New York, NY: Oxford University Press; 236–247.

69. Emery JL. (1974). Deformity of the aqueduct ofsylvius in children with hydrocephalus and myelomeningocele. Dev Med Child Neurol. 16:40–48.
70. Fedrick J, Adelstein P. (1976). Area differences in the incidence of neural tube defect and the rate of spontaneous abortion. BrJPrev Soc Med. 30:32–35.
71. Layde PM, Edmonds LD, Erickson JD. (1980). Maternal fever and neural tube defects. Teratol. 21:105–108.
72. Sandford MK, Kissling GE, Joubert PE. (1992). Neural tube defect etiology: new evidence concerning maternal hypermermia, health and diet. Dev Med Child Neural. 34:661–675.
73. Lindhout D, Omtzigt JG. (1994). Teratogenic effects of antiepileptic drugs: implications for the management of epilepsy in women of childbearing age. Epilepsia. 35:S19–28.
74. Rosa FW. (1991). Spina bifida in infants of women treated with carbamazepine during pregnancy. N Engi J Med. 324:674–677.
75. Lyon HM, Holmes LB, Huang T. (2003). Multiple congenital anomalies associated with *in utero* exposure of phenytoin: possible hypoxic ischemic mechanism? Birth Defects Res Part A Clin Mol Teratol. 67:993–996.
76. Myrianthopoulos NC, Melnick M. (1987). Studies in neural tube defects. I. Epidemiologic and etiologic aspects. Am J Med Genet. 26:783–796.
77. McMichael AJ, Dreosti IE, Ryan P, Robertson EF. (1994). Neural tube defects and maternal serum zinc and copper concentrations in mid-pregnancy: a case-control study. MedJAust. 161:478–482.
78. Zimmerman AW. (1984). Hyperzincemia in anencephaly and spina bifida: a clue to the pathogenesis of neural tube defects? Neurology. 34:443–450
79. Rieder MJ. (1994). Prevention of neural tube defects with periconceptional folic acid. Clin Perinatal. 21: 483–503.
80. Rush D. (1994). Periconceptional folate and neural tube defect. Am J din Nutr. 59:511S–515S.
81. Brock DJ. (1981). The use of amniotic fluid AFP action limits in diagnosing open neural tube defects. Prenat Diagn. 1:11–16.
82. Persson PR, Kullander S, Gennser G, Grennert L, Laurell CB. (1983). Screening for fetal malformations using ultrasound and measurements of alpha fetoprotein in maternal serum. Br Med J Clin Res Ed. 286:747–749.
83. Platt LD, Feuchtbaum L, Filly R, *et al.* (1992). The California Maternal Serum alpha-Fetoprotein Screening Program: the role of ultrasonography in the detection of spina bifida. Am] Obstet Gynecol. 166:1328–1329.
84. Wald M, Lawrenz K, Deutinger J, Weninger M. (2004). Verification of anomalies of the central nervous system detected by prenatal ultrasound. Ultraschall Med. 25:214–217.
85. Stark GD, Drummond M. (1971). The spinal cord lesion in myelomeningocele. Dev Med Child Neural. 13:1–14.
86. Stark GD. (1971). Neonatal assessment of the child with a myelomeningocele. Arch Dis Child. 46:539–548.
87. Guthkelch AN. (1964). Studies in spina bifida cystic (Part V): Anomalous reflexes in congenital spinal palsy. Dev Med Child Neurol. 6:264–269.
88. Hunter AG. (1984). Neural tube defects in Eastern Ontario and Western Quebec: demography and family data. Am J Med Genet. 19:45–63.
89. Sival DA, van Weerden TW, Vles JS, Timmer A, den Dunnen WF, Staal-Schreinemachers AL, Hoving EW, Sollic KM, Kranen-Mastenbroek VJ, Sauer PJ, Brouwer OF. (2004). Neonatal loss of motor function in human spina bifida aperta. Pediatrics. 114:427–434.
90. Stein SC, Schut L. (1979). Hydrocephalus in myelomeningocele. Childs Brain. 5:413–419.
91. Park TS, Hoffman HJ, Hendrick EB, *et al.* (1983). Experience with surgical decompression of the Arnold-Chiari malformation in young infants with myelomeningocele. Neurosurgery. 13:147–152.
92. Vandertop WP, Asai A, Hoffman HJ, Drake JM, Humphreys RP, Rutka JP, Becker LE. (1992). Surgical decompression for symptomatic Chiari II malformation in neonates with myelomeningocele. J Neurosurg. 77:541–544.
93. Smyth BT, Piggot J, Forsythe WI, Merrett JD (1974). A controlled trial of immediate and delayed closure of myelomeningocele. J Bone Joint Surg Br. 56:297–304.
94. Cheek WR, Laurent JP, Cech DA. (1983). Operative repair of lumbosacral myelomeningocele. Technical note. J Neurosurg. 59:718–722.
95. Chadduck WM, Reding DL. (1988). Experience with simultaneous ventriculo-peritoneal shunt placement and myelomeningocele repair. J Pediatr Surg. 23:913–916.
96. Epstein NE, Rosenthal AD, Zito J, Osipoff M (1985). Shunt placement and myelomeningocele repair: simultaneous vs sequential shunting. Review of 12 cases. Childs Nerv Syst. 1:145–147.
97. Machado HR, Santos de Oliveira R. (2004). Simultaneous repair of myelomeningocele and shunt insertion. Childs Nerv Syst. 20:107–109.
98. Loder RT, Shapiro P, Towbin R, Aronson DD (1991). Aortic anatomy in children with myelomeningocele and congenital lumbar kyphosis. JPediatr Orthop. 11:31–35.
99. McMaster MJ. (1988). The long-term results ofkyphectomy and spinal stabilization in children with myelomeningocele. Spine. 13:417–424.
100. Reigel DH. (1979). Kyphectomy and myelomeningocele repair. Modern technique in surgery. Neurosurgery. 13:1–9.
101. Sharrard WJ. (1968). Spinal osteotomy for congenital kyphosis in myelomeningocele. J Bone Joint Surg Br. 50:466–471.

LIPOMUL LOMBOSACRAT

DAN NEGOESCU

DEFINIŢIE

Lipomul lombosacrat este o malformaţie conge-nitală de tip disrafism în formă ocultă, adică elementele nervoase sau meningele nu herniază prin defectul mezenchimal, iar tegumentul suprajacent este intact. Elementele mezodermale destinate să se diferenţieze in adipocite ocupă spaţiul dintre elementele embriologice implicate in disrafism incluzând dura mater, lama posterioară osoasă şi fascia lombosacrata. Prin maturare elementele mezodermale se transformă în tesut grăsos (lipom) care se dezvoltă între ţesutul subcutan şi regiunea caudală a cordonului medular. Astfel lipomul ataşat de substanţa nervoasă, traversează printr-un defect dura, peretele posterior al canalului spinal şi fascia lombosacrată predominant cu traiect posterior, dar frecvent si caudal, uneori prezentând o formă tranziţională cu prezenţa traiectului atât posterior cât şi caudal cu formarea unor punţi intre cele două.

Alte modificări sunt frecvent asociate cu prezenţa lipomului şi anume îngroşarea filum terminale, tethered cord 72–94% [1,2], siringomielie 2–20% [1,3,4], diastematomielia 9–27% [1], sinus epidermoid, chist dermoid sau epidermoid în interiorul lipomului, malformaţii arteriovenoase, teratoame.

Malformaţiile osoase sunt de asemenea prezente: frecvent spina bifida până la 90%, mai frecvente în lipoamele de con terminal. Sunt prezente şi agenezia de sacru, hemivertebre, fuziuni vertebrale, scolioze.

Malformaţii viscerale asociate cel mai frevent sunt cele urogenitale până la 16–27% [1].

EMBRIOLOGIE

Embrionul uman parcurge un ciclu de 23 de etape în cursul dezvoltării după concepţie fiecare cu o durată de 2–3 zile. Sistemul nervos central se formează în cursul a două procese diferite.

Conul medular este iniţial situat la nivelul segmentului embrionar coccigian, iar rădăcinile nervoase părăsesc canalul medular la acelaşi nivel. Ascensiunea conului medular începe din ziua 17 fiind la nivel L1-L2 la naştere sau in primele două luni. Orice poziţie a conului medular caudal faţă de mijlocul corpului vertebral L2 este considerată ca potenţial tethered cord (măduvă ataşată).

Geneza lipomului de con medular este considerată conform conceptelor McLone şi Naidich în faza de neurulaţie primară, când în cursul fazei de curbare a plăcii neurale nuroectodermul tubului neural se separă prematur de ectodermul tegumentar înaintea închiderii tubului neural prin fuziunea plicilor neurale. Astfel celulele mezenchimale pătrund în şanţul neural, prin regiunea posterioară, iar sub acţiunea ependimului primitiv sunt diferenţiate în ţesut grăsos. Histologic ţesutul nervos, dura şi lipomul sunt unite la nivelul marginilor laterale ale plăcii şanţului neural, printr-o zonă de tranziţie între pia mater, arahnoidă, dura mater şi lipom. Descoperirea histopatologică în interiorul lipomului a unor elemente musculare, cartilaj sau ţesut nervos au dus la ipoteza că lipomul sacrolombar ar putea fi o formă de teratom [1,5].

În cazul lipomului de filum terminale se consideră etiologia ca fiind legată de neurulaţia secundară care însă este un proces mult mai complex şi insuficient elucidat. De asemenea, elementele disrafice sunt mai rare în aceste cazuri, în schimb se asociază de malformaţii ale neuroporului caudal ca agenezia sacrată.

Agenţii teratogeni implicaţi în etiologia defectelor de tub neural sunt multiple, fiind incriminate în mod special: deficienţe nutriţionale a mamei (acid folic), utilizarea de substanţe teratogene (acid valproic, carbamazepine).

CLASIFICARE

Au fost propuse multiple modalităţi de clasificare a lipoamelor lombosacrate, ţinând cont de variațiile anatomice. O clasificare relevantă clinic făcută în trei grupe mari: lipoame de con medular, lipoame de filum terminale, lipoame subpiale.

LIPOAMELE DE CON MEDULAR

Sunt considerate ca cele mai frecvente, descrise în literatură între 54–86% în serii mari de statistică [1,3,6,7], prezentând variante anatomice multiple care generează o subclasificare: lipomielomeningocelul, lipomielocelul/lipomieloschisis, lipomielocistocelul.

Lipomielomeningocelul este forma anatomică în care substanța nervoasă (con medular și rădăcini nervoase) sunt în exteriorul canalului spinal (posterior), iar o masă de țesut lipomatos de la nivel subcutan se atașează de substanța nervoasă descrisă anterior printr-un traiect de defect al faciei lombo-sacrate și al lamei posterioare vertebrale, respectiv al sacului dural. Țesutul adipos ocupă practic defectul disrafic de la nivelul structurilor nervoase până subcutan, tegumentul fiind relativ normal. Rădăcinile anterioare și posterioare sunt situate în acelaşi plan coronar. Cordonul medular este fixat în poziții torsionate – rotate, prin inserția lipomului ceea ce duce la o dezvoltare asimetrică a rădăcinilor. Uneori rădăcinile nervoase în traiectul lor caudal traversează masa lipomului fiind cu un traiect modificat, torsionat în segmentul lipomului.

Lipomielocelul/lipomieloschizisul: este forma anatomică care diferă de lipomielomeningocel prin faptul că substanța nervoasă se menține ca poziție în limitele canalului spinal. Această formă este mult mai frecventă decât lipomielomeningocelul.

Lipomielocistocelul este forma anatomică în care inserția lipomului realizează o cavitate chistică în segmentul centromedular caudal (con), tapetată cu celule ependimare, dar izolată și necomunicând cu spațiul subarahnoidian (fig. 12.11).

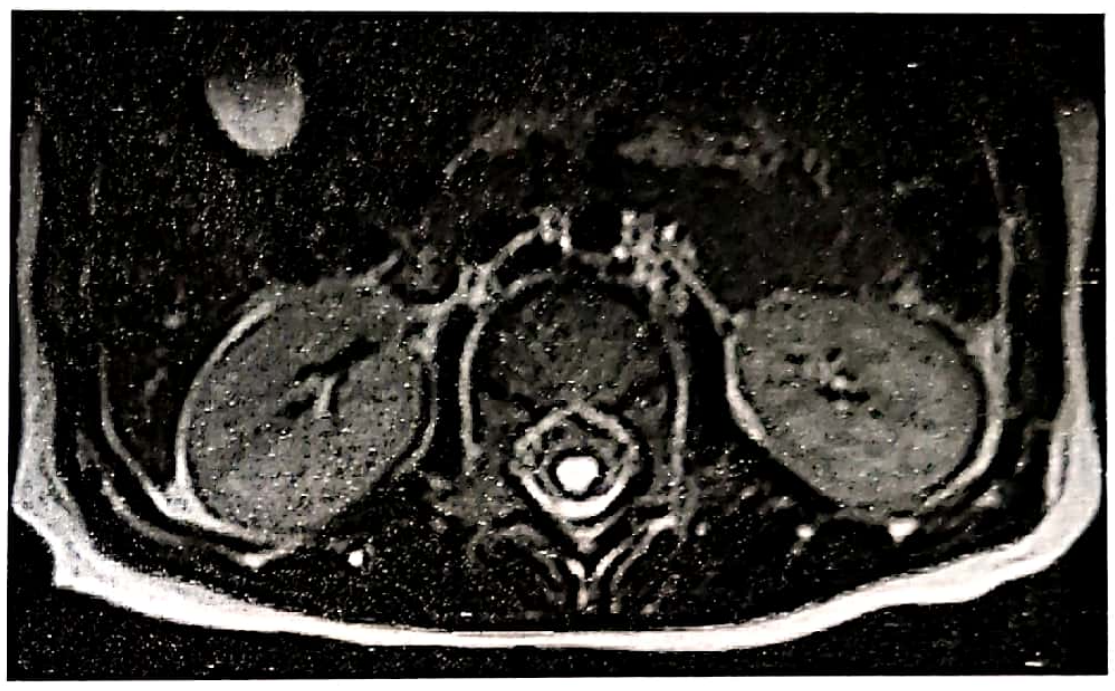

Figura 12.11. Cavitate chistică intramedulară la nivelul conului medular (examinare axială RMN T2).

LIPOAMELE DE FILUM TERMINALE

Sunt dezvoltate de la nivelul filum terminale, cel mai frecvent sunt intradurale fără a exista un defect dural, fiind uneori limitate la nivelul filumului terminale. Uneori lipomul traversează un defect dural, osos, fascial până la nivel subcutan. Malformația interesează predominant filum terminale care este lipomatos, îngroșat, asociat cu un con medular jos inserat, rădăcinile fiind cu o dezvoltare normală, comprimate sau deplasate de masa lipomatoasă (fig. 12.12).

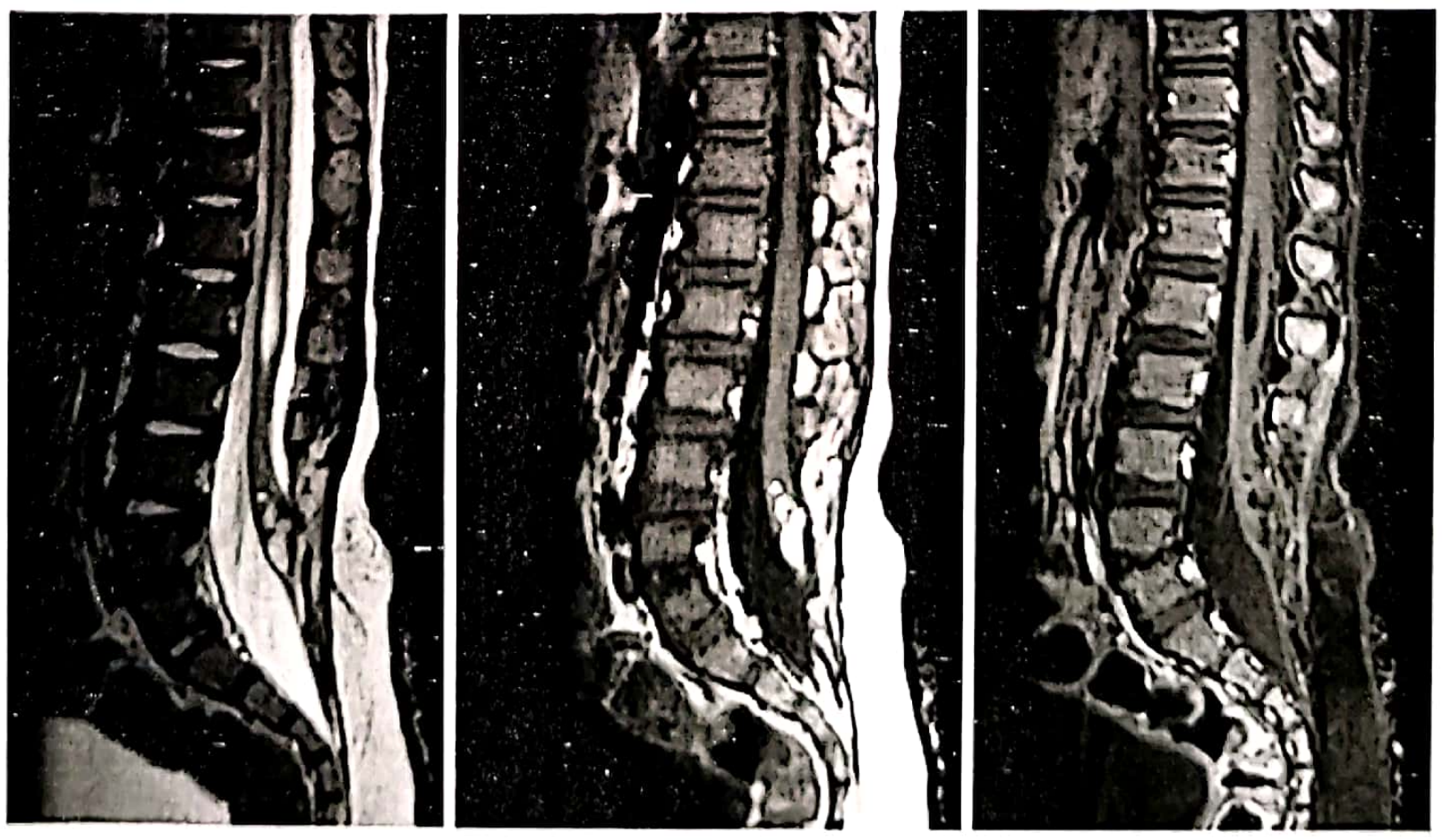

Figura 12.12. Examinare RMN sagital evidențiază un lipom de con medular cu măduvă atașată; de remarcat de asemenea prezența unui ventricul terminal intramedular sub forma unei cavități siringomielice.

Datorită acestor caracteristici, sunt frecvent fără manifestări clinice evidente (lipom subcutan, deficit neurologic) fiind forme cu adevărat oculte, fără a necesita tratament chirurgical. Incidenţa lor este relativă, diagnosticarea fiind deseori incidentală, descrisă între 7–46 % din totalul lipoamelor tratate în loturi mari de pacienţi [1,3,6,7].

LIPOAMELE SUBPIALE

Apar la orice nivel al canalului spinal, fiind strict intradurale, cu dura intactă, lipomul fiind dezvoltat la nivelul liniei mediane medulare, de dimensiuni variabile, uneori multifocal. Uneori sunt descoperite ca formaţiuni integral intramedulare. Sunt rareori asociate cu alte elemente de disrafism ca de exemplu spina bifida, diastematomielia (fig. 12.13).

Incidenţa lor este de aproximativ 6% în segmentul lombosacrat şi de până la 25% din totalitatea lipoamelor spinale [7].

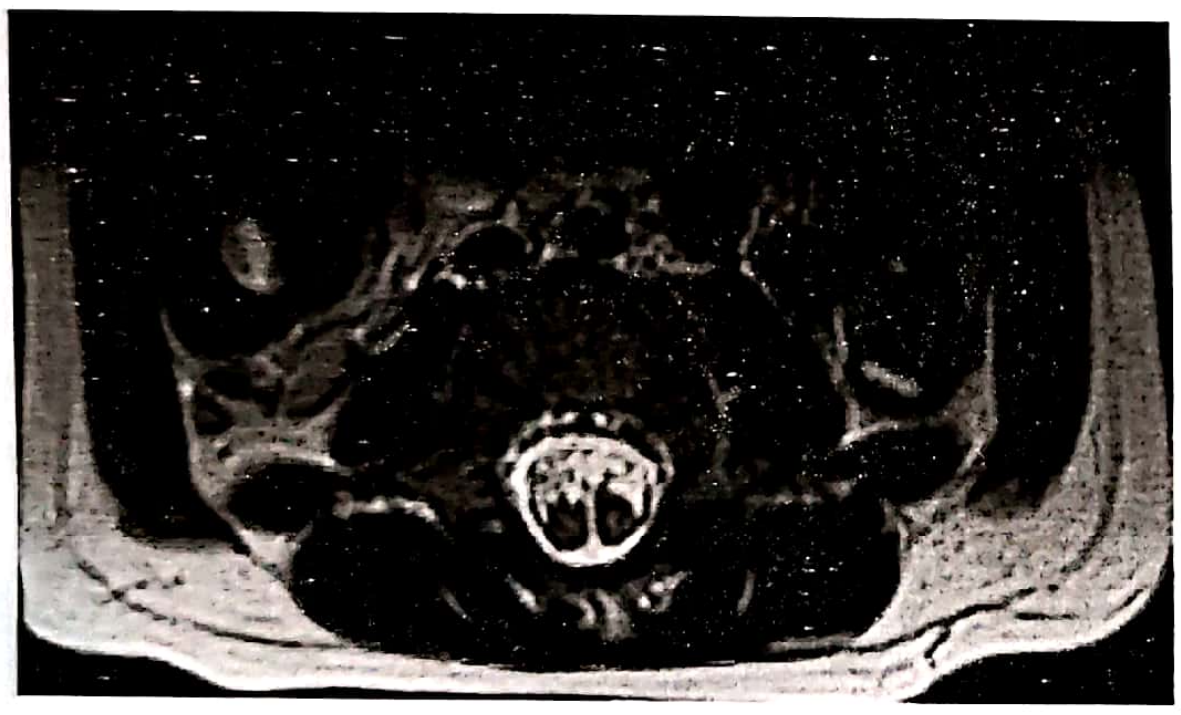

Figura 12.13. Diastematomielie – examinare RMN pe secţiune axială.

PREZENTAREA CLINICĂ

Manifestările clinice sunt diferite în functie de forma anatomo-patologică. Semiologia este generată de masa lipomatoasă care continuă histologic substanţa nervoasă ce prezintă disrafism, înglobează şi torsionează rădăcinile nervoase, alterează filum terminale, părăsind canalul medular printr-o zonă de disrafism apoi fascia până la nivel subcutan.

Semnele macroscopice sunt cauza cea mai frecventă a diagnosticării lipoamelor lombosacrate la nou născut: formatiune tumorala voluminoasă în segmentul lombar inferior şi sacral mediospinală (în cazul lipomielomeningocelului) sau paramediană (în cazul lipomielocistocelului), modificând simetria şanţului interfesier, acoperită de tegumente intacte. Modificările tegumentare considerate markeri datorită prezenţei în peste 50% din cazuri [1,4,8] sunt: prezenţa lipomului, hirsutismul focal, hemangiomul capilar, sinusul dermal. Semnele neurologice sunt de obicei rare la nou-născut şi greu de diagnosticat în cazul tulburărilor sfincteriene, de obicei prin infecţiile urinare secundare retenţiei vezicale. Trebuie diferenţiate de mielomeningocelul acoperit de tegument şi respectiv teratoamele sacro-coccigiene.

Pe măsură ce vârsta pacientului creşte, motivul prezentării sunt *semnele neurologice*, pe de o parte datorită istoriei naturale progresive a deficitului, pe de altă parte datorită unor semne clinice macroscopice minore (oculte) care nu au facilitat diagnosticarea precoce.

Tulburările de micţiune cu retenţie urinară si infecţii urinare secundare sunt cele mai frecvente cauze de prezentare pentru copii. Mai rar sunt prezente tulburări sfincteriene anale. Deficitele senzitive, incluzând şi durerea, sunt de obicei progresive cu o distribuţie nespecific radiculară. Deficitul motor este de obicei minor, asimetric, produce dificultate în mers, poate cauza în timpul creşterii şi dezvoltării copilului modificări scheletale ca asimetria membrelor inferioare, hipotrofii musculare, subluxaţia de şold, scolioză (la care contribuie şi modificările vertebrale asociate ca hemivertebra).

Durerea este prezentă în special la adult şi este de obicei localizată lombar. Când există dureri la nivelul membrelor inferioare acestea nu au o distribuţie radiculară. Durerea este accentuată de efortul fizic, ca mers, alergat, aplecare şi respectiv în cazul traumatismelor.

Evoluţia naturală. Deşi nu există studii clinice randomizate privind evoluţia pacienţilor cu lipom lombosacrat privind tratamentul conservator sau chirurgical, există un consens în ceea ce priveşte deteliorarea neurologică în timp a pacienţilor. Agravarea se produce în ani sau zeci de ani, dar au fost descrise şi agravări brusc instalate în urma traumatismelor, efortului fizic sau chial al stării de graviditate. Prezenţa măduvei ataşate este implicată în deteliorarea progresivă neurologică mai mult decât prezenţa lipomului. Se creează astfel o tensiune în cordonul medular respectiv pe rădăcinile nervoase torsionate cu modificări vasculare ischemice secundare. Acestea se accentuează în perioada de creştere. Mobilizarea chirurgicală a măduvei ataşate este eficientă pentru diminuarea durerilor la copii, dar nu şi la adult. Deficitul motor şi tulburările sfincteriene nu sunt ameliorate postoperator [4,9–11].

După tratamentul chirurgical al lipomului sacrolombar unele studii descriu posibilitatea recidivei măduvei ataşate între 10 şi 50% [1,9, 10,12]. Cel mai frecvent diagnosticate au fost între 3 şi 8 ani postoperator.

DIAGNOSTICUL IMAGISTIC

Deoarece malformaţia implică modificări ale conului medular, uneori siringomielie, chiste arahnoidiene, lipomul cu traiect diferit posterior sau inferior către ţesutul subcutan printr-o zonă de disrafism osos, RMN-ul este evaluarea preoperatorie de elecţie. Secvenţa T2 vizualizează siringomielia, meningocelul, pozitia jos inserată a conului medular, filum terminale, dar şi lipomul. Secvenţa T1 evidenţiază poziţia şi raportul lipomului cu structurile adiacente.

Radiografia poate obiectiva modificările osoase asociate: scolioză, spina bifida, malformaţiile sacrate.

Ecografia este utilă la nou-născuţi, poate depista cu uşurinţă lipomul subjacent tegumentului cu aspect specific (markeri). Se vizualizează de asemenea şi conul medular prin fereastra anomaliilor osoase, apreciind scăderea mobilităţii conului în cazul tethered cord.

Computer tomografia (CT) şi mileo-CT nu mai sunt utile în prezent decât în lipsa investigaţiei IRM.

TRATAMENTUL CHIRURGICAL

Evoluţia naturală a lipomului sacrolombar este cu deteriorare neurologică, ca urmare intervenţia chirurgicală este recomandată. Examinarea neurologică preoperatorie trebuie să fie completată cu măsurători urodinamice. Cu cât deficitul neurologic este mai mare preoperator, riscul agravării postoperatorii este mai mare, iar ameliorarea postoperatorie mai mică. Riscul chirurgical al deficitului neurologic este considerat a fi de până la 4%, iar rata complicaţiilor până la 20% [1,13].

Scopul intervenţiei chirurgicale este prezervarea stării neurologice şi prevenirea agravării prin eliberarea măduvei fixate, refacerea planurilor anatomice (a defectelor disrafice), cu excizia masei lipomatoase.

Intervenţia chirurgicală este recomandată la toţi pacienţii simptomatici sau cu imagistică relevantă pentru con medular jos inserat (tethered cord). Pentru pacienţii asimptomatici intervenţia chirurgicală este recomandată în cazul lipoamelor de filum terminale. În cazul lipoamelor de con medular la pacienţi asimptomatici, intervenţia chirurgicală este controversată [1,3,4,6].

Principiile de tehnica chirurgicală

Incizia este mediospinală şi cranio-caudal trebuie să depăşească leziunea obiectivată IRM şi clinic (dimensiunea lipomului). Partea caudală a inciziei poate fi curbată pentru un acces mai bun în cazul lipoamelor asimetrice. Se practică o rezecţie parţială identificând cranial si caudal fascia lombosacrată. Reducerea volumului lipomului se face prin manevre simple de tăiere coagulare. O atenţie deosebită este necesară pentru a nu pune în tensiune/tracţiune masa lipomului aceasta fiind ataşată de structurile medulare. În cazul unui lipomielomeningocel, se va aprecia cu precizie preoperator poziţia extra-canalară a cordonului medular. Folosirea aspiratorului cu ultrasunet conferă o mai bună protecţie structurilor nervoase în cursul rezecţiei lipomului. După identificarea fasciei lombosacrate, se disecă marginile defectului acestuia circumferenţial, individualizând coletul lipomului. Laminectomia/laminotomia se realizează în funcţie de extensia intracanalară a lipomului, identificată preoperator pe investigaţia IRM, până se evidenţiază cranial dura normală.

Dura se incizează longitudinal, pe linie mediană, fără a leza arahnoida. La nivelul coletului dural al lipomului există o zonă de fuziune între dura mater, arahnoida, piamater şi lipom. Aici disecţia este mai dificilă şi se începe prin aderenţele externe între dură şi lipom apoi desprinderea în totalitate a durei de zona de fuziune. Lipomul se reduce fără a se încerca ablaţia totală, până la o dimensiune ce va permite apropierea şi sutura marginilor piei-mater cu fire izolate, resorbabile, fără a pune în tensiune cordonul medular. Este necesară sectionarea filum terminale pentru mobilizarea conului medular, dacă aceasta nu s-a făcut în cursul rezecţiei lipomului. Refacerea sacului dural prin sutura directă sau prin plastie durală trebuie să asigure etanşeitatea.

Aspecte controversate:

Corticoterapia: în scopul diminuării suferinţei traumatice intraoperatorii a substantei nervoase, unii autori recomandă folosirea corticoterapiei perioperator.

Volumul restant al lipomului: rezecţia totală a lipomului nu este indicată, nici când acesta este in zona de defect al plăcii neurale (riscând o leziune a cordoanelor posterioare) şi nici când se extinde cranial intramedular, fiind necesară mielotomia pentru accesarea lipomului [1]. Se consideră totuşi ca o măsură a lipomului restant, ca acesta să permită sutura şi închiderea plăcii neurale (sutura piei-mater).

Închiderea plăcii neurale: se consideră că diminuează riscul formării aderenţelor şi respectiv ar putea scădea rata de „retethering". Deşi nu este dovedit că scade riscul de retethering, reintervenţia este cert mai uşoară prin scăderea aderenţelor şi refacerea unei anatomii cât mai aproape de normal.

Monitorizarea: sunt disponibile multe tehnici de monitorizare ca EMG rectal, uretral, măsurarea presiunii intravezicale, EMG continuu, potentiale evocate. Nu există studii prospective care să ateste eficacitatea acestor metode în prevenirea agravării în cazul lipoamelor lobosacrate sau tethered cord. Pe de altă parte oprirea intervenţiei chirurgicale înaitea realizării obiectivului de eliberare a structurilor nervoase (detaşarea măduvei) şi de scădere a masei lipomului, lasă neschimbată evoluţia naturală spre agravare neurologică.

Complicaţii postoperatorii

O importanţă specială se acordă fistulei LCR şi apariţiei pseudomeningocelului. De aceea, postoperator, este recomandat menţinerea repausului la pat pentru 3–5 zile. Riscul fistulei creşte în cazul unei dure infiltrată lipomatos. De asemenea, odată cu excizia unui lipom de mare volum se poate forma subcutan un serom ce poate fi confundat cu fistula LCR. Este necesară desfiinţarea spaţiului mort restant lipomului în cursul suturii plăgii sau în unele cazuri folosirea unui drenaj subcutan.

Riscul de infecţie al plăgii este mic, influenţat însă de contaminarea cu materii fecale a plăgii (la nou-născuţi).

CONCLUZII

Lipoamele lombosacrate sunt o formă ocultă de disrafism cu prezentare anatomică şi clinică variabilă. Ele apar în urma unei perturbări a procesului de neurulaţie primară şi secundară, a embriogenezei, procese incomplet elucidate până în prezent, influenţate de factori de mediu, dar şi posibil genetic.

Evoluţia naturală a lipoamelor lombosacrate este cu agravare neurologică progresivă. Ca urmare, tratamentul chirurgical este recomandat în cazul tuturor pacienţilor simptomatici sau când malformaţia este dovedit asociată cu con medular jos inserat. În cazul pacienţilor asimptomatici cu lipom de con medular sau filum terminale, fără con medular jos inserat (*tethered cord*), este recomandată urmărirea clinică şi imagistică.

Tratamentul constă în îndepărtarea lipomului ataşat structurilor medulare, cu refacerea durei. Se va secţiona filum terminale tensionat sau îngroşat, în cazul unui con medular jos inserat.

Urmărirea postoperatorie este îndelungată existând riscul unui „retethering" simptomatic neurologic la 3–8 ani şi chiar mai mult.

BIBLIOGRAFIE

1. Pierre-Kahn A, Zerah M, Renier D, Cinalli G, Sainte-Rose C, Lellouch-Tubiana A, *et al.*: Congenital lumbosacral lipomas. Childs Nerv Syst 13:298–335, 1997.
2. Warder DE, Oakes WJ: Tethered cord syndrome: the low-lying and normally positioned conus. Neurosurgery 34:597–600, 1994.
3. Bruce DA, Schut L: Spinal lipomas in infancy and childhood. Childs Brain 5:192–203, 1979.
4. Xenos C, Sgouros S, Walsh R, Hockley A: Spinal lipomas in children. Pediatric Neurosurgery 32:295–307, 2000.
5. Koen JL, McLendon RE, George TM: Intradural spinal teratoma: evidence for a dysembryogenic origin. Report of four cases. J Neurosurgery 89:844–851, 1998.
6. La Marca F, Grant JA, Tomita T, McLone DG: Spinal lipomas in children: outcome of 270 procedures. Pediatric Neurosurg 26:8–16, 1997.
7. Michael A. Finn,M.D., and Marion L. Walker, M.D. Spinal lipomas: clinical spectrum, embryology, and treatment; Neurosurg Focus 23 (2): E10, 2007.
8. W. Jerry Oakes, R.G. Fessler, L. Sekhar: Atlas of Neurosurgical Techniques. Spine and Peripheral Nerves. 666–674, Thieme, 2006.
9. Colak A, Pollack IF, Albright AL: Recurrent tethering: a common long-term problem after lipomyelomeningocele repair. Pediatric Neurosurgery 29:184–190, 1998.
10. Herman JM, McLone DG, Storrs BB, Dauser RC: Analysis of 153 patients with myelomeningocele or spinal lipoma reoperated upon for a tethered cord. Presentation, management and outcome. Pediatric Neurosurgery 19:243–249, 1993.
11. Sutton LN: Lipomyelomeningocele. Neurosurg Clin N Am 6:325–338, 1995.
12. Kanev PM, Bierbrauer KS: Reflections on the natural history of lipomyelomeningocele. Pediatric Neurosurgery 22:137–140, 1995.
13. Byrne RW, Hayes EA, George TM, McLone DG: Operative resection of 100 spinal lipomas in infants less than 1 year of age. Pediatric Neurosurgery 23:182–187, 1995.

CRANIOSINOSTOZELE

ALEXANDRU VLAD CIUREA, CORNELIU TOADER, HORAȚIU STAN

DEFINIȚIE EPIDEMIOLOGIE

Craniosinostozele sunt închideri premature ale suturilor oaselor neurocraniului rezultând un cap cu formă anormală. Apar cu o frecvență de 1 la 2000 de nou-născuți vii. Bazele moleculare ale celor mai multe tipuri de craniosinostoze sunt astăzi cunoscute și testele genetice permit un diagnostic precis. Identificarea leziunilor genetice nu are pentru moment un impact direct în tratamentul pacienților cu astfel de suferințe, dar permite un diagnostic prenatal de acuratețe [1,2].

MORFOGENEZA SUTURILOR

Fuzionarea suturilor începe cu fontanela posterioară la trei luni (formată la joncțiunea suturii sagitale cu sutura lambdoidă) urmată de închiderea fontanelei anterioare la 20 de luni (formată la joncțiunea suturii sagitale, coronare și interfrontale). Craniosinostozele rezultă din prematura osificare și închidere a suturilor cutiei craniene determinând în general modificări ale bolții craniene sau/și închiderea prematură a fontanelelor.

Fuziunea prematură a uneia sau a mai multora dintre aceste suturi numită craniosinostoză împiedică creșterea în continuare de-a lungul marginilor ei (fig. 12.14); dezvoltarea excesivă a altor suturi duce la deformări ale cutiei craniene. În mod normal, creșterea se face în plan perpendicular cu sutură, dar în cazul fuzionării precoce a acesteia, se face într-un plan paralel cu aceasta [2–4].

CLASIFICAREA CRANIOSINOSTOZELOR

Se poate face în funcție de:

- numărul suturilor interesate: simple (o singură sutură este interesată) sau complexe (două sau mai multe suturi sunt interesate) (fig. 12.15).
- etiologie: primare (cauzate de defect intrinsec de osificare al suturii) sau secundare (închiderea prematură a suturii se datorează unei alte cauze cum ar fi o deficiența în dezvoltarea creierului).
- izolate (care apar singure, în absența altor anomalii) sau sindromice (însoțesc alte dismorfii sau defecte de dezvoltare).

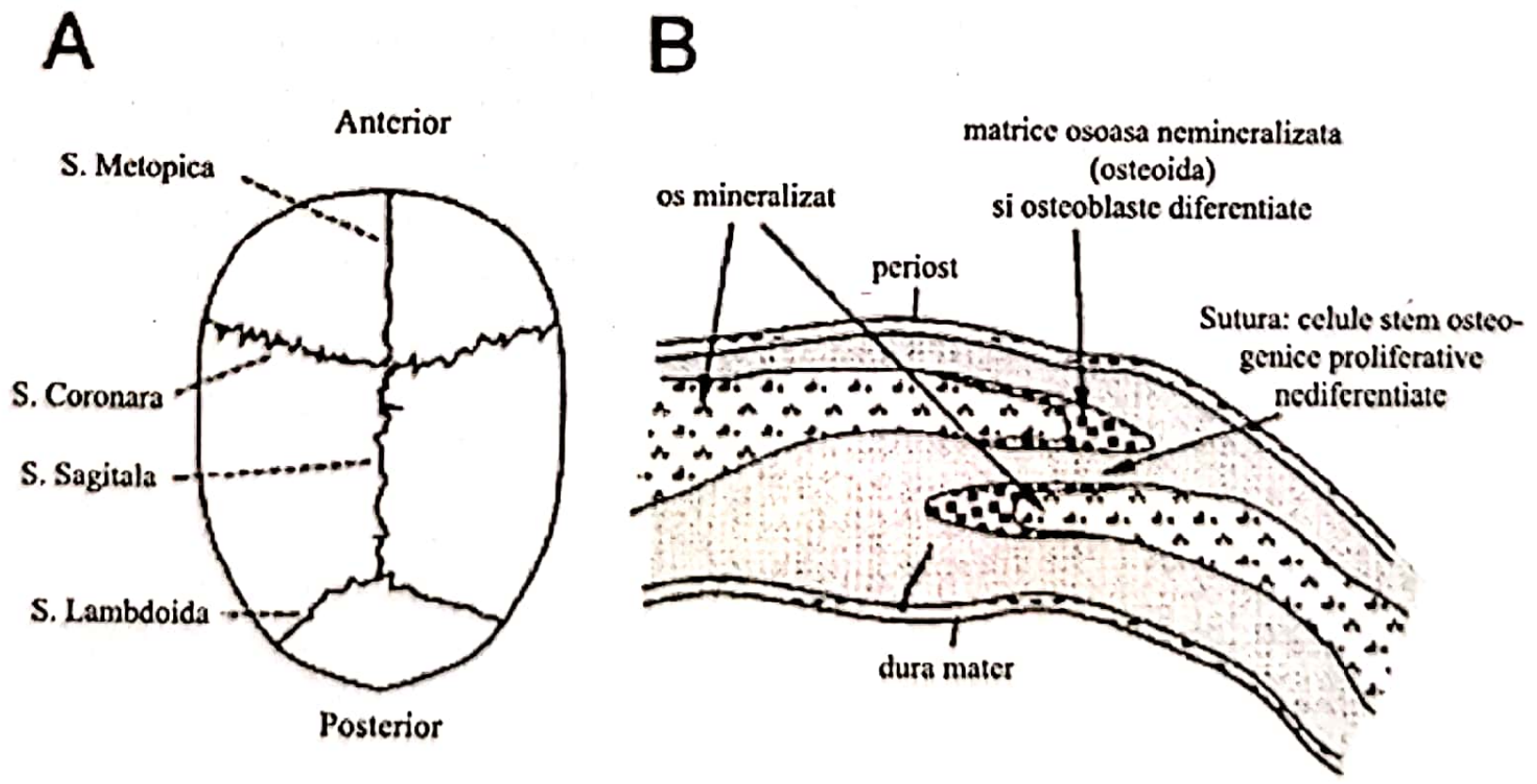
A
B
Anterior
S. Metopica
S. Coronara
S. Sagitala
S. Lambdoida
Posterior
matrice osoasa nemineralizata (osteoida) si osteoblaste diferentiate
os mineralizat
periost
Sutura: celule stem osteogenice proliferative nediferentiate
dura mater

Figura 12.14. Dezvoltarea normală a craniului. (A) Vedere superioară ce evidențiază poziția principalelor suturi. (B) Diagrama unei secțiuni perpendiculare prin sutura coronară. Cele două oase, frontal și parietal, se suprapun ușor la nivelul suturii. În craniosinostoze, spațiul îngust ce separă oasele în mod normal, este obliterat. Adaptată cu permisiune după Wilkie A.O.M.: „Craniosynostosis: genes and mechanisms", *Human Molecular Genetics*, 1997, Vol. 6, No. 10, Review [1].

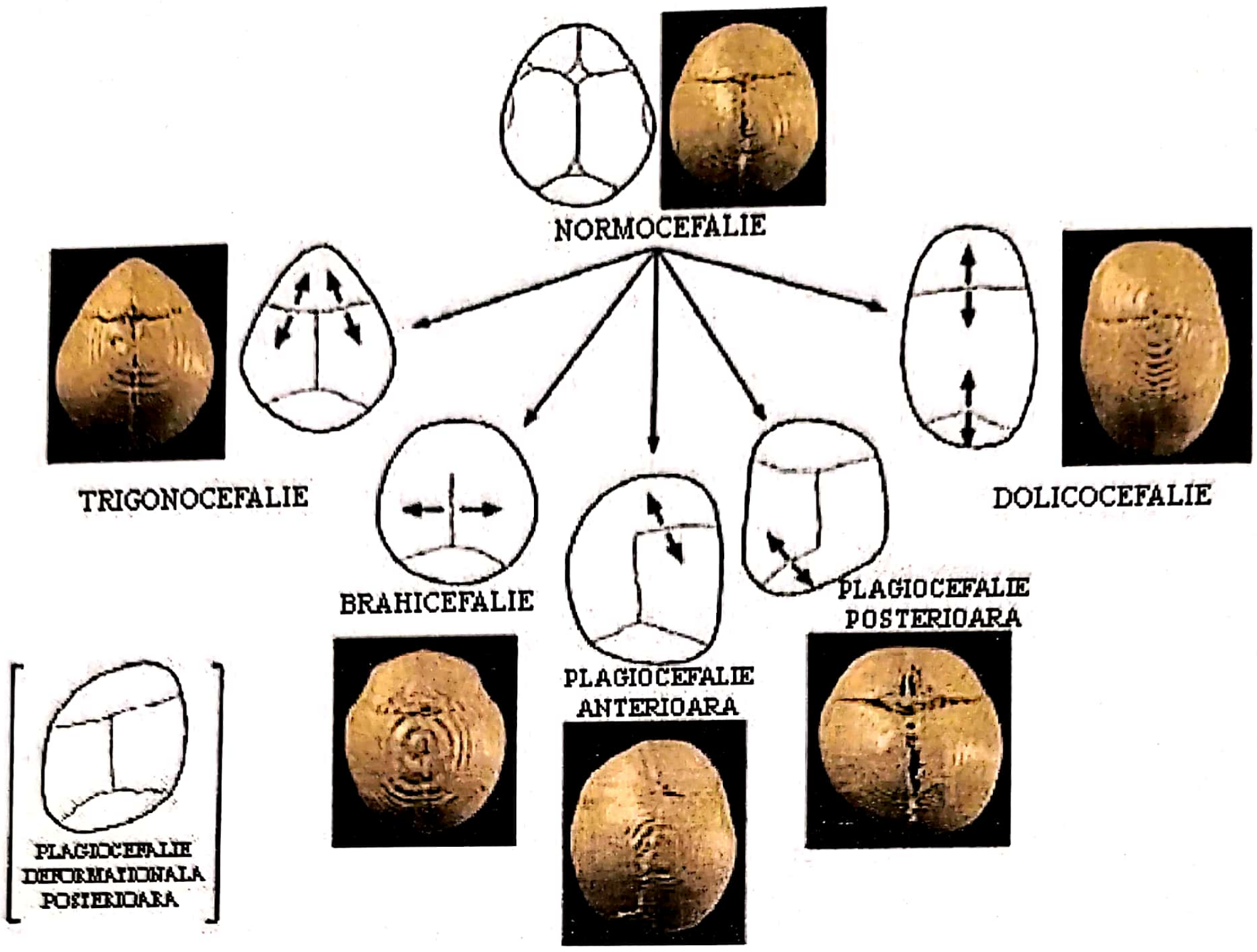

Figura 12.15. Prezentare schematică a deformărilor ce rezultă din sinostoza fiecărei suturi craniene. Săgețile indică direcțiile de creștere compensatorie a craniului. Imaginile CT-3D ilustrează tipurile de craniosinostoze (Adaptată cu permisiune după Boyadjiev SA: „Genetic analysis of non-syndromic craniosynostosis", Orthod Craniofacial Res 10, 2007; 129–137 [1,5]).

În funcție de sutura afectată, avem următoarele frecvențe:

– Sagitală: 40% până la 58%, etiologia este necunoscută.

– Coronară: 20% până la 29%; se estimează că în 1/3 dintre cazuri este determinată de o mutație genetică unică.

– Metopică: 4% până la 10%, etiologia este necunoscută.

– Lambdoidă: 2% până la 4%, etiologia este necunoscută [4].

CRANIOSINOSTOZE SIMPLE

Sutura sagitală (dolicocefalie sau scafocefalie) (fig. 12.16)

Sinostoza suturii sagitale este cea mai frecventă dintre craniosinostozele simple și se înregistrează o puternică predominență la sexul masculin (raportul băieți:fete este 3,5:1). Reprezintă 40% până la 58% dintre toate cazurile de craniosinostoze, iar incidența la naștere este de 1,9 până la 2,3 la 10 000 de nou-născuți vii. Doar 2% din cazurile în care este afectată sutura sagitală sunt familiale, deci sunt de cauză genetică. Închiderea prematură a suturii sagitale determină o creștere anormală a diametrului antero-posterior al cutiei craniene, numită dolicocefalie sau scafocefalie. Ca factori de risc au fost menționați: gemelaritatea, multiparitatea, mamele fumătoare și comprimarea intrauterină a capului fătului [4].

Sutura coronară (plagiocefalia anterioară și brahicefalia) (fig. 12.17)

Când sinostozarea suturii coronare este unilaterală, rezultă plagiocefalia anterioară și când sinostozarea este bilaterală avem brahicefalia. Este a doua formă ca frecvență dintre craniosinostoze, 20% până la 29% și are o incidență de 0,8–1 la 10 000 de nou-născuți vii.

Aproximativ 8–10% dintre cazurile de sinostoză a suturii coronare au o istorie familială. Proporția mare de cazuri familiale indică un determinism genetic mult mai important decât în cazul craniosinostozei suturii sagitale. Au fost implicate două mutații: FGFR2 (P250R) și TWIST. Este necesară însă o analiză genetică atentă, pentru a diferenția cazurile de craniosinostoză adevărată a suturii coronare de cea survenită în sindroame plurimalformative ca sindromul Muenke sau Saetre-Chotzen [5].

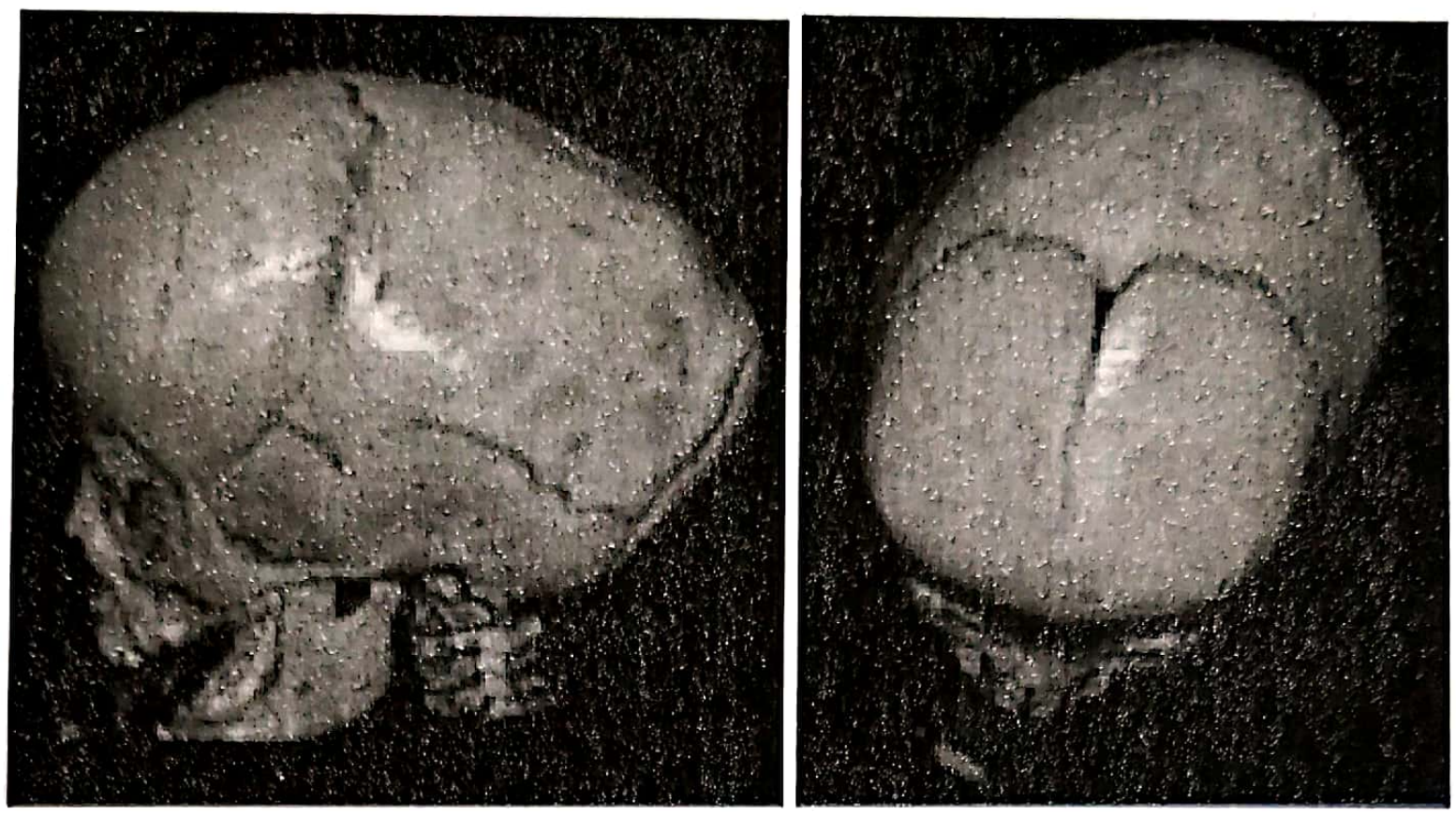

Figura 12.16. CT cu reconstrucție 3D la un caz de scafocefalie [1].

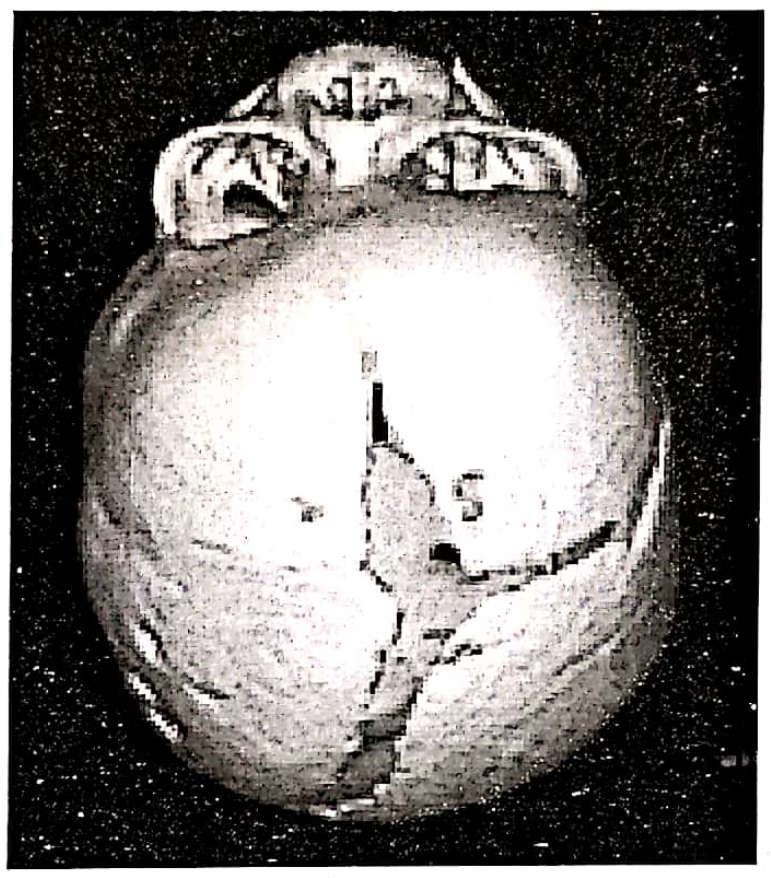

Figura 12.17. Plagiocefalie anterioară stânga [1].

Sutura metopică (trigonocefalia) (fig. 12.18)

Sinostoza suturii metopice determină trigonocefalia, ce are o incidență de 1 la 10 000 până la 15 000 de nou-născuți vii. Reprezintă până la 10–14% dintre toate craniosinostozele și predomină la sexul masculin, raportul băieți:fete fiind de 3,3:1 [6]. Trigonocefalia se prezintă ca o anomalie izolată în 70% din cazuri. Câteva sindroame plurimalformative includ și sinostoza suturii metopice: sindromul Baller-Gerold, Jacobson (deleția 1q23), deleția cromozomului 9p și sindromul Opitz C. Din acest motiv, analiza genetică incluzând cariotipul, analiza delețiilor și/sau chiar a mutațiilor genice, în funcție de aspectul clinic, sunt obligatorii. O consecință importantă a acestei craniosinostoze este apariția malformației Chiari I, ce a fost întâlnită la 30% dintre pacienți [7].

Sutura lambdoidă (plagiocefalia)

Craniosinostoza suturii lambdoide este cea mai puțin frecventă, survenind doar în 2% până la 4% dintre toate craniosinostozele. În cazul sinostozei bilaterale a suturii lambdoide întreaga regiune occipitală este lărgită și aplatizată. Multe dintre cazurile de craniosinostoză a suturii lambdoide sunt unilaterale, determinând așa-numită plagiocefalie posterioară, ce trebuie diferențiată de palgiocefalia pozițională. Importanța diagnosticului diferențial este determinată de tratamentul diferit al celor două entități.

CRANIOSINOSTOZELE MULTIPLE

Sinostozarea mai multor suturi survine în 5% dintre craniosinostoze. Ele sunt separate clinic în două grupuri: cu două suturi afectate (incluzând sinostoza bicoronară) și craniosinostoze complexe cu fuziunea a mai mult de două suturi. Pacienții cu două suturi implicate au ca și cei cu o singură sutura sinostozata o lungă perioadă de dezvoltare neuropsihică normală, fără a ridica problema reintervențiilor chirurgicale [8]. Craniosinostozele complexe însă creaza adesea sindrom de HIC și

inv. 184961

întârziere în dezvoltarea neuropsihică şi impun reintervenţii chirurgicale. La pacienţii la care sunt sinostozate ambele suturi coronare şi sutura sagitală, creşterea presiunii intracraniene este prezenta la 2/3 dintre ei, iar 3/4 au malformaţie Chiari I evidenţiabilă prin RMN.

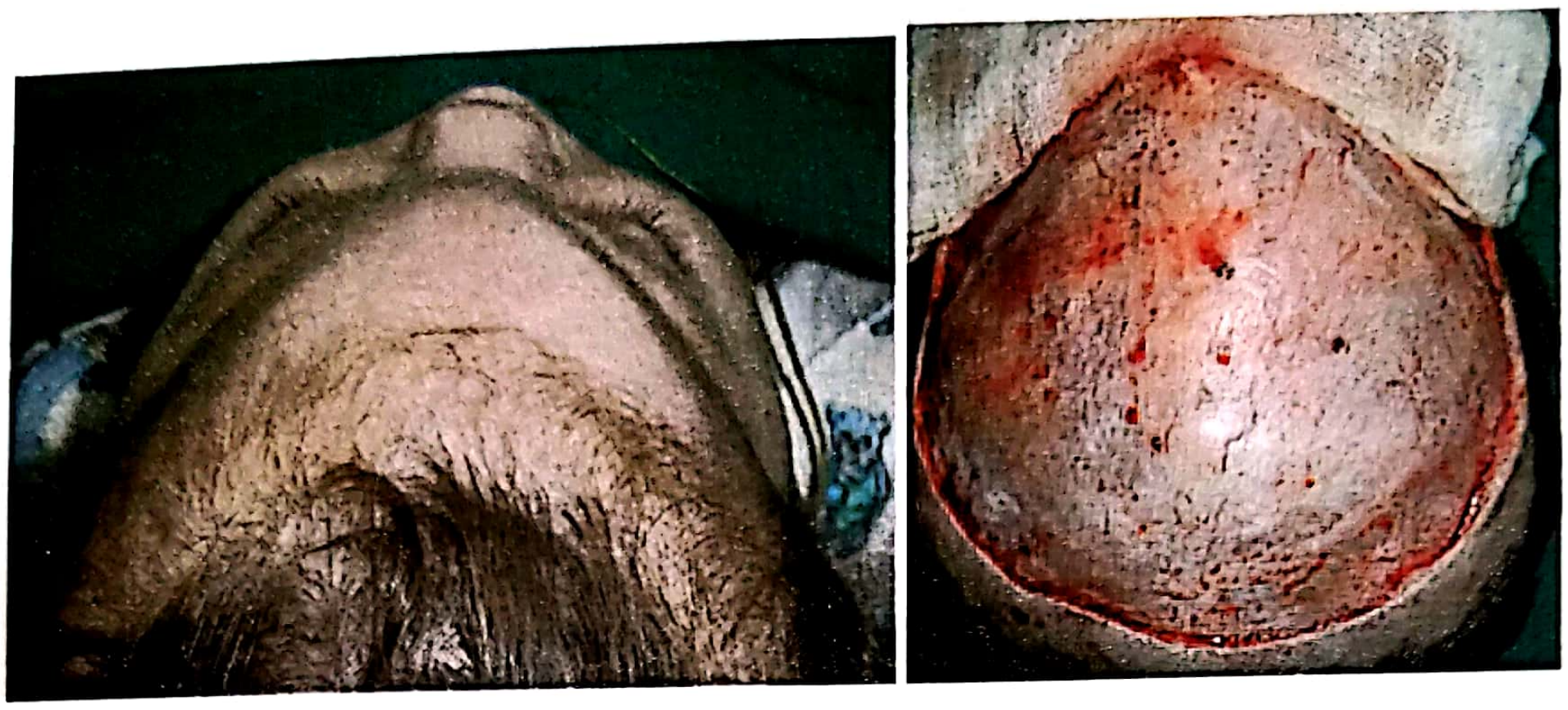
Figura 12.18. Trigonocefalie: aspect clinic şi introperator.

CRANIOSINOSTOZELE SINDROMICE

Atunci când alături de craniosinostoză sunt prezente şi alte anomalii sau întârzieri de dezvoltare, posibilitatea unui sindrom malformativ trebuie luată în considerare. Astăzi sunt descrise peste 180 de sindroame care asociază craniosinostozele şi s-au înregistrat progrese semnificative în înţelegerea aspectelor lor clinice şi moleculare.

Mutaţiile la nivelul genelor ce codifică receptorul pentru factorul de creştere fibroblastic 1, 2 şi 3 (FGFR1, FGFR2, FGFR3), TWIST1 şi MSX2 (*Muscle Segment Homebox* 2) determină cele mai comune şi mai bine caracterizate sindroame. Dintre acestea amintim sindroamele: Apert, Pfeiffer, Jackson-Weiss, Muenke, Baller-Gerold, Saethre-Chotzen, Antley-Bixler, Carpenter, boala Crouzon, dispalzia craniofrontonazală şi craniosinostoza Boston [1].

DIAGNOSTICUL CRANIOSINOSTOZELOR

Examenul clinic ce constă în palparea proeminenţei osoase la nivelul suturii sinostozate. Apăsarea uşoară cu degetele este suficientă pentru a determina o mişcare relativă a osului de o parte şi de alta a suturii. Pot fi prezente semne de hipertensiune intracraniană.

Radiografia craniană simplă evidenţiază:

a. lipsa transparenţei normale a suturii. În unele cazuri însă, în ciuda aspectului normal al suturii pe radiografia craniană simplă (chiar şi pe CT), poate exista o formare focală de spiculi ososi [8];

b. calvaria cu suturi închise, suturi diastatice şi eroziuni ale şeii turceşti în cazurile în care presiunea intracraniană este crescută.

Examenul CT cerebral în fereastră de os

a. evidenţiază clar conturul cranian;

b. poate evidenţia o îngroşare şi/sau o creastă la locul sinostozei;

c. demonstrează prezenţa hidrocefaliei;

d. poate arăta expansionarea frontală a spaţiului subarahnoidian.

Examinarea CT cu reconstrucţie tridimensională (3D) permite o vizualizare facilă şi de ansamblu a anomaliilor cutiei craniene, fiind de asemenea extrem de utilă şi în controlul postoperator (fig. 12.19).

Scintigrafia osoasa cu Techneţiu poate fi efectuată în cazurile discutabile [9]. Această examinare foloseşte un izotop care este captat în toate suturile craniene în primele săptămâni de viaţă. În suturile care se închid prematur, poate fi demonstrată creşterea activităţii izotopului comparativ cu suturile normale. După închiderea completă a suturilor, nu se mai produce captarea izotopului.

Examinarea prin RMN de obicei este rezervată cazurilor cu malformaţii intracraniene asociate.

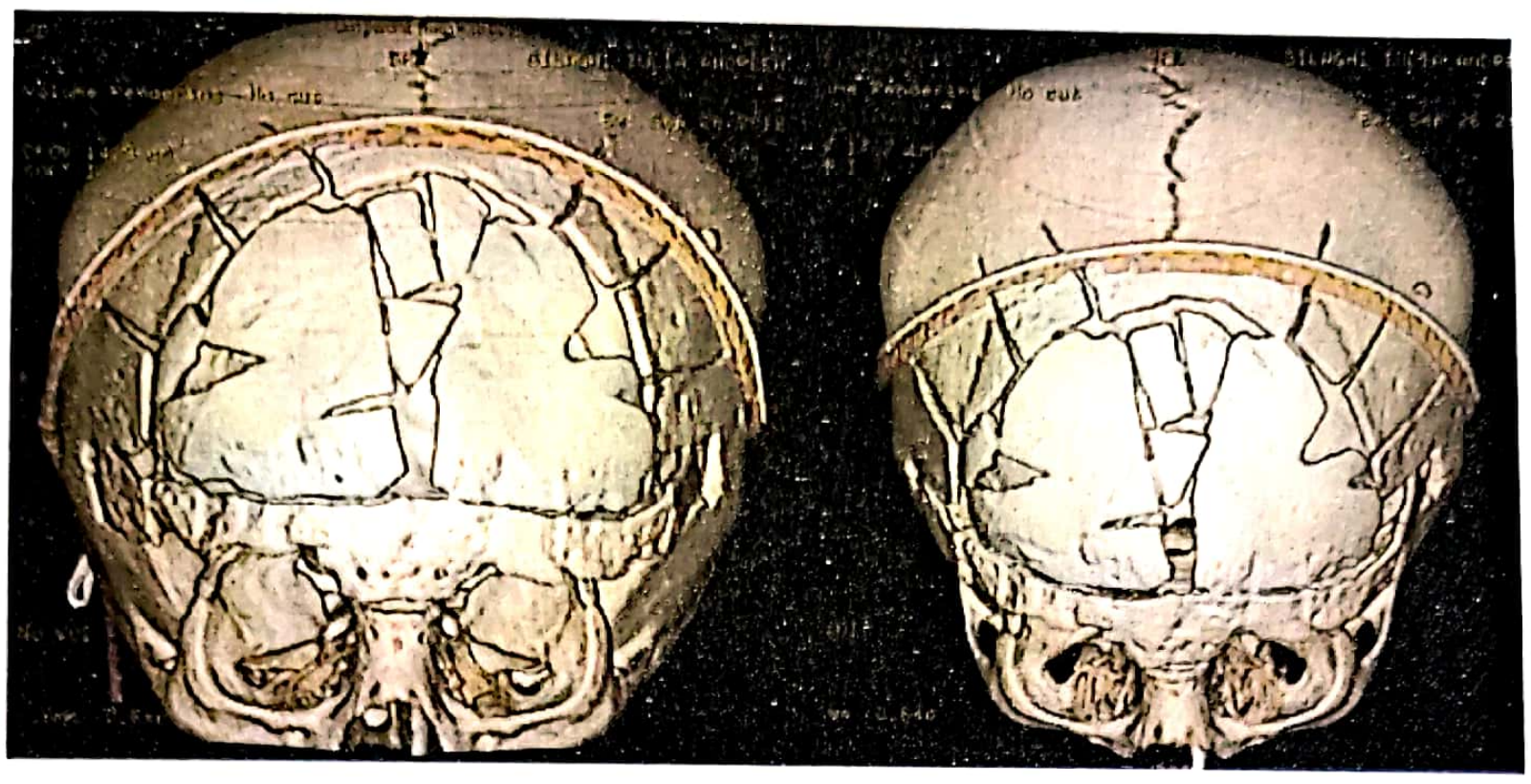

Figura 12.19. Examen CT cu reconstrucție tridimensională, postoperator la un caz de malformație Cruzon.

DIAGNOSTICUL DIFERENȚIAL AL CRANIOSINOSTOZELOR

Multe din cazurile diagnosticate drept craniosinostoze sunt în realitate aplatizări date de poziția capului copilului. Dacă se suspectează o asemenea situație, părinții vor fi instruiți să țină capul copilului în așa fel încât să preîntâmpine compresiunea, iar forma capului va reveni la normal în 6–8 săptămâni [9].

Principala problemă de diagnostic se face între modificările de formă ale cutiei craniene la nou-născut şi adevăratele craniosinostoze. Cutia craniană a noului-născut are o formă particulară care determină marea ei flexibilitate utilă în momentul naşterii. Schimbările de formă ale capului copilului sunt rezultatul forțelor ce acționează asupra lui în uter, în timpul naşterii şi în perioada postnatală precoce. Forma tipică rotundă a capului copilului rezultă din acțiunea simetrică a acestor forțe la nivelul cutiei craniene [10]. Dată fiind flexibilitatea inerentă a cutiei craniene în timpul dezvoltării pot apare o multitudine de anomalii craniofaciale datorate compresiunii „in utero" a cutiei craniene [11–14]. Factorii obstetricali ce predispun la anomalii craniofaciale sunt: primiparitatea, coborârea precoce în pelvisul matern, poziții aberante ale fătului, anomalii uterine (uter bicornuat), prezența gemenilor sau tripleților [10]. Marea majoritate a acestor anomalii se rezolvă spontan în primele luni după naştere, datorită forțelor de remodelare şi creşterii rapide a creierului [15].

PRINCIPII DE TRATAMENT

Singurul tratament capabil să prevină sau să suprime sindromul de hipertensiune intracraniană şi să asigure o dezvoltare encefalică normală este tratamentul chirurgical. Principiul general al intervenției chirurgicale trebuie să fie o craniectomie decompresivă fiziologică care să desfacă sutura sinostozată şi să întârzie sau să suprime reosificarea până la vârsta de închidere normală a suturilor (fig. 12.20) [16].

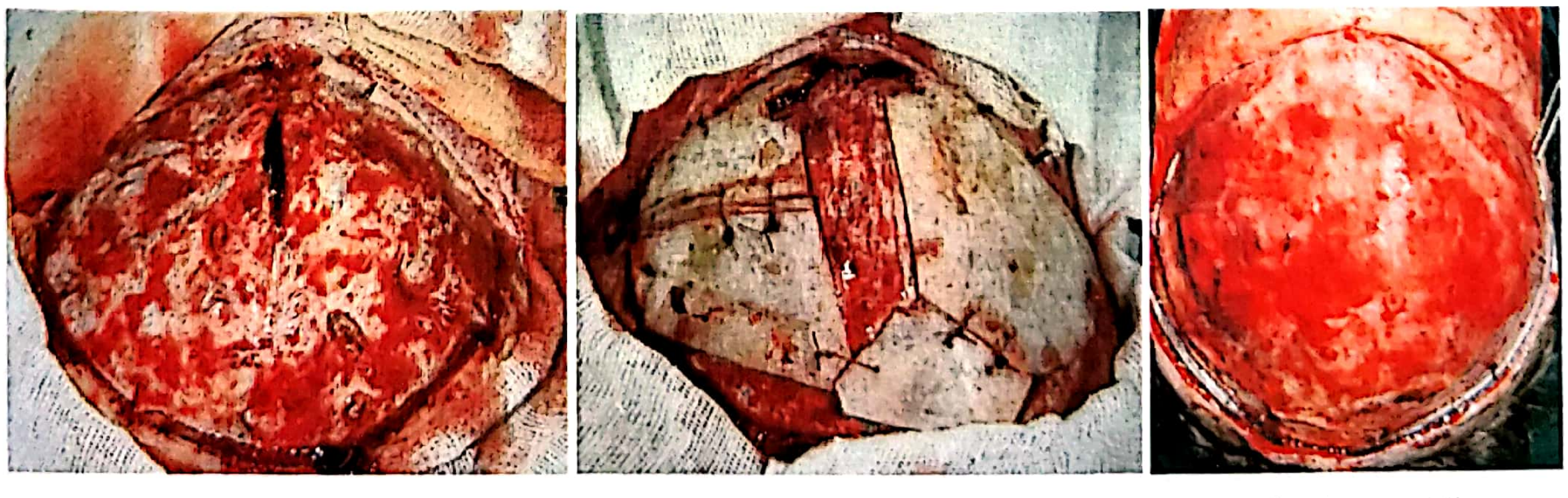

Figura 12.20. Craniotomia, reconstrucția și acoperirea cu periost a osului frontal într-un caz de trigonocefalie.

Chirurgia precoce beneficiază de avantajul plasticității cutiei craniene a copilului – calitate care se pierde semnificativ către sfârșitul primului an de viață. Se utilizează metoda osteotomiilor radiare și/sau liniare combinate cu fracturile controlate [17]. Corecția precoce are de asemenea avantajul unei creșteri encefalice normale și remodelării conturului cutiei craniene de către aceasta, precum și prevenirea creșterii compensatorii a craniului. În lipsa tratamentului chirurgical, deformarea cutiei craniene se agravează cu timpul [18]. Majoritatea autorilor recomandă efectuarea tratamentului chirurgical în primele trei luni.

După ce conturul normal a fost restabilit prin intervenția chirurgicală, creșterea creierului asigură menținerea acestui contur. Când chirurgia se practică precoce este preferabilă folosirea plăcuțelor absorbabile pentru a nu influența remodelarea determinată de creșterea creierului. Când corecția are loc târziu, după fuzionarea suturilor și după ce creșterea creierului este în mare parte finalizată, este de preferat o fixare rigidă.

O importanță deosebită o are prezervarea sinusurilor venoase în timpul procedurilor chirurgicale, deoarece există un risc crescut de a le intercepta în timpul procedeelor de remodelare. Sunt obligatorii efectuarea examenului angio CT sau angio- RMN în fază venoasă. Trebuie preîntâmpinată pierderea excesivă de sânge dată fiind vârsta mică a pacienților [17,19].

În cazul închiderii premature a suturii metopice chirurgia trebuie să remodeleze conturul normal al frunții, aducând arcadele orbitare în poziție normală, lărgind cutia craniană în regiunea temporală și corectând hipotelorismul (fig. 12.21).

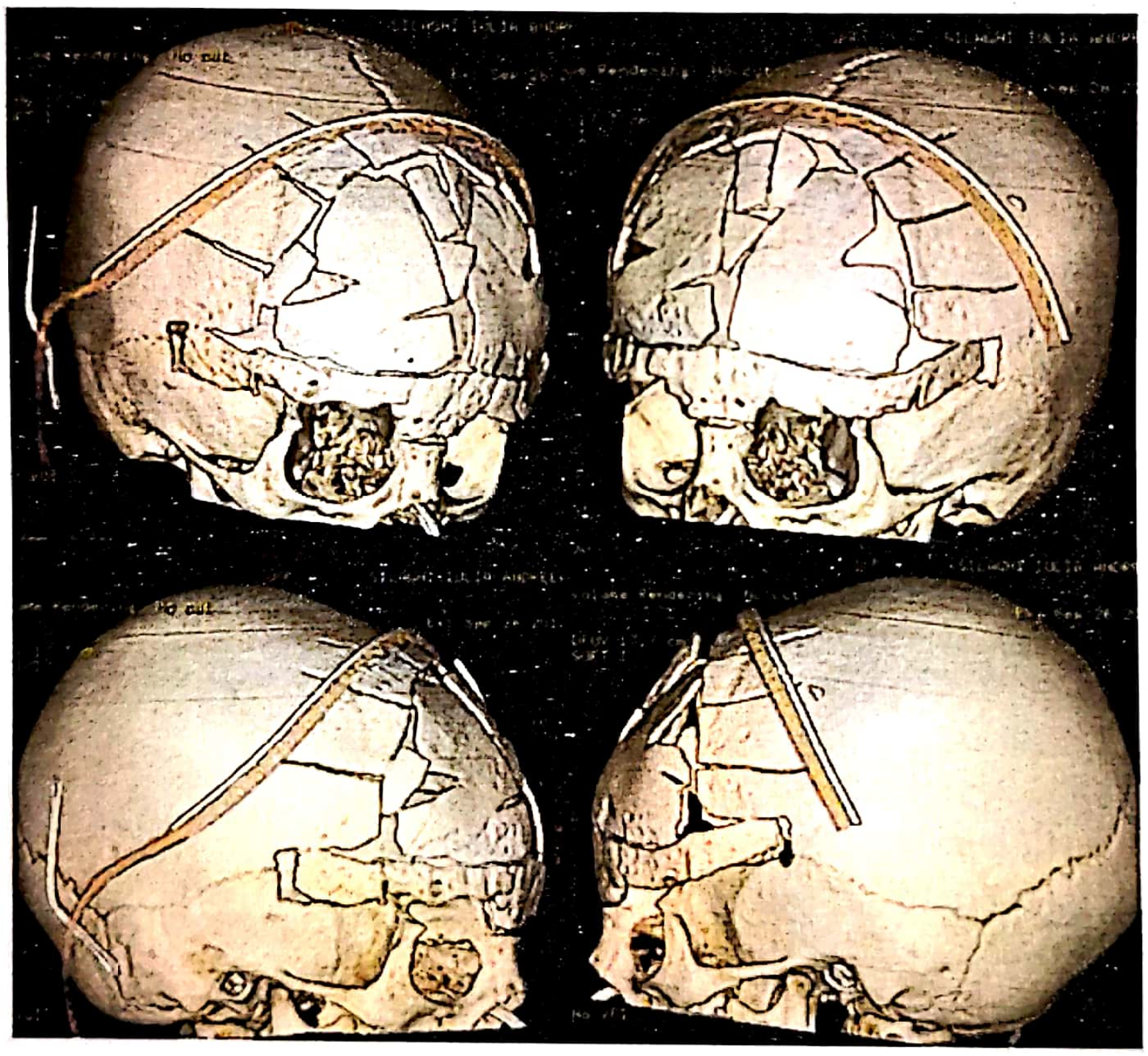

Figura 12.21. Examinare CT cu reconstrucție 3D la un caz de craniosinostoză complexă cu reconstrucția osului frontal, arcadelor sprâncenoase și a rădăcinii nasului.

SFATUL GENETIC

Majoritatea craniosinostozelor sunt autozomal dominante. Din cauza expresivității variabile identificarea mutației la indivizii afectați trebuie găsită prin testarea genetică a părinților. În cele mai severe tipuri de craniosinostoze, rata mutațiilor apărute „de novo" este ridicată. În tipurile autozomal-dominante de craniosinostoze, purtătorii mutațiilor au un risc de 50% de transmitere a genei afectate descendenților. Un test genetic negativ la părinți lasă un risc mai mic de 1%, explicat prin posibilul mozaicism gonadal [1,4].

Strategiile de testare prenatale includ biopsia de vilozități corionice (de obicei la 10–14 săptămâni de gestație) sau amniocenteza (de obicei la 16–18 săptămâni de gestație). În cazul fertilizării in vitro, testarea produsului de concepție înaintea implantării reprezintă o opțiune disponibilă pentru a preîntâmpina apariția de copii purtători ai mutației [4].

BIBLIOGRAFIE

1. Ciurea AV, Toader C. Craniosinostozele. În Tratat de Neurochirurgie. Vol 1. sub Coordonarea Prof. Dr. Msc A.V. Ciurea, Edit. Medicală, București, 2010, p. 307–328.
2. Kathy Chun, Ahmad S. Teebi, Cyrus Azimi, Leslie Steele, Peter N. Ray, Screening of Patients with Craniosynostosis: Molecular Strategy, American Journal of Medical Genetics 120A:470–473 (2003).
3. Andrew O. M. Wilkie. Craniosynostosis: genes and mechanisms, Human Molecular Genetics, 1997, Vol. 6, No. 10, Review.
4. Kimonis Virginia, Gold JA, Hoffman T, Panchal J, Boyadjiev S.: Genetics of Craniosynostosis, Semin Pediatr Neurol 14:150–161, 2007.
5. Boyadjiev SA: Genetic analysis of non-syndromic craniosynostosis, Orthod Craniofacial Res 10, 2007; 129–137.
6. Gupta P, Foster J, Crowe S, Papay F, Luciano M, Traboulsi E.: Ophthalmologic findings in patients with nonsyndromic plagiocephaly. J Craniofac Surg 2003; 14:529–32.
7. Tubbs R, Elton S, Blount J, Oakes W. Preliminary observations on the association between simple metopic ridging in children without trigonocephaly and the Chiari I malformation. Pediatr Neurosurg 2001; 35:136–9.
8. Chumas P, Cinalli G, Arnaud E, *et al.*: Classification of previously unclassified cases of craniosynostosis. J Neurosurg 86:177–181, 1997.
9. Greenberg M.: Craniosynostosis. In Handbook of Neurosurgery, ediția a 5-a, p. 138–142, Thieme Medical Publishers, 2001.
10. Walker M, Collins J: Nonsyndromic craniosynostosis and abnormalities of head shape. p. 3300–3314, in Youmans Neurological Surgery, 5th Edition, Elsevier 2004.
11. Graham JM Jr, Badura RJ, Smith DW: Coronal craniostenosis: Fetal head constraint as one possible cause. Pediatrics 65:995–999, 1980.
12. Graham JM Jr, deSaxe M, Smith DW: Sagittal craniostenosis: Fetal head constraint as one possible cause. J Pediatr 95:747–750, 1979.
13. Graham JM Jr, Smith DW: Metopic craniostenosis as a consequence of fetal head constraint: Two interesting experiments of nature. Pediatrics 65:1000–1002, 1980.
14. Higginbottom MC, Jones KL, James HE: Intrauterine constraint and craniosynostosis. Neurosurgery 6:39–44, 1980.
15. Boyd E: Organ weights from birth to maturity: Ma, North American. In Altman PL, Dittmer DS (eds): Growing Including Reproduction and Morphological Development. Washington, DC, Federation of American Societies for Experimental Biology, 1962, p. 364.
16. Arseni C, Horvath Lenke, Ciurea AV: Craniostenozele. În Afecțiunile neurochirurgicale ale sugarului și copilului mic, p. 107–135, Edit. Medicală, București, 1979.
17. Jane JA, Dumont A, Lin K and John A. Jane SA: Craniosynostosis, p. 445–460, in Anne J. Moore, David W. Newel „Neurosurgery Principles and Practice", Springer London, 2005.
18. Alden TD, Lin KY, Jane JA. Mechanisms of premature closure of cranial sutures. Childs Nerv Syst 1999; 15:670–5.
19. Persing J., Edgerton M, Jane J: Scientific Foundations and Surgical Treatement of Craniosynostosis, William & Wilkins, 1989.

CHISTUL ARAHNOIDIAN

ADRIANA BARIŢCHII, IOAN ŞTEFAN FLORIAN

Chistele arahnoidiene sunt leziuni benigne ce apar în axul cerebrospinal în relaţie cu membrana arahnoidă. Ele nu comunică cu sistemul ventricular. În mod obişnuit conţin un lichid clar, incolor, aproape identic cu lichidul cefalo-rahidian [1]. Rar pot conţine un lichid xantocrom. Ele reprezintă 1,5% din totalul proceselor expansive intracraniene tratate în spital [2].

Chistelele arahnoidiene sunt leziuni congenitale care apar în timpul dezvoltării prin separarea sau duplicarea membranei arahnoide [3].

ETIOPATOGENIA

Etiopatogenia acestor leziuni a fost îndelung discutată. Înţelegerea mecanismului de dezvoltare a chistului arahnoidian necesită o scurtă trecere în revistă a embriologiei. Dezvoltarea embriologică este strict legată de formarea spaţiului subarahnoidian şi de dinamica lichidului cefalo-rahidian.

Formarea spaţiului subarahnoidian este în directă dependenţă de apariţia în săptămâna a 4-a de gestaţie a *meningx primitiva (endomeninx)*, o rarefiere a celulelor mezenchimale în jurul tubului neural la nivelul curburii cefalice. În săptămâna a şasea endomenixul se diferenţiază în pia-arahnoida şi spaţiul subarahnoidian dintre ele, ca urmare a unui proces activ independent faţă de formarea tubului neural. Încă de la prefigurarea sa, spaţiul subarahnoidian prezintă două aspecte morfologice diferite, particulare fiecărei regiuni cerebrale [4]:

- Spaţiul subarahnoidian de tip laminar care apare în jurul regiunilor tubului neural cu tendinţă de expansiune (veziculele telencefalice).
- Spaţiul subarahnoidian dilatal regional ce conţin de la început câte un important trunchi arterial cerebral. Aceste regiuni se dezvoltă în paralel cu structurile care le mărginesc, evoluând progresiv spre cisternele arahnoidiene definitive, fiind considerate cisterne primitive. Există o foarte mare corespondenţă între localizarea chisturilor arahnoidiene şi structura spaţiului cisternal din săptămâna 14, respectiv a cisternelor primitive [4]:

– cisterna Bazilară poate constitui punctul de formare a chisturilor supraselare (în extremitatea superioară) şi celor de unghi ponto-cerebelos şi retroclivale;

– cisternele silviene vor fi locul de dezvoltare a chisturilor silviene.

Cisternele diencefalice pot apare la nivelul cisternei ambiens, intraventriculare şi posibil cvadrigeminale.

Cisternele primitive sunt singurele structuri embrionare care combină doi factori susceptibili în formarea chisturilor: inomogenitatea pereţilor externi şi proximitatea unui trunchi arterial.

Chistul arahnoidian provine dintr-o anomalie minoră (diverticul arahnoidian) produsă fie prin decolarea peretelui exterior de către undele de presiune generate de trunchiul arterial, fie prin persistenţa cisternelor primitive (fig. 12.22) [4].



Figura 12.22. Formarea diverticolului arahnoidian prin decolarea peretelui extern sub acţiunea undelor de presiune; formarea chistului supraselar. Examinare RMN T1 nativ care ilustrează mecanismul de formare a chistului supraselar (reprodus după [4]).

Aceste date demonstrează originea embrionară a apariției chisturilor arahnoidiene, dezvoltarea lor însă poate fi explicată prin mecanisme hidrodinamice ale LCR.

Variațiile presiunii intracraniene (PIC) și mișcările LCR în diferite regiuni sunt consecința pulsațiilor ritmice ale Poligonului Willis, care sunt transmise LCR-ului sub forma undelor de presiune. Valea silviană are rolul de a compensa creșterea sistolică a PIC prin dispersia undelor de presiune LCR la întreg compartimentul supratentorial, în timp ce cisternele bazale transferă aceste unde către spațiul spinal. Cisternele arahnoidiene sunt parte a sistemului de compensare a sistolei intracraniene (SCSI). Prezența unei anomalii (Diverticul arahnoidian), disturbă SCSI regional preluând undele de presiune numai prin elasticitatea peretelui. Acest diverticul are însă o suprafață mult mai mică comparativ cu cisterna sau șanțurile, fapt ce duce la o creștere a tensiunii intramurale cu ocluderea cisternei adiacente, realizându-se astfel condițiile pentru apariția unui mecanism tip valvă unidirecțională (fig. 12.23).

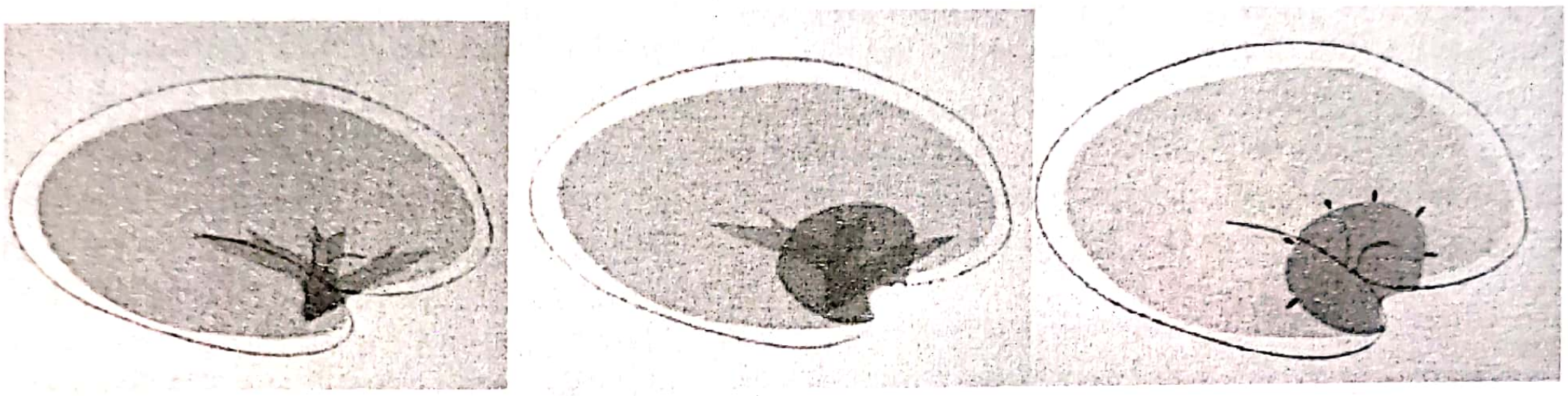

Figura 12.23. Ilustrarea schematică a blocajului SCIS de către diverticulul arahnoidian și închiderea cisternei silviene (reprodus după [4]).

Modelul „diverticolului arahnoidian" poate explica și modificările osoase asociate cu un chist arahnoidian larg comunicant, fără efect de masă asupra structurilor cerebrale (fig. 12.24), dezvoltarea intermitentă a mecanismului de valvă unidirecțională precum și o serie de pneumatizări paradoxale ale bazei craniene (tracțiunea prin conexiuni arahnoidiene), fiind modelul care oferă cele mai multe explicații pentru apariția și dezvoltarea chisturilor arahnoidiene.

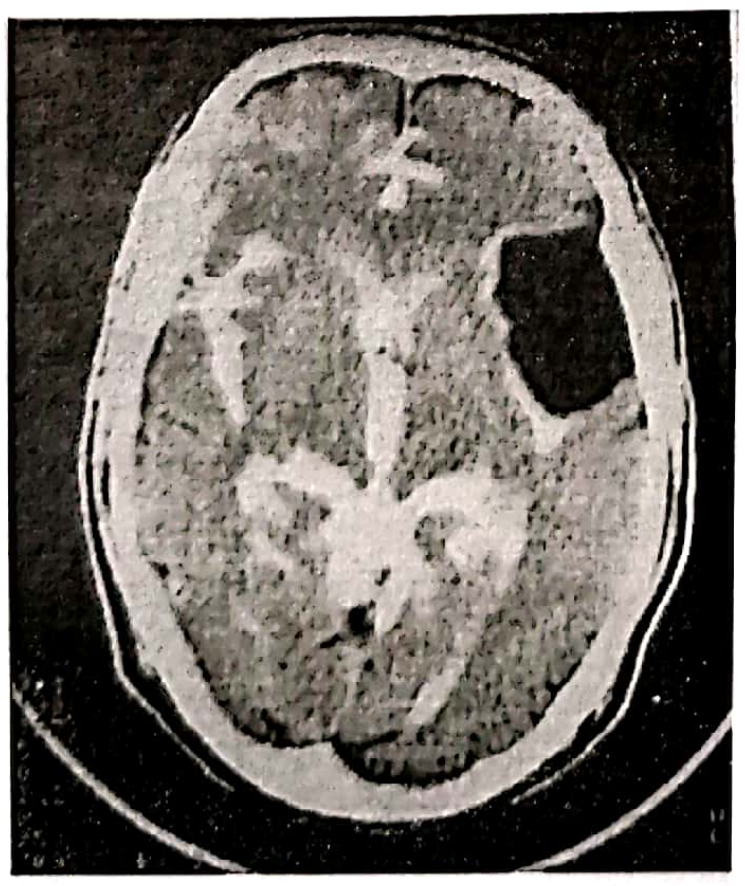

Figura 12.24. Valea silviană este blocată de un chist adevărat ce nu comunică cu spațiul subarahnoidian, așa cum demonstrează CT cisternografia.

EPIDEMIOLOGIE

Incidența în populație a chistelor arahnoidiene este redusă, ele fiind întâlnite în 5 cazuri din 1000 de autopsii [3]. Chistele arahnoidiene reprezintă 1% din procesele expansive intracraniene atraumatice [5]. Apar de două sau trei ori mai frecvent la sexul masculin comparativ cu cel feminin. Partea stângă este de 3 până la 4 ori mai des afectată. Majoritatea se întâlnesc în etajul supratentorial (90%) [1].

Prezența bilaterală a unor chiste arahnoidiene mai mult sau mai puțin simetrice a fost de asemenea raportată, atât la copii asimptomatici, cât și la cei care prezentau deficite neurologice. 60–90% dintre pacienți aparțin grupului pediatric. Cele mai multe cazuri se întâlnesc în primii 2 ani de viață [6].

DISTRIBUȚIA ANATOMICĂ

Cea mai frecventă localizare a chistelor arahnoidiene este în fosa craniană mijlocie, 30–50% dintre leziuni fiind întâlnite aici. 11% dintre acestea se găsesc în unghiul ponto-cerebelos, urmate în ordinea descrescătoare a frecvenței, de cele localizate supracolicular (10%), vermian (9%), selar şi supraselar (9%), interemisferic (5%), convexitate (4%), clival (3%) [7].

Aproape toate leziunile apar în relaţie cu o cisternă arahnoidiană. Excepţie fac chistele arahnoidiene intraselare, singurele localizate extradural. Chistele arahnoidiene retrocerebeloase pot fi confundate cu malformaţiile Dandy-Walker [3].

EVOLUŢIA NATURALĂ

Majoritatea chisturilor arahnoidiene rămân stabile de-a lungul vieţii.

Dispariţia spontană a chisturilor a fost semnalată în relaţie cu traumatisme craniocerebrale, dar şi spontan, fără nici o cauză traumatică (fig. 12.25) [8].

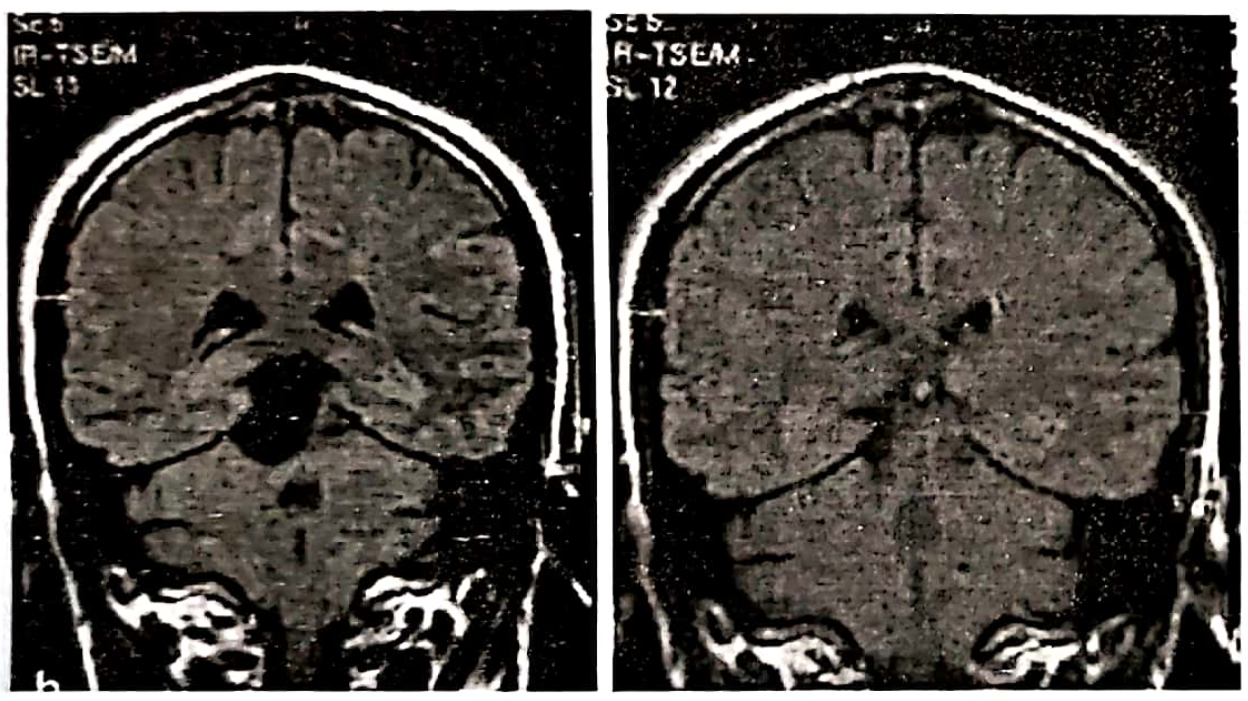

Figura 12.25. Dispariţia spontană a unui chist de regiune pineală demonstrată pe examinări RMN succesive (reprodus după [8]).

Există de asemenea evidenţe legate de expansiunea chisturilor arahnoidiene, dar această evoluţie naturală este extrem de rară astfel încât în marea majoritate a cazurilor nu este necesară reevaluarea imagistică la intervale mai mici de un an [9].

Au fost descrise şi complicaţii acute ale chisturilor arahnoidiene ca urmare a unei decompensări a unei hidrocefalii (în special în localizările supraselare şi din fosa posterioară), a unei hemoragii spontane sau posttraumatice, precum şi hernierea amigdalelor cerebeloase cu siringomielie consecutivă [10].

SIMPTOMATOLOGIE

Majoritatea chistelor devin simptomatice în cursul primilor ani de viaţă [11]. Simptomatologia variază în funcţie de localizare şi de vârstă. Cel mai frecvent simptom este cefaleea datorată efectului de masă, creşterii presiunii intracraniene sau hidrocefaliei. Copiii pot prezenta macrocefalie, bombarea fontanelei, deformarea suturilor, iritabilitate sau întârzierea creşterii [1].

Debutul poate fi uneori brusc, cu deteriorarea statusului neurologic. Acest lucru se datorează hemoragiei intrachistice sau rupturii lui [3]. Unele chiste arahnoidiene rămân asimptomatice toată viaţa [1].

CHISTELE ARAHNOIDIENE SUPRATENTORIALE

Chistele arahnoidiene localizate la nivelul fisurii sylviene reprezintă o treime dintre cazurile diagnosticate la copil şi jumătate dintre cele întâlnite la adulţi. Acestea au fost clasificate de Galassi în trei tipuri, în funcţie de dimensiune şi comunicarea cu spaţiile subarahnoidiene [1].

- Tipul I – sunt leziuni mici, biconvexe sau semicirculare, localizate la polul anterior al fosei craniene mijlocii, care comunică liber cu cisternele adiacente. Efectul de masa este redus şi în mod obişnuit nu se asociază cu deformarea calvariei.
- Tipul II – sunt chiste de dimensiuni medii, ce interesează porţiunea anterioara şi mijlocie a fosei temporale şi prezintă moderat efect de masă. Pot sau nu să comunice cu cisternele învecinate.
- Tipul III – sunt leziuni mari, rotunde sau ovalare care ocupă fosa craniană mijlocie în totalitate. Efectul de masă este marcat, cu devierea structurilor de linie mediană. Comunicarea cu spaţiul subarahnoidian este absentă sau inadecvată. Pot produce modificări osoase precum subţierea scuamei temporale, deplasarea aripii de sfenoid sau deformarea suturilor în cazul copiilor mici.

Chistele arahnoidiene de regiune selară se împart în două categorii, în funcţie de relaţia cu diafragmul selar: supraselare şi intraselare. Cele supraselare se întâlnesc aproape exclusiv la copii [1]. În mod tipic, determină apariţia hidrocefaliei prin extensia în ventriculul III şi obstrucţia apeductului lui Sylvius. Pacienţii mai pot prezenta cefalee, tulburări de vedere, tulburări de mers şi opistotonus. La 10–60% dintre aceştia sunt asociate şi tulburările endocrine, pubertatea precoce şi deficitul de hormon de creştere fiind cele mai frecvente [1]. La sexul feminin întârzierea menarhei poate fi de asemenea întâlnită. O manifestare rară dar tipică a chistelor supraselare este sindromul ochilor de păpuşă.

Chistele arahnoidiene intraselare sunt asimptomatice în jumătate dintre cazuri [5]. Majoritatea sunt descoperite incidental, fiind greu de diferenţiat pe criterii strict imagistice de un craniofaringeom intraselar sau de un chist de pungă Rathke. Cefaleea este cel mai frecvent simptom care determină pacientul să se adreseze medicului.

Chistele arahnoidiene localizate la nivelul convexităţii cerebrale determină în mod obişnuit cefalee şi crize convulsive. Vârsta pacientului, localizarea precum şi dimensiunea lor sunt factori determinanţi ai simptomatologiei. Sexul feminin este preponderent afectat [1]. La copii determină apariţia macrocefaliei, bombarea fontanelei anterioare şi asimetrie craniană.

Localizarea la nivelul fisurii interemisferice a chistelor este rară (5%). Acestea se împart în două categorii: interemisferice – asociate cu agenezia parţială sau incompletă de corp calos – şi parasagitale – fără defecte de formare a corpului calos. Două treimi dintre pacienţi dezvoltă simptomele de hipertensiune intracraniană [5]. Alte manifestări care pot fi întâlnite sunt întârzierea creşterii, hipo- sau hipertonie, hemipareză, tulburări de vedere, epilepsie.

Chistele arahnoidiene localizate la nivelul laminei cvadrigeminale pot prezenta o extensie atât supra cât şi infratentorială. Datorită poziţiei critice de-a lungul căilor de circulaţie a LCR-ului, acestea pot cauza în mod tipic hidrocefalie. Atunci când direcţia de creştere este în lateral, spre cisterna ambiens, hidrocefalia este în mod obişnuit absentă, fiind întâlnite semnele de focar neurologic [5]. Alte simptome şi semne întâlnite în cazul acestor chiste sunt sindromul Parinaud, nistagmusul, tulburările de auz, pareza de nerv trohlear.

CHISTELE ARAHNOIDIENE INFRATENTORIALE

Chistele arahnoidiene din unghiul ponto-cerebelos determină tinitus, vertij, pareză facială, tulburari de auz sau ataxie. La copiii cu chiste arahnoidiene de linie mediana sau emisferice, macrocrania şi simptomele hipertensiunii intracraniene sunt cel mai frecvent întâlnite. Rar tabloul clinic poate cuprinde semnele de afectare cerebeloasă: ataxie, nistagmus, disfuncţii de nervi cranieni, tetrapareză progresivă. Diagnosticul diferenţial al chistelor cu localizare infratentorială cuprinde mega cisterna magna, malformaţia Dandy Walker, chistul epidermoid, tumorile chistice [1].

DIAGNOSTICUL IMAGISTIC

Radiografia simplă are valoare limitată în stabilirea diagnosticului. Adiacent chistului arahnoidian se poate observa subţierea şi deformarea osoasă. La copii se întâlneşte craniomegalia, lărgirea fontanelei precum şi subţierea calvariei. Aceste modificări sunt nespecifice întrucât ele pot reprezenta o variantă normala sau pot însoţi altă patologie intracraniană.

Tomografia computerizată. Chistul arahnoidian poate fi descoperit incidental cu ocazia efectuării unui examen CT. În mod tipic spaţiul subarahnoidian apare comprimat de o structură chistică care poate fi uniloculară sau septată. Dimensiunea acestora variază iar septele nu sunt întotdeauna vizibile.

La examenul CT ele apar ca leziuni chistice situate în afara parenchimului cerebral, cu margini netede, ce nu captează contrast (fig. 12.26). Ele sunt izodense cu lichidul cefalo-rahidian. În fereastra de os se poate observa expansiunea calvariei adiacente prin remodelare osoasă, confirmând caracterul lor cronic. Pereţii chistului sunt foarte subţiri şi nu pot fi vizualizaţi la examenul CT, spre deosebire de pereţii unor tumori chistice [1]. Chistele arahnoidiene nu prezintă calcificări. Adesea se asociază ventriculomegalia (64% în cazul chistelor supratentoriale şi 80% în cazul celor infratentoriale) [3].

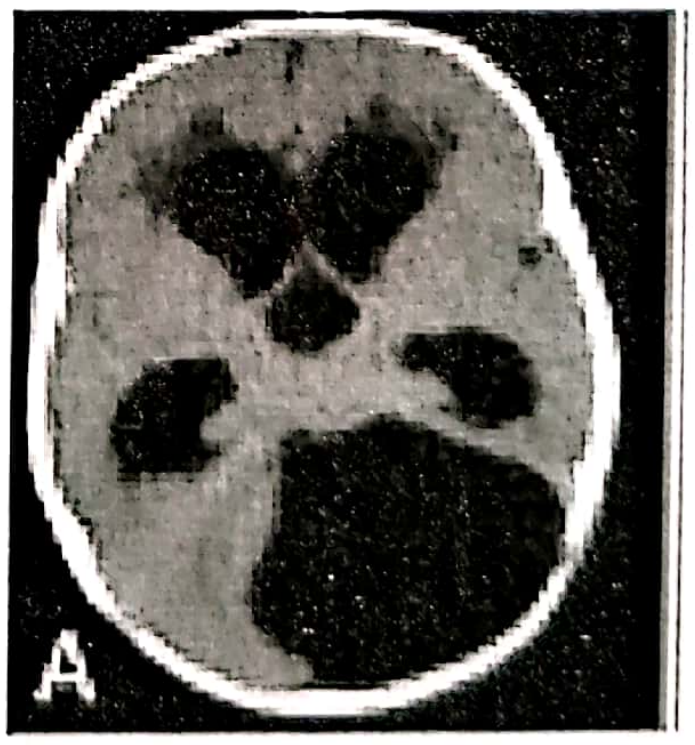

Figura 12.26. Hidrocefalie decompensată spontan la un caz de chist arahnoidian voluminos de fosă posterioară (reprodus după [10]).

La cisternografie se observă că suprafaţa exterioară a chistelor arahnoidiene este netedă, ceea ce permite diagnosticul diferenţial cu chistele epidermoide, care prezintă o suprafaţă neregulată, asemănătoare conopidei. În ceea ce priveşte umplerea chistului, cisternografia prezintă rezultate diferite. Astfel, unele chiste se umplu imediat, în timp ce altele prezintă umplere lentă sau absenţa umplerii. Chistele necomunicante şi cele care se umplu lent sunt considerate chiste arahnoidiene adevărate (fig. 12.27), în timp ce chistele comunicante sunt considerate diverticuli ai spaţiului subarahnoidian.

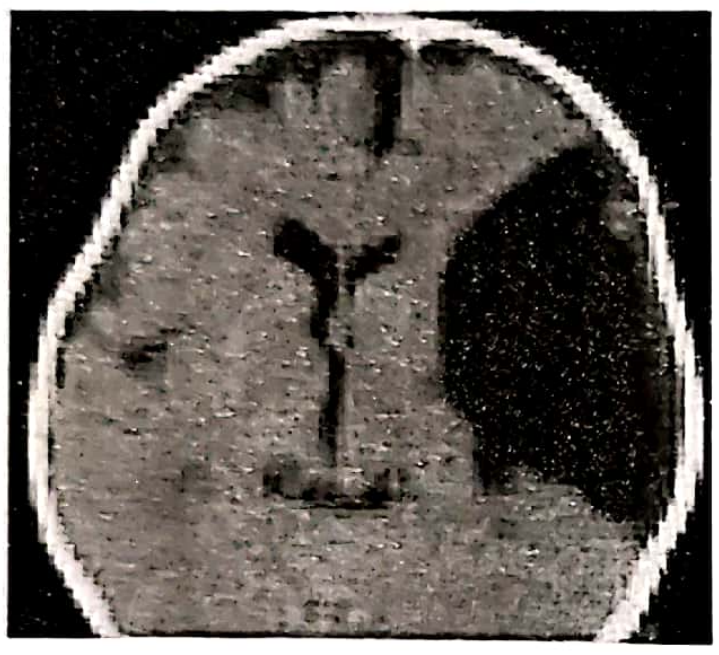

Figura 12.27. Aspectul CT al unui chist arahnoidian de fosă posterioară asociat cu hidrocefalie.

Rezonanţa magnetică nucleară. Este investigaţia de elecţie pentru diagnosticul chistelor arahnoidiene [12]. La examenul RMN chistele arahnoidiene apar ca leziuni intracraniene bine delimitate, ce nu captează substanţa de contrast, izointense cu lichidul cefalo-rahidian (fig. 12.28). Diagnosticul diferenţial se face în primul rând cu chistul epidermoid. Cele două leziuni au caracteristici similare în T1 şi T2. De asemenea nici unul dintre ele nu captează substanţa de contrast. Totuşi chistul arahnoidian prezintă acelaşi semnal cu lichidul cefalo-rahidian în toate secvenţele – în special în secvenţa FLAIR, spre deosebire de chistul epidermoid. DWI permite diferenţierea mai uşoară a celor două leziuni. Ca rezultat al conţinutului de LCR în chistele arahnoidiene, intensitatea semnalului este redusă în DWI, în timp ce chistul epidermoid tinde să aibă un hipersemnal în această secvenţă. Dificultăţi de diagnostic apar în cazul chistelor care au prezentat sângerare (fig. 12.29).

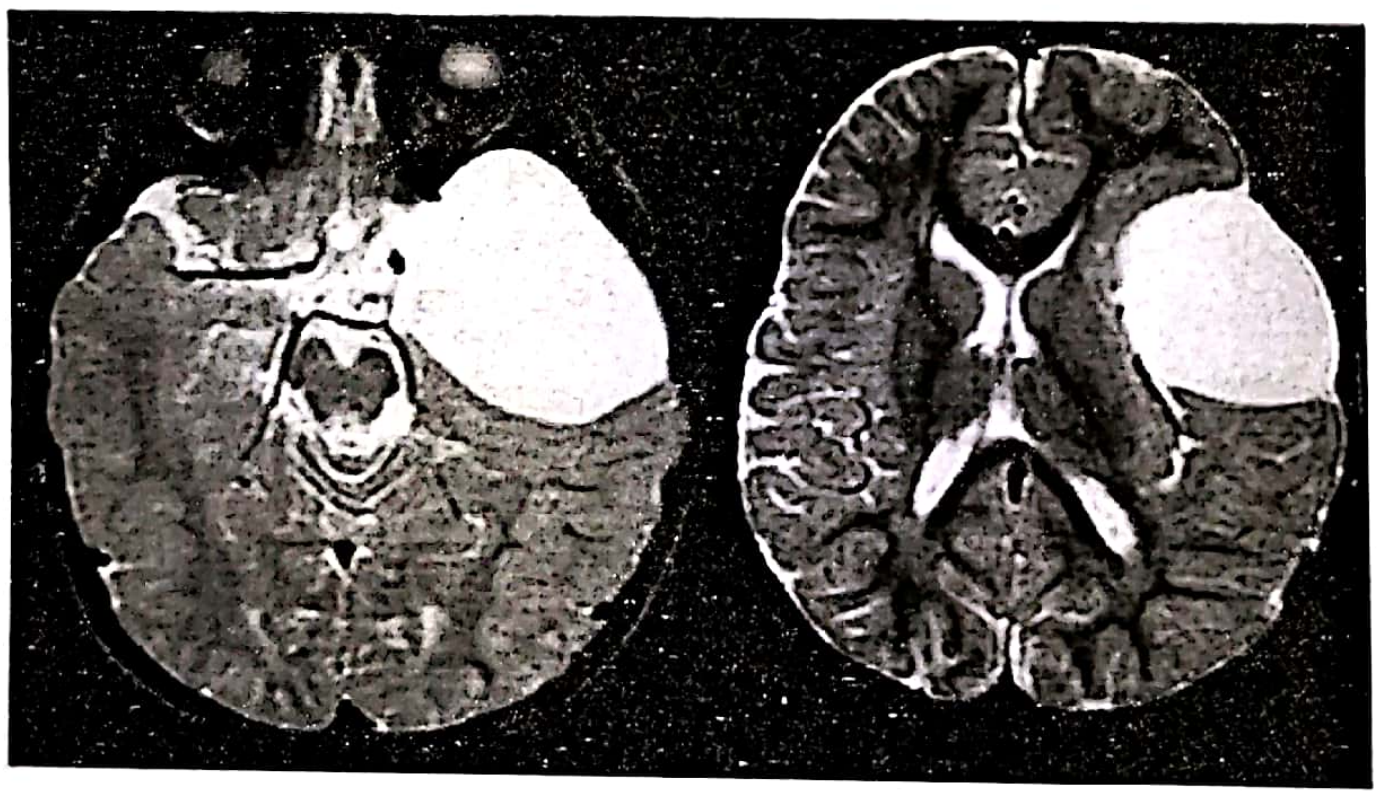

Figura 12.28. Aspectul RMN al unui chist arahnoidian de vale sylviană stângă.

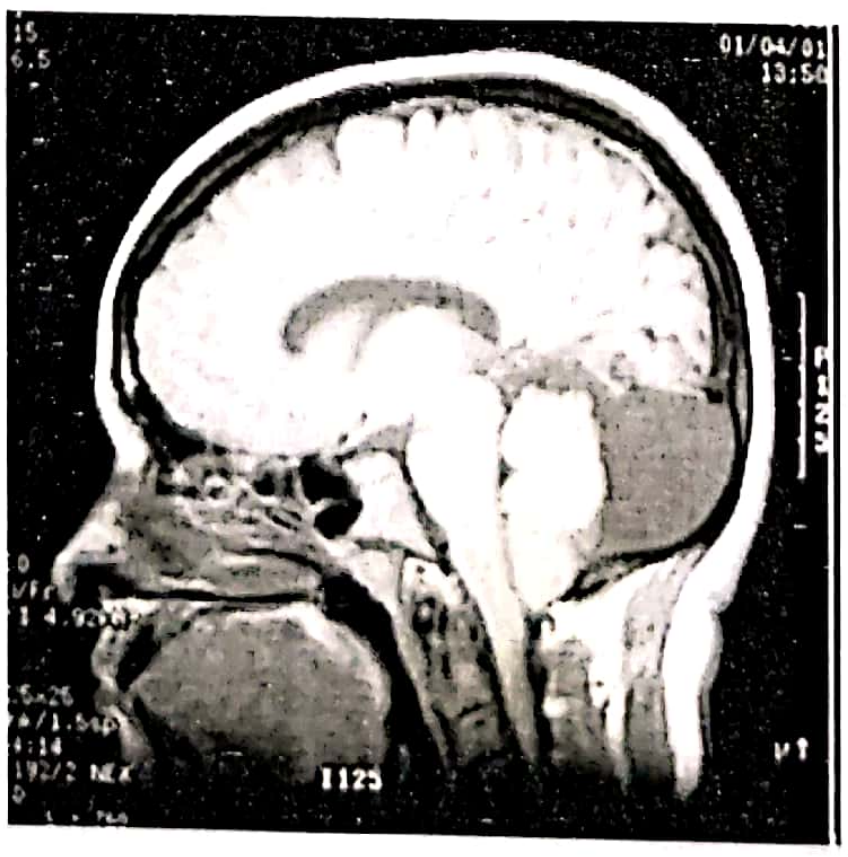

Figura 12.29. Chist arahnoidian de fosă posterioară la un copil cu antecedente de TCC: densitatea chistului este modificată faţă de cea intraventriculară, amigdalele cerebeloase fiind angajate.

Ocazional, o mega cisternă magna poate fi confundată cu un chist arahnoidian. Mega cisterna magna poate reprezenta o variantă normală sau poate însoţi un sindrom Dandy-Walker. Atât chistul arahnoidian cât şi mega cisterna magna se prezintă ca şi leziuni chistice, izointense cu LCR-ul în secvenţele T1, T2, FLAIR şi DWI. Diferenţierea dintre cele două se face în funcţie de efectul compresiv al acestora asupra emisferelor cerebeloase şi vermisului, în varianta normală de mega cisterna magna el fiind absent.

Ultrasonografia. Ecografia transfontanelară constituie o metodă de diagnostic utilă în cursul primului an de viaţă. Ea permite detectarea cu uşurinţă a maselor chistice intracraniene. Utilizarea ei este limitată de închiderea fontanelei anterioare, care în mod normal se realizează la 9–18 luni. Chistele intracraniene precum şi ventriculomegalia pot fi detectate ecografic prin gaura de trepan [13].

ATITUDINEA TERAPEUTICĂ

OBSERVAŢIA CLINICO-IMAGISTICĂ

Mulţi autori recomandă tratamentul conservator al chistelor arahnoidiene care sunt asimptomatice şi nu produc efect de masa, indiferent de localizarea sau dimensiunea lor [3]. Pacienţii care nu prezintă semne clare de hipertensiune intracraniană sau deficite neurologice focale vor beneficia mai mult de pe urma unei atitudini terapeutice conservatoare. În cazul acestora se indică urmărirea imagistică periodică, dar aşa cum am subliniat mai sus nu mai frecvent de un an [1]. Tratamentul profilactic nu constituie o opţiune atâta timp cât chirurgia nu este lipsită de morbiditate.

TRATAMENTUL CHIRURGICAL

Tratamentul chistelor arahnoidiene simptomatice sau a celor aflate în creştere este chirurgical.

Prin prisma modelului patogenic al chistului care blochează SCSI, raţiunea chirurgiei este de a crea o largă comunicare între interiorul chistului şi coridoarele anatomice. Din această perspectivă cele mai fiziologice proceduri chirurgicale par să fie fenestraţia microchirurgicală sau fenestraţia endoscopică.

Între opţiunile terapeutice se numără craniotomia şi fenestraţia chistului, fenestraţia endosopică şi drenajul chisto-peritoneal. Fiecare dintre aceste metode prezintă avantaje şi dezavantaje.

Craniotomia şi fenestraţia chistului. Prezintă o rată de succes pe termen lung de 75% [1]. Chistul arahnoidian este expus prin craniotomie (fig. 12.30) care în opinia noastră trebuie să fie largă pentru a avea marginile chistului în interiorul craniotomiei. După deschiderea durei mater, membrana arahnoidiană externă a chistului este rezecată şi conţinutul acestuia evacuat progresiv. Venele aflate în pereţii chistului sau în interiorul acestuia trebuiesc prezervate. În opinia noastră deschiderea cisternelor bazale trebuie făcută cât mai larg, fără însă a ridica riscul intervenţiei chirurgicale în mod inutil (fig. 12.31). Orice porţiune a membranei interne poate fi de asemenea rezecată în scopul stabilirii comunicării cu spaţiul subarahnoidian. La final, dura mater este închisă etanş. Acest abord permite o inspecţie directă a chistului şi permite un tratament mai eficient al chistelor multiloculare. Principalul dezavantaj îl reprezintă morbiditatea şi mortalitatea mai semnificative, probabil datorită decompresiei bruşte.

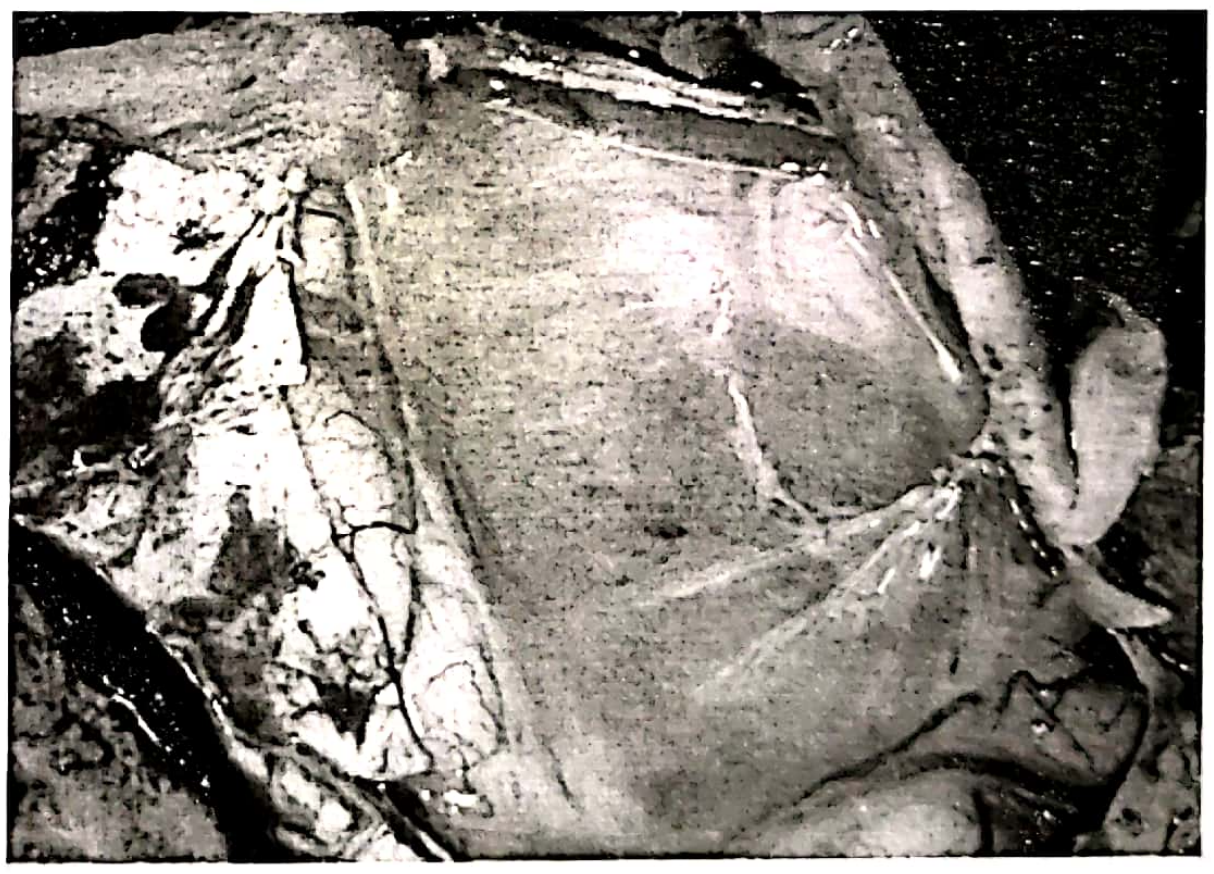

Figura 12.30. Aspectul intraoperator al unui chist arahnoidian după deschiderea durei mater.

Fenestraţia endoscopică permite tratamentul chistelor arahnoidiene într-o manieră mai puţin invazivă. Rata de succes variază între 45 şi 100% [5]. Neuroendoscopia a devenit o alternativă mai populară decât drenajul în tratamentul hidrocefaliei şi al chistelor arahnoidiene (fig. 12.32) [1], deşi nu există evidenţe privind superioritatea acesteia în raport cu fenestraţia microchirurgicală [14].

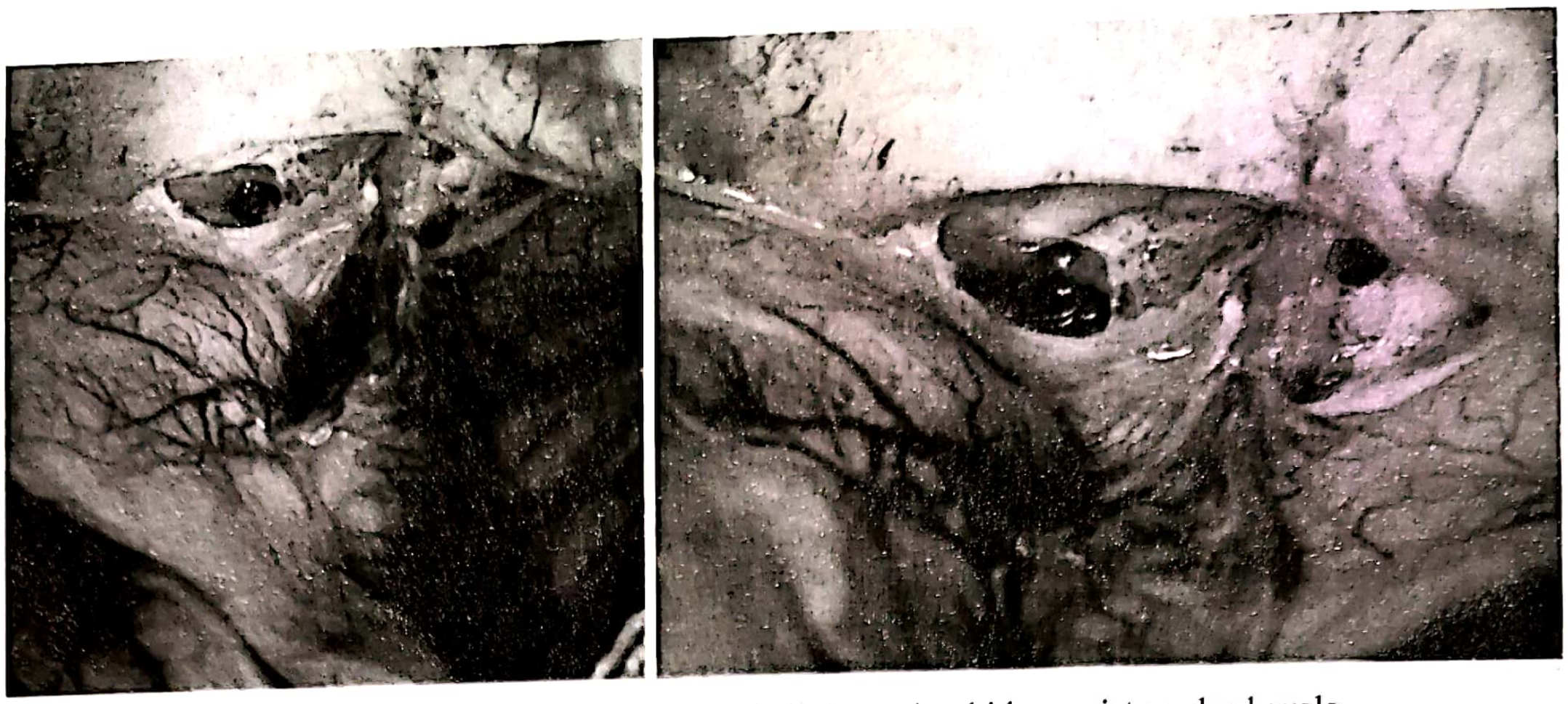

Figura 12.31. Deschiderea largă a văii silviene, deschiderea cisternelor bazale, atât spre cisterna prechiasmatică pericarotidiană cât şi spre fosa posterioară.

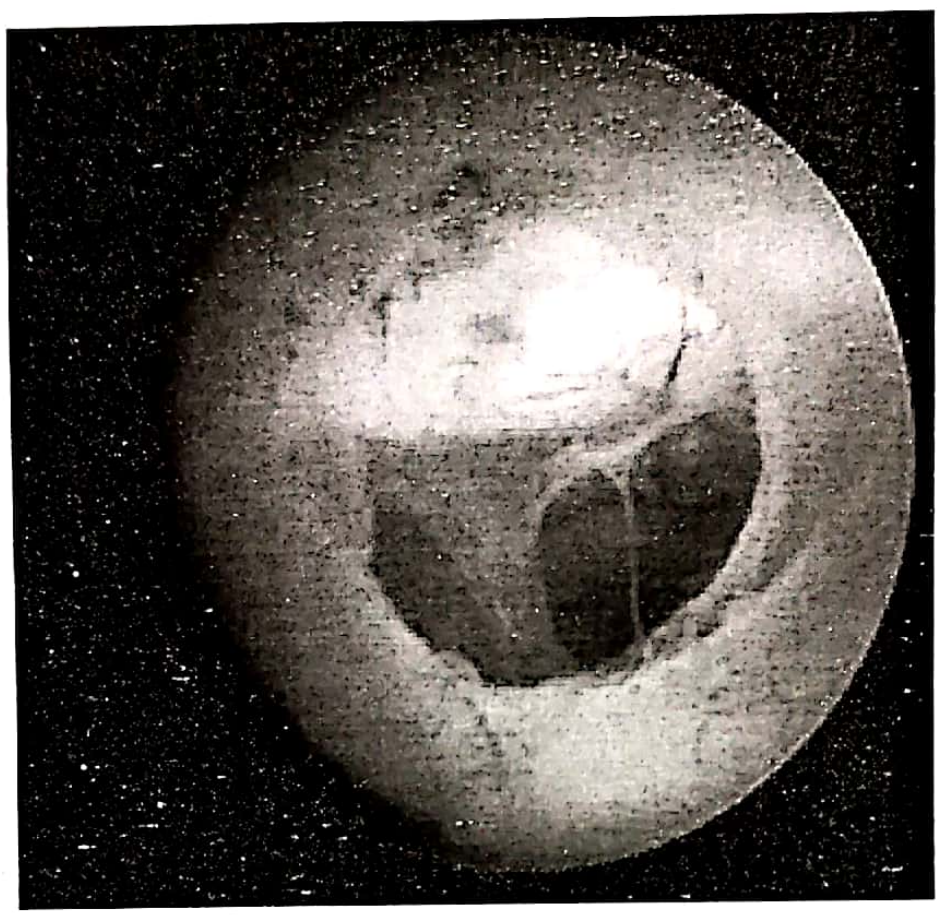

Figura 12.32. Fenestrarea endoscopică, aspect introperator.

Drenajul chisto-peritoneal. Deşi mulţi autori au arătat beneficiile acestui tip de tratament, există unele aspecte care trebuie luate în considerare înaintea luării acestei decizii terapeutice. Principalele dezavantaje sunt reprezentate de riscul infecţiei precum şi dependenţa de shunt. Mai mult, pacienţii la care se asociază hidrocefalia necesită şi efectuarea drenajului ventriculo-peritoneal pe lângă cel chisto-peritoneal. Datorită faptului că decompresia ventriculară creşte riscul hematoamelor subdurale o atenţie deosebită se impune în aceste cazuri [1].

CONCLUZII

Chisturile arahnoidiene adevărate au origine embrionară iar modelul diverticolului arahnoidian pare să fie cel mai cuprinzător. Tulburările produse de chist asupra SCSI şi mecanismul de valvă unidirecţională sunt cele care oferă cele mai logice argumente pentru expansiunea chistului. Odată cu introducerea noilor metode de diagnostic imagistic a apărut şi creşterea exponenţială a cazurilor de chist arahnoidian diagnosticate, care însă pare să fie mai mult o patologie imagistică decât una neurochirurgicală.

BIBLIOGRAFIE

1. H Richard Winn, Youmans Neurological surgery. 5th ed. Philadelphia: Elsevier; 2004.
2. R. Cincu *et al.*: Intracranial arachnoid cysts: Current concepts and treatment alternatives/Clinical Neurology and Neurosurgery 109 837–843(2007).
3. Greenberg M.S., Handbook of Neurosurgery. 6th ed. Tampa, Florida: Greenberg Graphics; 2006.
4. Beltechi RE: Chisturile arahnoidiene, Teză de doctorat, sub coordonarea ştiinţifică Prof. Dr. Dănăilă L, UMF Carol Davila Bucureşti, 2005, nepublicată.
5. Raimondi A, Choux M. Di Rocco C.: Intracranial cyst lesion. New York, Springer-Verlag, 1993, p. 101–111.
6. Lumenta C.B., Di Rocco C., Haase J., Mooij J.J.A., European Manual of Medicine – Neurosurgery. Heildeberg, Springer-Verlag, 2010.

7. Rengachary SS, Watanabe I: Ultrastructure and pathogenesis of intracranial arachnoid cyst. J Neuropathol Exp Neurol 40: 61–63, 1981.
8. Russo N. *et al.*: Spontaneous reduction of intracranial arachnoid cysts: a complete review British Journal of Neurosurgery, October 2008; 22(5): 626–629.
9. Rao G. *et al.*: Expansion of arachnoid cysts in children Report of two cases and review of the literature J Neurosurg (Pediatrics 3) 102:314–317, 2005.
10. Bauer A. M. *et al.*: Arachnoid cyst resulting in tonsillar herniation and syringomyelia in a patient with achondroplasia. Case report Neurosurg Focus 19 (5): E14, 2005.
11. Harsh GR, Edwards MSB, Wilson CB: Intracranial arachnoid cysts in children. J Neurosurg 64: 835–42, 1986.
12. Heier L, Zimmerman R, Amster J, *et al.*: Magnetic resonance imaging of arachnoid cyst. Clin Imaging 13:281–291, 1989.
13. Slovis TL, Canady A, Touchette A, Goldstein A. Transcranial sonography through the burr hole for detection of ventriculomegaly. A preliminary report. J Ultrasound Med. Apr 1991;10(4):195–200.
14. Tamburrini G. *et al.*: Sylvian fissure arachnoid cysts: a survey on their diagnostic workout and practical management; Childs Nerv Syst (2008) 24:593–604.

HIDROCEFALIA

HORAŢIU STAN, PETRE KISS

DEFINIŢIE. EPIDEMIOLOGIE

Hidrocefalia reprezintă dilatarea activă a sistemului ventricular al creierului cauzată de pasajul inadecvat al lichidului cefalorahidian (LCR) din punctul de producere al acestuia în ventriculii cerebrali şi până la punctul de absorbţie al acestuia în circulaţia sistemică [1].

Această patologie poate afecta atât adultul cât şi nou-născutul/sugarul sau copilul mic. Prevalenţa afecţiunii este 1–1,5% în populaţia generală şi este în creştere [2]. Hidrocefalia congenitală este întâlnită cu o rată de 1–2/1000 de naşteri [1,3]. La adult a fost descrisă în 1965 o formă particulară de hidrocefalie cunoscută ca şi *hidrocefalia cu presiune normală* [4] sau hidrocefalia cronică a adultului. Hidrocefalia cronică a adultului se caracterizează printr-un sindrom neurologic specific (mers cu paşi mici, micţiuni imperioase, tulburări de memorie de scurtă durată) asociat dilatării ventriculilor cerebrali cu o presiune cu pusee intermitente [4–6]. Incidenţa afecţiunii fiind 5,5/100 000 şi o prevalenţă 3,3–49,4/100 000 la persoanele între 50 şi 70 de ani [5,6].

CLASIFICARE

Prima clasificare a hidrocefaliei care îşi menţine importanţa este cea a lui Dandy (1918) conform căreia hidrocefalia se împarte în:

– ***hidrocefalia obstructivă*** = blocaj al căilor de curgere a lichidului cefalorahidian din punctul de producţie până la punctul de absorbţie;

– ***hidrocefalia comunicantă*** = căile de curgere a lichidului sunt libere, dilatarea activă a sistemului producându-se prin hipersecreţie sau resorbţie deficitară a lichidului cefalorahidian.

Progresele paraclinice imagistice pot evidenţia locurile în care apare obstrucţia la nivelul căilor de curgere a LCR, deşi aceste locuri sunt cel mai frecvent întâlnite obstrucţia poate surveni oriunde pe aceste căi. Rekate şi colaboratorii [4] au subliniat importanţa cunoaşterii punctelor de obstrucţie având influenţă asupra opţiunilor şi atitudinii terapeutice.

Aspectele RMN ne-au permis împărţirea hidrocefaliei în mai multe tipuri:

- Hidrocefalia univentriculară;
- Hidrocefalia biventriculară;
- Hidrocefalia bi/triventriculară;
- Hidrocefalia triventriculară;
- Hidrocefalia tetraventriculară:
  - – comunicantă,
  - – ocluzivă;
- Hidrocefalia multiloculară.

ETIOPATOGENIE

COPIL

Factorii etiologic implicaţi în producerea hidrocefaliei sunt multiplii ei putându-se grupa în [8]:

a. **malformaţii congenitale**: disgenezii ale apeductului Sylvius, sindrom Dandy-Walker, atrezia găurilor Magendie şi Luschka, malformaţia Arnold-Chiari, spina bifida, chisturi arahnoidiene congenitale, maladia Klippel-Feil, acondroplazia, platibazia, malformaţii osoase de joncţiune cranio-spinală;

b. **procese expansive intracraniene**: papilom hipersecretant de plex coroid (hiperproducţie de LCR), tumori de fosă posterioară şi supratentoriale ce determină prin efectul de masă pasajul inadecvat al LCR-ului prin căile de curgere;

c. **procese inflamatorii cerebromeningiene**: ependimită, meningitele, encefalita toxoplasmică;

d. **hemoragii meningiene**: duc la apariţia unei leptomeningite fibroadezive (scăderea resorbţiei LCR);

e. **afecţiuni vasculare**: tromboza de sinus longitudinal superior, malformaţie a venei Galen;

f. **etiologie nedeterminată**.

ADULT

La adult de cele mai multe ori întâlnim o hidrocefalie secundară, cauzele primare putând fi grupate în:

a. **hidrocefalia posttraumatică**: incidența variază între 30–86% la un an după un traumatism craniocerebral sever. Cheagurile de sânge pot obstrua orificiile de comunicare ale LCR-ului [9].

b. **hidrocefalia secundară unor procese expansive intracraniene**: obstrucția căilor de comunicare a LCR-ului prin masa tumorală.

c. **hidrocefalia dupa hemoragie subarahnoidiană**: prezența sângelui în spațiul subarahnoidean duce la obstrucția vilozităților arahnoidiene [10].

d. **hidrocefalia de natură infecțioasă**: obstrucția căilor de curgere a LCR-ului, a cisternelor bazale şi a orificilor ventriculului IV, ca urmare unei leptomeningite [11].

e. **hidrocefalia postoperatorie**: cheaguri de sânge ce pot obstrua căile de comunicare a LCR-ului.

f. **hidrocefalia *ex vacuo***: dilatarea ventriculilor însoțită de atrofie corticală importantă (Alzheimer, etilism cronic, coree Huntington etc.) cu creşterea cantității de LCR din ventriculi, cisterne bazale şi pe convexitate.

g. **hidrocefalia prin malformații congenitale**: hidrocefalie congenitala decompensată la vârsta adultului.

h. **hidrocefalia cu presiune normală**.

DIAGNOSTIC

Diagnosticul de hidrocefalie se pune pe baza criterilor clinice şi imagistice.

DIAGNOSTICUL CLINIC

A) Copil

Copilul hidrocefal prezintă o disproporție între neurocraniu şi viscerocraniu, cu creşterea neurocraniului peste dimensiunile normogramei conform vârstei. Urmărirea normogramei postnatal evidențiază în cazul hidrocefaliei, o curbă de creştere a capului divergentă față de curba standard.

Semnele hidrocefaliei la nou născut sunt naşterea deficitară şi perimetru cranian mare.

Semne şi simptome ale hidrocefaliei la sugar şi copil mic (fig. 12.33): perimetrul cranian de dimensiuni mari, lărgirea şi bombarea fontanelei anterioare, suturi dehiscente, scalp subțire/transparent, dilatare a venelor scalpului, ochi în „apus de soare”, crize convulsive, reflexe anormale, ritm cardiac şi respirator încetinit, diplopie, cefalee, vărsături, letargie, deteriorare mentala progresivă [12].

B) Adult

Alături de simptomatologia cauzei primare, hidrocefalia adultului completează tabloul clinic cu triada:

a. **tulburări psihice**: scăderea capacității intelectuale, apatie, tulburări de memorie, tulburări de atenție, depresie, demență [13,14].

b. **tulburări de mers**: mers ataxic.

c. **gatism**: se poate observa diferite grade de gatism (de picătură – < 50 ml/4 h, mică, medie, gravă, foarte gravă > 300 ml/4 h).

DIAGNOSTIC IMAGISTIC

Rezonanța magnetică (RMN) reprezintă o investigație de mare valoare în diagnosticul hidrocefaliei cât şi în precizarea punctului de obstrucție când acesta există. Secțiunea mediosagitală T2WI este utilă deoarece pune în evidență punctele predilecte pentru obstrucție, dar şi relațile planşeului ventriculului III cu cisternele bazale pentru planificarea unui ventriculocisternostomii endoscopice în cazul unei hidrocefalii.

Ecografia transfontanelară poate fi o metodă utilă în supravegherea în dinamică a nou-născutului suspectat de hidrocefalie.

Radiografia convențională – şi-a păstrat utilitatea în cazurile în care se doreşte observarea integrității sistemului de drenaj.

Alte investigații folosite, cu valoare informațională scăzută față de RMN: CT scan, transiluminarea craniului, examinarea LCR.

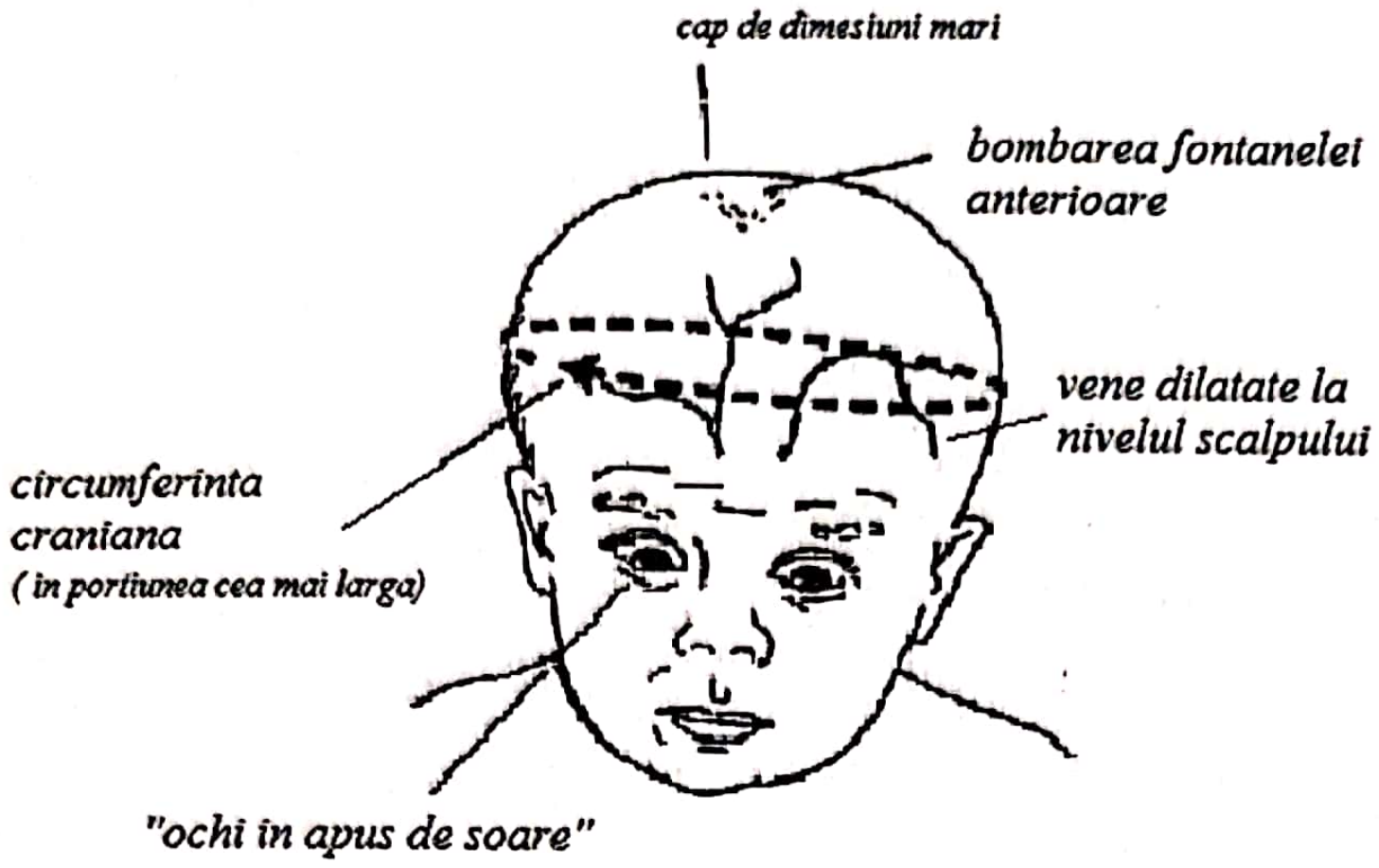
cap de dimesiuni mari
bombarea fontanelei anterioare
vene dilatate la nivelul scalpului
circumferinta craniana
(in portiunea cea mai larga)
"ochi in apus de soare"

Figura 12.33. Semne ale copilului hidrocefal.

DIAGNOSTIC DIFERENŢIAL

a. Macrocefalia congenitală: diametru cranian mare, caracter familial, ventricul de dimensiuni normale.

b. Rahitism: diametru cranian mare, nu sunt semne de hipertensiune intracraniană.

c. Hidrancefalia: nu există mantie cerebrală între ventricul şi leptomeninge în zonele corespunzătoare lobilor frontali, parietali, temporali şi occipitali.

TRATAMENTUL

Scopul tratamentului este de a restabilii homeostazia lichidului cefalorahidian. În funcţie de tipul de hidrocefalie, de punctul de obstrucţie şi de cauză se va alege o metodă terapeutică potrivită (tabelul 12.1).

TRATAMENTUL NEUROENDOSCOPIC

Hidrocefalia obstructivă

- *Univentriculară*

– corn ventricular exclus. Cauza este reprezentată obişnuit de o membrană care împiedică scurgerea lichidului cefalorahidian spre restul ventriculului, dar existând şi alte cauze: neoplasme, inflamatorii [15]. Cu ajutorul endoscopului se poate realiza o deschidere largă a cornului ventricular spre ventricul (fig. 12.34). Membrana poate fi excizată cu foarfecile şi pensele disponibile. Ar putea fi vorba de un chist în interiorul ventriculului, cu origine la nivelul plexului coroid sau în ependimul parietal.

Tabelul 12.1

Importanţa punctului de obstrucţie şi posibilităţile terapeutice (după Harold L. Rekate)

Punctul obstrucţiei	Diagnostic diferenţial	Posibilităţi terapeutice
Foramen Monro	Tumora Absenţa congenitală Ventriculită Funcţional	Shunt (unilateral sau bilateral) Deschiderea endoscopică a septului
Apeduct Sylvius	Tumora Defect congenital Secundar	Shunt VCS
Foramina Lushka şi Magendie	Infecţie Tumora Malformaţia Chiari	Shunt VCS Decompresie chirurgicală
Spinal → spaţiul subarahnoidian cortical	HSA Shunt lomboperitoneal	Shunt VCS
Vili arahnoidieni	Hemoragie sau infecţie	Shunt ventriculoperitoneal sau lomboperitoneal
Hipertensiune venoasă	Pseudotumora Hidrocefalia congenitală Tromboza de sinus	Shunt ventriculoperitoneal sau lomboperitoneal Liza cheagului

VCS – ventriculocisternostomie endoscopică; HSA – hemoragie subarahnoidiană.

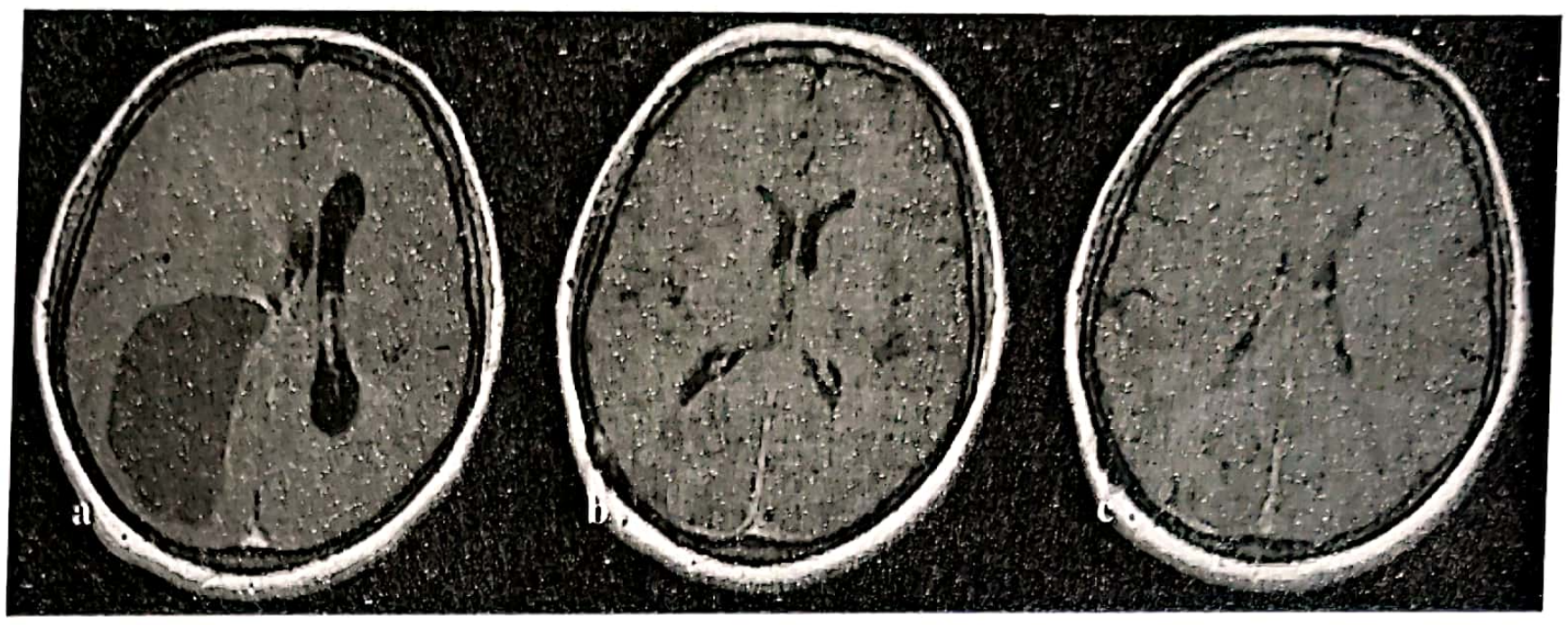

Figura 12.34. a – Chist coloid al ventriculului lateral drept. Se practică excizia endoscopică a chistului şi deschiderea sa în sistemul ventricular. b şi c – Controlul postoperator evidenţiază dispariţia chistului şi revenirea la normal a sistemului ventricular. Este vizibilă gaura de trepan prin care s-a realizat abordul.

– ventricul patru exclus. Scopul operației este plasarea unui cateter în apeductul Sylvius. Abordul la 4 cm precoronal pe linia mediopupilară poate fi utilizat numai în cazurile în care şi sistemul ventricular supratentorial este dilatat. Altă opțiune este prin abord cerebelos şi canularea apeductului dinspre ventriculul IV.

- *Biventriculară.* În stenoza orificiilor Monro se practică recalibrarea unui orificiu (obişnuit cel drept) cu balonul Fogarty şi o septostomie (fig. 12.35).
- *Bi-Triventriculară.* Ventriculii laterali sunt dilataţi şi într-o oarecare măsură, există şi o dilatare a ventriculului trei. Stenoza de apeduct Sylvius este evidentă, ca şi curbarea planşeului ventriculului trei cu convexitatea spre inferior. Endoscopic se vizualizează cauza stenozei foramenului Monro, se practică recalibrarea acestuia şi perforarea planşeului ventriculului trei (fig. 12.36).
- *Triventriculară.* Stenoza de apeduct duce la dilatarea ventriculilor laterali şi a ventriculului trei. Planşeul ventriculului trei bombează spre inferior atestând gradientul presional existent între ventriculul trei şi cisterna interpedunculară. Se practică ventriculocisternostimia endoscopică clasică (fig. 12.37).

La copilul mic, sub un an, tehnica chirurgicală are câteva particularităţi. Incizia se realizează la nivelul fontanelei anterioare, păstrând reperele de la adult. Se prepară aponevroza epicraniană şi dura mater în aşa fel încât acestea să poată fi suturate la finalul intervenției chirurgicale pentru a diminua cât mai mult posibil riscul unei fistule de lichid cefalorahidian. Ventriculocisternostomia este asociată cu coagularea plexurilor coroide, ceea ce poate reduce cantitatea de LCR secretată. În absența coagulării plexurilor, rata succesului operație este redusă simțitor. Acest timp operator se poate executa în condiții optime cu ajutorul unui endoscop flexibil.

- *Tetraventriculară.* Obstacolul în scurgerea LCR poate fi la nivelul orificiului Magendie sau în alte zone anterioare cisternei interpedunculare (fig. 12.38).

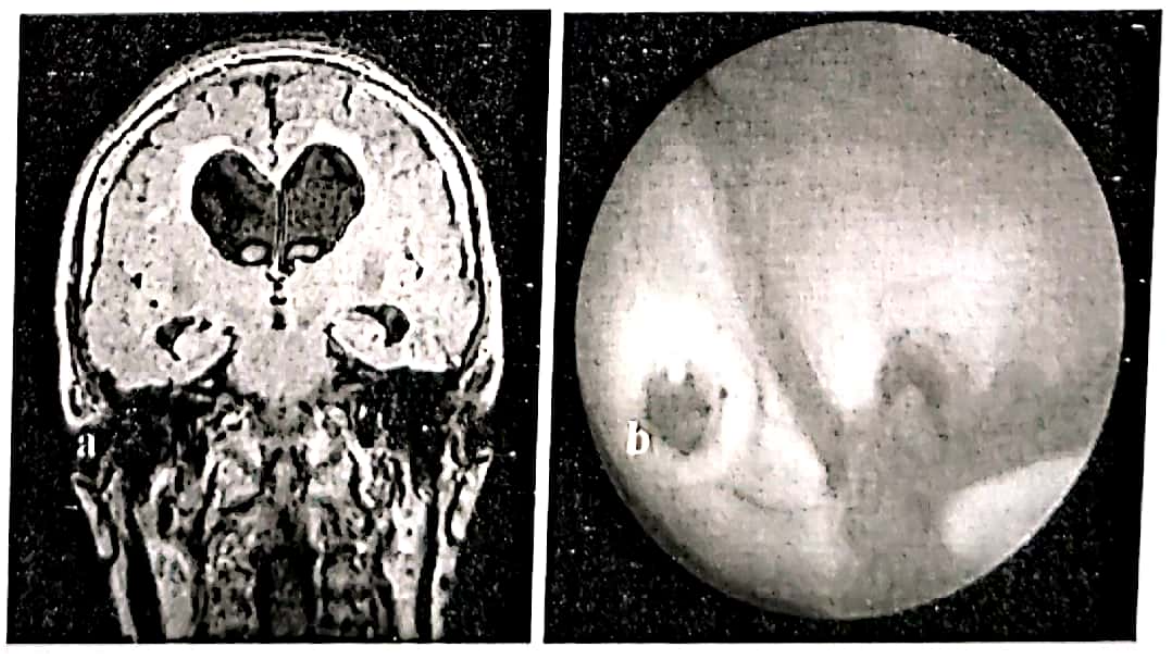

Figura 12.35. a – Examinare RMN care evidenţiază dilatarea ventriculilor laterali cu semne de activitate; b – Septostomia şi foramenul Monro recalibrat.

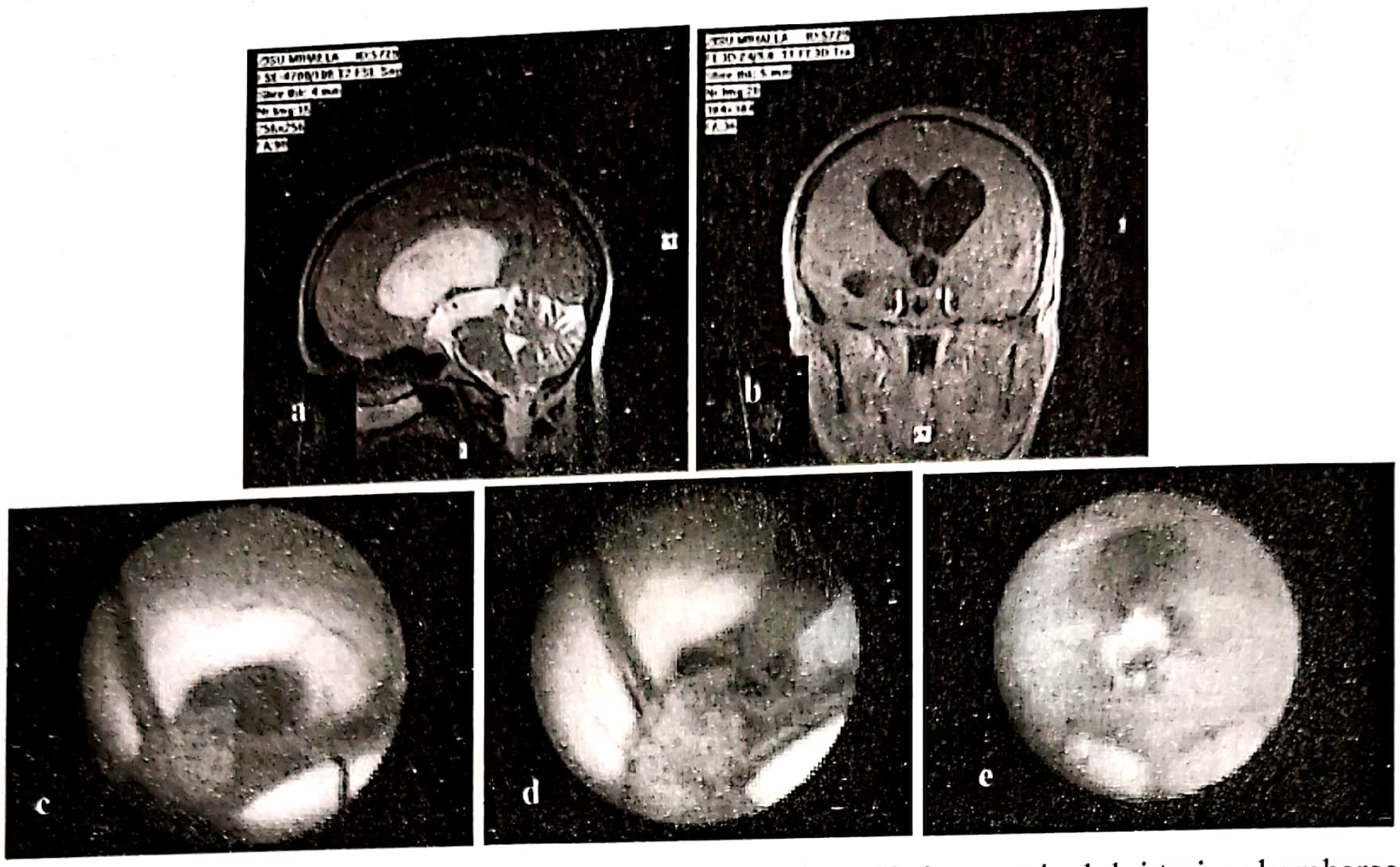

Figura 12.36. a, b – Examenul RMN evidenţiază dilatarea ventriculilor laterali şi a ventriculului trei cu bombarea spre inferior a planşeului; c – Foramen Monro având jumătatea laterală obstruată de o membrană arahnoidiană; d – Recalibrarea orificiului Monro; e – Planşeul ventriculului trei perforat.

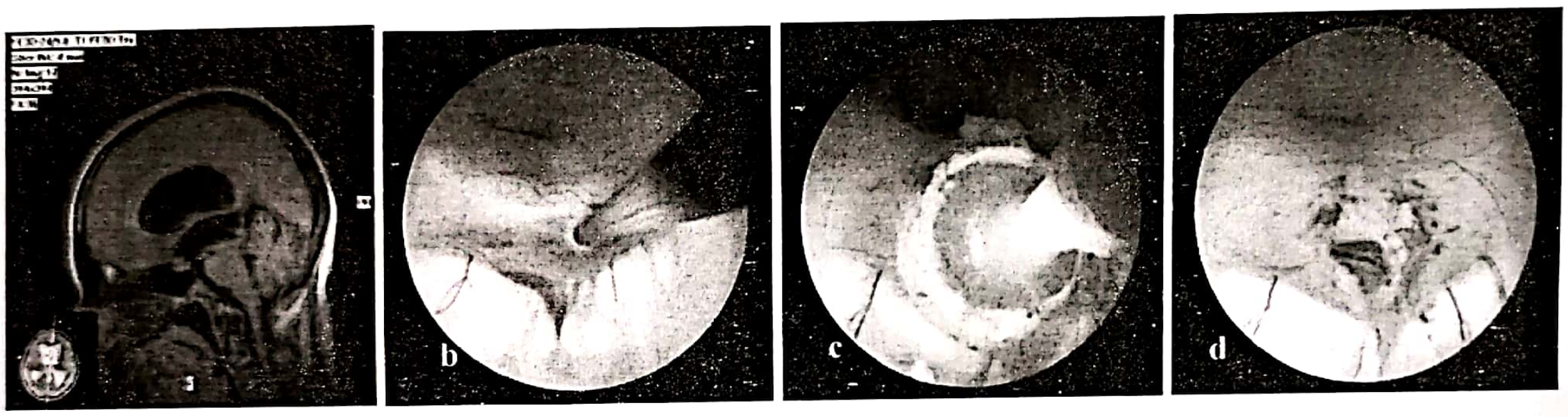

Figura 12.37. a – Examinare RMN care evidenţiază o hidrocefalie triventriculară prin stenoză de apeduct; b – Perforarea planşeului ventriculului III; c – Lărgirea orificiului cu sonda Fogarty; d – Aspectul final.

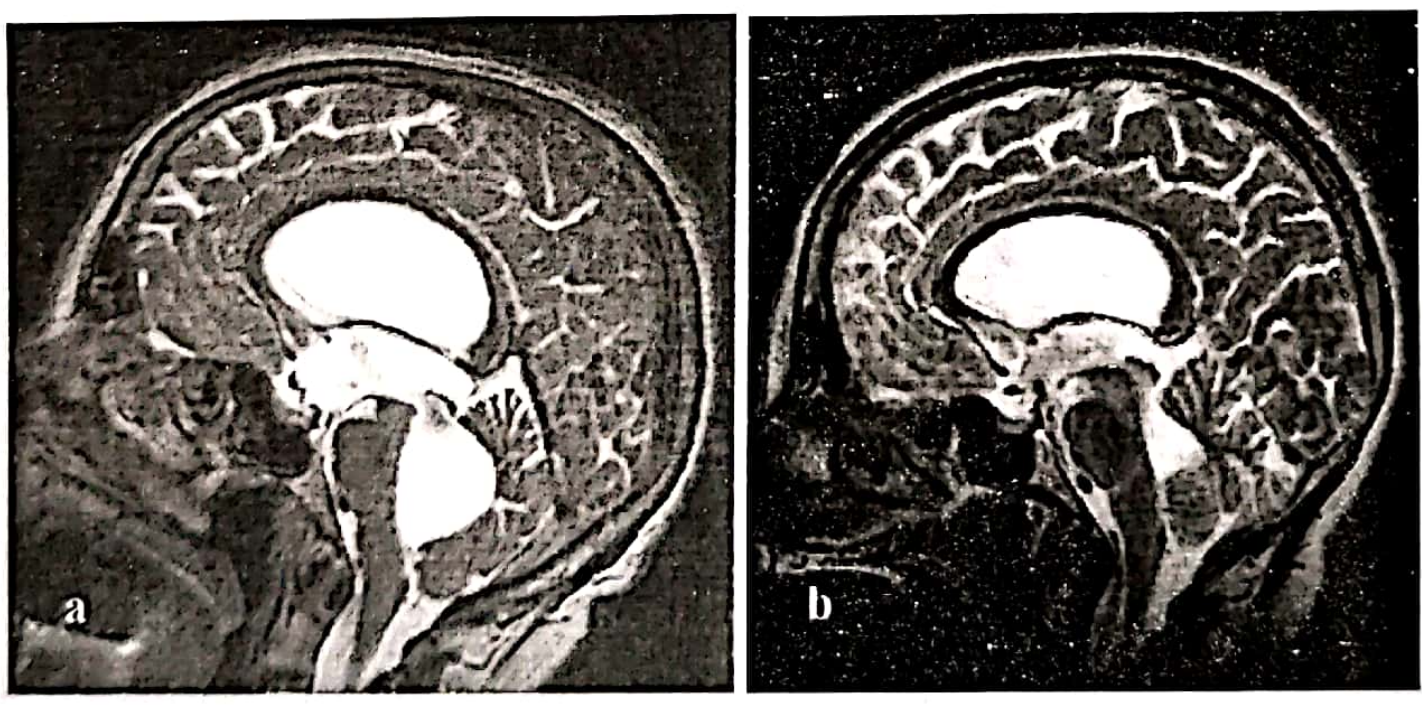

Figura 12.38. a – Hidrocefalie tetraventriculară prin obstrucţia orificiului Magendie. Se remarcă deformarea planşeului ventriculului trei; b – control RMN la trei luni postoperator.

În acest caz, ventriculocisternostomia duce la rezolvarea hidrocefaliei. Controlul RMN efectuat arată prezenţa fluxului la nivelul stomiei şi diminuarea taliei sistemului ventricular. Situaţia ilustrată este încă un argument pentru necesitatea evaluării prin rezonanţă magnetică nucleară a pacienţilor cu această patologie.

Hidrocefalia comunicantă

Hidrocefalia comunicantă posthemoragică sau postinfecţioasă poate fi tratată prin ventriculocisternostomie endoscopică şi coagularea plexurilor coroide. În acest caz, este de preferat un endoscop flexibil. Acesta permite coagularea, pe aceeaşi gaură de trepan pe care se realizează ventriculocisternostomia, a plexului coroid din ventriculul lateral homolateral, inclusiv în cornul temporal. Apoi, după septostomie, se poate coagula în întregime plexul coroid din ventriculul controlateral.

Dacă optăm pentru un drenaj ventriculo-peritoneal, cateterul ventricular poate fi plasat sub control endoscopic. După efectuarea ventriculocisternostomiei, cateterul ventricular se introduce astfel încât extremitatea sa distală să treacă prin stoma din planşeul ventriculului trei. Prin orificiile laterale ale cateterului se vor drena cisterna interpedunculară, ventriculul trei şi ventriculul lateral (fig. 12.39). Cateterul va rămâne în spaţiul LCR, indiferent de talia ventriculilor, crescând fiabilitatea acestuia.

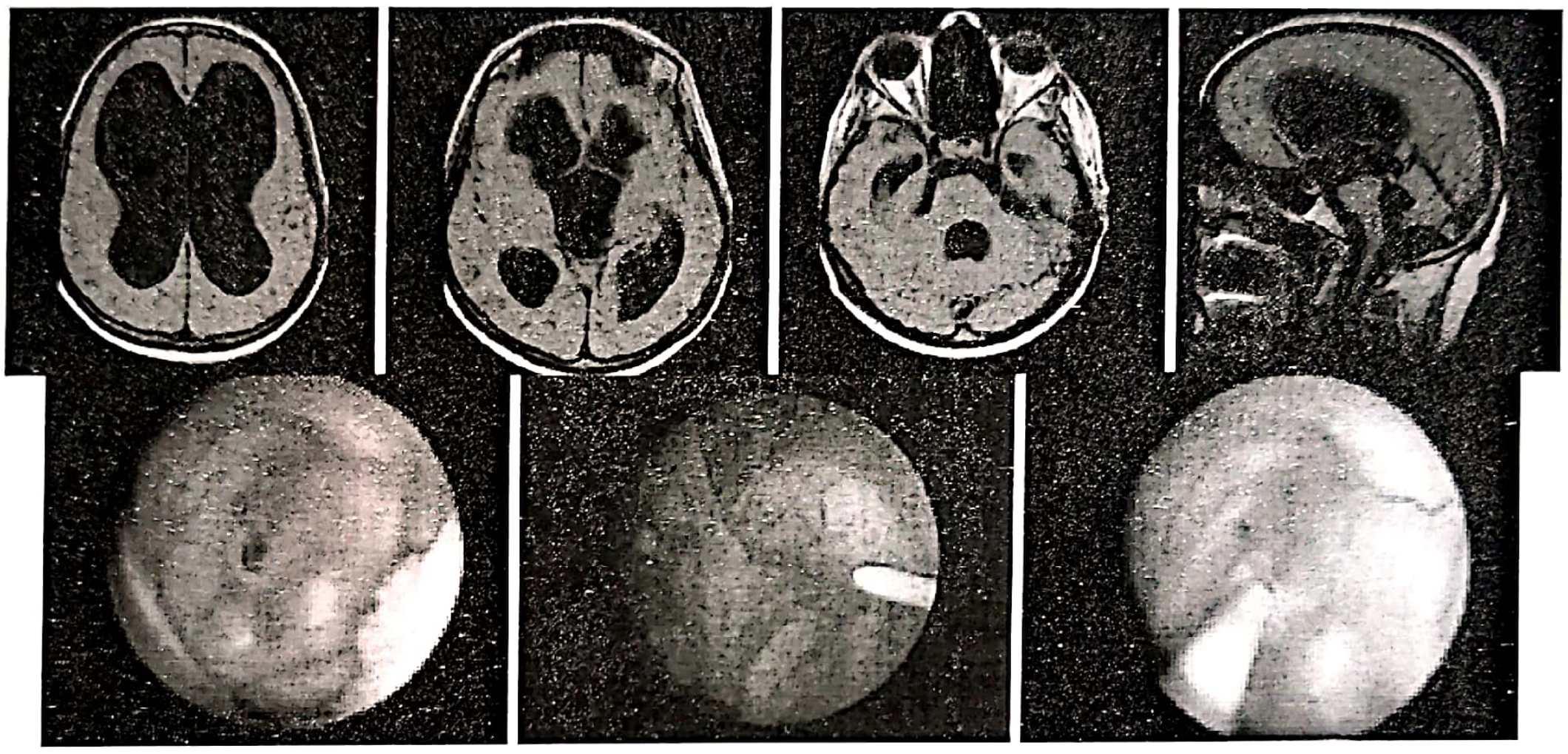

Figura 12.39. Hidrocefalie tetraventriculară evidenţiată RMN.
Ventriculocisternostomia urmată de inserţia cateterului ventricular sub control endoscopic.

- *Multiloculară.* Obişnuit postinfecţioasă, beneficiază de aportul endoscopiei datorită posibilităţii de a realiza o comunicare între toate compartimentele existente. Uneori, ventriculocisternostomia asociată este suficientă, alteori este necesară plasarea sub control endoscopic a unui cateter pentru drenaj ventriculoperitoneal. Cateterul poate fi plasat în aşa fel încât să dreneze unul sau mai multe spaţii lichidiene.

Situaţii particulare

Atunci când simptomatologia nu se remite după practicarea unei ventriculocisternostomii, putem reveni endoscopic pentru verificarea permeabilităţii orificiului. În acest moment avem două alternative.

- Dacă orificiul este permeabil, se recomandă plasarea unui cateter ventricular sub control endoscopic şi realizarea în continuare a unui drenaj ventriculo-peritoneal (fig. 12.40) [16].
- Dacă orificiul este obstruat (mai probabil de o membrană arahnoidiană), se practică fenestrarea acesteia şi refacerea pasajului LCR la nivelul stomei (fig. 12.41). Rata de succes pentru această operaţie ajunge la 90%.

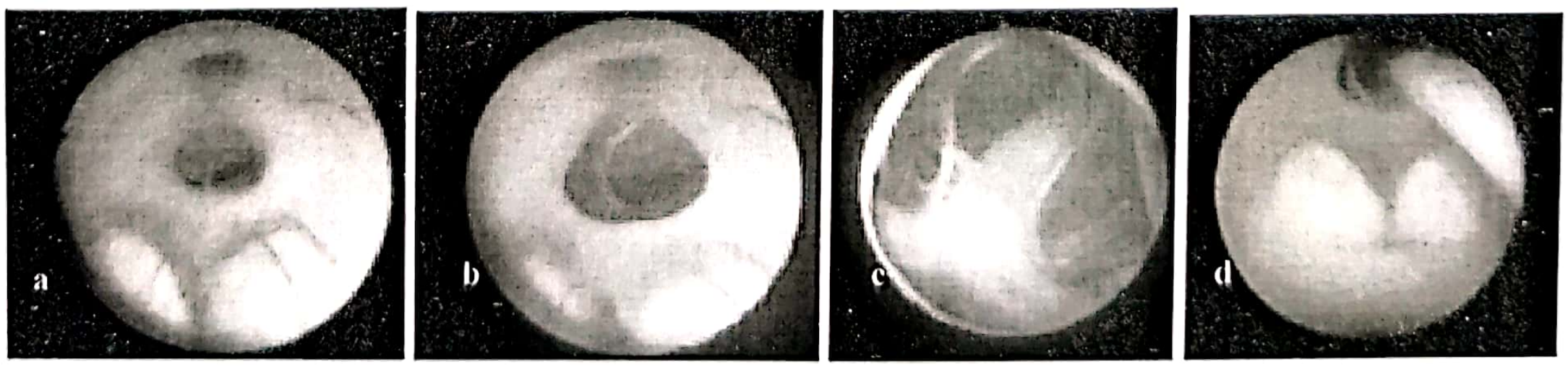

Figura 12.40. a – Aspectul final în momentul realizării ventriculocisternostomiei; b – Aspectul stomei după o lună; c – Nu se evidenţiază alte membrane arahnoidiene sub planşeu; d – Plasarea cateterului ventricular.

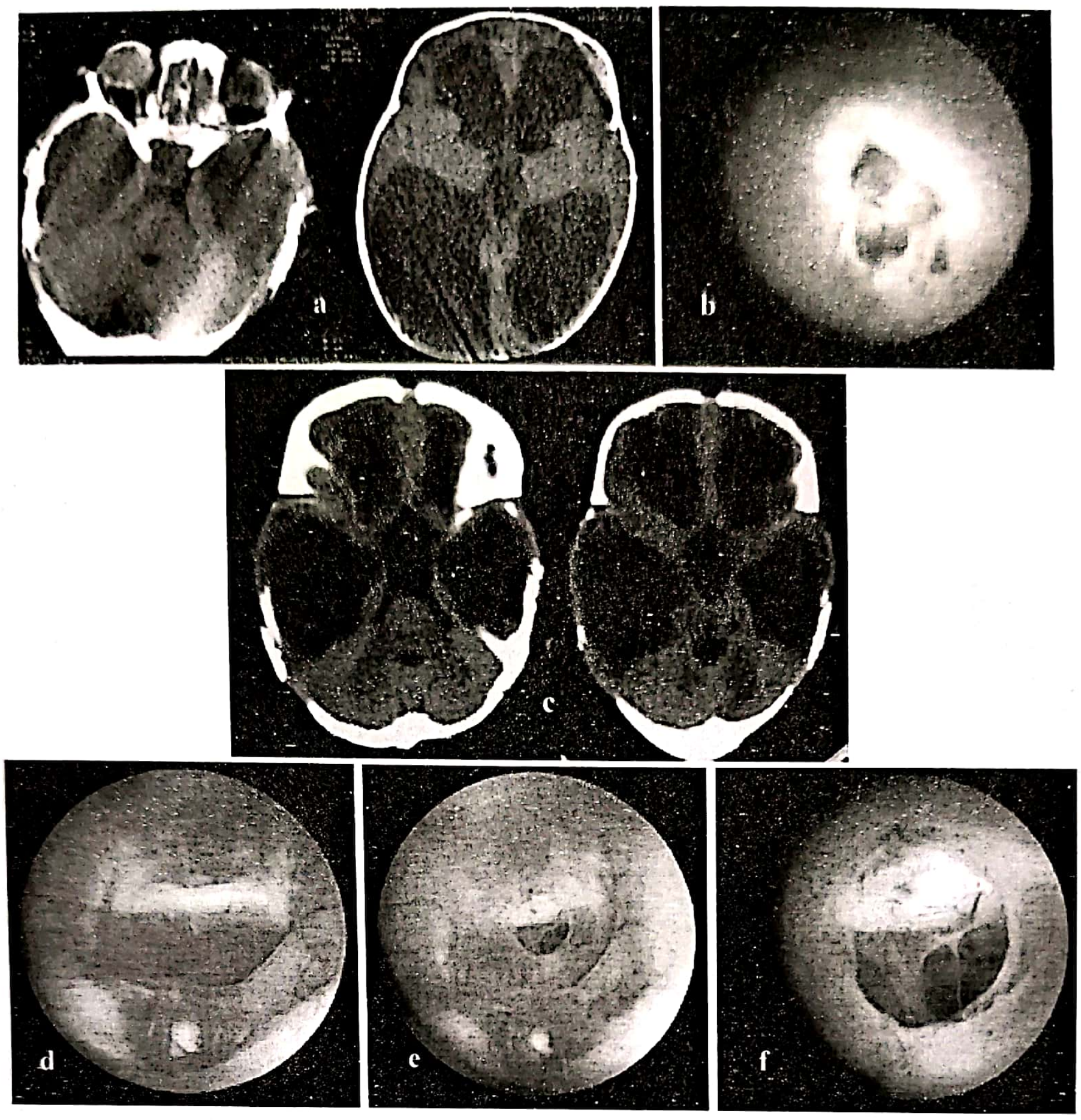

Figura 12.41. a –CT evident pentru o hidrocefalie triventriculară; b – aspectul stomei; c – CT după două luni; d – imagine endoscopică a planşeului; e, f – liza membranelor cu refacerea pasajului LCR.

PROCEDEE DE DRENAJ

De la începutul secolului XX au fost imaginate diverse tehnici de drenaj al LCR-ului în spaţii intracraniene (perforarea lamei supraoptice, ventriculocisternostomia prin abord transfrontal; ventriculocisternostomia posterioară; drenaj ventriculotranscalos) cât şi în spaţii extracraniene (ventriculoperitoneal, ventriculoatrial, ventriculopleural, ventriculojugular, ventriculouretral etc.) [8,17]. Drenajele extracraniene sunt numeroase, variind în funcţie de locul de drenaj al cateterului distal. Cel mai frecvent întâlnite sunt drenajele ventriculoperitoneale şi lomboperitoneale (fig. 13.42).

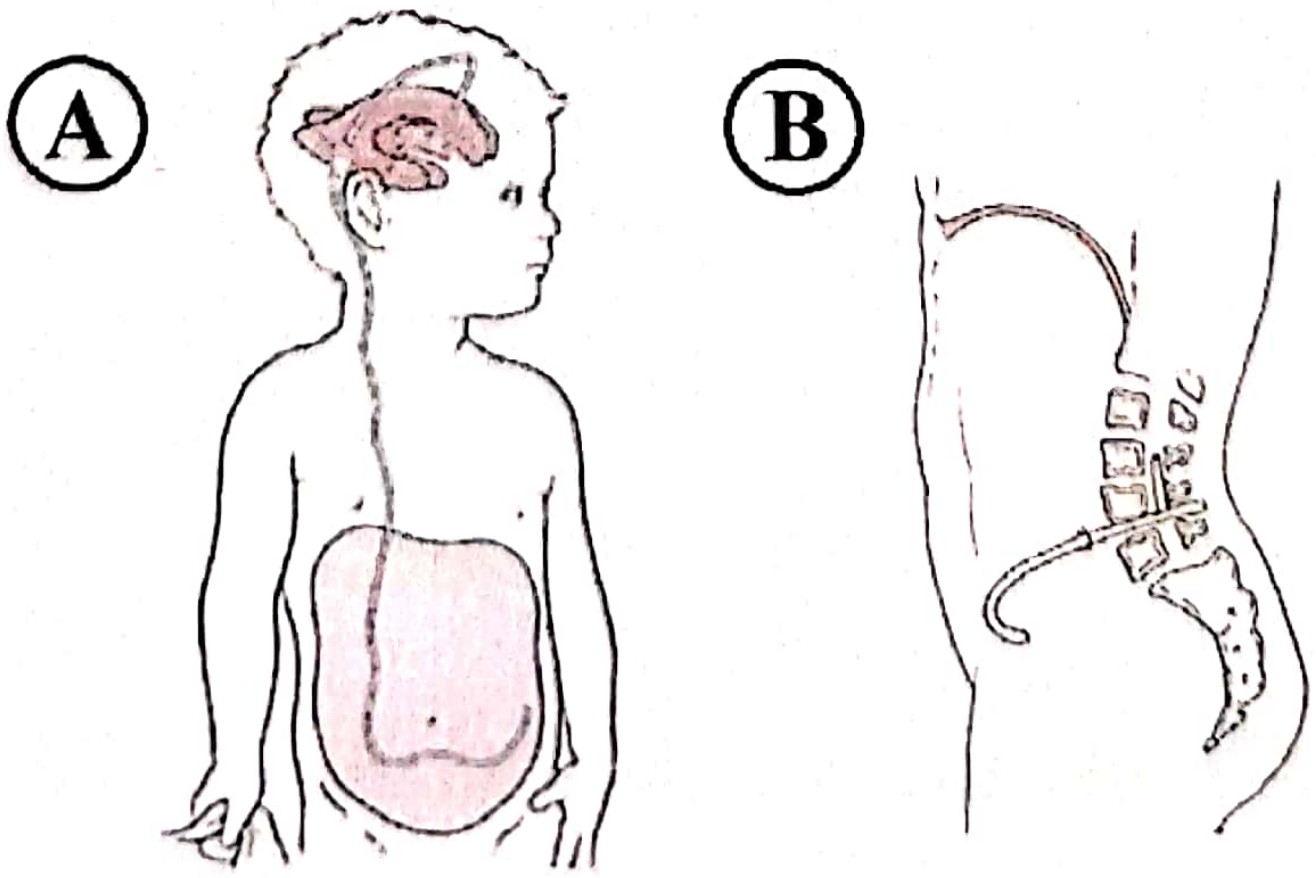

Figura 12.42. A – Drenaj ventriculoperitoneal; B – drenaj lomboperitoneal.

Drenajul ventriculoperitoneal

Sistemul de drenaj este format din catetere (ventricular şi peritoneal) şi valve. Acestea direcţionează LCR-ul unidirecţional spre spaţiul de drenaj. Presiunea la care se deschide valva defineşte termenul de presiune de deschidere. Aceasta poate fii de presiune mică, medie şi mare care convenţional corespund presiunilor de 5, 10 şi 15 mm H2O [12]. În ortostatism poate apărea efectul de sifon, LCR-ul din ventriculi scurgându-se în abdomen sub efectul gravitaţiei ducând la apariţia unei presiuni negative intracraniene care pot determina ca şi complicaţie a hematoamelor subdurale în cadrul drenajelor ventriculo-peritoneale, dar şi a celor lomboperitoneale [18]. Multe din valve prezintă mecanisme antisifon pentru a reduce aceste complicaţii.

- *Tehnica drenajului ventriculo-peritoneal:*

Sub anestezie generală pacientul se poziţionează prin rotirea capului în direcţia opusă amplasării shuntului şi extensia gâtului astfel încât între incizia scalpului şi cea abdominală să fie un traiect rectiliniu ajutând la tunelizarea şi introducerea capătului abdominal. Se administrează antibiotice profilactic cu 30 minute înainte de incizie pentru reducerea riscului de infecţie. Pentru pătrunderea în ventriculul lateral se pot utiliza cornul occipital printr-o gaură occipitală practicată la 3 cm de occiput şi 4 cm de la linia mediană, sau cornul frontal printr-o gaură frontală practicată la nivelul suturii coronare la 2–3 cm lateral de linia mediană. Cateterul ventricular se introduce până la apariţia LCR-ului.

Incizia abdominală se practică paraombilical sau supraombilical pe linia mediană, se disecă planurile subiacente şi se deschide peritoneul sau se introduce percutan cu ajutorul trocarului abdominal. Cateterul abdominal este adus în zona de inserție abdominală prin tunelizări succesive. După ce se verifică permeabiliatea cateterului abdominal, se conectează cele două capete la valvă (fig. 12.43).

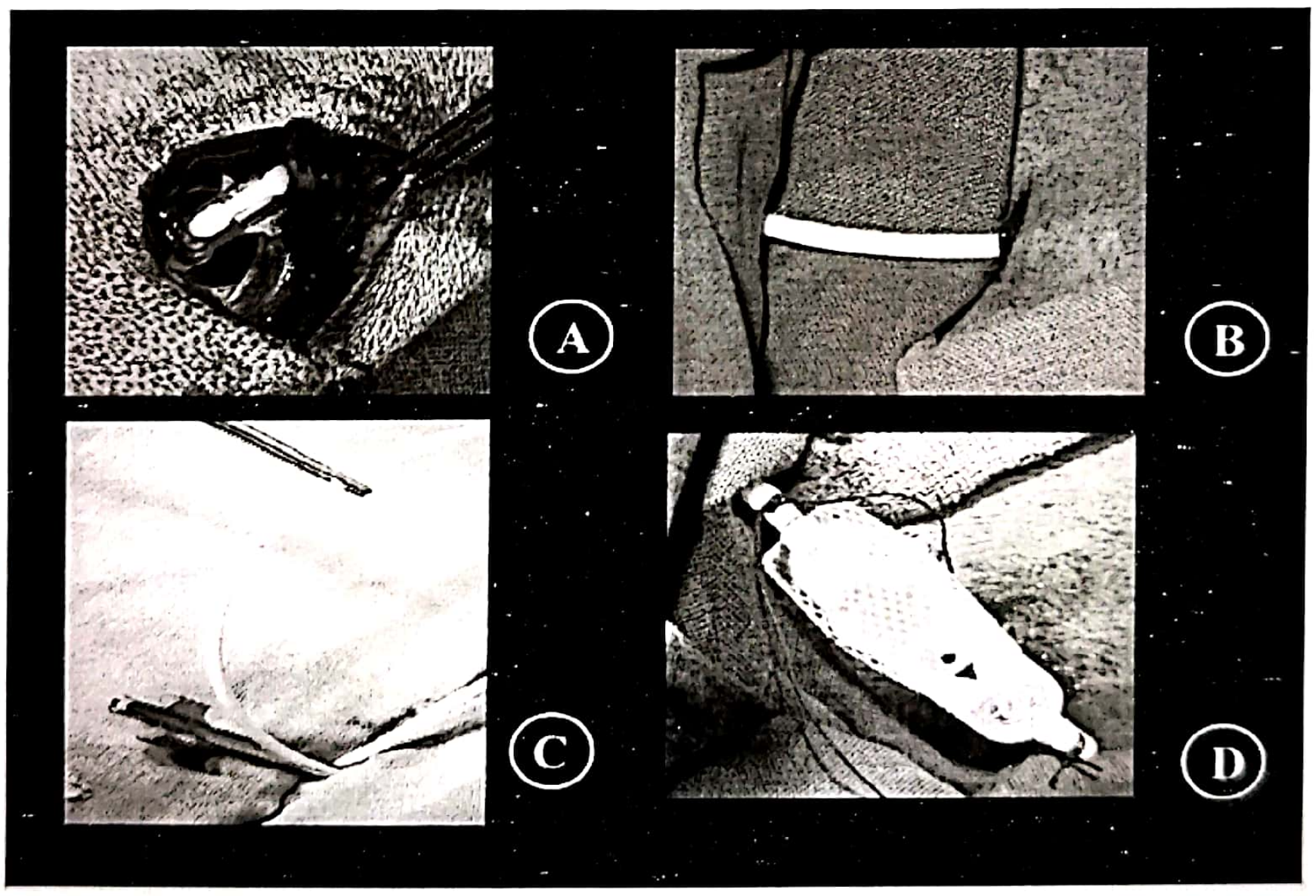

Figura 12.43. A – Introducerea cateterului ventricular; B – tunelizări succesive a cateterului abdominal; C – introducerea în abdomen a cateterului distal; D – conectarea la valvă a cateterelor.

Contraindicaţia intervenţiei este infecţia SNC (ventriculită, meningită) cu posibilitatea diseminării peritoneale.

- *Complicaţii*

Complicaţiile sunt frecvente şi se pot prezenta sub forme variate de semne şi simptome, frecvenţa cea mai mare fiind reprezentată de obstrucţia si infecţia sistemului de drenaj, în ciuda progreselor tehnice obţinute în cadrul sistemelor de drenaj [19].

Odată cu creşterea copilului se poate produce deconexiunea tubulaturii sau îndepărtarea din peritoneu.

În cazul în care nu se poate realiza acest tip de drenaj se poate opta pentru alte tipuri de drenaj (ventriculoatrial, ventriculopleural etc.).

Drenajul lomboperitoneal

Drenajul lomboperitoneal reprezintă o alternativă eficientă în tratamentul hidrocefaliilor comunicante [20]. Se evită prin această metodă complicațiile amplasării cateterului ventricular, drenajul LCR-ului făcându-se în peritoneu pe o cale mai scurtă. Complicațiile ce pot apărea pot fi: de natură mecanică, hiperlordoză, scolioză, hernierea amigdalelor cerebeloase [21], hematom subdural, hematom intraparenchimatos [22].

BIBLIOGRAFIE

1. Harold L Rekate. The definition and classification of hydrocephalus: a personal recommendation to stimulate debate. Cerebrospinal Fluid Research 2008, 5:2.
2. Matheus Fernandes de Oliveira, Fernando Campos Gomes Pinto, Koshiro Nishikuni, RicardoVieira Botelho, Alessandra Moura Lima and José Marcus Rotta. Revisiting hydrocephalus as a model to study brain resilience. Frontiers in Human Neuroscience.2012; (5); 181:1–4.
3. Kouzo M., Hidemasa N., Takeshi M.,Noriko N., Mami Y.,Hiroaki S.,Masakazu M., Akiko T. Analysis of a Nationwide Survey on Treatment and Outcomes of Congenital Hydrocephalus in Japan.Neuro Med Chir (Tokyo).2007; 47: 453–461.
4. Adams RD, Fisher CM, Hakim S, Ojemann RG, Sweet WH: Symptomatic occult hydrocephalus with Normal cerebrospinal-fluid pressure. A treatable syndrome. N Engl J Med 1965; 73:117–26.
5. David S., Jason S., Roger K. Normal Pressure Hydrocephalus: Diagnosis and Treatment. Curr Neurol Neurosci Rep. 2008; 8(5): 371–376.
6. Kotaro H.,Kenichi M., Etsuro M. Prevalence of Idiopathic Normal-Pressure Hydrocephalus in the Elderly Population of a Japanese Tural Community. Neuro Med Chir (Tokyo). 2008; 48: 197–200.
7. Harold L Rekate. A consensus on the classification of hydrocephalus: its utility in the assessment of abnormalities of cerebrospinal fluid dynamics. Childs Nerv Syst (2011) 27:1535–1541.
8. Ciurea A.V., Costantinovici A. Ghid practic de neurochirurgie.Edit. Medicala Bucuresti. 1997; 13: 468–490.
9. Mazzini L., Campini R., Angelino E., Rognone F., Pastore I., Oliveri G. Posttraumatic hydrocephalus: a clinical, neuroradiologic, and neuropsychologic assessment of long-term outcome. Arch Phys Med Rehabil. 2003. 84(11): 1637–41.
10. Germanwala A., Huang J., Tamargo R. Hydrocephalus after aneurismal subarachnoid hemorrhage. Neurosurg Clin N Am. 2010. 21(2): 263–70.
11. Kasanmoentalib E., Brouwer M., Van der Ende A., Van de Beek D. Hydrocephalus in adults with community-acquired bacterial meningits. Neurology. 2010. 75(10): 918–23.
12. Schmidek H., Roberts D. Operative Neurosurgical Techniques. Saunders Elsevier. 2006 (5); 37: 487–508.
13. Bakar E., Bakar B. Memory difficulties of adult patients with shunted hydrocephalus: a clinical study. Turk Neurosurg. 2011. 21(3):325–9.
14. Bakar E., Bakar B. Neuropsychological assessment of adult patients with shunted hydrocephalus. J Korean Neurosurg Soc. 2010. 47 (3): 191–8.
15. Kumar R. Unilateral hydrocephalus in paediatric patients, a trial of endoscopic fenestration. Neurol India. 1999; 47:282–5.
16. Stan H, Popa C, Iosif A, Nistor S. Combined endoscopically guided third ventriculostomy with prepontine cistern placement of the ventricular catheter in a ventriculo-peritoneal shunt: technical note. Minim Invasive Neurosurg. 2007; 50:247–50.
17. Richard H.W. YOUMANS Neurological Surgery – Fifth Edition. Saunders Elsevier. 2004 (3); 214: 3374–3385.
18. Takanori K., Jun-ichiro H., Isao W., Yukitaka U. Acute Subdural Hematoma After Lumboperitoneal Shunt Placement in Pacient With Normal Pressure Hydrocephalus – Four Case Raports. Neuro Med Chir (Tokyo).2003; 43: 197–200.
19. Drake J., Kestle J., Ruth M., Cinalli G., Boop F., Piatt J., Haines S. *et al.* Randomized Trial of Cerebrospinal Fluid Shunt Valve Design in Pediatric Hydrocephalus. Neuropsurgery. 1998; 43(2): 294–303.
20. Yadav Y., Pande S., Raina V., Singh M. Lomboperitoneal shunts: review of 409 cases. Neurol India. 2004. 52(2): 188–90.
21. Huang W., Chi C., Shian W., Mak S., Wong T. Lumboperitoneal shunt complicated with chronic tonsillar herniation: a case raport. Zhonghua Yi Xue Za Zhi (Taipei). 1995; 55(5): 417–9.
22. Erhan T., Burak K., Ergun K., Metin S., Burcu K., Zeki S. Intracerebral Hematoma Following Lumboperitoneal Shunt Insertion: A Rare Case Report. Turk Neurosurg. 2011; 21(1); 94–6.

Capitolul 13
SIRINGOMIELIA

ALEXANDRU-DRAGOŞ IOSIF, HORAŢIU STAN

DEFINIŢIE

Siringomielia (fig. 13.1) este definită ca prezenţa unei cavităţi cisitice la nivelul măduvei spinării. Alţi termeni mai puţin utilizaţi sunt **hidrosiringomielia** ori **siringomielia comunicantă** sau **necomunicantă.** Atunci când cavitatea chistică este localizată şi la nivelul bulbului rahidian se foloseşte termenul de **siringobulbie** (fig. 13.2). Termenul de **hidromielie** este folosit atunci când pereţii cavităţii sunt tapetaţi de celule ependimare.

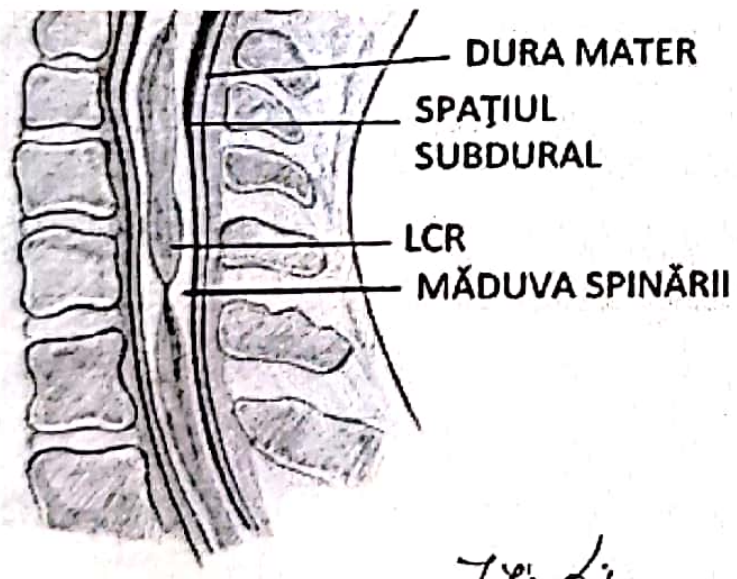

Figura 13.1. Reprezentare grafică a siringomieliei cervicale.

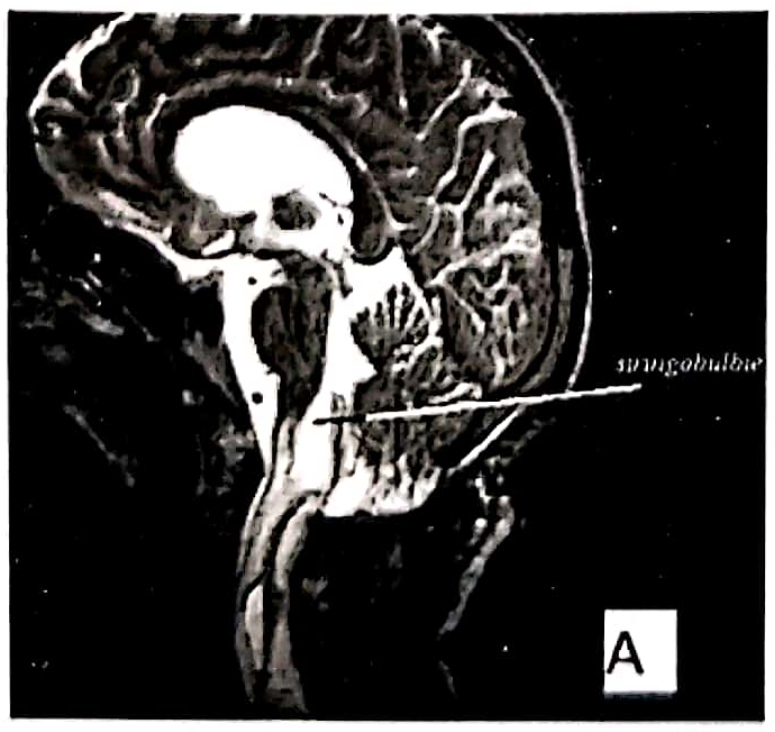

Figura 13.2. Examinare RMN cranio-cervicală T2 care evidenţiază o cavitate hidromielică cervico-bulbară.

Termenul de siringomielie este dat de către Charles Prosper Ollivier d'Angers în 1824 din cuvintele greceşti *syrinx* (tub, canal) şi *myelus* (măduvă). El descrie într-o lucrare publicată în 1824 o serie de cazuri în care a observat prezenţa unor dilataţii a canalului medular care comunicau cu ventriculul IV [1]. Prezenţa unei cavităţi intramedulare era deja semnalată cu 100 de ani anterior publicări lucrării lui Ollivier d'Angers [2].

EPIDEMIOLOGIA

Are o **incidenţă** de 8,4 cazuri la 100 000 de locuitori [3]. Nu există diferenţe semnificative în distribuţia geografică a siringomieliei. Incidenţa maximă este între 20 şi 50 ani şi este mai frecventă la bărbaţi. Segmentul medular cel mai afectat este cel cervical (fig. 13.3), iar segmentul medular cervical superior (C1-C2) este rar interesat probabil datorită efectului restrictiv al încrucişării fibrelor tractului la acest nivel şi a compresiunii date de ectopia cerebeloasă [4]. Dilataţii siringomielice se întâlnesc şi la celelalte segmente medulare (fig. 13.4, 13.5).

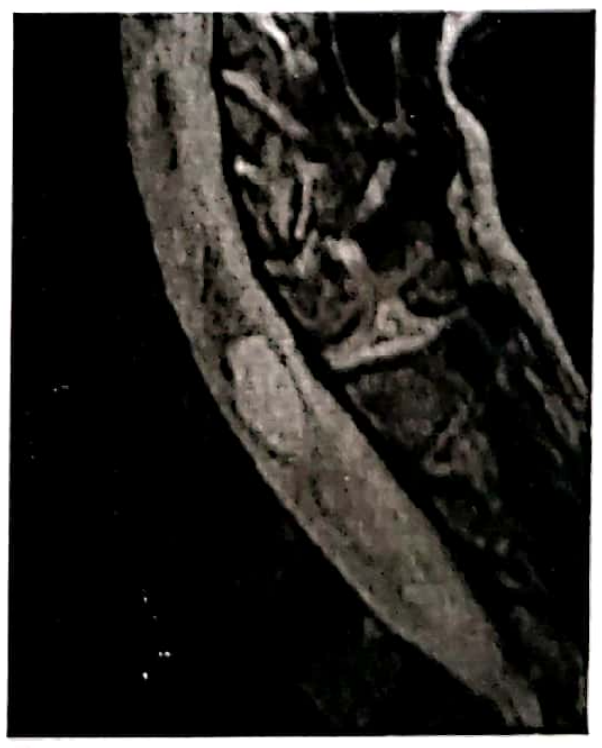

Figura 13.3. Siringomielie cervicală pe examinarea RMN FLLAIR.

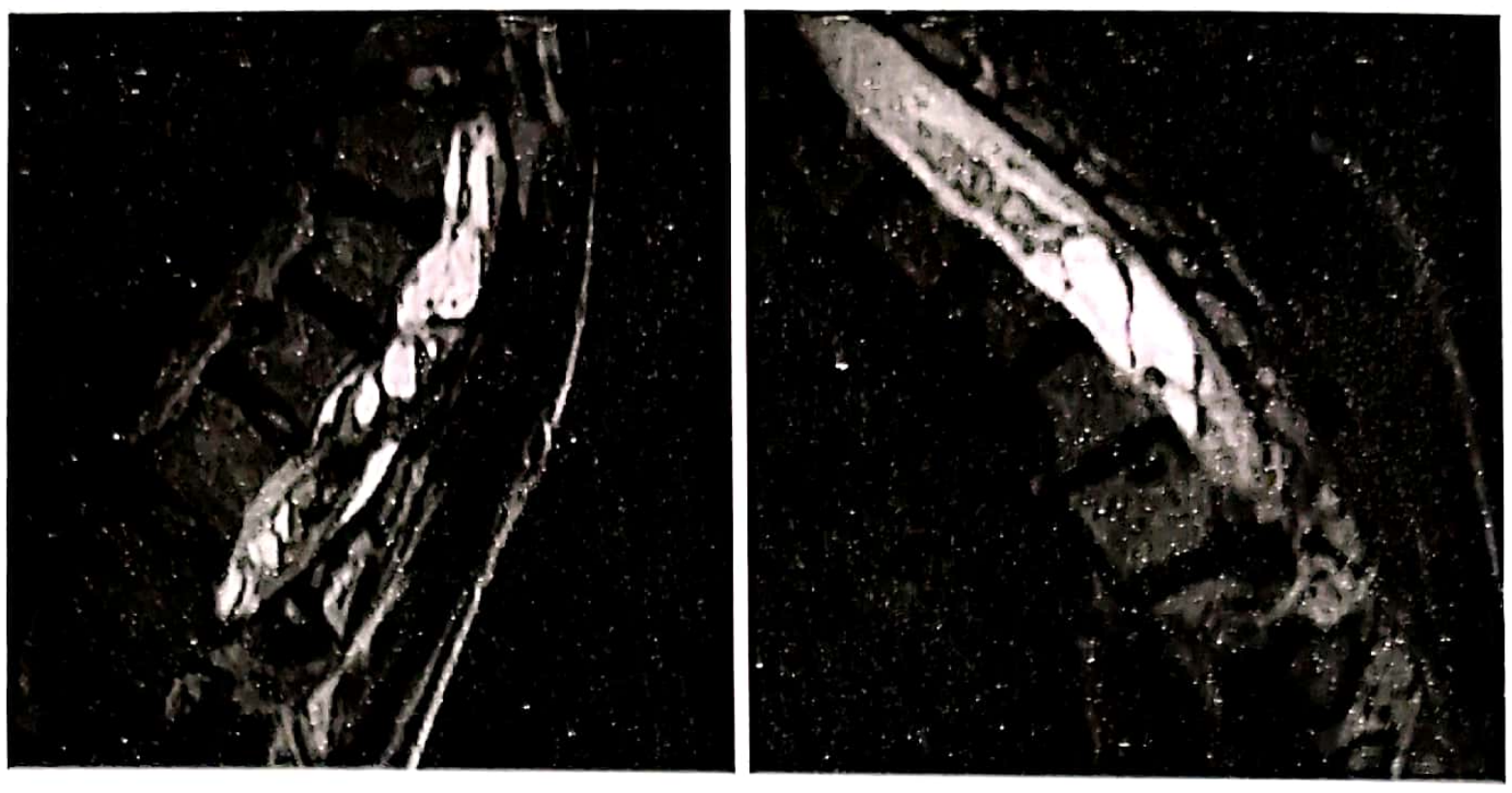

Figura 13.4. Examinări RMN ce demonstrează siringomielie dorsală.

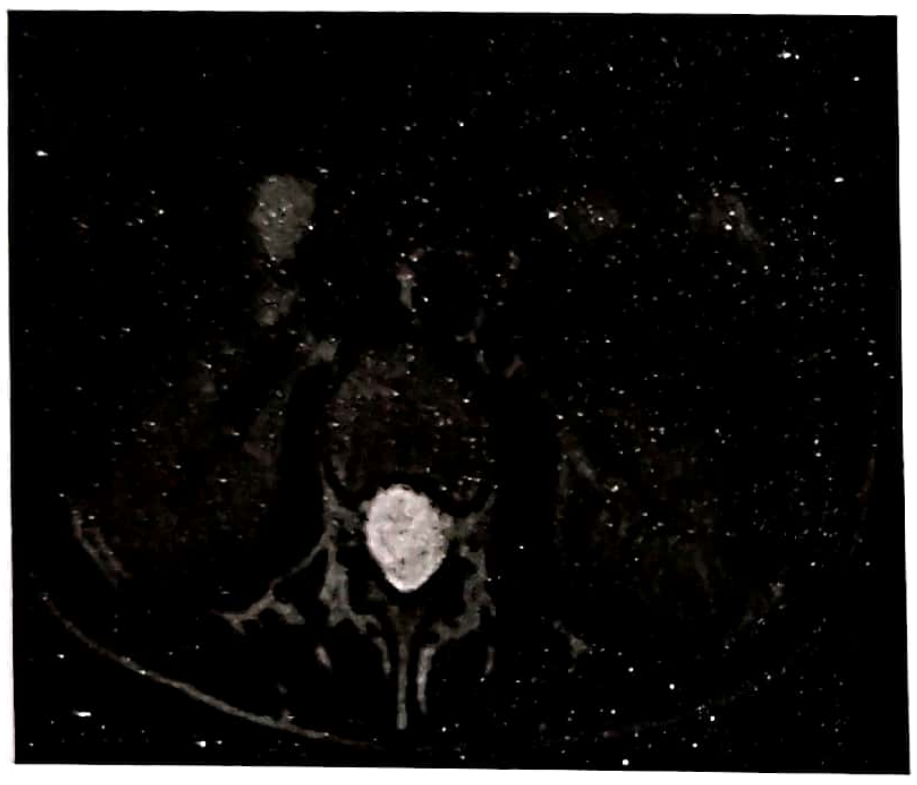

Figura 13.5. Examinare RMN în secțiune axială la un caz de siringomielie lombară.

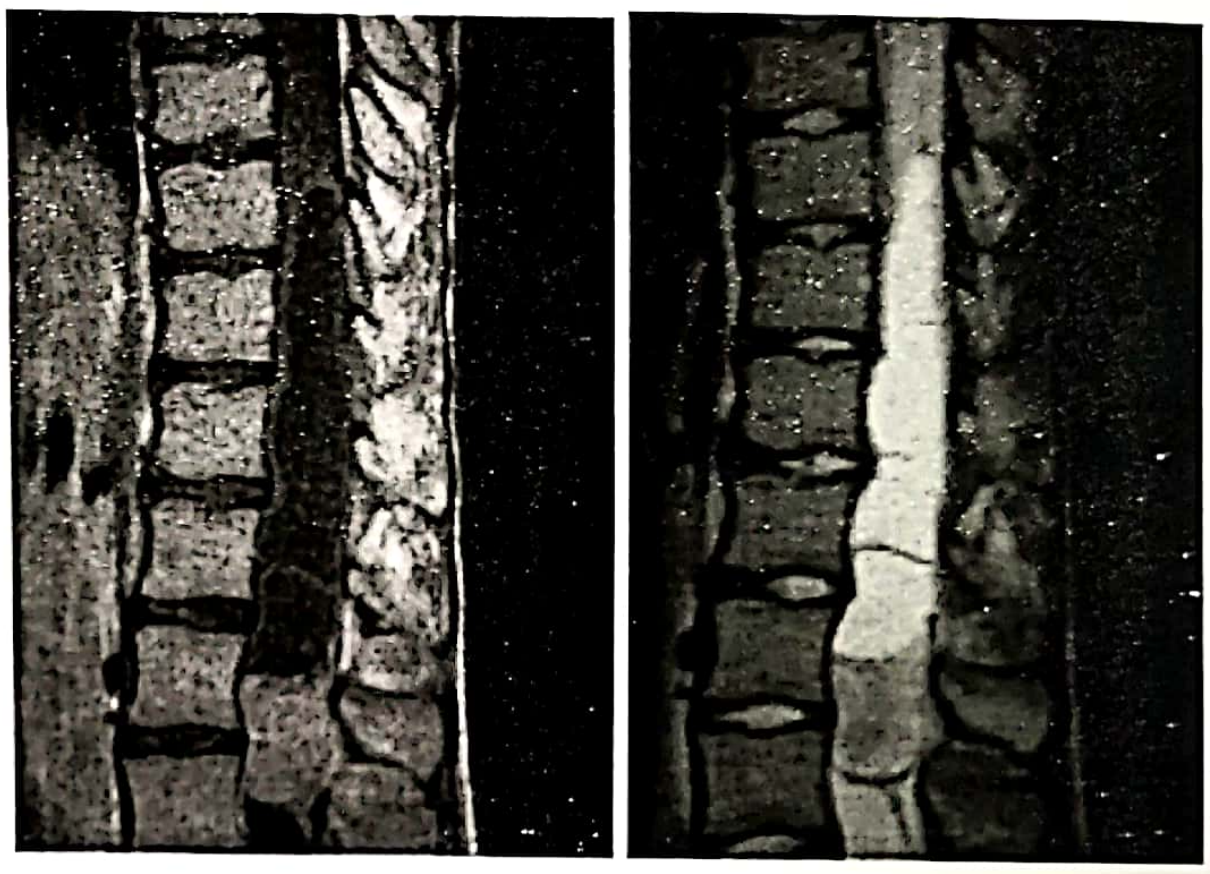

Figura 13.6. Siringomielie având ca etiologie o tumoră intramedulară (posibil ependimom).

ETIOPATOGENIE ŞI CLASIFICĂRI

Siringomielia este asociată cu malformaţia Chiari (70% din cazuri), tumori spinale intramedulare (10% din cazuri) (fig. 13.6) sau invaginaţie bazilară (4% din cazuri) [5], dar în situaţii mai rare şi cu alte entităţi nozologice: tabes dorsal [6], ataxie teleangiectazie [7]. Atunci când este asociată cu malformaţia Chiari sau cu hidrocefalia comunicantă, se consideră că siringomielia se datorează unei dinamici anormale a LCR-ului şi a unei creşteri a presiunii în interiorul canalului medular [8].

Cea mai cunoscută şi folosită clasificare a siringomieliei este cea care o împarte în **dobândită** şi **congenitală**, dar se folosesc şi alte clasificări: **posttraumatică** şi **netraumatică** sau **comunicantă** şi **necomunicantă** ori **primară** şi **secundară**. Siringomielia are tendinţa de a fi progresivă în timp.

Siringomielia primară (idiopatică) o întâlnim la acele cazuri în care nu putem decela o cauza principală a siringomieliei. Există cazuri rare de siringomielie familială.

Siringomielia secundară o întâlnim în cazuri în care apare o obstrucţie la nivelul spaţiului subarahnoidian sau a canalului central. Printre principalele cauze de obstrucţie sunt malformaţia Chiari, infecţii (meningite în special după intervenţii chirurgicale intradurale, meningite granulomatoase posttuberculoase sau postfungice), iritaţii chimice (după proceduri invazive intradurale – mielografie sau rahianestezie sau după hemoragii subarahnoidiene), traumatisme, morb Pott, postoperator, arahnoidită bazilară, anomalii osoase (impresiunea bazilară, platibazia, o fosă posterioară mica, cranializarea atlasului, osteofite), tumori sau hematoame spinale (astrocitoame, ependimoame, hemangioblastoame), ectopie cerebeloasă, encefalocel occipital, sindromul Dandy Walker sau hernii de disc. Unele afecţiuni spinale pot duce la apariţia siringomieliei (4–10% din cazurile de siringomielie), mecanismele de producere incluzând traumatisme spinale, necroze postradioterapie, hemoragie după rupturi anevrismale sau malformaţii arterio-venoase sau în patul tumoral, infecţii (abcese spinale, HIV, mielită transversă) sau cavităţi rezultate după ischemii medulare sau afecțiuni degenerative. O altă cauză de siringomielie, rar întâlnită, este disrafismul spinal.

Unul din cele mai ample studii pe o serie de 1,115 cazuri de siringomielie relevă că 414 au prezentat malformații cranio-cervicale, 331 cicatrici arahnoidiene spinale, 114 tumori intraspinale, 57 boli degenerative spinale, 21 disrafism spinal şi 178 au prezentat dilatații a canalului central (fig. 13.7) [9].

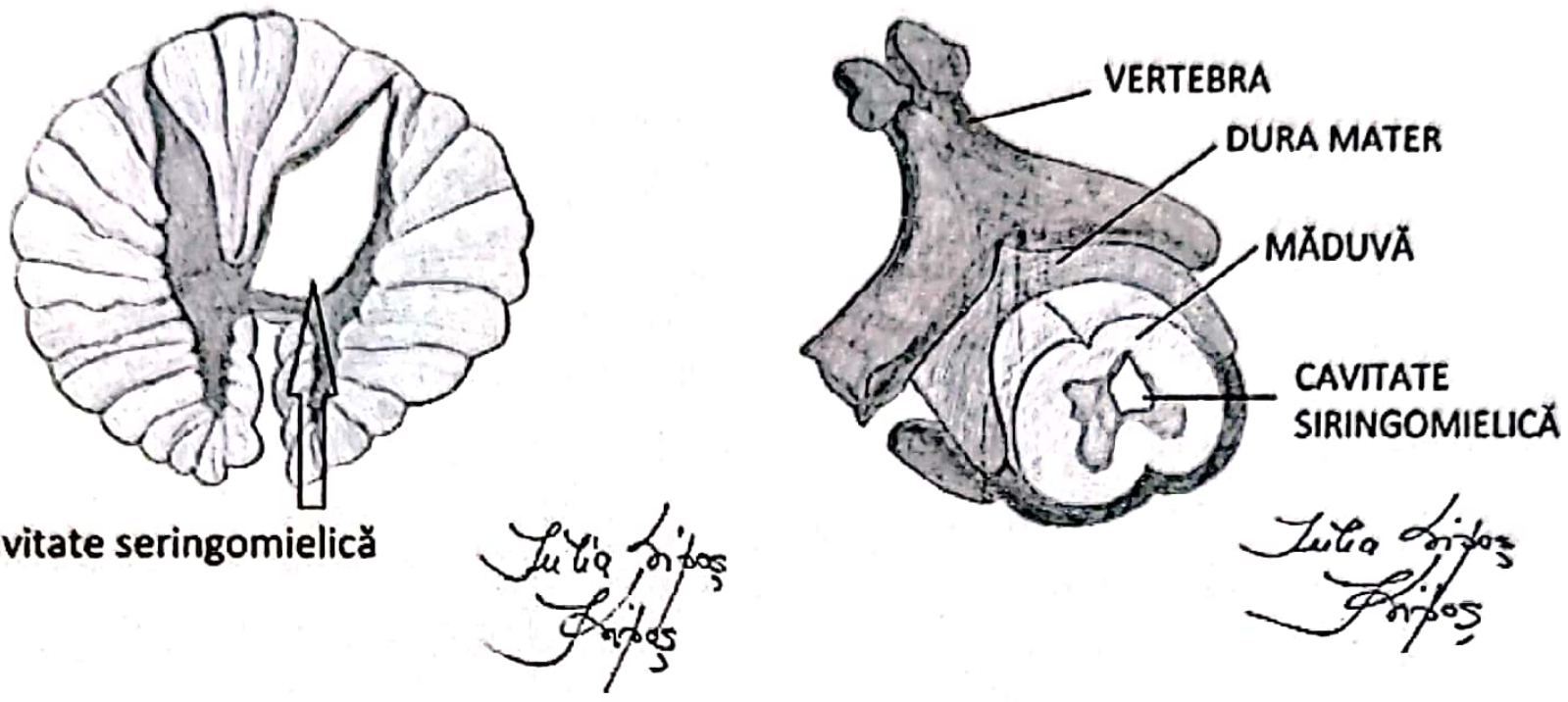
Cavitate seringomielică
VERTEBRA
DURA MATER
MĂDUVĂ
CAVITATE
SIRINGOMIELICĂ

Figura 13.7. Reprezentarea grafică a cavității siringomielice.

Cu toate că există mai multe teorii despre apariția cavităților siringomielice, patogeneza exactă este încă necunoscută. Cele mai cunoscute teorii sunt teoria hidrodinamică a lui Gardner, teoria lui Wiliams şi teoria Heiss-Oldfield. **Teoria hidrodinamică a lui Gardner** presupune că pulsațiile sistolice sunt transmise cu fiecare bătaie a inimii de la cavitățile intracraniene până la canalul central, iar o obstrucție a orificilor Magendie ar iniția acest proces. **Teoria lui Wiliams** (numită şi teoria disociației craniospinale) susține că există o diferență de presiune între LCR-ul intracranian şi cel intraspinal, iar menevrele ce produc o creştere a presiunii intracraniene (manevra Valsalva, strănut, tuse) cauzează o hidrodisecție la nivelul măduvei spinării. Această teorie se poate aplica cel mai bine în cazurile de siringomielie necomunicantă, mai ales la pacienții cu malformație Chiari. **Teoria Heiss-Oldfield** se bazează pe faptul că obstrucția la nivelul foramen magnum produce o creştere a pulsaților LCR în timpul sistolei cardiace, care sunt transmise prin spațile Virchow–Robin ceea ce duce la creşterea lichidului extracelular care fuzionează şi formează cavitatea siringomielică [5].

O altă teorie se bazează pe beneficile clinice şi de flux sanguin din siringomielie obținute în urma chirurgiei căilor lichidului cefalo-rahidian şi a foramen magnum. Aceasta indică că leziunea neurală rezultă din curgerea necorespunzătoare a LCR-ului la nivelul foramen magnum. Canalul ependimar formeaza un spațiu în care lichidul din parenchimul neural poate pătrunde, permițând formarea unor cavități separate caracteristice siringomieliei. În cadrul efortului se pot slăbi pereții cavității ducând la creşterea capacității de lărgire, în relaxare având tendința de a se umple această cavitate. Acest proces fiind potențat de un răspuns hiperemic (tabelul 13.1) [10].

Tabelul 13.1

Diagrama cauzelor hidrocefaliei şi a siringomieliei modificată după Helen Williams

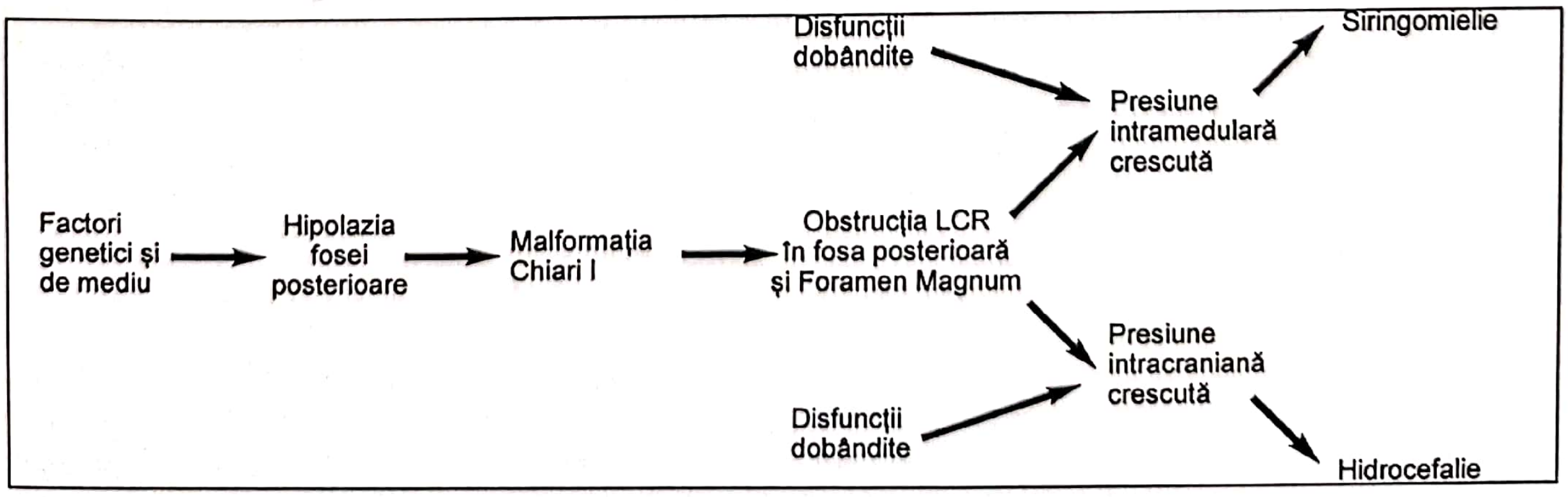
Disfuncții dobândite
Presiune intramedulară crescută
Siringomielie
Factori genetici şi de mediu
Hipolazia fosei posterioare
Malformația Chiari I
Obstrucția LCR în fosa posterioară şi Foramen Magnum
Presiune intracraniană crescută
Disfuncții dobândite
Hidrocefalie

DIAGNOSTICUL CLINIC

Simptomatologia este variabilă şi depinde de nivelul la care este situată cavitatea siringomielică. Evoluția este în majoritatea cazurilor de durată (luni sau ani de zile) cu debut insidios dar pot apărea şi exacerbări acute a simptomatologiei (strănut, tuse) mai ales la cei cu debut în copilarie sau anterior vârstei de 20 ani, sau în cazurile în care apare o interesare bulbară (siringobulbie). În evoluție pot apărea perioade lungi de stagnare a simptomatologiei.

Sindroame caracteristice [5]:

– diminuarea cu disociație „în pelerină" a sensibilității;

– durere cervicală sau occipitală;

– scăderea forței musculare la nivelul membrelor.

La nivelul cavității siringomielice apare sindromul de neuron motor periferic pe când sindromul de neuron motor central apare la nivelele inferioare de cavitatea siringomielică. Datorită localizării centrale a cavității, fibrele tractului spinotalamic încrucişat sunt afectate pe când fucțiile cordoanelor spinale dorsale senzoriale nu sunt afectate. Acest lucru duce la o disociație senzorială cu pierderea sensibilitaţii la durere şi pentru temperatură în dermatoamele de la nivelul spinal afectat dar cu păstrarea sensibilității pentru atingeri fine, vibrații şi a poziției articulare. Datorită dispariției senzației de durere pacientul poate dezvolta ulcerații cutanate (fig. 13.8) sau artropatie neurogenă [8]. Modificările neurologice întâlnite pot fi destul de asimetrice. Pentru localizarea cervicală este caracteristică apariția durerilor cervicale şi la nivelul membrelor superioare, diminuarea sensibilității termice la nivelul membrelor superioare ce se poate extinde superior la nivelul umerilor „în pelerină" (fig. 13.9). Atunci când sunt afectate şi cordoanele posterioare apare astereognozia la nivelul mâinilor sau afectarea sensibilității vibratile la nivelul extremităților inferioare. Atunci când apare un sindrom medular central la un pacient cu siringomielie vorbim de **sindromul medular siringomielic**.

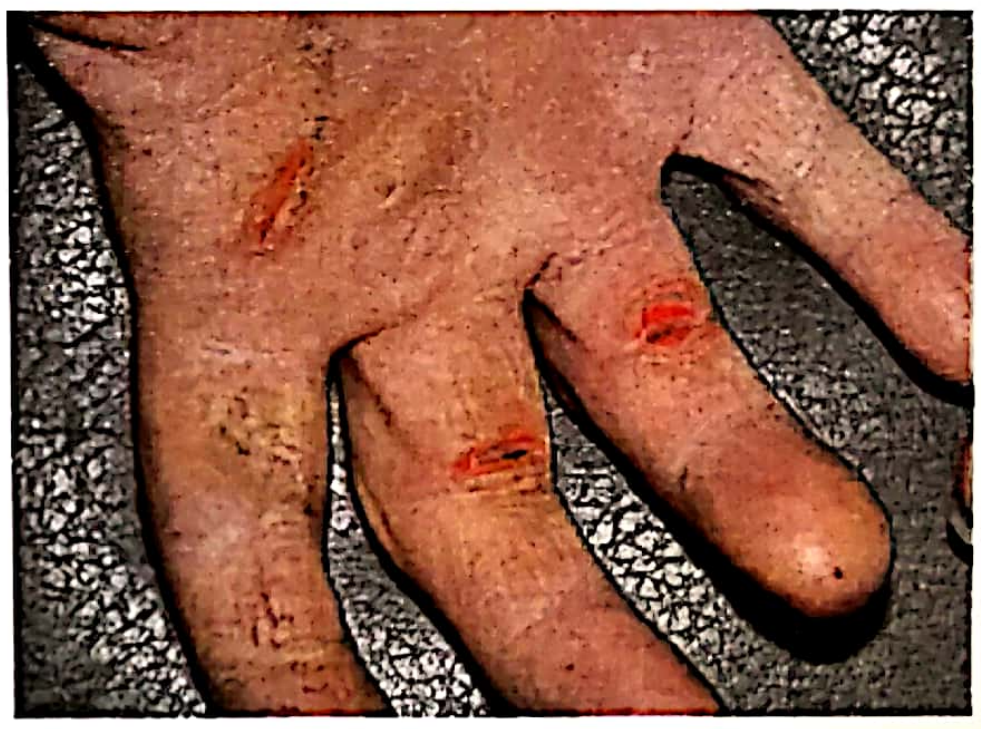

Figura 13.8. Ulcerație cutanată la nivelul mâinii.

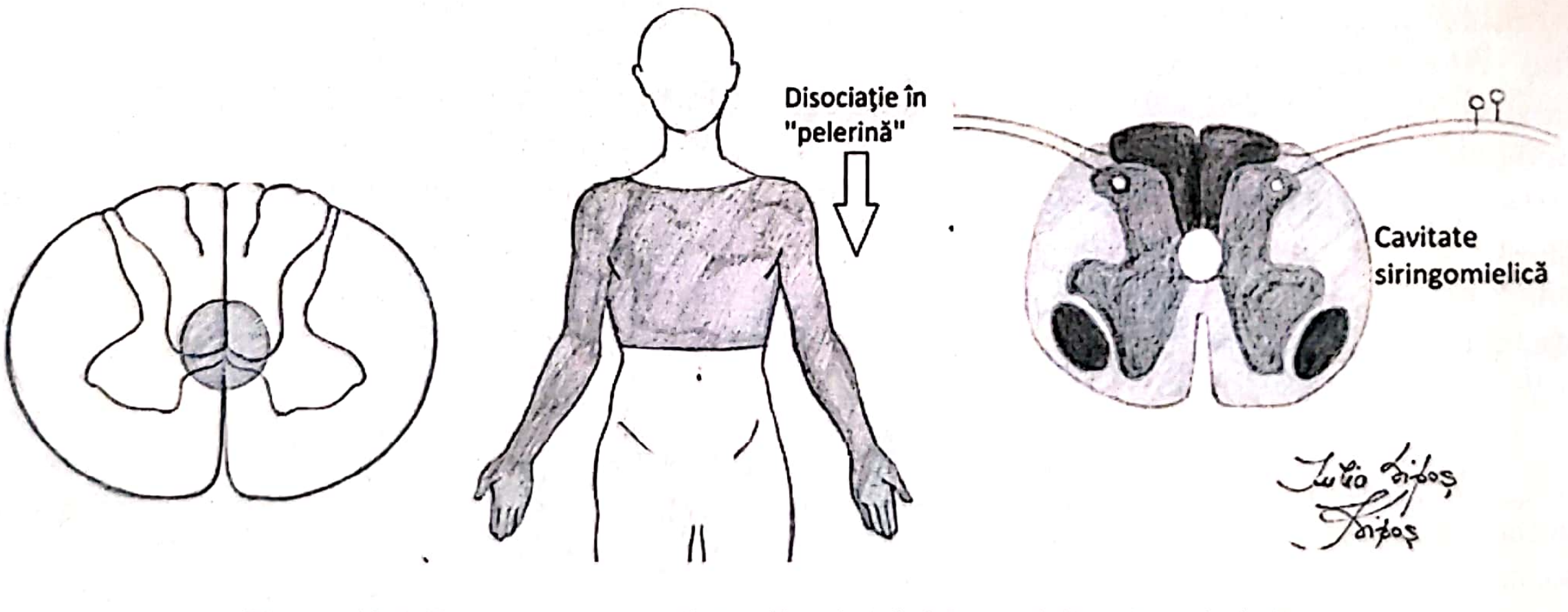

Figura 13.9. Reprezentarea grafică a disociației siringomielice „în pelerină".

Dintre cele mai întâlnite simptome la debut sunt durere (de obicei sub formă de arsură), fatigabilitate, atrofie a membrelor, tulburări de sensibilitate (pentru durere, temperatură) la nivelul membrelor superioare. Caracterul durerii din siringomielie poate fi continuu sau provocat de strănut, tuse, sughiț sau manevrele Valsalva.

Diminuarea reflexelor tendinoase profunde la nivelul extremităților superioare şi exacerbarea reflexelor la extremitățile inferioare o întâlnim în 60% din cazuri [11].

La nivelul musculaturii mâini se poate observa apariția atrofiilor. Afectarea îndelungată şi progresivă a tracturilor lungi se poate observa prin apariţia creşterii tonusului muscular ce se traduce clinic prin pareza spastică a exremităţilor inferioare şi a paraliziei extremitaţilor superioare.

Deficitele motorii sunt de obicei bilaterale, dar pot fi şi unilaterale mai ales la persoanele cu debut rapid al simptomatologiei.

Semne de afectare bulbară apar atunci când cavitatea siringomielică se extinde până la nivelul trunchiului cerebral rezultând apariţia disfagiei, disfaziei, modificări a secreției salivare, vertij, nistagmus variabil (orizontal sau vertical), tulburări a echilibrului (datorită afectării căilor corticospinale cerebeloase), atrofie asimetrica a limbi, pareză a corzilor vocale, pareze a musculaturii faringiene sau modificări a sensibilităţii pe teritoriul nervului trigemen.

La cazuri cu evoluție îndelungată de ani de zile pot apărea semne şi simptome de mielopatie cu evoluție progresivă. Tulburări micționale sau a tranzitului intestinal pot apărea în stadii tardive, după o evoluție îndelungată, sau chiar tulburări sexuale. Dacă sunt afectați neuronii simpatici apare sindromul Horner.

Localizarea lombară a cavităţilor siringomielice se traduce prin apariţia atrofiilor membrelor inferioare, disociație senzorială în dermatoamele lombare şi sacrate, diminuarea sau abolirea reflexelor osteotendinoase la membrele inferioare şi tulburări sfincteriene. La pacienţii cu durere neuropatică, intensitatea crescută a dureri este corelată cu un grad de distrucție crescut al măduvei spinării [12].

În cazurile siringomieliei asociate cu malformaţie Arnold Chiari debutul poate fi cu insuficientă respiratorie acută, cu stridor respirator dat de paralizia corzilor vocale (sub 0,01% din cazuri) [13].

Alte manifestări ce pot apărea sunt edemul şi hiperhidroza, artropatia neurogenă (articulaţile Charcot) în special la nivelul articulaţiei umărului şi scolioză.

DIAGNOSTICUL IMAGISTIC

Rezonanţa magnetică nucleară (RMN) este investigaţia de primă alegere în siringomielie. Prin RMN putem obţine multiple informaţii anatomice dar şi despre cavitatea siringomielică. Completarea şi cu substanţă de contrast ne oferă o mai bună perspectivă asupra patologiei sau a unei asociaţii cu un neoplasm, dar şi a diagnosticului diferenţiat. RMN-ul evidenţiază cavitatea chistică cu pereţii netezi, regulari şi neîntrerupti. Uneori se poate evidenţia septări a cavitaţilor chisitce dând naştere la imagini specifice „în şirag de mărgele” sau „în monede suprapuse”.

O altă investigaţie imagistică dar care nu oferă tot atâtea informaţii ca şi RMN-ul este **Computer tomografia (CT)** sau mielo CT-ul. CT-ul ne poate evidenţia prezenţa hidrocefaliei sau a unor tumori sau alte anomalii spinale, în special în secvențele pentru os şi reconstrucţiile computerizate.

Radiografia simplă poate aduce informaţii utile despre existenţa unor anomali la nivelul coloanei vertebrale sau a bazei craniului (impresiune bazilara, bloc vertebral Klippel-Feil, fuziune atlanto-occipitală, lărgirea canalului vertebral sau eroziuni la nivelul pediculilor vertebrali [5,14]. Cifoscolioza se intâlneşte destul de frecvent la tineri şi poate fi un semn de debut al siringomieliei.

Electomiografia se foloseşte de obicei doar pentru a evidenția modificările apărute la nivelul muşchilor sau nervilor şi pentru a exclude alte patologii care pot avea simptomatologie asemănătoare cu siringomielia (neuropatia periferică) [5,14].

ATITUDINE TERAPEUTICĂ

Tratamentul chirurgical este cea mai bună obţiune în cazurile cu siringomielie simptomatică. În cazurile în care aceasta este descoperită întâmplător sau în cazurile în care simptomatologia este frustă fără deficit neurologic sau în cazurile asimptomatice se poate opta pentru dispensarizare şi urmărire.

Unul din obiectivele tratamentului este acela de a înlătura cauza care a produs siringomielia, dar din păcate nu în toate cazurile decelarea cauzei este posibilă. Obiectivele tratamentului sunt oprirea evoluţiei simptomatologiei şi stabilizarea sau diminuarea deficitelor neurologice.

Opţiunile terapeutice [5]

Acestea sunt:

a. Tratarea cauzei care produce siringomielia, iar drenarea cavităţii siringomielice ca a doua opţiune. Aceasta se efectuează prin decompresiune posterioară (craniectomie suboccipitală şi laminectomie cervicală) când există o anomalie posterioară (malformaţie Chiari) sau decompresiune la un alt nivel, când se evidenţiază o compresiune la alt nivel (laminectomie) (fig. 13.10). Se va practica o plastie durală pentru a scădea compresiunea la acest nivel, deoarece dura mater se comportă ca o bandeletă constrictoare la nivelul respectiv, mai ales la nivelul foramen magnum (fig. 13.11).

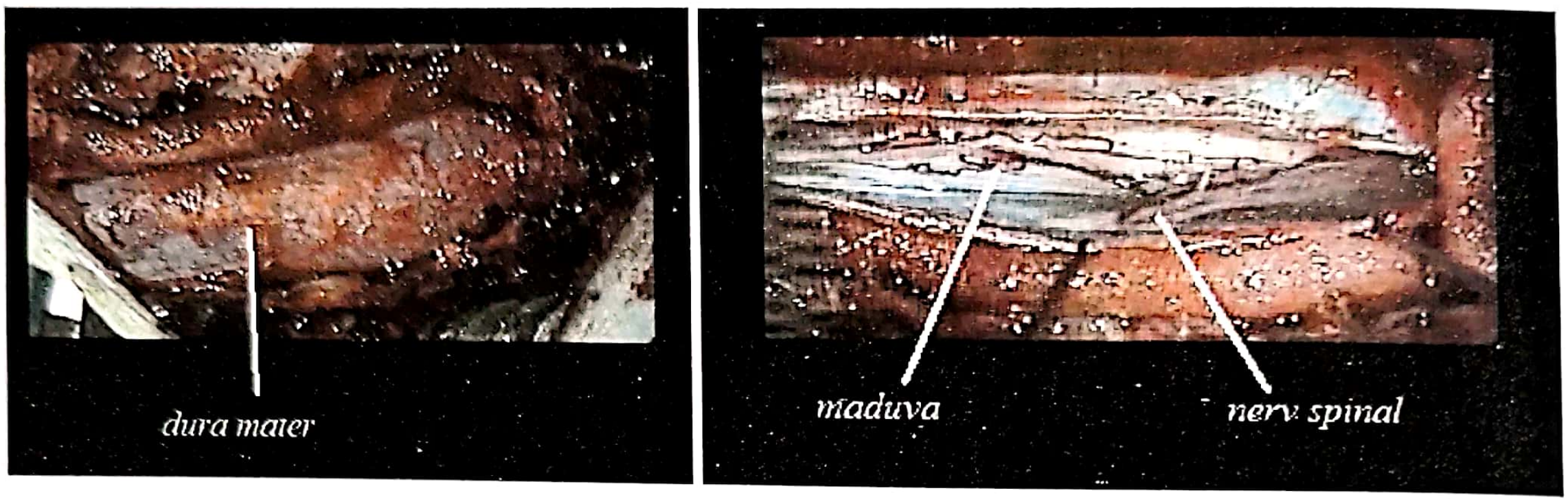
dura mater
maduva
nerv. spinal

Figura 13.10. Laminectomie dorsală şi durotomie.

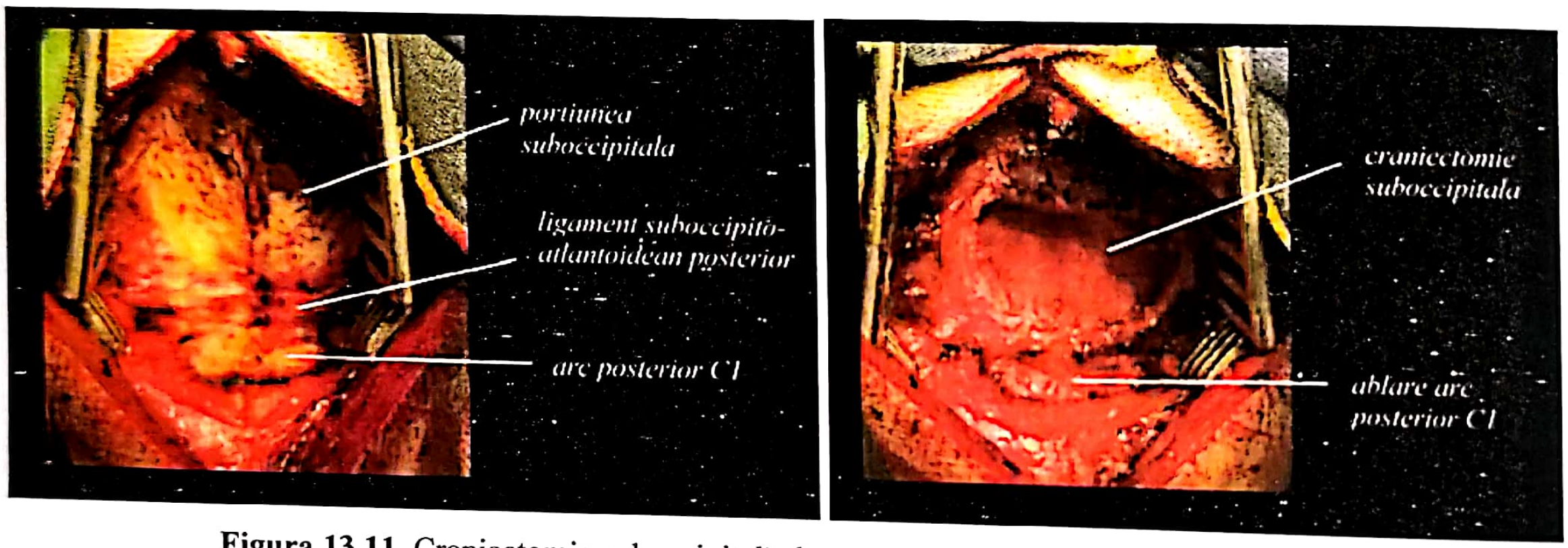
portiunea suboccipitala
ligament suboccipito-atlantoidean posterior
arc posterior C1
craniectomie suboccipitala
ablare arc posterior C1

Figura 13.11. Craniectomia suboccipitală decompresivă şi laminectomie cervicală.

b. Drenajul cavităţii siringomielice (fig. 13.12). Dezavantajele drenajului sunt rata mare a complicaţiilor (16%), rata ameliorării clinice a simptomatologiei (54% la 10 ani), posibilitatea de a produce deficite neurologice prin tracţiune asupra măduvei spinării, predispunerea la obstrucţie (50% la 4 ani) şi nu rezolvă cauza siringomieliei ceea ce duce la o posibilă recidivă. Indicaţiile drenajului sunt siringomieliile cu arahnoidită difuză cu obstrucţie la mai multe nivele (după tuberculoză sau meningită chimică) şi unde diametrul cavitaţii siringomielice este mai mare de 3–4 mm. Drenajele în K sau T se folosesc fie pentru un drenaj siringo-peritoneal (dificil în cazurile de siringomielie cervicală), siringo-pleural sau siringo-subarahnoidian (în aceste cazuri este nevoie ca fluxul LCR în spaţiul subarahnoidian să fie normal, neputându-se folosi în caz de arhnoidită).

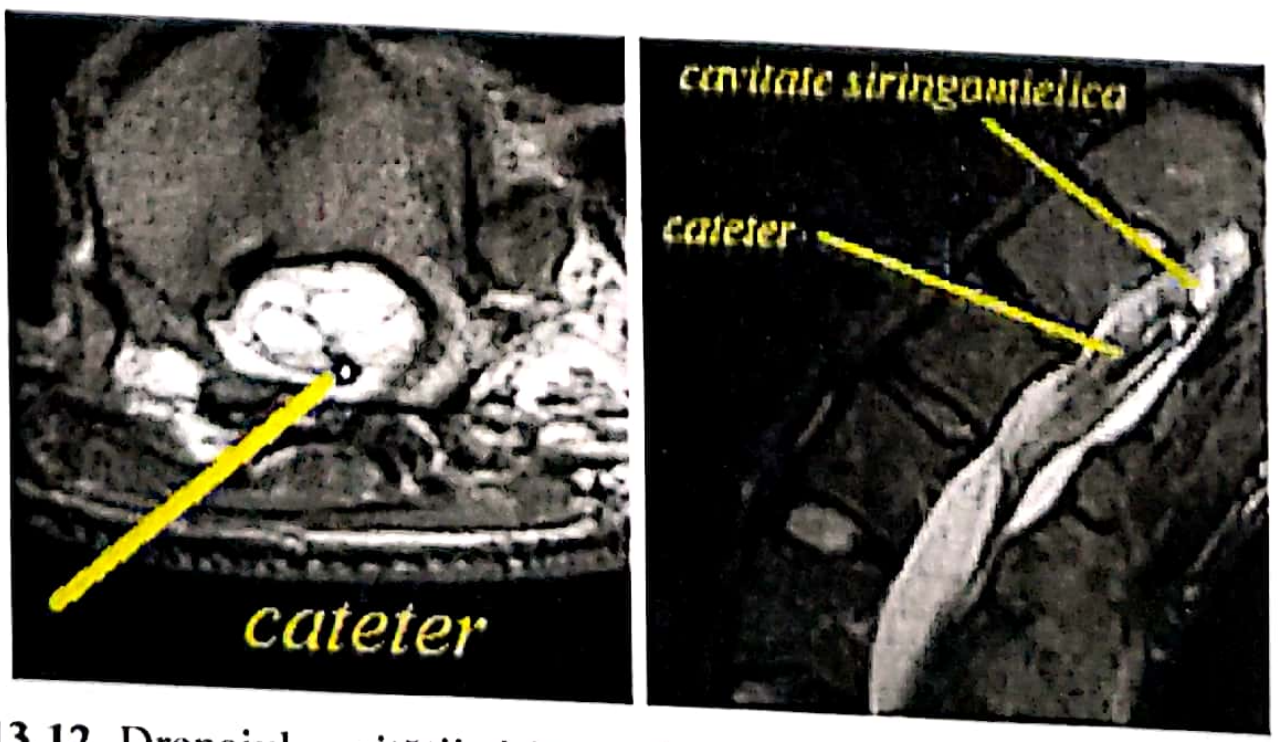
cateter
cavitate siringomielica
cateter

Figura 13.12. Drenajul cavităţii siringomielice la examinarea RMN postoperator.

c. Aspirația chistului percutanat, se poate efectua ușor și în siguranță sub control radioscopic și în anestezie locală. Aspirarea chistului percutan se poate repeta periodic, având ca efect perioade lungi de acalmie a simptomatologiei. Lichidul din cavitatea siringomielică este clar, transparent. Dacă culoarea liichidului este gălbuie sau cu un conținut crescut de proteine atunci probabil este vorba de un chist izolat sau de o tumoră chistică și nu de siringomielie.

d. Gardner și colaboratorii au propus efectuarea unei ventriculostomii terminale. Ventriculul terminal este porțiunea dilatată a canalului central ce se extinde de la nivelul conului medular până la filum terminale. Se practică o incizie la nivelul filum terminale rezultând deschiderea cavității siringomielice. Are indicație la pacienți cu siringomielie la care cavitatea se extinde inferior până la filum terminale iar simptomatologia se datorează doar siringomieliei.

În cazul siringomieliei produsă de o malformație Chiari, după operația de decompresiune a măduvei, drenajul cavității siringomielice nu mai este necesar în majoritatea cazurilor, cavitatea revenindu-și după decompresiune. Drenajul cavității poate duce ulterior spre apariția unor deficite neurologice prin coborarea amigdalelor.

În cazul siringomieliilor care nu au ca o cauză malformația Chiari, drenajul siringo-subarahnoidian este de elecție, iar dacă acesta nu se poate efectua sau nu reusește se va efectua un drenaj siringo-peritoneal.

În cazurile rare când se asociază cu prezența hidrocefaliei se poate efectua un drenaj ventricular [15].

O altă posibilitate este efectuarea unei mielotomii la nivelul DREZ (*Dorsal Root Entry Zone*) [14].

În cazul drenajului siringo-subarahnoidian, capătul drenajului trebuie situat în spațiul subarahnoidian nu doar subdural, altfel drenajul nu va funcționa optim.

REZULTATE

Rezultatele postoperatorii sunt destul de modeste, majoritatea pacienților având o evoluție spre stabilizare a simptomatologiei sau o ușoară ameliorare a acesteia. O suplimentare a aportului nutritiv de acid folic în timpul sarcinii duce la scăderea incidenței nou născuților cu siringomielie. Cea mai frecventă complicație după tratamentul chirurgical al siringomieliei este mielopatia. Apariția unei mielopatii se poate complica cu afectarea și a altor organe și sisteme: pneumonie recurentă, paraplegie și tetrapareză, ulcerații de decubit sau afecțiuni ale vezicii urinare și urinare.

Prognosticul este rezervat la pacienții cu deficite neurologice moderate sau severe sau la cei cu sindrom centro-medular.

Siringomielia posttraumatică

Apare după traumatisme spinale cu sau fără semne de interesare medulară. De la introducerea RMN-ului în diagnosticul traumatismelor incidența siringomieliei posttraumatice a crescut (0,3–3%) [5]. Frecvența cazurilor de siringomielie după traumatisme cervicale este mai mică decât după traumatisme toracice [16].

Există o perioadă de la momentul traumatismului spinal și până la apariția simptomelor (6 luni – 30 ani) și o perioadă până la diagnosticare. Simptomatologia este reprezentată de durere, deficit motor, parestezii, tulburări de sensibilitate, spasticitate sau scăderea reflexelor.

Apariția tardivă a deficitelor neurologice la nivelul extremităților superioare la pacienți cu paraplegie ridică o mare suspiciune a prezenței unei siringomielii posttraumatice [17]. În cazul pacienților cu leziune spinală completă, hiperhidroza poate fi singurul semn de siringomielie descendentă [18].

Cavitatea siringomielică se găsește de obicei la nivelul fracturii spinale sau la nivelul angulației vertebrale.

Majoritatea autorilor sunt de acord că tratamentul chirurgical timpuriu este cea mai bună metodă de a reduce riscul apariției ulterioarelor deficite neurologice. În cazul pacienților care prezintă tulburări senzitive dar fără deficite neurologice este recomandat un tratament conservator și dispensarizare. Dintre cei care sunt tratați conservator 31% din cazuri rămân stabili neurologic iar 68% din cazuri prezintă o deteriorare neurologică în decursul anilor [5].

Tratamentul chirurgical este același ca și în cazul siringomieliei comunicante dar cu anumite particularitați: în cazul leziunilor spinale complete se poate efectua cordectomie [19].

BIBLIOGRAFIE

1. Ollivier d'Angers CP: „De la moelle epiniere el de ses maladies". Paris. Chez Crevot. 1824.
2. Brunner JC. In: Boneti: „Sepulchretum" Book 1, 2nd ed. Geneva: Cramer and Perachon, 1700; 396.
3. Heiss JD. Oldfield EH: „Pathophysiology and treatment of syringomyelia". Contempt Neurosurg 25(3):1–8, 2003.
4. Grossman RG. Rosenberg G: Principles of Neurosurgery. Syringomyelia. 17: 381–386, Raven Press, Ltd., New York, 1991.
5. Mark S. Greenberg: „ Handbook of neurosurgery", 7th edition. 2010. 18.16. 512–514.
6. Spiller WG. The Association of syringomyelia with Tabes dorsalis. J Med Res. 1908 Mar; 18(1):149–158.
7. Santos Pérez JL. Roldán Aparicio S. Ortiz González LC, Moreno García MJ. Association between ataxia-telangiectasia and syringomyelia. An Pediatr (Barc). 2007 May; 66(5):538–9.
8. Bartleson JD. Gordon Deen H: Spine disorders. Medical and surgical management. 29–30, 165–166, 2009.
9. Lumenta CB. Di Rocco C. Hasse J, Mooij JJA: European manual of medicine. Neurosurgery, 429–432, 2010.
10. Helen Williams. A unifying hypothesis for hydrocephalus. Chiari malformation, syringomyelia, anencephaly and spina bifida. Cerebrospinal Fluid Research 2008, 5:7.
11. Barnett HJM, Foster JB, Huggson P. Syringomyelia. London: WB Saunders, 1973.
12. Samar M. Hatem, Nadine Attal, Denis Ducreux, Michele Gautron, Fabrice Parker, Leon Plaghki, Didier Bouhassira. Clinical, functional and structural determinants of central pain in syringomyelia. Brain 2010: 133; 3409–3422.
13. Ali Al Bashapshe, Harsha B.,Shahid A. Acute respiratory failure as first manifestation of syringomyelia. Lung India. 2010 apr–jun. 27: 93–95.
14. Schmidek HH, Sweet WH, (eds.): Operativ neurosurgical techniques, 1st ed., Grune and Stratton, New York, 1982.
15. Krayenbiihl H. Evaluation of the different surgical approaches in the treatment of syringomyelia. Clin Neurol Neurosurg 77:111–128, 1975.
16. Vernon JD, Chir B, Silver JR, *et al.*: Postraumatic syringomyelia. Paraplegia 20: 339–64, 1982.
17. Griffiths ER, Mc Cormick CC: Posttraumatic syringomyelia (cystic myelopathy). Paraplegia 19: 81–8, 1981.
18. Stanworth PA: The significance of hyperhidrosis i patients with posttraumatic syringomyelia. Paraplegia 20: 282–7, 1982.
19. Durward QJ, Rice GP, Ball MJ, *et al.*: Selective spinal cordectomy: Clinicopathological correlation. J. Neurosurgery 56: 359–67, 1982.

Capitolul 14

NEUROCHIRURGIA FUNCȚIONALĂ

JEAN A. V. CIUREA, ALIN RĂŞINĂ, ANA CIUREA

INTRODUCERE: DEFINIȚIE, PRINCIPII, ISTORIC

Cura chirurgicală a leziunilor tumorale cerebrale se asocia în perioada pionieratului cu deficite neurologice majore. A apărut astfel cartografierea cerebrală la Montreal Institute of Neurology. S-a constatat totodată că o biopsie tumorală poate oferi diagnosticul anatomopatologic cu efort minim. Wycis şi Spiegel au efectuat primele intervenții pentru boala Parkinson încununate de succes. În anul 1961 apare Societatea de Cercetare în Stereoencefalometrie, iar în 1975 apare Societatea Mondială de Stereotaxie şi Neurochirurgie funcțională. Având piste diferite de viteze, Neurochirurgia funcțională pare a avea o tendință centrifugă față de stereotaxie. Termenul de „funcțional" era sinonim cu cel de fiziologic în accepțiunea lui John Jackson, dar adevărata sa semnificație modernă îi este conferită de către Rene Leriche în contextul chirurgiei sistemului nervos simpatic atât pentru durere cât şi pentru perturbările circulatorii determinate prin control vegetativ. Astfel, Neurochirurgia funcțională se adresează unor corecții cu scop terapeutic atât în sistemul nervos central, periferic cât şi cel vegetativ.

NEUROCHIRURGIA DURERII CRONICE ŞI MALIGNE

Durerea cronică se defineşte ca acea durere care durează mai mult de o lună, după perioada de vindecare a afecțiunii acute care a generat-o sau o perioadă rezonabilă de timp după ce s-a vindecat leziunea inițială. Altfel spus, este durerea care persistă dincolo de „timpul normal de vindecare" [1]. Bonica sugerează că intervalul de trei luni poate face diferența între acut şi cronic [2].

CONCEPTE

Durerea este o experiență emoțională şi senzitivă care se asociază cu un potențial de distrugere tisulară, sau descrisă în aceşti termeni (Asociația Internațională de Studiu ale Durerii, 2007). Durerea nociceptivă este provocată de un stimul nociceptiv. Durerea neuropată nu corespunde unui stimul nociceptiv, se manifestă mai ales ca o arsură, prezintă hiperalgezie (sensibilitate crescută la durere) şi allodinie (durere provocată de stimuli nedureroşi). Percepția durerii şi ecoul ei afectiv sunt diferite de la individ la individ, existând un determinism multiplu (genetic, tip particular de răspuns la reacția postagresivă, influența factorilor educaționali, sociali şi culturali) şi poate să se modifice pe parcursul existenței aceleaşi persoane.

După producerea evenimentului în periferie, stimulul parcurge traseul nervos trecând prin lamele I şi II din cornul dorsal al măduvei spinării. Aferenta majoritară se efectuează pe fibrele $A\delta$ şi C (fig. 14.1) [4].

Durerea referită apare ca o consecință a proiecției metamerice pe suprafața corpului a unui viscer şi se datorează laminei a V-a unde ajung atât fibrele somatice, cât şi cele viscerale corespondente ca nivel. Fibrele care transmit durerea, utilizează glutamatul şi neuropeptidele. Căile anatomice prin care se transmite durerea de la măduvă la talamus sunt:

a. tractul spinotalamic;
b. tractul spinoreticuloar;
c. tractul spinomezencefalic;
d. tractul cervicotalamic;
e. tractul spinohipotalamic.

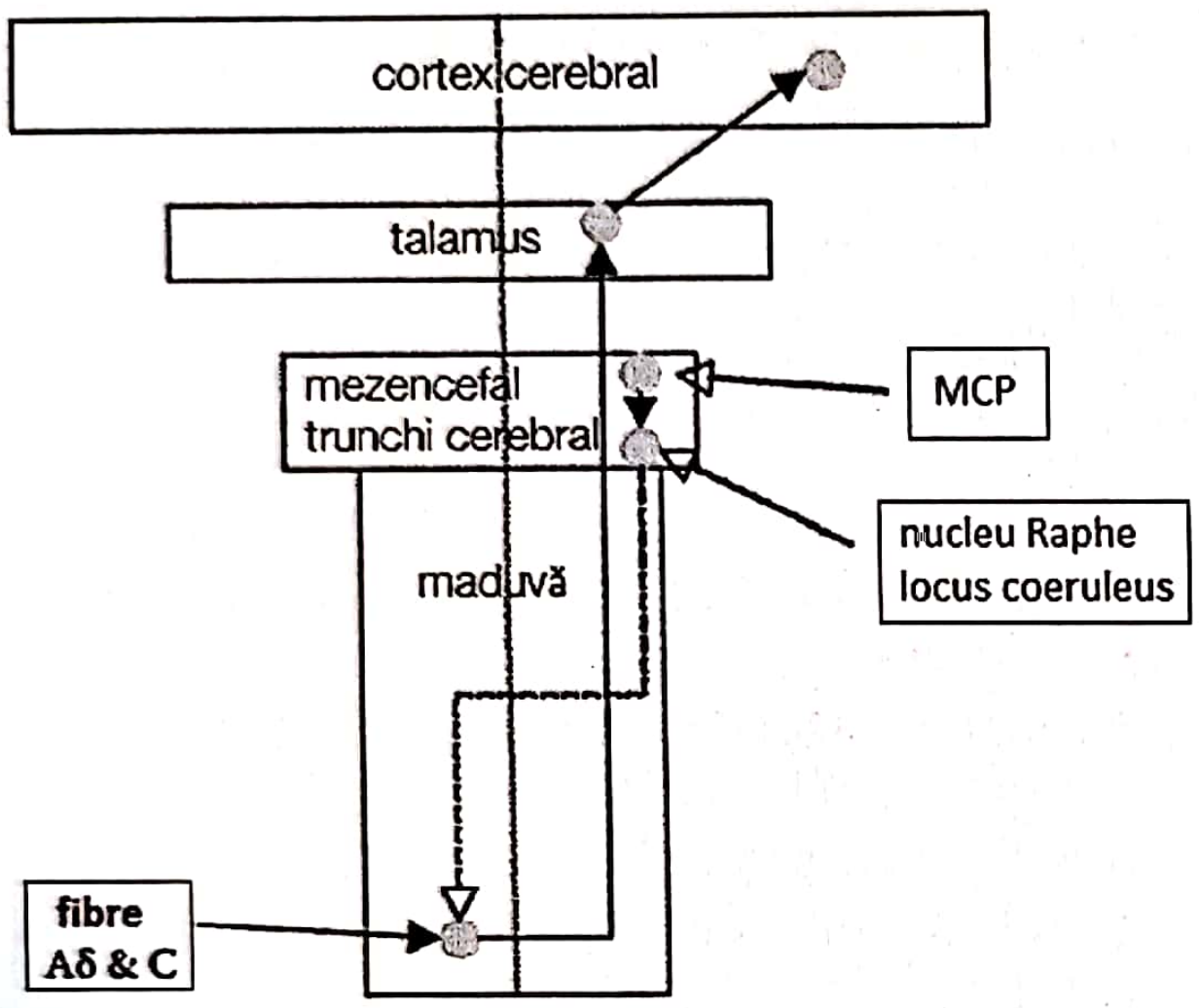

Figura 14.1. Căile ascendente (linii continue) şi descendente ale durerii. Nucleul raphe şi locus coeruleus furnizează modularea serotoninergică (5-HT) şi adrenergică. MCP – Materia cenuşie periapeductală, este parte din sistemul opioid endogen (după [4]).

Nucleii talamici de releu sunt situaţi lateral şi medial. Grupul lateral este reprezentat de nucleii ventroposterior lateral şi posterior. Infarctizarea în regiunea talamică ventro-postero-laterală poate determina instalarea sindromului talamic descris de Dejerine-Roussy şi este un tip de durere centrală. Urmează proiecţia spre etajele superioare, de integrare care sunt: cortexul somatosenzitiv primar şi secundar, ariile limbice conţinând cortexul insular, cyngulat, prefrontal, amigdala şi hipocampul.

Abordarea terapeutică se bazează pe teoria specificităţii, conform căreia durerea se propagă pe căi specifice ale sistemului nervos. Aceasta aparţine lui Charles Bell şi e prezentată în lucrarea sa din anul 1811 intitulată „Ideea unei noi anatomii a creierului".

Aferenţele somatice, viscerale şi vegetative sunt responsabile de percepţia durerii, realizând prin sumaţie, efectele percepute de către subiect. Această idee aparţine lui Sherrington şi a fost publicată în anul 1906 în lucrarea „Acţiunea integrată a sistemului nervos".

Înţelegerea structurii anatomice a pielii şi descoperirea receptorilor diferiţi a condus la ideea de „pattern" de stimulare nervoasă specific pentru durere.

Competiţia dintre stimulii nociceptivi şi cei non nociceptivi reprezintă baza teoriei porţilor care a fost formulată în anii '60. Conform acestei teorii, fibrele Aβ non nociciptive dar şi fibrele Aδ şi C ajung în lamina a V-a medulară. Fibrele Aβ inhibă fibrele care transmit durerea prin activarea neuronilor din lamina a II-a. Fibrele Aδ şi C excită neuronii laminei a V-a dar inhibă neuronii laminei a II-a. Altfel spus fibrele nociceptive atenuează semnalele de pe fibrele non-nociceptive şi invers. Astfel, vibraţia poate să amelioreze durerea, iar stimularea electrică transcutană sau stimularea directă a cordoanelor dorsale pot ca să diminueze durerea. Fibrele aferente C sunt modulate prin inhibiţie presinaptică de către fibrele beta din substanţa gelatinoasă. Mecanismele de competiţie pe căile ascendente ale sensibilităţii pot să conducă la diminuare sau chiar suprimarea durerii. Iată de ce, atunci când ne lovim, instinctiv masăm zona. Aceasta reprezintă baza în teoria porţilor [3].

Centralizarea durerii, sensibilizarea şi neuroplasticitatea constau în capacitatea neuronilor de a-şi modifica structura, funcţia, profilul chimic prin activare şi modulare, contribuind astfel la hipersensibilitatea din durere. În această situaţie, modificările apar la nivel molecular (citokine, alte substanţe responsabile de inflamaţie etc.) şi se extind la nivel structural şi funcţional în timp [5].

Sensibilizarea este un proces prin care un stimul, de exemplu mecanic, care se repetă, iniţial nu este perceput ca durere, dar ulterior poate să apară o percepţie ce poate deveni chiar durere. Acest fenomen se datorează unui reflex de axon [6].

Balanţa dintre mecanismele de excitaţie şi inhibiţie reprezintă cele mai importante fenomene în transformările din durerea cronică. Substanţa gri periapeductală realizează o inhibiţie asupra semnalelor nociceptive aferente pe cale medulară. Nucleul mare al rafeului şi nucleul paragigantocelular sunt implicate în acest mecanism. Lezarea talamusului medial poate determina controlul durerii. Totodată, intervenţia asupra unor structuri precum lobii frontali şi girus cynguli, ameliorează percepţia afectivă a durerii dar, durerea este încă resimţită de subiect.

Evoluţia durerii acute spre durere cronică este complexă şi cuprinde modificări de tip molecular până la modificări de tip structural şi funcţional. Astfel, apar înmuguriri ale fibrelor nervoase implicate, sinapse noi, care pot modifica baza recepţiei nervoase la nivel periferic şi central în sistemul nervos. Un exemplu este semnul percuţiei unui nevrom care induce o durere; acest fenomen apare în cadrul modificării de tip ectopic al sensibilităţii [6].

Există anumite situaţii precum atenţia, emoţia, trăirile intense care pot modifica percepţia durerii.

În timp ce la percepţiile senzoriale (auz, văz, miros) există adaptare, la propriocepţie nu, iar la durere pot apare fenomene de tip hipersensibilizare progresivă.

Blocajul reversibil prin anestezic local la diferite nivele este util pentru decizia asupra unei proceduri de tip ablativ. Totuşi rezultatul trebuie evaluat cu mult discernământ şi în context. În caz de incertitudine, trebuie repetată procedura şi eventual o reevaluare multidisciplinară.

Cunoaşterea mecanismelor responsabile de producerea durerii au cumulat un efort ştiinţific considerabil pe parcursul timpului. În ciuda acestuia, nici în prezent nu este înţeleasă pe deplin nocicepţia.

SINDROAME DUREROASE

Durerea din cancer

Sub această etichetă se află o multitudine de entităţi morbide ca şi cauză şi mecanism, dar care au în comun boala canceroasă. Durerea poate apare la un cancer evolutiv în cele mai multe cazuri, dar poate fi şi o consecinţă a unor intervenţii, ca de exemplu durerea restantă după toracotomie sau neuropatia postactinică.

Durerea malignă este întâlnită la cel puţin 1/3 din pacienţii cu neoplazii. Trebuie înţeleasă cauza durerii canceroase. Pacientul trebuie tratat iniţial oncologic şi apoi evaluate posibilităţile din chirurgia durerii.

Opioizii administraţi oral, parenteral, intratecal şi intraventricular sunt eficienţi în majoritatea cazurilor. Procedurile distructive pot ameliora suferinţa pacientului cu forme avansate de cancer şi care n-au răspuns la alte terapii enumerate. Mai recent au apărut proceduri de neuromodulare electrică spinală sau de arie motorie. Supravieţuirea mai puţin de trei luni şi starea biologică alterată contraindică intervenţia neurochirurgicală. Nu există o soluţie generală sau un panaceu universal. Trebuie găsită rezolvarea care se adaptează cel mai bine cazului şi acest lucru se realizează mai ales prin colaborarea interdisciplinară.

Durerea neuropatică

Asociaţia Internaţională de Studiu a Durerii (www.iasp-pain.org) defineşte durerea neuropată ca o descriere clinică şi nu ca un diagnostic. Este necesar să se identifice o leziune sau o boală. Leziunea poate fi postraumatică sau identificată prin examene imagistice, bioelectrice sau anatomopatologice. Boala cuprinde entităţi precum accidentul vascular cerebral, diabet zaharat sau alte afecţiuni precum cele genetice. În această nouă viziune, noţiune de viscerosenzitiv este inclusă în cea de somatosenzitiv. Un semn sau un sindrom nu justifică termenul de neuropat. Sunt situaţii în care istoricul poate defini durerea neuropată, ca de exemplu, anamneza de erupţie herpetică. În alte situaţii identificarea urmelor unei leziuni produse prin împuşcare poate orienta diagnosticul spre cauzalgie. O serie de manifestări pot orienta spre diagnosticul de durere neuropată.

Allodinia reprezintă o durere provocată de un stimul care este nedureros în mod normal.

Disestezia reprezintă o senzaţie neplacută care poate apare spontan sau provocat.

Parestezia se deosebeşte de disestezie deoarece nu are un caracter neplăcut.

Hiperalgezia este o durere exagerată provocată de un stimul care produce durere în mod normal.

Hiperestezia reprezintă o sensibilitate accentuată pentru stimuli consideraţi normali.

Hiperpatia reprezintă un răspuns anormal de accentuat la un stimul dureros, mai ales dacă acesta se repetă.

Cauzalgia este o entitate clinica caracterizată printr-o durere de tip arsură, allodinie şi hiperpatie, fenomene vasculare vegetative (sudoraţie) şi trofice asociate ce apare după o leziune traumatică a sistemului nervos, adesea după proiectil de viteză mare. Fenomenele pot fi evocate sau spontane. Cauzalgia poate fi după locul unde se află leziunea, periferică sau centrală.

Înţelegerea durerii neuropate este incompletă. Sunt descrise mai multe mecanisme posibile. Unul este recrutarea de reţele neuronale la stimuli sub prag sau fără stimuli, fenomen care se întâmplă şi în epilepsie.

După epuizarea tratamentelor conservatoare, incluzând cele neconvenţionale (acupunctură, homeopatie etc.), se poate trece la o procedură neurochirurgicală. Primul pas este repetarea consulturilor interdisciplinare, mai ales psihiatric şi psihologic, apoi se trece la testarea procedurii, de exemplu prin blocaj nervos reversibil, utilizând anestezice locale, care pot fi injectate sau plasate pe cateter, stimulare electrică, magnetică şi testul la barbituric vs. opioid pentru precizare de diagnostic. În caz de răspuns echivoc se trece la testarea dublu orb. Identificarea simulanţilor este dificilă, dar efortul de a avea un diagnostic cert necesită utilizarea tuturor resurselor disponibile şi presupune creditarea pacientului. Uneori această activitatea poate prelungi spitalizarea. Abordarea trebuie făcută în etape, cu informarea pacientului şi anturajului asupra stadiului actual şi a planului. Acordul de a efectua procedura se dă în scris de pacient, anturaj şi în prezenţa personalului medical.

TEHNICI

NEUROMODULARE

Neuromodularea reprezintă influenţarea sistemului nervos central sau periferic prin diferite forme de energie sau informaţie şi poate fi de mai multe tipuri, printre care electrică, magnetică, chimică, mixtă.

Încă din antichitate se descriu efectele pe care le aveau peştii electrici asupra organismului. Cercetările au avansat datorită lui Volta şi Galvani. Generatorul iniţial portabil era butelia de Leyda care a permis standardizarea aplicării de curent electric. Însă abia în a doua jumătate a secolului al XX-lea, aceste metode au luat avânt, în mare măsură datorită „teoriei porţilor" deja menţionate.

Neuromodularea este reversibilă, neproducând modificări structurale precum tehnicile ablative.

Există generatoare de puls care nu utilizează baterie ci un convertor tip bobină primar-secundar, dar există şi generatoare cu acumulatori ce pot fi reîncărcaţi din exterior.

Tipurile de stimulare pot fi:

a. unipolară, cu consum mic de energie;

b. bipolară;

c. multipolară.

Trebuie informat pacientul că viaţa bateriei este limitată, depinde de caracteristicile constructive, de tipul de stimulare utilizată (de exemplu, stimularea la distonii necesită energii mai ridicate, ceea ce va scădea durata de utilizare a acesteia); sistemul poate să fie influenţat de câmpuri electromagnetice puternice precum arcul de sudură, filtrele de depistare din aeroporturi sau magazine, rezonanţa magnetică nucleară şi altele; atenţie specială trebuie acordată pacienţilor care au şi alte implanturi, de exemplu pentru ritmul cardiac, durere şi boală Parkinson

Stimulare periferică

Aplicarea unui curent electric alternativ produce parestezii şi peste un anumit prag senzaţie de şoc electric. Aşa a apărut stimularea electrică nervoasă transcutană. Prin internalizarea electrozilor şi plasarea acestora direct pe nerv, temporar sau permanent, s-a deschis un capitol important în tratamentul durerii cronice şi anume stimularea nervilor periferici (fig. 14.2). În anul 1980 Law publică rezultatele sale cu 22 de pacienţi implantaţi, din care 20 au fost trataţi cu succes [8].



Figura 14.2. Dispozitivele TENS (*neurostimulare electrică transcutanată*) sunt utilizate pentru a trata durerile de intensitate moderată [http://www.neuros.net].

După 5 ani, alţi autori publică rezultatele excelente obţinute prin selecţia pacienţilor pe următoarele criterii:

a. Modificări în explorările bioelectrice (EEG, EMG, potenţiale evocate).

b. Răspuns pozitiv la blocajul reversibil cu anestezic local, care se repetă de trei ori şi are răspuns pozitiv la cel puţin două testări.

c. Răspuns satisfăcător la stimularea percutană a nervului cu reducerea la minimum jumătate a durerii.

d. Durere identificabilă clar pe un singur nerv.

e. Nu cedează la tratament conservator, alternativ (acupunctură, homeopatie) sau pacientul nu suportă medicaţia (de exemplu, alergie).

f. Psihic indemn, să aibă capacitatea de a coopera, să înţeleagă că metoda ameliorează, nu vindecă.

g. Să nu aibă o cauză organică corectabilă precum cicatrice, tumoră etc. [9].

Stimularea periferică s-a utilizat cu succes şi în distrofia simpatică reflexă [10]. Neuromodularea perechii a doua de nervi cervicali (C2) în nevralgia de nerv Arnold, a dat un nou impuls metodei [11].

Prognostic

Deşi nu există studii randomizate prospective, literatura prezintă rezultate favorabile metodei; poate fi utilizată pe o multitudine de manifestări dureroase, dar cele mai promiţătoare par a fi rezultatele pe nevralgia occipitală [12] şi nevralgia trigeminală [13].

Tehnica. Se recomandă o perioadă de testare de 3–7 zile a efectelor stimulatorului şi apoi, când aceste sunt eficiente, se efectuează internalizarea acestuia şi implantarea generatorului de puls. Se descoperă nervul pe o distanţă convenabilă (electrozii pot fi circulari sau plaţi şi de dimensiuni diferite). Se prepară un „pat musculo-fascial" care să acopere electrodul pe suprafaţa care nu este în contact cu nervul, se fixează cu suturi separate electrozii pentru a evita migrarea lor, dar cu grijă pentru a nu se strangula nervul în sutură. Urmează perioada de probă când pacientul poate să aleagă parametrii optimi de stimulare. Internalizarea constă în reintervenţie pe aceiaşi incizie cu crearea unui buzunar pentru generatorul de puls.

Stimularea sistemului nervos simpatic – experienţa mare acumulată aparţine lui Gabor Racz şi se referă la tratamentul sindromului dureros regional complex [14].

Ganglionul pterigopalatin, cunoscut ca şi sfenopalatin, este ţinta pentru neuromodularea unor afecţiuni cu componentă vegetativă precum migrena „cluster". Abordarea sa se poate efectua diferit. În prezent se acumulează date pentru validarea protocolului optim [15,16].

Stimulare medulară

Stimularea măduvei spinării pentru controlul durerii se poate efectua cu electrozi de tip cateter ce se introduc cu ajutorul acului Tuohy în canalul spinal în număr variabil, indiferent de regiune şi care după o perioadă de probă se pot internaliza sau cu electrozi placă care necesită efectuarea unei laminectomii minime. Avantajele electrozilor plasaţi percutan sunt caracterul minim invaziv şi repoziţionarea simplă prin retragere. Dezavantajele sunt deplasarea mai uşoară cu pierderea efectului terapeutic dar şi suprafaţa mică de stimulare. Electrozii placă au avantajul unei suprafeţe mari de contact dar şi riscului scăzut de deplasare accidentală. Dezavantajul este că repoziţionarea se face prin o nouă intervenţie [17].

Numărul şi dispoziţia electrozilor este variabilă de la tip la tip şi de la producător la producător (Boston Scientific, Medtronic, St. Jude etc.). Numărul maxim de electrozi de tip tubular este 8 iar de tip placă 16 (fig. 14.3).

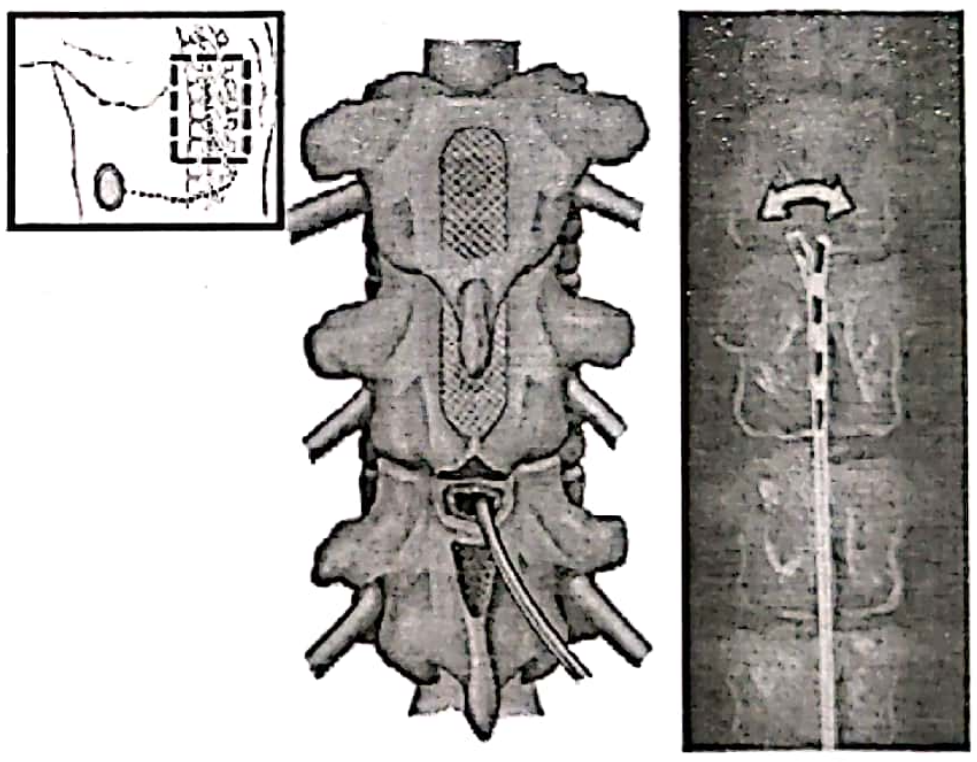

Figura 14.3. Neurostimularea coloanelor posterioare ale măduvei spinării [http://www.neuros.net].

Generatoarele de puls pot să aibă baterie sau se pot alimenta din exterior, iar cele moderne posedă un acumulator cu sistem de alimentare prin inducţie. Numărul de electrozi pe care îl activează generatorul de puls este variabil în funcţie de varianta constructivă. Este important ca generatorul să poată schimba polaritatea şi modifica combinaţia de electrozi activi.

Indicaţii şi selecţia pacienţilor [18–26]:

a. sindromul de spate dureros („Low Back Pain") postchirurgical;

b. leziuni ale nervilor periferici;

c. leziuni de plex brahial;

d. sindromul durerii regionale complexe sau distrofia simpatică reflexă precum şi alte algodistrofii;

e. durerea din leziune radiculară;

f. spasticitatea dureroasă;

g. durerea din membrul fantomă;

h. nevralgia postherpetică;

i. arahnoepidurite;

j. angina pectorală refractară este o aplicaţie pentru stimularea spinală;

k. alte afecţiuni vasculare periferice unde se ameliorează şi circulaţia periferică (neuropatia diabetică, sindromul Raynaud).

Pentru spatele dureros postchirurgical, efectul este mai puternic în regiunea dorsolombară deoarece se consideră că durerea de spate are un caracter nociceptiv dominant, spre deosebire de cea din membre care are o componentă mai importantă neuropată.

Sunt *contraindicaţi* pacienţii cu instabilitate a coloanei, imunosupresie, leziuni organice, afecţiuni psihiatrice, dependenţi de droguri, lipsa de corelare între datele clinice şi efectul produs prin stimulare, sarcina, surse de infecţie, anticoagulantele sau alte condiţii care induc riscuri chirurgical inacceptabile.

Prognostic. Scopul intervenţiei este să se realizeze înlocuirea durerii cu parestezii confortabile şi reducerea durerii la mai mult de 50%. Eşecul se poate corecta medicamentos cu asociere de baclofen şi gabapentin.

Tehnica. Perioada de testare trebuie să evidenţieze un efect pozitiv clar şi nu va depăşi trei săptămâni.

Pentru implantarea electrozilor de test pe cale percutană, pacientul se pregăteşte, explicândui-se detaliat ce va urma. Este important ca acesta să fie conştient pentru a putea colabora la plasarea optimă a electrodului. Localizarea topografică necesită ghidaj fluoroscopic. Implantarea se efectuează cu pacientul în decubit ventral, lateral sau şezând. Anestezia generală este necesară în cazul fenestraţiei în vederea introducerii sau repoziţionării electrozilor plaţi sau la pacienţii sensibili. Plasarea electrodului se efectuează în funcţie de corespondenţa metamerică, pentru umăr C2-C4, pentru mână C4-C6, pentru membrul inferior T10-L1. Pentru angină, electrodul se plasează la nivelul C7-T2 iar pentru afecţiuni vasculare periferice, nivelul optim este T10-T11. Parametrii de stimulare variază între 50–120 Hz, durata pulsului între 100 şi 500 msec, iar curentul creşte până la obţinerea efectului dorit în afara celor adverse.

Se aşteaptă o creştere a calităţii vieţii, reintegrare socială şi economică precum şi diminuarea depresiei.

Sumarizând, stimularea spinală poate realiza un control al durerii neuropate, poate influenţa durerea nociceptivă, angina pectorală, afecţiunile vasculare periferice dar şi tulburările circulatorii din diabet. Mecanismele de acţiune nu sunt deplin înţelese. Totuşi, în durerea ischemică, după stimulare apare şi senzaţia de căldură, probabil datorită unor substanţe vasoactive eliberate.

Stimularea ariei motorii corticale

Stimularea supraspinală trebuie efectuată în centre specializate, cu echipe pregătite în acest scop şi dotări adecvate (fig. 14.4).

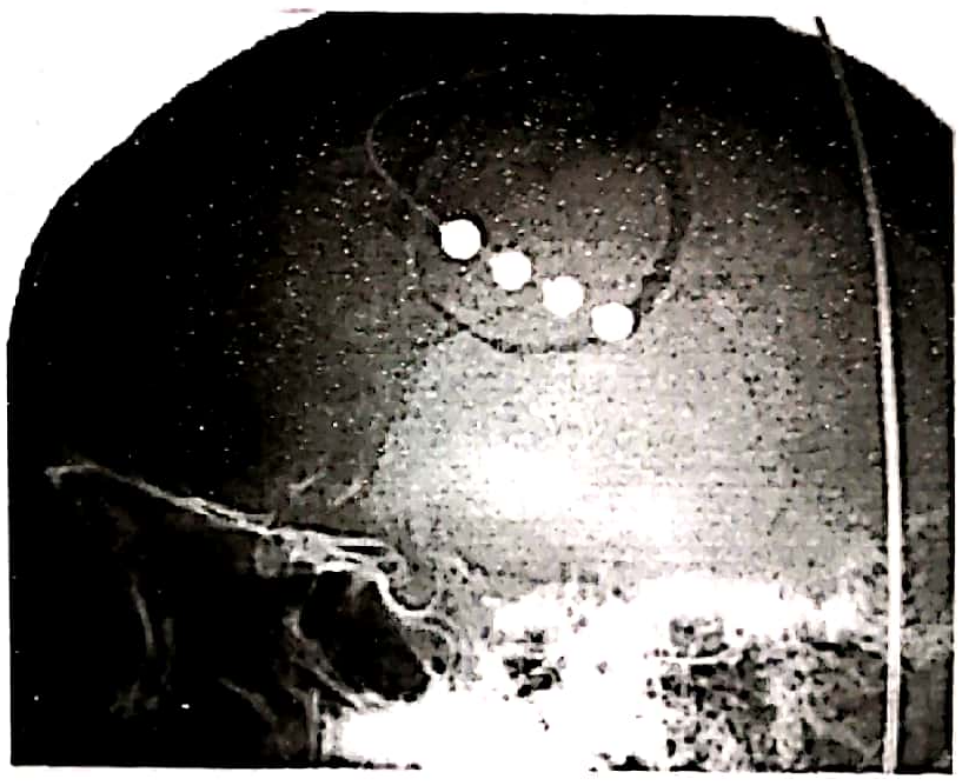

Figura 14.4. Electrozi pentru stimularea corticală [http://www.neuros.net].

Integritatea căii piramidale este esenţială în succesul acestei metode. Astfel, un deficit motor după un accident vascular cerebral, poate să compromită procedura [27].

Indicaţie şi selecţia pacienţilor:

a. anestezia dureroasă;

b. nevralgia postherpetică de ram trigeminal oftalmic;

c. diminuarea răspunsului terapeutic al nevralgiei trigeminale după alte proceduri precum decompresiune neurovasculară, Gamma knife şi radiofrecvenţă la foramen ovale;

d. durerea centrală după stroke;

e. durerea din membrul fantomă;

f. scleroza multiplă;

g. leziuni vertebromedulare cu interesare mielică;

h. leziuni ale plexului brahial;

i. neuropatie dureroasă trigeminală;

j. allodinia şi disestezia severe, mai ales dacă acestea provin din leziuni de nervi periferici, dar şi deaferentarea postchirurgicală [28–30]. Stimularea magnetică transcraniană nedureroasă poate fi utilă în anticiparea unui răspuns terapeutic favorabil, deoarece acţionează ca şi stimularea corticală prin mecanisme similare dar nu identice [31,32].

Tehnica. Scopul este plasarea electrozilor deasupra ariei motorii primare (4 Brodman), epidural.

Acest lucru se poate face prin o gaură de trepan, dar mai eficient prin volet. Se identifică aria motorie topografic, imagistic (RMN, RMN funcţional) neurofiziologic reversarea de fază P20 N20, stimulare magnetică preoperatorie sau intraoperatorie, sau prin stimulare directă corticală.

Pentru membrele inferioare este necesară deschiderea durei mater şi plasarea electrozilor interemisferic. Plasarea electrozilor trebuie făcută cu pacientul treaz pentru verificarea efectului terapeutic. Se utilizează o testare înainte de internalizarea electrozilor şi care nu va depăşi trei săptămâni variindu-se frecvenţa, lungimea pulsului şi curentul, pentru optimizare, acesta ajungând până la 80% din cel necesar pentru producerea contracţiei musculare. Stimularea se face intermitent şi presupune o adaptare a parametrilor la necesităţi. Scurgeri de curent sau particularităţi locale pot să inducă manifestări dureroase prin stimularea directă a durei mater şi de aceea se recomandă ca aceasta să fie decupată în dreptul electrozilor când apare acest fenomen.

Prognostic

Efecte favorabile se înregistrează în 75–100% din cazuri. Stimularea durează minute şi efectul poate să dureze ore. În timp, acest efect poate să scadă, moment în care se pot ajusta parametrii de stimulare şi medicaţia.

Efecte adverse [33]:

a. crize epileptice;
b. disartrie;
c. disestezie;
d. oboseală.

Stimulare subcorticală
(*Deep Brain Stimulation* – DBS)

Deşi utilizată de mai multe decenii, metoda nu s-a impus datorită lipsei studiilor statistice şi neînţelegerii mecanismelor pe care se bazează efectele sale.

Ţintele sunt (fig. 14.5) [34,35]:

1. Substanţa gri periapeductală;
2. Substanţa gri periventriculară;
3. Talamusul senzitiv care cuprinde nucleii:
   - ventral posterior lateral şi medial,
   - ventral intermedio-medial (Vim),
   - ventrocaudal,
   - centromedian,
   - parafascicular.

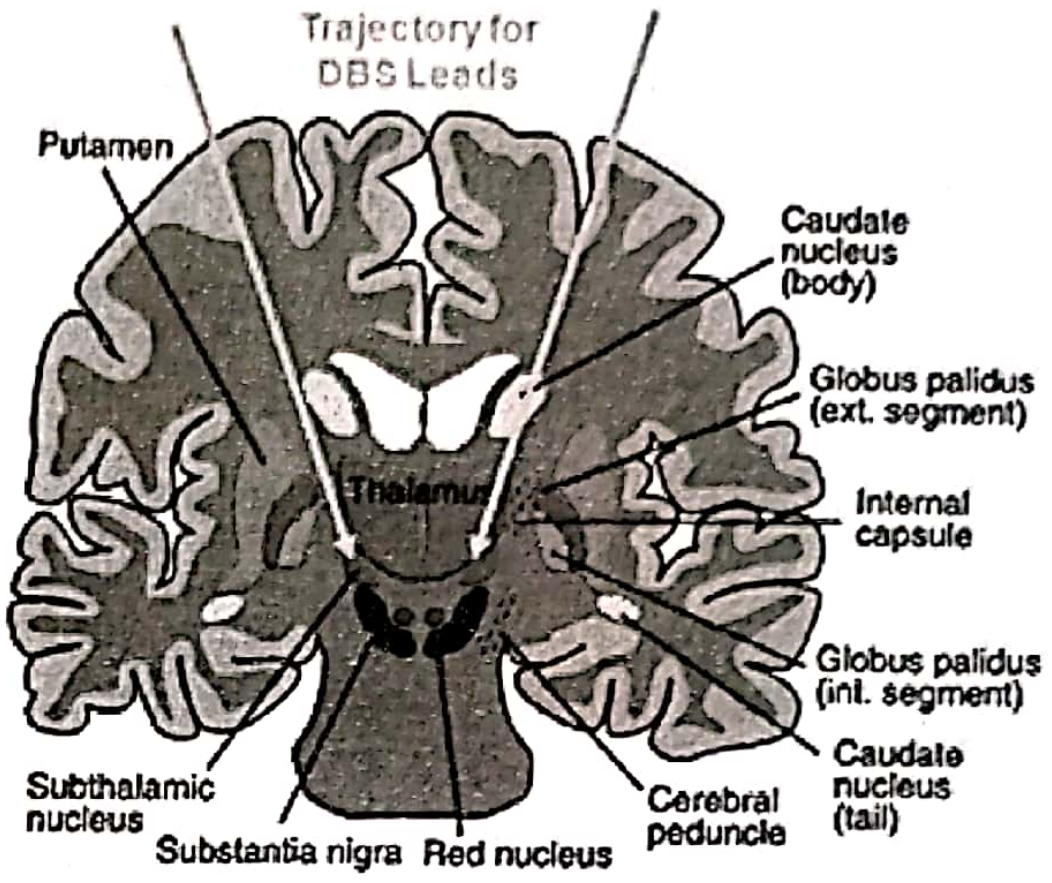

Figura 14.5. Principalele ţinte ale stimulării subcorticale (DBS) [http://www.neuros.net].

Criterii de selecţie pentru pacienţi [36–38]:

a. stimularea capsulară se recomandă în cazul pacienţilor cu leziune talamică;

b. leziuni degenerative spinale cu manifestări dureroase;

c. leziuni ale nervilor periferici şi cranieni asociate cu manifestări dureroase;

d. nevralgia trigeminală;

e. durerea din membrul fantomă;

f. spatele dureros postchirurgical;

g. pancreatită cronică;

h. osteită;

i. osteoporoză.

Stimularea substanţei gri periapeductale acţionează prin mecanism de tip opioid şi răspunsul pozitiv la morfină se consideră o indicaţie terapeutică pentru această metodă [39].

Prognostic. Ameliorarea maximă obţinută a fost de 79%.

Tehnica. Atingerea acestor ţinte presupune aceiaşi paşi ca la alte proceduri stereotactice ce sunt detaliate la tratamentul chirurgical al bolii Parkinson prin stimularea cerebrală profundă. Coordonatele pentru ţintirea talamusului senzitiv sunt individule; orientativ, ţinta se află la 14–15 mm lateral de linia intercomisurală dacă se ţinteşte faţa, 16–17 mm lateral pentru extremitatea inferioară, 2–5 mm anterior de comisura posterioară, cel puţin 2 mm lateral de peretele ventriculului al III-lea, iar ca profunzime se află pe acelaşi plan ce uneşte comisura albă anterioară cu cea posterioară.

Pentru o mai mare acuratețe a localizării electrozilor de stimulare se recomandă utilizarea de înregistrări cu microelectrozi. Nucleul ventrocaludal are un „pattern" specific de răspuns atunci când este activat prin atingere ușoară sau un curent slab de aer provocat de un evantai. Caracteristica acestui nucleu este că nu epuizează. În perioada de testare se acordă atenție deosebită distribuției paresteziilor. La stimularea de testare pentru țintele profunde pot apare efecte adverse precum diplopie, anxietate, mai ales la stimularea periapeductală și de aceea este necesar ca pacientul să fie treaz și cooperant. Este posibil să apară chiar și fenomene neplăcute după stimulare [40,41].

La stimulare, pragul de răspuns al nucleului ventrocaudal este sub cel al Vim. Stimularea se efectuează cu 40 –70 Hz, cu un curent crescător și numai 2–5 minute. Efectul trebuie să dureze cel puțin o oră. Repetarea stimulării trebuie să nu se repete mai mult de 4 ori pe zi. Stimularea periapeductală se face la un regim mai scăzut decât cea talamică.

Stimularea intracraniană rămâne o metodă care se aplică numai în cazurile la care celelalte metode nu au dat rezultat.

Administrarea intratecală și intraventriculară

Opiul (papaver somiferum) este cunoscut și utilizat din timpuri imemoriale. În afară de efectul euforic, are și un puternic efect analgezic care se bazează pe acțiunea moleculei de morfină, o structură cu 16 atomi de carbon și inel aromatic, care acționează asupra receptorilor specifici din țesutul nervos central (μ,δ,κ) într-o manieră similară cu morfinele endogene, care însă sunt alcătuite din aminoacizi. Administrarea se poate efectua oral, parenteral sau în spațiile lichidiene ale sistemului nervos central. Dozele terapeutice de opioid pe cale intratecală sau intraventriculară sunt de 100–300 de ori mai mici decât cele administrate pe alte căi, ceea ce diminuează mult efectele secundare nedorite. Asocierea cu clonidină, bupivacaină și baclofen poate fi benefică și trebuie testată individual. Administrarea opioidului se poate efectua în bolus, luându-se toate măsurile de evitare a supradozei dar și măsuri de corectare a efectelor acesteia, sau continuu, cu siringa de infuzie sau cu diferite pompe externe sau implantabile (fig. 14.6). Acestea pot utiliza diferite forme de energie, precum electricitate, presiunea aerului, activare mecanică prin comprimare. Cele mai performante pot fi programate prin telemetrie (presupunând că fiind deja implantate, se pot modifica parametrii de infuzie dar și modul (bolus sau continuu). Tot prin telemetrie se poate afla „viața de serviciu" a bateriei.

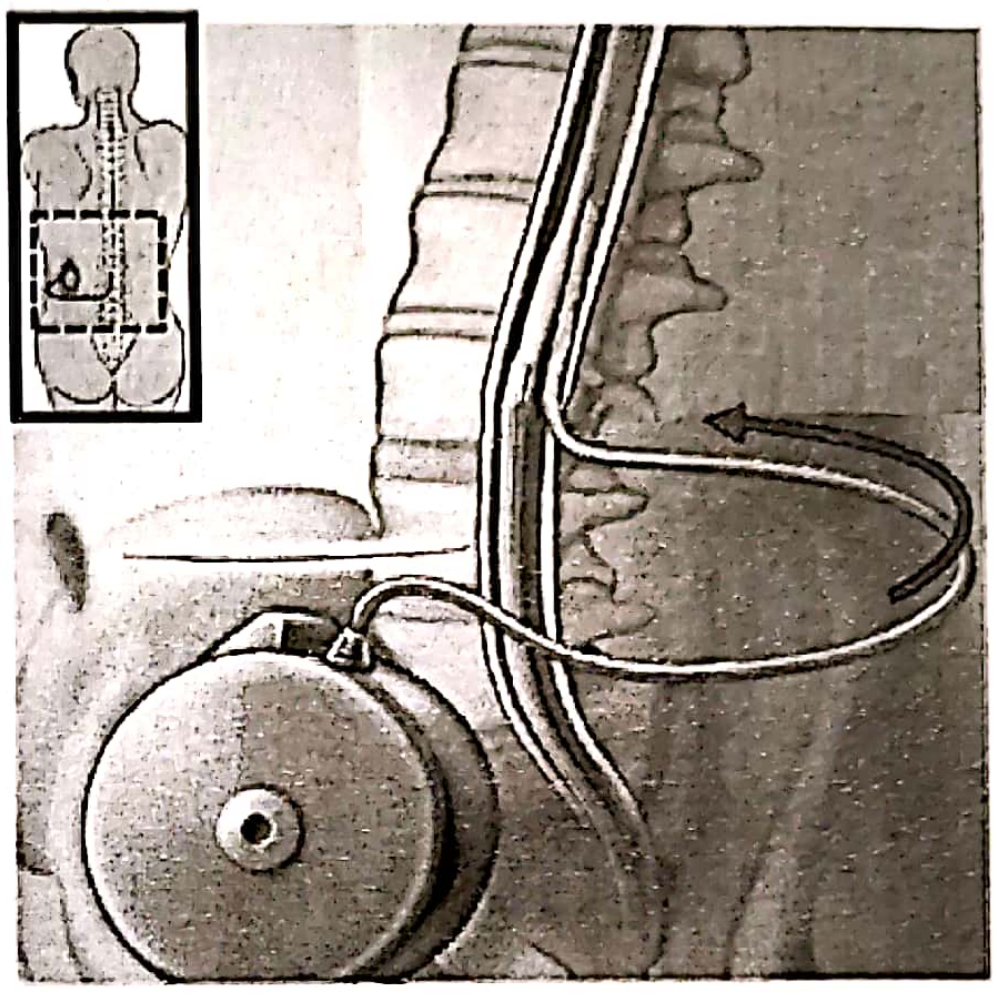

Figura 14.6. Reprezentarea grafică a unui dispozitiv de administrare intratecală cu pompă implantabilă [http://www.neuros.net].

Catetere spinale și intraventriculare

Cateterele pot fi categorisite după intervalul în care acționează în catetere de durată scurtă, utilizate în principal pentru testare, dar și de durată lungă care pot avea atât rol de testare cât și terapeutic. Cele din urmă sunt tunelizate subcutan pe o lungime între 5 și 10 cm având rolul de a diminua riscurile de infecții.

Cateterele internalizate pot fi plasate intratecal, intracisternal sau intraventricular. Administrarea intraventriculară a fost descrisă în anul 1987 [42]. Implantarea cateterului se poate efectua cu un ac spinal mai gros, dar se preferă acul Tuohy. Tehnica este asemănătoare puncției lombare. La apariția primelor picături de LCR se introduce cateterul și se așteptă până ce LCR-ul își face apariția la capătul opus celui intratecal. Scoaterea acului trebuie efectuată cu precauție pentru a nu cauza secționarea cateterului de către vârful acului.

Pompele sunt externe și interne sau implantabile.

Cele externe pot prezenta activare manuală sau sunt chiar siringi de infuzie. Trebuie avut grijă sa nu apară supradozarea.

Pompe implantabile acționate de presiunea gazului sunt produse de Codman (Archimede și

Arrow) şi de Medtronic (Isopump). Capacitatea lor variază de la 10 la 100 ml iar volumul poate varia de la 0,5 ml la 7,5 ml/24 ore. Pompe acţionate de motor electric şi implantabile sunt Syncromed I (18 ml) şi II (20 şi 40 ml). Ele pot fi reglate prin telemetrie. Durata de viaţă a bateriei variază între 5 şi 7 ani.

Indicaţii. Durerea pacientului la care s-a epuizat tratamentul conservator, cu supravieţuire de mai mult de trei luni, poate să candideze pentru testarea de pompă. Pacientul trebuie să aibă condiţii sociale acceptabile şi să fie fără probleme psihiatrice.

Sunt *contraindicaţi* pacienţii cu infecţii, coagulopatii, alergii la medicamentul utilizat.

Tehnica. Protocolul de testare presupune o primă fază de escaladare a dozei, iar dacă răspunsul este incert se trece la faza de testare de tip dublu orb. Pompa spinală se implantează prin crearea unui buzunar în regiunea flancurilor abdominale iar cea ventriculară se implantează în regiunea subclaviculară, deasupra fasciei marelui pectoral. Procedura cuprinde perioada de testare şi dacă răspunsul este pozitiv se trece la internalizare. După verificarea absenţei fenomenelor alergice, se prepară o soluţie de morfină care se injectează în funcţie de efectele produse, intraspinal sau intraventricular, ultima alegându-se în neoplazii ale capului sau gâtului, dar şi în alte forme, precum durerea canceroasă ireductibilă, dureri bilaterale, axiale sau difuze şi care nu răspund la alte terapii. În caz de instalare a depresiei respiratorii, se evacuează o cantitate de lichid de minim 15 ml pe cateter sau prin puncţie lombara şi se iau măsuri de susţinere respiratorie a pacientului, inclusiv suport ventilator la care se asociază antagoniştii morfinei.

Reumplerea pompei se efectuează înainte de golirea totală a acesteia, situaţie care poate determina distrugerea ireversibilă a acesteia având drept consecinţe manifestări dureroase intense sau chiar sindromul de deprivare.

Administrarea opioizilor pot determina efecte colaterale care sunt în ordinea apariţiei:

a. constipaţie, care se corectează prin regim şi igienă alimentară;

b. disfuncţii urinare, care pot fi tranzitorii şi sunt mai grave la pacienţii cu leziuni medulare;

c. greaţa se corectează cu antiemetice;

d. tulburări de dinamică sexuală;

e. senzaţie de gură uscată.

TEHNICI LEZIONALE

Deşi indispensabile în anumite situaţii, tehnicile ablative sunt asociate cu aspecte nedorite cum ar fi supraadăugarea unei leziuni în sistemul nervos deja suferind, precum şi caracterul parţial reversibil sau ireversibil. Când însă trebuie tratată o afecţiune care are un mare potenţial de suicid cum este nevralgia trigeminală sau pacienţii cu forme avansate de cancer, dar cu supravieţuire îndelungată (de exemplu, cancer osos), morbiditatea şi mortalitatea asociată tehnicilor ablative devine acceptabilă.

Tehnicile ablative urmăresc diferitele nivele anatomice.

Pentru periferie:

1. nervectomie – nu se mai practică din cauza riscului de formare a nevromului;
2. excizia nevromului;
3. ganglionectomia rădăcinii dorsale a nervului;
4. simpatectomii.

Pentru măduva spinării:

1. leziunea zonei de intrare a rădăcinii dorsal (DREZ);
2. cordotomia anterolaterală;
3. mielotomia.

Pentru trunchiul cerebral:

1. mezencefalotomia;
2. DREZ caudal.

Pentru creier:

1. Cingulotomia;
2. Talamotomia medială.

DREZ-otomiile

Fiecare rădăcină spinală dorsală se compune din 10–15 radicele, cele mai multe având un diametru sub 1 mm. Dorsal de coarnele posterioare cenuşii ale măduvei spinării se găseşte tractul Lissauer. În porţiunea medială ajung fibrele subţiri care conduc durerea şi lateral fibrele groase responsabile de propriocepţie şi exercită un rol inhibitor asupra substanţei gelatinoase [43–46].

Indicaţii:

a. avulsiile de plex brahial [47–53];

b. leziuni ale conului medular şi cozii de cal;

c. durere post traumatism vertebromedular [54];

d. nevralgie postherpetică [55];

e. nevralgii nervi periferici, inclusiv C2 [56];

f. durerea malignă (Pancoast Tobias cu leziune C7-T2);

g. spasticitate dureroasă [57–59].

Tehnica. Pacientul este în anestezie generală şi curara de scurtă durată. După deschiderea durei mater se identifică şanţul dorsolateral şi se coagulează punctiform pe nivelele planificate până la nivelul cornului dorsal care se recunoaşte atât prin culoarea sa mai gri, dar şi prin modificarea impedanţei. Când se efectuează leziunea, impedanţa este de 1200 Ohmi iniţial şi la terminarea procedurii creşte la peste 1500 Ohmi, fiind un ghid important intraoperator. Leziunea va distruge selectiv fibrele nociceptive precum şi partea medială a tractului lui Lissauer şi se efectuează la 2–3 mm adâncime, la un unghi de 30 grade medial şi ventral pentru segmentul cervical, 35 grade pentru cel toracic şi 45 grade pentru cel lombar (fig. 14.7). Se vor prezerva astfel funcţiile tactile şi de propriocepţie [60]. Intervenţia se poate efectua şi cu radiofrecvenţă, laser, ultrasunete.

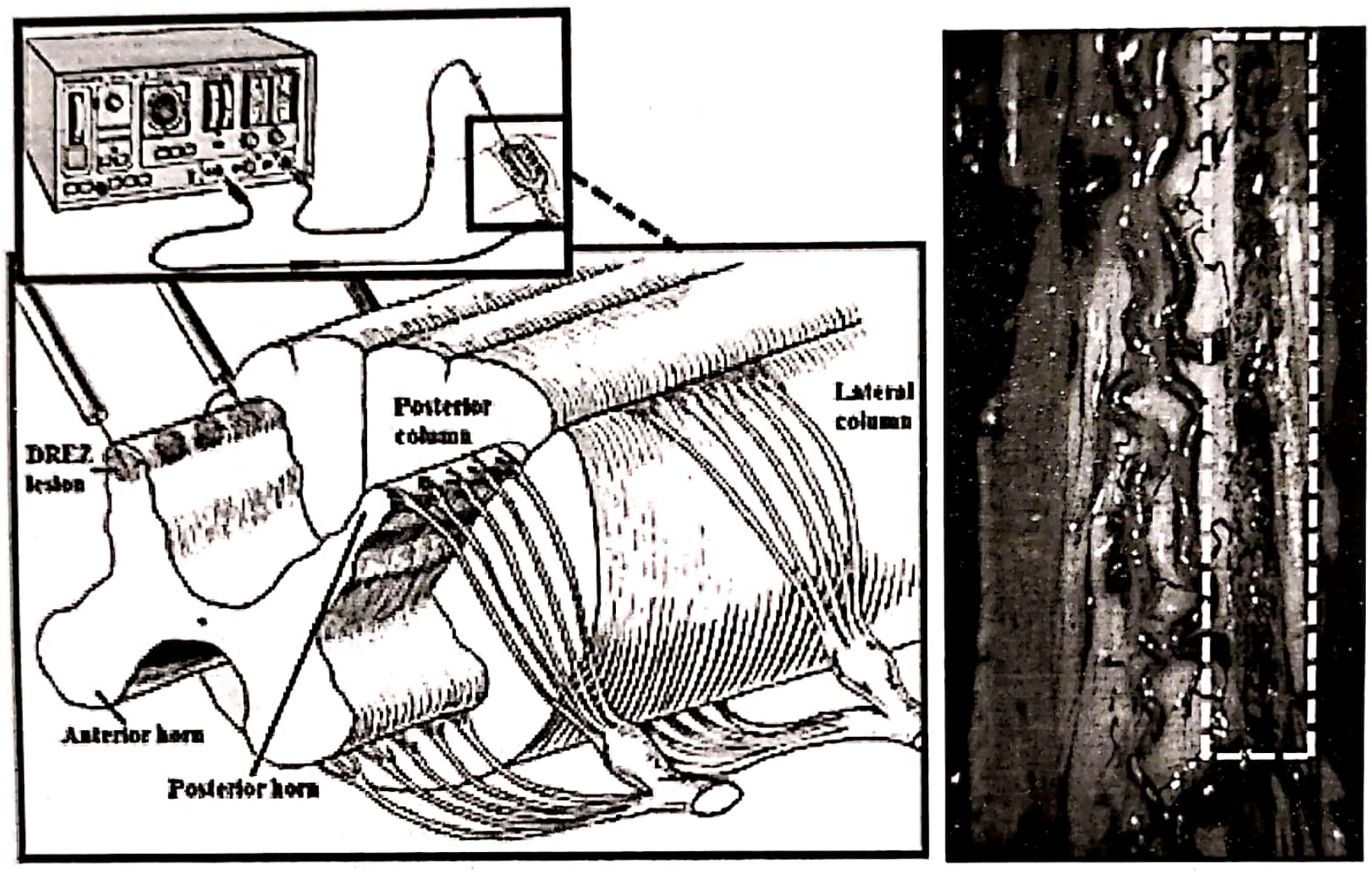

Figura 14.7. DREZ-otomia: schiţa modalităţii de producere a leziunii la nivel medular; în dreapta, aspect introperator [http://www.neuros.net].

Cordotomii – tractotomii

Întreruperea tractului spinotalamic lateral prin cordotomie unilaterală ameliorează durerea în hemicorpul de partea opusă deoarece aproximativ 90% din fibre decusează. Somatotopia fibrelor permite ţintirea membrelor inferioare situate posterolateral sau ecuatorial, în tractul spinotalamic sau a membrelor superioare care se află poziţionate anteromedial sau central. Puţin mai în spate se află calea piramidală, de care tractul spinotalamic este despărţit de linia ce uneşte canalul ependimar de ligamentul dinţat [61]. Vecinătatea cu tractul reticulospinal şi rubrospinal poate afecta automatismul respirator şi produce apneea în somn [62,63]. Procedura se poate efectua atât prin tehnici chirurgicale clasice cât şi percutan, sub control CT.

Indicaţii:

a. sindromul Pancoast Tobias;

b. alte leziuni maligne ale trunchiului şi membrelor;

c. leziuni de nervi periferici;

d. arsuri electrice;

e. durere postherpetică;

f. durere persistentă după intervenţii chirurgicale repetate pe coloană.

Tehnica. Pregătirea constă, printre altele, în o informare detaliată a pacientului asupra intervenţiei, colaborarea între medic şi bolnav fiind extrem de importantă. Procedura se efectuează sub control CT. Pacientul este aşezat pe masă şi se fixează bine capul în suport, utilizându-se atât perniţele de urechi cât şi o bandă de fixare pentru frunte. Capul nu trebuie să se poate mişca. Se efectuează o anestezie locală, dacă pacientul este anxios, dar se poate şi fără anestezie, procedura fiind similară ca nivel de durere, cu o puncţie lombară (fig. 14.8). Se pătrunde din lateral în spaţiul C1 C2 şi după extragerea de câteva picături de LCR care se trimit la laborator, se verifică poziţia vârfului acului prin 1–2 secţiuni CT. Se introduce electrodul care înaintează progresiv cu măsurarea impedanţei.

Valoarea inițială este scăzută în LCR, variază între 250 și 400 Ohmi și crește când se ajunge în cordonul medular la 900 Ohmi sau chiar mai mult. Stimularea permite verificarea poziției electrodului. Nivelul curentului se crește progresiv; la 2–5 Hz apare contracția musculaturii ipsilaterale, mai ales m. trapez. Frecvențele mari, peste 50–100 Hz vor evoca parestezii în zona de corp ce corespunde fibrelor stimulate conform somatotopiei descrise. Se produc leziuni progresive, repetate, cu controlul sensibilității și forței musculare. Temperatura variază între 60°C și 72°C și nu se depășesc 60 sec. la o leziune. Se obține analgezie care se verifică când încă electrodul se află pe loc.

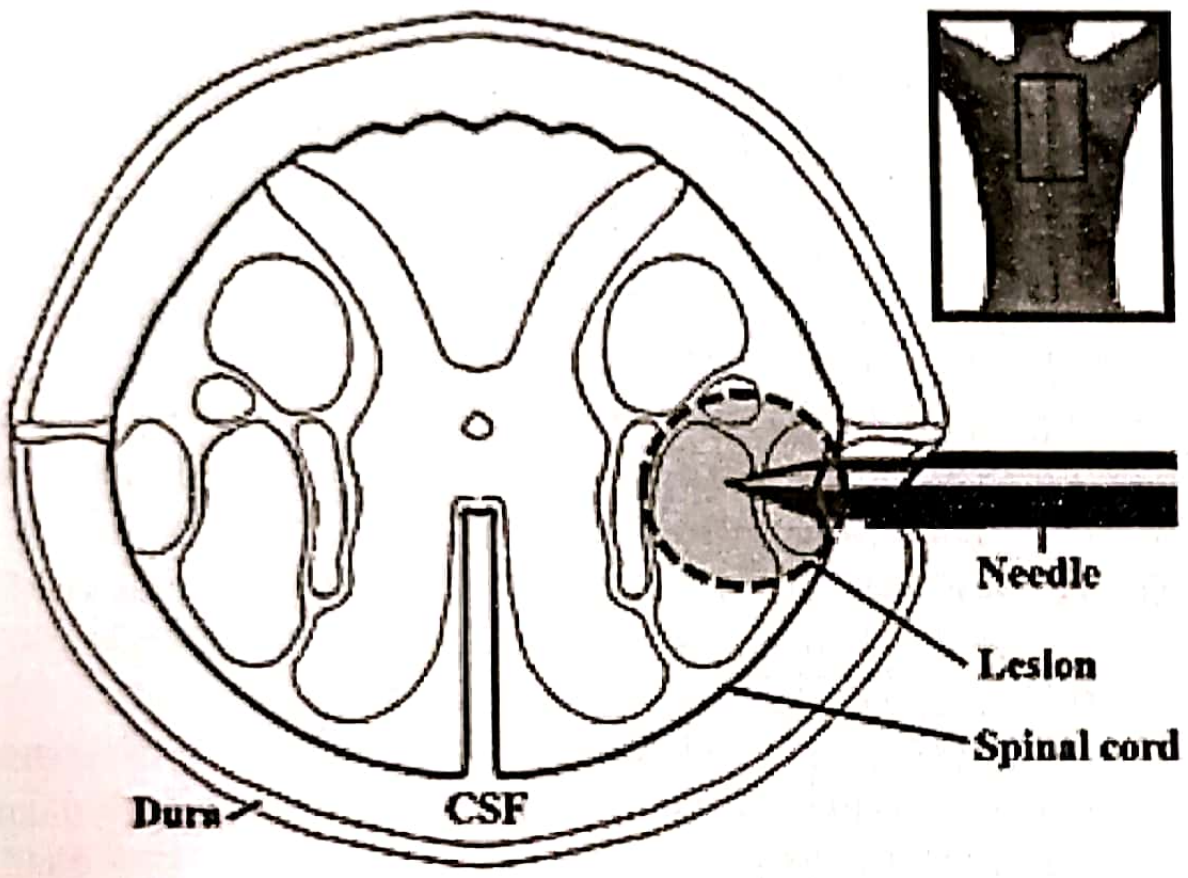

Figura 14.8. Cordotomie toracică percutanată în tratamentul durerii [http://www.neuros.net].

Abordarea se poate efectua și pe cale anterioară, de obicei la C4-C5, tehnica fiind descrisă de Lin și Gildenberg în anul 1966 [64].

Talamotomii

Tractul spinotalamic se proiectează în talamusul medial. Acesta are implicații de tip emoțional [65,66]. Structurile implicate sunt: nucleul dorsomedial, centromedian, parafascicular, și centrolateral. De aici, fibrele se proiectează în gyrus cinguli [67]. Sensibilitatea somatică se proiectează în nucleul ventroposterolateral din talamus iar cea a capului în nucleul ventroposteromedial. Leziunile la acest nivel pot ameliora durerea, dar pot afecta și celelalte moduri de sensibilitate. Thalamusul anterior se proiectează pe lobul frontal și se consideră a avea conexiuni cu percepția afectivă a durerii, dar și implicații motivaționale [68]. *Pulvinarotomia* este rar utilizată deoarece efectele sale terapeutice se înregistrează numai la un sfert din pacienți.

Indicații. Pacienți la care s-au epuizat metodele de tratament conservator, dar și cele vizând sistemul sistemul nervos periferic și spinal se pot califica pentru talamotomie.

Tehnica. Procedura constă în informarea pacientului și anturajului asupra intervenției, riscurilor și rezultatelor așteptate. După obținerea unei examinări RMN cu dublu contrast pentru evidențierea vaselor, se face fuziunea cu CT efectuat cu cadrul Leksell montat pe capul pacientului.

Coordonatele țintei sunt: 6–10 mm lateral de punctul mijlociu al liniei ce unește comisura albă anterioară cu cea posterioară, 7–11 mm posterior de acest punct și de la 2 mm deasupra la 1 mm sub această linie (fig. 14.9) [69]. Folosind aceleși coordonate s-au raportat rezultate bune și la gamma knife [70]. Se practică un orificiu de trepan frontal precoronar la 3 cm lateral de linia mediană și se introduce electrodul în țintă, producându-se o leziune selectivă controlată.

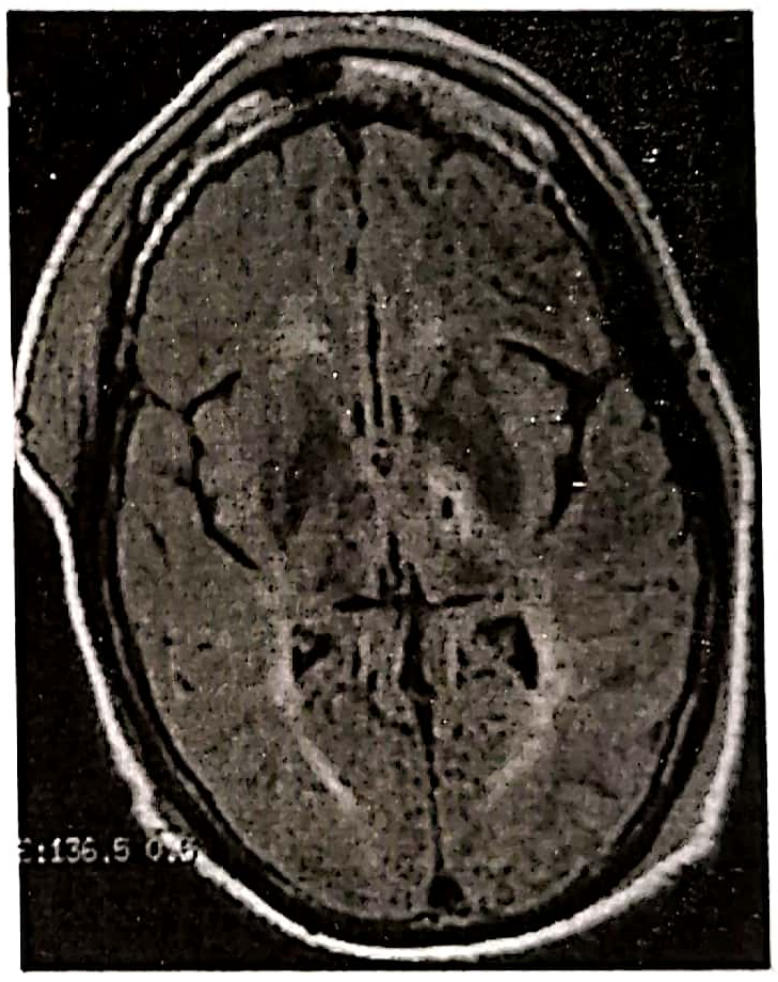

Figura 14.9. Examinare RMN în secțiune axială T2 post talamotomie.

Cingulotomia trebuie menționată deoarece reprezintă stația terminală a sensibilității cu implicații afective și cu rezultate foarte bune – ameliorări până la 80% [71].

BIBLIOGRAFIE

1. International Association for the Study of Pain. Classification of chronic pain syndromes and definition of pain states. Pain. 1986 (suppl 3) 51.
2. Bonica JJ. General consideration of chronic pain. In Bonica JJ, ed.The management of Pain. Philadelphia. 1990.

3. Melzac R, Wall PD. Pain mechanisms: a new theory. Science 1965; 150: 971–979.
4. Patel NB. Chapter 3: Physiology of pain (IASP Guide to pain management in low-resource settings).
5. Woolf C, Salter M. Neuronal plasticity. Increasing the gain in pain. Science 2000; 288(5472): 1765–1769.
6. Perl ER. Ideea about pain a historical review. Nature Reviews Neuroscience 2007, 8: 72.
7. Munglani R, Hunt SP, Jones GJ. Spinal cord and chronic pain. In: Kaufman L, Ginsburg R, eds. Anaesthetic review, Vol. 12. Edinburgh: Churchill Livingstone; 1996: 53–76.
8. Law J, Sweet J, Kirsch WM. Retrospective analysis of 22 patients with chronic pain treated by peripheral nerve stimulation. J Neurosurg. 1980; 52: 482–485.
9. WaisbrodH, Panhes C, Hansen D. Direct nerve stimulation for painful peripheral neuropathies. J Bone Jo int Surg. 1985; 67: 470–472.
10. Hassenbusch S, Stanton-Hicks M, Shoppa D. Long term results of peripheral nerve stimulation for reflex sympathetic dystrophy. J Neurosurg. 1996; 84: 415–423.
11. Weiner RL, Reed KL. Peripheral neurostimulation for the control of intractable occipital neuralgia. Neuromodulation 1999; 2: 369–375.
12. Slavin KVNersesvanH, Wess C. Peripheral neurostimulation for treatment of intractable occipital neuralgia. Neurosurgery 2006; 21: E6 2006; 58(1): 112–119.
13. Slavin KV, Colpan ME, Munwar N. Trigeminal and occipital peripheral nerve stimulation for craniofacial pain; a single institution experience and review of literature. Neurosurgical Focus.
14. Racz GB, Heavner JE. Complex regional pain syndrom. Sem Anesth.1996; 15: 70–87.
15. Narouze SN.Role of sphenopalatine ganglion neuroablation in the management of cluster headache. Curr Pain Headache Rep. 2010 Apr; 14(2): 160–3.
16. Oluigbo CO, Makonnen G, Narouze S, Rezai AR. Sphenopalatine ganglion interventions: technical aspects and application. Prog Neurol Surg. 2011; 24: 171–9. Epub 2011 Mar 21.
17. Renard VM, North RB. Prevention of percutaneous electrode migration in spinal cord stimulation by a modification ofthe standard implantation technique. J Neurosurg Spine 2006; 4 (4): 300–303.
18. North RB, Linderoth B. Spinal cord stimulation for chronic pain. In: Schmidek HH, Roberts D, eds. Schmidek & Sweet: Operative Neurosurgical Techniques: Indications, Methods and Results. 5th ed. Vol. 2. Philadelphia, PA: Elsevier; 2005: 2165–2186.
19. North RB, Ewend MG, Lawton MT. Failed back surgery syndrome: 5-yearfollow-up after spinal cord stimulator implantation. Neurosurgery 1991; 28(5): 692–699.
20. North RB, Kidd D, Shipley J, *et al.* Spinal cord stimulation versus reoperation or failed back surgery syndrome: a cost effectiveness and cost utility analysis based on a randomized, controlled trial. Neurosurgery 2007; 61(2): 361–369.
21. Robaina FJ, Dominguez M, Diaz M, *et al.* Spinal cord stimulation for relief of chronic pain in vasospastic disorders of the upper limbs.Neurosurgery 1989; 24: 6367.
22. Francaviglia N, Silvestro C, Maiello M, *et al.* Spinal cord stimulation for the treatment of progressive systemic sclerosis and Raynaud's syndrome. Br J Neurosurg 1994; 8: 567–571.
23. Petrakis IE, Sciacca V. Does autonomic neuropathy influence spinal cord stimulation therapy success in diabetic patients with critical lower limb ischemia? Surg Neurol 2000; 53(2): 182–188.
24. Robaina F, Clavo B. Spinal cord stimulation in the treatment of post-stroke patients: current state and future directions.Acta Neurochir Suppl 2007; 97(Pt1): 277–282.
25. Kuwata T. Effects of the cervical spinal cord stimulation on persistent vegetative syndrome: experimental and clinical study (in Japanese). No Shinkei Geka 1993; 21(4): 325–331.
26. Robaina F, Clavo B. The role of spinal cord stimulation in the management of patients with brain tumors. Acta Neurochir Suppl 2007; 97: 445–453.
27. Katayama Y, Fukaya C, Yamamoto T. Poststroke pain control by chronic motor cortex stimulation: neurological characteristics predicting a favorable response. J Neurosurg 1998; 89(4): 585–591.
28. Meyerson BA, Lindblom U, Linderoth B, *et al.* Motor cortex stimulationas treatment of trigeminal neuropathic pain. Acta Neurochir Suppl (Wien) 1993; 58: 150–153.
29. Nguyen JP, Lefaucheur JP, Decg P, *et al.* Chronic motor cortex stimulation in the treatment of central and neuropathic pain. Correlations between clinical, electrophysiological and anatomical data. Pain1999; 82(3): 245–251.
30. Brown JA, Barbaro NM. Motor cortex stimulation for central and neuropathic pain: current status. Pain 2003; 104(3): 431–435.
31. Migita K, Uozumi T, Arita K, *et al.* Transcranial magnetic coil stimulation of motor cortex in patients with central pain.Neurosurgery 1995; 36(5): 1037–1040.
32. DiLazzaro V, Oliviero A, Pilato F, *et al.* Comparison of descending volleys evoked by transcranial and epidural motorcortex stimulationina conscious patient with bulbar pain. Clin Neurophysiol 2004; 115(4): 834–838.
33. Carroll D, Joint C, Maartens N, *et al.* Motor cortex stimulation for chronic neuropathic pain: a preliminary study of 10 cases. Pain 2000; 84(2–3): 431–437.
34. Hosobuchi Y, Adams JE, Rutkin B. Chronic thalamic stimulation for the control of facial anesthesia dolorosa. Arch Neurol 1973; 29(3): 158–161.12.
35. Hosobuchi Y, Adams JE, Rutkin B. Chronic thalamic and internal capsule stimulation for the control of centralpain. SurgNeurol 1975; 4(1): 91–92.
36. Namba S, Nakao Y, Matsumoto Y, *et al.* Electrical stimulation of the posterior limb of the internal capsule for treatment ofthalamic pain. Appl Neurophysiol 1984; 47(3): 137–148.
37. Hamani C, Schwalb JM, Rezai AR, *et al.* Deep brain stimulation for chronic neuropathic pain: long-term outcome and the incidence of insertional effect. Pain 2006; 125(1–2): 188–196.
38. Adams JE, Hosobuchi Y, Fields HL. Stimulation of internal capsule for relief of chronic pain. J Neurosurg 1974; 41(6): 740–744.
39. Kumar K, Wyant GM, Nath R. Deep brain stimulation for control of intractable pain in humans, present and future: a ten-year follow-up. Neurosurgery 1990; 26(5): 774–782.

40. Lenz FA, Tasker RR, Dostrovsky JO, *et al*. Abnormal single-unit activity recorded in the somato sensory thalamus of a quadriplegic patient with central pain. Pain 1987; 31(2): 225–236.
41. Rinaldi PC, Young RF, Albe-Fessard D, *et al*. Spontaneous neuronal hyperactivity in the medial and intra laminar thalamic nuclei of patients with deafferentation pain. J Neurosurg 1991; 74(3): 415–421.
42. Brazenor GA. Long term intrathecal administration of morphine: a comparison of bolus injection via reservoir with continuous infusion by implanted pump. Neurosurgery. 1987; 21: 484–491.
43. Rand R. Further observations on Lissauer's tractolysis. Neurochirurgica 1960; 3: 151–168.
44. Denny-Brown D, Kirk EJ, Yanagisawa N. The tract of Lissauer in relation to sensory transmission in the dorsal horn of spinal cord in the macaque monkey. J Comp Neurol 1973; 151: 175–200.
45. Ramon y Cajal S. Histologie du Systeme Nerveux. Vol. 1. Paris: Maloine; 1901: 986.
46. Loeser JD, Ward AA Jr, White LE Jr. Chronic deafferentation of human spinal cord neurons. J Neurosurg 1968; 29: 48–50.
47. Powers SK, Adams JE, Edwards SB, Boggan JE, HosobuchiY. Pain relief from dorsal root entry zone lesions made with argon and carbon dioxide microsurgical lasers. J Neurosurg1984; 61: 841–847.
48. Dreval ON. Ultrasonic DREZ-operations for treatment of pain due to brachial plexus avulsion. Acta Neurochir (Wien) 1993; 122: 76–81.
49. Emery E, Blondet E, Mertens P, Sindou M. Microsurgical DREZotomy for pain due to brachial plexus avulsion: longterm results in a series of 37 patients. Stereotact Funct Neurosurg 1997; 68: 155–160.
50. Friedman AH, Nashold BS, Bronec PR. Dorsal root entry zone lesions for the treatment of brachial plexus avulsion injuries: a follow-up study. Neurosurgery 1988; 22: 369–373.
51. Thomas DGT, Jones ST. Dorsal root entry zone lesions in brachial plexus avulsion. Neurosurgery 1984; 15: 966–968.
52. Rath SA, Braun V, Soliman N, Antoniadis G, Richter MP. Results of DREZ-coagulations for pain related to plexus lesions, spinal cord injuries and post-herpetic neuralgia. Acta Neurochir (Wien) 1996; 138: 364–369.
53. Samii M, Bear-Henney S, Ludemann W, Tatagiba M, Blomer U. Treatment of refractory pain after brachial plexus avulsion with dorsal root entry zone lesions. Neurosurgery 2001; 48: 1269–1277.
54. Nashold BS, Bullitt E. DREZ-lesions to control central pain in paraplegics. J Neurosurg 1981; 55: 414–419.
55. Friedman AH, Nashold BS, Ovelmen-Levitt J. Drez-lesions for the treatment of post-herpetic neuralgia. J Neurosurg 1984; 60: 1258–1261.
56. Dubuisson D. Treatment of occipital neuralgia by partial posterior rhizotomy at C1–3. J Neurosurg 1995; 82: 581–586.
57. Sindou M, Mifsud JJ, Boisson D, Goutelle A. Selective posterior rhizotomy in the dorsal root entry zone for treatment of hyperspasticity and pain in the hemiplegic upper limb. Neurosurgery 1986; 18: 587–595.
58. Sindou M, Jeanmonod D. Microsurgical DREZ-tomy for the treatment of spasticity and pain in the lower limbs.Neurosurgery 1989; 24: 655–670.
59. Sindou M, Jeanmonod D, Mertens P. Surgery in the DREZ: microsurgical DREZotomy for treatment of spasticity. In: Sindou M, Abbott R, Keravel Y, eds. Neurosurgery for Spasticity. Vienna: Springer Verlag; 1991: 165–182.
60. Jeanmonod D, Sindou M. Somatosensory function following dorsal root entry zone lesions in patients with neurogenic pain or spasticity. J Neurosurg 1991; 74: 916–932.
61. Kahn EA, Rand RW: On the anatomy of anterolateral cordotomy. J Neurosurg 1952 9: 611619.
62. Krieger AJ, Rosomoff HL: Sleep-induced apnea. Part 1: A respiratory and autonomic dysfunction syndrome following bilateral percutaneous cervical cordotomy. J Neurosurg 197439: 168-180.
63. Mullan S, Hosobuchi Y: Respiratory hazards of high cervical percutaneous cordotomy. J Neurosurg 28: 29 1297, 1968.
64. Lin PM, Gildenberg PL, Polakoff PP. An anterior approach to percutaneous lower cervical cordotomy. J Neurosurg. 1966 Nov; 25(5): 553–560.
65. Bushnell MC, Duncan GH. Sensory and affective aspects of pain perception: is medial thalamus restricted to emotional issues? Exp Brain Res 1989; 78: 415–418.
66. Jeanmonod D, Magnin M, Morel A. Thalamus and neurogenic pain: physiological, anatomical and clinical data. Neuroreport 1993; 4: 475–478.
67. Kuroda R, Yorimae A, Yamada Y, *et al*. Frontal cingulotomyre considered from aWGA-HRP and c-Fos study in cat. Acta Neurochir Suppl 1995; 64: 69–73.
68. Gorecki JP. Thalamotomy for cancer pain, part I an overview. In: GildenbergPL, TaskerRR, eds. Textbook of Stereotactic and Functional Neurosurgery. NewYork: McGraw-Hill, 1998: 1417–1424.
69. Nizuma H, Kwak R, Ikeda S, *et al*. Follow-up results of centromedian thalamotomy for central pain. Appl Neurophysiol 1982; 45: 324–325.
70. Young RF, Jacques DS, Rand RW, *et al*. Technique of stereotactic medial thalamotomy with the Leksell Gamma knife for treatment of chronic pain. Neurol Res 1995; 17: 59–65.
71. Hurt RW, Ballantine HT Jr. tereotactic anterior cingulate lesions for persistent pain: a report on 68 cases. Clin Neurosurg 1974; 21: 334–351.

TULBURĂRI ALE NERVILOR CRANIENI

Dintre cele 12 perechi de nervi cranieni în zona de interes pentru Neurochirurgia funcţională şi restaurativă sunt următorii nervi:

– nervul trigemen, vizând componenta senzitivă şi vegetativă, datorită manifestărilor dureroase cu cea mai mare intensitate cunoscută;

– nervul glosofaringeu, datorită implicării sale în durere;

– nervul vag, vizat în tratamentul paliativ al epilepsiei dar şi al depresiei;

– nervul accesor este discutat la capitolul „Neurochirurgia pentru mişcări anormale”, în legătură cu implicarea sa în torticolisul spasmodic;

– nervul facial pentru hemispasmul facial;

– protezarea vederii şi auzului depăşesc zona de interes al acestui capitol.

FIZIOPATOLOGIE

Deşi eficacitatea decompresiunii microvasculare (DMV) este evidentă, nu cunoaştem dacă semnele acestor afecţiuni sunt cauzate de tulburarea activităţii neuronale ce rezultă din conflictul unui nerv cranian cu un vas de sânge adiacent, sau există şi alte cauze [1,2]

Studiile electrofiziologice subliniază faptul că este vorba de o hiperactivitate şi o hiperexcitabilitate la nivelul nucleilor nervilor cranieni incriminaţi, aceasta fiind o posibilă cauză a apariţiei manifestărilor specifice afecţiunilor respective. Iritarea nervului cranian în urma contactului cu un vas de sânge poate să iniţieze o asemenea suferinţă, dar este posibil ca şi alţi factori să contribuie la apariţia acestor fenomene.

Teoria prin care compresiunea unui vas de sânge poate să dezvolte boala, este susţinută de următoarele mecanisme:

– pulsaţiile mecanice sistolice la nivelul zonei de intrare a rădăcinei (*Root Entry Zone*), produc stimuli excitatori de declanşare sau „trigger” pentru manifestările bolii; această zonă de intrare este de formă conică şi se extinde 3 mm până la 5 mm distanţă de trunchiul cerebral;

– pulsaţiile pot fi responsabile în timp de distrugerea învelişului fibrelor de mielină ale nervului, facilitând conducerea efaptică şi susţin fenomenul „cross-talk” care are semnificaţia că un stimul produce un efect diferit de cel fiziologic; acest lucru se întâmplă la nivelul zonei de tranziţie de la mielina oligodendroglială centrală la cea produsă de celulele Schwan, care se întâlnesc în segmentul periferic;

– acest fenomen electrofiziologic ectopic descarcă antidromic stimuli electrici către nucleul nervului, determinându-i o hiperactivitate electrofiziologică şi inducând o facilitare a descărcărilor motorii sau senzitive;

– altă teorie este cea a „aprinderii” şi se bazează pe modificările ce apar în canalele ionice întâlnite în durerea neuropată [3].

Nu toate nevralgiile au conflict neurovascular identificabil RMN sau intraoperator [5]. Conflictul neurovascular poate să apară de la ieşirea nervului din trunchiul cerebral până la intrarea în cavum Meckeli, în cazul nervului trigemen [6]. Uneori poate fi identificat intraoperator un şanţ sau o arie decolorată la nivelul zonei de conflict neurovascular [7].

Paroxismele iterative subintrante din nevralgia trigeminală care nu pot fi controlate medicamentos prezintă un risc asociat de suicid şi trebuie tratate ca urgenţă neurochirurgicală.

SINDROAME

NEVRALGIA TRIGEMINALĂ

Nevralgia trigeminală se prezintă sub formă de paroxisme, frecvent unilateral, în teritoriul nervului trigemen pe una din ramurile sale. Durerea se manifestă sub forma de crize declanşate de către stimuli care în mod obişnuit nu sunt dureroşi (spălat pe dinţi, atingerea uşoară a feţei, vorbire, mestecat etc.). Pacientul descrie criza asemenea durere fulgurantă, ca o arsură sau şoc electric. Nu se înregistrează modificări la examenul neurologic. Atingerea unui punct declanşator, „trigger”, poate iniţia paroxismul dureros.

Criteriile de diagnostic ale Societăţii Internaţionale a Durerii de Cap (www.ihs-classification.org) sunt:

a. Paroxismele dureroase apar de la o fracţiune de secundă la 2 minute, afectând una sau mai multe ramuri ale nervului trigemen şi se satisfac şi criteriile B şi C.

b. Durerea are cel puţin una din aceste caracteristici: intensă, ascuţită, superficială sau ca un junghi, este precipitată de zone „trigger" sau de factori declanşanţi.

c. Atacurile sunt stereotipe la acelaşi pacient.

d. Nu există deficite neurologice evidente.

e. Nu există alte afectări sau suferinţe cărora le pot fi atribuite aceste manifestări [8].

O altă clasificare utilă în activitatea clinică cuprinde 7 categorii:

1. TN1– durere idiopatică, spontană, intermitentă.
2. TN2 – durere idiopatică, spontană, constantă
3. Durere neuropată apărută după lezarea posttraumatică sau iatrogenă.
4. Durere apărută după proceduri ablative în scop curativ.
5. Nevralgia trigeminală din scleroza multiplă.
6. Postherpetică.
7. Durerea atipică necesită examen psihologic pentru clarificare [9,10].

Este necesară efectuarea RMN în secvenţă T1 şi T2, şi angio RMN 3D pentru a identifica compresiunea vasculara a nervului trigemen. Vasul cel mai frecvent implicat în producerea nevralgiei trigeminale este artera cerebeloasă superioară [11]. Rata de succes ale diferitelor proceduri şi cele mai frecvente complicaţii întâlnite în chirurgia trigemenului sunt prezentate pe o metaanaliză care include mii de pacienţi. Valorile sunt exprimate în procente.

Tabelul 14.1

Tabel comparativ al diferitelor metode de tratament al nevralgiei trigeminale (după [12])

	Decompresiune microvasculară	**Rizotomii trigeminale selective**	**Rizotomie cu radiofrecvenţă**	**Rizotomie cu glicerol**	**Compresiune cu balon**
Ameliorarea dureroasă	98	92	100	94	99
Mortalitate perioperatorie	0,6	0	0	0	0
Morbiditate perioperatorie	10		1,2	1	1,7
Recurenţa durerii	15	18	23	54	21
Anestezia dureroasă	0	1	1,5	1,8	0,1
Keratită	0	0	1	1,8	0
Deficit motor trigeminal	0	0	24	1,7	66
Deficite permanenete	3	0	0	0	0
Disestezie majoră	0,3	5	10	5	14
Disestezie minoră	0,2	5	14	11	5
Hemoragie sau infarct cerebral, cerebelos	0,6	0	0	0	0
Amorţeală a feţei	2	100	98	60	72

HEMISPASMUL FACIAL

Hemispasmul facial reprezintă o tulburare cronică şi benignă caracterizată printr-o mişcare involuntară a unei hemifeţe, care se manifestă prin spasme tonice şi sinchinezii ale muşchilor inervaţi de nervul facial.

Există trei criterii de includere în hemispasmul facial primar:

– este specifică o evoluţie cronică autolimitantă;

– nu reprezintă o sechelă a paraliziei faciale ipsilaterale;

– cu excepţia compresiunii vasculare a nervului facial toate investigaţiile sunt normale.

Numeroase studii au arătat că producerea hemispasmului facial are ca promotor compresiunea vasculara a nervului facial la zona de ieşire a acestuia din trunchiul cerebral (REZ – *Root Exit Zone*), ceea ce duce în timp la o modificare funcţionala a nucleului motor al nervului facial. De aici derivă şi tratamentul chirurgical specific şi anume decompresiunea vasculară microchirurgicală. Cei care au introdus această tehnică au fost Gardner şi Janetta.

Literatura modernă arată că în peste 98% din cazuri este descoperită o artera care este în conflict cu nervul facial la ieşirea acestuia din trunchiul cerebral.

Fiziopatologie:

Ipoteza este aceea că există o compresiune cronică a unui vas de sânge sau a unor vase de sânge care generează spasme printr-un lanţ de mecanisme diferite dar complementare:

– pulsațiile mecanice sistolice la nivelul zonei de ieşire (REZ) produc stimuli excitatori „trigger" la nivelul muşchilor deserviți de nervul facial.

– pulsațiile distrug în timp învelişul fibrelor de mielină ale nervului facial facilitând conducerea efaptică şi susțin fenomenul „cross-talk" (un stimul produce un efect diferite de cel fiziologic datorat activării fibrelor adiacente) Acest tip de fenomen stă la baza apariției sinkineziilor şi a răspunsurilor motorii laterale de dispersie [13].

– acest fenomen electrofiziologic ectopic descarcă antidromic stimuli electrici către nucleul nervului facial producând o hiperactivitate electrofiziologică a acestuia, realizând astfel o facilitare a descărcărilor motorii provocate de stimuli periferici.

Indicații: Indicație absolută pentru decompresiunea vasculară microchirurgicală o are hemispasmul facial primar tipic. Acesta debutează cu spasme unilaterale intermitente uşoare a muşchiului orbicularis oculi (muşchii faciali inferiori sunt implicați doar secundar).

Tratamentul chirurgical. Principiul tehnicii chirurgicale se bazează pe eliberarea nervului facial de contactul cu vasul de sânge compresiv. Cel mai frecvent vas de sânge este reprezentat de artera cerebeloasă postero-inferioară (PICA), urmat de artera cerebeloasă antero-inferioară (AICA) şi uneori artera vertebro-bazilară. În aproximativ 40% din cazuri se întâlnesc mai multe vase compresive la acelaşi pacient.

NEVRALGIA GLOSOFARINGIANĂ

Nevralgia glosofaringiană este un sindrom dureros rar, caracterizat prin episoade dureroase în teritoriul senzitiv al nervului cranian al IX-lea, adică în porțiunea posterioară a limbii, fosa amigdaliană, laringe cu iradiere în ureche şi gât. Distribuția ramurilor nervului este esențială pentru diagnosticul clinic [14]. Caracteristicile durerii sunt: ascuțită, dar şi ca o arsură, putând lua caracterul şi de durere surdă, prezintă episoade intense dar nu ating nivelul nevralgiei trigeminale, este declanşată de înghițit, mai ales lichide reci, căscat, vorbire dar şi mişcările capului, se poate asocia cu aritmii sau stop cardiac. Blocajul zonei care declanşează paroxismul anulează durerea. Nevralgia glosofaringiană esențială este probabil cauzată de compresiunea nervului de către un vas sanguin, frecvent a. vertebrală sau a. cerebeloasă posteroinferioară, iar cea secundară este asociată cu diferite leziuni care afectează nervul al IX-lea la diferite nivele de-a lungul traiectului său (la nivelul trunchiului cerebral, ramurile cisternale, foramenul jugular precum şi porțiunea extracraniană). Acestea pot fi: tumori, abces periamigdalian, anevrism carotidian, malformație tip Chiari I, compresiune pe ligamentul stilohioidian etc. Incidenta nevralgiei de nerv glosofaringian este aproximativ 0,7 la 100 000. Incidența creşte odată cu vârsta, fiind mai frecventă la persoanele peste 50 de ani. Examenul neurologic obiectiv nu prezintă modificări. Imagistica, mai ales RMN-ul tranşează forma esențială de nevralgie de n. glosofaringeu de cea secundară unei leziuni [15,16].

Abordarea terapeutică se efectuează similar cu nevralgia trigeminală, începându-se cu anticritice, carbamazepină până la 1200 mg/24 ore. Procedurile chirurgicale includ termocoagularea cu radiofrecvență şi decompresia neurovasculară.

ALTE SINDROAME ALE NERVILOR CRANIENI

Este dezbătută în prezent posibilitatea compresiunii vasculare asupra nervului vag care poate să genereze hipertensiunea esențială. Mulți autori susțin această ipoteză şi au loturi de pacienți care demonstrează statistic o ameliorare a hipertensiunii arteriale [17,18].

MODALITĂȚI TERAPEUTICE

DECOMPRESIUNEA VASCULARĂ MICROCHIRURGICALĂ

Decompresiunea neurovasculară a fost descrisă inițial de către Gardner şi dezvoltată de Jannetta, care susține că rizopatiile nervilor cranieni V, VII, VIII, IX, X şi XI manifestate prin nevralgia trigeminală, hemispasmul facial, tinitusul, nevralgia de nerv glosofaringean, hipertensiunea arterială centrală, torticolisul spasmodic şi vertijul pozițional au drept cauză conflictul neurovascular [1,2].

Intervenția constă în disecția microchirurgicala a aderențelor dintre nerv şi vas (în cele mai multe cazuri arterial, dar este posibil şi venos) şi plasarea unui fragment de teflon care să atenueze transmiterea pulsațiilor la nerv. Cele mai frecvent întâlnite tipuri de decompresiune neurovasculară microchirurgicală sunt pentru nervul trigemen în cadrul nevralgiei de trigemen şi nervul facial pentru hemispasmul facial. Dar exista şi cazuri mai rare, cum ar fi decompresiunea vasculară microchirurgicală pentru nervii cranieni IX pentru nevralgie, X pentru hipertensiune indusă de prezenţa unor vase care afectează acest nerv sau IX pentru toticolis.

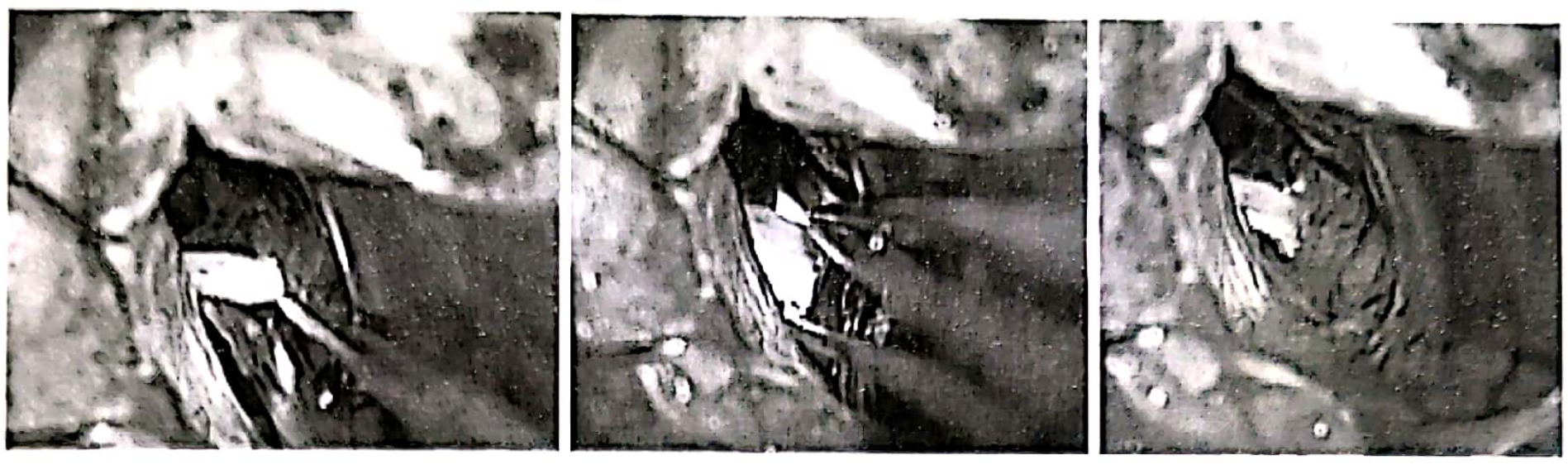

Figura 14.10. Microdecompresiune vasculară pentru nevralgie trigeminală, aspect intraoperator: identificarea conflictului vascular şi disecţia arterei care are o buclă în jurul feţei anterioare a nervului (stânga); inserarea fragmentului de teflon între arteră şi nervul trigemen (mijloc); aspect final (dreapta).

Tehnica operatorie:

Pacientul este intubat endotraheal. Poziţia pe masa de operaţie este în decubit lateral sau semişezândă; pentru ultima poziţie, pacientul trebuie evaluat cu Doppler cardiac preoperator şi monitorizat continuu intraoperator pentru evitarea complicaţiilor embolice. Capul este fixat în suportul Mayfield în 3 pini. Se rade părul din regiunea retromastoidiană. Se identifica vârful procesului mastoidian şi protuberanţa occipitală externă. Linia care le uneşte, reprezintă proiecţia sinusului transvers iar şanţul de inserţie al muşchiului digastric corespunde proiecţiei sinusului sigmoidian. Aceste repere ajută la limitarea superolaterală a craniectomiei. Incizia la piele este de 6 cm şi depăşeşte în sus linia nucală cu 2 cm, plasându-se înăuntrul inserţiei părului din regiune, din motive estetice. Disecţia ţesutul subcutanat şi muscular se poate efectua cu electrocauterul. Noi preferăm disecţia cu bisturiul şi foarfeca pentru a evita leziunea termică. Artera occipitală este adesea întâlnită şi se ligaturează sau coagulează şi apoi se secţionează. Craniectomia are formă de triunghi echilateral cu un vârf orientat spre locul de joncţiune dintre sinusul transvers şi sigmoidian şi se adaptează în funcţie de ţintă, de exemplu, pentru nervii găurii rupte posterioare se prelungeşte în jos. Limita laterală este reprezentată de bordul medial mastoidei şi deschiderea de celule se sigilează cu antibiotic şi ceară. Dura mater se deschide în forma literei Y, cu atenţie să nu se lezeze sinusurile venoase. Se introduce microscopul. Se retrage cerebelul cu spatula şi se fixează pe depărtătorul autostatic cu protecţia ţesutului nervos prin tampon de vată. Orientarea spre superior conduce la nervul trigemen, direcţia pe pedunculul cerebelos mijlociu, spre unghiul pontocerebelos şi caudal spre nervii găurii rupte posterioare. Se identifică contactul dintre vas şi nerv, uneori după disecţia laborioasă a bridelor arahnoidiene. Vasele arteriale nu se vor coagula şi nici cele venoase mari. Se efectuează arahnoliză minuţioasă. Se poate plasa un fragment de teflon pentru a prelua pulsaţiile vasului care se fixează cu un produs biologic, de exemplu clei de fibrină. Sunt autori care efectuează o suspendare a vasului cu ajutorul unui clip fenestrat cu care se îndepărtează vasul de nerv [19].

Când nu se identifică un conflict neurovascular, poate să se efectueze după arahnoliză o uşoară apraxie prin strângerea delicată a nervului între vârfurile pensei bipolare, fără coagulare [20]. Sunt autori care recomandă să se verifice zona cu ajutorului endoscopului pentru identificarea conflictului neurovascular şi rezolvarea acestuia [21]. Se verifica apoi hemostaza venoasă prin efectuarea manevrei Valsalva (cu consecinţă creşterea presiunii în atriul drept) cu ajutorul ventilatorului mecanic, de către anestezist. Se suturează dura mater, iar pentru a asigura o etanşeitate şi în caz de necesitate se poate recurge la autoplastie proaspăt recoltată. Urmează sutura planurilor anatomice supraiacente şi se aplica un pansament compresiv.

Rata de succes este între 63% şi 84%: acest lucru ţine de mai mulţi factori printre care vârsta pacientului, starea biologica, istoricul de hipertensiune sistemica chiar şi durata durerii preoperatorii, factori care ţin de nevralgie (topografie), precum şi de modificările anatomice descoperite intraoperator. Rezultatele decompresiunii neurovasculare sunt foarte bune şi pe termen lung. După 5 ani, 75% din pacienţii decomprimaţi s-au ameliorat şi peste 66% erau fără durere şi fără medicaţie după 20 de ani de urmărire [22]. Studii cost-beneficiu au demonstrat eficienţa decompresiunii neurovasculare [23].

Complicaţii:

Mortalitatea raportată în literatură este cuprinsă între 0,2 şi 1,2% şi se datorează în mare parte infarctului cerebelos sau al trunchiului cerebral. Fistula LCR este raportată între 2% şi 17%. Pareza permanentă de nerv IV şi VII dată de tracţiunea acestora variază între 0,5% şi 0,4%, pierderea auzului apare la 0,8–4,5%, iar modificări senzitive în teritoriul trigeminal în 2–5%. Decompresiunea vasculară microchirurgicala rezolvă aproximativ 75% din cazuri cu nevralgia de trigemen primară şi 90% când este vizualizat un vas compresiv pe imaginile RMN [24,25]. Metoda este sigură şi pentru populaţia vârstnică [26,27].

TERMOCOAGULARE PRIN RADIOFRECVENŢĂ

Termocoagularea prin radiofrecvenţă reprezintă o metodă sigură, extrem de precisă ca localizare a efectelor şi care şi-a dovedit eficienţa în timp. Modalitatea de acţiune este reprezentată de întreruperea semnalelor care conduc durerea şi se bazează pe vulnerabilitatea selectivă a fibrelor mai puţin mielinizate de tip C, implicate în acest proces. Prin utilizarea curentului de radiofrecvenţă aplicat pe un electrod-ac se încălzeşte un volum mic de ţesut nervos, astfel întrerupându-se transmiterea semnalelor nociceptive din aria respectivă. Încălzirea se datorează creşterii agitaţiei moleculelor ionizate ca urmare a variaţiei câmpului electric cu frecvenţe din zona radio (0,3–2 MHz). Altfel spus, deplasarea electrolitului determină termogeneză. Reperajul se efectuează topografic, clinic şi imagistic. Temperatura înregistrată de termistor sau de termocuplu, în momentul lezării variază între 60 şi 90°C, iar timpul este de 30–90 secunde. Pacientul trebuie să fie treaz şi cooperant pentru a permite evaluarea efectelor leziunii. Utilizarea anesteziei locale este suficientă în cele mai multe cazuri, dar, pentru confortul pacientului se poate utiliza o sedare uşoară sau chiar propofol intravenos.

Efectul terapeutic obţinut este variabil, acesta poate să dureze câteva săptămâni până la câţiva ani sau definitiv. Procedura poate fi repetată, mai ales când se doreşte o leziune supraselectivă şi parabiotică, deoarece există o reversibilitate a acestei termocoagulări.

Termocoagulare prin radiofrecvenţă la nivelul Foramen Ovale (fig. 14.11)

Dacă blocajul ganglionului trigeminal diminuează manifestarea dureroasă, se poate aprecia că răspunsul la radiofrecvenţă va fi bun. Comparativ cu alte proceduri, radiofrecvenţa este mai bine tolerată şi de aceea se recomandă pacienţilor taraţi sau vârstnici.

Investigaţiile preoperatorii sunt cele comune. Se vor lua măsuri pentru compensarea insuficienţelor organice preexistente. Se recomandă post alimentar şi de lichide cu 6–8 ore preoperator. Se va cateteriza cel puţin o linie venoasă. Se montează electrozii de EKG şi puls oximetrul pentru monitorizarea continuă pe parcursul intervenţiei şi postoperator imediat. Se injectează antibioticul i.v. profilactic deoarece se va pătrunde în spaţiul lichidian din jurul ganglionului Gasser şi trebuie evitată o posibilă însămânţare cu germeni.

Tehnica. Se face anestezia locală, 10–20 ml xilină 1%. Se poate utiliza propofol în momentul în care se pătrunde în foramen ovale, acesta fiind cel mai dureros moment al procedurii. Se pătrunde la 20–30 mm lateral de comisura bucală. Se va evita pătrunderea în cavitatea bucală septică, fie prin inspecţie, fie prin introducerea degetului arătător în cavitatea bucală. Vârful acului se îndreptă spre marginea internă a pupilei ipsilaterale şi la 20–30 mm anterior de meatul auditiv extern. Se pătrunde în „cavum Meckeli" sub control fluoroscopic şi se documentează această poziţionare a acului pe radiografie simplă de profil. La retragerea stiletului din ac, apare o picătură de LCR confirmând poziţionarea corectă; acest lucru nu se mai întâmplă la următoarele intervenţii din cauza cicatricei formate. Se introduce electrodul. Stimularea la frecvenţă mare, progresivă poate să aibă un efect anestezic şi analgezic. Plasarea unui ac în incizura mandibulei în direcţia foramen ovale permite obţinerea unei anestezii locale mai bune şi acul poate fi utilizat drept electrod de împământare. Stimularea este necesară pentru identificarea ramului senzitiv şi cel motor. Utilizarea stimulării de 2 Hz este utilă pentru identificarea ramului motor datorită contracturii pe care o determină la nivelul maseterului ipsilateral şi cea de 150 Hz poate evoca paroxismul dureros şi la stimularea la nivel de prag permite o bună localizare a plasării electrodului. Se recomandă ca trei săptămâni după procedură, pacientul să nu mestece decât alimente cu consistenţă moale.

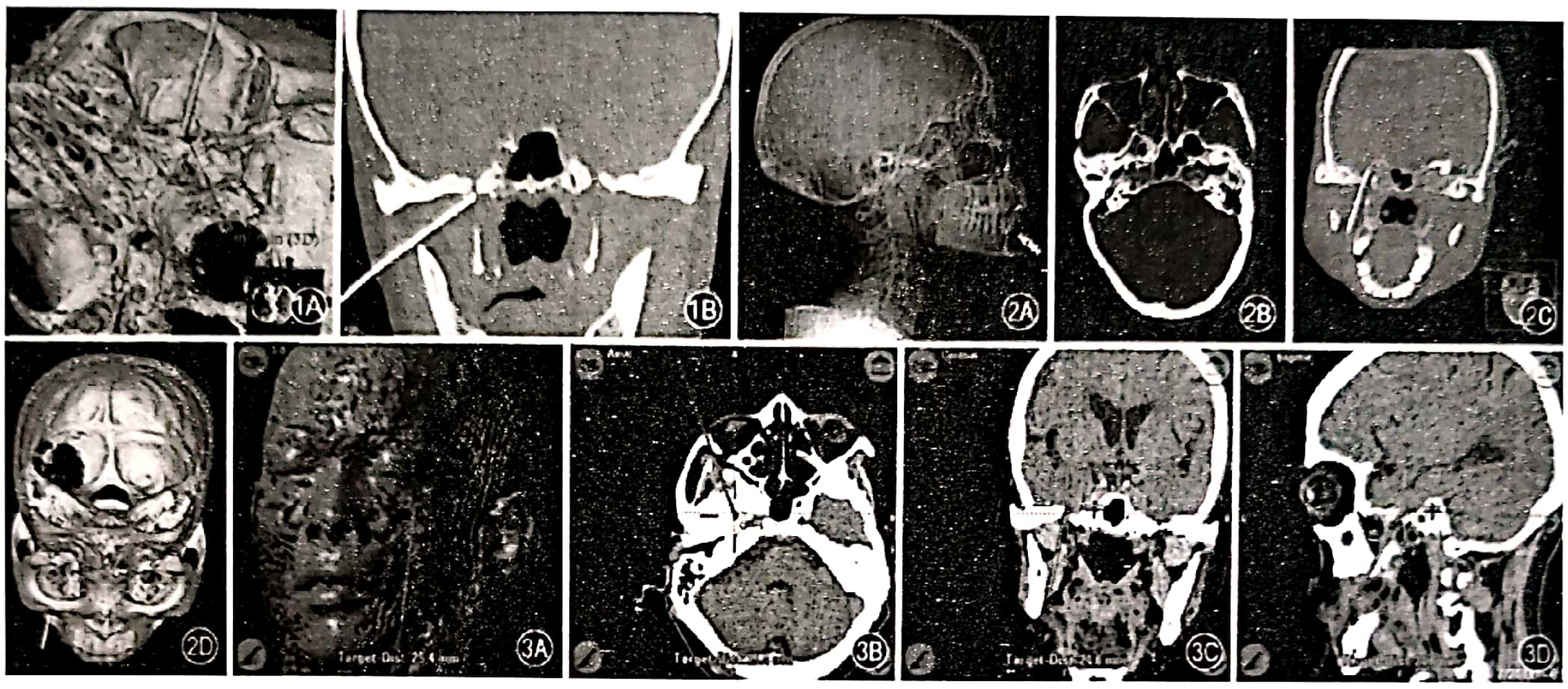

Figura 14.11. Puncţie laterală a V-3 prin foramen oval. Punctul de puncţie este la 1 cm sub punctual medial al arcadei zigomatice (1A) şi vârful acului localizat la ieşirea din foramen oval (1B). puncţia anterioară a ganglionului prin foramen oval (sub ghidarea tehnicii VR). Imaginile sagitale (2A), coronal axiale (2C) arătând locaţia şi traiectoria vârfului electrodului. Vârful acului a fost arătat prin realitate virtuală (2D). Puncţia anterioară a ganglionului prin foramen oval (sub ghidaj al sistemului de neuronavigare). Imaginile 3D (3A) arătând reprezentarea virtuală a structurilor anatomice descrise anterior, orientate într-o traiectorie a liniei vizuale. Locaţia vârfului acului în foramen ovale a fost arătată simultan în plan orizontal (3B), coronar (3C) şi sagital (3D) [http://www.cmj.org *Radiofrequency thermocoagulation rhizotomy for recurrent trigeminal neuralgia after microvascular decompression*, iulie 2011].

Complicaţiile procedurilor de radiofrecvenţă deşi rare, sunt descrise în literatură: hemoragie, cefalee, lezarea nervilor din vecinătate, paralizie, infecţie, fistulă cartotidocavernoasă, fistulă de lichid. Complicaţiile, în ordinea frecvenţei sunt: diminuarea reflexului cornean (5,7%), deficitul pe maseter (4,1%), disestezia (1%), anestezia dureroasă (0,8%), keratită (0,6%) [28].

Deşi radiofrecvenţa pulsată a fost considerată promiţătoare, la trei luni apare recurenţa dureroasă [29].

COAGULARE CHIMICĂ-RIZOTOMIA CU GLICEROL

Glicerolul este o substanţă neurotoxică cu acţiune lentă şi nespecifică. Se injectează la nivelul ganglionului trigeminal pe acelaşi principiu de ghidare ca şi electrodul de radiofrecvenţă. Are o frecvenţă mare de recidivă. Fiind hiperbar, se poate manipula spre rădăcina care prezintă interes. Rata de succes a fost de 90% din cazuri. Reapariţia durerii a fost înregistrată la 32% din pacienţi [30].

COMPRESIUNEA CU BALON

Compresiunea cu balon este o procedură folosită frecvent în nevralgia de trigemen cu succes în aproximativ 80% din pacienţi. Această metodă constă în introducerea unui ac prin Foramen Ovale. Apoi se introduce prin ac un cateter fin, flexibil care prezintă spre vârf un balon. Balonul este umflat până când acesta produce presiunea necesară pentru a bloca transmiterea semnalelor nociceptive (fig. 14.12) Compresiunea cu balon reuşeşte sa controleze cu succes durerea o perioada variabila de timp. Eventualele complicaţii sunt legate de apariţia fenomenelor vagale, bradicardie sau asistolie, hipoestezie cutanate la nivelul unei hemifeţe, uneori chiar hipotonia muşchilor maseterii. Recidiva a apărut la 32% din pacienţii urmăriţi pe o perioadă de 20 de ani [31,32].

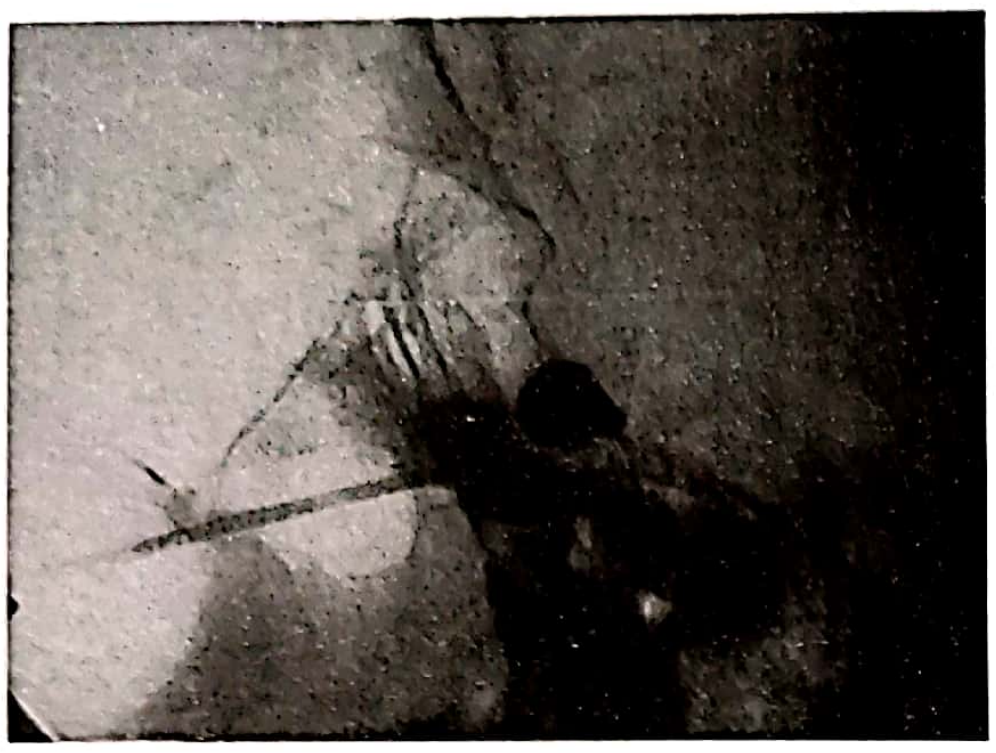

Figura 14.12. Tehnica compresiunii cu balon pentru tratamentul nevralgiei trigeminale. Balonul este plasat la nivelul ganglionului Gasser.

RADIOCHIRURGIA

Procedura constă în administrarea de doze mari de radiaţii pe o zonă precis circumscrisă unde se realizează izocentrul pe porţiunea intracisternală după ce nervul trigemen a părăsit puntea. Aceasta determină o leziune axonală şi vacuolizare a mielinei care nu este specifică. Efectul este favorabil la aproximativ 80% din pacienţi. Riscul de recurenţă apare la un an. Leziunea se stabilizează uneori abia după 6 luni. Deşi procedura este neinvazivă, durata lungă de instalare a efectelor, nespecificitatea şi preţul mare o fac mai puţin utilizată în practică.

Complicaţiile sunt de tip hipoestezie şi disestezie [33,34].

BIBLIOGRAFIE

1. Gardner W, Miklos. M Response of trigeminal neuralgia to decompression of sensory root; discussion of cause of trigeminal neuralgia. J Am Med Assoc. 1959; 170(15): 1773–6.
2. Jannetta PJ. Cranial nerve vascular compression syndromes (other than tic douloureux and hemifacial spasm). Clin Neurosurg. 1981; 28: 445–56.
3. Devor M, Govrin-Lippmann R, Rappaport Z *et al.* Cranial root injury in glossopharyngeal neuralgia: electron microscopic observations. Case report. J Neurosurg. 2002; 96: 603–6.
4. Devor M, Govrin-Lippmann R, Rappaport Z. Mechanism of trigeminal neuralgia: an ultrastructural analysis of trigeminal root specimens obtained during microvascular decompression surgery. J Neurosurg. 2002; 96: 532–43.
5. Burchiel KJ, Clarke H, Haglund M, Loeser JD. Long-term efficacy of microvascular decompression in trigeminal neuralgia. J Neurosurg. 1988; 69: 35–8.
6. McLaughlin MR, Jannetta PJ, Clyde BL *et al.* Microvascular decompression of cranial nerves: lessons learned after 4400 operations. J Neurosurg. 1999; 90: 1–8.
7. Sindou M, Chiha M, Mertens P. Anatomical findings in microsurgical vascular decompression for trigeminal neuralgia. Correlations between topography of pain and site of the neuro-vascular conflict. Acta Neurochir Suppl. 1995; 64: 125–7.
8. Burchiel KJ. A new classification for facial pain. Neurosurgery. 2005; 53: 1164–1166.
9. Eller JL, Raslan AM, Burchiel KJ. Trigeminal neuralgia: definition and classification. Neurosurg Focus. 2005; 18(5): E3.
10. Jannetta PJ. Microsurgical management of trigeminal neuralgia. Arch Neurol 1985; 42: 800.
11. Love S, Coakham HB. Trigeminal neuralgia: pathology and pathogenesis. Brain 2001; 124: 2347–2360.
12. Taha JM, Tew JM Jr. Comparison of surgical treatments for trigeminal neuralgia: reevaluation of radiofrequency rhizotomy.Neurosurgery 1996; 38: 865–871.
13. Burchiel KJ. Abnormal impulse generationin focally demyelinated trigeminal roots. J Neurosurg 1980; 53: 674–683.
14. Tubbs RS, Mortazavi MM, Loukas M, Shoja MM, Cohen-Gadol AA. Intraoperative and anatomical descriptions of intracranial connections between the glossopharyngeal and vagus nerves: clinical implications. J Neurosurg. 2011; 115(1): 179–81.
15. Kandan SR, Khan S, Jeyaretna DS, Lhatoo S, Patel NK, Coakham HB. Neuralgia of the glossopharyngeal and vagal nerves: long-term outcome following surgical treatment and literature review. Br J Neurosurg. 2010; 24(4): 441–6.
16. Gaul C, Hastreiter P, Duncker A, Naraghi R. Improvement of diagnosis and treatment of glossopharyngeal neuralgia. Schmerz. 2008; 22 Suppl 1: 41–6.
17. Esaki T, Osada H, Nakao Y, Yamamoto T, Maeda M, Miyazaki T, Sumiyoshi M, Mori K. Surgical management for glossopharyngeal neuralgia associated with cardiac syncope: two case reports. Br J Neurosurg. 2007; 21(6): 599–602.
18. Hayden MG, Tornabene SV, Nguyen A, Thekdi A, Alksne JF. Cerebellopontine angle cyst compressing the vagus nerve: case report. Neurosurgery. 2007; 60(6): E1150.
19. Attabib N, Kaufmann AM. Use of fenestrated aneurysm clips in microvascular decompression surgery. Technical note and case series. J Neurosurg 2007; 106: 929–931.
20. Revuelta-Gutierrez R, Lopez-Gonzalez MA, Sotox-Hernandez JL. Surgical treatment of trigeminal neuralgia without vascular compression: 20 years of experience. Surg Neurol 2006; 66: 32–36 1.
21. Teo C, Nakaji P, Mobbs RJ. Endoscope-assisted microvascular decompression for trigeminal neuralgia: technical case report. Neurosurgery 2006; 59: 489–490.
22. Barker FG 2nd, Jannetta PJ, Bissonette DJ, *et al.* The long-term outcome of microvascular decompression for trigeminal neuralgia. N Engl J Med1996; 334: 1077–1083.
23. Slettebo H, Eide PK. A prospective study of microvascular decompression for trigeminal neuralgia. ActaNeurochir (Wien) 1997; 139: 421–425.

24. Olson S, Atkinson L, Weidmann M. Microvascular decompression for trigeminal neuralgia: recurrences and complications. J Clin Neurosci. 2005 Sep; 12(7): 787–9.
25. Rhee DJ, Kong DS, Park K, Lee JA. Frequency and prognosis of delayed facial palsy after microvascular decompression for hemifacial spasm. Acta Neurochir (Wien). 2006 Aug; 148(8): 839–43.
26. Rughani AI, Dumont TM, Lin CT, Tranmer BI, Horgan MA. Safety of microvascular decompression for trigeminal neuralgia in the elderly. Clinical article. J Neurosurg. 2011 Aug; 115: 202–209.
27. Sekula RF Jr, Frederickson AM, Jannetta PJ, Quigley MR, Aziz KM, Arnone GD. Microvascular decompression for elderly patients with trigeminal neuralgia: a prospective study and systematic review with meta-analysis. J Neurosurg. 2011 Jan; 114(1): 172–9.
28. Kanpolat Y, Savas A, Bekar A, Berk C. Percutaneous controlled radiofrequency trigeminal rhizotomy for the treatment of idiopathic trigeminal neuralgia: 25-year experience with 1600 patients. Neurosurgery.2001; 48(3): 524–534.
29. Erdine S, Ozyalcin NS, Cimen A, Celik M, Talu GK, Disci R. Comparison of pulsed radiofrequency with conventional radiofrequency in the treatment of idiopathic trigeminal neuralgia. Eur J Pain. 2007; 11(3): 309–313.
30. Cappabianca P, Spaziante R, Graziussi G, Taglialatela G, Peca C, de Divitiis E. Percutaneous retrogasserian glycerol rhizolysis for treatment of trigeminal neuralgia. Technique and results in 191 patients. J Neurosurg Sci.1995; 39: 37–45.
31. Omeis I, Smith D, Kim S, Murali R. Percutaneous balloon compression for the treatment of recurrent trigeminal neuralgia: long-term outcome in 29 patients. Stereotact Funct Neurosurg. 2008; 86: 259–265.
32. Skirving DJ, Dan NG. A 20-year review of percutaneous balloon compression of the trigeminal ganglion. J Neurosurg. 2001; 94: 913–917.
33. Dhople AA, Adams JR, Maggio WW, Naqvi SA, Regine WF, Kwok Y. Long-term outcomes of Gamma Knife radiosurgery for classic trigeminal neuralgia: implications of treatment and critical review of the literature. Clinical article. J Neurosurg. 2009; 111: 351–358.
34. Regis J, Metellus P, Hayashi M, Roussel P, Donnet A, Bille-Turc F. Prospective controlled trial of gamma knife surgery for for essential trigeminal neuralgia. J Neurosurg. 2006; 104: 913–924.

NEUROCHIRURGIA PENTRU MIŞCĂRI ANORMALE

ISTORIC. ETOPATOGENIE

Controlul mişcărilor anormale se poate efectua prin leziune sau prin neuromodulare cerebrală profundă. Abordarea chirurgicală a acestor afecţiuni a debutat, istoric vorbind, cu întreruperea anatomică la diferite nivele, din periferie spre centru (rădăcini spinale, căi piramidale la nivel spinal, subcortical şi cortical). Acestea se finalizau cu un deficit motor în grade variabile. Secţionarea fibrelor pallidotalmice transventricular, alături de extirparea lui globus pallidus şi a capului nucleului caudat au determinat o ameliorare semnificativă (mai mult de jumătate) a manifestărilor bolii [1]. Primele rezultate cu talamotomie şi pallidotomie au fost publicate în anul 1950 [2].

Deşi cadrul stereotactic a fost utilizat experimental iniţial de Horsley şi Clark la începutul secolului trecut, prima utilizare clinică aparţine echipei din Philadelphia, SUA [3]. Modalitatea de a obţine o leziune era diversificată, iniţial, cele mai multe fiind produse mecanic, mai apoi, chimic şi fizic. Din ultima categorie s-au menţinut până în prezent radiofrecvenţa şi crioleziunea.

După apariţia medicaţiei antiparkinsoniene de substituţie de tip l-DOPA, numărul intervenţiilor chirurgicale a scăzut drastic. Treptat însă, metodele ablative au reînviat deoarece medicaţia îşi epuiza efectul terapeutic, era necesară o escaladare a dozelor şi apăreau fenomene de tip „on/off" care reprezintă distonia indusă de medicament („on"), comparativ cu rigiditatea care domină momentele de epuizare al medicamentului(„off"). În anul 1992, finlandezul Laitinen, elevul lui Lars Leksell, reintroduce pallidotomia [4].

Mecanismele intime ale tulburărilor de mişcare nu sunt clare nici în prezent. Se ştie doar că nucleul subtalamic (STN) are rol inhibitor asupra lui Globus Pallidus, pars interna (Gpi) dar şi asupra talamusului motor. Practica acumulată de-a lungul deceniilor de experienţă clinică au definit o serie de ţinte anatomice pentru diferitele tulburări de mişcare (fig. 14.13):

– Nucleul talamic ventrolateral al nomenclaturii internaţionale anatomice corespunde nucleilor ventral oral anterior şi ventral oral posterior din nomenclatura Hassler.

– Posterior se află nucleul ventrointermedio-medial (Vim).

– Aria subtalamică cuprinde zona incertă, câmpurile Forel 1 şi Forel 2, nucleul subtalamic.

Ţinta cea mai eficientă pentru tremor este Vim, iar pentru rigiditate este GPi.

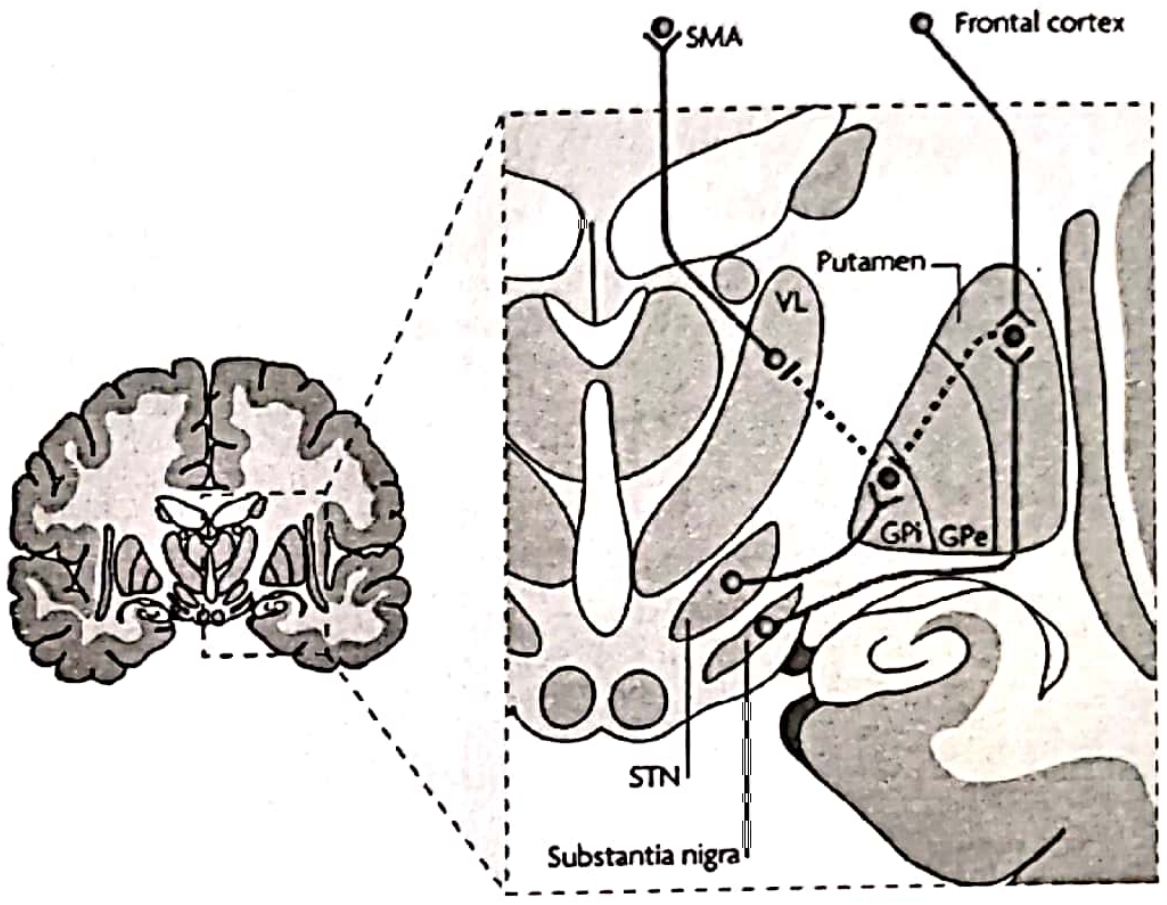

Figura 14.13. Stimularea cerebrală profundă folosită în tratamentul mişcărilor anormale, boala Parkinson, distonie şi tremor esenţial vizează ca ţintă structuri nucleare bazale: în boala Parkinson electrozii pot fi plasaţi la nivelul nucleului globus pallidus intern, la nivelul nucleului subtalamic sau la nivelul nucleului pedunculopontin; pentru distonie si torticolis spasmodic ţinta preferată este la nivelul globus pallidus intern; tremorul esenţial este în general tratat cu electrozi plasaţi la nivelul nucleului talamic ventral intermediar.

PROCEDURA STEREOTACTICĂ

Cuvântul stereotaxie provine din „stereos", cuvânt grecesc care înseamnă spaţiu şi „taxis", alt cuvânt grecesc, care însemnă ordonat. Tehnica presupune o localizare precisă a unei ţinte în creier. În acest scop se utilizează fie coordonatele carteziene fie cele polare.

Coordonatele carteziene sunt:

– abscisa, care reprezintă direcţie dreapta–stânga crescător, se notează cu x;

– ordonata, care reprezintă direcţia înainte–crescător şi se notează cu y;

– aplicata, care reprezintă direcţia în jos–crescător şi se notează cu z.

Aceste date vectoriale sunt valabile pentru cadrul Leksell (fig. 14.14), măsurătorile făcându-se în milimetri.

Arcul reprezintă unghiul prin care instrumentul atacă ţinta în plan coronar, iar inelul reprezintă înclinaţia instrumentului în plan sagital. Ambele se măsoară în grade (0–360°).



Figura 14.14. Sistem stereotaxic [http://fns.med.upatras.gr Equipment 2008].

În sistemul polar sau radial sau sferic, poziţia unui punct se determină prin calculul distanţei unghiulare sau altfel spus, a coordonatelor polare.

S-a convenit, după studii antropometrice, că linia care uneşte comisura albă anterioară cu cea posterioară este distanţa cu cea mai mică variabilitate interindividuală. Punctul situat la jumătatea distanţei dintre cele două comisuri, punctul de mijloc (MP), s-a utilizat ca reper pentru calcularea altor ţinte din creier, utilizând distanţele faţă de acesta pe coordonatele carteziene.

Neuroimageria a fost reprezentată de examinări radiologice cu contrast, spre exemplu ventriculografia sau/şi angiografia. După introducerea CT-ului şi RMN-ului, acestea au devenit metodele standard.

Noi utilizăm examinarea RMN cu secţiuni subţiri, congruente şi contrast dublu pentru evidenţierea vaselor. Deoarece există posibilitatea ca să apară influenţe ale câmpului magnetic cu deformări ale poziţiei structurilor cerebrale, examenul de referinţă la fuziunea CT cu RMN este CT-ul cu cadrul montat, metoda care oferă o mare precizie atingerii unei ţinte. Planificarea preoperatorie are următoarele scopuri:

– evitarea vaselor din calea instrumentelor;

– ţintirea precisă a structurii propuse care se realizează prin vizualizare directă sau indirect, unde proximitatea cu anumite repere anatomice, atlase orientative din sistemul de planificare, calculul faţă de MP, sau alte repere, cresc exactitatea;

– poziţionarea electrozilor definitivi pe raţiuni estetice, cum ar fi în pielea păroasă a capului şi simetric.

Tehnica. Pe perioada efectuării intervenţiei de implantare a electrozilor intracerebrali sau a efectuării leziunii, pacientul va fi conştient şi cooperant, cu scopul de a identifica efectele stimulării electrice sau de a ghida mărimea leziunii. Un exemplu este controlul rigidităţii în timpul stimulării în boala Parkinson, care dispare pe parcursul anesteziei generale. Pentru implantarea generatorului în regiunea subclaviculară şi a extensiilor, care reprezintă cablajul de legătură între generatorul de puls şi electrozi intracerebrali, se recurge la anestezie generală. Aceste extensii trec printr-un tunel subcutan asemănător cu drenajul ventriculoperitoneal.

Microelectrozii sunt din metal, cu vârful foarte ascuţit (0,5–3 μ) şi pot ca să înregistreze impedanţa, activitatea din corpul neuronului, axonului dar şi activitatea de fond. Tija microelectrodului care este ascuţită numai la vârf, trece prin o cămaşă metalică izolată, dar care are extremităţile dezizolate şi care funcţionează ca macroelectrod şi se află cu 10 mm deasupra vârfului microelectrodului, dar poate diferi în funcţie de variantă.

Diferitele ţinte au caracteristici de manifestare bioelectrică specifice şi se poate aprecia cu mare precizie unde se află poziţionat electrodul. De exemplu, se poate evalua periferia nucleului prin înregistrarea neuronilor de graniţă, se poate declanşa activitatea neuronală prin teste de provocare cum ar fi mobilizarea unei articulaţii, sau este posibil să se recunoască trecerea dintr-o structură, precum nucleul subtalamic în alta, precum substanţa neagră numai după modificarea activităţii bioelectrice.

Numărul de microelectrozi utilizaţi într-o intervenţie variază, maximum 5, de obicei 3, excepţional 1 sau 2. Se începe prin introducerea unor canule prevăzute cu un stilet bont pentru evitarea lezării ţesuturilor şi vaselor. Acestea sunt fixate pe un sistem electromecanic, care permite o înaintare fără şocuri şi cu o sincronizare cu computerul cu care se efectuează achiziţia şi prelucrarea semnalului. Prelucrarea acestor semnale permite alegerea ţintei pe baza impedanţei, activităţii bioelectrice cât şi a „zgomotului de fond".

Stimularea directă pe microelectrod îl poate deteriora. De aceea, stimularea se efectuează pe macroelectrod. Principiul stimulării este să se obţină efectul terapeutic scontat dar şi evaluarea efectelor adverse care atenţionează pentru o repoziţionare a electrozilor definitivi de stimulare sau a leziunii.

Se trece la implantarea electrozilor de stimulare definitivi şi se efectuează stimularea şi pe aceştia pentru a se obţine un efect terapeutic dar şi efecte adverse. Aceste efecte sunt datorate stimulării unor structuri vecine precum nucleii sau căile oculomotorii, cale piramidală, cale optică etc. Pacientul trebuie să fie fără medicaţie antiparkinsoniană. Trebuie atenţie ca electrozii definitivi odată plasaţi în ţintă, să nu migreze accidental, motiv pentru care se fixează la orificiul de trepan cu un sistem special denumit „stimlock".

Etapa următoare este fie o perioadă de testare a efectelor stimulării cu generator de puls extern şi electrozii exteriorizaţi, dar care prezintă un risc de infecţie crescut, fie se trece direct la internalizarea electrozilor, extensiilor şi generatorului de puls, sub anestezie generală.

După terminarea procedurii se va efectua un examen CT de control ce va respecta protocolul coplanarităţii secţiunilor pe planul intercomisural, cu secţiuni congruente la 1 sau 1,5 mm. Înregistrarea se transferă pentru a se fuziona cu planul preoperator pentru confirmarea atingerii ţelului morfologic propus dar şi pentru observaţii şi concluzii ce particularizează cazul.

Pornirea generatorului se poate efectua imediat sau tardiv întrucât influenţa leziunii mecanice durează trei săptămâni şi are caracter sinergic cu stimularea, necesitând o reevaluare şi ajustare a parametrilor de stimulare după acest interval. Aceste reglaje se fac periodic sau la nevoie.

STIMULAREA CEREBRALĂ PROFUNDĂ

Această terapie a fost iniţiată şi dezvoltată de către Benabid, primele rezultate fiind publicate în anul 1987 [5]. Ea era însă folosită anterior utilizându-se generatorul de pulsuri cu care era prevăzut aparatul de leziuni prin radiofrecvenţă, anticipându-se efectul pe care îl producea leziunea prin „blocajul" local de tip stimulare electrică. Ceea ce face Benabid este să internalizeze generatorul de stimuli, lucru posibil datorită progresului tehnologic realizat în epocă. Avantajul era că dispărea ireversibilitatea produsă de tehnici lezionale şi procedura putea fi efectuată bilateral, într-o singură şedinţă, chiar şi pentru ţinte mici şi pretenţioase cum este nucleul subtalamic, care prezintă risc asociat de balism atunci când este lezat.

Mecanismul de acţiune al stimulării cerebrale nu este cunoscut. Se ştie că leziunile pot produce aceleaşi efecte ca şi stimularea. Elementul cheie în stimulare este frecvenţa care variază între 100 şi 200 Hz. Pe de altă parte, eficienţa pulsurilor de 60 μs indică faptul că fibrele pot fi activate mai uşor decât pericarionul. Se poate bănui că apare un mesaj neinteligibil pentru sistemul nervos, aşa cum spunea profesorul Vlad Voiculescu, un „bruiaj benefic al sistemului nervos".

Zona de extindere a efectelor stimulării este de 1–3 mm în jurul electrodului pentru stimularea monopolară şi 1–1,5 mm la stimularea bipolară, ceea ce se deduce prin provocarea de efecte adverse la intensităţi de peste 3 mA (3V/1000). Efectul stimulării descreşte cu pătratul distanţei [6].

SINDROAME

NEUROCHIRURGIA PENTRU BOALA PARKINSON

Cuprinde următoarele proceduri:

a. ablative (mai rar utilizate în prezent);
b. stimulare cerebrală profundă (mai frecvent utilizată);
c. de transplant celular (încă în faza de experiment clinic).

Proceduri ablative

Talamotomia este cea mai utilizată procedură ablativă [7]. Utilizarea cartografierii cu micropotenţiale a zonei a crescut eficienţa metodei, care se utilizează în centre mari, alături de stimulare [8,9]. Leziunea se efectuează în prezent şi cu ajutorul gamma knife-ului [10].

Leziunea trebuie făcută selectiv, în funcţie de efectul dorit. Astfel, pentru tremor, ţinta de elecţie este VL posterior, iar pentru rigor, VL anterior sau ventral oral anterior al lui Hassler. Semnele axiale nu se vor ameliora. Dacă efectul se menţine mai mult de trei luni, înseamnă că rezultatul favorabil va dura o perioadă îndelungată, chiar dacă boala va evolua. În caz că efectul diminuează, leziunea se poate repeta.

Leziunea se poate efectua şi pe electrodul de stimulare cerebrală profundă. Are avantajul că electrodul rămâne implantat şi radiofrecvenţa se poate aplica direct pe electrod, al cărui capăt se află ancorat sub piele; de asemeni leziunea poate fi stadializată [11,12].

Rezultate bune s-au obţinut la aproape trei sferturi din pacienţi. Efectuarea talamotomiei bilaterale se asocia cu disartrie (între 18% până la 60%), chiar dacă procedura era efectuată în etape, ceea ce nu se mai întâlnea la stimularea cerebrală profundă. Ameliorarea era minoră pe tremorul de repaos, dar apărea o îmbunătăţire ale performanţelor sociale [13].

Talamotomia dar şi stimularea talamică s-au dovedit deopotrivă eficiente pentru ameliorarea tremorului, dar ultima prezenta mai puţine efecte adverse [14].

Pallidotomia, reintrodusă în anul 1992, produce o ameliorare pe Scala Unificată de Evaluare a Bolii Parkinson (*Unified Parkinson's Disease Rating Scale*, prescurtat UPDRS) de 50%. Se produce o ameliorare a diskineziilor şi rigidităţii. Ameliorarea posturală se menţine aproximativ 12 luni [15].

Pallidotomia bilaterală are beneficii mai scăzute decât cea unilaterală, chiar dacă se efectuează stadializat şi pot să apară tulburări de personalitate, comportament, modificări ale funcţiilor executive, disfagie, disartrie şi cădere [16]. Această procedură prezintă riscul asociat de a dezvolta hemibalism sau hemichoree, care este însă mai scăzut la pacienţii cu boală Parkinson faţă de subiecţii normali [17].

Indicaţii terapeurice:

Pentru pacienţii cu boala Parkinson în stadiu avansat în care apar fluctuaţii motorii şi/sau nonmotorii asociate sau nu cu diskinezii se reevaluează medicaţia şi dacă răspunsul terapeutic nu este satisfăcător, există indicaţia majoră de a se recurge la tratamentul chirurgical.

Talamotomia se recomandă unui pacient vârstnic, cu tremor asimetric, cu evoluţie îndelungată şi cu efect terapeutic medicamentos minim sau deloc şi care nu prezintă alte manifestări de tip bradikinezie sau tulburări de mers.

Pallidotomia se poate efectua cu succes la vârstnici care prezintă diskinezii severe, tolerează greu medicaţia sau nu o suportă şi care prezintă depresie şi ahedonie.

Stimularea cerebrală profundă

Ţinta cea mai frecvent utilizată este nucleul subtalamic, care poate fi vizualizat pe RMN fiind situat anterolateral de nucleul roşu şi identificat uşor electrofiziologic, deoarece se află medial de tractul corticospinal, deasupra substanţei negre şi în vecinătatea structurilor oculomotorii.

Stabilirea parametrilor de stimulare se efectuează individual şi se ajustează atunci când este necesar. În general se recomandă a se utiliza frecvenţa de 130 Hz, cu cel mult 3,6 V aplicaţi monopolar şi pulsuri de 60 μs. Trebuie să se efectueze şi reevaluarea medicaţiei.

Rezultatul este o ameliorare de peste 60% pe scorurile motorii ale UPDRS, se ameliorează activitatea cotidiană şi scade cantitatea de medicaţie necesară pentru controlul bolii.

Cel mai mult se ameliorează achinezia, rigiditatea, tremorul, mersul, echilibrul şi perioada de înţepenire din „off". Vorbirea se poate ameliora la unii pacienţi.

Indicaţii terapeutice:

– cei cu eşecul tuturor terapiilor de tip conservator;

– cu afectare motorie semnificativă cu fluctuaţii on/off;

– fără modificări cerebrale, de exemplu abiotrofie;

– testul terapeutic la l DOPA pozitiv;

– fără tulburări psihice majore;

– pacienţi la care s-a practicat o leziune.

NEUROCHIRURGIA PENTRU DISTONIE

Contracţii susţinute ale musculaturii agoniste/antagoniste ce determină contorsiuni, mişcări ce se repetă sau posturi anormale definesc distoniile. Ele pot fi primare (de exemplu, cu determinim genetic), secundare (encefalopatia postpartum, *stroke*, leziuni cerebrale profunde), degenerative etc.

Când se ia în considerare intervenţia chirurgicală, trebuie să se precizeze diagnosticul, să se fi epuizat toate terapiile conservatoare, să se stabilească severitatea distoniei precum şi ce ţeluri se propun postoperator. Acestea vor trebui discutate amănunţit cu familia şi aparţinătorii, dar şi cu neurologii implicaţi.

Trebuie precizat dacă distonia este focală, hemidistonie sau generalizată şi dacă are caracter evolutiv. O hemidistonie care se datorează unei leziuni caudoputaminale este de obicei stabilă, în timp ce distonia idiopatică se poate extinde la membrele de partea opusă şi să creeze o dezamăgire după intervenţie atât pacientului cât şi chirurgului.

Soluţiile chirurgicale sunt leziunea sau stimularea talamică sau palidală pentru hemidistonie sau distonie generalizată, baclofenul intratecal pentru distonia severă a trunchiului sau generalizată.

Ţintele pentru leziune în distonie sunt multiple şi au inclus nucleul ventrolateral,Vim, regiunea sutalamică, centrum medianum, nucleul complexului parafascicular şi pulvinarul talamic. Datorită acestei mari diversităţi de ţinte dar şi heterogenităţii etiopatogenice a pacienţilor este greu să se evidenţieze o concluzie aşa cum există în boala Parkinson. Totuşi se conturează ţintele clasice, talamus şi globus pallidus cu rezultate de 25–80% la distonie generalizată şi de 33–100% la hemidistonie [18].

S-a înregistrat o ameliorare care a durat timp de 18 ani la 3 pacienţi din 6 cu distonie posttraumatică [19]. Pallidotomia s-a dovedit a fi eficientă şi la pacienţi cu boala Hallervorden-Spatz, boala Huntington precum şi aciduria glutarică [20]. Pallidotomia este mai eficientă în distoniile primare decât în cele secundare mai ales când există modificări structurale majore la ultima categorie [21]. Datorită numărului relativ mic de cazuri, lipsei standardizării metodei cât şi voltajului mare necesar pentru a se obţine efectul terapeutic, nu există recomandări asupra indicaţiilor chirurgicale pentru aceşti pacienţi. De regulă, aceştia sunt bolnavii care prezintă formele cele mai severe şi care fac imposibilă o existenţă decentă.

Baclofenul intratecal pentru tratamentul distoniilor

Mecanismul de acţiune al baclofenului este localizat la nivelul măduvei dar şi central, datorită circulaţiei lichidului cerebrospinal atât cranial cât şi caudal.

Pacienţii sunt testaţi folosind un bolus de baclofen intratecal sau cu ajutorul unui cateter pe care se injectează substanţa cu ajutorul unei siringi automate. Aceasta determină o reducere a distoniei dar şi durerii asociate. Trebuie avut în vedere că baclofenul poate determina letargie, depresie respiratorie care trebuiesc corectate adecvat şi în timp util. Dacă testul este pozitiv se trece la implantarea pompei. În contrast cu spasticii, distonicii răspund la infuzie continuă şi nu la bolus, dar necesită doze mai mari decât spasticii. Totodată escaladarea dozelor este mai rapidă şi manifestarea devine mai rapid rezistentă la tratament [22,23]. Mai recent cateterul cu baclofen se plasează intraventricular [24–28].

Distonia cervicală este cea mai frecventă formă de distonie focală. Se evaluează că: „Western Spasmodic Torticollis Rating Scale”. Caracterul evolutiv spre distonie generalizată este dat de contractura musculaturii paravertebrale, care la nivel lombar se numeşte semnul Dimitri.

Gestul antagonist realizează în formele precoce un control (oprire) al distoniei iar în cele tardive o accentuare (observaţii personale, nepublicate).

Tratamentul cu *toxină botulinică*, deşi este scump, este cel mai eficient. Totuşi, la 6 şi 10% din pacienţi, nu se înregistrează un răspuns favorabil. Efectul durează câteva luni şi injectarea trebuie reluată. Şi acum, între 3% şi 10% nu răspund la terapie datorită unui răspuns autoimun dezvoltat după prima injectare. Este posibil ca o parte din pacienţi să beneficieze de noi tipuri de toxină botulinică la care nu au imunitate, dar care pot fi şi mai scumpe.

Opţiunea chirurgicală trebuie avută în vedere şi la pacienţii la care s-a repetat toxina botulinică pe parcursul anilor şi la care rezultatele nu sunt tocmai mulţumitoare.

Indicaţie: pacienţii la care distonia creează un deficit funcţional în ciuda tratamentelor efectuate, inclusiv toxina botulinică. Acestea se pot manifesta sub forma unor limitări ale activităţilor productive, de exemplu, la şoferii profesionişti retrocolisul sau laterocolisul pot afecta câmpul vizual şi periclita siguranţa circulaţiei; un alt exemplu este dat de persoanele publice, actori, oameni politici. Un impact negativ îl are această suferinţă asupra doamnelor şi domnişoarelor, deoarece le afectează din punct de vedere estetic şi le determină restricţii sociale autoimpuse, greu de acceptat.

Procedura chirurgicală constă în neuroliză selectivă a structurilor implicate care poate fi completată şi cu o miotomie, de asemeni selectivă. Neuroliza se poate efectua intradural sau extradural, ultima câştigând mai mult teren recent. Procedura trebuie adaptată pacientului în funcţie de tipul de distonie.

Secţionarea intradurală a rădăcinior nervoase

Procedura standard constă în secţionarea intradurală a rădăcinilor anterioare între C1 şi C3 bilateral împreună cu radicelele caudale (originea spinală) ale nervului accesor (operaţia McKenzie-Dandy). Mai jos de rădăcina C3 îşi are originea nervul frenic şi dacă radicotomia se efectuează unilateral, nu există riscul de deficit respirator prin afectarea muşchiului diafragm. Radicotomiile extinse bilateral pot conduce la instabilitatea gâtului (pacientul îşi ţine capul cu mâinile) şi la disfagie.

Denervarea extradurală descrisă de Bertrand constă în rizotomie C1 şi C2 şi ramisectomie C3-C6, totul extradural. Menţionez că C1 poate să nu aibă rădăcină posterioară. Intervenţia se completează cu denervare selectivă pe muşchiul sternocleidomastoidian cu păstrarea muşchiului trapez [29].

Mai recent, s-a sugerat ca secţionarea rădăcinilor anterioare a primelor două nivele, C1 şi C2 să se efectueze intradural şi apoi să se efectueze ramisectomia posterioară C3-C6 extradural. În acest fel, hipoanestezia nucală este evitată [30].

Procedura stereotactică pentru distonia cervicală

Pallidotomia sau stimularea lui GPi sunt ultimele posibilităţi de rezolvare ale unei distoniii cervicale care poate prezenta riscul de mielopatie cervicală şi care nu a răspuns nici la toxina botulinică nici la denervări selective. Efectele apar numai după două săptămâni, dar pot să apară şi după doi ani [31–33].

Distonia muşchiului orbicular al ochiului. Este o afecţiune ce poate fi tratată chirurgical când nu se ameliorează după injectarea de toxină botulinică. Tehnica constă în secţionarea supraselectivă a fibrelor implicate în manifestarea distonică

Crampa scriitorului. Cunoscută şi ca distonia focală specifică unor activităţi ale mâinii, crampa scriitorului se întâlneşte la instrumentişti tradiţionali japonezi care cântă la un instrument cu 7 coarde şi care necesită o mare concentrare intelectuală. Talamotomia poate rezolva această distonie mai eficient decât stimularea deoarece este mai selectivă şi permite menţinerea anumitor engrame motorii care se pot pierde la stimulare cerebrală profundă [34,35].

NEUROCHIRURGIA PENTRU TREMOR ESENŢIAL

Tremorul esenţial (TE) este o mişcare ritmică şi involuntară bilaterală, simetrică, cu o frecvenţă de 5–12 Hz, accentuat de emoţii, cafea şi diminuat de consumul de etanol în jumătate din cazuri. Nu prezintă caracter evolutiv. Nu apar modificări neuroimagistice spre deosebire de alte forme de tremor precum cel distonic care este asimetric şi neregulat, *stroke*, postraumatic sau scleroză multiplă.

Deşi mai rar, TE poate fi greu de tolerat de către pacient. Poate fi vorba despre aspectul estetic, social, cultural (artişti, persoane publice). Aceştia sunt candidaţii la o procedură stereotactică. Ţinta este talamusul, nucelul VL posterior. Din păcate rezultatul diminuează în timp [36].

Efectul pe voce a fost în 71% din cazuri într-o serie [37].

Talamotomia bilaterală este riscantă deoarece se poate asocia cu disartrie şi se preferă stimularea cerebrală profundă.

ALTE SINDROAME

Tremorul posttraumatic

Leziunea postraumatică mezencefalică, probabil de tip axonală difuză, se poate asocia cu tremor invalidant, mai ales la tineri. Manifestarea apare de obicei la un interval de săptămâni sau chiar luni de la producerea accidentului. Tremorul este bilateral numai la o treime de pacienţi, dar poate fi extrem de violent. Se poate asocia cu deficite cognitive, comportamentale, ataxie, afectări ale oculomotilităţii etc.

Prezintă un răspuns bun la talamotomie VL p.

Tremorul din scleroza multiplă

Boala determină multiple afectări neurologice şi este cu caracter evolutiv. Evaluarea preoperatorie trebuie efectuată cu multă parcimoniozitate fiind de preferat stimularea talamică leziunii. Un studiu prospectiv efectuat în anul 2001 relatează un prognostic favorabil după abordarea lezională [38].

Hemibalismul şi hemicoreea

Hemibalismul care apare după stroke are un prognostic favorabil. Durata mai mare de 6 luni, forme violente şi care nu răspund la terapii conservatoare impun o evaluare a posibilităţilor chirurgicale. Ţintele sunt talamusul şi globus pallidus. Când balismul este bilateral, ţinta este talamusul. Hemicoreea Huntington are un răspuns mai bun la procedurile funcţionale cu o ameliorare în mai mult de jumătate din cazuri.

BIBLIOGRAFIE

1. Mayers R. The modification of alternating tremor, rigiditiy and festination by surgery of basal ganglia. Res. Publ Assoc Res Nerv Ment Dis 1942; 21: 602–665.
2. Spiegel EA, Wycis HT. Thalaotomy and pallidotomy for treatment of cohoreic movements. Acta Neuroch 1952; 2: 417–422.
3. Spiegel EA, Wycis HT, Marks M *et al.* Stereotactic aparatus for operation on the human brain. Science 1947; 106: 349–350.
4. Laitinen LV, Bergenheim AT, Hariy MI. Leksell's posteroventral pallidotomy in the treatment of Parkinson's disease. J.Neurosurg 1992,76: 53–61.
5. Benabid AL, Pollak P, Louveau A, Henry S, de Rougemont J. Combined (thalamotomy and stimulation) stereotactic surgery of the VIM thalamic nucleus for bilateral Parkinson's disease. Appl Neurophysiol 1987; 50: 344–6.
6. Ranck JB. Which elements are excited in the electrical stimulation of mammalian central nervous system_ A review. Brain Res 1975; 98: 417–440.
7. Kelly PJ, Gillingham FJ. The long term results of stereotaxic surgerzand L-dopatherapy in the patients with Parkinson's disease. J Neurosurg 1980; 53: 332–337.
8. Linhares MN, Tasker MM. Microelectrod guided thalamotomy for Parkinson's disease. Neurosurgery 2000; 46: 390–395.
9. Benabid AL, Torres N. New targets for DBS. Parkinsonism Relat Disord. 2012; 18 Suppl 1: 21–23.
10. Ohye C, Higuchi Y, Shibazaki T, Hashimoto T, Koyama T, Hirai T, Matsuda S, Serizawa T, Hori T, Hayashi M, Ochiai T, Samura H, Yamashiro K. Gamma knife thalamotomy for Parkinson's disease and essential tremor: a prospective multicenter study. Neurosurgery 2012; 70(3): 526–535.
11. Deligny C, Drapier S, Verin M, Lajat Y, Raoul S, Damier P. Bilateral subthalamotomy through dbs electrodes: A rescue option for device-related infection. Neurology. 2009; 73(15): 1243–1244.
12. Raoul S, Faighel M, Rivier I, Vérin M, Lajat Y, Damier P. Staged lesions through implanted deep brain stimulating electrodes: a new surgical procedure for treating tremor or dyskinesias. Mov Disord. 2003; 18(8): 933–938.
13. Tasker RR. Movement disorders. In: Apuzzo MLJ, ed. Brain surgery: Complication avoidance and management. NewYork: Churchill Livingstone,1993: 1509–1524.
14. Schuurman PR, Bosch DA, Bossuyt PM *et al.* A comparison of continous thalamic stimulation and thalamotomy for tremor suppresion. N Engl J Med 2000; 342: 461–468.
15. Payne BR, Bakez RAE, Vitek JL. Pallidotomy for treatment of Parkinson's disease. In Krauss JK, Jankovic J, Grossman RG eds. Surgery for Parkinson's disesase and movement disorders. Philadelphia: Lippincott Williams and Wilkins, 2001: 161–169.
16. Scott R, Gregory R, Hines N *et al.* Neuropsyhological, neurological and functional outcomefollowing pallidotomy for Parkinson's disease: a consecutive series of eight simultaneous bilateral and tweleve unilateral procedure. Brain 1998; 121: 659–675.
17. Alvarez L, Macias R, Guridi J *et al.* Dorsal subthalamotomy for Parkinson's disease. Mov Disord 2001; 16: 72–78.
18. Andrew J, Fowler CJ, Harrison MJG. Stereotactic thalamotomy in 55 cases of dystonia. Brain 1983; 106: 981–1000.
19. Krauss JK, Mohadjer M, Braus DF, *et al.* Dystonia following head trauma: a report of nine patients and review of the literature. Mov Disorders 1992; 7: 263–272.
20. Rakocevic G, Lyons KE, Wilkinson SB *et al.* Bilateral pallidotomy for severe dystonia in a 18 month old child with glutaric aciduria. Stereotact Func Neurosurg 2004; 82: 80–83.
21. Eltahawy HA, Saint-Cyr J, Gilade N, Lang AE, Lozano AM. Primary dystonia is more responsive than secondary dystonia to pallidal interventions: outcome after pallidotomy or pallidal deep brain stimulation. Neurosurgery 2004; 54: 457–460.
22. Albright AL, Barry MJ, Painter MJ, Shultz B. Infusion of intrathecal baclofen for generalized dystonia in cerebral palsy. J Neurosurg. 1998; 88: 73–76.
23. Albright AL. Neurosurgical treatment of spasticity and other pediatric movement disorders. J Child Neurol. 2003; 18: 67–78.
24. Bollo RJ, Gooch JL, Walker ML. Stereotactic endoscopic placement of third ventricle catheter for long-term infusion of baclofen in patients with secondary generalized dystonia. J Neurosurg Pediatr. 2012; 10(1): 30–33.
25. Rocque BG, Albright AL. Intraventricular *versus* Intrathecal Baclofen for SecondaryDystonia: A Comparison of Complications. Neurosurgery. 2011; 3: 310–314.
26. Albright AL. Technique for insertion of intraventricular baclofen catheters. J Neurosurg Pediatr. 2011; 8(4): 394–395.
27. Albright AL. Intraventricular baclofen infusion for dystonia. Report of two cases. J Neurosurg. 2006 Jul; 105(1 Suppl): 71–4. PubMed PMID: 1687–1874.
28. Bertrand CM. Surgery of involuntary movements, particularly stereotactic surgery: reminiscences. Neurosurgery. 2004; 55: 698–703.
29. Taira T, Kobayashi T, Takahashi K, Hori T. A new denervation procedure for idiopathic cervical dystonia. J Neurosurg. 2002; 97: 201–206.
30. Loher TJ, Pohle T, Krauss JK. Functional stereotactic surgery for treatment of cervical dystonia: review of the experience from the lesional era. Stereotact Funct Neurosurg. 2004; 82: 1–13.
31. Krauss JK, Loher TJ, Pohle T, Weber S, Taub E, Bärlocher CB, Burgunder JM. Pallidal deep brain stimulation in patients with cervical dystonia and severe cervical dyskinesias with cervical myelopathy. J Neurol Neurosurg Psychiatry. 2002; 72: 249–256.
32. Krauss JK, Pohle T, Weber S, Ozdoba C, Burgunder JM. Bilateral stimulation of globus pallidus internus for treatment of cervical dystonia. Lancet. 1999; 354: 837–838.
33. Taira T, Hori T. Stereotactic ventrooralis thalamotomy for task-specific focal hand dystonia (writer's cramp). Stereotact Funct Neurosurg. 2003; 80(1–4): 88–91.
34. Taira T. Neurosurgical management of dystonias. Rinsho Shinkeigaku. 2012; 52(11): 1077–9.

35. Jankovic J, Cardoso F, Grossman RG, *et al.* Outcome after stereotactic thalamotomy for parkinsonian, essential and other types of tremor. Neurosurgery 2000; 46: 390–395.
36. Goldman MS, Ahlskog JE, Kelly PJ. The symptomatic and functional outcome of stereotactic thalamotomy for medically intractable essential tremor. J Neurosurg 1992; 76: 924–928.
37. Alusi SH, Aziz TZ, Glickman S, *et al.* Stereotactic lesional surgery for the treatment of tremor in multiple sclerosis: a prospective case-controlled study. Brain 2001; 124: 1576–1589.
38. Yamada K, Harada M, Goto S. Response of post-apoplectic hemichorea/ballism to GPi pallidotomy: progressive improvement resulting in complete relief. Mov Disord. 2004; 19: 1111–4.

NEUROCHIRURGIA EPILEPSIEI REFRACTARE

EPIDEMIOLOGIE. INDICAȚII

Deşi nu există date statistice precise, se estimează că 200 000 de pacienți primesc medicație antiepileptică compensată în țara noastră. Prin extrapolarea unor date statistice la populația din Romania, putem estima un număr de aproximativ 500000 de persoane care au diferite forme de epilepsie. Cel puțin jumătate din aceştia ar trebui să nu mai facă crize după medicație. O treime din cei care continuă să facă crize sunt posibili candidați pentru o procedură chirurgicală [1].

Scopul în chirurgia epilepsiei este curativ, semnificând dispariția totală a crizelor. Primul pas este identificarea unei leziuni, sau al unui focar epileptic. Modalitățile neurochirurgicale disponibile sunt: lezionectomie, lobectomie, corticectomie, hemisferectomie, transsecțiuni subpiale multiple etc. Crizele epileptice produc o distrugere progresivă a țesutului cerebral cu fiecare episod, ceea ce duce la o degradare psihică ireversibilă. Din acest motiv, decizia terapeutică este o urgență şi ea presupune colaborarea interdisciplinară între neurolog, neurofiziolog, neurochirurg, psihiatru şi medic de familie.

Intervenția chirurgicală capătă rol neuroprotector dacă este efectuată la momentul potrivit.

Procedurile paleative vor realiza scăderea frecvenței şi severității crizelor, dar nu şi vindecarea. Intervenții de acest tip sunt proceduri de deconectre subpială, interemisferică dar şi stimularea cerebrală profundă şi cea vagală.

Criteriile pe care se fundamentează indicația de intervenție sunt numeroase şi variabile în funcție de mai mulți factori medicali, individuali, sociali şi culturali.

Un pacient care are un focar sau leziune epileptogenă identificată şi care nu răspunde convenabil la terapia medicamentoasă optimizată continuu o perioadă de cel puțin doi ani, cu caracter evolutiv şi fără contraindicații pentru o intervenție chirurgicală este un posibil candidat pentru chirurgia epilepsiei.

EVALUAREA PREOPERATORIE

Lipsa de răspuns terapeutic medicamentos la doze maxime tolerabile, presupune incapacitatea de a se controla crizele epileptice în ciuda unor tentative adecvate cu un număr suficient de medicamente şi la un nivel acceptabil al efectelor colaterale.

În evaluarea preoperatorie pot fi identificate 5 zone de interes:

a. zona iritativă, este zona de unde pornesc descărcările interictale; se identifică bioelectric;

b. zona de debut ictal; se identifică video EEG;

c. zona de leziune epileptogenă identificabilă morfologic, neuroimagistic sau anatomopatologic;

d. zona de deficit funcțional interictal (reversibil), identificată clinic, de exemplu deficitul motor postcritic, teste psihologice, studii de perfuzie şi metabolism;

e. zona simptomatogenetică produce manifestarea crizei şi poate fi identificată pe video EEG [2].

Strategia din această etapă are la bază identificarea zonei de debut al crizei pe video EEG şi a unor leziuni considerate epileptogene pe neuroimagistică unde pot apare modificări de structură cerebrală, de exemplu pe examenul RMN cerebral.

Există o mare variabilitate între investigațiile preoperatorii. Sunt centre unde se utlilizează pentru localizare video EEG, PET, SPECT, RMN funcțional şi testul Wada – neinvazive, dar acestea nu anulează utilitatea stereo EEG-ului care este o metodă invazivă. Promițătoare pentru localizarea ariilor funcționale este stimularea magnetică transcraniană nedureroasă [3,4].

Electrocorticografia. Plasarea electrozilor sub formă de rețea sau benzi, direct pe cortex având corespondență cu datele neuroimagistice reprezintă o metodă chirurgicală utilă în delimitarea focarului epileptic şi care poate orienta poziționarea eficientă a electrozilor de profunzime. Electrozii sunt numerotați pentru identificare.

Stereo EEG-ul este o înregistrare directă a activității cerebrale [5]. Înregistrările cu electrozi profunzi sunt utile pentru identificarea particularităţilor bioelectrice ale crizei. Scopul este de a releva lateralizarea fenomenului patologic pe un emisfer, localizarea pe suprafaţă, interemisferic sau în profunzimea creierului. O localizare precisă a zonei ce urmează să fie rezecată este esenţială pentru limitarea de pierdere de ţesut nervos normal. Pe de altă parte, în chirurgia modernă există o tendinţă de a abla mai puţin decât mai mult. Dacă nu există un sistem de cartografiere adecvat, apare riscul de a rezeca insuficient, ceea ce va avea consecinţe nefavorabile asupra rezultatului final.

Numărul electrozilor implantaţi este variabil, în funcţie de necesităţi şi poate depăşi în unele cazuri, o duzină. Implantarea se efectuează stereotactic, unilateral sau bilateral, prin planificare preoperatorie laborioasă în scopul atingerii ţintei propuse (hipocamp, amigdala, substanţă cenuşie interemisferică) şi evitării lezării vaselor sau a unor arii funcţionale cerebrale.

După montarea electrozilor, urmează perioada de înregistrare care poate dura câteva zile până la evidenţierea activităţii bioelectrice modificate ce va orienta procedura chirurgicală. Desigur că atunci când există o leziune evidentă neuroimagistic, această metodă nu este obligatorie, dar atunci când apar ambiguităţi privind rezecţia focarului, metoda este indispensabilă. Însă cea mai delicată parte rămâne cea chirurgicală, unde rezecţia, mai ales în arii funcţionale, trebuie efectuată sub ghidaj electrocorticografic, stimulare corticală electrică şi testare motorie, vizuală şi limbaj. Pacientul trebuie să fie trezit din anestezia generală, conştient şi cooperant.

TEHNICI

EPILEPSIE TEMPORALĂ

Cea mai frecventă epilepsie ce beneficiază de terapie chirurgicală este cea pornită din lobul temporal, în special din structurile meziale şi anume amigdală şi hipocamp. Totodată, crizele temporale sunt mai greu de tratat medicamentos, ceea ce se compensează prin o rată mare de succes chirurgical.

Tehnicile existente au fost rafinate pe parcursul timpului, identificându-se două modalităţi: rezecţia de lob temporal şi amigdalohipocamectomia selectivă.

Noi practicăm **rezecţia de lob temporal** printr-un volet osteoplastic temporal lărgit spre posterior. Tehnica cuprinde rezecţia anterolaterală a lobului cu respectarea venelor corticale mari din zonă. Limita posterioară şi superioară este diferită pentru emisferul dominant faţă de cel nedominant şi se ghidează după cartografierea pre şi intraoperatorie. De importanţă capitală este prezervarea circulaţiei sylviene, arterei coroidiene, evitându-se lezarea acestor vase, mai ales la nivelul emisferului dominant. Vecinătatea cu calea optică, trunchiul cerebral şi vasele care îl înconjură reprezintă alte repere cheie în cursul intervenţiei. Electrocorticografia intraoperatorie poate evidenţia focare de descărcare, ceea ce justifică extinderea rezecţiei şi la acestea. Stimularea pe electrozii de corticografie sau direct cu instrumentul de stimulare poate oferi informaţii asupra ariei înţelegerii cuvintelor vorbite. Pentru aceasta, pacientul trebuie să fie conştient şi cooperant. Rezecţia neocortexului temporal are rolul de a îndepărta eventualele focare şi de a facilita disecţia spre structurile profunde. Urmează apoi rezecţia amigdalei, hipocampului şi girului parahipocampal. Rezecţia hipocampală este de importanţă crucială pentru succesul intervenţiei. Teoretic este bine să se rezece cât mai mult. Rezecţia până la nivelul anterior al pedunculilor cerebrali este denumită parţială, iar până la nivelul cisternei coliculare şi anume coliculul superior, este denumită totală [6,7].

Întrucât 38% din pacienţii cu rezecţie parţială nu au mai prezentat crize, se ridică întrebarea dacă este necesară o rezecţie totală cu toate riscurile asociate. După hipocampectomii extinse s-au înregistrat tulburari de memorie verbală, când era implicat emisferul dominant şi memorie nonverbală, când era implicat cel nedominant. Studii ulterioare nu au confirmat corelaţia dintre rezecţia hipocampului şi deficitul de memorie [8].

Rezecţia hipocampală ghidată pe monitorizare bioelectrică face posibilă o rezecţie minimă şi este alternativa cea mai conservatoare [9]. Păstrarea unui fragment poate să fie benefică, dar acest lucru nu este cunoscut în prezent, urmând a fi elucidat pe viitor [10].

Cele mai severe afectări ale memoriei se întâlnesc la acei pacienţi la care examenul anatomopatologic nu a relevat modificări de tipul diminuării numărului de neuroni [11]. Nu există date concludente în legătură cu efectele produse de rezecţia amigdalei.

Procedurile selective au apărut ca o consecinţă a faptului că structurile meziale sunt implicate în geneza crizelor, prezervându-se astfel neocortexul, iar ablaţia fiind limitată.

Pentru amigdalohipocamectomie, diferenţele apar din modul în care se abordează neocortexul temporal anterolateral.

Abordul temporal transsylvian elegant, eficient în mâini experimentate, este dificil deoarece presupune o microdisecţie pe ramificaţiile arterei cerebrale medii. Are marele avantaj că nu distruge ţesut cerebral nobil [12]. *Abordul prin şantul T1-T2* sau prin T2 are ca ţintă ventriculul lateral, cornul temporal şi după identificarea plexului coroid se trece la ablaţia selectivă amigdalo-hipocampică. Reperele acestei rezecţii sunt elementele cheie ale intervenţiei şi cel mai important este să se identifice marginea liberă a tentoriului şi pedunculul cerebral ipsilateral. Aceste sunt variante ale abordului descris în 1958 de Niemeyer [13].

Rezecţia endopială. Acest concept inovator a fost introdus de către Olivier de la MIN. În principal, el constă în ablarea ţesutului cerebral cu prezervarea şanţurilor cerebrale şi a conţinutului lor vascular învelit de pia arahnoidă. Aceste structuri vasculare prezervate pot să diminueze semnificativ complicaţiile postoperatorii datorate lezării lor. Se trece astfel de la rezecţia în bloc la golirea substanţei cerebrale din conţinătorul său meningeal cu păstrarea vascularizaţiei [14].

EPILEPSIE EXTRATEMPORALĂ

O categorie aparte de epilepsii netratabile medicamentos o reprezintă crizele cu focar situat în afara lobului temporal, care formează un grup heterogen ca localizare la nivelul neocortexului dar şi din punct de vedere etiologic, de exemplu tumori benigne, glioză, displazii, hemangiom cavernos, chist, malfomaţie arteriovenoasă, cicatrice sau cauze vasculare. De obicei crizele debutează cu un focar care se extinde rapid şi la distanţă, provocând manifestări clinice nespecifice focarului iniţial. Metode de localizare precum video EEG-ul ictal, RMN-ul şi neuroimagistica bazată pe metabolism pot sprijini diagnosticul de localizare şi orienta plasarea electrozilor corticali (plase sau benzi) şi de profunzime. Se are în vedere poziţia focarului faţă de ariile funcţionale pentru stabilirea strategiei de rezecţie şi pentru evitarea morbidităţii neurologice iatrogene. Chiar dacă chirurgia se efectuează cu pacientul treaz, cu corticografie şi stimulare, pot apare deficite postoperatorii care sunt datorate probabil unor fenomene vasculare postoperatorii reversibile. Cele mai vulnerabile zone sunt ariile motorii ale membrelor, mai ales ale mâinilor precum şi ale limbajului.

Tehnica rezecţiilor transpiale multiple se bazează pe ipoteza că propagarea crizelor se face pe fibrele orizontale în timp ce activitatea normală se transmite pe coloanele verticale neuronale. Un instrument fin realizează această întrerupere din loc în loc în zona de focar. Corticografia este indispensabilă în această procedură [15,16].

Hemisferectomia. Pacienţii cu crize severe şi care prezintă o hemiplegie pot fi amelioraţi prin hemisferectomie. În prima etapă se efectuează lobectomia temporală, apoi deconectarea lobilor parietal şi occipital şi ultimul lobul frontal.

Calosotomia. Corpul calos reprezintă cel mai important sistem de conexiune între cele două hemisfere, participând major la diseminarea contro-laterală a crizei. Calosotomia s-a dovedit a fi o tehnică eficientă în tratamentul crizelor epileptice cu manifestare în ambele emisfere. Secţionarea corpului calos nu opreşte crizele, ci propagarea lor contralateral. După eşecul identificării unui focar epileptic care ar fi putut fi rezecat, dacă se constată o pierdere de tonus motor şi control al posturii bilateral asociat cu o activitate sincronă bihemisferică brusc instalată, se poate considera calosotomia ca o soluţie terapeutică. Aşadar intervenţia se adresează pacienţilor cu crize de tip aton-akinetic.

Tratamentul chirurgical al displaziilor corticale. Displaziile corticale alături de alte defecte de migrare neuronală în timpul dezvoltării individului pot să determine apariţia epilepsiei.

Abordarea chirurgicală a acestor leziuni ridică o serie de probleme precum identificarea morf-logică pe neuroimagistică pentru planificarea intervenţiei, pentru ca ablaţia să se adreseze numai leziunii. Examenul bioelectric intraoperator este util deoarece poate permite identificarea gradului de epileptogeneză. Diagnosticul morfopatologic este un element fundamantal în strategia terapeutică. Nu trebuie neglijată o posibilă asociere a proceselor tumorale cu fenomene displazice care a fost semnalată în mai multe cazuri, spre exemplu, scleroza tuberoasă şi astrocitomul cu celule gigante, zone displazice în jurul gangliogliomului sau tumori epiteliale disembrioplazice [17].

Stimularea vagală (fig. 14.15) este o metodă paliativă, adresându-se acelor pacienți care nu prezintă o indicație neurochirurgicală. Rolul ei este de a bloca, din momentul aurei, crizele parțiale cu generalizare secundară sau crizele generalizate care nu au răspuns favorabil la medicația anticritică. Practic, pacientul are posibilitatea de a diminua severitatea crizei sau de a o opri de la debut printr-un sistem de tip telecomandă. Se preferă stimularea vagului stâng deoarece nu produce bradicardie. Odată programat, stimulatorul generează pulsuri după un plan prestabilit de către medic, de obicei 30 secunde de stimulare la 5 minute. Mecanismul de acțiune nu este complet cunoscut. Se consideră că s-ar putea datora activării substanței reticulare ascendente. Această terapie s-a dovedit utilă și sigură.

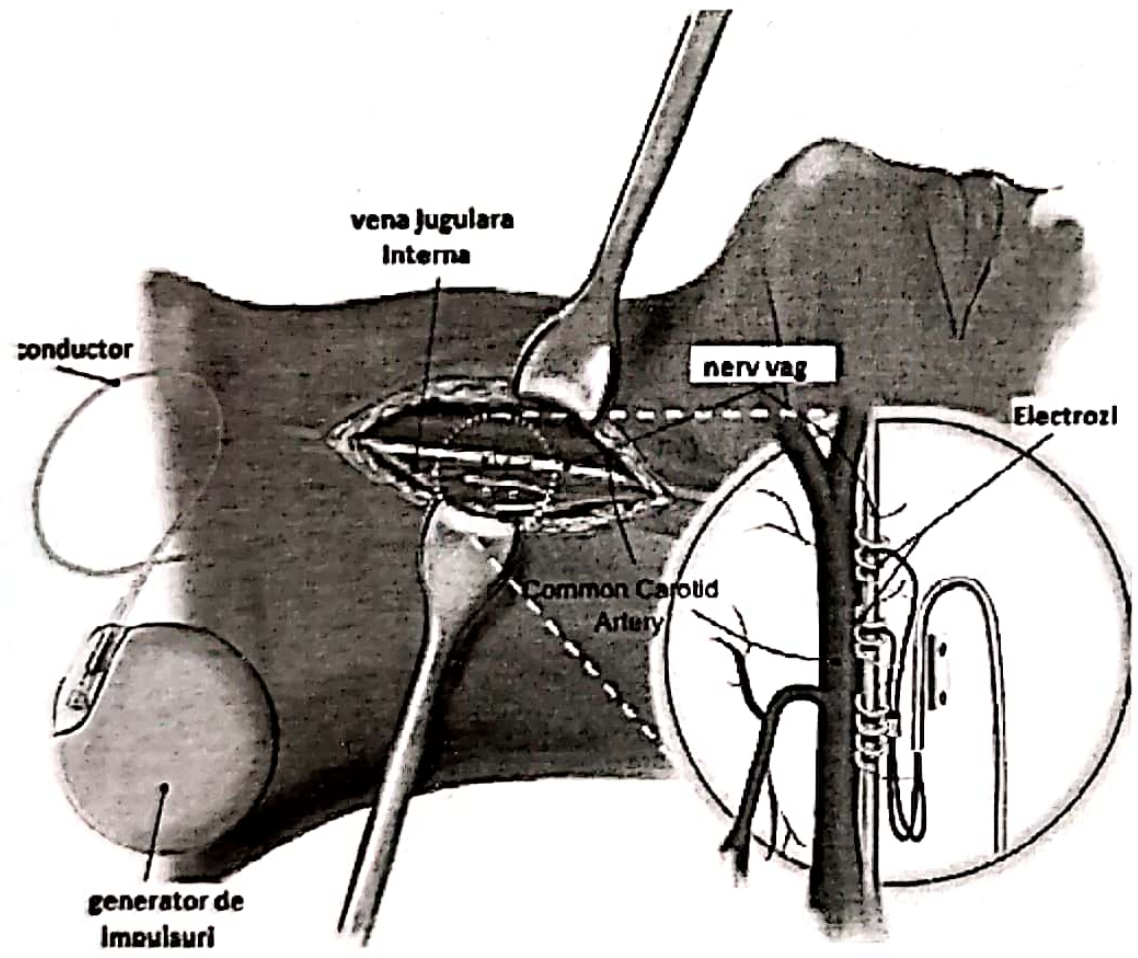
vena jugulara interna
conductor
nerv vag
Electrozi
Common Carotid Artery
generator de impulsuri

Figura 14.15. Disecție la nivelul gâtului ilustrând un sistem SNV. 3 electrozi sunt plasați de jur împrejurul nervului vag în formă de helix și sunt conectați la un generator care trimite impulsuri spre conductor, stimulând fibrele aferente și astfel scăzând frecvența crizelor [medscape.com Brain Stimulation for the Treatment of Epilepsy].

Stimularea cerebrală este corticală și profundă (fig. 14.16). Primele încercări de stimulare pe pacienți epileptici s-au efectuat în anul 1973 [18]. Stimularea nucleului anterior al talamusului pentru epilepsie refractară este o altă metodă aflată în evaluare clinică [19]. Hipocampul a fost o altă țintă pentru stimularea pacienților cu epilepsie refractară [20]. Odată cu progresul tehnologic au apărut sisiteme care au posibilitatea de a detecta și prevedea apariția crizei și de a declanșa un sistem care să diminueze sau chiar să stopeze criza – sisteme de „stimulare responsivă" (fig. 14.17) [21].

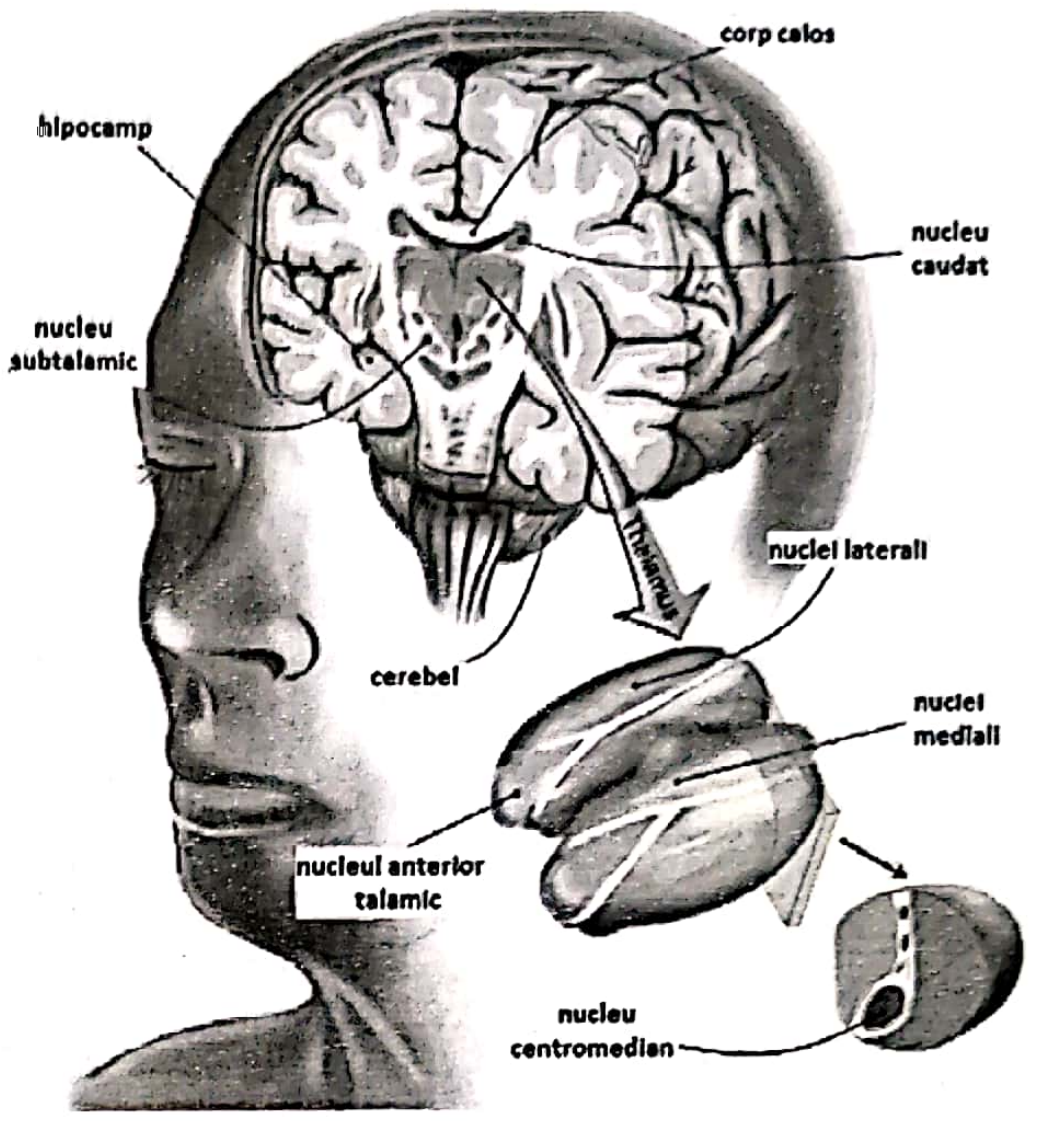
corp calos
hipocamp
nucleu caudat
nucleu subtalamic
talamus
nuclei laterali
cerebel
nuclei mediali
nucleul anterior talamic
nucleu centromedian

Figura 14.16. Țintele stimulării cerebrale profunde includ: cerebelul, hipocampul, nucleii subtalamici, nucleul caudat, nucleul centromedian și nucleul anterior talamic [medscape.com Brain Stimulation for the Treatment of Epilepsy].

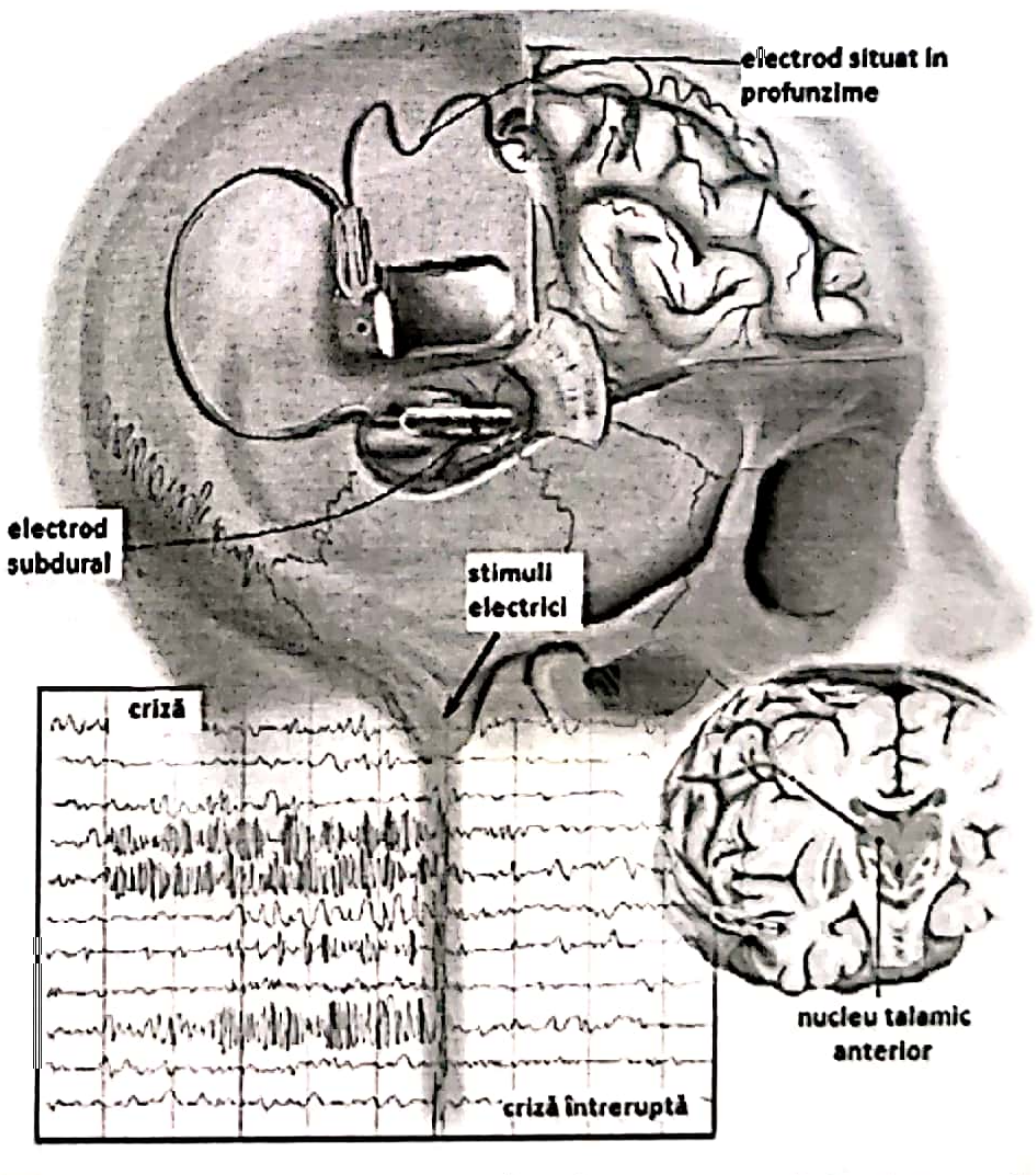
electrod situat în profunzime
electrod subdural
stimuli electrici
criză
criză întreruptă
nucleu talamic anterior

Figura 14.17. Sistemele de stimulare responsivă și *closed-loop*. Se implantează electrozi subdurali, în profunzime sau adiacent focarelor epileptice. Electrozii sunt conectați la un neurostimulator plasat la nivelul craniului și care are capacitatea de a elibera impulsuri în momentul în care detectează activitate epileptică, astfel cupând criza [medscape.com Brain Stimulation for the Treatment of Epilepsy].

REZULTATE

Evaluarea rezultatelor posoperatorii se face pe clase după cum urmează:

I. fără crize;
II. reducerea crizelor mai mult de 90%;
III. reducerea crizelor între 60 şi 90%;
IV. reducerea crizelor la mai puţin de 60%.

Eşecul chirurgical se caracterizează prin persistenţa crizelor cu acelaşi caracter şi frecvenţă. Această situaţie se întalneşte mai în toate seriile publicate. Cauzele sunt de obicei fie o localizare defectuasă, fie o rezecţie incompletă. Evaluarea preoperatorie urmează aceiaşi paşi ca şi la cazurile „de novo", mai ales dacă pacientul a fost operat în alt centru.

CONCLUZII

Trebuie înfiinţate centre unde se pratică această chirurgie cu personal pregătit şi dotare corespunzătoare. Reintervenţia trebuie considerată în toate cazurile unde apare recurenţa crizelor, ea reprezentând o componentă integrală ale activităţilor ce se desfăşoară într-un centru de chirurgie dedicat epilepsiei.

BIBLIOGRAFIE

1. Engel JJ, Shewom DA Who should be considered a surgical candidate. In: Surgical tretment of the epilepsy. Engels JJ ed., New York Raven Press; 1993: 22–34.
2. Lurdes HO, Engel JJ, Munari C. General Principles. In: Surgical tretment of the epilepsy. Engels JJ ed., New York Raven Press; 1993: 137–153.
3. Wray CD, Blakely TM, Poliachik SL, Poliakov A, McDaniel SS, Novotny EJ, MillerKJ, Ojemann JG. Multimodality localization of the sensorimotor cortex in pediatric patients undergoing epilepsy surgery. J Neurosurg Pediatr. 2012; 10: 1–6.
4. Lefaucheur JP, André-Obadia N, Poulet E, *et al.* French guidelines on the use of repetitive transcranial magnetic stimulation (rTMS): safety and therapeutic indications. Neurophysiol Clin. 2011; 41: 221–295.
5. Talairach J, Bancaud J, Szikla G, *et al.* New approach to the neurosurgery of epilepsy. Stereotaxic methodology and therapeutic results. Introduction and history Neurochirurgie 1974; 20 Suppl 1: 1–240.
6. Spencer DD, Spencer SS, Mattson RH, *et al.* Access to the posterior medial temporal lobe structures in the surgical treatment of temporal lobe epilepsy. Neurosurgery. 1984; 15: 667–671.
7. Wyler AR, Hermann BP, Somes G. Extent of medial temporal resection on outcome from anterior temporal lobectomy: a randomized prospective study. Neurosurgery. 1995; 37: 982–990.
8. Nunn JA, Graydon FJ, Polkey CE, Morris RG. Differential spatial memory impairment after right temporal lobectomy demonstrated using temporal titration. Brain. 1999; 122: 47–59.
9. McKhann GM 2nd, Schoenfeld-McNeill J, Born DE, Haglund MM, Ojemann GA. Intraoperative hippocampal electrocorticography to predict the extent of hippocampal resection in temporal lobe epilepsy surgery. J Neurosurg. 2000; 93: 44–52.
10. Bekelis K, Desai A, Kotlyar A, Thadani V, *et al.* Occipitotemporal hippocampal depth electrodes in intracranial epilepsy monitoring: safety and utility. J Neurosurg. 2012; 19: 153–158.
11. Davies KG, Bell BD, Bush AJ, Wyler AR. Prediction of verbal memory loss in individuals after anterior temporal lobectomy. Epilepsia. 1998; 39: 820–828.
12. Yaşargil MG, Wieser HG, Valavanis A, von Ammon K, Roth P. Surgery and results of selective amygdala-hippocampectomy in one hundred patients with nonlesional limbic epilepsy. Neurosurg Clin N Am. 1993; 4: 243–261.
13. Niemeyer P. The transventricular amigdalohypocamectomy in temporal lobe epilepsy. In Temporal lobe epilepsy. Baldwin M, Bayley P. Ed. Charles C Thomas. Springfield Il. 1958: 461–482.
14. Olivier A. Transcortical selective amygdalohippocampectomy in temporal lobe epilepsy. Can J Neurol Sci. 2000; 27: S68–76.
15. Sachs E. The subpial resection of the cortex in the treatment of Jacksonian epilepsy (Horsley operation) with observations on areas 4 and 6. Brain; 1932; 58: 492–503.
16. Morrell F, Whisler WW, Bleck TP. Multiple subpial transection: a new approach to the surgical treatment of focal epilepsy. J Neurosurg. 1989; 70: 231–239.
17. Prayson RA, Estes ML, Morris HH. Coexistance of neoplasia and cortical dysplasia in patients presenting with seizure. Epilepsia 1993; 34: 609–615.
18. Cooper IS, Amin I, Gilman S. The effects of chronic cerebellar stimulation upon epilepsy in man. Trans Am Neurol Assoc 1973; 98: 192–196.
19. FisherR, SalanovaV, Witt T *et al.* Electrical stimulation of the anterior nucleus of the thalamus for treatment of refractory epilepsy. Epilepsia 2010; 51: 899–908.
20. Boon P, Vonck K, De Herdt V *et al.* Deep brain stimulation in patients with refractory temporal epilepsy Epilepsia 2007; 48: 1551–1560.
21. Anderson WS, Kossoff EH, Bergey GK, Jallo GI. Implantation of a responive neurostimuator devicein patients with refractory epilepsyNeurosurgical focus 32.

NEUROCHIRURGIE PENTRU SPASTICITATEA HANDICAPANTĂ

ETIOPATOGENIE. INDICAŢII

Spasticitatea se traduce printr-o exagerare a reflexului monosinaptic (fibră Ia-motoneuron alfa), într-un context de hiperexcitabilitate spinală. Indusă prin leziuni anatomice variate ale sistemului nervos central, aceasta se explică prin perturbarea convergenţelor modulatoare descendente, excitatorii şi inhibitorii, focalizate direct asupra motoneuronului spinal („calea finală comună”) sau indirect, asupra interneuronilor din zona intermediară (lamele VII şi VIII) ce controlează activitatea reflexelor spinale intersegmentare, implicate în mecanismul plasticităţii neuronale la etajul spinal, ceea ce exprimă mai fidel profilul evolutiv progresiv al sindromului spastic [1].

TEHNICI

NEUROTOMIA SELECTIVĂ

Neurochirurgia ablativă a spasticităţii focalizate este reprezentată de neurotomia parţială periferică (NPP), propusă de către Stöffel [2]. Principiul NPP constă în secţionarea parţială a colateralelor motorii responsabile în teritoriul muscular considerat excesiv contractat. Această secţionare parţială interesează fibrele aferente măduvei şi, mai ales, fibrele mari mielinizate din grupul I (Ia şi Ib) şi II. Secţionarea axonilor motoneuronilor realizează o denervare importantă. Dacă reinervarea motorie prin înmugurirea axonilor motori restanţi permite recuperarea forţei motorii în câteva luni de zile, comparabilă cu cea preoperatorie, cvasiabsenţa reinervării fusoriale permite un control îndelungat al spasticităţii [3].

Condiţiile chirurgicale pentru NPP cuprind anestezia generală fără curarizare (cu excepţia inducţiei), tehnica microchirurgicală (obligativitatea utilizării microscopului operator), electrostimularea bipolară peroperatorie (parametrii electrici 2,5 Hz; 10000 microA; 1–6 V) în vederea reperajului fasciculelor nervilor în timpul disecţiei şi analizei comparative a răspunsurilor musculare.

INFUZIA INTRATECALĂ DE BACLOFEN

Indicaţiile metodei (Penn, Kroin, 1984) constau în spasticitatea cu origine medulară rebelă la tratamentul medical, în special cu spasme dureroase (scleroza multiplă, traumatismul vertebro-medular), leziuni cerebrale de orice origine (emisfere cerebrale, trunchi cerebral) [4].

Administrarea intratecală cu pompă implantabilă (fig. 14.18) nu este indicată la copii sub 4 ani (până la producerea unei pompe de volum şi formă adaptate copilului), la copii cu spasticitate asociată cu coreo-atetoză sau hipotonie a gâtului şi trunchiului, la obezi, la cei cu motivaţie scăzută sau cu multiple diformităţi severe.

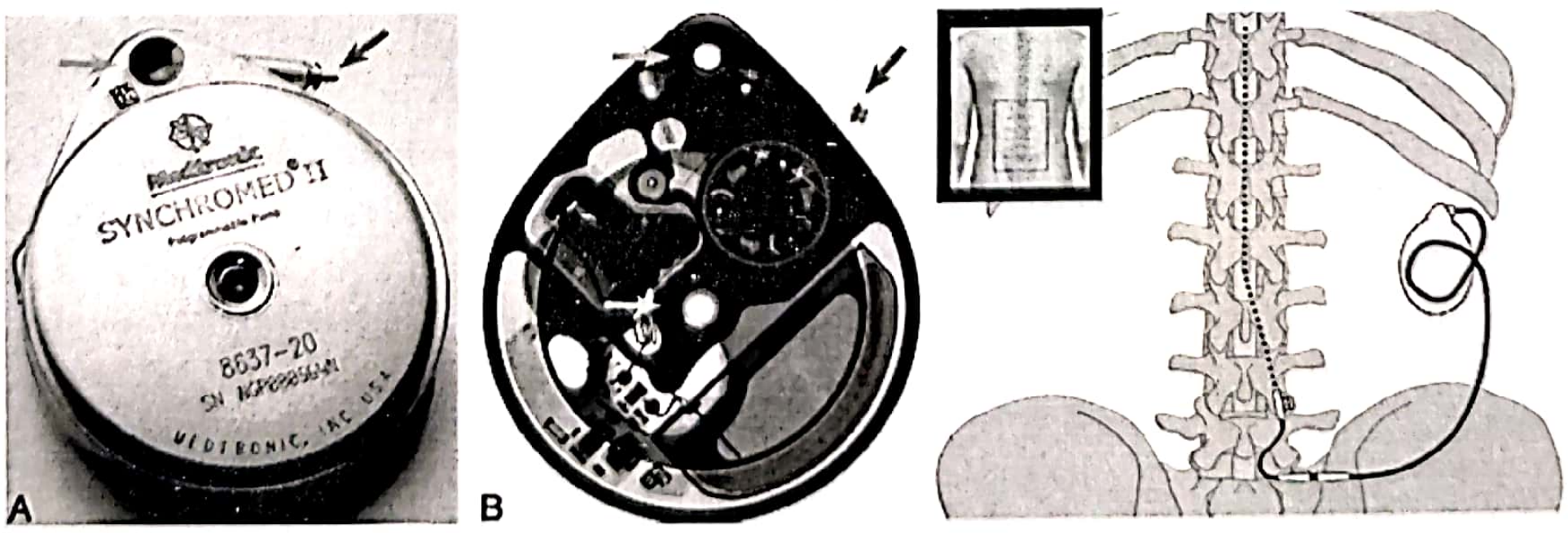

Figura 14.18. Reprezentările fotografice şi radiografice ale modelului II al pompei intratecale de baclofen SynchroMed; în dreapta, schema amplasării cateterului şi pompei [www.ajnr.org Imaging Evaluation of Intrathecal Baclofen Pump-Catheter Systems 2010].

După testul pozitiv la baclofen intratecal în bolus, se implantează cateterul intratecal (în regiunea T10–T12) şi pompa programabilă la nivelul flancului abdominal (fig. 14.18). Această pompă necesită o reumplere periodică, odată la 3–6 luni (administrează 20–800 µg/zi). Avantajele metodei sunt evidente: ameliorarea spasticităţii difuze cu aproximativ 3 grade Ashworth şi a frecvenţei spasmelor cu aproximativ 2 grade Penn, scăderea riscului reacţiilor adverse din administrarea orală (somnolenţă), scăderea dozei administrate (de la 10–90 mg/zi oral la 20–800 µg/zi intratecal). Inconvenientele devin nesemnificative, prin apariţia rară a pericolului supradozării (somnolenţă, depresie respiratorie), a complicaţiilor infecţioase şi mecanice ale montajului, a creşterii riscului epileptogen la doze mari, mai ales la pacientul sechelar traumatic.

RIZOTOMIA

Indicaţia neurochirurgicală a formelor de diplegie spastică la copilul cu paralizie cerebrală este reprezentată de rizotomia posterioară (RP), introdusă prima dată la om de către Foerster, având o gamă largă de beneficii, de la confortul în poziţia de repaus la pat sau în fotoliu, până la câştigurile funcţionale din ortostatism şi mers [5]. Efectele la distanţă observate după rizotomia limitată se explică prin reducerea aferenţelor la nivelul interneuronilor intramedulari ai formaţiunii reticulate şi variabilitatea inervaţiei multisegmentare ale muşchilor membrului inferior.

DREZ-otomiile

Principiul tehnicii chirurgicale introduse de către Marc Sindou, constă în realizarea unei leziuni microchirurgicale prin microcoagularea părţii ventro-laterale a zonei de intrare spre apexul cornului dorsal, întrerupându-se fibrele de tip miotatic, situate în regiunea intermediară a DREZ (*Dorsal Root Entry Zone*), fibrele mielinizate de mic calibru şi nemielinizate, considerate nociceptive, regrupate iniţial în partea laterală a DREZ cu traiect prin partea medială excitatorie a tractusului dorso-lateral a lui Lissauer şi cu destinaţie spre apexul cornului dorsal, neuronii de releu ai nociceptiei situaţi în profunzimea apexului cornului dorsal [6]. După doi ani, Nashold descrie tehnica realizată cu ajutorul radiofrecvenţei [7]. DREZ-otomia microchirurgicală în cazul membrului inferior este recomandată la pacienţii paraplegici cu spasticitate difuză a celor două membre inferioare cu schemă în flexie sau în extensie, cu caracter sever hadicapant şi rebelă la orice formă de tratament fizic şi medical. Caracterul puternic hiperalgic al sindromului spastic difuz asupra unui membru încurajează orientarea pacientului spre o indicaţie de DREZ-otomie, ca în hemiplegia cu spasticitate ireductibilă sau dureroasă în membrul superior [8]. Obiectivele terapeutice ale DREZ-otomiei, sunt ameliorarea funcţiilor motorii ale unui segment de membru, ameliorarea confortului pacientului prin facilitarea „nursing”-ului, a instalării în poziţie culcată sau şezândă, diminuarea durerilor, prevenirea agravărilor cu instalarea complicaţiilor ortopedice şi ameliorarea aspectului estetic.

ALTE TEHNICI

Există variante tehnice de DREZ-otomie care utilizează termocoagularea cu radiofrecvenţă (Nashold, 1977), leziune DREZ cu laser cu CO_2 sau argon (Levy, 1983; Powers, 1988), leziune DREZ cu ultrasunete (Dreval, 1993) [9–12].

REZULTATE

Caracterul invalidant se evidenţiază atunci când spasticitatea maschează un potenţial funcţional motor rezidual şi/sau este la originea durerilor, şi/sau ameninţă capitalul funcţional locomotor sau al prehensiunii mâinii pacientului, şi/sau este originea unor jene severe în nursing, şi/sau este originea unui prejudiciu estetic. Mişcarea, în general, şi ortostatismul, mersul şi prehensiunea mâinii, în special, reprezintă, pentru om, însăşi viaţa, de aceea, esenţa demnităţii umane, exprimată prin controlul mişcării sub acţiunea voinţei, este profund subminată la pacientul spastic. Este necesară diferenţierea spasticităţii handicapante, de tratat, de spasticitatea „utilă”, de conservat, ce înlocuieşte comanda voluntară deficitară în anumite cazuri. Tratamentul paleativ neurochirurgical al spasticităţii are criterii stricte de indicaţie, astfel încât metoda chirurgicală se aplică numai în caz de impas terapeutic conservator şi numai în caz de spasticitate stabilă neurologic (cu cel puţin un an de evoluţie rapidă spre diformităţi ortopedice ireversibile, după recomandarea majorităţii autorilor). Rezultatele prognosticate şi cele realizate sunt adaptate cazului şi se evaluează cu scale specifice.

BIBLIOGRAFIE

1. Sherrington C. The integrative action of the nervous system. 2nd ed. New Haven: Yale University Press, 1947.
2. Stoffel A. The treatment of spastic contractures. Am J Orthop Surg 1912; 10: 611–644.
3. Sindou M. Radicotomies dorsales chez l'enfant. Neurochirurgie, 2003, 49, no. 2–3, 312–323.
4. Penn RD, Kroin JS. Intrathecal baclofen alleviates spinal cord spasticity (letter). Lancet 1984; 1: 1078.
5. Foerster O. Über eine neue operative Methode der Behandlung spasticher Lahmungen mittels Resektion hinter Rickenmarks würzeln. Z. Orthop Chir 1908; 22: 203–223.
6. Sindou M. Etude de la jonction radiculo-médullaire postérieure: la radicellectomie postérieur sélective dans la chirurgie de la douleur. Lyon. These med; 1972: 1–182.
7. Nashold BS, Ostdahl PH. Dorsal root entry zone lesions for pain relief. J Neurosurg 1979; 51: 59–69.
8. Răşină A. Abordări diagnostice şi terapeutice ale spasticităţii. *In:* Neuropsihologie-creier şi funcţionalitate, coord. Eugen Avram, Vol. II, Cap. 12, 2010: 303–331.
9. Nashold BS Jr, Urban B, Zorub DS: Phantom pain relief by focal destruction of the substantia gelatinosa of Rolando. Adv Pain Res Ther 1: 959–963, 1977.
10. Levy WJ, Nutkiewicz A, Ditmore QM, *et al.* Laser induced dorsal root entry zone lesions for pain control: report of three cases. J Neurosurg. 1983; 59: 884–886.
11. Powers SK, Barbaro NM, Levy RM. Pain control with laser produced dorsal root entry zone lesions. Appl Neurophysiol. 1988; 51: 243–254.
12. Dreval ON (1993). Ultrasonic DREZ operations for treatment of pain due to brachial plexus avulsion. Acta Neurochit (Wien) 122: 76–81.

PSIHONEUROCHIRURGIE

ISTORIC. ASPECTE ETICE

Psihochirurgia este cunoscută şi ca neurochirurgia perturbărilor psihice şi este o zonă intens controversată din neurochirurgia funcţională [1]. Primele intervenţii au fost efectuate încă de acum cinci mii de ani sub forma de trepanaţii rituale pentru scoaterea duhurilor rele. Epoca modernă a fost deschisă de către Egas Moniz la începutul secolului al XX-lea şi a constat în întreruperea substanţei albe la nivelul lobului frontal. Tehnica se numea leucotomie şi se aplica pacienţilor psihiatrici agresivi. Intrată în vizorul mass mediei şi percepută ca experiment uman, psihoneurochirurgia a fost practicată pe larg în Statele Unite Japonia, Africa de Sud, stârnind o reacţie ostilă. Cel mai frecvent era utilizată lobotomia. Numărul pacienţilor operaţi scade treptat în anii '50, ajungându-se la minimum în anii '70. Alte tehnici utilizate au fost cingulotomia, capsulotomia, tractotomia subcaudată şi leurcotomia limbică. Lezarea se efectua mecanic, termic sau prin iradiere. Rezultate bune se obţin la o treime din operaţi.

Insuccesul tratamentului conservator la bolnavii psihici, precum şi dezvoltarea tehnologică a permis reapariţia preocupărilor pentru chirurgia tulburărilor psihice.

CONCEPTE MODERNE – STIMULAREA CEREBRALĂ PROFUNDĂ

Succesul apărut în terapia bolii Parkinson prin stimulare cerebrală profundă a permis extinderea la afecţiunile psihiatrice.

Ţintele moderne sunt amigdala, hipocampul, talamusul anterior, cortexul orbitofrontal, girus cinguli. Se utilizează stimularea în locul leziunii datorită reversibilităţii fenomenului [2]. Complexitatea modificărilor care apar după neuromodulare are şi o latură etică sofisticată [3].

SINDROAME

TULBURARE OBSESIV COMPULSIVĂ

Această afecţiune se caracterizează prin teamă, gânduri obsesive, ideei şi sentimente care se repetă continuu, impunând pacientului un comportament compulsiv, adică necesitatea imperioasă de a efectua anumite „ritualuri", de exemplu de curăţenie. Din zece bolnavi, cel mult 9 răspund la tratament conservator. Pentru restul se pune problema de intervenţie. Ţinta este braţul anterior al capsulei interne [4]. Există mai multe studii prospective randomizate, dar nu a fost stabilită o ţintă stereotactică acceptată de majoritatea experţilor [5–7].

DEPRESIE CRONICĂ

În ciuda apariţiei a noi clase de antidepresive, recurenţele episoadelor apar uneori cu intensitate crescută, ameninţând chiar viaţa pacientului. În general, un sfert din pacienţi nu răspund sau au un răspuns nesatisfăcător la tratament conservator. Aceştia au nevoie urgentă de alte terapii. O alternativă este stimularea girusului cingulat subcalos [8,9]. Alte ţinte testate sunt nucleul caudat ventral, striatul ventral, nucleul accumbens şi habenula laterală.

BOALA TICURILOR

Se caracterizează prin ticuri verbale şi motorii. Ţintele stimulate au fost talamusul lateral, şi anume nucleii intralaminari şi ventrali orali anteriori, cu rezultate promiţătoare la analiza pacinţilor la doi ani [10]. Majoritatea pacienţilor cu ticuri sau sindromul Toutette răspund la terapiile conservatoare sau toxina botulinică. Totuşi câţiva, care nu se ameliorează, se consideră sever afectaţi de suferinţa lor, pot beneficia de o procedură chirurgicală. Scopul intervenţiei este ameliorarea ticurilor, îmbunătăţirea comportamentului obsesiv-compulsiv sau automutilant [11]. Eficienţa neurochirurgiei funcţionale în ticurile verbale şi motorii este scăzută. Totuşi, sunt publicate rezultate încurajatoare cu prezentări de cazuri, dar nu există serii. Leziunile multiple în talamus (nucleii rostrali interlaminari şi cei mediali talamici)şi zona incertă, uneori chiar efectuate bilateral, se puteau însoţi de deficite motorii majore sau modificări de personalitate [12]. Există perspective ca procedurile chirurgicale cuplate cu tratament psihiatric să amelioreze aceste boli [13, 14].

BIBLIOGRAFIE

1. Mashour, G.A.; Walker, E.E.; Martuza, R.L. Psychosurgery: past, present and future. Brain Research Review 2005, 48 (3): 409–18.
2. Miocinovic S, Somayajula S, Chitnis S, Vitek JL. History, applications, and mechanisms of deep brain stimulation. JAMA Neurol. 2013; 70(2): 163–71.
3. Synofzik M, Schlaepfer TE. Stimulating personality: ethical criteria for deep brain stimulation in psychiatric patients and for enhancement purposes. Biotechnol J. 2008 Dec; 3(12): 1511–20.
4. Nuttin B, Cosyns P, Demeulemeester H, Gybels J, Meyerson B Electrical stimulation in anterior limbs of internal capsules in patients with obsessive-compulsive disorder. Lancet. 1999; 354(9189): 1526.
5. Burdick A, Foote KD, Goodman W, Ward HE, Ricciuti N, Murphy T, Haq I, Okun MS Lack of benefit of accumbens/capsular deep brain stimulation in a patient with both tics and obsessive-compulsive disorder. Neurocase. 2010; 16(4): 321–30.
6. Sobstyl M, Dzierzecki S, Zabek M. Deep brain stimulation in the surgical management of major depressive disorder and obsessive-compulsive disorder Neurol Neurochir Pol. 2009; 43(6): 559–69.
7. Denys D. Ned Tijdschr Geneeskd. Deep brain stimulation in psychiatric disorders 2008; 152(43): 2330–5.
8. Kennedy SH, Giacobbe P, Rizvi SJ, Placenza FM, Nishikawa Y, Mayberg HS, *et al.* Deep Brain Stimulation for Treatment-Resistant Depression: Follow-Up After 3 to 6 Years. Am J Psychiatry. 2011, 56: 321–330.
9. Lozano AM, Mayberg HS, Giacobbe P, Hamani C, Craddock RC, Kennedy SH.Subcallosal cingulate gyrus deep brain stimulation for treatment-resistant depression. Biol Psychiatry. 2008 15; 64(6): 461–7.
10. Porta M, Servello D, Zanaboni C, Anasetti F, Menghetti C, Sassi M, Robertson MM. Deep brain stimulation for treatment of refractory Tourette syndrome: long-term follow-up. Acta Neurochir (Wien). 2012; 154(11): 2029–41.
11. Flaherty AW, Williams ZM, Amirnovin R, Kasper E, Rauch SL, Cosgrove GR, Eskandar EN. Deep brain stimulation of the anterior internal capsule for the treatment of Tourette syndrome: technical case report. Neurosurgery. 2005; 57: 403.
12. Babel TB, Warnke PC, Ostertag CB. Immediate and long term outcome after infrathalamic and thalamic lesioning for intractable Tourette's syndrome. J Neurol Neurosurg Psychiatry. 2001; 70: 666–671.
13. Temel Y, Visser-Vandewalle V. Surgery in Tourette syndrome. Mov Disord. 2004; 19: 3–14.
14. Visser-Vandewalle V, Temel Y, Boon P, Vreeling F, Colle H, Hoogland G, Groenewegen HJ, van der Linden C. Chronic bilateral thalamic stimulation: a new therapeutic approach in intractable Tourette syndrome. Report of three cases. J Neurosurg. 2003; 99: 1094–1100.

CONCLUZII. PERSPECTIVE

Neurochirurgia funcţională a apărut ca o necesitate pentru rezolvarea unor afecţiuni care nu mai răspundeau la terapiile consacrate.

Bazându-se pe neurofiziologie, pe farmacologie, biologie celulară şi genetică, această supraspecialitate oferă soluţii ingenioase prin îmbinarea tehnologiilor moderne şi echipelor multidisciplinare, într-o acţiune concertată la nivelul satului informaţional planetar. Asociat cu performanţa clinică şi ştiinţifică, acest domeniu este indiscutabil un magnet puternic pentru valorile profesionale ale generaţiei actuale şi viitoare.

Capitolul 15
PATOLOGIA NERVILOR PERIFERICI

LEZIUNILE TRAUMATICE ALE NERVILOR PERIFERICI

CLAUDIU POPA, IOAN ŞTEFAN FLORIAN

Leziunile traumatice ale nervilor periferici constituie o parte importantă a leziunilor întâlnite în cadrul politraumatismelor şi pot avea manifestări variate. Deşi ele se încadrează în patologia neurochirurgicală, tratamentul lor face, de cele mai multe ori, obiectul unei strânse colaborări dintre medicul urgentist, neurochirurg, neurolog, chirurg, ortoped, chirurg de chirurgie toracică, chirurg plastic. În cadrul acestui capitol vor fi prezentate aspecte legate de anatomia sistemului nervos periferic, leziuni specifice ale nervilor periferici şi mecanismele de producere ale acestora, diagnosticul şi indicaţiile, insistându-se pe importanţa unui diagnostic precoce încă din unitatea de primire a urgenţelor, tipuri particulare de leziuni, cât şi câteva dintre procedeele chirurgicale folosite în tratamentul lor.

GENERALITĂŢI

INTRODUCERE

Sistemul nervos periferic (SNP) consistă din acele structuri anatomice care conţin fibrele nervoase sau axonii care conectează sistemul nervos central cu organele motorii, senzitive, somatice şi vegetative (incluzând nervii cranieni III–XII, nervii spinali, nervii extremităţilor şi plexurile cervical, brahial şi lombosacrat) [1,2]. SNP este unul dintre cele trei componente ale sistemului nervos (celelalte fiind creierul şi măduva spinării) şi, de aceea, orice leziune întâlnită la acest nivel intră sub incidenta neurochirurgului. De cele mai multe ori, leziunea nervului periferic este însoţită de leziuni la nivelul osului, muşchiului, tendoanelor sau vaselor sangvine astfel ca sancţiunea terapeutică trebuie să rezulte dintr-o colaborare între neurochirurg, ortoped, chirurg plastic, chirurg de chirurgie toracică şi, nu în ultimul rând, neurolog [2,3].

Spre deosebire de creier şi de măduva spinării, nervul periferic are o mare capacitate de regenerare dacă sunt asigurate anumite condiţii, existând posibilitatea unei îmbunătăţiri semnificative a simptomatologiei. În acelaşi timp însă, rezultatele pot apărea evidente abia după câteva luni de zile, convalescenţa se poate prelungi, incidenţa complicaţiilor este semnificativă, toate acestea putând conduce spre recuperarea incompletă a funcţiilor pierdute ale nervului periferic [4,5].

ANATOMIE

Nervul periferic derivă în mod segmentar de la nivelul măduvei spinării, prin unirea rădăcinilor ventrale cu cele dorsale. Rădăcinile ventrale conţin fibre motorii cu originea în neuronii motori din coarnele anterioare, cele dorsale conducând fibrele senzitive de la ganglionii spinali la măduva spinării [1,2,4].

Componenta cel mai bine reprezentată din punct de vedere cantitativ a nervului periferic este ţesutul conjunctiv, care oferă o reţea de dezvoltare şi de susţinere pentru elementul conducător, axonul. Fibrele nervoase sunt suspendate într-o reţea delicată de fibre de colagen – *endoneurium*. Câteva fibre sunt înconjurate de un strat de celule mezoteliale cu membrana bazala – *perineurium* – cu rol de barieră (aşa-numita bariera sânge-nerv) şi de menţinere a elasticităţii nervului, oferindu-i un grad de elongare în sens longitudinal. Nervul periferic în totalitate este înconjurat de un înveliş având aceeaşi natură conjunctivă – *epineurium*. Epineurium-ul interfascicular mai este denumit şi *mezoneurium* (fig. 15.1) [2,4,5]. Sunt acceptate mai multe modele pentru a descrie structura unui trunchi nervos: modelul monofascicular, oligofascicular sau polifascicular [5,6]. Structura neurală constă din axon şi, uneori, din celule Schwann proprii fibrelor. Acestor celule Schwann li se atribuie, pe lângă rolul de formare al mielinei, cel de producere a unor factori trofici deocamdată neidentificaţi şi cel de promovare a regenerării neuronale [4,6].

Vascularizaţia nervului este asigurată de două reţele separate care se anastomozează la nivelul tecilor conjunctive: prima este reprezentată de ramuri cu punct de pornire la nivelul emergenţei nervului la nivelul măduvei spinării şi o a doua formată de ramuri segmentare derivate, de obicei, din ramurile arteriale satelite nervului [1,5,7]. Această reţea bogată cu structură longitudinală face ca nervul periferic să fie rezistent la injurii sau la manevrele de mobilizare din cursul intervenţiilor chirurgicale [5,8].

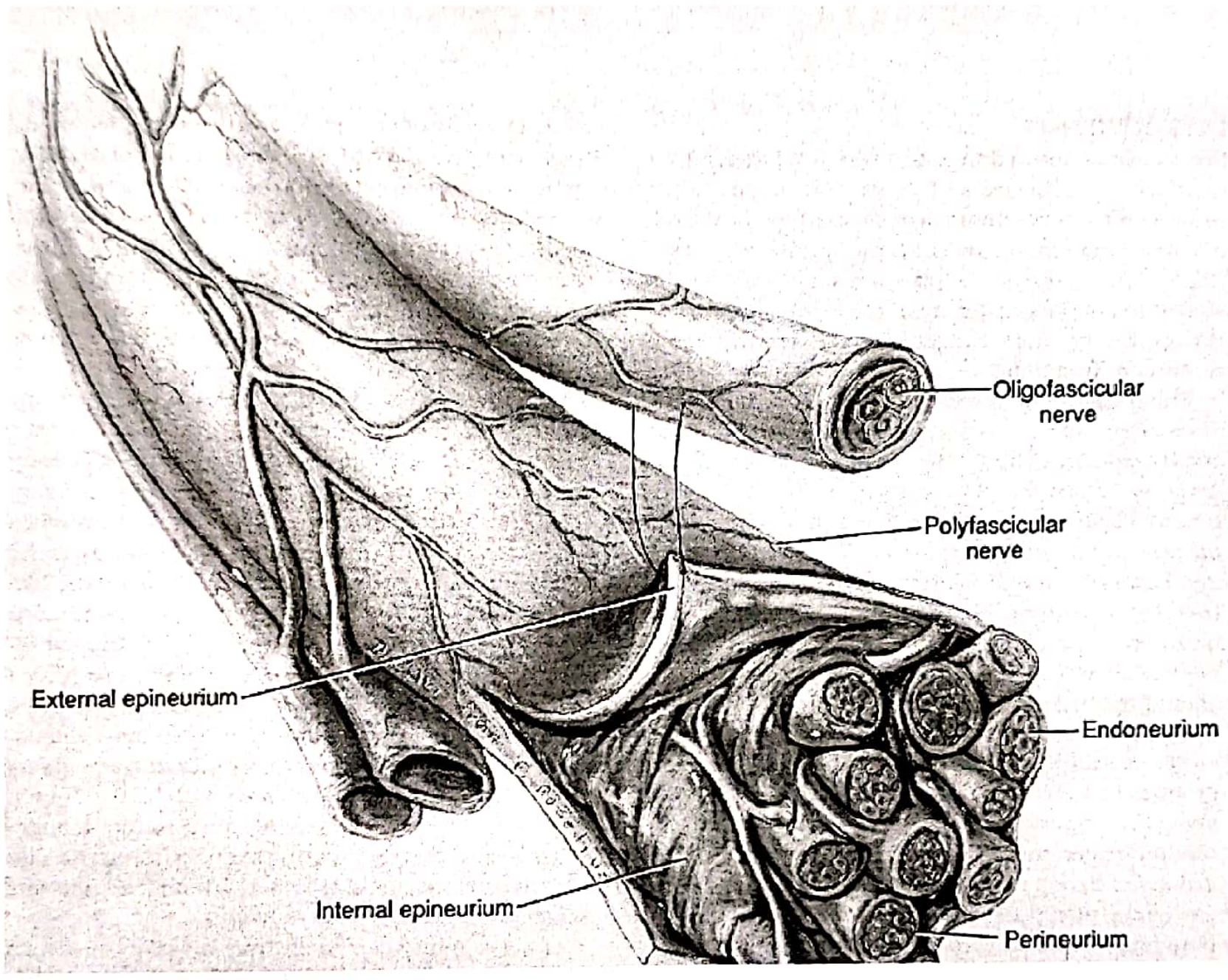

Figura 15.1. Structura anatomică a unui nerv periferic
(după *The American Association of Neurological Surgeons* – AANS, Rengachary şi Wilkins – 1991).

RĂSPUNSUL NERVULUI LA TRAUMATISM

În mod clasic, se descriu trei mari posibilităţi de lezare a nervului periferic, leziuni descrise de **Seddon (1943)**: **(1)** ***neurapraxia***: nervul îşi pierde funcţia de a conduce impulsul nervos, fără a se putea identifica macroscopic sau microscopic modificări ale integrităţii acestuia, leziunea fiind deci funcţională [2]; **(2)** ***axonotmesis***: se constată întreruperea continuităţii nervoase fără ca ţesutul conjunctiv de susţinere să fie afectat, în acest caz, regenerarea în totalitate fiind posibilă [4,5]; **(3)** ***neurotmesis***: diferite grade de leziune atât a nervului, cât şi a ţesutului conjunctiv, regenerarea fiind, în acest caz, improbabilă, şi reclamând, de cele mai multe ori, sancţiune chirurgicală [4].

CLASIFICAREA LEZIUNILOR TRAUMATICE ALE NERVILOR PERIFERICI

Sunderland [4,9] diferenţia aceste leziuni în cinci categorii, după gradul de gravitate:

– **Gradul I**: pierderea conducerii nervoase (echivalentă neurapraxiei), reversibilă în 6–8 săptămâni [2,5];

– **Gradul II**: pierderea continuităţii nervoase, cu păstrarea integrităţii tecii (echivalentul axonotmesis-ului) [2,5];

– **Gradul III**: lezarea se produce la nivelul tecii nervoase, cu formarea de fibroză interfasciculară, *perineurium*-ul rămânând intact (regenerarea este vicioasă, cu recuperare incompletă) [2,8];

– **Gradul IV**: gradul de distrucție este şi mai important, lăsând *epineurium*-ul intact (regenerarea în acest caz este anarhică, ducând la formarea de nevroame care, mai târziu, reclamă sancțiune chirurgicală) [2,8];

– **Gradul V**: apare o pierdere completă a continuității nervoase şi tecale, regenerarea spontană devenind imposibilă (echivalentul neurotmesis-ului); apare mai ales în leziuni cu dilacerări extinse şi în tracțiuni severe [5,10].

Cei mai mulți autori includ şi un al **VI-lea grad** în care este clasificată o leziune ce cuprinde toate cele cinci grade descrise anterior [1,2,4].

Clasificarea propusă de Sunderland descrie leziunile tractului nervos fără a ține cont de reacția țesutului conjunctiv, care consistă, de obicei, în *fibroză*. De aceea, **Millesi** şi **Kovac (1991)** au propus o clasificare bazată pe localizarea *fibrozei* [7,8]:

– **Tipul A**: fibroza localizată la nivelul epineurium-ului epifascicular, subîmpărțită în tipurile IA sau IIA, după leziunile prevăzute de Sunderland;

– **Tipul B**: fibroza cuprinde epineurium-ul interfascicular, de asemenea cu subgradele IB, IIB şi IIIB;

– **Tipul C**: fibroza se dezvoltă la nivelul spațiului endoneural, regenerarea este imposibilă datorită procesului de colagenizare; fibroza de tip C poate apărea doar într-o leziune de tip III Sunderland (IIIC).

REGENERAREA NERVOASĂ

Imediat postlezional, procesul normal de vindecare începe cu formarea la locul injuriei de exudat, se produce diapedeza leucocitelor, proliferarea de fibroblaşti şi, cu o oarecare întârziere, de celule Schwann. Raportul normal de fibroblaşti: celule Schwann este de 9:1, şi pare evident astfel că noile elemente trebuie să fie într-un raport similar. Locul dintre cele două bonturi este aglomerat progresiv de un amestec de fibroblaşti şi celule Schwann, proces inițiat şi condus, se pare, de către anumiți factori de creştere neuronală, incomplet înțeleşi [7,8]. Cercetările actuale asupra regenerării nervoase merg în direcția transplantării de celule stem recoltate din măduva osoasă la locul injuriei, acestea având, se pare, capacitatea de a se diferenția în celule cu fenotip asemănător celulelor Schwann sau chiar în celule nervoase.

Apar trei procese patologice de bază [6]: **(a) degenerescența walleriană**, reprezintă dezintegrarea axonului şi a mielinei distal de locul injuriei, regenerarea fiind posibilă datorită membranei bazale a celulei Schwann, care rămâne intactă; **(b) degenerescența segmentară**, se produce distrucția învelişului de mielină, fără injurie axonală; **(c) degenerescența axonală distală**, se produce distrucția axonului şi, în grade diferite, a corpului neuronal, posibilitatea regenerării depinzând direct de acesta din urmă.

Regenerarea nervoasă se face cu viteze diferite în funcție de distanța dintre celula nervoasă şi locul leziunii, traseul refacerii nervoase şi de tipul de nerv implicat în injurie [1,2]. Inițial, regenerarea se face cu viteză mică, apoi, consecutiv pătrunderii axonului în teaca nervoasă, viteza poate creşte până la 1–1,5 mm/zi [1,2]. În general, după amploarea leziunii, se poate estima aproximativ timpul necesar nervului pentru regenerare. Factorii nefavorabili sunt cicatricea consecutivă unui neurotmesis, dar şi un axonotmesis sever (leziuni produse de arme de foc) [1,2]. Muşchiul reacționează la denervare prin înlocuirea progresivă a țesutului muscular cu țesut fibros, proces care este maxim la aproximativ 18 luni [5].

Testul TINEL. Acest test se poate efectua după câteva săptămâni de la leziune şi încearcă evaluarea gradului de regenerare nervoasă. El constă din percuția cutanată a traiectului aproximativ al nervului, în sens distal. În cazul regenerării pacientul descrie parestezii şi senzații de şoc electric în teritoriul de distribuție al nervului (test Tinel pozitiv) [4,5].

MECANISME DE LEZARE ALE NERVILOR PERIFERICI

Nervii periferici pot fi lezați printr-o diversitate de moduri: secționare, contuzie directă, incluzând şi cea prin arme de foc, elongare-tracțiune, compresie-ischemie, injurie prin curent electric, injecții [1,2,5]. Vasta majoritate a leziunilor serioase se produc prin elongare şi prin contuzie [5].

Aproape 15% dintre leziunile cu **dilacerări extinse** ale membrelor păstrează intactă continuitatea nervoasă [5].

Leziunile prin **contuzie** se produc prin lovituri directe la nivelul umărului sau fesei, fracturi sau prin arme de foc [5].

Leziunile prin **elongare** sau **tracţiune** apar de obicei în urma unor mişcări extreme la nivelul articulaţiei umărului, cu sau fără dislocarea sau fractura umărului sau claviculei şi, ceea ce trebuie reţinut, este că leziunea nu este focală, ea cuprinzând nervul în lungime [5]. Pot apărea toate gradele de lezare ale nervilor. Cel mai des afectat este plexul brahial, dar se descriu şi elongări la nivelul nervului peronier, în avulsiile de diafiză proximală a fibulei sau de plex pelvin în fracturile de bazin sau hiperextensia coapsei. De asemenea, se citează elongaţiile apărute în traumatismele obstetricale, paralizia Erb sau paralizia Klumpke [5,10] (tabelul 15.1).

Tabelul 15.1
Leziuni prin elongare sau tracţiune
(după Belzberg şi Campbell, 1996)

Nervul	Mecanism de producere
Plexul brahial	Accident rutier
Plex brahial-proximal/distal	Traumatisme obstetricale
Nervul axilar	Dislocări de umăr
Nervul radial	Fracturi humerale
Nervul peronier comun	Fracturi de cap fibular

Leziunile prin **compresie** pot apărea în cursul anesteziei peridurale sau generale, somnului profund la persoanele dependente de droguri sau alcool (aşa-numita „Saturday night palsy", apare pareza de nerv radial) sau în fracturi, când nervul este comprimat între două fragmente osoase. De asemenea, sunt descrise şi leziuni produse de anevrisme [4,5].

Leziunile prin **ischemie** sunt produse mai ales în cadrul sindroamelor de compartiment când, consecutiv unor leziuni traumatice, apare mărirea în volum a unei întregi loje anatomice, cu apariţia semnelor neurologice de pareză la acest nivel (de exemplu, paralizia Volkmann, care apare după reducerea unei fracturi la nivelul lojei anterioare a antebraţului) [5].

Leziunile prin **curent electric** apar la contactul cu un fir de înaltă tensiune şi ele par să fie extinse, cu posibilităţi restrânse de recuperare. Experienţa în cadrul acestor leziuni este limitata şi nu există un protocol terapeutic de urmat [5].

Leziunile prin **injectare** de medicamente apar cel mai adesea la nivelul fesei (cu lezarea nervului sciatic) sau la nivelul humerusului în porţiunea mijlocie (cu lezarea nervului radial) [5].

DIAGNOSTIC ŞI INDICAŢII

Diagnosticul este stabilit pe baza examenului clinic, evaluându-se în principal tulburările motorii şi de sensibilitate [2,8]. Simptomul descris clasic în leziunile nervilor periferici este **cauzalgia**, caracterizată ca o senzaţie spontană de arsură apărută în teritoriul de distribuţie al nervului, asociată cu o sensibilitate crescută la stimulii dureroşi [1,2,5]. Dacă este necesar, diagnosticul poate fi confirmat cu ajutorul studiilor electrofiziologice [8].

Stabilirea unui *diagnostic precoce* şi precis poate fi dificil în condiţiile unor unităţi de primire a urgenţelor (UPU) supraaglomerate, cu personal cu mai puţină experienţă în patologia neurologică, de aceea este imperativ necesar ca examinarea nervilor periferici să se facă la toţi pacienţii conştienţi, cu fracturi sau plăgi extinse ale membrelor şi la unii dintre cei cu stare de conştienţa abolită (de exemplu absenţa leziunilor la nivelul nervilor median sau ulnar poate fi stabilită prin observarea sudoraţiei la nivelul degetelor arătător sau mic, sau încreţirea pielii la imersia în apă) [5]. În urgenţă pot fi executate doua teste rapide pentru a detecta posibilele leziuni la nivelul nervilor periferici: *testul conului* şi *testul flexie-extensie al halucelui* [5]. **Testul conului** presupune executarea de către pacient a unui con cu degetele de la mână şi apoi extensia policelui. Executarea acestui test exclude cu o mare probabilitate o leziune severă la nivelul nervilor median, ulnar sau radial. **Testul flexie-extensie al halucelui** presupune executarea acestor mişcări şi indică lipsa unei leziuni severe la nivelul ramurilor tibial şi peronier al nervului sciatic. De asemenea, există şi alte teste simple care pot fi executate în urgenţă: percepţia înţepăturii la nivelul feţei palmare a falangei distale a indicelui arată integritatea nervului median; aceeaşi senzaţie percepută la nivelul degetului mic atestă integritatea nervului ulnar în timp ce, posibilitatea extensiei falangei distale a policelui contra unei forţe exclude o leziune severă la nivelul nervului radial [5].

Neurochirurgul trebuie să stabilească dacă traumatismul a produs avulsia rădăcinilor nervoase la nivelul măduvei spinării pentru că, în acest caz, recuperarea spontană este imposibilă. Diagnosticul de certitudine include, pe lângă examenul clinic, mielografia urmată de CT-scan sau RMN (se constată prezența de pseudomeningocele) [10,11].

Chirurgia nervului periferic are ca *obiective principale* restabilirea continuității nervului (1) și asigurarea condițiilor optime pentru regenerare și restabilirea funcțiilor nervoase (2) [10,11]. Odată stabilit diagnosticul, medicul este pus în situația de a stabili conduita terapeutică optimă. Chirurgul trebuie să răspundă în acest moment la câteva întrebări: *dacă?*, *când?*, *unde?* să opereze și *ce procedeu chirurgical?* să aleagă.

Câtiva termeni sunt folosiți în practica chirurgicală: *neurotizație,* se referă la creșterea axonului în interiorul țesutului conjunctiv; *neurorafia* este unirea a doua capete nervoase, de obicei prin sutura, pentru a facilita neurotizația; daca cele doua bonturi nu se unesc atunci este necesară *interpoziția unei grefe nervoase*; termenul de *transfer nervos* este folosit pentru transferul unei grefe nervoase la capătul distal al unui nerv lezat care se presupune că nu se va mai putea reinerva [5,10].

LEZIUNILE IMEDIATE ALE NERVILOR PERIFERICI

Majoritatea autorilor disting între leziuni produse de obiecte tăietoare-înțepătoare (cuțite, lame, ace, fragmente de sticlă), acestea ducând la leziuni *sharp*, de cele produse de elice, radiatoare, drujbe, mușcături de animale, care determină leziuni *blunt* [1,2,5,10].

În cazul unei **leziuni deschise** produse de un instrument ascuțit, diagnosticul este stabilit prin localizarea plăgilor și examinare clinică și, la pacienții inconștienți, prin explorare anatomică [8]. Se practică *neurorafie primară.* În cazul unor leziuni produse de obiecte boante, chirurgul trebuie să cântărească momentul optim al intervenției: *neurorafie primară* sau *primară întârziată*, împreună cu celelalte leziuni, realizând astfel o reconstrucție globală **(1)**, sau intervenție de urgență pentru rezolvarea leziunilor asociate și reintervenție după 3–6 săptămâni pentru rezolvarea leziunilor nervoase (*two-stage intervention*) **(2)** [8]. Fiecare dintre cele două are avantaje și dezavantaje (tabelul 15.2) [10].

Tabelul 15.2

Intervenție de urgență versus intervenție amânată (după Belzberg și Campbell, 1991)

Timing	**Avantaje**	**Dezavantaje**
Reparare de urgență (plagă deschisă, anfractuoasă)	• permite reinervarea precoce • bonturile sunt ușor de găsit și retractate minim • aliniere facilă • stimulare electrică pentru segregarea fasciculelor motorii și senzitive	• nu sunt descrise leziunile nervoase proximale și distale • nu se poate efectua stimulare intraoperatorie
Intervenție amânată (leziune prin elongare)	• decelarea exactă a leziunilor • stimulare intraoperatorie • risc mai scăzut de complicații	• prezența fibrozei, nevroamelor • defect mare de substanță

În cazul unor **leziuni închise**, mecanismul este de obicei de elongare-tracțiune sau compresie, injuria aparând consecutiv unor fracturi (de exemplu nervul radial în fractura de humerus sau nervul sciatic în fracturile pelvine), compresia plexului brahial între clavicula și prima coastă. Intervenția chirurgicală de urgență se practică în cazul apariției semnelor de compresiune acută sau dacă există un hematom extins în urma unei leziuni vasculare. Repararea nervului se face într-un timp operator secundar [8].

Sunt descrise **complicații imediate** ale leziunilor nervilor periferici, apărute la 12–48 de ore după traumatism, cu agravarea statusului neurologic. Decelarea unui hematom, sindrom de compartiment sau prezența unui pseudoanevrism reclamă intervenție chirurgicala de urgență [10].

LEZIUNILE ÎNTÂRZIATE ALE NERVILOR PERIFERICI

În cazurile în care operația de urgență a indicat păstrarea continuității nervoase și în leziunile cu obiecte boante în care există posibilitatea păstrării integrității nervului, pacientul urmează fizioterapie și este urmărit clinic și electrofiziologic. După trei luni cazul se reevaluează și se decide dacă este indicată o *explorare* sau urmărire în continuare [8].

TIPURI PARTICULARE DE LEZIUNI ALE NERVILOR PERIFERICI

Există câteva leziuni ale nervilor periferici întâlnite mai des:

1. **Sindromul de tunel carpian.** Apare în urma compresiunii prelungite a nervului median de către retinaculul flexorilor mâinii împotriva oaselor carpiene. Se descriu: dureri în articulaţia pumnului cu iradiere în police şi indice, atrofia grupului tenar, hipoestezie la nivelul degetelor I, II şi III şi pe faţa laterală a inelarului, semnul Tinel prezent în 50% din cazuri, viteza de conducere este diminuată iniţial. Agravarea simptomatologiei impune sancţiune chirurgicală cu secţionarea retinaculului flexorilor [2,4].

2. **Strivirea nervului ulnar la cot.** Survine la distanţă de câţiva ani după un traumatism la nivelul cotului, este favorizată de anumite poziţii profesionale şi se prezintă cu dureri şi parestezii pe faţa ulnară a mâinii, semnul Tinel pozitiv la nivelul epitrohleei, scăderea marcată a vitezei de conducere prin nervul ulnar [2,4].

3. **Leziunile nervului radial.** Apar mai ales la nivelul şanţului de torsiune humeral, în fracturi, consolidări vicioase şi intervenţii chirurgicale la acest nivel. Se manifestă prin atrofia muşchilor extensori ai antebraţului şi hiperestezie în teritoriul inervat. Dacă se intervine chirurgical până la 3–4 luni de la injurie, rezultatele sunt satisfăcătoare [2,4].

4. **Leziunea plexului brahial.** Se pot produce prin plăgi la acest nivel sau prin elongarea membrului superior cu avulsie totală sau parţială a rădăcinilor (mai ales în accidentele de motocicleta) şi poate fi însoţită de leziuni ale vaselor mari de la baza gâtului, apexului pulmonar. De asemenea, mai poate apărea în luxaţiile anterioare ale capului humeral sau fracturi de claviculă. Sindromul Bernard-Horner poate fi des întâlnit, membrul superior apare balanţ, inert. Diagnosticul pozitiv se pune după efectuarea unei mielografii sau RMN. Sancţiunea chirurgicală este de obicei imediată, dar poate fi şi întârziată, mai ales în leziunile provocate de proiectile cu viteze mari [2,4].

PROCEDEE CHIRURGICALE

Preoperator imobilizarea membrului lezat trebuie evitată, pentru menţinerea lungimii tendoanelor, a mobilităţii articulare şi a tonusului muşchiului denervat [5].

EXPUNEREA NERVULUI

Majoritatea autorilor preferă incizii arcuate, care să urmărească şanţurile de flexiune (fig. 15.2) [5,10]. În intervenţiile de urgenţă plaga existentă este lărgită, în timp ce, în cazul intervenţiilor întârziate se folosesc incizii la distanţă de nerv. Nervul este expus larg proximal şi distal de leziune, în ţesut indemn [8]. În leziunile Sunderland I nervul apare normal la inspecţie şi la palpare. Când este întâlnită o leziune Sunderland II inspecţia poate evidenţia existenţa unui nevrom care nu este totuşi rezecat dacă se constată o conducere a potenţialelor de acţiune combinate – CNAP – la acest nivel (proba exclude astfel degenerescenţa walleriana) [9].

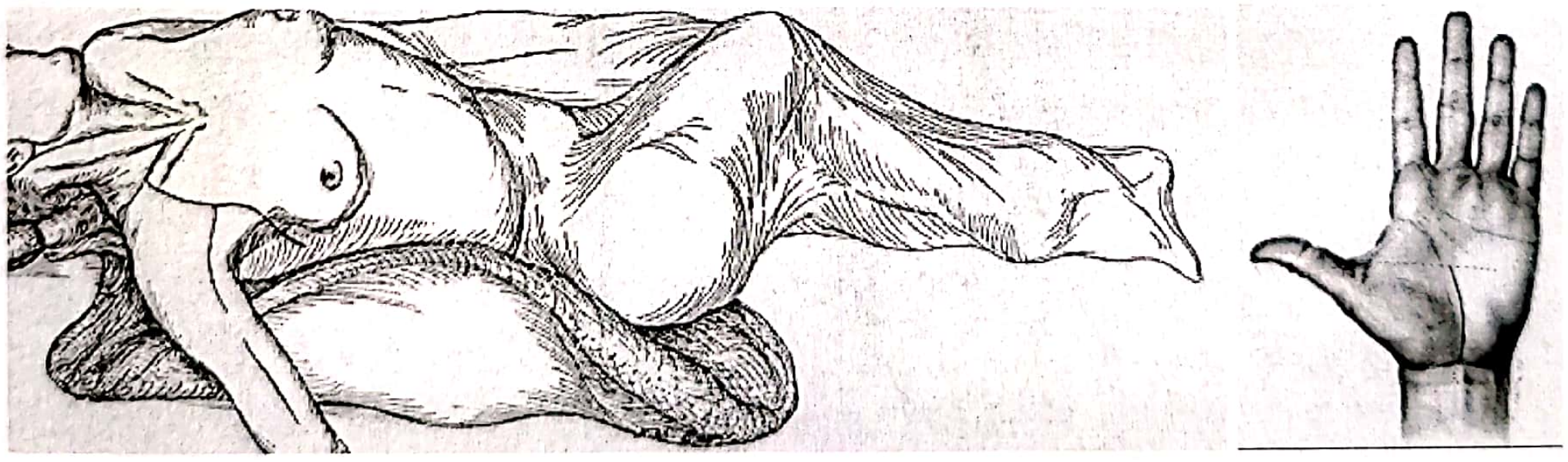

Figura 15.2. a. Poziţionarea pacientului şi incizia pentru expunerea plexului brahial drept;
b. Incizia palmară în sindromul de tunel carpal (după Rengachary – 1993).

Neuroliza. Poate fi externă şi internă. Neuroliza externă constă în îndepărtarea ţesutului cicatriceal din jurul nervului pe toată lungimea sa şi este primul pas în cadrul *leziunilor în continuitate* sau pentru bonturile proximal şi distal în leziunile cu întreruperea continuităţii nervoase [5]. Studiile arată rezultate superioare celor obţinute prin sutură [5]. În neuroliza internă, fasciculele nervoase sunt disecate şi se încearcă îndepărtarea ţesutului cicatriceal interfascicular, fiind folosită în leziunile parţiale sau în cazul în care celelalte procedee nu au reuşit să amelioreze durerea [5]. Rezultatele postoperatorii sunt disputate: unii autori citează progresia deficitului neurologic în ciuda acurateţei tehnicii chirurgicale [5], în timp ce alţii fac o distincţie calitativă a fibrozei interfasciculare postoperatorii, urmare a unei tehnici microneurochirurgicale „curate" sau deficitare .

SUTURA CAP-LA-CAP (*END-TO-END*)

Este modul clasic de sutură în leziunile în care capetele nervului pot fi aproximate fără a fi în tensiune. Poate fi utilizat atunci când defectul nu depăşeşte 15% din distanţa dintre articulaţiile sub- şi supraiacentă. Tipul acesta de sutură este similar procedeului de anastomoza şi se efectuează cu fire din material sintetic [10]. După o prealabilă pregătire a bonturilor, obişnuit se folosesc fire de reperaj în plan orizontal prin epineurium-ul nervului, după care se efectuează sutura posterioară şi, în final, cea anterioară [1,2]. Sutura se face până la apropierea capetelor (fig. 15.3).

Evitarea tensiunilor din nerv se face prin disecţia nervului spre proximal şi distal, disecţia ramurilor musculare ale nervului, transpoziţia sub-musculară a nervului, rezecţie osoasă, imobilizarea membrului în flexie [9].

SUTURA FASCICULARĂ

Acest procedeu este folosit pentru o cât mai bună regenerare nervoasă şi constă în sutura separată a unui număr variabil de fascicule, prin aproximarea lor sau prin utilizarea unor grefe (fig. 15.4). Avantajul metodei este posibilitatea suturii doar a fasciculelor lezate, fasciculele indemne ale aceluiaşi tract fiind lăsate pe loc. Dezavantajele procedurii sunt timpul mai mare operator şi riscul de apariţie al fibrozei la nivelul perineurium-ului [10,11].

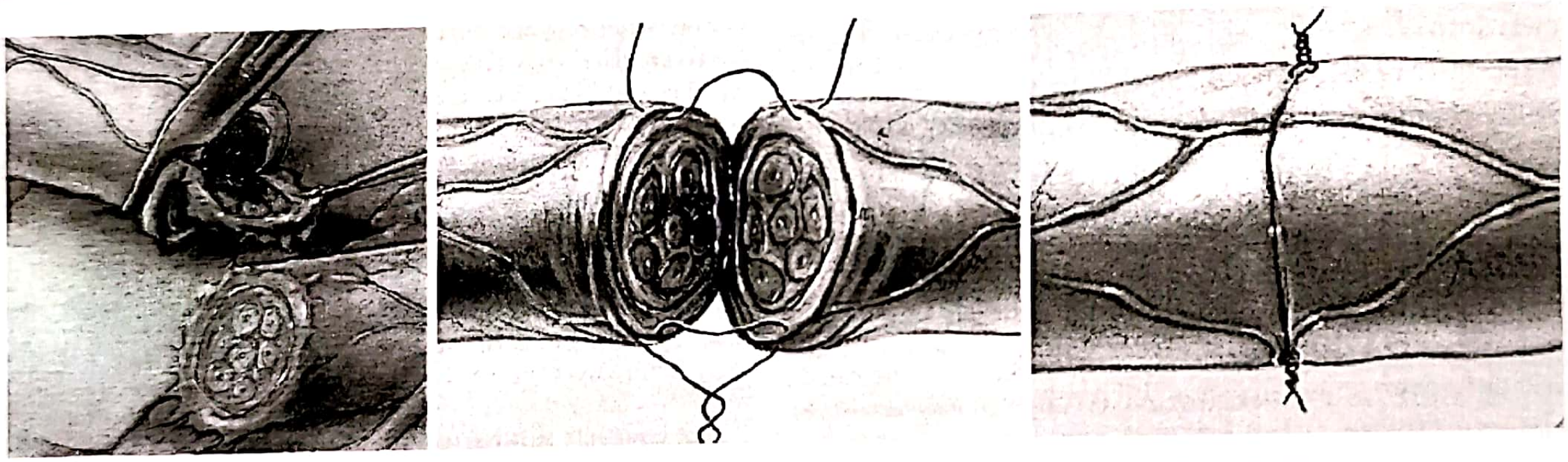

Figura 15.3. Etapele tehnicii de sutură *end-to-end* (după Belzberg şi Campbell).

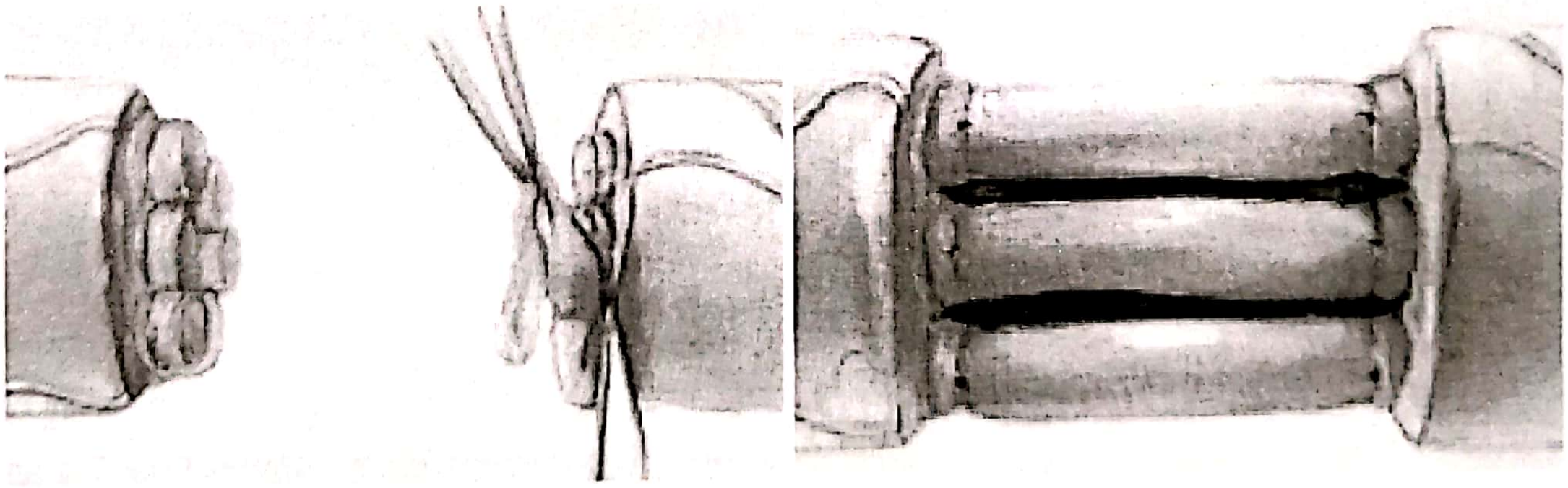

Figura 15.4. Etapele suturii fasciculare (după Belzberg şi Campbell).

GREFA NERVOASĂ

Se foloseşte atunci când bonturile nu pot fi aproximate fără a se crea tensiune în nerv. Au fost propuse o varietate de materiale: tub din cauciuc, perete arterial, colagen, tub din tantal, allogrefe nervoase, însă cea mai bună soluţie pare să fie autogrefa. Grefa trebuie sa fie cu 10–20% mai mare decât defectul nervos. Procedura se efectuează în două etape, la interval de 1–2 săptămâni: prima constă din secțiunea nervului donor pentru a produce degenerescența walleriana a capătului distal, a doua recoltarea și grefarea nervului (fig. 15.5).

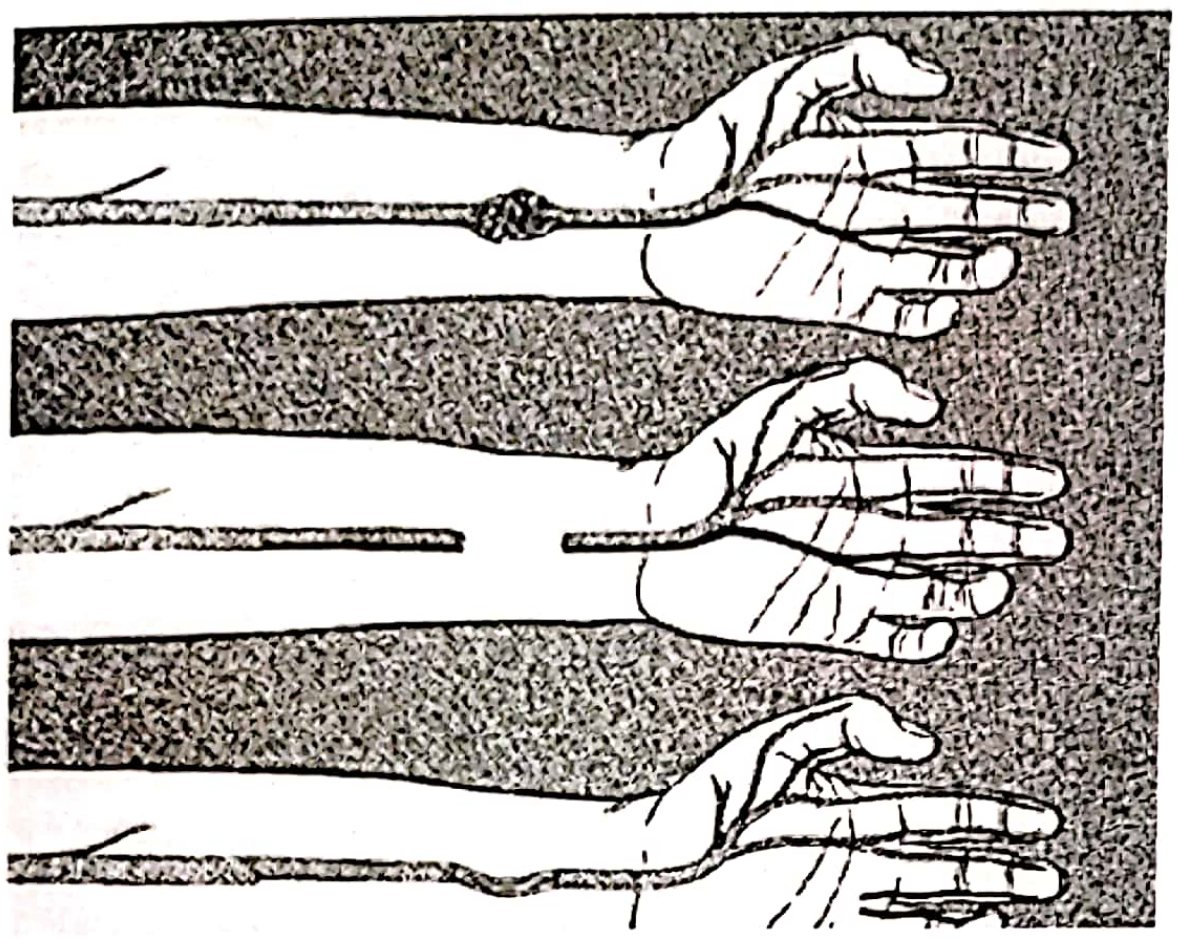

Figura 15.5. Grefa nervoasă din porțiunea distală a nervului median care inervează al treilea spațiu interdigital, folosită pentru repararea unei leziuni a trunchiului principal, după rezecția unui nevrom.

Nervii donori cei mai utilizați sunt: nervii cutanați medial și lateral ai antebrațului, ramura senzitivă a nervului radial, ramura cutanată dorsală a nervului ulnar, nervul sural [10].

TRANSPOZIȚIA DE NERV

Este o metodă chirurgicală de mobilizare a unui nerv într-o poziție alta decât cea anatomică, cu scopul de a-i oferi acestuia condiții pentru regenerare [10]. Exemplul clasic este transpoziția nervului ulnar anterior de epicondilul medial al humerusului, într-un tunel muscular sau subcutanat [10] (fig. 15.6).

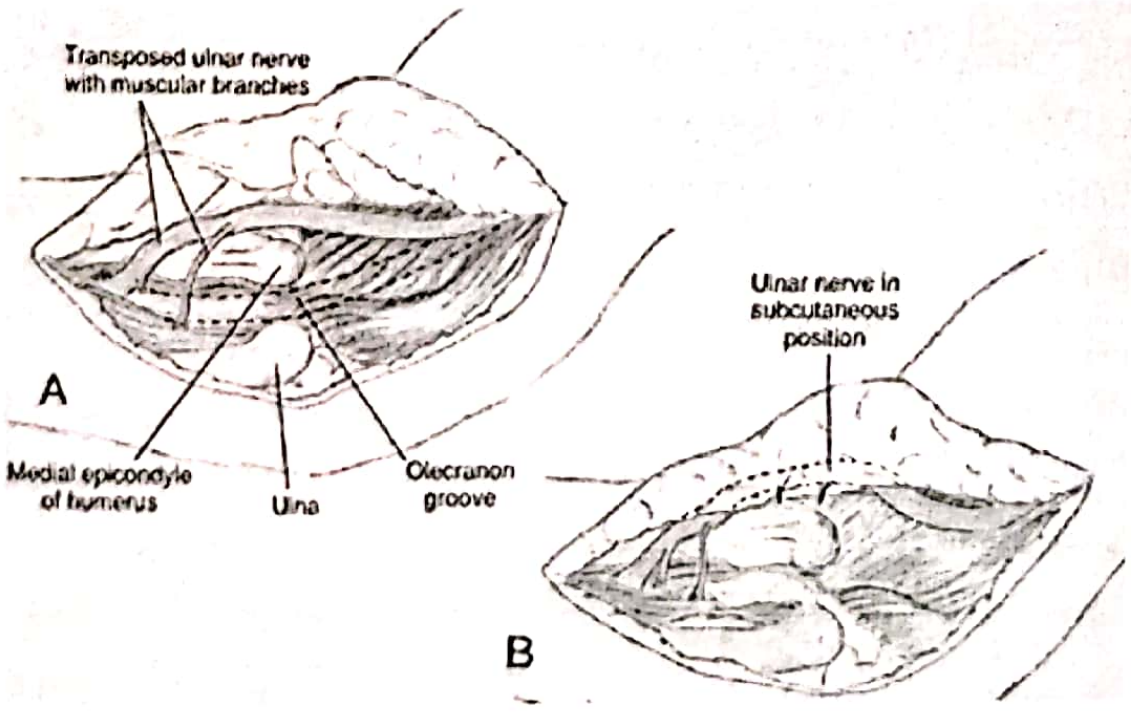
Transposed ulnar nerve with muscular branches
A
Medial epicondyle of humerus
Ulna
Olecranon groove
Ulnar nerve in subcutaneous position
B

Figura 15.6. Transpoziția nervului ulnar în poziție anterolaterală față de epicondilul medial humeral, într-un tunel realizat din țesut subcutanat (după AANS – Rengachary și Wilkins – 1991).

TRANSFERUL NERVOS

Este un procedeu care se folosește atunci când nu pot fi utilizate sutura directă sau grefa nervoasă. Un nerv indemn este divizat și capătul proximal este folosit pentru a înlocui capatul distal al nervului lezat. Eficiența metodei face încă obiectul unor dezbateri [10]. Exemplul clasic de transfer nervos este repararea (neurotizația, termen echivalent doar după unii autori) în avulsia rădăcinilor nervoase ale plexului brahial cu ajutorul nervilor indemni: rădăcinile anterioare ale plexului cervical (intervenție descrisă de Brunelli în 1980), nervul frenic, nervii intercostali, nervul accesor [5].

TERAPIA POSTOPERATORIE

Imediat postoperator se impune o imobilizare strictă a membrului afectat [8,10]. După 8 zile mijloacele de contenție pot fi îndepărtate, locul coaptării considerându-se suficient de rezistent la tracțiune [8]. Alți autori recomandă imobilizarea în gips pentru 3–6 săptămâni [10]. Se impune începerea fizioterapiei și stimulare electrică a mușchilor cu ajutorul curenților exponențiali [8]. Evaluarea regenerării nervului se face cu ajutorul testului Tinel, iar a mușchiului cu electromiografie [4,10].

SINDROAME ALGICE ÎN LEZIUNILE NERVILOR PERIFERICI

Sindroamele algice apar într-o proporție variabilă în leziunile nervilor periferici și reprezintă o încercare terapeutică. Factorii favorabili apariției durerii sunt imobilizarea, lipsa mișcărilor, existența leziunilor asociate. *Durerea de denervare* este descrisă în faza acută, apare la nivelul mușchilor, diminuă după câteva săptămâni, odată cu instalarea fibrozei, dar poate fi întreținută de imobilizările intempestive. *Durerea de regenerare* se manifestă odată cu inițierea procesului de vindecare al nervului, are caracter de arsură, parestezii și durează câteva luni. Termenul de *cauzalgie* este rezervat durerilor de intensitate mare, cu caracter de arsură și prag de sensibilitate extrem de coborât, care răspund parțial sau total la blocaj simpatic sau simpatectomie. *Durerea nevritică* este cea mai frecventă sursă de disconfort asociat cu leziunile de nerv periferic, are acelaşi caracter de arsură, se însoţeşte de parestezii şi este ameliorată de carbamazepina, amitriptilina. Tratamentul include stimulare electrică cu electrozi implantaţi sau sancţiune chirurgicală. *Nevroamele posttraumatice* beneficiază, în funcţie de autor, de rezecţie largă cu sau fără repararea ulterioară a defectului, sau de închiderea etanşă a capătului distal al fiecărui fascicul nervos şi inserţia nervului în masa musculară sau ţesut moale [4,5,11].

BIBLIOGRAFIE

1. Constantinovici A, Ciurea AV: Ghid practic de neurochirurgie. Edit. Medicală, 1998.
2. Constantinovici A: Leziunile traumatice ale nervilor periferici. In Tratat de Patologie Chirurgicală, sub redacţia N. Angelescu, Edit. Medicală, 2003.
3. Fernandez E, Pallim R, La Matca F *et al.*: Neurosurgery of The Peripheral Nervous System – Part I; Basic Anatomic Concepts. Surg Neurol 46: 47–8, 1996.
4. Greenberg MS: Handbook of Neurosurgery, 7th Edition, 24:786–824, Edit. Thieme, 2010.
5. Kline DG , Hudson AR: Acute Injuries of Peripheral Nerves – Capitolul 91 in Youmans JR: Neurological Surgery, 4th Edition, 1996.
6. Lindsay KW, Bone I, Callander R: Neurology and Neurosurgery Illustrated, Churchill Livingstone, 1991.
7. Millesi H, Kovac W: Morphologic classification of nerve stumps. Presented at the symposium Peripheral Nerve Surgery Today-Turning Point or Continuous Development. Vienna. Austria. Nov 23–26, 1991.
8. Millesi H: Surgical Management of Lesions of the Peripheral Nerves and Brachial Plexus, WB Saunders Company, 2000.
9. Sunderland S., Nerve Injuries and Their Repair: A Critical Appraisal, Churchill Livingston, Edinburgh, 1991.
10. Rengachary SS, Wilkins RH: Neurosurgical Operative Atlas, AANS Publications Committee, Chicago, 1991.
11. Schmidek HH: Operative Neurosurgical Techniques, 4th Edition, WB Saunders Company, 2000.

LEZIUNILE COMPRESIVE ALE NERVILOR PERIFERICI
SINDROMUL DE ENTRAPMENT

CRISTIAN DIMITRIU

Unii nervi periferici în traseul lor normal anatomic spre extremitățile membrelor traversează zone înguste de pasaj, şi în anumite condiţii nervul suferă multiple microtraumatisme, generând prin fenomene inflamatorii o suferință progresivă.

În limba engleză denumite „entrapment neuropathy", iar în literatura franceză drept „syndromes canalaires", termenul defineşte un conflict între :

– **Conținut** – *nervul periferic*;

– **Conţinător**, care poate fi:

- *un tunel osteo-fibros de pasaj* (antrenând o compresie statică precum în cadrul sindromului de canal carpian) sau
- *o arcadă fibro-tendinoasă* (compresie dinamică precum în cadrul sindromului de canal cubital la cot – compresie între cele două extremități tendinoase ale flexorului ulnar al carpului în timpul contracției musculare a acestuia).

Gradul, durata şi frecvența compresiei vor determina *tabloul clinic*:

- Simptomatologic: durere, parestezii
- Semiologic: deficit senzitiv, motor sau vegetativ în teritoriul respectiv.

O compresie *uşoară, de scurtă durată*, va determina doar un bloc de conducere tranzitor şi reversibil, în timp ce o compresie *severă, de lungă durată* va antrena în schimb schimbări structurale a nervului respectiv şi deficit permanent.

În cadrul aceluiaşi nerv, afectarea fibrelor este diferită:

– *fibrele centrale* sunt mai menajate, în timp ce *cele periferice*, direct comprimate, suferă mai mult;

– *fibrele înalt mielinizate* (deci transmiţând informaţie epicritică – tactilă fină şi proprioceptivă) sunt mai afectate decât *fibrele slab mielinizate* (transmiţând informaţie protopatică termic-dureroasă);

– nervii conţinând o proporţie importantă de epinerv în raport cu fibrele nervoase sunt mai puţin sensibile decât cei ce conţin puţin epinerv [1].

Factorul fiziopatologic iniţial îl reprezintă **afectarea microcirculației** – prin diminuarea aportului şi obstrucţie venoasă se ajunge la **ischemia nervului**, acesta răspunzând prin **edem reacţional**, care va agrava compresia şi ischemia, printr-un *cerc vicios*, compresia determinând blocarea fluxurilor axonale:

– *anterograd* (de la corpul celular spre extremitatea axonală ce transportă proteine membranare şi de citoschelet) – antrenând deci edem în amonte de compresie şi afectarea funcţiei sinaptice în aval;

– *retrograd* (de la periferie spre corpul celular – ce conţin factori neuronotrofici şi determinând modificări ale corpului celular similare celor ce apar în secţiunea nervului periferic (degenerare walleriană: cromatoliza corpilor Nissl, atrofie nucleară şi celulară).

Rezultatul compresiei se va traduce deci prin :

- diminuarea vitezei de conducere datorită demielinizării segmentare;
- axonoliză;
- degenerare walleriană distală în stadiile avansate, cu bloc de conducţie.

Sindromul de dublă strivire („double crush syndrome") se referă la faptul că un nerv care prezintă o deja o comprimare proximală, este mai susceptibil la compresie distală (datorită blocării deja a fluxului axonal anterograd în amonte.)

În mod similar, degenerarea corpului celular apare mai rapid când o compresie proximală se adaugă compresiei distale, care afectase deja fluxul retrograd neuronotrop („reverse double crush syndrome”).

Diabetul zaharat reprezintă o *comorbiditate* frecvent asociată, sorbitolul (metabolit al glucozei) determinând:

- edem al endonervului ;
- agravarea compresiei;
- ischemie datorită microangiopatiei diabetice.

Sindromul de canal carpian

- cel mai frecvent sindrom canalar;
- mai des întâlnit la sexul feminin (F:B = 4:1 – datorită dimensiunilor fiziologic mai mici ale tunelului carpian);
- întâlnit la vârsta medie;
- frecvent bilateral (50% din cazuri deşi mai important de partea dominantă);
- frecvent idiopatic.

Tabelul 15.3

Tipuri de sindroame canalare

Localizare	Nervul implicat	Elementul compresiv	Sindrom clinic
Regiune supracondiliană	Median	Ligament Struthers, proces supra-condilian	Neuropatie de median înaltă
Cot	Median	Aponevroză bicipitală, hipertrofie de rotund Pronator, arcada flexorului comun superficial	Sindrom de rotund pronator
Antebraţ	Interosos anterior	Benzi fibroase din rotund pronator sau din flexorul comun superficial	Sindrom de nerv interosos anterior (Kiloh-Nevin)
Mână	Median	Canal carpian	Sindrom de canal carpian
Cot	Ulnar	Benzi fibroase din flexorul ulnar al carpului	Sindrom de tunel cubital
Mână	Ulnar	Canal Guyon	Sindrom de canal Guyon
Antebraţ	Interosos posterior	Arcada Frohse	Sindrom de nerv interosos posterior
Antebraţ	Interosos posterior	Variabil	Sindrom de canal radial
Antebraţ	Radial superficial	Fascia profundă între extensorii radiali lung şi scurt al carpului	Sindrom de nerv radial superficial
Gât	Plex brahial	Coastă cervicală, bandă fibroasă sau scalen anterior	Sindrom de defileu toracic
Umăr	Supra-scapular	incizură suprascapulară	Sindrom de suprascapular
Coapsă	Femuro-cutanat lateral	Ligament inghinal şi fascia asociată	Nevralgie parestezică
Genunchi	Peroneal	Variabil	Neuropatie peroneală
Gleznă	Tibial posterior	Tunel tarsian	Sindrom de tunel tarsian
Coapsă	Nerv safen	Fascia profundă a canalului Hunter	Sindrom de nerv safen

De reţinut că un sindrom de canal carpian apărut în timpul sarcinii poate regresa după naştere în mod spontan!

Declanşarea simptomatologiei este legată de:

- mişcări repetitive ale mâinii (şofat, scris la tastatură, vopsit, călcat, cântat la pian);
- vibraţii (mineri, constructori), putând fi încadrată ca boală profesională.

Canalul carpian reprezintă un *tunel osteo-fibros* situat *în partea proximală a mâinii*, delimitat posterior de cele 8 osicule ale complexului carpian şi anterior de ligamentul transvers al carpului, partajând pasajul între nervul median şi 9 tendoane pentru flexorii degetelor.

Reamintesc că *nervul median* este responsabil:

– *senzitiv*: regiunea tenară şi a feţei palmare a primelor trei degete şi a jumătăţii laterale a celui de-al patrulea, cât şi a feţei posterioare a feţei dorsale a degetelor 2 şi 3 la nivelul ultimei falange;

– *motor*: primii doi lombricali, scurt abductor şi scurt flexor al policelui şi, cel mai important, opozantul policelui.

Simptomatologia este reprezentată de:

– *apariţia de dureri şi parestezii* (senzaţie de înţepături sau arsură) în teritoriul de distribuţie descris, uneori iradiind spre antebraţ, iniţial nocturne (trezind bolnavul), apoi permanente, bolnavul agitând mâna, masând-o, poziţionând-o sub planul patului, încercând să calmeze simptomele aplicând comprese reci sau calde;

– tardiv în evoluţie bolnavul se plânge de *lipsa de forţă în degete* (de exemplu pentru deşurubarea unui dop).

Examenul clinic – în funcţie de stadiu:

- stadiul I – normal;
- stadiul II – hipoestezie în teritoriul respectiv, edem, cianoză sau hipersudoraţie al mâinii;
- stadiul III – amiotrofie a eminenţei tenare şi deficit al opozantului policelui.

Manevrele de provocare sunt reprezentate de:

- *manevra Phalen* (reproducerea simptomatologiei la flexia pumnului la 90° pentru un minut);
- *semnul Tinel* (percuţia nervului la nivelul canalului carpian reproduce durerea).

Realizarea bilanţului electrofiziologic – *EMG şi viteze de conducere* – pentru a confirma diagnosticul – e esenţială: ***pune cu certitudine diagnosticul de sindrom de canal carpian***, confirmând:

– reducerea vitezei de conducţie nervoase (iniţial senzitive, apoi motorii);

– diminuarea amplitudinii potenţialului evocat somestezic;

– pierderea de potenţiale de unitate motorii;

– apariţia potenţialelor de denervare pe EMG.

Un examen normal exclude diagnosticul de sindrom de canal carpian.

Diagnosticul diferenţial trebuie făcut cu:

– radiculopatia C6 (atenţia la coexistenţa simptomelor – „double crush syndrome"),

– tenosinovita;

– algodistrofia;

– sindromul de defileu toracic;

– sindromul de rotund pronator.

Rareori este necesar bilanţ imagistic (*Rx, ecografic sau IRM*) în special pentru a elimina o compresie de nerv median consecutivă unei alte patologii (calus fracturar hipertrofic, anevrism de arteră radială).

Tratamentul:

- ***stadiul I***: *conservator* – consistă în evitarea repetării mişcării repetitive ce e implicată în geneza simptomatologiei, tratament anti-inflamator şi imobilizare în orteza antebrahi-palmară, cât şi în infiltraţii cu corticoizi (maximum trei).
- ***stadiile II, III*** sau în cazul eşecului tratamentului stadiului I: *chirurgia* este recomandată, vindecând sau ameliorând semnificativ simptomatologia.

Intervenţia se poate practica sub *anestezie generală*, sub *anestezie loco-regională* sau *locală*, după o *tehnică directă* sau *endoscopică* (care deşi prezintă avantajul unei mai mici incizii – deci recuperare mai rapidă – prezintă dezavantajul unor rate mai mare de complicaţii – plăgi arteriale, secţiunea ramului senzitiv tenar).

Pregătirea locală presupune evacuarea sângelui venos superficial prin compresia cu o bandă elastică din distal spre proximal, până la nivelul unui garou brahial ce se umflă apoi la aproximativ 200 mmHg, menţinând compresia pe toată durata intervenţiei, în scopul de a minimiza sângerarea peri-operatorie.

Tehnica chirurgicală constă în realizarea unei incizii medio-palmare lejer de partea cubitală, cu o lungime de aproximativ 2½ centimetri, începută la nivelul pliului antebrahi-palmar şi prelungită până la nivelul corespunzător rădăcinii policelui. După depăşirea planului subcutanat şi incizarea aponevrozei palmare ligamentul transvers al carpului este vizibil.

Personal utilizez o sondă anatomică canelată curbată la vârf cu care ridic straturile succesive ale ligamentului, secţionându-le cu bisturiul. După ce nervul median devine vizibil, prelungesc secţiunea cu un foarfece până ce nervul este perfect eliberat atât în proximal (la nivelul fasciei antebrahiale) cât şi distal. Pentru sutură recomand un plan subcutanat cu fir resorbabil 4–0 în puncte separate inversate şi plan cutanat cu puncte separate Blair-Donatti [2,3].

Complicaţiile destul de reduse, sunt reprezentate de:

- lezarea intraoperatorie a ramurei senzitive tenare (cu anestezie a indexului şi mediusului),
- secţionarea nervului (amiotrofie tenară şi deficit pentru opoziţia policelui);
- lezarea arcadelor arteriale palmare;

- hematom compresiv;
- infecția superficială sau profundă;
- dificultăți de cicatrizare;
- persistența simptomatologiei (frecvent datorită inciziei prea scurte a ligamentului transvers);
- algodistrofie (ce poate fi invalidantă).

Meralgia parestezică

Este marcată de *apariția de parestezii în porțiunea antero-laterală a coapsei* ca urmare a compresiei nervului femural cutanat lateral la nivelul regiunii inghinale.

Tabelul 15.4
Factori implicați în sindromul carpian

Factori locali	Factori sistemici
Creșterea conținutului canalului carpian • tenosinovita hipertrofică • neurofibrom, hemangiom, lipom, adenopatie, tof gutos • infecție • hematom • anevrism, malformație arterio-venoasă, artera mediană persistentă, • anomalii musculo-tendinoase	Creșterea sensibilității nervoase • diabet zaharat • polineuropatie alcoolică • polineuropatie uremică • amiloidoză, mielom multiplu • leziune proximală («double crush»)
Diminuarea capacității canalului carpian • canal congenital hipoplazic • îngroșare congenitală sau idiopatică a ligamentului • calus hipertrofic sau pseudortroză după fractură de oase carpiene sau de diafiză radială • dislocații nereduse • exostoză • compresie prin atelă • imobilizare inadecvată în atelă	Factori specifici feminini • sarcina • menstruația • menopauza • contraceptive orale • eclampsia
Alți factori locali • arsuri locale • hemodializă – fistulă radială	Factori hormonali • mixedem • acromegalie
	Boli auto-imune și inflamatorii • dermatomiozita • sclerodermie • poliartrita reumatoida
	Tulburări metabolice • condrocalcinoza • guta • amiloidoza • mucopolizaharidoza
	Alți factori • obezitatea • boala Raynaud • distonia

Ameliorarea după realizarea unui bloc anestezic la nivelul spinei iliace antero-superioare confirmă diagnosticul și garantează un bun rezultat post-operator (decompresie la nivelul ligamentului inghinal).

Sindromul de tunel cubital

Apare *în urma compresiei nervului ulnar între cele două extremități tendinoase ale flexorului ulnar al carpului*, la nivelul pasajului olecrano-epicondilian intern, cu ocazia mișcărilor de flexie a antebrațului.

Simptomele sunt reprezentate de: parestezii ale ultimelor două degete și amiotrofia musculaturii intrinseci a mâinii.

Diagnosticul este confirmat de explorarea electrofiziologică.

În caz de eșec al tratamentului conservator, decompresia simplă a nervului sau transpoziția acestuia poate fi realizată (fig. 15.7).

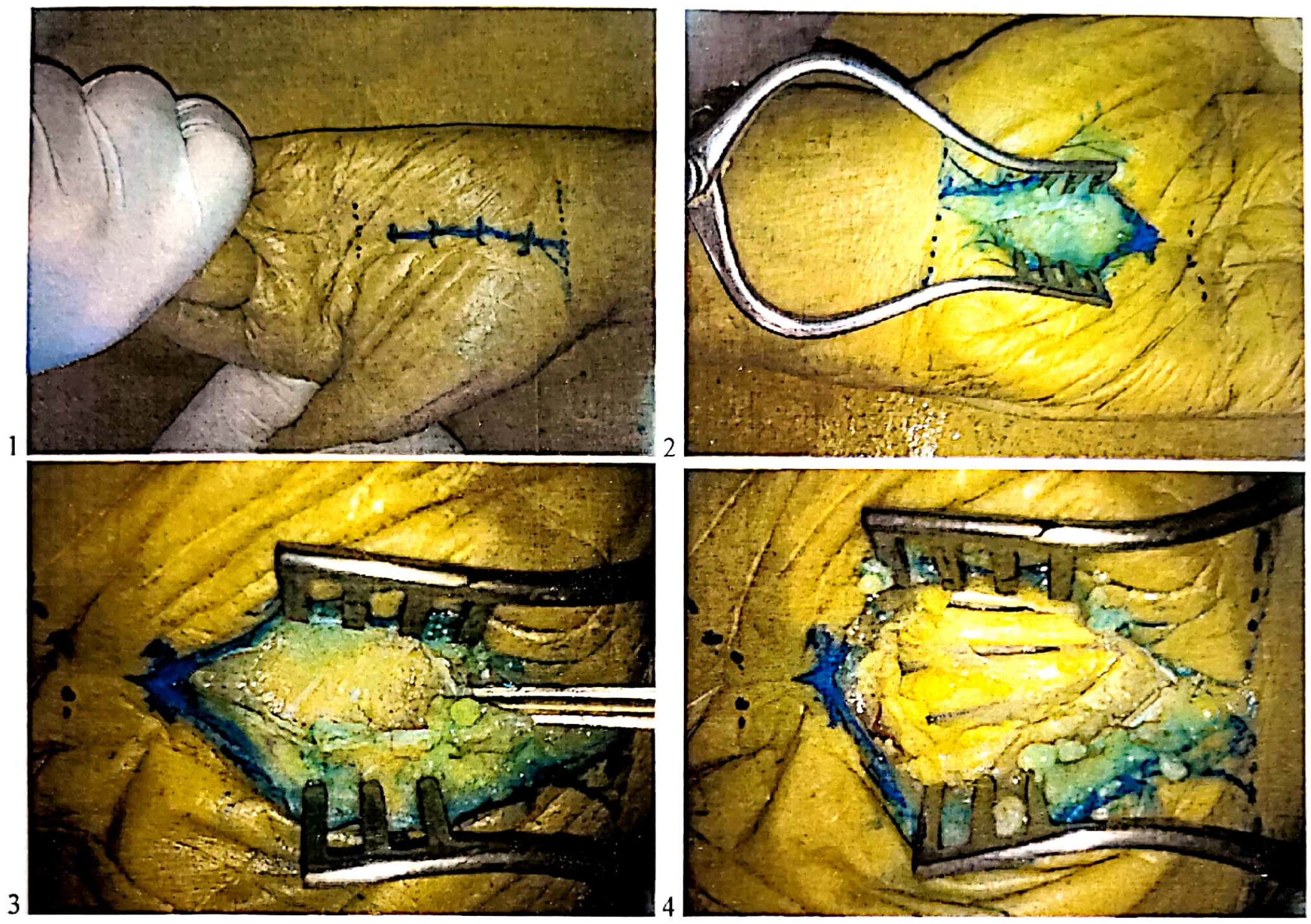

Figura 15.7. Imagini pe cadavru. 1 – traseul inciziei; 2 – ligamentul anterior al carpului expus; 3 – foiţele ligamentului ridicate cu sonda canelată permiţand secţiunea fără a leza conţinutul; 4 – conţinutul canalului carpian după secţiunea ligamentului (imagini personale).

BIBLIOGRAFIE

1. Setti S.: Rengachary in Principles of Neurosurgery, 2nd edition, Edit. Elsevier Mosby 2005, cap. 26: Entrapement neuropathies, p. 397–406.
2. Wolfla C.E., Resnick C.D.: Neurosurgical Operative Atlas, 2nd edition, Edit. Thieme 2007, cap. 53– 64.
3. Fessler R.G., Sekhar L.: Atlas of Neurosurgical Techniques, Spine and Peripheral Nerves, Edit. Thieme 2006, cap. 121–136.

TUMORILE NERVILOR PERIFERICI

DANA TURLIUC, RALUCA MUNTEANU

Patologia nervilor periferici cuprinde două categorii de tumori: tumori derivate din teaca nervoasă şi tumori care se dezvoltă din afara tecii nervoase. Fiecare categorie poate fi subdivizată în tumori maligne şi benigne.

TUMORILE CE DERIVĂ DIN TEACA NERVOASĂ PERIFERICĂ (PNSTs)

Au originea şi se dezvoltă la nivelul nervului [1]. Aceste tumori includ schwanomul si neurofibromul, iar diferenţierea lor se realizează pe baza microscopiei electronice şi a imunohistochimiei.

SCHWANOAMELE

Sunt cele mai frecvente tumori benigne ale nervilor periferici şi reprezintă mai puţin de 8% din toate tumorile de ţesut moale [2]. Incidenţa este mai mare la femei decât la bărbaţi. Aceste tumori apar mai frecvent la pacienţii cu neurofibromatoză tip I [3].

Clinica unui schwanom benign de nerv periferic constă într-o masa excentrică ovalară cu evoluţie lentă în timp, nedureroasă, localizată pe traiectul unui nerv sau a unui plex nervos [4]. La palpare, această masă poate fi mobilizată lateral, dar nu şi longitudinal, în direcţia de creştere a tumorii. Percuţia formaţiunii duce la apariţia paresteziilor în teritoriul de distribuţie al nervului respectiv (semnul Tinel) [5].

Tratamentul acestor leziuni este chirurgical. Schwanomul nu infiltrează fasciculele nervoase iar epinervul îi serveşte drept capsulă. Tehnica chirurgicală constă în expunerea nervului proximal şi distal de leziune, disecţia cu atenţie a vaselor, deschiderea capsulei longitudinal, paralel cu fasciculele nervoase între polul proximal şi distal al tumorii [6–8]. Fasciculele nervoase sunt frecvent împinse spre periferie, aderente de capsulă sau înglobate în periferia tumorii [9]. Se practică enucleerea tumorii sau aspirarea ultrasonic a acesteia [10]. Se recomandă rezecţia capsulei tumorale după ce fasciculele nervoase au fost disecate de pe peretele capsulei. În cazul schwanoamelor de dimensiuni mari există riscul recurenţei datorită resturilor tumorale şi capsulare.

NEUROFIBROAMELE

Sunt reprezentate de două grupe distinct. Prima grupă include neurofibromul solitar sau non-neurofibromatoza tip I [11]. iar a doua grupă include neurofibroamele plexiforme care se asociază în exclusivitate cu neurofibromatoza tip I. Neurofibroamele se diferenţiază de schwanoame prin faptul ca neurinoamele au mai puţine celule Schwann, celule ce se găsesc printre complexe de axoni cu sau fără teacă de mielină iar vascularizaţia este mai puţin evidentă.

Clinic neurofibroamele solitare au un aspect fusiform în timp ce neurinoamele plexiforme constau în multiple leziuni nodulare care se dezvoltă de-a lungul unui segment de trunchi nervos şi se extinde de-a lungul ramurilor sale nervoase.

Tratamentul chirurgical al neurofibroamelor este controversat. Indicaţia chirurgicală se adresează în special neurofibroamelor solitare care pot fi rezecate cu riscul unui deficit minor sau chiar fără deficite. Timpii chirurgicali sunt asemănători cu cei descrişi la ablaţia chirurgicală a schwanoamelor.

TUMORILE BENIGNE CARE NU SE DEZVOLTĂ DIN TEACA NERVOASĂ A NERVULUI PERIFERIC

Sunt rare, în literatura de specialitate, în ultimele trei decenii s-a raportat un număr mic de serii de pacienţi pentru fiecare tip de tumoră în parte, excepţie făcând chistul de nerv peroneal.

Clinic tumorile benigne care nu derivă din teaca nervoasă prezintă o simptomatologie datorată compresiunii nervului [12]. Sunt câteva excepţii şi acestea includ: tumora desmoidă, mioblastomul, limfangiomul şi meningiomul extraspinal, care pot fi aderente la epinerv şi dificil de rezecat. Hemangioamele şi hemangiopericitoamele pot infiltra nervii sau elementele plexului brahial şi extrem de rar hemangioblastomul poate proveni din nerv, la fel de rar ca şi tumorile de origine congenitală precum tumora triton (neuromuscular hamartomas) de plex nervos.

Tumorile benigne care nu se dezvoltă din teaca nervoasă a nervului periferic sunt reprezentate de:

– osteocondromul – tumoră calcificată;

– miozita osificantă – formaţiune calcificată apărută după traume sau după o intervenţie chirurgicală. Miozita osificantă se manifestă ca o masă de ţesut dur, ce înconjoară nervii, vasele, muşchii şi tendoanele, şi ocazional osul;

– chisturile ganglionare – se dezvoltă în vecinătatea articulaţiilor, la nivelul regiunilor care nu implică nervi, apar la locul unei fisuri în ligamentul de deasupra tecii tendonului sau capsulei articulare;

– mioblastomul sau tumora cu celule granulare – implică rar nervii periferici iar când acest tip de tumoră afectează nervii, este aderentă şi necesită atenţie la disecţie sau rezecţie. Rezecţia leziunii presupune o expunere largă a nervului proximal şi distal de tumoră pentru reperarea anatomiei normale;

– limfangiomul – se dezvoltă la nivelul nervului asemănător mioblastomului formând o masă tumorală [13];

– lipomul – se dezvoltă patru grupe de lipoame în vecinătate nervilor. Lipomul solitar, macrodistrofia lipomatoasă care determină o creştere importantă a membrului superior şi degetelor, lipomul încapsulat şi hamartromul lipofibromatos;

– meningiomul – se dezvoltă la nivelul nervilor periferici sub două forme: forma meningotelială şi forma tranziţională, cea de a doua formă având probabilitatea cea mai mare de malignizare;

– angioamele venoase – sunt alcătuite din vase sanguine ce conţin ţesut muscular neted şi elastic, dar în proporţie mai mică decât într-un perete arterial normal, frecvent producându-se hialinizarea peretelui vascular. Între elementele vasculare ale malformaţiei se găseşte ţesut nervos;

– pseudoanevrismele – sunt reprezentate de hematoame, în special cele asociate cu traumatismele sau, mai puţin frecvent, cu anticoagularea, pot comprima nervii şi pot determina deficite neurologice severe;

– malformaţiile sau fistulele arteriovenoase. Se dezvoltă în proximitatea unui nerv astfel încât pot determina compresiunea acestuia cu apariţia progresivă a simptomatologiei neurologice;

– hemangioamele – sunt tumori de origine vasculară ce pot comprima sau îngloba un nerv sau mai puţin frecvent, să se dezvolte în interiorul lui. Tratamentul hemangioamelor implică izolarea şi ligaturarea vaselor la periferia leziunii, dacă nu reprezintă un vas major de aport a unei extremităţi urmată de disecţia nervului de leziune. Ocazional, un hemangiom îşi poate avea originea în interiorul unui nerv în acest caz fiind necesară disecţie interfasciculară pentru separarea fiecărui fascicul sau grup de fascicule ce conţin ţesut vascular anormal;

– hemangioblastoamele sunt mult mai frecvente în sistemul nervos central decât în cel periferic. O revizie recentă a literaturii a raportat doar două cazuri de hemangioblastoame ale nervilor periferici: unul la nivelul nervului sciatic iar altul la nivelul nervului radial [14];

– tumorile glomice – se dezvoltă din glomeruli în care o mică arteriolă e conectată cu o venă adiacentă print-un fin sistem canalicular [15];

– hemangiopericitoamele pot apărea în mediastin şi se pot dezvolta superior, să înglobeze sau să adere de plexul brahial. Aceste tumori pot avea uneori caracter malign şi să metastazeze la distanţă, chiar la nivelul creierului;

– neuropatia hipertrofică localizată (*Onion Whorl Disease*) – se caracterizează prin îngroşarea unui nerv periferic ce rezultă din hiperplazia celulelor Schwann sau, mai frecvent, a celulelor perineurale, ducând la îngroşarea fasciculelor nervoase.

LEZIUNILE PLEXULUI BRAHIAL INDUSE DE RADIOTERAPIE (PLEXITA ACTINICĂ)

Această leziune constă în apariţia unui deficit funcţional la nivelul musculaturii inervate de componentele unui plex nervos sau de un nerv periferic. Debutul afecţiunii se poate instala de la 6 luni până la 18–20 de ani de la terminarea radioterapiei.

Criteriile care confirmă diagnosticul de leziune postradioterapică sunt reprezentate de:

– progresia lentă a unui deficit motor sau senzitiv însoțită de durere cu parestezii, adesea ca simptom dominant;

– debut după mai mulți ani de la diagnosticul unui cancer de sân;

– neuroimagistica evidențiază o îngroșare plexală fără o masă tumorală;

– nici o dovadă a existenței metastazelor în organism;

– fără țesut neoplazic și un grad crescut de țesut cicatriceal la examenul histologic;

– fasciculații.

Plexita postradioterapie trebuie diferențiată de compresiunea sau invazia carcinomatoasă. Criteriile care sugerează invazia sau compresiunea carcinomatoasă sunt reprezentate de:

– progresie rapidă a unui deficit motor sau senzitiv în distribuția unor anumite ramuri ale unui plex nervos, însoțit de durere severă în teritoriul de distribuție a ramurilor respective;

– debut în câteva luni sau primii ani după diagnosticul de cancer de sân;

– o formațiune localizată vizualizată la CT sau RMN;

– dovezi ale existenței metastazelor oriunde în organism;

– țesut neoplazic obținut la biopsie;

– absența fasciculațiilor [16].

TUMORILOR MALIGNE DE NERVI PERIFERICI

Tumorile maligne ale nervilor periferici sunt variante mai puțin frecvente ale sarcoamelor de țesuturi moi cu origine ectomezenchimală. *World Health Organization* (WHO) a înlocuit terminologia mai veche schwanoame maligne, neurilemoame maligne, sarcoame neurogene sau neurofibrosarcoame. Tumorile maligne ale nervilor periferici nu le includ și pe cele dezvoltate din epinerv sau vascularizația nervilor periferici [17].

Diagnosticul acestor tumori este dificil, întrucât se bazează inițial pe suspiciunea clinică. Anamneza și examenul fizic reprezintă primul pas în evaluarea tumorilor de nervi periferici. Din istoric trebuie reținute momentul apariției formațiunii tumorale (dacă este palpabilă) și debutul simptomatologiei precum durerea sau deficitele motorii și senzitive. O creștere rapidă în dimensiuni sau instalarea rapidă a simptomatologiei ar trebui să ridice suspiciunea asupra posibilității de malignitate. Probabilitatea cea mai mare de tumora malignă a nervului periferic este la pacienții cu un istoric cunoscut de NF1, neurofibromatoză tip 2 (NF2), sau schwanomatoză ce se prezintă pentru o tumoră ce a crescut recent și rapid în dimensiuni, un deficit neurologic nou sau progresiv, sau pentru durere. Explorarea de elecție în evaluarea imagistică a tumorilor nervilor periferici este imagistica prin rezonanță magnetică (IRM). IRM-ul poate aduce informații semnificative despre patologia suspectată. Din păcate, caracterul benign sau malign nu poate fi stabilit doar prin explorările imagistice. Zonele de necroză sau hemoragice, captarea heterogenă a contrastului sau zonele chistice pot sugera caracterul malign însă acestea se pot găsi și în tumorile benigne.

Tratamentul chirurgical al tumorilor maligne ale nervilor periferici este principala opțiune terapeutică [18]. Obiectivul tratamentului chirurgical este ablația totală a tumorii, ablație care se poate face, din păcate, în proporții variabile de la 20% în tumorile paraspinale până la 95% în tumorile localizate la nivelul extremităților [19].

Există mai multe posibilități de abordare a acestor tumori, unele dintre ele controversate. Posibilitățile de abordare sunt reprezentate de excizia totală, excizia subtotală și biopsia. Deoarece rezecția chirurgicală poate necesita sacrificarea nervului, unii chirurgi preferă să efectueze o puncție-biopsie cu ac fin înaintea tratamentului chirurgical.

Tratamentul radioterapic este recomandat de către *Oncology Consensus Group*, chiar dacă se realizează o rezecție totală a tumorii. Radioterapia adjuvantă trebuie efectuată oricând este posibil în leziunile de grad înalt sau intermediar sau în leziunile de grad scăzut după o rezecție subtotală. Deși radioterapia oferă un control local și întârzie recurența, are un efect redus în supraviețuirea pe termen lung. Radioterapia preoperatorie se poate realiza cu doze de 6000–7000 cGy și este recomandată dacă localizarea, mărimea și distribuția tumorii fac ca radioterapia postoperatorie să fie tehnic mai dificilă sau dacă disecția anticipată se va realiza de-a lungul unui pachet neurovascular important (cu posibilitatea unui rest tumoral) [20].

Tratamentul chimioterapic este controversat, o metaanaliză arătând un beneficiu minim la 10 ani.

BIBLIOGRAFIE

1. Thomas JE, Piepgras DG, Scheithauer B, *et al.*: Neurogenic tumors of the sciatic nerve. A clinicopathologic study of 35 cases. Mayo Clin Proc 1983; 58:640–647.
2. Rockwell GM, Thoma A, Salama S: Schwannoma of the hand and wrist. Plast Reconstr Surg 2003; 111:1227–1232.
3. Das Gupta TK, Brasfield RD, Strong EW, *et al.*: Benign solitary schwannomas (neurilemomas). Cancer 1969; 24:355–366.
4. Byrne JJ, Cahill JM: Tumors of major peripheral nerves. Am J Surg 1961; 102:724–727.
5. Cravioto H: Neoplasms of peripheral nerves. In: Wilkins R, Rengachary E, ed. Neurosurgery, Baltimore: Williams & Wilkins; 1988.
6. Donner TR, Voorhies RM, Kline DG: Neural sheath tumors of major nerves. J Neurosurg 1994; 81:362–373.
7. Rizzoli H, Horowitz N: Peripheral nerve tumors. In: Horowitz N, Rizzoli H, ed. Postoperative Complications of Extracranial Neurological Surgery, Baltimore: Williams & Wilkins; 1987.
8. Rosenberg AE, Dick HM, Botte MJ: Benign and malignant tumors of peripheral nerve. In: Gelberman R, ed. Operative Nerve Repair and Reconstruction, Philadelphia: JB Lippincott; 1991.
9. Whitaker WG, Droulias C: Benign encapsulated neurilemoma: a report of 76 cases. Am Surg 1976; 42: 675–678.
10. Campbell R: Tumors of peripheral and sympathetic nerves. In: Youmans J, ed. Neurologic Surgery, 5th ed. Philadelphia: Saunders; 2004.
11. Cutler EC, Gross R: Neurofibroma and neurofibrosarcoma of peripheral nerves. Arch Surg 1936; 33:733–779.
12. Posch J: Soft tissue tumors of the hand. In: Jupiter J, ed. Flynn's Hand Surgery, Baltimore: Williams & Wilkins; 1991.
13. Curtis RM, Clark G: Tumors of the blood and lymphatic vessels. Philadelphia, JB Lippincott, 1991.
14. Brodkey JA, Buchignani JA, O'Brien TF: Hemangioblastoma of the radial nerve: case report. Neurosurgery 1995; 36:198–200.
15. Stout AP: Tumors featuring pericytes; glomus tumor and hemangiopericytoma. Lab Invest 1956; 5:217–223.
16. Lederman RJ, Wilbourn AJ: Brachial plexopathy: recurrent cancer or radiation? Neurology 1984; 34:1331–1335.
17. Dasgupta TK, Choudhuri PK: Tumors of Soft Tissue. 2nd ed. Norwalk, Conn, Appleton and Lange, 1998.
18. Baehring J, Betensky R, Batchelor T: Malignant peripheral nerve sheath tumor: the clinical spectrum and outcome of treatment. Neurology 2003; 61:696–698.
19. Tucker T, Wolkenstein P, Revuz J, *et al.*: Association between benign and malignant peripheral nerve sheath tumors in NF1. Neurology 2005; 65:205–211.
20. Neilson O, Cummings B, O'Sullivan B, *et al.*: Comparison of treatment volumes in preoperative and postoperative irradiation for soft tissue sarcomas. Int J Radiat Oncol Biol Phys 1991; 21:1595–1599.

Capitolul 16
TERAPIA INTENSIVĂ NEUROCHIRURGICALĂ

STAREA DE CONŞTIENŢĂ ŞI MODIFICĂRILE EI

MONICA SCUTARIU

MECANISMELE ALTERĂRII STĂRII DE CONŞTIENŢĂ

Starea de conştienţă este definită prin capacitatea de percepere a propriei persoane şi a mediului înconjurător, ce permite o relaţionare corectă cu stimulii externi; această interacţiune se manifestă prin răspunsuri adecvate sau prin tipare stabile de comportament [1].

Componentele definitorii ale conştienţei sunt:

a. Starea de vigilenţă (de veghe, „arousal", „wakefulness");

b. Conştientizarea („content of consciousness", „awareness") – starea de atenţie, luciditate – care integrează funcţiile mentale, afective şi cognitive [2].

Dezechilibrul uneia sau a ambelor componente conduce la alterări ale stării de conştienţă.

SUBSTRATUL ANATOMIC AL STĂRII DE CONŞTIENŢĂ

Rolul central în menţinerea stării de veghe îl are substanţa reticulată activatoare ascendentă (SRAA); această reţea neuronală se extinde dinspre aria pedunculo-pontină, tegmentul latero-dorsal, nucleii parabrahiali şi hipotalamus spre talamus, cu numeroase proiecţii corticale. Talamusul participă la susţinerea conştienţei prin conexiunile complexe dintre cortex şi zonele subcorticale ventro-rostrale (septul medial, banda diagonală Broca, *nucleus basalis*, *substantia innominata*) cât şi prin circuitele cortico-talamo-corticale [3].

Orice modificare a stării de conştienţă presupune existenţa unor disfuncţii sau alterări structurale ale conexiunilor neuronale mezencefalo-diencefalo-corticale şi implicit ale SRAA (de exemplu, leziuni corticale bilaterale, ale substanţei albe biemisferice, ale talamusului sau ale punţii dorso-rostrale) [4,5]. Leziunile de trunchi cerebral localizate bulbar sau pontin inferior nu influenţează starea de conştienţă. În schimb, leziunile cerebrale bilaterale cauzate de un proces expansiv emisferic ce a dus la herniere/angajare cerebrala sau la obstructia sistemului ventricular şi instalarea hidrocefaliei acute – vor altera semificativ starea de conştienţă.

Mecanismul prin care disfuncţiile sistemice acute (de exemplu, diselectrolitemii, cetoacidoza diabetică severă, insuficienţa hepatică, uremia, sepsisul sever) produc o deprimare a conştienţei nu este complet definit [6]; se consideră că anomaliile biochimice specifice coexistă, de fapt, cu anormalităţi structurale (de exemplu, sindromul de demielinizare centrală în corecţia rapidă a hiposodemiilor, edemul cerebral în hepatita fulminantă).

FORME DE ALTERARE A STĂRII DE CONŞTIENŢĂ

Confuzia termenilor clinici, observaţia clinică insuficientă şi dificultatea de a identifica semnele stării de veghe [7] sunt considerate cauzele cele mai frecvente ale erorilor survenite în evaluarea stării de conştienţă a pacientului critic neurochirurgical.

Pentru simplificarea clasificării, Hayward şi Drachman [8] au propus trei grupe clinice:

- *Vigil – noncomunicativi* (mutism akinetic, starea vegetativă persistentă, starea de conştienţă minimă);
- *Confuzi* (sindromul confuziv acut, delirul, statusul comiţial non-convulsiv);
- *Inconştienţi* (hipersomnolenţi, obnubilaţi, stuporoşi, comatoşi).

a. Pacienţii *vigili – noncomunicativi*

Mutismul akinetic. Pacientul pare treaz, deschide ochii la stimuli verbali şi urmareşte cu privirea obiectele din jur (funcţii de trunchi cerebral intacte) dar *nu* interacţionează cu mediul [4]. Ritmul circadian somn-veghe este păstrat; răspunsul motor este minim la stimulare – în ciuda absenţei leziunilor căilor motorii descendente – fără spasticitate sau rigiditate a membrelor [9]. Substrat lezional: leziuni extinse frontale mediobazale, leziuni ale SRAA paramediane mezencefalo-diencefalice, hidrocefalii acute comunicante [8].

Starea vegetativă persistentă (SVP). Pacientul este treaz şi imobil; singura formă de interacţiune cu mediul este activitatea reflexă (de ex. reflexe tendinoase, tripla flexie, Babinski) [10]. Criteriile de diagnostic al SVP [11,12] sunt:

- absenţa conştienţei de sine sau a mediului;
- absenţa unui răspuns comportamental voluntar, susţinut sau reproductibil la stimuli externi;
- absenţa exprimării verbale sau a înţelegerii limbajului verbal;
- stare de veghe intermitentă (cicluri somn-veghe);
- funcţii autonome (hipotalamice şi de trunchi cerebral) păstrate;
- incontinenţă sfincteriană;
- prezenţa (variabilă) a reflexelor spinale şi de trunchi cerebral.

Unii autori consideră că indiferent de etiologie, leziunile responsabile de instalarea SVP sunt localizate difuz în substanţa albă subcorticala şi în talamus [13]. Starea vegetativă care durează mai mult de 4 săptamâni poate fi numită *persistentă*; dacă SV durează peste 12 luni în cazul traumatismelor cranio-cerebrale şi peste 6 luni în patologia non-traumatică – vorbim de SV *permanentă* [11,12].

Starea de conştienţă minimă SCM (*Minimally Conscious State*) caracterizează pacienţii cu simptomatologie neurologică ce nu corespunde integral criteriilor diagnostice pentru SVP dar care prezintă inconstant manifestări elementare ale comunicării cu mediul. Este întâlnită frecvent în recuperarea pacienţilor post traumă cerebrală gravă, ca o fază intermediară a trecerii din starea vegetativă persistentă spre restabilirea funcţiilor cognitive complexe [14].

Criterii diagnostice pentru SCM (Giacino *et al.*, 2002) [15]:

- executarea comenzilor simple;
- raspuns de tip da/nu verbal sau prin gesturi;
- verbalizare elementară inteligibilă;
- reacţii comportamentale adecvate, non-reflexe (de exemplu, contact vizual sustinut în relaţie cu un obiect în mişcare, atingerea unui obiect după localizarea lui exactă).

Primul semn de ieşire din SVP este localizarea şi urmărirea susţinută a unui stimul vizual, în timp ce depăşirea SCM este semnalată de capacitatea de a comunica sau de a utiliza funcţional un obiect [16–18].

Termenul „sindrom apalic" a fost utilizat iniţial de Kretschmer (1940) pentru a sistematiza manifestările clinice cauzate de absenţa activităţii corticale (*pallium* = cortex cerebral), fiind înlocuit treptat cu terminologia curentă (stare vegetativă persistentă/permanentă – Jennet şi Plum, 1972).

b. Pacientul confuz din terapie intensivă este dezorientat temporo-spaţial, fără o ideaţie clară şi prezintă frecvent tulburări de memorie şi agitaţie nocturnă.

Statusul confuziv acut – se dezvoltă în timp scurt (ore–zile), are o evoluţie fluctuantă, cu dezorientare, teamă, iritabilitate, perceperea greşită a stimulilor senzoriali. Pacientul este incoerent, atenţia este deficitară iar capacitatea de a executa comenzi simple este profund alterată [19].

Delirul în terapia intensiva – defineşte statusul confuziv acut insoţit de halucinaţii (predominant vizuale) şi de semne de hiperreactivitate vegetativă (tahicardie, hipertensiune arterială, transpiraţii profuze). Pacienţii devin combativi, pot avea tulburari severe ale somnului (nu pot dormi chiar câteva zile consecutiv), având totuşi „ferestre" scurte de luciditate. Instalarea delirului este legată de *factori de risc preexistenti* (vârsta înaintată, demenţă, depresie, fumat, alcoolism, hipertensiune arterială, severitatea bolii de baza la internare) şi *factori precipitanţi*: hipoxemie, hipertermie, sindroame de sevraj, sepsis, neuroinfecţii, comiţialitate, procese expansive intracraniene, traumatisme craniocerebrale, deprivarea de somn specifică ambientului din saloanele de terapie intensivă, medicaţie (de exemplu, benzodiazepine, morfina, meperidina) [20].

Delirium tremens – manifestare extremă a sindromului de sevraj la pacienții alcoolici – este cea mai cunoscută formă de delir în terapia intensivă. Semnele de instalare (la un pacient confuz cu antecedente toxice etanolice) sunt: creșterea necesarului de sedative pentru controlul episoadelor de agitație, febră, crize comițiale nou instalate, hipertensiune arterială sistolică > 160 mmHg, tahicardie > 120/ min, tahipnee > 30 respirații/ minut, diaforeză [6].

Tratament:

- măsuri suportive nespecifice (hidratare i.v., combaterea febrei);
- combaterea agitației și a delirului (benzodiazepine/diazepam, lorazepam, midazolam și neuroleptice / Haloperidol i.v., Tiapridal);
- controlul hiperactivității vegetative simpatice: alfa agoniști centrali (clonidina) și betablocante (metoprolol);
- administrarea de alcool etilic nu este recomandată (excepțional: doar în *prevenirea* sevrajului la pacientii cu risc înalt);
- terapia cu magneziu intravenos este rezervata cazurilor cu hipomagneziemie demonstrată;
- tiamina se administrează înaintea soluțiilor glucozate i.v. deoarece deficitul acut tiaminic poate fi agravat de administrarea izolată a acestora [21].

Utilizarea ***dicarbamat propandiolului*** *(Meprobamat) în tratamentul sevrajului etanolic este contraindicată în prezent, Agenția Națională a Medicamentului dispunând de altfel, în 2012, retragerea progresivă a produsului de pe piața românească* [22].

Statusul comițial non-convulsiv. Pacientul poate fi confuz sau dezorientat intermitent, prezentând o simptomatologie minim sugestivă pentru un episod comițial: mioclonii faciale sau ale membrelor, nistagmus, automatisme și aspecte EEG specifice [23]. Administrarea de benzodiazepine i.v. ameliorează confuzia, având totodată valoare diagnostică în episoadele confuzive nou instalate.

c. Pacienții inconștienți

Alterări globale ale stării de conștiență pot surveni în grade diferite de profunzime: hipersomnolența, obnubilare, stupor și coma.

Somnul fiziologic este o deprimare nonpatologică a conștienței din care subiectul poate fi trezit la o stare de veghe și atenție persistente prin stimulare obișnuită; anatomo-funcțional – vorbim despre o supresie activă, susținută și reversibilă a SRAA [2,24].

Hipersomnolența – pacientul poate fi trezit prin stimulare energică și susținută; în momentul trezirii el este lucid și orientat. Cauze structurale: leziuni izolate ale SRAA diencefalice sau la nivelul tegmentumului [8].

Obnubilarea – starea de veghe nu poate fi menținută dupa încetarea stimulării obișnuite; pacientul este dezorientat și nu relaționează coerent cu mediul în momentul trezirii. Pacientul *stuporos* poate reacționa la stimulare viguroasă prin deschiderea ochilor sau mișcări necoordonate dar orientarea față de propria persoană și de mediu sunt profund alterate; acest fapt presupune o afectare a SRAA și emisferică bilaterală.

Coma – pacientul nu poate fi trezit indiferent de intensitatea și localizarea stimulului, fiind complet necomunicativ; sunt absente deschiderea ochilor, grimasa, răspunsul verbal sau a localizarea stimulului algic. Pot fi prezente reflexe pupilare sau osteotendinoase patologice (Babinski, tripla flexie, postura de decorticare/decerebrare), patternuri respiratorii specifice nivelului lezional (Cheyne-Stokes, respirație ataxică, apneustică, de tip cluster).

Moartea cerebrală – este definită de încetarea completă și ireversibilă a funcțiilor cerebrale, inclusiv cele ale trunchiului cerebral. Pacientul este areactiv (absența reflexelor de trunchi cerebral, a reflexului de deglutiție și de tuse la stimulare, absența respirației spontane la stimul hipercapnic) în condițiile excluderii hipotermiei, a intoxicației acute cu substanțe depresoare sau a administrării de opioizi, curare sau hipnotice; reflexele spinale pot fi inconstant prezente (de exemplu, semnul lui Lazăr). Silențiumul electric cortical (EEG izoelectric) nu exclude prezența reflexelor de trunchi cerebral [25]; în schimb, absența perfuziei cerebrale- demonstrată de examinarea angiografică cerebrală- confirmă diagnosticul de moarte cerebrală. În România, criteriile de diagnosticare și declarare a morții cerebrale sunt reglementate prin lege [26]: obligativitatea cunoașterii cauzelor ce au dus la instalare, absența reflexelor de trunchi cerebral, de vomă și tuse, absența respirației spontane (testul de apnee), absența activității electrocorticale – după excluderea altor cauze reversibile care ar putea produce un tablou clinic sau EEG asemanator celui din moartea cerebrală.

Stări clinice al căror tablou poate crea confuzii în stabilirea diagnosticului de comă:

- sindromul *locked in* (pseudocoma, sindomul ventro-pontin) – pacientul este complet imobil, conştient dar incapabil să comunice din cauza deaferentării selective [27]; leziunile sunt localizate pontin (ventral), cruţând deci SRAA (situată dorsal). Singurele mişcări posibile, prin care uneori se poate realiza o minimă comunicare, sunt cele oculare verticale şi, inconstant, cele palpebrale;

• *coma psihogenă* – terminologie controversată, este utilizată pentru a descrie starea de areactivitate, imobilitate şi aparentă absenţă a conştienţei instalată cel mai frecvent la o persoană cu patologie psihiatrică. Examenul clinic nu depistează semne neurologice de focar sau reflexe patologice iar traseul EEG este specific statusului vigil [8].

EVALUAREA STĂRII DE COMĂ

Evaluarea pacientului critic comatos impune observarea semnelor vitale concomitent cu o evaluare neurologică riguroasă în vederea unui diagnostic etiologic cât mai corect.

EVALUAREA PARAMETRILOR VITALI

– furnizează date necesare aplicării măsurilor urgente de resuscitare cardio-hemodinamică şi respiratorie;

– poate oferi indicaţii etiologice:

- hipertensiunea arterială: în triada Cushing din sindromul de hipertensiune intracraniană, hipertonia simpatică post hemoragie subarahnoidiană anevrismală, intoxicaţii cu amfetamine, cocaina, anticolinergice centrale,
- hipotensiunea arteriala: şoc spinal asociat unei leziuni cerebrale severe în politrauma, supradozare de hipnotice sau opioizi, criza addisoniană, coma mixedematoasă,
- bradicardie: triada Cushing, leziuni spinale înalte asociate TCC severe, opioizi,
- tahicardie: şoc hemoragic în politraumatisme cu TCC sever, coma hipoglicemică,
- patternul respirator: poate oferi informaţii asupra nivelului lezional în comele structurale.

EVALUAREA NEUROLOGICĂ

Examenul neurologic detaliat depăşeşte cadrul acestui capitol; ne vom referi doar la noţiunile de bază în evaluarea pacientului critic:

A. *aprecierea gradului de profunzime a comei*

Se utilizează scala Glasgow (*Glasgow Coma Scale* – GCS) prezentată la capitolul TCC. Deşi acurateţea scorului Glasgow în anumite situaţii clinice (sedare şi curarizare, intubaţie traheală, edeme palpebrale masive, leziuni medulare) este controversată – există un consens general în privinţa momentului evaluării GCS cu valoare prognostica (mai ales în TCC severe) şi anume după resuscitarea şi stabilizarea iniţială.

1. *dimensiunea şi reactivitatea pupilară*

Absenţa reflexului fotomotor este un argument puternic în favoarea unei cauze structurale a comei: fiind controlate de sistemul vegetativ simpatic şi parasimpatic, reacţiile pupilare la lumină sunt mai puţin afectate de o cauză metabolică [28].

A. pupile *miotice reactive* (opioizi, sedative, leziuni pontine sau corticale bilaterale) sau *areactive* (supradozare de opioizi, dilataţie topică – pilocarpina)

B. *asimetriile* pupilare – sunt relativ specifice comelor structurale (de exemplu, anizocoria din angajarea temporală)

C. pupile *egale intermediare reactive* (encefalopatii metabolice, terapie sedativă – hipnotică), *areactive* (supradozare barbiturică, leziuni mezencefalice)

D. *midriaza extremă reactivă* (atropina i.v., simpatomimetice – de exemplu, adrenalina în resuscitare) sau *areactivă* (supradozare de atropină, simpatomimetice, leziuni supratentoriale masive)

2. *mobilitatea şi reflectivitatea oculară* – este controlată pe calea fasciculului longitudinal medial care conectează nervii cranieni III, IV şi VI cu nucleii de origine din trunchi [28].

Fără a intra în detalii care ţin de examenul neurologic de specialitate precizăm că integritatea trunchiului cerebral este apreciată prin reflexele oculo-cefalic şi oculo-vestibular.

3. *răspunsul motor*

– prezenţa unui deficit motor pe un hemicorp sugerează leziuni la nivelul tractului corticospinal controlateral;

– postura de decorticare – este cauzată de leziuni ale căilor corticospinale supraiacent nucleului roşu;

– postura de decerebrare – reflectă leziuni exinse până la nivelul tractului vestibulospinal; poate fi întâlnită şi în encefalopatii anoxice.

MANAGEMENTUL PACIENTULUI COMATOS

PRINCIPII GENERALE

- Având în vedere *riscul vital* imediat al acestei categorii de pacienți – orice manoperă terapeutică adresată etiologiei comei se va face *concomitent cu măsurile de resuscitare respiratorie* și *hemodinamică* conforme protocoalelor actuale (*Basic Life/Advanced Life Support*):

a. patența și protecția căii respiratorii (intubație orotraheala la GCS ≤ 8),

b. oxigenare adecvată și combaterea hipercapniei: suplimentarea aportului de oxigen, suport ventilator cu sedare și analgezie eficiente în vederea facilitării ventilației mecanice,

c. reechilibrare volemică,

d. susținerea circulației în scopul optimizării presiunii de perfuzie cerebrală (TA Sistolică mai mare de 90 mmHg) prin utilizarea de vasopresoare.

- Prevenirea și tratamentul precoce al *leziunilor cerebrale secundare*

a. susținerea presiunii de perfuzie cerebrală,

b. controlul presiunii intracraniene,

c. controlul echilibrului termic: pragul termic de 38° Celsius în tratarea febrei,

d. controlul valorilor glicemice (120–160 mg%),

e. profilaxia și tratamentul comițialității (traumatisme, patologie vasculară),

f. corectarea dezechilibrelor electrolitice,

g. corectarea coagulopatiei, anemiei.

- Terapia *specifică* – se aplică adaptat cauzei identificate (de exemplu, corecția dezechilibrelor metabolice, evacuarea formațiunilor intracraniene expansive, epurarea/antagonizarea substanțelor toxice).

- Metodele *nespecifice* de susținere vizează:

a. începerea precoce a nutriției,

b. profilaxia trombozei venoase profunde,

c. prevenirea și tratarea efectelor secundare pe termen mediu și lung ale terapiei specifice pacienților comatoși (ventilația mecanică prelungită, imobilizarea, sedarea, monitorizarea avansată invazivă) dominate de infecții, instabilitate hemodinamică și disfuncții respiratorii.

MONITORIZAREA PACIENTULUI COMATOS

A. *Monitorizarea standard*, comună pacienților critici internați în secția de TI include:

a. înregistrare continuă a ECG, frecvență și ritm cardiac;

b. măsurarea directă și non-invazivă a presiunii arteriale;

c. pulsoximetrie;

d. bioxid de carbon tele-expirator;

e. temperatura corporală;

f. debit urinar;

g. presiune venoasă centrală;

h. după caz, monitorizarea blocului neuromuscular.

B. *Monitorizarea biologică* – uzuală, efectuată zilnic sau la intervale mai reduse: gazometrie sanguină, hemoleucogramă, electroliți, glicemie, osmolaritate serică [29].

C. *Monitorizarea neurologică*:

a. **presiunea intracraniană;**

b. **monitorizarea oxigenării tisulare** cerebrale:

– **focal** prin măsurarea cu electrod intraparenchimatos a presiunii tisulare a oxigenului ($PbtO_2$). Aceasta reflectă mai curând balanța dintre aportul și consumul de oxigen local, fiind un bun indicator a hipoxiei locale dacă valorile scad sub 15–20 mmHg [30],

– **global** prin determinarea saturației în oxigen a sângelui venos din circulația cerebrală de retur ($SjvO_2$), masurată uzual la nivelul bulbului jugular, reflectă oxigenarea globală cerebrală, valori mai mici de 55% indicind o creștere a extracției de oxigen tisular cauzată cel mai probabil de ischemie. Scăderea $SjvO_2$ poate fi cauzată și de hiperventilație excesivă, scăderea pesiunii de perfuzie cerebrală, vasospasm cerebral [25];

c. **monitorizarea fluxului sanguin cerebral** utilizează curent tehnica Doppler transcranian la nivelul circulației arteriale de la baza creierului, metodă care nu permite totuși o evaluare absolută a fluxului sanguin cerebral; valorile supranormale ale fluxului sanguin pot indica hiperemia sau vasospasmul, diferențierea făcându-se prin evaluarea profilului undei Doppler [25]. Tehnici mai recente utilizează microsenzori (difuziune termică, laser doppler) pentru monitorizarea continuă a fluxului sanguin cerebral [31].

D. *Monitorizarea activitatii metabolice corticale* – prin plasarea electrozilor corticali de microdializă oferă informaţii despre ischemia locală exprimată prin creşterea producţiei locale de piruvat imediat postraumatic; are o aplicabilitate clinică uzuală limitată, fiind utilizată în studii recente pentru evaluarea penetrabilităţii cerebrale a medicaţiei [32].

BIBLIOGRAFIE

1. Georgiadis AL, Geocadin R, Suarez JE, Zaidat O. Coma and Brain Death. În J.I. Suarez (ed). Critical Care Neurology and Neurosurgery. Humana Press Inc., Totowa, NJ; 2010: 301–314.
2. Plum F, Posner JB. The Diagnosis of Stupor and Coma, 3rd Ed. Philadelphia: FA Davis; 1982: 1–11.
3. Linas R. The neuronal basis for consciousness. Phil. Tran. R. Soc. Lond. (The Royal Society). 1998; 353: 1841–1849.
4. Young GB, Pigott SE. Neurobiological basis of consciousness. Arch Neuro. 1999; 56:153–157.
5. Wydicks EFM. The comatose patient. Oxford University Press 2008: 45–66.
6. Wydicks EFM. Altered Consciousness and Coma in the Intensive Care Unit. In Gabrieli A, Layton AJ, Yu M,e ds. Civetta, Taylor & Kirby 's: Critical Care. 4th Ed: Lippincott – Raven Publishers 2008: 2206–2210.
7. Wessex Neurological Centre Neuroscience Intensive Care Unit Protocols. Enyon A, Ross N, eds, 5th edition; July 2008: 49–54.
8. Hayward LJ, Drachman DA. Evaluating the Patient with Altered Consciousness in the Intensive Care Unit. In Irwin RS, Rippe JM, eds. Irwin and Rippe's Intensive Care Medicine. 7th ed: Lippincott Williams & Wilkins; 2011: 1960–1966.
9. Cartlidge N. States related to or confused with coma. J. Neurol. Neurosurg. Psychiatry 2001; 71 (Suppl 1): i18–i19.
10. Kinney HC, Samuels MA: Neuropathology of the persistent vegetative state: a review. J Neuropath Exp Neurol 1994;53: 548.
11. The Multi-Society Task Force on PVS. Medical aspects of the persistent vegetative state (Part 1). N Engl J Med. 1994; 330: 1499–1508.
12. The Multi-Society Task Force on PVS. Medical aspects of the persistent vegetative state (Part 2). N Engl J Med. 1994; 330: 1572–1579.
13. Adams JH, Graham DI, Jennett B. The neuropathology of the vegetative state after an acute brain insult. Brain. 2000;123: 1327–1338.
14. Machado C. Vegetative and Minimally Conscious States and Other Disturbances of Consciousness. In Machado C. Brain death- A Reappraisal. Springer Science + Business Media LLC; 2007: 169–200.
15. Giacino JT, Ashwal S, Childs N, *et al.* The minimally conscious state: definition and diagnostic criteria. Neurology. 2002; 58: 349–353.
16. Andrews K. Recovery of pacients after four months or more in the persistent vegetative state. BMJ. 1993; 306: 1597–1600.
17. Andrews K, Murphy L, Munday R, Littlewood C. Misdiagnosis of the vegetative state: retrospective study in a rehabilitation unit. BMJ. 1996; 313: 13–16.
18. Andrews K. Rehabilitation practice following profound brain damage. Neuropsychol rehabil. 2005; 15: 461–472.
19. Fong TG, Tulebaev SR, Inuove SK. Delirium in elderly adults: disgnosis, prevention and treatment. Nat Rev Nerol. 2009; 5(4):210–220.
20. Brenda T, Wesley E. The Importance of Diagnosing and managing ICU Delirium. Chest.2007; 132: 624–636.
21. Mayo Smith MF *et al.* Management of Alcohol Withdrawal Delirium: An Evidence – Based Practice Guideline. Arch Intern Med. 2004; 164; 1405–1412.
22. Questions and answers on the supresion of the marketing authorisations for oral meprobamate containing medicines. http://www.ema.europa.eu/docs/en.
23. Holtkamp M, Meierkord H. Nonconvulsive Status Epilepticus: A Diagnostic and Therapeutic Challenge in the Intensive care Setting. Ther Adv Neurol Disorders. 2011; 4(3): 169–181.
24. Fisher CM. The neurological examination of the comatose patient. Acta Neurol Scand.1969;45 (Suppl 36):1.
25. Posner JB *et al.* Brain Death. In Posner JB, saper Cb,Schiff ND, Plum F (eds). Plum and Posner's Diagnosis of Stupor and Coma. 4th Edition. Oxford university Press; 2007: 331–340.
26. Legea nr. 95/2006 privind reforma în domeniul sănătăţii. Titlul VI, anexa 3.
27. Laureys S *et al.* The locked-in syndrome: what is it like to be conscious but paralyzed and voiceless? Prog Brain Res. 2005; 150: 495–511.
28. Cohen BH, Andrevsky JC. Altered states of consciousness. În Bernard L. Maria (eds) Current Management in Child Neurology, Fourth Edition. BC Decker Inc 2008: 669–680.
29. Sakabe T, Bendo AA. Anesthetic management of Head trauma. In Newfield, Ph., Cottrell, J.E. Handbook of Neuroanesthesia. 5th Edition, 2012, Lippincott Williams& Wilkins, 91–110.
30. Morris JN, Marshall SB, Marshall LF. Intracranial hypertension and cerebral perfusion pressure: influence on neurological deterioration and outcome in severe head injury. J Neurosurg 2000, 92:1–6.
31. Vajkoczy P, Roth H, Horn P *et al.* Continuous monitoring of regional cerebral blood flow: experimental and clinical validation of a novel thermal diffusion microprobe. J Neurosurg 2000, 93:265–74.
32. Hillered L, Vespa PM, Hovda DA. Translational neurochemical research in acute human brain injury: the curent status and potential future for cerebral microdialysis. J Neurotrauma 2005, 22: 3–41.

HIPERTENSIUNEA INTRACRANIANĂ

MONICA SCUTARIU

ETIOPATOGENIA HIPERTENSIUNII INTRACRANIENE

Conținutul intracranian este compus (în abordarea fiziopatologică) din trei compartimente:

a. țesutul cerebral;
b. sângele;
c. lichidul cefalorahidian.

Volumul şi dinamica acestora au o contribuţie majoră (alături de autoreglarea circulației cerebrale) în definirea regimului presional din interiorul unui conținător inextensibil (cutia craniană). Potrivit doctrinei Kellie-Monro, orice creştere de volum a unuia dintre elemente se va face în detrimentul volumului celorlalte, cu scopul menținerii constante a volumului conținutului intracranian. Atunci când toate mecanismele compensatorii au fost epuizate, presiunea intracraniană (PIC) va creşte *exponențial* chiar la variații minime ale volumului (valoarea normală este de 5–15 mmHg *sau* 7,5–20 cm H_2O). Creşterea susținută a PIC peste 15 mmHg defineşte hipertensiunea intracraniană (HIC).

Impactul macrostructural imediat în progresia necontrolată a HIC constă în hernierea cerebrală (angajare). Prin compartimentarea parțială a cutiei craniene de catre coasa creierului şi tentoriu se vor crea „conuri de presiune" (fenomenul de „coning") [1] solicitate de o masă în expansiune şi/sau un edem cerebral masiv, având drept rezultat compresiunea şi distorsiunea acelui teritoriu cerebral precum şi a vascularizației aferente. Hernierea se va produce aşadar înspre zonele de minimă rezistență: subfalcin, transtentorial, transforaminal sau transcalvarial (in traumatismele craniocerebrale cu defect osos important) [2,3].

Hernierea transforaminală *este precipitată de puncțiile lombare diagnostice la pacienții cu sindrom HIC sever.*

În cazurile cu HIC extremă, atunci când tensiunea arterială medie (TAM) este depăşită de valoarea PIC, presiunea de perfuzie cerebrală (PPC), devine practic nulă (PPC = TAM-PIC). Regimul presional intracranian creat va duce la compromiterea în totalitate a circulației cerebrale – inclusiv cea a trunchiului cerebral-creând aşanumitul „total brain infarction". Fenomenul poate fi demonstrat imagistic după injectarea substanței de contrast, aceasta nepenetrând în cutia craniană. Testul este utilizat pentru demonstrarea absenței perfuziei cerebrale în unele protocoale de declarare a morții cerebrale [4].

La nivel celular – leziunea/agresiunea cerebrală primară, generatoare a creşterii excesive şi susținute a presiunii intracraniene, va fi urmată de instalarea leziunilor cerebrale secundare (în termen de ore sau zile): tromboze microvasculare focale, leziuni excitotoxice, reducerea perfuziei şi a oxigenării cerebrale, inițierea cascadei neuroinflamatorii, care vor contribui la agravarea leziunilor ischemice în mod difuz sau perilezional [5].

Este demonstrat faptul că leziunile secundare sunt agravate şi întreținute de procese:

1. Intracraniene: formațiuni expansive, edem cerebral, hiperemie, *hipertensiunea craniană*, scăderea presiunii de perfuzie cerebrală, vasospasm, convulsii, inflamație;
2. Sistemice: hipoxia, hiper-/hipocapnia, hiper-/hipoglicemia, hipertermia, diselectrolitemii (hipo-/hipersodemii) [6].

MONITORIZAREA PRESIUNII INTRACRANIENE

Monitorizarea PIC este utilă în orientarea terapiei, pentru evaluarea prognostică şi a răspunsului terapeutic.

METODELE UTILIZATE

Acestea sunt:

1. *non-invazive* [7]:

– Doppler transcranian: calculează PIC în relație cu velocitatea măsurată a sângelui în artera cerebrală medie; are acuratețe discutabilă;

– măsurarea diametrului tecii nervului optic: bazată pe expansiunea tecii la creşterea PIC, modificarea spaţiului subarahnoidian subiacent fiind măsurată prin Doppler transocular; are acurateţe acceptabilă, limitată de patologia locală;

– gradul de deplasare a membranei timpanice: corelează gradul deplasării membranei timpanice după stimulare cu nivelul PIC (bazat pe comunicarea LCR cu perilimfa prin ductul perilimfatic); calculele sunt laborioase, greu aplicabile de rutină;

– examinările imagistice (CT) oferă relaţii indirecte despre HIC: deplasarea liniei mediane, compresiunea sistemului ventricular, ştergerea şanţurilor girale, absenţa vizualizării cisternelor bazale. Tehnicile de evaluare a HIC prin examinarea RMN au utilizare restrânsă în practică;

– fundoscopia optică: evaluează gradul edemului papilar.

2. *invazive* – sunt cel mai frecvent utilizate în clinică, cu fiabilitate diferită, în funcţie de metoda utilizată

INDICAŢIILE MONITORIZĂRII INVAZIVE A PIC

În momentul de faţă nu există standarde clare, specifice *fiecărei* grupe de patologii însoţite de HIC şi menite sa faciliteze luarea unei decizii corecte, cu un raport optim risc/beneficiu în privinţa montării unui dispozitiv invaziv de măsurare a PIC [3].

În pofida numeroaselor controverse, monitorizarea invazivă a PIC rămâne elementul esenţial în tratamentul TCC severe, existând un acord general în privinta iniţierii tratamentului de reducere atunci când valorile depăşesc 20 mmHg [7]. Principala rezervă rezidă din riscul ridicat de infecţie (în medie 5%) ce antrenează în evoluţie consecinţe devastatoare.

Indicaţii de monitorizare a PIC [8]:

a. pacienţi cu GCS ≤ 8 cu o examinare CT craniană anormală;

b. pacienţi cu GCS ≤ 8, cu o examinare CT cranian normală dar care au vârstă peste 40 de ani, TAS < 90 mHg, postură de decerebrare sau decorticare;

c. pacienţi cu TCC mediu (GCS 9–12) dar care au leziuni extracraniene majore, al caror tratament este potenţial deleter pentru PIC;

d. pacienţii cărora li s-a evacuat o formaţiune înlocuitoare de spaţiu posttraumatică, cu efect de masă sau după rezecţia/embolizarea unei malformaţii arterio-venoase, atunci când o creştere ulterioară semnificativă a PIC este previzibilă.

TEHNICI DE MONITORIZARE A PIC

Sistemele de monitorizare a PIC sunt alcătuite, în principiu, dintr-un senzor plasat intracranian (excepţional lombar) şi conectat proximal la un traductor de presiune. Semnalul electric rezultat este prelucrat, afişat numeric şi/sau grafic (undă de presiune) în mod continuu pe monitor.

Senzorii de presiune pot fi montaţi:

a. intraventricular: reprezintă standardul de monitorizare, permiţând o evaluare globală a PIC, dar şi eventualul drenaj al LCR. Dezavantaje: plasare tehnic dificilă în condiţii de edem cerebral, risc înalt de infecţie (5–20%) şi hemoragie (6%) [9];

b. intraparechimatos – sunt cel mai uşor de plasat, conferă avantajul măsurării oxigenării tisulare locale, risc scăzut de infecţie. Dezavantaje: măsoară doar presiunea locală;

c. epidural – uşor de inserat, risc mic de infecţie. Dezavantaje: precizie limitată;

d. subarahnoidian – bolţurile sunt structuri fibrooptice introduse printr-o gaură de trepan, aflate în contact limitat cu spaţiul subarahnoidian prin intermediul unui lumen umplut cu soluţie salină. Nu permit analiza LCR şi sunt instabili mecanic [9]. Plasarea subarahnoidiană lombară este mai facilă; acurateţea măsurării este în schimb discutabilă, fiind contraindicată în sindrom HIC sever.

PRINCIPII DE TRATAMENT A HIPERTENSIUNII INTRACRANIENE

Cunoaşterea fiziopatologiei HIC permite o abordare logică a terapiei acestui sindrom. Prin urmare sancţiunea terapeutică se va adresa:

a. cauzei declanşatoare;

b. mecanismelor ce au condus la instalarea HIC;

c. limitării progresiei leziunilor cerebrale secundare.

PRINCIPII TERAPEUTICE

REDUCEREA CANTITĂȚII DE SÂNGE CEREBRAL

– *venos*. Se vor evita situatii clinice care conduc la scăderea întoarcerii venoase cerebrale prin:

- *stază venoasă jugulară*. Corectabilă prin ridicarea capului patului la 30 de grade, îndepărtarea compresiunii cervicale (gulere cervicale prea strânse, flexii extreme, sisteme circulare de fixare a canulei de traheostomie sau a sondei IOT);
- *creşterea presiunii medii intratoracice*. Este întâlnită în bronhospasm, pneumotorax, sedare şi/sau curarizare insuficiente ce determină „lupta cu aparatul de ventilaţie”, obstrucţia sondei IOT sau a canulei de traheostomie sau atunci când se utilizează valori ale PEEP mai mari de 5 cm H_2O în ventilaţia mecanică (VM).

– *arterial*

a. **Hiperventilaţia moderată** are drept principiu răspunsul vasoconstrictor vascular cerebral la stimulul hipocapnic (presiunea partială a CO_2 în sîngele arterial 30–35 mmHg) cu reducerea importantă a fluxului şi volumului sanguin cerebral. Efectul se instalează rapid (1–3 min) şi durează 6–8 ore, fiind anulat de revenirea pH-ului LCR la valorile normale. Hiperventilaţia agresivă, frecvent utilizată în anii ’90 este astăzi abandonată din cauza inducerii vasoconstricţiei cerebrale severe, cu risc de ishemie şi hipoxie difuză [10]. Trecerea la ventilaţia în normocapnie trebuie realizată treptat, pentru prevenirea efectului de „rebound” al PIC. Este recomandată în cazul hipertensiunii craniene acut instalate, refractare la celelalte mijloace conservative, în aşteptarea metodelor chirurgicale (craniotomie cu evacuarea leziunilor expansive, craniectomie decompresiva, drenajul LCR);

b. **Medicaţia cu rol în creşterea rezistenţei vasculare cerebrale**. Acţionează prin efectul depresor metabolic neuronal. Prin păstrarea cuplării metabolice, efectul vascular va fi indirect, cu reducerea debitului şi a volumului sanguin cerebral ca răspuns la scăderea ratei metabolice locale. Consecutiv se va produce o reducere a PIC. Se utilizează tiopental, propofol, midazolam iv continuu, sub control ventilator; lidocaina i.v. în bolus (1–1,5 mg/kg) se poate administra înaintea manoperelor stimulante (de exemplu, laringoscopie directă, aspiraţia traheală).

c. **Coma barbiturică** – face parte din mijloacele terapeutice de rezervă, recomandată în tratamentul HIC atunci cînd celelalte proceduri au eşuat. Efectul depresor neuronal exercită indirect un efect vasoconstrictor (cuplare metabolică) ducând consecutiv la scăderea debitului sanguin cerebral, a volumului sanguin cerebral şi a presiunii intracraniene [11]. Depresia metabolică maximă este corelată cu aparitia „burst suppression” pe traseul EEG. La apariţia liniei EEG izoelectrice nivelurile plasmatice sunt deja toxice [12]. Dezavantaje: scade tonusul vascular periferic, produce depresie miocardică, împiedică examinarea neurologică, maschează semnele precoce ale infecţiei (prin facilitarea hipotermiei), induce ileus dinamic. Se utilizează tiopental sodic i.v. 1–4 mg/kg/h – administrat titrat în funcţie de efectul asupra PIC şi hemodinamicii.

d. Controlul presiunii arteriale – vizează menţinerea presiunii optime de perfuzie cerebrală prin combaterea hipertensiunii arteriale (HTA). Valorile optime ale TAM: 70–105 mmHg. Hipertensiunea arterială determină creşterea lichidului transvazat prin BHE lezată (în edemul cerebral vasogen) şi creşterea volumului de sânge intracranian prin creşterea debitului într-un pat vascular a cărui autoreglare este compromisă. Se preferă ca medicaţie de primă intenţie i.v.: betablocante (labetalol), anticalcice (nicardipina), urapidil (antagonist predominant periferic alfa 1 postsinaptic). În cazuri refractare, fără răspuns hemodinamic eficient: nitroprusiat de sodiu, nitroglicerina, i.v. Dezavantaje: vasodilataţie cerebrală doză-dependentă; ambele preparate abolesc autoreglarea cerebrală [11].

REDUCEREA CANTITĂTII DE APĂ CEREBRALĂ

a. *Scăderea cantităţii de LCR*

– scăderea producţiei: **acetazolamida** 250 mg × (2–4) ori/24 h max. 2 g/24 h indicată în edemul cerebral interstiţial din hidrocefalii sau **furosemid** (în tratamentul acut);

– drenajul LCR (intern sau extern) – în hidrocefalii acute.

b. *Restricţia hidrică* – practicată în mod extensiv în trecut, beneficiază astăzi de o abordare mai nuanţată, orientată spre evitarea hipotoniei/hipertoniei plasmatice şi menţinerea unui status izovolemic. *Se va realiza sub monitorizare strictă hemodinamică (TA, presiunea venoasă centrală)* *şi a sodemiei (limite admise: 142–148 mEq/l). Osmolaritatea plasmatică măsurată se va menţine între 295 şi 310 mOsm/l.* Consecinţe terapeutice: echilibrarea volemică **nu va influenţa PIC** atât timp cât presiunea hidrostatică cerebrală nu va fi crescută excesiv. Se vor evita extremele:

- supraîncărcare volemică absolută sau relativă (prin creşterea presiunii de umplere a cordului drept) va agrava HIC prin creşterea volumului sanguin cerebral; mai mult, forţele hidrostatice intracapilare crescute de la nivelul unei bariere hematoencfalice lezate vor accentua edemul cerebral;
- restricţia hidrică severă (hipovolemia) va duce la hipovolemie şi scăderea presiunii de perfuzie cerebrală, cu agravarea ischemiei.

Soluţiile cristaloide izoosmolare (NaCl 0,9% – 308 mOsm/l) administrate în doza zilnică de menţinere (30 ml/kg/24h) **nu** contribuie la creşterea edemului cerebral. Se vor evita soluţiile saline hipotone (de exemplu, Ringer lactat 275 mOsm/l), glucozate hipotone (glucoza 5% în apă 252 mOsm/l).

c. *Terapia diuretică*

– *Diuretice osmotice*

Manitolul. Efectul osmotic se exercită asupra ţesutului cerebral indemn: creşterea osmolarităţii plasmatice creează un gradient osmotic la nivelul capilarului cerebral, cu reducerea apei cerebrale şi a edemului. Provoacă diureza osmotică, are efect neuroprotector de tip „scavenger" asupra radicalilor liberi. Doza recomandată: 0,25–1g/kg i.v. în 30–60 min. (în situaţii supraacute: bolus 12,5–25 g în 5–10 min. – la adult). Debutul acţiunii este la 15 min. iar durata de 2–3 ore, eliminarea fiind renală, nemodificat. Crescând tranzitor volumul intravascular, se recomandă prudenţă în administrarea la pacienţii cu insuficienţă cardiacă congestivă. Administrarea rapidă poate antrena vasodilataţie şi hipotensiune sistemică; expansiunea volemica iniţială poate agrava în primele faze HIC prin creşterea predominantă a volumului sanguin cerebral. Are un rol redus în diminuarea edemului cerebral din hidrocefalia obstructivă. Administrat pe o perioadă îndelungată (peste 3–4 zile) se poate acumula în interstiţiul cerebral, traversând BHE lezată, unde creează hiperosmolaritate locală, inversând gradientul osmotic sânge-creier şi provocând astfel exacerbarea edemului cerebral (edem cerebral de „rebound"). O altă complicaţie majoră a administrării pe termen lung este hipernatremia severă, insoţită de insuficienţă renală acută.

Soluţiile saline hipertone (3%, 5%, 7,5%) au osmolarităţi > 1000 mOsm/l. Acestea exercită un efect osmotic puternic în volume mici (de exemplu, soluţia NaCl 3% scade semnificativ volumul cerebral la doze de 3–5 ml/kg). Tratamentul este controversat din cauza efectelor secundare semnificative: hipersodemie, acidoză hipercloremică. Studii efectuate pe pacienţi adulţi nu au demonstrat o superioritate a administrării solutiilor saline hipertone comparativ cu manitolul [13].

– *Diureticele de ansă*

Furosemidul – produce decompresiune cerebrală prin deshidratare cerebrală şi sistemică, scăderea formării LCR, ameliorarea transportului astrocitar de apă; prelungeşte acţiunea manitolului la nivel cerebral, având un efect cerebral întârziat comparativ cu acesta. Este agent de elecţie pentru reducerea edemului cerebral la pacienţii cu insuficienţă cardiacă congestivă. Determină reducerea permeabilităţii barierei hematoencefalice.

– *Corticosteroizii*

Acţionează prin stabilizarea endoteliului capilar, prezervând integritatea BHE prin supresia eliberării mediatorilor toxici (radicali liberi, prostaglandine) şi cresc utilizarea locală a glucozei ameliorând metabolismul neuronal [14]. Utilizarea în orice tip de edem cerebral nu este justificată!

Indicaţii:

– efect cert în edemul peritumoral (**dexametazona** –10 mg iniţial, apoi 4 mg/6 h; dozele se reduc treptat în 6 zile. Efect maxim la 30 min – 1 h; durata 4–6 h);

– edemul cerebral din criza addisoniană, în reacţii anafilactice [14].

Efecte secundare: scăderea toleranţei la glucoză, hemoragii gastrointestinale, diselectrolitemii (hipersodemie + alcaloză metabolică hipokalemică), imunosupresie şi cresterea incidenţei infecţiilor.

REDUCEREA VOLUMULUI PROCESULUI EXPANSIV

Prin excizia unui proces expansiv, evacuarea unui hematom – ameliorează HIC produsă de un edem cerebral compresiv prin ameliorarea perfuziei locale şi reducerea efectului de masă.

CRANIECTOMIA DECOMPRESIVĂ

Face parte din opţiunile terapeutice de ultim apel în tratamentul HIC care nu răspunde la măsurile terapeutice convenţionale, rolul acesteia în practica actuală fiind controversat [16].

Indicaţii: – deteriorare neurologică în pofida terapiei curente de scădere a PIC;

– edem cerebral intraoperator după evacuarea unui hematom subdural acut.

Contraindicaţii:

– semne clinice de leziune pontină (midriază fixă, areactivă);

– GCS 3p.

HIPOTERMIA MODERATĂ

Hipotermia moderată (32–34 grade Celsius) şi-a dovedit eficienţa în cazuri selectate, cu edem cerebral postanoxic. Studiile clinice efectuate la pacienţi cu TCC grave nu au putut demonstra însă o ameliorare a evoluţiei neurologice tardiv (la 6 luni) în ciuda unei reduceri iniţiale notabile a PIC în grupurile la care s-a indus hipotermia comparativ cu cele martor [17–19].

BIBLIOGRAFIE

1. Adams G, Gopinath GP, Robertson CS. Elevated Intracranial Pressure. In Gabrieli A, Layton AJ, Yu M, eds. Civetta, Taylor & Kirby 's: Critical Care. 4th Ed: Lippincott – Raven Publishers 2009: 2195–2204.
2. Greenberg MS. Coma. In Greenberg MS (ed) Handbook of Neurosurgery , 7th Ed. Thieme 2010 : 279–288.
3. Eccher M, Suarez JI. Cerebral Edema and Intracranial Dynamics. Monitoring and management of Intracranial Pressure. In J.I. Suarez (ed). Critical Care Neurology and Neurosurgery.Humana Press Inc., Totowa, NJ; 2010: 47–100.
4. Haupt WF, Rudolf J. European brain death codes: a comparison of National Guidelines. J Neurol 1999; 246: 432–437.
5. Harhangi S, Kompanje EJO, Leebeek FWG, Maas AIR – Coagulation Disorders after traumatic brain injury. Acta Neurochir (Wien) 2008: 150:165–75.
6. Genarelli TA, Spielman GM *et al.* Influence of the type of intracranial lesion on outcome from severe head injury: A multicenter study using a new classification system. J Neurosurg 1982; 56:26–32 .
7. Raboel PH *et al.* Intracranial PressureMonitoring: Invasive versus Non-InvasiveMethods. A Review. Critical Care Research and Practice, Vol. 2012 (2012). Accesat la adresa web http://dx.doi.org/10.1155/2012/950393.
8. Smith M. Monitoring Intracranial Pressure in Traumatic Brain Injury. Anesthesia and Analgesia 2008, 106 (1): 240–248.
9. Brain Trauma Foundation. The American Association of Neurological Surgeons. The Joint Section on Neurotrauma and Critical Care. Indications for intracranial pressure monitoring. J Neurotrauma 2000, 17: 479–491.
10. Marcucci L, Martinez EA, Haut ER, Slonim AD, Suarez JI (eds). Avoiding Common ICU Errors. Wolters Kluwer 2007: 319–379.
11. Stocchetti N, Maas AI, Chieregato A, van der Plas AA. Hyperventilation in head injury: a review. Chest 2005, 127; 1812–27.
12. Scutariu M, Retegan S, Bobric M. Edemul cerebral. În Managementul pacientului critic (sub red. S. Copotoiu, M. Chioreanu). University Press Publishing, Târgu Mureş, 2006. vol. 2: 141–159.
13. Manoach S, Charchaflieh JG. Traumatic brain injury, Stroke and Brain death. In Newfield, Ph., Cottrell, J.E. Handbook of Neuroanesthesia. 5th Edition, 2012, Lippincott Williams & Wilkins, 414–440.
14. Cooper DJ, Myles PS, Ms Dermott FT *et al.* Prehospital hypertonic saline resuscitation of patients with hypotension and severe traumativ brain injury: a randomised controlled trial. JAMA 2004, 291: 1350–57.
15. Tomassino C. Fluid management. În Newfield, Ph.; Cottrell, J.E (eds). Handbook of Neuroanesthesia. 5th Edition, Lippincott Williams & Wilkins 2012: 379–395.
16. Kolias AG, Kirkpatrick PJ, Hutchinson PJ. Decompresive craniectomy: past, present and future. Nature Reviews Neurology 2013, 7: 405–415. Accesat la http://dx.doi:10.1038/nrneurol.2013.106.
17. Marion, D.W. Moderate Hypothermia in severe head injuries: the present and the future. Current opinion in Critical Care 2002, 8:111–114.
18. Sydenham E, Roberts I, Alderson P. Hypothermia for traumatic head injury. Cochrane Database of Systematic Reviews 2009, Issue 2. Art. No.: CD001048. doi: 10.1002/14651858.CD001048.pub4.
19. Jiang JY, Xu W, Li WP, *et al.* Effect of long-term mild hypothermia or short-term mild hypothermia on outcome of patients with severe traumatic brain injury. J Cereb Blood Flow Metab. 2006; 26(6):771–776.

ECHILIBRUL HIDROELECTROLITIC

MONICA SCUTARIU

METABOLISMUL APEI ȘI AL SODIULUI

Apa totală a organismului este repartizată în două compartimente – extracelular (EC) și intracelular (IC), separate de membrana celulară care este *permeabilă* în mod liber pentru apă, moleculele mici neionizate dar *nonpermeabilă/condiționat permeabilă* pentru majoritatea solviților: electroliți, molecule ionizate, proteine, glucoză, uree).

Apa circulă liber transmembranar, dinamica ei fiind dictată de menținerea unui echilibru osmotic intre cele două compartimente EC/IC în scopul conservării volumului și functionalității celulare [1]. Osmolalitatea plasmatică normală (concentrația de substanțe osmotic active dizolvate per kg de solvent) este 280–295 mOsm/kg H_2O [2].

Hipotalamusul deține rolul central în menținerea homeostaziei hidrice. Creșterea osmolazității plasmatice stimulează osmoreceptorii hipotalamici provocând creșterea secreției de hormon antidiuretic (ADH) în hipotalamusul posterior (nucleii supraoptici și paraventriculari) de unde este transportat de-a lungul axonilor și secretat la nivelul hipofizei posterioare. **ADH** acționează la nivel *renal* prin creșterea reabsorbției apei libere la nivelul tubilor colectori. Stimulii non-osmotici pentru secreția de ADH sunt: hipotensiunea, hipovolemia, durerea, greața, acidoza [3,4]. Invers, o scădere a osmolazității va determina reducerea bazală a secreției de ADH. *Setea* este o reacție comportamentală declanșată hipotalamic, cu același rol de creștere a aportului de apă liberă.

Sodiul este principalul ion extracelular cu rol osmotic (135–145 mEq/l); așa cum am menționat anterior, apa circulă între compartimentele EC/IC în virtutea gradientului osmotic, ceea ce înseamnă că orice dezechilibru al sodiului va antrena un dezechilibru al apei. Nivelul sodemiei va fi deci o reflectare a raportului apă/sodiu din organism și nu o reflectare a Na total; deficitul sau excesul sodiului *total* vor determina așadar *depleție volemică extracelulară*, respectiv *supraîncărcare* [2].

Dinamica sodiului este controlată în principal la nivel renal de mecanisme neuroendocrine:

- *sistemul renină-angiotensină-aldosteron.* Producerea reninei în aparatul juxtaglomerular este stimulată de hipoperfuzia renală și catecolaminele circulante; aceasta va duce la creșterea ratei de hidroliză a angiotensinogenului la angiotensina I, convertită ulterior la angiotensina II, cu vasoconstricție secundară și stimularea secreției suprarenale de aldosteron urmată de reabsorbția distală de sodiu, apă și cresterea secreției renale de potasiu;
- Dopamina, prostaglandinele, peptidul natriuretic atrial și cel cerebral inhibă reabsorbția tubulară a sodiului, cu depleție volemică secundară natriurezei.

La nivel cerebral dezechilibrele acute ale balanței **sodiului** (hiper/hipo sodemii) vor antrena deplasări ale **apei** intre sectoarele vascular, interstițial și celular (neuronal) în scopul menținerii unui echilibru osmotic. La 48–72 ore de la instalarea unui dezechilibru acut intervin mecanismele adaptative *lente*, prin mobilizarea de osmoliți organici (aminoacizi), cu rol în menținerea volumului celular; aceasta explică toleranța clinică a dezechilibrelor cronice (de exemplu, hiponatremii asimptomatice de 120–115 mEq/l) [2].

METABOLISMUL POTASIULUI

Potasiul (K) este principalul cation intracelular cu rol în excitabilitatea neuromusculară și în funcționarea unor sisteme enzimatice (de exemplu, co-factor pentru piruvat kinaza). Echilibrul dintre sodiu și potasiu de o parte și de cealaltă a membranei celulare este menținut (împotriva gradientului de concentrație) prin activitatea pompei membranare Na/K-ATP dependentă.

Mecanismele reglatoare ale homeostaziei potasiului sunt [5]:

- *imediate*: prin transfer („shift") transmembranar rapid în sens:

a. extracelular: în acidoza metabolică şi respiratorie, hiperosmolaritate, efort fizic sau sub acţiunea glucagonului, a catecolaminelor α-agoniste.

b. intracelular: în alcaloza respiratorie şi metabolică sau sub efectul insulinei, al catecolaminelor β-agoniste.

- *lente*: la nivel renal, prin balanţa dintre secreţia şi reabsorbţia tubulară (influenţate de aldosteron).

DINAMICA FLUIDELOR LA NIVEL CEREBRAL

BARIERA HEMATO-ENCEFALICĂ (BHE)

Este formată din endoteliul capilar cerebral şi astrocitele perivasculare. BHE controlează deplasarea componentelor plasmatice între sectorul vascular şi compartimentul extracelular cerebral.

Endoteliul capilar cerebral. Prezintă particularităţi structurale faţă de capilarele sistemice:

- absenţa fenestraţiilor,
- joncţiuni intercelulare strânse,
- vezicule şi invaginaţii ale sarcolemei în număr redus,
- densitate mitocondrială crescută.

Astrocitele perivasculare – sunt aplicate compact pe membrana bazală a capilarului cerebral, formând un manşon complet pe circumferinta acestuia. Astrocitele pot produce ajustări rapide ale compoziţiei chimice a compartimentului extracelular cerebral; prelungirile lor conţin canale specializate (aquaporine-4) pentru transportul apei, cu implicaţii semnificative în producerea edemului cerebral [6].

Particularităţi funcţionale ale BHE:

- impermeabilitate la moleculele mari sau ionizate (proteine, substanţe hidrofile); acestea pot traversa BHE doar dacă există un sistem activ specific de transport;
- permeabilitate variabilă pentru unii ioni, uree, molecule mici, neionizate;
- apa, gazele, substanţele lipofile sunt liber permeabile;
- glucoza şi unii aminoacizi necesită un sistem de transport facilitat [7].

Bariera hemato-encefalică lipseşte la nivel periventricular (organul circumventricular): endoteliul plexurilor coroide, glanda pineală, eminenţa mediană, recesul preoptic, aria postrema a planşeului ventriculului IV; prezenţa fenestraţiilor capilare în aceste arii permite contactul direct cu plasma, necesar unor procese secretorii specifice (de exemplu, controlul hormonal).

DINAMICA FLUIDELOR CEREBRALE EXTRAVASCULARE [7,8]

Compartimentul extracelular extravascular cerebral (CEEC) este format din lichidul cefalorahidian (LCR) şi lichidul interstiţial cerebral (LISC) (fig. 16.1):

- lichidul interstiţial cerebral este produs prin ultrafiltrare şi transport activ la nivelul endoteliului capilar, conţinând totodată apa metabolică celulară, produşi de metabolism, reziduuri patologice. Drenajul LISC se face prin fantele intercelulare care confluează formând canalicule intercomunicante continuate anatomic cu ventriculii cerebrali şi spaţiul subarahnoidian.
- lichidul cefalorahidian (LCR) este secretat de plexurile coroide; la nivel ventricular i se adaugă LISC prin drenaj limfatic–like (ţesutul cerebral nu conţine vase limfatice). LCR circulă prin sistemul ventricular în sens cranio-caudal şi intră în spaţiul subarahnoidian prin orificiile Luschka şi Magendie, resorbţia acestuia producându-se la nivelul vilozităţilor arahnoidiene.

În condiţii fiziologice LCR circulă în virtutea gradientului presional creat la nivelul vilozităţilor arahnoidiene, a debitului creat de formarea continuă a LCR precum şi a pulsaţiilor ventriculare (fig. 16.2) [9].

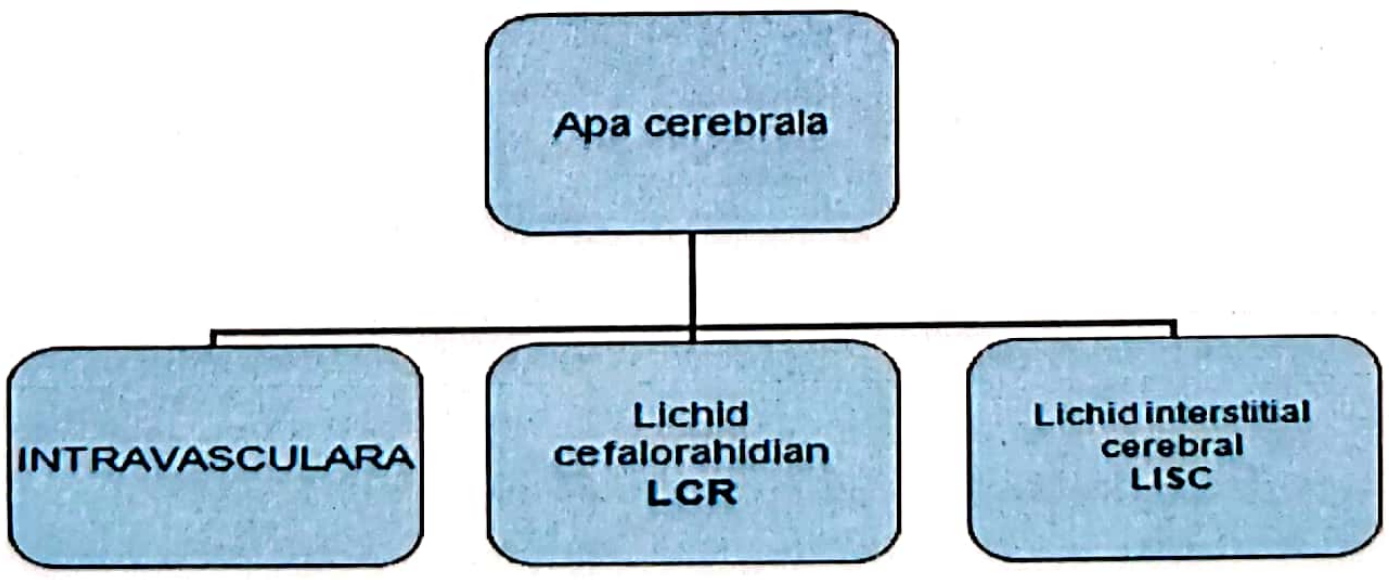

Figura 16.1. Repartizarea compartimentală a apei cerebrale extracelulare.

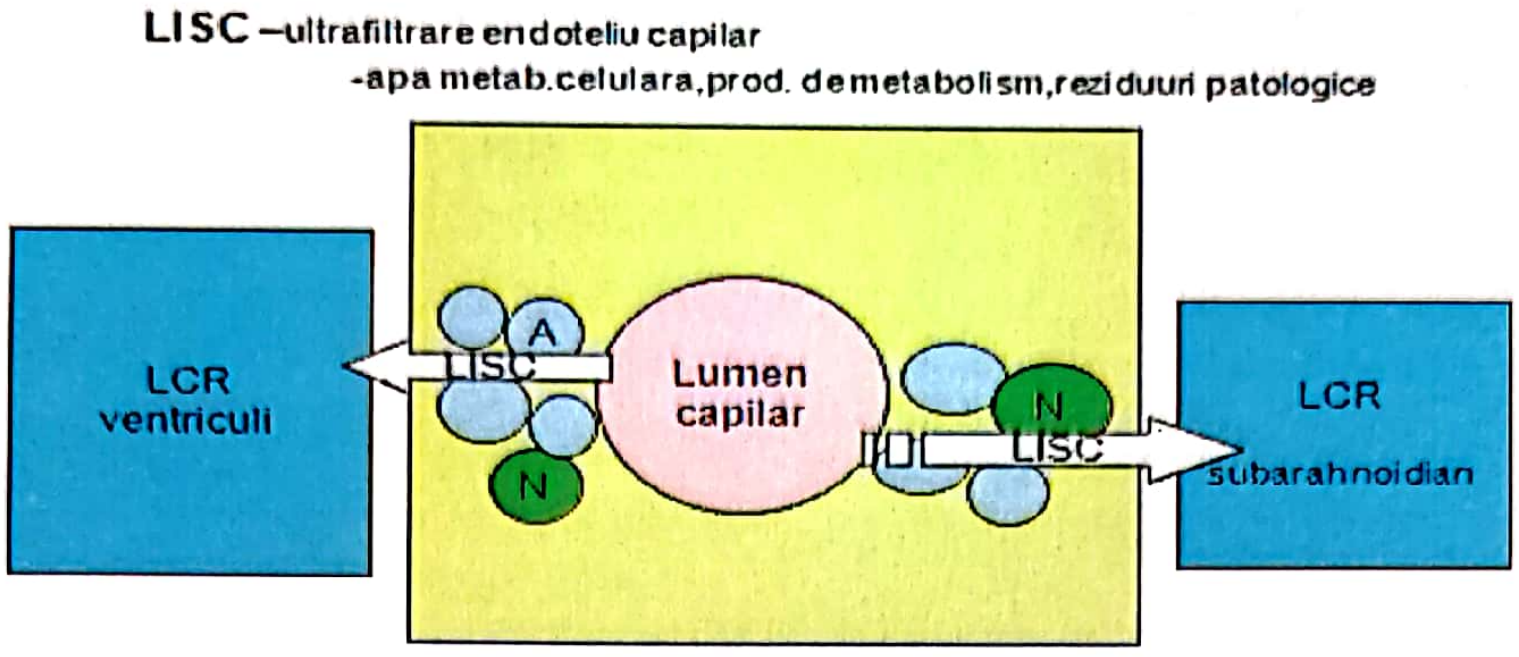
LISC –ultrafiltrare endoteliu capilar
-apa metab.celulara,prod. de metabolism,reziduuri patologice
LCR ventriculi
A
LISC
N
Lumen capilar
N
LISC
LCR
subarahnoidian

Figura 16.2. Dinamica fluidelor extracelulare extravasculare; Compartimentul EC - EV = LISC + LCR (A= astrocite, N= neuroni, LISC = lichid intersitial cerebral).

DINAMICA FLUIDELOR LA NIVELUL BHE INDEMNE ŞI LEZATE

a) *Proprietăţi anatomo-funcţionale ale membranei capilare periferice:*

- pori mari (65 A), permeabili la Na, Cl şi molecule mici, impermeabili la proteine
- apa circulă liber între lumenul vascular şi sectorul interstiţial
- sensul de deplasare al apei este stabilit de diferenţa transmembranară dintre presiunea hidrostatică şi presiunea coloidoncotică (creată de proteine). Gradientul osmotic creat de ioni este neglijabil.

Consecinţa: formarea edemelor periferice va fi influenţată de scăderea proteinemiei (*absolută* sau diluţională) şi, în mai mică masură, de forţele hidrostatice (datorită complianţei interstiţiale crescute) [10].

b) *Particularităţile* ***barierei hematoencefalice indemne*** [10]:

- pori membranari mici (7 A), impermeabilitate (relativă) la Na, Cl, molecule mici şi proteine;
- cresterea presiunii hidrostatice este limitată de autoreglarea vasculară cerebrală;
- complianţa interstiţială redusă (calota craniană este inextensibilă!);
- gradient osmotic transmembranar important creat de Na şi moleculele osmotic active;
- presiunea coloidoncotică transmembranară neglijabilă.

Consecinţă: principalul factor determinant în dinamica transmembranară a apei va fi gradientul osmolar dintre spaţiul intravascular şi interstiţiul cerebral.

În ***stările patologice care antrenează lezarea BHE*** pot coexista [7,10]:

- zone cu *leziuni severe*: se pierde gradientul osmotic şi oncotic, particulele circulă liber în ambele sensuri, apa trece în sectorul interstiţial doar în virtutea forţelor hidrostatice, proces accentuat de pierderea autoreglarii circulaţiei cerebrale.
- zone cu *leziuni moderate*: comportamentul devine asemanator celui din periferie; se pierde gradientul osmotic, cel oncotic devenind funcţional.
- zone *indemne restante* – sunt cele la nivelul cărora acţionează terapia hiperosmolară (manitol, soluţii hipertone de Na), doar aici mai păstrându-se un gradient osmotic.

BIBLIOGRAFIE

1. Lin M *et al*. Disorders of Water Imbalance. Emerg Med Clin N Am 2005; 23: 749–770.
2. Black RM, Noroian GO. Disorders of Plasma Sodium and Plasma Potassium. În Irwin RS, Rippe JM, eds. Irwin and Rippe's Intensive Care Medicine. 7th ed: Lippincott Williams & Wilkins; 2011: 898–925.
3. Robertson GL. Antidiuretic hormone -normal and disordered function. Endocrinol Metab Clin North Am 2001; 30(3):671–94.
4. Wood CE, Chen HG. Acidemia stimulates ACTH, vasopressin, and heart rate responses in fetal sheep. Am J Physiol 1989; 257(2 Pt 2):R344–9.
5. Osorio FV, Linas SL. Disorders of Potassium Metabolism. In: Atlas of Diseases of the Kidney. R.E. Schrier (ed) vol. 1, Philadelphia, Current Medicine 1998: 3.1–3.18.
6. Thrane AS *et al*. Critical role of aquaporin-4 (AQP4) in astrocytic Ca^{2+} signaling events elicited by cerebral edema. PNAS 2011; 108 (2):846–851.
7. Bolognese P. Disruption of the Blood-Brain Barrier. In: Newfield, Ph.; Cottrell, J.E (eds) Handbook of Neuroanesthesia. 3rd Edition, Lippincott Williams&Wilkins 1999: 226–233.
8. Abbot NJ *et al*. Astrocyte–endothelial interactions at the blood–brain barrier. Nature Reviews. 2006; 7: 41–53.
9. Guyton AC. Cerebral Blood Flow, Cerebrospinal Fluid, and Brain Metabolism. In: Guyton AC, Hall J (eds). Textbook of medical physiology. 12th Edition. Elsevier Saunders 2010: 743–749.
10. Tomassino C. Fluid management. In: Newfield, Ph.; Cottrell, J.E (eds). Handbook of Neuroanesthesia. 5th Edition, Lippincott Williams&Wilkins 2012: 379–395.

inv: 184961

DEZECHILIBRELE BALANŢEI DE APĂ ŞI SODIU DUPĂ CHIRURGIE

ZORINELA ANDRAŞONI

Apariţia tulburărilor hidroelectrolitice la pacienţii neurochirurgicali este frecventă, devenind astfel caracteristica îngrijirilor de terapie intensivă a bolnavilor cu traumă cerebrală severă, tumori hipofizare sau leziuni de vecinătate a zonei pituitare. Intervenţiile neurochirurgicale în patologia hipofizei sau în zonele în imediata apropiere, pot genera dereglări acute în controlul neuroumoral al echilibrului hidroelectrolitic al organismului. Aceste tulburări de multe ori tranzitorii, sunt generate de modificările acute ale secreţiei hormonului antidiuretic (ADH) cu instalarea diabetului insipid (DI) sau a sindromului de secreţie inadecvată de ADH (SIADH).

Diagnosticul şi tratamentul adecvat al tulburărilor hidroelectrolitice trebuie făcut cu promptitudine şi individualizat pentru fiecare tulburare în parte. Hiper sau hiposodemiile pot apărea ca o consecinţă a modificărilor hormonale date de afecţiunea de bază şi accentuate de manipularea chirurgicală a zonei hipofizare sau pot fi rezultatul pierderilor lichidiene prin vărsături, administrarea de diuretice, soluţii hipertone sau hipotone.

HIPERSODEMIA

Apare atunci când nivelul plasmatic al sodiului depăşeşte 150 mmol/l şi este consecinţa fie a diabetului insipid, fie a tratamentului cu diuretice osmolare necompensate de aport hidric sau administrarea de soluţii hipertone.

Simptomatologie: creşterea sodemiei cu 3–4 mmol/l determină sete intensă, pentru ca o creştere până la 160 mmol/l (cu osmolaritate mai mare de 330 mmol) determină confuzie mentală, agitaţie sau letargie, convulsii, tremor şi hiperreflexie. Situaţia clinică în care apare cel mai frecvent hipersodemie este diabetul insipid (DI).

Diabetul insipid este o complicaţie comună pentru chirurgia hipofizei, generată de scăderea nivelului plasmatic al ADH. Apare la 6–8 h postoperator şi se manifestă prin:

– poliurie cu mai mult de 200–250 ml/h (peste 30 ml/kg/h);
– urină diluată (densitate specifică < 1005);
– osmolaritate urinară 50–100mosm/l;
– hiper sau normosodemie.

Diagnosticul diferenţial se face cu polidipsia psihogenă, DI nefrogen (răspuns renal deficitar la nivel normal de ADH), diuretice osmotice.

Tratamentul DI

Când se întâmplă la bolnavii conştienţi,poliuria care nu depăşeşte 4000 ml/zi se poate compensa prin hidratare per os, după senzaţia de sete şi rareori se ajunge la hipovolemie cu hiperosmolaritate şi hipersodemie severă.

Când DI apare la bolnavii comatoşi sau cu stare de conştienţă alterată (traumatisme cerebrale severe, hemoragii, infarcte cerebrale extinse, moarte cerebrală, tumori hipofizare, anevrisme de ACoA) este necesară admi-nistrarea soluţiilor hipotone de ser (cu bilanţ hidric uşor negativ) şi monitorizarea sodemiei. Soluţiile de ser hipoton (0,45%) sunt preferate celor de glucoză 5% care, în cantitate mare, pot determina apariţia hiperglicemiei [1]. Calcularea deficitului de apă pură poate ajuta practicianul în terapia de rehidratare. Formula de calcul este:

$$\text{deficitul de apă} = [0,6 \times G(\text{kg})] \times [1 - (140/\text{sodemia actuală})].$$

Rezultatele calculelor sunt pur orientative, stabilirea aportului hidric se face după nivelul sodiului plasmatic, măsurarea exactă a pierderilor. Jumătate din deficit se corectează rapid, urmând restul compensării să se facă treptat în 24 sau 36 ore [2].

Creşterea nivelului sodiului seric peste 145 mEq/l impune administrarea analogilor sintetici de ADH de tip Desmopresina. O doză iniţială de 0,1 mg administrat per os poate, de cele mai multe ori, controla diabetul insipid postoperator. Uneori este necesar (în special în abordul intracranian) administrarea repetată de 3–4 ori pe zi a dozei iniţiale. Se poate creşte până la 4 × 0,2 mg/zi [1].

După 5–14 zile poate apare o scădere a diurezei cu normalizarea Na plasmatic, pentru ca apoi să se poată instala DI permanent.

HIPOSODEMIA

Se defineşte ca scăderea nivelului seric al Na sub 135 mmol/l. Când valoarea sodemiei ajunge sub 120 mmol/l vorbim deja de hiposodemie severă cu alterarea stării de conştienţă până la comă [1].

În secţiile de terapie intensivă această dis-electrolitemie nu este o raritate. Există două situaţii clinice când apare hiposodemie: SIADH şi pierderea cerebrală de sare (CSWS – *Cerebral Salt-Wasting Syndrome*). Diagnosticul diferenţial între aceste două sindroame este foarte important de făcut pentru că tratamentul lor este total diferit [1].

SIADH (sindromul Swartz-Barter): este definit ca situaţia clinică în care ADH-ul se secretă continuu, neinfluenţat de nivelul plasmatic scăzut al Na, de hipoosmolaritatea plasmatică şi de normo/hiperhidratarea celulară.Apare în hemoragia sub-arahnoidiană, TCC severe, chirurgia hipofizei. Hiponatremia după chirurgia pituitară este o complicaţie destul de frecventă care apare ceva mai tarziu decât DI şi este consecinţa eliminărilor crescute de sodiu în contextul unei concentrări inadecvate a urinei.

Diagnosticul de SIADH este de laborator şi constă în:

1. hiponatremie (Na seric sub 134 mEq/l),
2. hipoosmolaritate plasmatică(≤ 280 mosm/l),
3. hiperosmolaritate urinară(Na urinar ≥ 25–30 mEq/l adesea 50–150 mEq/l),
4. normovolemie la un bolnav cu funcţie de suprarenală normală şi fără boli renale asociate [1–4].

Diagnosticul diferenţial pentru hiponatremie se face cu pierderea cerebrală de sodiu când bolnavii sunt hipovolemici. Este însă destul de greu de apreciat corect statusul volemic al unui bolnav,aşa că de multe ori diagnosticul de SIADH se pune terapeutic şi anume atunci când restricţia hidrică determină reducerea pierderilor urinare de sodiu şi normalizarea sodemiei. Măsurarea acidului uric poate ajuta la stabilirea diagnosticului având în vedere că în SIADH acidul uric este scăzut (în CSWS acidul uric creşte).

Simptomatologia clinică constă în creşteri ale PIC, alterări mentale până la comă, deficite focale noi, mioclonii, convulsii.

Conduita terapeutică eficientă este restricţia lichidiană. Dacă hiposodemia este severă (< 120 mEq/l) şi simptomatică (cefalee, vărsături până la modificări ale stării de constientă şi convulsii) se administrează soluţii saline hipertone cu precizarea că o corectare bruscă a sodemiei poate genera demielinizări pontine ireversibile.Sodemia nu trebuie să crească cu mai mult de 1–2 mmol/h.

Înainte de a începe restricţia de lichide,trebuie exclus diagnosticul de CSWS. Pentru cazurile nu foarte severe de SIADH, restricţia lichidiană la mai puţin de 1 litru/zi,este singurul tratament necesar pentru cazurile cronice de SIADH, restricţia lichidiană pe termen lung (1200–1800 ml/zi) asociat cu furosemid la nevoie (40 mg/zi). S-a demonstrat a avea efect bun de antagonizare a ADH-ului la nivel renal un derivat din grupul tetraciclinelor,demeclocycline (150–300mg p.o. la 6 ore).

La pacienţii cu SIADH şi cu vasospasm manifest (sau risc să dezvolte vasospasm) sau cu traumă cerebrală,nu se poate face restricţie lichidiană, întrucât menţinerea fluxului sangiun cerebral este esenţial pentru evitarea leziunilor cerebrale secundare. Menţinerea euvolemiei se face prin administrarea de soluţii coloidale ce aduc Na. Apariţia unei stări de hipervolemie la aceşti pacienţi nu este îngrijorătoare.

În cazurile de hiposodemie severă, cu nivel al Na sub 120 mEq/l necesită administrare parenterală de sodiu (soluţii hipertone), ţinând cont însă că o creştere prea rapidă a nivelului de sodiu (mai repede de 1–2 mmol/h) poate determina demielinizări pontine ireversibile.

Pierderea cerebrală de sare (CSWS) este un sindrom clinic determinat de pierderea renală de electroliţi ca o consecinţă a patologiei cerebrale, manifestată prin hiposodemie şi scăderea volumului extracelular.

Mecanismul responsabil pentru pierderea cerebrală de sare nu este bine cunoscut. Cel mai probabil scade resorbţia de Na în tubul contort proximal cauzat de scăderea aferenţelor simpatice renale sau prin acţiunea unui factor natriuretic. Diagnosticul pozitiv se pune pe:

- hiposodemie ≤ 134 mEq/l,
- osmolaritate plasmatică normală sau crescută,
- Na urinar crescut ≥ 25–30mEq/l adesea 50–100 mEq/l,
- acid uric normal [4,5].

Există situaţii clinice când valorile determinărilor de laborator pentru ionograma plasmatică şi urinară, precum şi osmolaritatea nu sunt tranşante pentru diagnosticul diferenţial între SIADH şi CSWS. În aceste situaţii se ia în considerare scăderea în greutate şi bilanţul hidric negativ care pledează pentru CSWS.

Tratamentul sindromului CSWS constă în corectarea deficitului hidric cu soluţii saline hipertone (3%) şi administrarea de fludrocortizon (0,2 mg i.v.)

Cheia diferenţierii între SIADH şi CSWS ar fi volemia, care însă e greu de apreciat corect. Măsurarea PVC nu este un indicator destul de precis pentru această diferenţiere şi nu există nici un parametru paraclinic a cărui variaţie să fie patognomonică pentru vreunul din sindroame. Evoluţia bilanţului hidric pe mai multe zile poate orienta diagnosticul. Practic se redresează sodemia cu soluţii saline hipertone, menţinându-se normovolemie şi se administrează fludrocortizon.

BIBLIOGRAFIE

1. C.B. Lumeta, C. Di Rocco, J. Hasse, J.J.A. Mooij, European Manual of Medicine-Neurosurgery, Editors, W. Arnold U, Ganzer Series Editors Springer-Verlag Berlin Haidelberg, 2010, p. 613–615.
2. Brian T. Andrews, Intensive Care in Neurosurgery, Thieme Medical Publishers, Inc, and the American Association of Neurological Surgeons 2003, p. 55, 69–73, 99.
3. Basil F. Matta, David K. Menon, Martin Smith, Care Topics in Neuroanaestesia and Neurointensive Care, Cambridge University Press, 2011, p. 293–297.
4. Powner, D.J., Boccalandro, C., Alp, M.S., Wollner, D.G., Endocrine failure after traumatic brain injury in adults, Neurocrit Care 5, 2006, 5(1) p. 61–70.
5. Wartenberg , K.E., Mayers, S.A., Medical complications after subarachnoid hemorrhage, Neurosurg Clin N Am, April 21(2), 2010, p. 325–338.

REGLAREA TEMPERATURII

ZORINELA ANDRAŞONI

Capacitatea organismelor de a-şi menţine constantă temperatura corpului, indiferent de variaţiile termice ale mediului ambiant, este caracteristica mamiferelor şi păsărilor şi se numeşte homeotermie. Acest atribut apare târziu pe scara evoluţiei speciilor şi este rezultatul procesului de termoreglare, care se realizează prin participarea sinergică a mai multor structuri ce alcătuiesc sistemul termoreglator.

Mecanismul de reglare a temperaturii la homeoterme este unul de *feedback*.

Controlul termoreglării se face prin acţiunea a trei subsisteme [1]:

- *Sistemul termoaferent*;
- *Centrii integratori*;
- *Sistemul efector al termoreglării.*

Sistemul termoaferent cuprinde receptorii termici care se găsesc majoritatea în structura pielii, dar şi în talamus, trunchiul cerebral şi măduva spinării. Distribuţia termoreceptorilor în piele nu este uniformă, astfel că faţa, gâtul şi toracele au de 5 ori mai mulţi receptori termici decât restul corpului şi sunt mai mulţi receptori pentru rece decât pentru cald. Receptorii pentru cald descarcă stimuli când temperatura ambientală trece de 30° C şi cu cât temperatura creşte, cu atât stimulii sunt mai puternici.

Centrii integratori. Aferenţele termice din epidermă se proiectează în zona rostrală a trunchiului cerebral, nucleii talamici şi cortexul somatosenzitiv.Temperatura feţei este percepută şi transmisă ca semnale prin prelungirile nucleului trigeminal. Centrii termoreglării (sistemul integrator) sunt distribuiţi la mai multe niveluri ale SNC: hipotalamus,mezencefal, bulbul rahidian. Dacă centrul talamic termoreglator (aria preoptica) este afectat, structuri mai vechi filogenetic sunt capabile să menţină temperatura într-un mod mai „rudimentar".

În aria preoptică din talamus, aferenţele despre temperatura ambientului sunt comparate cu un semnal intrinsec de referinţă. Schimbarea temperaturii mediului sub nivelul trigger mobilizează mecanismele de termoreglare:

- vasomotricitatea,
- sudoraţia,
- frisonul.

Modificările temperaturii care nu declanşează mecanismele puternice ale termoreglării şi anume sudoraţia sau frisonul sunt considerate „zona neutră". Temperatura centrală se poate menţine în cadrul zonei neutre (la om are o valoare de aproximativ 0,2°C) prin simpla adaptare a fluxului sanguin cutanat.

Apariţia tumorilor cerebrale sau a unor afecţiuni neurologice, precum şi unele substanţe anestezice pot determina tulburări în funcţionarea sistemului central al termoreglării, cu consecinţe serioase asupra funcţiilor vitale ale organismului.

Sistemul efector al termoreglării. Răspunsul autonomic la căldură excesivă este vasodilataţia, creşterea ratei respiratorii şi sudoraţia. Scăderea temperaturii sângelui care irigă hipotalamusul, determină o creştere a activităţii simpatice care generează reducerea vasodilataţiei urmată de vasoconstricţie. Vasodilataţia determină pierderea căldurii, în timp ce vasoconstricţia duce la conservarea acesteia. Din hipotalamusul dorsal, porneşte tractul care conduce comanda pentru frison şi converge către tractul motor extrapiramidal, care produce tremuratul de frig.

Când temperatura medie a suprafeţei corpului sau a sângelui care irigă hipotalamusul anterior scade, se mobilizează pe rând mecanismele de economisire a căldurii(reducerea vasodilataţiei, apoi vasoconstricţia) urmate de cele de producere a căldurii (frisonul şi activarea catabolismului). Temperatura centrală care declanşează frisonul este cu un grad mai mică decât cea pentru vasoconstricţia periferică. Frisonul dublează rata metabolică, iar căldura obţinută se păstrează mai mult prin scăderea pierderilor [1].

TULBURĂRILE TERMOREGLĂRII [1]

TULBURĂRILE DE TIP CENTRAL ALE TERMOREGLĂRII

Animalele homeoterme devin poikiloterme dacă le secţionăm axul cerebrospinal, sub nivelul hipotalamusului.

În practica medicală, situaţiile de afectare a capacităţii de termoreglare pot apare la pacienţii cu tumori sau infarct hipotalamic, dar uneori şi în traumatismele cranio-cerebrale severe şi hemoragia subarahnoidiană. Aceste stări patologice determină de cele mai multe ori tulburări ale termoreglării privind supraîncălzirea organismului (consecutive răspunsului inflamator sistemic) şi mai puţin situaţii de hipotermie. În protocoalele de îngrijire ale acestor bolnavi,menţinerea stării de normotermie ocupă un loc principal.

Deficitele congenitale ale termoreglării sunt rare (sindromul disautonomic). Atunci când apar aceste disfuncţionalităţi, pacienţii sunt aproape complet dependenţi de abilitatea comportamentală de a preveni hipo sau hipertermia.

EFECTELE ANESTEZICELOR ASUPRA REGLĂRII TERMICE

Anestezicele inhibă controlul termoreglării şi lărgesc zona neutră direct proporţional cu doza administrată. În anestezia generală *trigger*-ul pentru vasodilataţia activă şi transpiraţie este crescut cu câteva grade C, la fel ca şi pragul de producere a reacţiei la frig (frisonul).

Propofolul creşte liniar pragul transpiraţiei şi descreşte liniar pe cel al vasoconstricţiei şi frisonului. Anestezicele volatile produc o scădere nonliniară a răspunsului la frig, reducând pragul vasoconstricţiei şi frisonului chiar şi la concentraţii anestezice mici.

Midazolamul, ca toate benzodiazepinele cu acţiune scurtă, are efecte limitate în reglarea centrală a temperaturii chiar şi în doze mari.

HIPOTERMIA PERIOPERATORIE [1]

Este important de avut în vedere pentru neurointensivist că durata lungă a intervenţiilor neurochirurgicale poate interfera în mod semnificativ cu reglarea temperaturii şi asta are consecinţe clinice care nu pot fi ignorate. Hipotermia consecutivă anesteziei se dezvoltă după un model tipic. Începutul anesteziei, (la scurt timp după inducţie) produce o scădere a temperaturii centrale, prin redistribuţia căldurii către periferie cu ocazia vasodilataţiei generate de substanţele anestezice. În primele ore ale anesteziei, temperatura centrală a pacientului scade cu 1–1,5°C. În următoarele ore, există o scădere constant liniară a temperaturii centrale, datorată pierderii de căldură, care este mai mare decât producţia endogenă a acesteia (în anestezia generală, metabolismul celular este scăzut, musculatura este paralizată). Apare o scădere a temperaturii centrale cu 0,5°C/oră. De aici rezidă necesitatea instituirii metodelor de diminuare a pierderilor de căldură încă de la începutul anesteziei.

Când temperatura centrală ajunge la 34–35°C, se instalează vasoconstricţia periferică, ca mecanism de micşorare a pierderilor termice. Acesta este sindromul hipotermiei perioperatorii. Pierderea de căldură este prevenită prin redistribuţia centrală a volumului sanguin, aşa încât căldura rezultată din producţia metabolică să fie stocată central. Se poate distinge o separare termică a periferiei, închise prin vasoconstricţie, de zona centrală cruţată de răcire.

EFECTELE FIZIOPATOLOGICE ALE HIPOTERMIEI

Efectele fiziopatologice ale hipotermiei sunt serioase, încep să se manifeste din perioada imediat postoperatorie şi includ:

- Ischemie miocardică, tulburări de ritm cu tendinţă la tahicardie ventriculară şi fibrilaţie. Tratamentul inotropic nu are efect în hipotermia severă [2].
- Frison/discomfort termic.
- Tulburări de coagulare(hipocoagulabilitate) în principal prin disfuncţie plachetară.
- Risc de infecţie a plăgii operatorii.

Frisonul postoperator apare la mai mult de 40% din pacienţii operaţi şi reprezintă, pe lângă disconfortul bolnavului, prilej de creştere a consumului de oxigen de 200%.

PREVENIREA ŞI TRATAMENTUL HIPOTERMIEI PERIOPERATORII

Cel mai bun tratament al sindromului hipotermiei postoperatorii este prevenirea lui, prin învelirea pacientului cu pături ori folie, sau mai bine cu sisteme de încălzire cu aer cald. Aceste sisteme se pot folosi şi în postoperator. În neurochirurgia pediatrică, încălzirea copilului începe chiar de la aducerea lui în sala de operaţie.

Administrarea de opioide (petidina 25 mg i.v.) reduce pragul frisonului şi este tratamentul efectiv al manifestărilor hipotermiei.

Ingestia de doze mari de etanol coboară nivelul zonei neutre a termostatului hipotalamic, iar dozele moderate determină vasodilataţie. Toate aceste mecanisme conduc la pierderea excesivă de căldură. Hipotermia este aşadar consecinţa frecventă a ingestiei de etanol, întrucât temperatura ambientală este mai frecvent rece decât extrem de caldă.

Cocaina, amfetaminele şi extazy pot provoca hipotermie mediată central, care este de cele mai multe ori combinată cu modificări volemice.

HIPERTERMIA

HIPERTERMIA MALIGNĂ

Hipertermia malignă este o stare de contractură generalizată a musculaturii striate cu intensificarea majoră a metabolismului muscular şi producerea excesivă de căldură.Apariţia ei este legată de obicei de administrarea de anestezice inhalatorii şi/sau a succinilcolinei. Contracţia masivă a musculaturii scheletale (până la rigiditate), pe care mecanismele centrale ale termoreglării nu o pot contracara, generează o dublare a consumului de oxigen şi supraîncălzirea organismului până la valori ale temperaturii care pot determina coagularea proteinelor celulare. La nivel intracelular se constată o hipercalcemie severă care activează metabolismul celular cu depleţia ATP-ului, acidoză, distrucţie membranară şi moarte celulară [3]. Deşi mecanismele care declanşează această stare patologică nu sunt bine cunoscute şi frecvenţa apariţiei ei este mică, severitatea evoluţiei clinice justifică cunoaşterea acestui accident anestezic.

Simptomatologia hipertermiei maligne include:

– Hipercapnie cu tahipnee compensatorie (dacă bolnavul respiră spontan),

– Tahicardie sau alte aritmii cardiace,

– Tulburări de coagulare,

– Acidoză metabolică severă,

– Edem pulmonar,

– Hiperpotasemie,

– Hiperpirexie până la 44°C (temperatura creşte cu 1–2 grade C la fiecare 5 minute),

– Rigiditate musculară,

– Mioglobinurie.

Tratamentul hipertemiei maligne este dificil şi cuprinde:

– Operaţia se opreşte imediat ce este posibil şi anestezicul volatil se întrerupe.

– Dantrolene Sodium 2,5 mg/kg i.v. este medicamentul de elecţie pentru contracararea manifestărilor musculare.

– Hiperventilaţie cu oxigen 100% la un flux de 10 l/min pentru curăţirea rapidă de anestezicul volatil.

– Răcire cu lichide reci (lavaj gastric), aplicare de pungi cu gheaţă.

– Tratament simptomatic al acidozei cu bicarbonat de sodium (1–2 mEq/kg i.v.), al aritmiilor (lidocaină şi nu verapamil) şi al hiperpotasemiei (glucoză, insulină, calciu).

Chiar dacă tratamentul a avut succes, pacienţii cu hipertermie malignă au risc maxim de a dezvolta insuficienţă renală acută prin mioglobinurie şi coagulare diseminată intravascular (CID). Nivelul CPK(creatin phosfokinaza) poate depăşi valori de 20 000 U în primele 12–24 ore [3].

Diagnosticul diferenţial al hipertermiei maligne se poate face cu sindromul neuroleptic malign, feocromocitomul, sepsa severă, encefalopatia hipoxică, miopatii mitocondriale [3].

Apariţia acestei redutabile stări patologice numai în context anestezic, face ca interesul şi aplecarea către studiul ei, să revină aproape în exclusivitate anesteziştilor care deţin şi uşurinţa folosirii tehnicilor performante de tratament în terapie intensivă (ventilaţie controlată, monitorizare invazivă etc.).

FEBRA [1]

Febra este răspunsul organismului la intrarea în circulaţie a substanţelor pirogene. În faza acută a inflamaţiei, substanţele pirogene de tip interleukine, factori de necroză tumorală, α interferon, prostaglandine intră în circulaţie şi cresc nivelul de temperatură al termostatului hipotalamic. Vasoconstricţia şi frisonul apărute în cadrul tabloului clinic al inflamaţiei cresc şi mai mult cantitatea de căldură acumulată cu creşterea temperaturii centrale.

Sângele în spațiul subarahnoidian, tumorile cerebrale, trauma cerebrală, reacțiile alergice, bolile reumatismale, necroza tisulară pot provoca de asemenea febră [4].

Creşterea temperaturii corpului intensifică răspunsul inflamator care poate limita şi în cele din urmă elimina invazia bacteriană. Abilitatea organismului de a produce „febra" este un avantaj căpătat evolutiv.

Pe de altă parte, febra de peste 38°C reprezintă un mare stres circulator pentru organism şi duce la creşterea PIC la pacientul critic neurochirurgical şi de aceea trebuie combătută asiduu. Tratamentul de scădere a temperaturii corpului când bolnavul este febril, cuprinde măsuri fizice (împachetări cu soluții reci de alcool, aplicare de pungi cu gheață) şi farmacologice active (medicamente antipiretice: paracetamol, metamizol, acetaminofen).

BIBLIOGRAFIE

1. C.B. Lumeta, C. Di Rocco, J. Hasse, J.J.A. Mooij, European Manual of Medicine-Neurosurgery, Editors, W.Arnold U, Ganzer Series Editors Springer-Verlag Berlin Haidelberg, 2010, p. 617–619.
2. Brian T. Andrews, Intensive Care in Neurosurgery, Thieme Medical Publishers, Inc, and the American Association of Neurological Surgeons 2003, p. 148.
3. Paul Barash, Bruce Cullen, Clinical Anesthesia Robert Stoelting- Lippincott Williams &Wilkins, 2006, p. 443–444, 315–318.
4. Basil F. Matta, David K. Menon, Martin Smith, Care Topics in Neuroanaestesia and Neurointensive Care, Cambridge University Press, 2011, p. 122, 312, 320, 365.

RESPIRAȚIA

ZORINELA ANDRAȘONI

Livrarea oxigenului către țesuturi şi preluarea dioxidului de carbon rezultat din metabolismul celular este principala funcție a plămânului, se numeşte respirație şi se realizează prin schimbul de gaze.

Pentru desfăşurarea acestui proces e nevoie de integritatea morfofuncțională a aparatului respirator, o bună relație între ventilație şi perfuzie pulmonară şi un control nervos adecvat.

Tulburările respiratorii cu răsunet ulterior pe toate funcțiile organismului, apar foarte frecvent la pacientul neurochirurgical, astfel că recunoaşterea şi tratamentul lor precoce poate limita consecințele nefavorabile ale hipoxemiei.

TULBURĂRI RESPIRATORII DE TIP CENTRAL [1]

Alterarea oricăreia dintre structurile implicate în reglarea respirației, determină afectarea ciclului respirator şi consecutiv aparița hipoxemiei. Cauzele centrale ale alterării ventilației pot fi:

- Leziuni ale trunchiului cerebral consecutive traumei, tumorilor, sângerării, infarctului sau infecției
- Acțiuni ale medicamentelor şi drogurilor
- Hipotiroidism
- Malnutriție
- Tulburări metabolice
- Apnee de somn.

În terapia intensivă modernă, când diagnosticul de leziune nu se mai pune pe criterii clinice, toți bolnavii neurochirurgicali comatoşi sunt ventilați mecanic şi nu se mai pot observa modificări ale pattern-ului ventilator generate de leziunile la diferite niveluri ale trunchiului cerebral (care altădată erau orientative pentru examenul clinic de leziune):

a. *Respirația Cheyne-Stokes* este caracterizată prin modificări de ritm respirator în regim crescător-descrescător, urmată de o perioadă scurtă de apnee. Nivelul de CO_2 din sânge urmăreşte frecvența respiratorie. În perioada de hiperventilație creşte, iar în perioada de apnee scade.

b. *Centrul apneustic şi respirația ataxică sau Biot.* Acest tip de respirație apare în leziunile porțiunii centrale şi inferioare ale punții şi bulbului. Funcționarea centrilor respiratori este alterată şi respirațiile devin neregulate cu volume tidal mici, sau respirație rapidă urmată de pauze nesistematizate. Răspunsul centrilor respiratori la reglarea umorală este abolit. Aceşti pacienți răspund la doze mici de morfină [2].

c. *Hiperventilația de tip central.* Acest tip de tulburare respiratorie apare în leziunile localizate în porțiunea medie a trunchiului cerebral şi se caracterizează prin tahipnee (creşterea frecvenței respiratorii) cu creşterea consecutivă a presiunii parțiale a oxigenului şi scăderea presiunii parțiale a CO_2 urmată de alcaloză respiratorie [3].

d. *Gaspingul sau respirația agonică.* Este o respirație agonică, terminală care arată lezarea structurii bazale a trunchiului cerebral şi este semn de suferință profundă şi severă a creierului. Evoluează rapid către stop respirator.

SCHIMBURILE GAZOASE

Trecerea oxigenului din aerul inspirat în sânge şi a CO_2-ului din sânge în aerul expirat se face prin difuziune pasivă. Aceasta este posibilă datorită caracteristicilor barierei alveolo-capilare: grosime mică 0,3 μm) şi suprafață mare (mai mult de 100 mp).

Schimburile gazoase pot fi alterate din 4 cauze majore [1,4]:

- hipoventilație alveolară:când apare creşterea P_aCO_2 şi scăderea P_aO_2;
- difuziune limitată: când se constată o „îngroşare" a membranei alveolo-capilare (de exemplu, edemul pulmonar);
- şunt: când sângele perfuzează zone neventilate (de exemplu, pneumonie, atelectazie, embolie);
- diferențe ventilație-perfuzie: zone ventilate slab perfuzate (de exemplu, emfizemul pulmonar).

INDICAŢIILE INTUBAŢIEI ŞI VENTILAŢIEI MECANICE [1]

INTUBAŢIA

Se efectuează ori de câte ori anticipăm o deteriorare progresivă a stării bolnavului sau când acesta întruneşte unul sau mai multe din criteriile următoare:

– Frecvenţa respiratorie mai mare de 35/min. sau mai mică de 10/min.

– Saturaţia hemoglobinei în sângele periferic ≤ 90%

– $P_aO_2 < 60$ mmHg la $FiO_2 = 0,21$

– $P_aO_2 < 250$ mmHg la $FiO_2 = 1$

– $P_aCO_2 > 55$ mmHg sau < 25 mmHg

– $pH < 7,25$

– pierderea reflexelor de protejare a căilor aeriene

– hipersecreţie traheală care nu poate fi aspirată eficient

– obstrucţie de căi aeriene prin edem (stridor, „lupta" pentru aer) hipersalivaţie, sânge

– infecţii pulmonare progresive

– febra > 38,5° sau hipotermie < 35°

– paralizie bulbară

– paralizie a muşchilor respiratorii (boli neuromusculare, leziuni ale măduvei superioare).

Decizia intubării bolnavului nu se supune totdeauna unor criterii rigide. De multe ori, judecata adecvată a cazului de către medicul care îngrijeşte bolnavul, poate anticipa evoluţia acestuia astfel încât efectuarea intubaţiei şi iniţierea ventilaţiei mecanice să fie hotărâtă mai mult de experienţa clinică a acestuia decât de parametrii stricţi. Este un fapt cert însă că decizia trebuie luată înainte să se instaleze hipoxemia severă sau să apară stopul respirator.

VENTILAŢIA MECANICĂ

Se aplică când:

– bolnavul nu poate respira singur satisfăcător (când apare unul dintre criteriile Astrup enumerate mai sus);

– apare oboseală musculară;

– efortul respirator este prea mare.

Bolnavii cu traumatisme cranio-cerebrale grave, cu GCS ≥ 8 trebuie intubaţi şi ventilaţi mecanic, sau când există traumatisme maxilofaciale cu sângerare şi hipersalivaţie care pot obstrua calea aeriană.

Când bolnavul este conştient, are reflexe intacte de apărare a căilor aeriene, dar cu parametrii respiratori ce trebuie îmbunătăţiţi, se aplică metode noninvazive de ventilaţie fără intubaţie.

La pacienţii cu boli obstructive pulmonare şi/sau afecţiuni neuromusculare se iau în considerare parametrii Astrup. Oboseala musculară şi agitaţia psihomotorie sunt criterii importante de începere a ventilaţiei mecanice înainte ca hipoxemia severă să se instaleze.

TRAHEOSTOMIA

Atunci când anticipăm o durata mare (> 10 zile) de ventilaţie mecanică se optează pentru traheostomizarea bolnavului de la începutul intrării lui în terapie intensivă.

S-a demonstrat că montarea canulei de traheostomie facilitează îngrijirea căilor aeriene, aspirarea secreţiilor, iar rata pneumoniilor nosocomiale este mai mică. Tehnicile actuale de montare a canulei sub ghid bronhoscopic reduc la minim riscurile procedurii chirurgicale. Sunt multe centre specializate în îngrijirea bolnavilor neurochirurgicali care recomandă ca la bolnavul cu traumatism cerebral grav sau hemoragie subarahnoidiană severă, să se practice traheostomia imediat după internarea în terapie intensivă [1].

CÂND SĂ NU INTUBĂM

Nu se intubează cazurile depăşite, stările terminale. În aceste situaţii, de obicei se cere acordul familiei, înainte ca decompensarea pulmonară să se producă. Nu se intubează bolnavii a căror parametrii respiratori sunt deterioraţi temporar datorită unor situaţii acute şi uşor remediabile prin alte metode neinvazive (de exemplu apnee post critică, sau supradozări accidentale de analgetic opioid, hipnotice cu acţiune scurtă sau acumulare de secreţii care se aspiră uşor) [1].

PRINCIPALELE MODURI DE VENTILAŢIE MECANICĂ

În ultimele decenii s-au descris numeroase moduri de ventilaţie mecanică. O clasificare simplă ar fi ventilaţia în control de volum sau ventilaţia în control de presiune, ambele cu sau fără păstrarea respiraţiei spontane.

Se preferă modurile de ventilaţie ce prezervă respiraţia spontană a bolnavului cu aplicarea unui suport ventilator adaptat la necesităţile de hematoza. În practică, alegerea modului de ventilaţie este un proces în dinamică, cu modificarea parametrilor de ventilaţie ori de cate ori necesitaţile bolnavilor o cer. Monitorizarea P_aO_2, P_aCO_2, SpO_2, a echilibrului acido-bazic se face frecvent (la fiecare oră dacă este necesar) şi orice modificare a acestor parametri solicită ajustarea parametrilor ventilatori. Există situaţii când este nevoie de sedarea şi curarizarea bolnavului cu instituirea ventilaţiei mecanice controlate.

VCV (ventilaţie controlată în volum) adică ventilaţia cu volum constant. Acest tip de ventilaţie oferă bolnavului un volum tidal controlat. Se setează pe ventilator volumul tidal dorit, frecvenţa respiraţiilor, nivelul de presiune maximă inspiratorie şi raportul inspir/expir. Dacă însă complianţa pulmonară, a toracelui şi abdomenului sunt scăzute, creşte presiunea de insuflaţie şi apare riscul de barotraumă.

PCV (ventilaţie controlată în presiune) adică ventilaţia cu presiune constantă. Ventilatorul administrează bolnavului un volum de aer variabil până la o presiune de insuflaţie dată. Parametrii setaţi sunt: presiunea de insuflaţie, frecvenţa şi raportul respirator. PCV limitează presiunea din căile aeriene astfel încât volumul de aer livrat pacientului este dependent de complianţa toraco-pulmonară a bolnavului. Folosind acest mod de ventilaţie, cu cât complianţa este mai mică, cu atât volumul livrat este mai mic. Schimbările în rezistenţa inspiratorie sau expiratorie, secreţiile excesive, bronhospasmul sau pneumotoracele afectează relizarea unui volum tidal satisfacător în acest mod de ventilaţie.

În practica curentă, ultimele generaţii de ventilatoare pot ventila în moduri combinate. Modurile de ventilatie cu volum controlat au risc crescut de presiuni alveolare mari, pe când cele în presiune controlata prin variaţia volumului tidal realizat, nu pot controla bine P_aCO_2. Păstrarea respiraţiei spontane şi folosirea ei ca *trigger* pentru respiraţia mecanică este principiul de funcţionare al modului *SIMV* (*Sincron intermittent mandatory ventilation*) mult folosit în terapia intensivă.

BIPAP (*Bifazic Positive Airway Pressure*). Este o variantă de ventilaţie controlată în presiune (PCV) care a caştigat popularitate în ultima vreme. Cu BIPAP, bolnavul are posibilitatea să respire spontan între două nivele de presiune pozitivă sau, dacă nu respiră spontan, ventilaţia bolnavului este controlata de ventilator cu schimbarea nivelului de presiune la anumite interval de timp. Acest tip de ventilaţie permite ajustarea independentă a presiunii şi timpului de inspir-expir. Setarea nivelului de presiune şi a intervalelor de timp permit un control bun al ventilaţiei.

Ventilaţia cu PEEP (*Positive Endexpiratory Pressure*). Se referă la creearea unei presiuni pozitive la sfârşitul expirului.Acest parametru se poate seta la orice mod de ventilaţie ales. Aplicarea PEEP-ului are ca rol menţinerea deschisă a alveolelor pulmonare, adică evită colapsul acestora la sfârşitul expirului, cu creşterea capacităţii reziduale funcţionale. Un PEEP minim de 5 cm apă este considerat fiziologic şi trebuie setat la fiecare bolnav ventilat mecanic. Dacă bolnavul respiră exclusiv spontan, atunci ventilaţia lui cu PEEP se numeste *CPAP*.

SETĂRI ALE VENTILATORULUI RECOMANDATE LA BOLNAVUL NEUROCHIRURGICAL

Este unanim agreată ideea că la un pacient neurochirurgical, P_aO_2 trebuie menţinută în jurul valorii de 100 mmHg. La bolnavul de terapie intensivă generală P_aO_2 de 60 mmHg se poate considera satisfăcătoare. La baza acestui concept stă constatarea că la bolnavul cu injurie cerebrală (traumă, hemoragie, infarct cerebral) apar arii cerebrale prost perfuzate în care oxigenarea neuronală este controlată de nivelul P_aO_2. FiO_2 se setează la valoarea cea mai mică care să permită ajungerea la un P_aO_2 de 100 mmHg. Asocierea PEEP-ului se foloseşte pentru scăderea cât mai mult a FiO_2-ului care să atingă acest deziderat.

Alegerea modului de ventilaţie (în control de presiune sau volum) o face medicul de terapie intensivă după preferinţă, important este că P_aO_2 să se poate menţine la 100 mmHg cu un FiO_2 de preferat sub 0,5. Ca şi valori orientative atingerea unui volum tidal de 6–8 ml/kg este suficient şi nu predispune la hiperinflaţie alveolară, barotraumă sau alte suferinţe asociate ventilaţiei mecanice. Atingerea unor volume inspiratorii mari de 10–15 ml/kg sunt dăunatoare chiar şi la bolnavii cu plămânii indemni. Platoul presional trebuie menţinut mai mic de 35 mm şi *peak*-ul inspirator mai mic de 50 cm apă. În momentele imediat următoare instalării suferinței cerebrale când PIC este mare, este necesară o uşoară hiperventilaţie cu menţinerea P_aCO_2 la 35 mmHg în scopul de a scădea PIC. Aceasta se poate realiza folosind un volum tidal 6–8 mm/kg asociat cu creşterea frecvenţei până la 30/min.

Pacientul neurochirurgical cu leziuni acute pulmonare asociate. Principiile de alegere a modului de ventilaţie mecanică devin cumva contradictorii. Din punct de vedere pulmonar, s-ar alege un control strict al volumului tidal, cu asocierea unui PEEP mai mare care să crească capacitatea reziduală funcţională şi să permită menţinerea unui FiO_2 cât mai mic. Dezideratul primordial îl stabilim în scăderea FiO_2 sub 0,5, apoi încercăm scăderea PEEP. Majoritatea pacienţilor neurochirurgicali tolereaza valori mari ale PEEP până la 20 mmHg fără creşteri semnificative ale PIC. Asocierea leziunilor cerebrale cu leziunile acute pulmonare face necesară monitorizarea atentă a PIC şi se poate accepta o hipercapnie permisivă. Centrele de performanţă în îngrijirea bolnavului neurochirurgical descriu montarea de sisteme de monitorizare cerebrală extinsă şi anume a presiunii parţiale locale a O_2 în ţesutul cerebral şi monitorizarea fluxului cerebral.

EFECTE SECUNDARE ALE VENTILAȚIEI MECANICE

EFECTE PE APARATUL CARDIO-CIRCULATOR

Ventilaţia cu presiune pozitivă creşte presiunea intratoracică în inspir şi scade întoarcerea venoasă. Montarea de PEEP scade suplimentar debitul cardiac prin scăderea şi mai mult a întoarcerii venoase ca o consecinţă a creşterii presiunii intratoracice. Aceasta poate conduce la scăderea presiunii arteriale cu o scădere consecutiva a PPC. Umplerea volemică şi administrarea de vasopresoare poate corecta statusul hemodinamic modificat. S-a demonstrat că resuscitarea volemică şi la pacientul neurochirurgical e la fel de necesară, iar vechea indicaţie de a menţine pacientul „uscat" se dovedeşte a fi eronată.

EFECTE ASUPRA RINICHILOR

Ventilaţia este adeseori asociată cu scăderea diurezei şi a excreţiei de sodium. Acest efect este datorat creşterii presiunii intratoracice şi consecutiv de scăderea debitului cardiac (implicit a perfuziei renale). Tonusul simpatic este crescut ca şi nivel plasmatic al reninei, aldosteronului şi ADH. Secreţia pepditului natriuretic atrial se reduce.

EFECTELE PE APARATUL DIGESTIV

Scăderea debitului cardiac şi a irigaţiei ficatului poate induce icter şi alterarea funcţiei hepatice la bolnavul ventilat mecanic. Poate apărea o creştere a presiunii hidrostatice în venele hepatice şi ductele biliare.

EFECTELE VENTILAȚIEI ASUPRA CREIERULUI

Creşterea P_aCO_2 duce la vasodilataţia arteriolelor cerebrale, creşterea fluxului sanguin cerebral, creşterea volumului sanguin cerebral şi în consecinţă creşterea PIC. Scăderea P_aCO_2 determină vasoconstricţie, scăderea volumului sanguin cerebral, scăderea fluxului sanguin cerebral şi a PIC. Când scăderea P_aCO_2 este prea mare, vasoconstricţia cerebrală poate genera ischemie. Hipoxia poate determina creşterea fluxului sanguin cerebral, pe când hiperoxia are efecte minore asupra perfuziei cerebrale. În ventilaţia mecanică cu PEEP creşte presiunea intratoracică determinând creşterea PVC care teoretic ar împiedica drenajul sanguin venos cerebral şi consecutiv creşterea PIC.

În practică însă, s-au observat chiar scăderi ale PIC după creşteri PEEP, cauzele acestei realităţi fiind deocamdată neprecizate.

DESPRINDEREA DE VENTILATOR

Când situaţia clinică care a făcut necesară ventilaţia mecanică, s-a ameliorat satisfăcător, Rx pulmonar arată cvasinormal, nu există hipersecreţii bronşice, bolnavul nu hiperventilează, putem să trecem la desprinderea de suportul mecanic.

Renunţarea la ventilaţia mecanică necesită mai ales la bolnavii care au beneficiat mai multă vreme de aceasta, un proces treptat de scădere a suportului mecanic şi transfer gradual al efortului respirator de la aparat la bolnav [1].

La bolnavii care au fost ventilaţi un timp scurt, aceasta etapa se face uşor, fără dificultăţi deosebite. La bolnavii care au beneficiat însă multă vreme de suport ventilator, revenirea la respirația spontană și eficientă fără ajutor mecanic se face uneori foarte greu și necesită o perioadă lungă de timp.

Când la bolnavul neurochirurgical ventilat mecanic, PIC este controlată mai mult de 24 de ore și/sau oxigenarea țesutului cerebral (dacă e măsurată) ajunge la 15 mmHg se poate începe procesul de reducere a suportului ventilator în vederea renunțării la ventilație mecanică. Criteriile obișnuite pentru începerea desprinderii sunt:

– P_aO_2 100 mmHg;
– $FiO_2 < 0,5$;
– PEEP/CPAP < 8 cm apă;
– P_aCO_2 45 mmHg;
– Fără leziuni acute de organ;
– Fără modificări noi pe radiografia pulmonară [1].

Unii autori recomandă începerea „înțărcării” când bolnavul respiră la FiO_2 mai mic de 0,5, cu PEEP mai mic de 5 cm H_2O și reușește să mențină saturație mai mare de 90%, cu un minut volum sub 10/min. [4].

În practica curentă, renunțarea la ventilația mecanică se face din modurile de ventilație cu suport presional care prezervă respirația spontană. După ce FiO_2 a ajuns mai mic de 0,5 se scade treptat nivelul presional de asistare a fiecarei respirații spontane, până la nivel de 5–10 cm apă. Se trece apoi la CPAP cu nivel presional din ce în ce mai scăzut, până la renunțarea la ventilator și montarea tubului în T (care oferă pacientului oxigen umidificat). Tot acest process de renunțare se face cu control strict al *pattern*-ului respirator, a schimburilor gazoase, statusului hemodinamic și stării de bine a pacientului. Dacă această metodă nu dă rezultate, se poate încerca scăderea numărului de respirații controlate de aparat până când se ajunge la o singură sau două respirații controlate pe minut. Din acest moment, respirația spontană fără suport ventilator se poate lua în considerare.

CRITERII DE DETUBARE

Un bolnav desprins de ventilator poate fi detubat dacă e suficient de treaz, își poate înghiți saliva și are reflexe de fund de gât funcționale. În cazurile de leziuni de trunchi cerebral sau stări de conștiență alterată, deși bolnavul este capabil să respire spontan și eficient, incapacitatea lui de a-și proteja calea aeriană face necesară menținerea intubației orotraheale sau, cel mai frecvent, necesită traheostomie temporară sau definitivă.

BIBLIOGRAFIE

1. C.B. Lumeta, C. Di Rocco, J. Hasse, J.J.A. Mooij, European Manual of Medicine-Neurosurgery, Editors, W. Arnold, U. Ganzer, Series Editors Springer-Verlag Berlin Haidelberg, 2010, p. 621–625.
2. Basil F. Matta, David K. Menon, Martin Smith, Care Topics in Neuroanaestesia and Neurointensive Care, Cambridge University Press, 2011, p. 494.
3. James E. Cottrel, William L. Young, Cottrel and Young's Neuroanesthesia, MOSBY Elsevier, 5th Edition, 2010, p. 402.
4. Brian T. Andrews, Intensive Care in Neurosurgery, Thieme Medical Publishers, Inc, and the American Association of Neurological Surgeons 2003, p. 1–8.

NUTRIȚIA

ZORINELA ANDRAŞONI

Nutriția este pentru bolnavul de terapie intensivă un element foarte important de îngrijire, datorită implicațiilor majore pe care le are aceasta în funcționarea sistemului imunitar, vindecarea plăgilor şi starea generală a bolnavilor. Nutriția inadecvată prelungită favorizează consumul proteinelor musculare şi viscerale, ceea ce conduce la pierderi în greutate, slabire musculară şi disfuncții de organ.

EFECTELE NUTRIȚIEI ASUPRA SISTEMULUI IMUN ŞI EVOLUȚIEI BOLII

Malnutritia generează atrofie timică, reduce producerea celulelor T şi alterează imunitatea celulară, activitatea complementului, producția de limfokine şi afinitatea anticorpilor. S-a stabilit că există o dependență clară între malnutriție, risc de infecție şi mortalitate. Bolnavii chirurgicali cu nivel scăzut de proteine plasmatice au risc crescut de infecții iar bolnavii cu traumă cerebrală la care s-a început nutriția precoce, au avut rata de infecție mai mică, o reducere a numărului de zile de staționare în terapie intensivă şi o rață de supraviețuire mai bună. Malnutriția reduce răspunsul imun [1,4].

EFECTELE STRESULUI ŞI MALNUTRIȚIEI

Trauma sau alte stări cu factor de stres afectează capacitatea individului de a face fața înfometării. După injurie, statusul hormonal al bolnavului se modifică prin creşterea secreției „hormonilor de stres" catabolici. Apare prin urmare o stare de hipercatabolism. După trauma cerebrală de exemplu, creşte nivelul catecolaminelor, glucocorticoidului, glucagonului şi STH-ului. Nivelul insulinei rămâne însă scăzut, insuficient pentru compensarea statusului hiperglicemic generat de stress. Se poate dezvolta şi o rezistență celulară la insulină care face dificil controlul glicemiei [1]. Trauma cerebrală severă, considerată a fi topul gravității în terapia intensivă neurochirurgicală, necesită un aport de 140% din consumul energetic bazal (BEE – *Basal Energy Expenditure*) [2].

Persistența stressului combinat cu înfometarea consumă proteinele musculare, afectează răspunsul imun şi conduce la disfuncții organice.

Necesarul energetic depinde de greutatea corporală şi de factorul de stres. Teoretic necesarul caloric zilnic se poate estima corect prin calorimetrie indirectă şi anume măsurarea consumului de oxigen şi producției de CO_2. Această metodă însă este practic inaccesibilă, aşa că formula Harris-Benedict care ține cont de greutate, vârsta, sex şi înălțime poate fi folosită. În mod obişnuit însă, se poate aprecia necesarul energetic al unui bolnav ca fiind 20–25 kcal/kg de masă ideală [1]. Sunt protocoale de îngrijire care aplică empiric calcularea necesarului caloric funcție de statusul clinic. Astfel, după craniotomie se asigură 26 kcal/kg masă ideală/zi, 40–50 kcal/kg/zi la pacienți cu GCS 4–5, 30–40 kcal/g/zi la GCS 6–7şi 30–35 kcal/kg/zi la GCS 8–12. La paraplegici necesarul se reduce la 27 kcal/kg/zi, iar la tetraplegici la 23 kcal/kg/zi [2].

CÂND ŞI CUM ÎNCEPEM NUTRIȚIA?

Pacienții care vor rămâne în terapie intensivă mai mult de o zi, vor primi alimentație imediat după internare [3]. Alimentația enterală este cea mai bună alternativă atâta timp cât tractul intestinal este intact. Administrată la nevoie prin tub gastric sau jejunal, alimentaţia prezentă în intestine asigură totodata şi integritatea funcţională a tubului digestiv.Toleranţa gastrică este verificată prin măsurarea refluxului gastric. Dacă acesta este sub 200 ml/h, se continuă alimentaţia integral. Dacă evacuarea gastrică este alterată, se trece la alimentaţia parenterală, urmând ca a doua zi să se încerce din nou calea enterală [1]. Menţinerea patului ridicat cu capul la 30–40 grade şi montarea sondelor jejunale la pacienţii cu traumă cerebrală la care calea enterală poate fi folosită (nu au ileus dinamic), ajută la reducerea riscului pneumoniei de aspiraţie. La cazurile de traumă cerebrală severă poate apare imposibilitatea administrării enterale a soluţiilor de nutriţie datorită stazei, tulburărilor de absorbţie şi transit intestinal. În aceste situaţii se recurge la nutriţia parenterală totală (TPN) pe cateter central cu calibru mare [2]. Indiferent de calea de administrare aleasă, nutriţia adecvată trebuie începută la timp şi atent monitorizată.

CU CE ASIGURĂM NUTRIŢIA?

Formula nutriţională recomandată cuprinde toate cele trei componente ale nutriţiei: glucide, lipide şi proteine în proporţii egale, ţinând cont că 1 g glucoză = 4 kcal; 1 g aminoacizi = 4 kcal; 1 g grăsimi = 9 kcal.

Administrarea alimentaţiei este recomandat să se facă continuu (toate, nu numai carbohidraţii) pentru a evita variaţiile glicemiei [1].

Carbohidraţii. Majoritatea caloriilor nonproteice provin din dizaharide şi polizaharide. Administrarea de glucoză e preferată, pentru a scădea gluconeogeneza din aminoacizi, pentru a asigura substratul energetic pentru celulele sanguine şi neuroni şi pentru a oferi energia necesară sintezei proteice.

Proteinele sunt administrate ca amestec de aminoacizi care trebuie să conţină toti cei 8 aminoacizi esenţiali într-o proporţie adecvată cu cei neesenţiali inclusiv glutamina. Necesarul proteic pentru un adult sănătos este de 0,6 g/kg/zi. În condiţii de traumă sau boală necesarul proteic iniţial creşte la 1,5–2,5 g/kg masă ideală/zi. În trauma cerebrală se recomandă ca 15% din necesarul caloric să fie administrat ca proteine. Odată stabilită doza proteică iniţială, continuarea nutriţiei proteice se face după bilanţul azotat calculate care trebuie menţinut pozitiv [2].

Lipidele. În mod obişnuit, în terapia intensivă, lipidele reprezintă 30–40% din caloriile zilnice cu un raport carbohidraţi/lipide de 4/1 [2]. Emulsiile lipidice se folosesc ca nutrienţi înalt calorici. Se folosesc substanţe care includ 10–20% trigliceride cu lanţ lung, extrase de obicei din ulei de soia sau floarea-soarelui. Pentru nutriţia de lungă durată, aportul de lipide nu trebuie să fie mai mare de 2 g/kg zi şi necesită monitorizarea nivelului plasmatic al trigliceridelor care nu trebuie să depaşească 300 mg% [1].

Imunonutriţie. Compoziţia lipidelor administrate în terapie intesivă pot influenţa evoluţia clinic a bolnavilor. Acizii graşi Ω6 sunt precursorii metaboliţilor acidului arahidonic care sunt puternici mediatori ai inflamaţiei. Acizii Ω3 sunt consideraţi ca fiind capabili să controleze răspunsul inflamator. Există studii de imunonutriţie pe bolnavii cu boli neurologice severe, dar concluziile nu sunt incă standardizate. În cazurile în care necesită nutriţie de lungă durată, nu trebuie neglijată suplimentarea de oligoelemente (Zn, Se) şi vitamine hidro şi liposolubile [1].

Controlul glicemiei. Controlul strict al nivelului glucozei plasmatice (80–110 mg%) prin administrarea de insulină în dozele necesare, este considerată a fi unul din punctele principale ale protocoalelor de îngrijire a bolnavilor din unităţile de terapie intensive neurologică (tabelul 16.1).

Este demonstrat de multă vreme că hiperglicemia este legată de evoluţia proastă a bolnavilor, iar controlul glicemiei scade mortalitatea, frecvenţa infecţiilor şi a MSOF-ului. Depistarea hiperglicemiei la bolnavul neurochirurgical de terapie intensivă nu trebuie să ne determine să reducem aportul de glucoză sub necesarul său energetic, ci trebuie suplimentat aportul de insulină! Se administrează de preferat insulină pe seringă automată cu un ritm stabilit după valorile glicemiei. Doar când necesarul de insulină depăşeşte 240 ui/zi se poate lua în considerare scăderea aportului nutritiv. Când apare o rezistenţă severă la insulină se pot administra amestecuri de glucoză cu xylitol (carbohidrat insulino independent) [1].

Tabelul 16.1

Controlul glicemiei

Start	Glicemie între 80–110 mg/dl	Nici o acţiune
	Glicemie peste 110 mg/dl	Insulină cu 2 iu/h
	Glicemie peste 200 mg/dl	Insulină cu 4 iu/h
	Control glicemie după insulina administrată după o oră: începe faza de stabilizare	
Faza de stabilizare	Glicemie între 80–110 mg/dl	Doza de insulină neschimbată
	Glicemie între 110–140 mg/dl	Creşterea dozei de insulină cu 0,5–1 iu/h
	Glicemie peste 140 mg/dl	Creşterea dozei de insulină cu 1–2 (–3) iu/h
	Hiperglicemie, mai mult de 10 iu insulină pe oră	Scăderea nutriţiei cu 25% până la normoglicemie
	Controlul glicemiei după 1 h până ce două valori consecutive sunt normale: treci la faza normoglicemică	
	Glicemia între 60 şi 80 mg/dl	Reducererea dozei de insulină
	Glicemia între 40 şi 60 mg/dl	Oprirea administrării de insulină
	Glicemia sub 40 mg/dl	Oprirea administrării de insulin şi administrarea de 10–20 g de glucoză i.v.
	În cazul hipoglicemiei, se controlează glicemia la fiecare 30–60 min.	
Normoglicemia	Controlul glicemiei la fiecare 4 ore	
	Adaptarea dozei de insulină în concordanţă cu schimbarea glicemiei. De exemplu, dacă glicemia scade cu 20%, se reduce doza de insulină cu 20%. Estimarea aproximativă este suficientă.	
	Glicemia în afara valorilor normale	Întoarcere la faza de stabilizare

BIBLIOGRAFIE

1. C.B. Lumeta, C. Di Rocco, J. Hasse, J.J.A. Mooij, European Manual of Medicine-Neurosurgery, Editors, W. Arnold, U. Ganzer, Series Editors Springer-Verlag Berlin Haidelberg, 2010, p. 627–629.
2. Brian T. Andrews, Intensive Care in Neurosurgery, Thieme Medical Publishers, Inc, and the American Association of Neurological Surgeons 2003, p. 83–91.
3. Basil F. Matta, David K. Menon, Martin Smith, Care Topics in Neuroanaestesia and Neuro-intensive Care, Cambridge University Press, 2011, p. 331, 388, 482.
4. Beale, R., Bryg, D., Bihari, D., Immunonutrition in the critically ill: a systematic review of clinical outcome, Crit Care Med 27, 1999, p. 2799–2805.

INFECŢIILE MULTIREZISTENTE LA PACIENŢII CRITICI NEUROCHIRURGICALI

ZORINELA ANDRAŞONI

Germenii multirezistenţi au devenit în ultima perioadă o problemă serioasă a secţiilor de terapie intensivă din intreaga lume. Mai mult de 70% din infecţiile intraspitaliceşti sunt cu germeni rezistenţi la cel puţin un antibiotic [1–3]. Cei mai frecvenţi germeni multirezistenţi din secţiile de terapie intensivă sunt:

- MRSA (stafilococ aureu meticilinorezistent);
- VRE (enterococ rezistent la vancomicină);
- ESBL (germeni gram negativ producatori de β lactamaze cu spectru extins).

MĂSURI GENERALE

S-a demonstrat că sursa predominantă de transmisie a infecţiilor este mâna lucrătorilor din secţia de terapie intensivă. Cum eradicarea prin antibiotic este adesea imposibilă, izolarea bolnavului este cea mai bună metodă de limitare a răspândirii infecţiei cu germeni multirezistenţi. Măsurile care trebuie luate imediat ce se diagnostichează o infecţie cu germeni de spital:

– izolarea bolnavului;

– informarea bolnavului (dacă e posibil) asupra naturii problemei;

– golirea salonului de materiale care nu sunt strict necesare;

– personalul intră numai cu mănuşi şi mască de protecţie pe care le aruncă la container imediat ce iese;

– mâinile trebuie dezinfectate înainte şi după intrarea în camera bolnavului;

– dezinfectarea zilnică a tuturor suprafeţelor din salon;

– izolarea se menţine până când cel puţin trei culturi din probele biologice sunt negative;

– intervenţiile mici se fac în salon;

– intervenţiile chirurgicale la bolnavii infectaţi se fac în săli speciale la sfârşitul programului.

MRSA (STAFILOCOC AUREU METICILINOREZISTENT)

EPIDEMIOLOGIE

15–20% din populatia sănătoasă sunt purtători de stafilococ aureu în mucoasa nazală. Însămânţările cu MRSA sunt favorizate de staţionările prelungite în terapie intensivă, folosirea îndelungată a antibioticelor, prezenţa cateterelor, escarelor şi a plăgilor operatorii.

DIAGNOSTICUL ŞI SCREENING-UL MRSA

Dacă culturile bacteriene uzuale (secreţie traheală, urină, sânge, LCR) evidenţiază prezenţa MRSA se recoltează suplimentar probe din nas, axile şi perineu. Colonizarea pe piele cu MRSA nu se tratează sistemic. Colonizarea din nas se tratează cu Mupirocin instilaţii nazale. Spălarea corpului cu Octenisan trei zile consecutiv. Sunt recoltate probe în zilele 4,5 şi 6 după diagnosticul infecţiei.

TRATAMENTUL INFECŢIILOR CU MRSA

- Vancomicin 2 × 1 g /zi,
- Fosfomicin 3 × 5 g/zi,
- Rifampicin 1 × 600 mg/zi.

Ca alternativă se poate administra Linezolid 2 × 600 mg/zi. Fosmomicin şi Linezolid penetrează bine bariera hemato encefalică, iar Vancomicin o străbate numai dacă aceasta este ruptă. În meningitele cu MRSA se poate administra intratecal 10–20 mg Vancomicin cu rezultate foarte bune. După administrare, tubul de drenaj din ventricul se menţine inchis 15 minute. Infecţia MRSA se trateaza pană când 3 culturi consecutive sunt negative. Tratamentul antibiotic se administreaza cel puţin 14 zile [1].

VRE (ENTEROCOC REZISTENT LA VANCOMICINĂ)

EPIDEMIOLOGIE

Nu s-au demonstrat mutaţii spontane ale enterococului care să îi ofere rezistenţe la Vancomicin. În SUA s-au izolat germeni VRE numai la pacientii care au fost spitalizaţi. Nu s-au depistat purtători sănătoşi de VRE. În Europa, unde s-a folosit o lungă perioadă Avoparcin (ca glicopeptid de stimulare a creşterii la animale), s-a izolat VRE în produsele de carne obţinute de la aceste animale. Puterea patogenică a VRE este mică.

DIAGNOSTIC

În secţiile de terapie intensivă la cazurile grave, poate provoca suprainfecţia plăgilor operatorii, infecţii ale trectului urinar, endocardita şi sepsis. Datorită sensibilităţii scăzute la antibiotice, aceste infecţii sunt însoţite de o mare morbiditate şi costuri. Diagnosticul se pune prin culturi din plăgi operatorii, sânge şi/sau urină. Însămânţarea de pe piele, ca în cazul MRSA, nu este necesară. Antibiogramele arată că acest germene este rezistent la toate antibioticele uzuale.

TRATAMENT

Terapia standard recomandată este cu derivate noi Streptogramin quinupristin/dalfopristin doze 3 × 5–7,5 mg/kg zi 7–10 zile [1].

ESBL (GERMENI GRAM NEGATIV PRODUCĂTORI DE β LACTAMAZE CU SPECTRU EXTINS)

EPIDEMIOLOGIE

β lactamazele sunt enzime produse de germeni gram negativi care inactivează antibioticele din grupul β lactamine (peniciline, cefalosporine). β lacatamazele cu spectru lărgit pot inactiva şi cefalosporinele cu spectru lărgit de tip ceftriaxon, cefotaxim, ceftazidim, precum şi monobactamii (aztreonamul).

Grupul ESBL cuprinde tulpini de:

- *Escherichia Coli*,
- *Klebsiella Pneumoniae*,
- Tulpini de enterobacteriacee (Proteus, Enterobacter, Salmonella),
- *Pseudomonas Aeruginosa* (Piocianic).

Rezistenţa poate fi transferată orizontal (plasmid-mediere) în cadrul aceleiaşi specii dar şi altora diferite. Majoritatea infecţiilor cu ESBL provin din tractul urinar, dar pot afecta apoi şi alte organe. Focarele de ESBL sunt bolnavii cateterizaţi urinar *à la long* din secţiile de terapie intensivă.

DIAGNOSTICUL

Diagnosticul microbiologic este foarte greu de făcut, întrucât existând mai mult de 150 de tipuri de ESBL, evidenţierea lor *in vitro* este extrem de dificilă. De multe ori diagnosticul de ESBL se face clinic, prin constatarea eşecului tratamentului cu antibiotic la bolnavii infectaţi cu tulpini susceptibile a fi ESBL.

TRATAMENT

Tratamentul antibiotic recomandat este reprezentat de Carbapenemi. În infecţiile severe se pot asocia aminoglicozide. De exemplu: Imipenem 4 × 500 mg/zi şi Gentamicin 320 mg/zi în funcţie de nivelul plasmatic [1].

BIBLIOGRAFIE

1. C.B. Lumeta, C. Di Rocco, J. Hasse, J.J.A. Mooij, European Manual of Medicine-Neurosurgery, Editors, W. Arnold, U. Ganzer, Series Editors Springer-Verlag Berlin Haidelberg, 2010, p. 631–634.
2. Basil F. Matta, David K. Menon, Martin Smith, Care Topics in Neuroanaestesia and Neurointensive Care, Cambridge University Press, 2011, p. 399.
3. Brian T.Andrews, Intensive Care in Neurosurgery, Thieme Medical Publishers, Inc, and the American Association of Neurological Surgeons 2003, p. 99, 109–110, 133.

ASPECTE SPECIFICE ALE PACIENTULUI CRITIC DE VÂRSTĂ PEDIATRICĂ

ZORINELA ANDRAŞONI

Perceperea durerii acute sau postoperatorii este rezultatul interacţiunii complexe dintre senzoriu, factori emoţionali, factori psihologici şi factori de mediu.

Suferinţa oricărei părţi a corpului şi în special a unui nerv, conduce la modificări în SNC care influenţează răspunsul la stimulii senzitivi. Trauma chirurgicală este asociată cu un răspuns post-agresiune sau un „răspuns inflamator", depinzând de eliberarea de conţinut intracelular de la celulele afectate şi celulele inflamatorii (precum macrofage, limfocite şi celule mastocitare). Stimularea nocicepiva induce şi un răspuns inflamator cu eliberare de substantă P, neurokinin A şi CRGP (calcitonin gene-related peptide) de la terminaţiile periferice ale fibrelor aferente nociceptive. Eliberarea acestor peptide duce la excitabilitate crescută a fibrelor nervoase senzoriale şi simpatice, vasodilataţie şi extravazare de proteine plasmatice.

În cazul traumei severe, unii mediatori inflamatori precum serotonina, bradikinina, substanţa P, histamine, citokinele, acidul nitric şi produse în ciclul de degradare ale acidului arahidonic (căile lipo şi ciclooxigenaze) contribuie la sensibilizarea nociceptorilor de prag înalt. Zona de „hiperalgezie primară" care înconjoară locul rănii este stimulată de schimbările nervoase periferice cauzate de trauma chirurgicală. Această zonă este asociată cu un răspuns crescut la stimulii mecanici. Aceste schimbări depind de procesele care apar în cornul dorsal al măduvei spinării după agresiune.

Transmisia informaţiei nociceptive este modulată la mai multe nivele ale măduvei spinării, inclusiv cornul dorsal. Impulsurile aferente care ajung în cornul dorsal iniţiaza mecanisme inhibitorii, care limitează efectul impulsurilor ulterioare prin efectul de stimulare a interneuronilor locali inhibitori şi acţiunea căilor descendente de la creier. În cornul dorsal mesajele nociceptive primare sunt schimbate de agenţii endogeni şi exogeni care acţionează pe receptorii opioizi, α-adreno- şi GABA (*Gamma Amino Butyric Acid*) localizaţi pre- sau postsinaptic. Receptorii GABA sunt implicaţi în stimulii nociceptivi şi pierderea acţiunii lor inhibitoare poate duce la apariţia durerii neuropate [1].

TRATAMENTUL DE URGENŢĂ AL DURERII

Este mult mai dificil de controlat şi stăpânit durerea postoperatorie la copil decât la adult datorită particularităţilor fiziopatologice şi psihologice ale copilului [2]. Copilul nu este un adult în miniatură la care să fie destul adaptarea dozelor la greutatea corpului. În 2001, *American Academy of Paediatrics* şi *American Pain Society* au emis un protocol care să asigure tratamentul competent al durerii şi suferinţei tuturor copiilor şi adolescenţilor. Acesta cuprinde abordarea terapeutică interdisciplinară, incluzând tratamente farmacologice, cognitiv comportamentale psihologice şi psihice [1].

Scopuri principale:

- Reduce incidenţa şi severitatea durerii postoperatorii.
- Educarea pacienţilor în privinţa necesităţii comunicării persistenţei durerii pentru a permite evaluare promptă şi tratament eficient.
- Îmbunătăţirea confortului şi satisfacţia pacientului.
- Contribuţia la mai puţine complicaţii postoperatorii şi scurtarea perioadei de recuperare după intervenţii chirurgicale.

Unele principii pot fi extinse la toate formele de durere acută, iar câteva dintre ele sunt decisive în controlul durerii postoperatorii. De exemplu:

- Durerea severă netratată dezvoltă efecte fiziopatologice şi psihologice adverse.
- Evaluarea adecvată şi controlul durerii necesită implicarea pacientului.

- Durerea este cel mai uşor de tratat la început, deoarece odata instalată, este mult mai dificil de controlat.
- Din moment ce nu este posibil să înlături complet durerea în perioada postoperatorie ar trebui măcar redusă la un nivel tolerabil şi confortabil.
- Analgezia postoperatorie trebuie planificată înainte de operaţie, în funcţie de tipul operaţiei, folosirea analgezicelor intraoperator şi a tehnicilor de anestezie locală.
- Trebuie făcută evaluarea frecventă a intensităţii durerii şi ţinerea evidenţei substanţelor analgezice folosite.
- Educarea adecvată a tuturor celor implicaţi în programul de îngrijire.

Rezultatele cele mai bune apar când se ţine cont şi de componenta psiohologică, de imposibilitatea copilului de a comunica cu personalul medical şi cu anturajul legat de disconfortul resimţit *vis-à-vis* de statusul postoperator. Colaborarea cu familia, cu psihologul pediatru alături de măsurile farmacologice şi fizice aplicate copilului pot duce la un bun control al durerii şi anxietaţii cu bune rezultate postoperatorii şi complicaţii minime [1].

TRATAMENTUL POSTOPERATOR AL DURERII

Analgezia postoperatorie se stabileşte din programul preoperator, este adaptată tipului de chirurgie şi urmareşte prevenirea durerii postoperatorii, cunoscut fiind faptul că durerea severă este mult mai greu de tratat decât de prevenit. Programul de analgezie este flexibil, adaptându-se în permanenţă modificărilor de necesar analgetic.

Cooperarea copilului este foarte importantă în controlul durerii, dar aceasta se poate face numai dacă copilul are mai mult de trei ani şi cuprinde o componentă importantă de psihoterapie din partea unui specialist şi a familiei. Echipele multidisciplinare din secţiile de terapie intensivă pediatrică devin astfel o necesitate demonstrată.

Aprecierea obiectivă a gradului durerii se face folosind „scale de măsurare a durerii” la copil. Studierea comportamentului copilului şi a reacţiilor lui la durere, alături de variaţiile unor parametrii biologici (frecvenţa cardiacă şi respiratorie, tensiunea arterială) pot orienta practicienii. La copiii mici care nu vorbesc, se iau în considerare răspunsul motor, expresia feţei, plânsul, modificările ritmului somn-veghe care pot fi indicatori preţiosi pentru aprecierea nivelului de durere. S-au descris şi scale care să cuantifice durerea, valabile pentru pacienţii de grupă de vârstă pediatrică. VAS (*Visual Analague Scale*), CHEOPS (*Children's Hospital of Eastern Ontario Pain Scale*), *Facial Pain Scale* sunt unele din cele mai folosite scale de durere.

Terapia durerii cuprinde o schemă combinată de:

- AINS,
- Paracetamol,
- Anestezice locale,
- Substanţe adjuvante,
- Opioide.

Analgezia multimodală presupune asocierea mai multor medicamente administrate pe căi diferite în doze minime şi cu efecte secundare cât mai reduse. OMS a elaborat protocoale terapeutice care au ca fundament două cerinţe: terapia durerii să fie individualizată şi să se desfăşoare în trepte. Există mulţi factori care pot modifica perceperea durerii de către copil. În mod normal, tipul suferinţei, tipul copilului şi factorii psihologici asociaţi trebuie luaţi în considerare la începerea terapiei postoperatorii. Este cunoscut că durerea severă neperceptă de medic exacerbează eventualele tendinţe preexistente ale copilului către anxietate, ostilitate, depresie şi ipohondrie. În unele cazuri, eşecul terapiei durerii poate declanşa o reacţie psihotică, de aceea nu trebuie neglijată niciodată la copil componenta psihologică a durerii.

Intensitatea durerii este primul criteriu după care se face alegerea analgezicului, astfel că există trei trepte:

Treapta 1: Copil cu durere uşoară către medie trebuie tratat cu analgezic nonopioid la care se asociază medicamente adjuvante dacă există indicaţie. De exemplu la acetaminofen se poate asocia antidepresiv triciclic dacă cazul o cere.

Treapta 2: La pacienţii cu durere medie sau severă al căror tratament cu analgezice nonopioide a eşuat, trebuie administrate analgetice opioide (codeină, bupenorfrină sau propoxifen) în asociere cu cele nonopioide (aspirină sau acetaminofen) şi cu un adjuvant analgezic.

Treapta 3: La pacienţii cu durere severă necupată cu tratamentul etapei 2, se recurge la opioizi agonişti de tipul morfinei sau fentanilului care pot fi asociaţi cu analgezice nonopioide şi mediacamente adjuvante.

ANALGEZICELE NONOPIOIDE

Sunt un grup heterogen de substanțe cu structura chimică diferită, dar cu efecte farmacologice asemănătoare. Acest grup cuprinde:

– *Acidul acetilsalicic* este un inhibitor puternic al ciclooxigenazei, foarte folosit în terapie

– *Acetaminofen (sau Paracetamol)* este o substanță aparte cu caracteristici similare cu AINS. Are efecte analgezice și antipiretice ca și AINS, dar nu și efectele lor secundare. Administrat ca antialgic în chirurgia minoră a copilului, s-a demonstrat a fi suficient pentru controlul durerii postoperatorii, dacă doza este corespunzatoare și anume până la 40 mg/kg ca doză inţială. Efectele de toxicitate hepatică sunt mai mici dacă nu se depașește o doză de 90 mg/kg la copilul fără alte afecțiuni.

– *AINS (antiinflamatoare nesteroidiene)* pot fi clasificate în 4 grupe:

a. AINS ușoare cu timp de eliminare scurt

Pentru acest grup, prototipul este Ibuprofen. Biodisponibilitatea lui este completă și are timp de eliminare scurt. Se poate folosi și la copilul cu suferință hepatică și renală. În doza unică între 200–800 mg controlează bine durerea medie acută și postoperatorie.

b. AINS puternice cu timp de înjumătățire scurt.

Acest grup de medicamente se folosește în durerea reumatică. Cel mai folosit din acest grup este Diclofenacul cu efect mai slab pe COX1 decât pe COX2. Este preferat pentru incidența scăzută a efectelor gastrointestinale. Din același grup mai fac parte Indometacin și Ketoprofen, ambele cu bună biodisponibilitate și efect bun pe durerea postoperatorie

c. AINS cu potență și timp de eliminare medii.

Au indicații în migrene și durerea postoperatorie medie. Din acest grup fac parte Diflunisal și Nasproxen

d. AINS puternice cu timp de eliminare prelungit cuprinde tipul Oxicam (meloxicam, piroxicam și tenoxicam). Timpul de înjumătățire lung, de ordinul zilelor, nu le conferă calitatea de medicament de primă alegere în durerea acută și postoperatorie. Principala lor indicație este durerea inflamatorie cronică de tipul metastazelor osoase. Efectele secundare nedorite pe tractul gastrointestinal și renal le face o alternativă de rezervă în durerea cronică.

Dozele uzuale de administrare a analgeticelor nonopioide sunt sistematizate în tabelul 16.2.

Tabelul 16.2

Nonopioizi frecvent folosiți în tratamentul durerii la adulți și copii

Medicament	**Dozele pediatrice**	**Dozele la adult**	**Observații**
Acetaminophen sau paracetamol	10–15 mg/kg la 4–5 h 20–40 mg/kg la 6 h rectal sau Bolus 20 mg/kg +15 mg la 4 h Bolus 40 mg/kg +20 mg/kg la 6 h	325–650 mg la 4–6 h (max 4 g /zi)	Fără efecte secundare gastrointestinale sau hematologice Fără efect antiinflamator
Ibuprofen	5–19 mg/ kg la 8–12 h	200 mg la 3–4 h	Efecte gastrointestinale sau hematologice secundare, efect antiinflamator
Naproxen	Bolus: 1–3 mg/kg la 8 h Adm. cont.: 0,2 mg/kg/h	0,5–1 g /zi	Efecte gastrointestinale sau hematologice secundare, efect antiinflamator
Ketorolac	Bolus: 1–3 mg/kg la 8 h Adm. cont.: 0,2 mg/kg/h	10 mg la 4–6 h (max. 40 mg/zi) 10–30 mg la 4–6 h i.m. Sau i.v. (max. 90 mg/zi)	Toxicitate renală și hepatică
Acid acetilsalicilic	10–15 mg/kg la 6–8 h	0,5–1 g la 4–6 h	Sindromul Reye (la copii), efecte gastrointestinale sau hematologice secundare

ANALGEZICE OPIOIDE SAU MORFINICE

Durerea moderată către severă consecutivă chirurgiei de mare amploare trebuie tratată în general cu anestezice opioide (administrate sistemic) în combinație cu AINS (oral sau parenteral) și anestezice locale (în infiltrații, blocuri de nervi periferici, epidural sau i.v.). Asocierea opioidelor cu alte grupe de analgezice urmărește administrarea unor doze cât mai mici și implicit cu efecte secundare specifice minime (deprimare respiratorie, greață, varsături, constipații și retenție urinară).

Opioidele îşi manifestă acţiunea pe receptorii specifici μ (1 şi 2), δ şi k. Acţiunea analgetică este efectul activării receptorilor μ1 din creier şi k din măduva spinării. Receptorii μ2 activaţi determină depresia respiratorie şi constipaţia. Efectul δ pare a fi legat mai mult de euforie.

Clasificarea opiozilor. Refenindu-ne la interacţiunea lor cu diversele tipuri de receptori, opioizii sunt:

a. Agonişti. Opioizii agonişti (morfină, fentanyl) sunt cel mai frecvent utilizaţi ca analgezic în terapia durerii postoperatorii, atât la copil, cât şi la adult.

b. Parţial agonisti-buprenorfina

c. Agonişti-antagonişti- pentazocin, nalbufină, butorfanol şi dezocina-sunt folosiţi mai puţin în terapia postoperatorie datorită efectului de plafonare al analgeziei (mărirea dozei nu mai creşte efectul analgetic) [1].

d. Antagonişti. Antagoniştii puri (de tipul naloxonei), neavând efect analgetic propriu, sunt folosiţi numai cu scopul de a anihila efectul opioizilor, la sfârşitul anesteziilor care au utilizat morfinice, în terapie intensivă în situaţii de supradozare a analgeticelor opioide sau imediat după naştere la copiii a căror mame sunt toxicomane sau au primit opioid în travaliu [1,3–5].

SUBSTANŢELE ANALGETICE ADJUVANTE [1,3]

Această denumire se foloseşte pentru substanţe care au ca acţiune principală alta decât cuparea durerii, dar care într-un context clinic dat, pot avea efect analgetic bun. Cuprinderea lor în schemele terapeutice pentru durerea postoperatorie conform celor trei etape descrise mai sus, au făcut ca efectul de calmare a durerii să se obţină cu substanţele analgetice consacrate folosite în doze mai mici şi deci cu efecte secundare mai blânde.

Combinarea substanţelor analgetice adjuvante la tratamentul antialgic este orientată de caracterul durerii şi înţelegerea mecanismului de producere a acesteia, precum şi de prezenţa altor simptome ce pot sugera alegerea unei anume substanţe adjuvante.

Sustanţele adjuvante frecvent utilizate în schemele de tratare a durerii postoperatorii sunt: corticosteroizii, neurolepticele, benzodiazepinele şi anticonvulsivantele.

ANALGEZICE LOCALE [1]

Folosirea anestezicelelor locale este o altă metodă de cupare a durerii acute şi postoperatorii care permite scăderea necesarului analgetic al copilului. Căile de administrare ale acestora sunt diferite: topice locale, infiltraţia plăgilor, blocurile de nervi periferici, analgezia epidurală (unde se administrează singure sau în asociere cu opioide). Se folosesc soluţii de xilină, bupivacaină, prilocaină etc., în concentraţii variabile, în funcţie de calea de administrare.

Folosirea topicelor anestezice pentru orice procedură ce implică utilizarea acelor, este foarte folositoare în îngrijirea copiilor. Se aplică pe pielea ce urmează a fi puncţionată o cremă (EMLA), amestec de anestezice locale (lidocaina 2,5% şi prilocaina 2,5%), se aşteaptă 30–60 min. şi se obţine o analgezie a pielii la o adâncime de 6–7 mm, care permite puncţionarea fără durere, important în practica pediatrică. Nu se poate folosi la copiii cu boli methemoglobinizante.

PCA (*PATIENT CONTROL ANALGESIA*) – ANALGEZIA CONTROLATĂ DE PACIENT

Se referă la o tehnică de administrare a substanţei analgetie de către pacient, la „cerere”, în funcţie de necesarul său analgetic. Tehnica presupune montarea unor sisteme de administrare parenterală (iv, peridural) a substanţei analgetice în parametrii stabiliţi de către medicul curant. Este o tehnică mult folosită la bolnavii cu durere medie/severă la care se anticipează persistenţa durerii pe o perioada mai mare de 24 de h. Se poate folosi şi la copii, dar la cei peste 8 ani şi fără dizabilităţi.

Uneori, PCA poate fi folosită şi de copiii mai mici cu un nivel cognitiv şi emoţional suficient pentru a înţelege conceptul tehnicii. Pentru cei care nu o pot folosi singuri, anturajul (asistentele sau familia) este cel care poate realiza controlul durerii într-un mod satisfăcător.

Se administrează deobicei prin această procedură morfină, fentanil şi hidromorfon. Medicul alege drogul, doza maximă şi intervalul minim la care copilul îşi poate administra singur substanţa şi modifică aceşti parametrii ori de câte ori este nevoie. Se caută întotdeauna doza minimă necesară, cu efectele secundare cele mai mici şi rezultatul analgetic cel mai bun. Pacienţii care beneficiază de această tehnică trebuie monitorizaţi atent şi anume se urmăreşte permanent frecvenţa respiratorie, saturaţia în oxigen şi nivelul de sedare. Prevenirea apariţiei efectelor secundare cere asocierea substanţelor adjuvante şi controlul strict al dozelor. Acest tip de analgezie se adresează pacienţilor cu arsuri, boli oncologice sau îngrijiri paleative.

CONCLUZII ŞI PERSPECTIVE

Durerea acută şi postoperatorie este o realitate importantă şi presupune o atenţie direct proporţională cu intensitatea ei [5]. Diagnosticul clinic şi tratamentul cauzelor declanşatoare ale durerii au întotdeauna prioritate, dar neglijarea sancţionării durerii în sine, duce de multe ori pe lângă discomfortul şi nemultumirea pacienţilor, la declanşarea unor reacţii fiziopatologice ce îngreunează mult procesul de însănătoşire. Apariţia consecutivă a comorbidităţilor prelungeşte timpul de îngrijire în centrele de terapie intensivă.

BIBLIOGRAFIE

1. C.B. Lumeta, C. Di Rocco, J.Hasse, J.J.A. Mooij, European Manual of Medicine-Neurosurgery, Editors, W Arnold, U. Ganzer, Series Editors Springer-Verlag Berlin Haidelberg, 2010, p. 635–641.
2. Basil F. Matta, David K. Menon, Martin Smith, Care Topics in Neuroanaestesia and Neurointensive Care, Cambridge University Press, 2011, p. 208–215 .
3. Brian T. Andrews, Intensive Care in Neurosurgery, Thieme Medical Publishers, Inc, and the American Association of Neurological Surgeons 2003, p. 210–211.
4. Diaz, S., Rodarte, A. , Foley, J., Caparelli, E.V., Pharmacokinetics of dexmedetomidine in postsurgical pediatric intensive care unit patients, preliminary study, Pediatr Crit Care Med 8, 2007, 419–424.
5. James E. Cottrel, William L. Young, Cottrel and Young's Neuroanesthesia, MOSBY Elsevier, 5th Edition, 2010, p. 327–337.

ISBN 978-973-27-2445-3

9 789732 721858